

# Zdravstvena njega bolesnika kod aortokoronarnog premoštenja

---

**Unković, Marija**

**Undergraduate thesis / Završni rad**

**2020**

*Degree Grantor / Ustanova koja je dodijelila akademski / stručni stupanj:* **University of Split / Sveučilište u Splitu**

*Permanent link / Trajna poveznica:* <https://um.nsk.hr/um:nbn:hr:176:192061>

*Rights / Prava:* [In copyright](#) / [Zaštićeno autorskim pravom.](#)

*Download date / Datum preuzimanja:* **2024-07-10**

*Repository / Repozitorij:*



Sveučilišni odjel zdravstvenih studija  
SVEUČILIŠTE U SPLITU

[Repository of the University Department for Health Studies, University of Split](#)



UNIVERSITY OF SPLIT



SVEUČILIŠTE U SPLITU  
Podružnica  
SVEUČILIŠNI ODJEL ZDRAVSTVENIH STUDIJA  
PREDDIPLOMSKI SVEUČILIŠNI STUDIJ  
SESTRINSTVO

**Marija Unković**

**ZDRAVSTVENA NJEGA BOLESNIKA KOD  
AORTOKORONARNOG PREMOŠTENJA**

**Završni rad**

Split, 2020.

SVEUČILIŠTE U SPLITU

Podružnica

SVEUČILIŠNI ODJEL ZDRAVSTVENIH STUDIJA

PREDDIPLOMSKI SVEUČILIŠNI STUDIJ

SESTRINSTVO

**Marija Unković**

**ZDRAVSTVENA NJEGA BOLESNIKA KOD**

**AORTOKORONARNOG PREMOŠTENJA**

**NURSING CARE OF PATIENTS WITH**

**AORTOCORONARY BREEDING**

**Završni rad / Bachelor's Thesis**

**Mentor:**

**Rahela Orlandini mag. med. techn.**

Split, 2020.

## **ZAHVALA**

*Posebnu zahvalu dajem svojoj obitelji koja je imala razumijevanja i bodrila me za sve vrijeme studiranja i u konačnici tijekom izrade ovoga rada.*

*Velika zahvala mentorici Raheli Orlandini mag. med. techn. na pomoći, pristupačnosti, trudu i vremenu uloženom za izradu ovoga rada.*

*Također zahvaljujem svim svojim kolegicama i kolegama koji su doprinijeli svojom nesebičnom pomoći.*

*Hvala Vam!*

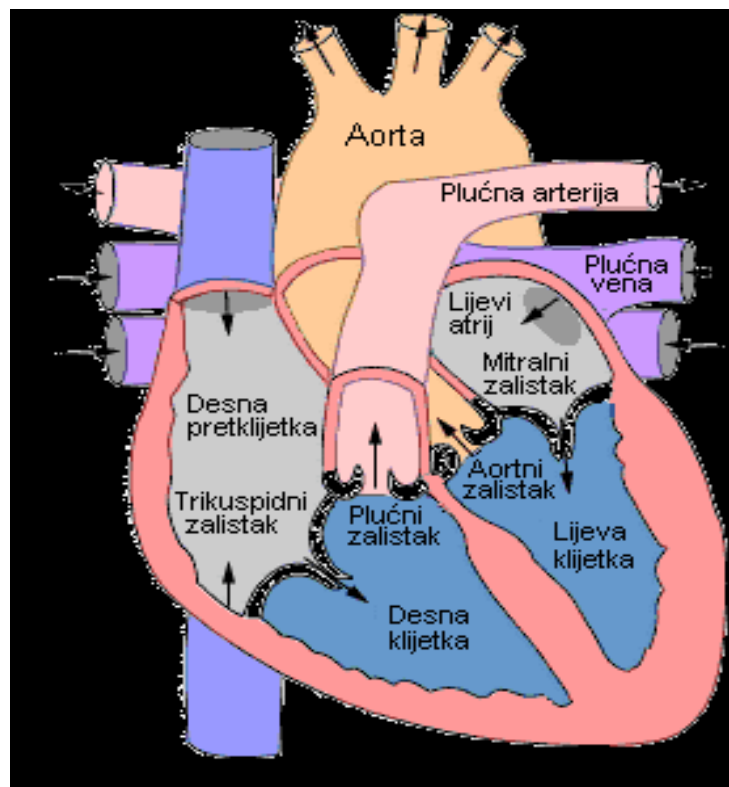
# SADRŽAJ

1.	UVOD .....	1
1.1.	ANATOMIJA SRCA .....	1
1.1.1.	Pericardium (Osrčje) .....	2
1.1.2.	Vanjski izgled srca .....	2
1.1.3.	Unutarnji izgled srca .....	3
1.2.	ISHEMIJSKE BOLESTI SRCA .....	4
1.3.	AORTOKORONARNO PREMOŠTENJE .....	6
1.3.1.	EuroSCORE .....	6
1.3.2.	Indikacije i kontraindikacije za aortokoronarno premoštenje .....	7
1.3.3.	Prijeoperacijska priprema bolesnika .....	9
1.3.4.	Ugradnja aortnokoronarnog premoštenja .....	10
1.3.5.	Poslijeoperacijska zdravstvena skrb .....	12
2.	CILJ RADA .....	15
3.	RASPRAVA .....	16
3.1.	PRIJEOPERACIJSKA ZDRAVSTVENA NJEGA .....	16
3.2.	INTRAOPERACIJSKA ZDRAVSTVENA NJEGA .....	19
3.3.	POSIIJEOPERACIJSKA ZDRAVSTVENA NJEGA .....	24
4.	ZAKLJUČAK .....	36
5.	LITERATURA .....	37
6.	SAŽETAK .....	40
7.	SUMMARY .....	41
8.	ŽIVOTOPIS .....	<b>Error! Bookmark not defined.</b>

# 1. UVOD

## 1.1. ANATOMIJA SRCA

Srce je dvostruka mišićna pumpa koja tjera krv u krvne žile izbacujući je u najveću arteriju u ljudskom tijelu - aortu iz koje krv dalje odlazi u manje arterije i kapilare. U srčanom radu postoje dvije faze: sistola - razdoblje kada se krv izbacuje iz srca te dijastola - razdoblje opuštenosti srčanog mišića odnosno period kada se srce puni krvlju (1).



Slika 1. Anatomija srca

Izvor: Znanje [Internet] Pristupljeno: 5.4.2020. Dostupno na:

<https://www.znanje.org/i/i26/06iv07/06iv0710/Anatomija%20srca.htm>

Srce je srčanom pregradom (*septum cordis*) podijeljeno na desno i lijevo srce. Desno srce pumpa krv malog krvotoka, a lijevo srce pumpa krv velikog krvotoka. Na svakoj se strani nalazi po jedna pretklijetka (lat. *atrium*) i klijetka (lat. *ventriculus*) (1).

### 1.1.1. Pericardium (Osrčje)

Osrčje (lat. *pericardium*) je vezivna vreća koja obavija srce i početne dijelove velikih krvnih žila. Osrčje ima vanjski (lat. *pericardium fibrosum*) i unutarnji list (lat. *pericardium serosum*) koji su tijesno priljubljeni jedan uz drugi (1).

Serozni list izgrađuju dva lista: vanjski (lat. *lamina parietalis*) i unutarnji (lat. *lamina visceralis*). Između parijetalnog i visceralnog lista seroznog perikarda nalazi se potencijalni prostor (lat. *cavitas pericardica*) u kojem se normalno nalazi samo tanki sloj serozne tekućine koji omogućuje gibanje srca bez trenja tijekom kontrakcija (1).

Vanjski list je vreća građena od gustog vezivnog tkiva. Ima oblik stošca čiji je vrh okrenut prema gore, a osnovica leži na ošitu. Osnovica je stošca vezivnim tkivom čvrsto vezana za ošit i zauzima cijeli prednji list tetivnog središta ošita. Vrh stošca dopire do sternalnog kuta (lat. *angulus sterni*) gdje bez oštre granice prelazi u adventiciju velikih krvnih žila. Vanjski list perikarda je učvršćen za stijenke prsne šupljine što je posebno važno za održavanje stalnog položaja srca pri promjenama položaja tijela (1).

Visceralni list obavija početne dijelove velikih krvnih žila, ali ne sve jednako. Potpuno obavija velike arterije, a velike vene obavija samo djelomično (1).

### 1.1.2. Vanjski izgled srca

„Srce ima oblik trostrane piramide čije plohe bez izrazitih rubova prelaze jedna u drugu (1)“. Na srčanoj piramidi razlikujemo bazu (lat. *basis cordis*), vrh (lat. *apex cordis*), i tri strane. Prednja strana (lat. *facies sternocostalis* ili *facies anterior*) prislonjena je na prednju prsnu stijenku, donja strana (lat. *facies diaphragmatica* ili *facies inferior*) priliježe uz ošit i okrenuta je prema straga i dolje, a postranične strane, (lat. *facies pulmonalis dextra et sinistra*) dodiruju plućna krila. Iako srce nema izrazitih rubova, ipak je rub kojeg na desnoj strani tvore dijafragmalna i sternokostalna strana dobro vidljiv (lat. *margo dexter*), a zove se još i oštri rub (lat. *margo acutus*). Na lijevoj strani nema ruba nego se kao rub uzima cijela lijeva strana koja se naziva i tupim rubom (lat. *margo obtusus*). Velike krvne žile koje izlaze iz klijetki tvore srčanu krunu (lat. *corona cordis*).

Na vanjskoj strani srca klijetke su od pretklijetki odijeljene brazdom (lat. *sulcus coronarius*) u kojoj su smještene koronarne arterije. Na klijetkama se sprijeda nalazi brazda (lat. *sulcus interventricularis anterior*) usmjerena prema vrhu srca (1).

Na stražnjoj je strani brazda (lat. *sulcus interventricularis posterior*) također usmjerena prema vrhu srca. Obje brazde završavaju na vrhu srca bliže njegovoj desnoj strani i prelaze jedna u drugu tako da na mjestu njihova spajanja nastaje urez (lat. *incisura apicis cordis*). Urez dijeli srčani vrh na dva dijela od kojih lijevi pripada lijevoj klijetki i pri njezinoj kontrakciji udara u prednju prsnu stijenk. Brazde odgovaraju interventrikularnoj pregradi, a u njih su uložene krvne i limfne žile i živci srca (1).

Na prednjoj strani klijetki s desne strane interventrikularne brazde nalazi se arterijski stožac (lat. *conus arteriosus*) koji označava dio desne klijetke od kojeg polazi plućna arterija. Pretklijetke tvore bazu srca. Sprijeda srednji dio baze srca prekriva početni dio plućne arterije i aorte. Velike krvne žile postranično obuhvaćaju srčane uške (lat. *auricula dextra et sinistra*) (1).

Na vanjskoj se strani pretklijetke odvaja brazda (lat. *sulcus interatrialis*) koja odgovara interatrijskoj pregradi. U desnu pretklijetku ulaze tri vene: gornja šuplja vena, donja šuplja vena i sustav koronarnog sinusa (lat. *v. cava superior*, *v. cava inferior* i *sinus coronarius*). Na granici između ulaza tih vena i desne aurikule nalazi se na stražnjoj strani desne pretklijetke brazda (lat. *sulcus terminalis cordis*) koja označava granicu između starog i novog venskog dijela pretklijetke. U lijevu pretklijetku ulazi 4 do 5 plućnih vena (lat. *vv. pulmonales*). Između pretklijetki i velikih arterija nalazi se sa stražnje strane zaton perikarda (lat. *sinus transversus pericardii*) (1).

### **1.1.3. Unutarnji izgled srca**

Šupljine klijetki veće su od šupljina pretklijetki, a stijenke klijetki deblje su od stijenki pretklijetki. U klijetkama razlikujemo ulazni dio, kojim krv ulazi u klijetku i izgonski dio kojim krv odlazi prema velikim arterijama. Stijenke klijetki pune su izbočina koje tvore mišićni snopovi (lat. *trabeculae carneae*). Mišićni snopovi su najizraženiji u ulaznom dijelu, dok je izgonski dio gladak kako bi se krv što brže i lakše istisnula.



Mišićni se snopovi pri kontrakciji klijetki utiskuju jedni između drugih i tako pomažu istiskivanju krvi iz srca. Posebna skupina mišićnih snopova jesu papilarni mišići (lat. *mm. papillares*) s čijih vrhova odlaze tanke tetivne niti (lat. *chordae tendineae*) koje se hvataju na rubove atrioventrikularnih zalistaka. Unutarnju stijenku srca oblaže endokard (1).

## 1.2. ISHEMIJSKE BOLESTI SRCA

Ishemijska bolest srca je danas ne samo u Hrvatskoj već i u cijelom svijetu, značajan javnozdravstveni problem. Koliko je bolest ozbiljna pokazuju podatci Svjetske zdravstvene organizacije (WHO) prema kojima više od 17.3 milijuna ljudi umire svake godine od posljedica ove bolesti (2).

Uzrok ishemijske bolesti srca je najčešće aterosklerotska bolest srca, a posljedica je nedovoljna isporuka kisika koja je potrebna da zadovolji metaboličke potrebe srčanog mišića. Ista može biti uzrokovana slabom perfuzijom srčanih miocita krvlju i/ili povećanjem potrebe miocita za kisikom (3). Nedostatna perfuzija srčanog mišića krvlju, tj. slaba opskrba srčanih stanica kisikom najčešće nastaje zbog fiksnog sužavanja, akutne rupture ili disekcije aterosklerotske koronarne arterije te rjeđe zbog spazma koronarnih arterija, embolije ili vaskulitisa. Neadekvatna opskrba kisikom može se pojaviti i zbog teške anemije ili sistemske hipotenzije. Ishemija uslijed povećane potrebe za kisikom može biti uzrokovana trajnom tahikardijom, nekontroliranom hipertenzijom ili zatajenjem srca (4).

Kod stabilne ishemijske bolesti srca postoje dva glavna cilja revaskularizacije. Jedan je poboljšanje simptoma, a drugi cilj je poboljšanje preživljavanja. U svezi s tim revaskularizacija je indicirana kod bolesti lijevog srca, bolesti tri arterije ili bolesti dvije arterije, uključujući proksimalnu stenozu koronarne arterije lijeve strane. Literaturni dokazi pokazuju poboljšano preživljavanje kod aortokoronarnog premoštenja ovih bolesnika posebice tamo gdje je lijevi unutarnji graft korišten za zaobilazak proksimalne stenoze (5).

Dobro postavljena dijagnoza ključ su uspjeha i u liječenju anomalija koje su znatno u porastu. Anomalije su najčešće kategorizirane kao: anomalija ishodišta i smjera,

anomalija unutarnje anatomije i anomalija završetaka koronarnih arterija. Anomalije arterija mogu postojati i kod zdravog srca, ali su češće pronađene kod bolesnika s kongenitalnim srčanim bolestima, kao što su tetralogija Fallot i bikuspidalni aortalni zalistak (6).

Ishodište lijeve koronarne arterije iz stabla plućne arterije je važna, ali rijetka prirođena mana koja uzrokuje Bland-White-Garlandov sindrom. Ono čini samo 0,25 do 0,5% svih prirođenih srčanih mana, ali je najčešće glavna kongenitalna malformacija koja uključuje koronarnu cirkulaciju i pronađena je u 1 od 300.000 živorođenih. Ovaj koronarni teško uočljiv fenomen može dovesti do ishemije, mitralne insuficijencije i ventrikularne disfunkcije. Ako se ne liječi kirurški, do devet desetina novorođenčadi umre od kongestivnog zatajenja srca u prvoj godini života. U rijetkim slučajevima razvoj sustavnih kolateralnih arterija može ublažiti sve simptome s potencijalnim produženjem životnog vijeka. Neliječeni pojedinci ipak zadržavaju povećani rizik od iznenadne srčane smrti. Osim toga, ožiljno tkivo nastalo kao posljedica kronične ishemije povećava sklonost razvoju malignih aritmija. Najčešći uzrok kronične ishemije je opstrukcija koronarnih arterija. Novootkriveni entitet koji se češće opisuje kod žena je endotelna disfunkcija ili poremećaj mikrocirkulacije što rezultira sličnim simptomima ali bez prisutnosti značajne stenoze na angiografiji. Manje uobičajene etiologije uključuju koronarni vazospazam i koronarne anomalije koje rijetko mogu biti slične kliničke slike (7).

Unatoč brojnim smjernicama o liječenju ishemijske srčane bolesti, ključ je prevencija. Zdravstveni radnici uključujući medicinske sestre trebaju uputiti bolesnike o prednostima promjene životnog stila te educirati programima pokretanja i vježbanja. Bolesnicima treba reći da se hrane zdravo i da prestanu pušiti. Ne postoji zamjena za vježbanje - čak će i hodanje biti dovoljno dok se provodi redovito (8).

### **1.3. AORTOKORONARNO PREMOŠTENJE**

Aortokoronarno premoštenje engl. (*coronary artery bypass grafting*) je operacija koja se izvodi u svrhu poboljšanja protoka krvi do srčanog mišića te kao pomoć pri ublažavanju simptoma i poboljšanju funkcioniranja srca. Izvodi se tehnikom na kucajućem srcu (engl. *off-pump*, tj. OPCAB) ili na zaustavljenom srcu (engl. *on-pump*, tj. CABG) (9).

#### **1.3.1. EuroSCORE**

Izvorna verzija EuroSCORE-a razvijena je između 1995. godine i 1999. godine iz europske baze podataka s više od 19 000 kardiokirurških bolesnika, od kojih je većina bila podvrgnuta operaciji koronarne arterije (10).

EuroSCORE bio je široko prihvaćen i implementiran u Europi, Sjevernoj Americi i Aziji kako za procjenu rizika, tako i za promicanje poboljšane operacijske skrbi za bolesnike s kardiokirurškom operacijom (11).

Tijekom sljedećeg desetljeća, napredak prakse kardiokirurgije uzrokovao je EuroSCORE I čiji je problem bio precjenjivanje rizika od smrtnosti za bolesnike s niskim rizikom u stvarnosti, a istovremeno je podcjenjivao rizik za bolesnike visokog rizika u stvarnosti (11).

Ostali nedostaci EuroSCORE-a bili su njegov nedostatak da uzme u obzir funkciju jetre i mjerenje kreatinina u serumu umjesto klirensa, što je preciznija mjera bubrežne funkcije. Otkriveno je i da EuroSCORE I značajno precjenjuje rizik od perioperacijske smrtnosti u AVR bolesnika (10). Zbog ovih ograničenja i nedostataka u 2012. godini EuroSCORE I ažuriran je i revidiran kao EuroSCORE II kako bi bio primjenjiv na širi spektar kirurških zahvata i ugradio manje varijabli od STS-a, čime je olakšano korištenje (10, 11).

Patient related factors			Cardiac related factors		
Age <sup>1</sup> (years)	0	0	NYHA	select ↓	0
Gender	select ↓	0	CCS class 4 angina <sup>8</sup>	no ↓	0
Renal impairment <sup>2</sup> <small>See calculator below for creatinine clearance</small>	normal (CC >85ml/min) ↓	0	LV function	select ↓	0
Extracardiac arteriopathy <sup>3</sup>	no ↓	0	Recent MI <sup>9</sup>	no ↓	0
Poor mobility <sup>4</sup>	no ↓	0	Pulmonary hypertension <sup>10</sup>	no ↓	0
Previous cardiac surgery	no ↓	0	Operation related factors		
Chronic lung disease <sup>5</sup>	no ↓	0	Urgency <sup>11</sup>	elective ↓	0
Active endocarditis <sup>6</sup>	no ↓	0	Weight of the intervention <sup>12</sup>	isolated CABG ↓	0
Critical preoperative state <sup>7</sup>	no ↓	0	Surgery on thoracic aorta	no ↓	0
Diabetes on insulin	no ↓	0			
EuroSCORE II ↓			0		
EuroSCORE II			Note: This is the 2011 EuroSCORE II		
			Calculate Clear		

Slika 2. EuroSCORE II

Izvor: Twcvs [Internet] Pristupljeno: 7.4.2020. Dostupno na:

<https://www.twcvs.org.tw/uploads/1520176796.pdf>

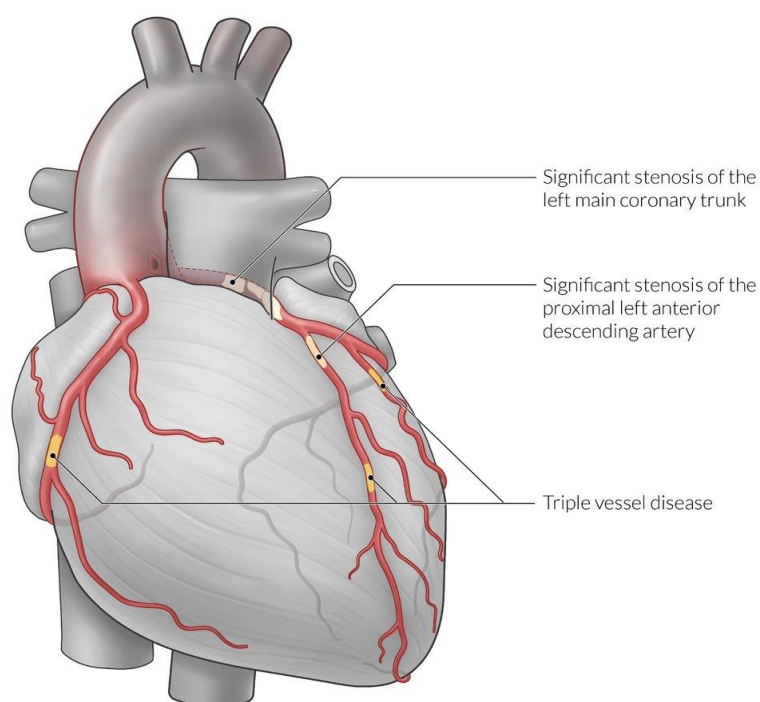
### 1.3.2. Indikacije i kontraindikacije za aortokoronarno premoštenje

Indikacija za aortokoronarno premoštenje utvrđuje se nakon pažljivog razmatranja kliničkih čimbenika, nalaza koronarne kateterizacije, rada srca i općeg stanja bolesnika. To su:

- Stenoza lijeve glavne matične koronarne arterije
- Značajna stenoza (> 70%) proksimalne lijeve prednje silazne arterije, s bolešću 2 ili 3 arterije
- Loša funkcija lijevog ventrikula s miokardom koja se može vratiti u funkciju revaskularizacijom
- Postinfarktna angina (12).

Indikacija za hitno aortokoronarno premoštenje:

- Infarkt miokarda bez elevacije ST-a s ishemijom koja je u toku i ne reagira na medicinsku terapiju / perkutana koronarna intervencija (PCI).
- Potpuno zatvorena koronarna arterija (STEMI) s nedovoljnim odgovorom na svu nekiruršku terapiju.
- Značajna ishemija koja je u tijeku, traumatične komplikacije ili prijetuća okluzija u STEMI-ju, nakon neuspjelog PCI-ja ili prethodnog aortokoronarnog premoštenja (12).



Slika 3. Prikaz indikacija za aortokoronarno premoštenje

Izvor: Amboss [Internet] Pristupljeno: 8.4.2020. Dostupno na:

[https://www.amboss.com/us/knowledge/Coronary\\_artery\\_bypass\\_grafting](https://www.amboss.com/us/knowledge/Coronary_artery_bypass_grafting)

Ne postoje apsolutne kontraindikacije za aortokoronarno premoštenje. Relativne kontraindikacije uključuju:

- asimptomatske bolesnike s malim rizikom od infarkta miokarda ili smrti

- komorbidnosti (npr. kronična opstruktivna plućna bolest (KOPB), plućna hipertenzija, sistemske bolesti)
- duboku starost (13).

### **1.3.3. Prijeoperacijska priprema bolesnika**

Prijeoperacijska priprema bolesnika primjenjuje se kao uspostavljeni protokol u većini ustanova. Istraživanja su pokazala kako edukacija bolesnika prije operacije doprinosi bržem oporavku, povećava zadovoljstvo bolesnika i smanjuje poslijeoperacijske komplikacije te skraćuje vrijeme rekonvalescencije (14).

Smatra se kako je sestinstvo profesija koja nudi integriranu zdravstvenu njegu prema organiziranom sustavu koji koristi sestrijsko znanje. Medicinske sestre obavljaju planiranje, upravljanje, procjenu i brigu o bolesnicima zajedno s drugim članovima zdravstvenog tima. Medicinske sestre moraju biti u mogućnosti precizno procijeniti bolesnike kako bi se pravovremeno pružila potrebna i kvalitetna zdravstvena njega (15).

Kada je riječ o aortokoronarnom premoštenju, ono ima važan utjecaj na mentalne i emocionalne aspekte kako bolesnika tako i njihove obitelji.

Ova operacija smatra se fizičkim i mentalnim stresorom. Bolesnici je doživljavaju kao životni događaj zajedno s problemima poštivanja bolničke rutine, osjećaja nelagode, nedostatka kontrole, odvojenosti od obitelji, prijatelja i svakodnevice (15).

Stoga dolazak u bolnicu na pregled prije hospitalizacije, nekoliko dana prije operacije i obavljanje prijeoperacijske edukacije za to vrijeme može biti učinkovito. Neki bolesnici žele detaljnije informacije o operacijskom zahvatu, dok drugi trebaju samo uvjerenje da će sve biti dobro. Kvalificirana profesionalna medicinska sestra individualizira prijeoperacijske upute kako bi zadovoljile specifične potrebe svakog bolesnika (14).

Kada je riječ o fizičkoj pripremi ona se odnosi na rutinske pretrage odnosno one koje se rade u svrhu procjene općeg zdravstvenog stanja potrebnog za vrijeme anestezije i provođenje kirurškog zahvata. Uvjeti da bolesnik može ići na operaciju su: krvna grupa i Rh faktor, elektrokardiogram (EKG), rendgenska snimka (RTG) pluća i srca,

koronarografija,, ehokardiografija srca (UZV), UZV krvnih žila vrata, potpisan pristanak za anesteziju, operaciju te primjenu krvi i krvnih pripravaka i pregled anesteziologa (16).

Dan prije operacijskog zahvata aktivnosti medicinske sestre su izmjeriti vitalne funkcije, pratiti opće stanje bolesnika, hrabriti ga, pružiti mu psihološku pomoć. Jedna od zadaća medicinske sestre je provjeriti medicinsku dokumentaciju. Na sam dan zahvata medicinska sestra provodi iste procedure kao prethodni dan, obavlja pripremu operacijskog polja te daje premedikaciju (16).

#### **1.3.4. Ugradnja aortnokoronarnog premoštenja**

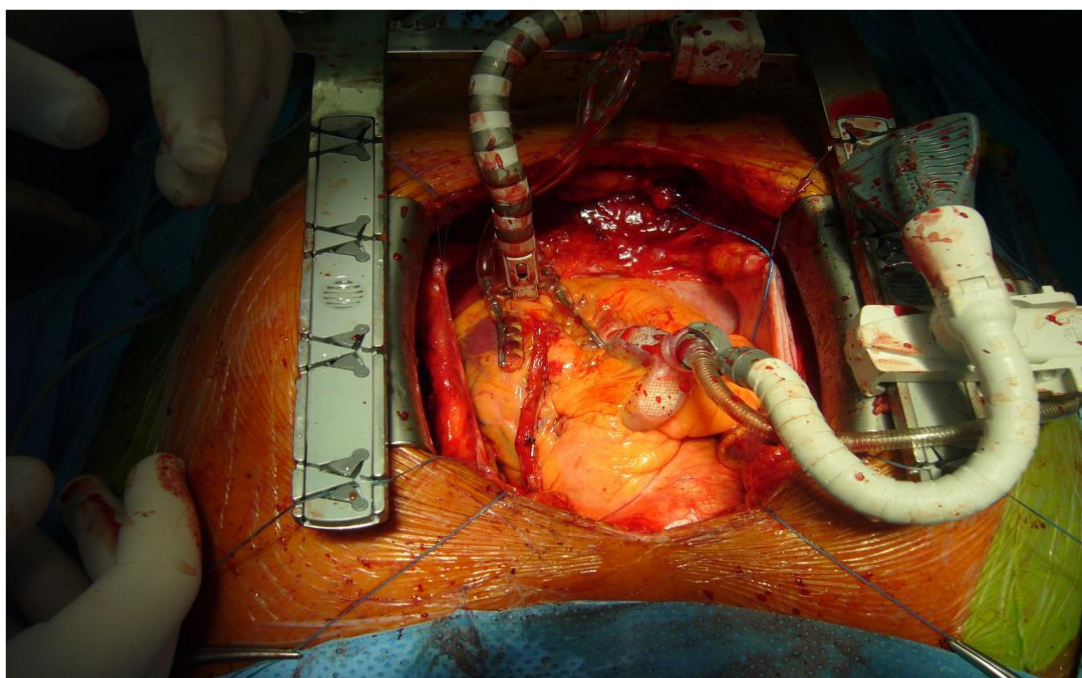
„Pomoću premosnice arterije stijenke prsnog koša (unutarnja grudna arterija) i/ili dijela vene s noge (lat. *vena saphena*) kirurg premošćuje suženja u koronarnim arterijama. Broj premoštenja koja ćete imati ovisi o broju arterija koje su oštećene i o veličini i kvaliteti arterija iza mjesta suženja. Krv obogaćena kisikom tada može putem premosnice prolaziti do područja srčanog mišića iza mjesta suženja“ (17).

Operacija se izvodi u općoj anesteziji, otvaranjem prsnog koša u projekciji prsne kosti, a upotrebljavajući premosnicu jedan se njen kraj spoji za aortu ili njenu granu, a drugi se kraj spoji na mjesto iza sužene ili začepljene arterije uz oprez da se prethodni mogući implantirani „stentovi“ ne odstranjuju (17). Operacija se izvodi uz pomoć uređaja za izvantjelesni krvotok koji zamjenjuje funkciju srca i pluća tijekom operacije, no isto tako postoji mogućnost i obavljanja operacije bez uređaja za izvantjelesni krvotok (Slika 4).

Operaciju aortokoronarnog premoštenja i sve operacije na srcu izvodi tim kojeg čini:

- 1) Kirurg-lijječnik koji vodi operaciju od početka do kraja
- 2) Kirurški asistent - drugi liječnik koji se nalazi u sterilnom polju i pomaže kirurgu pri izvođenju operacije
- 3) Instrumentarka koja organizira i prenosi instrumente kardiokirurgu. Obvezna je oprati i dezinficirati ruke te koristiti sterilni ogrtač i rukavice s obzirom da se nalazi u „sterilnom polju“, a ove mjere joj omogućavaju dodirivanje bolesnika, instrumenata i stola s instrumentima.

- 4) Medicinska sestra koja ostaje izvan sterilnog polja. Dokumentira slučaj u za to predviđenu dokumentaciju u skladu sa protokolom i pomaže na druge načine.
- 5) Perfuzionist upravlja uređajima za izvantjelesni cirkulacijski optok, kardiopulmonalnim bypassom i ECMO uređajem.
- 6) Anesteziolog (liječnik) daje bolesniku opću anesteziju i djeluje kao specijalist za kritičnu skrb tijekom operacije (9).



Slika 4. Prikaz operacije aortokoronarnog premoštenja bez korištenja uređaja za izvantjelesni krvotok

Izvor: Autor

Dok se bolesnik podvrgava operaciji aortokoronarnog premoštenja, tim medicinskih stručnjaka surađuje kako bi postigao najbolje rezultate. Među tim profesionalcima su medicinske sestre koji asistiraju kardiokirurgu dok obavlja operacijski zahvat. Medicinske sestre u operacijskoj dvorani također konstantno prate bolesnikovo stanje (17).



### 1.3.5. Poslijeoperacijska zdravstvena skrb

Nakon operacijskog zahvata bolesnik se premješta u Sobu za oporavak/Jedinicu intenzivnog liječenja (9). Ovdje za kompletnu zdravstvenu skrb su zaduženi liječnici specijalisti intenzivnog liječenja te medicinske sestre.

Premještanje bolesnika iz operacijske dvorane u sobu za oporavak/Jedinicu intenzivnog liječenja može stvoriti hemodinamičku nestabilnost, stoga je važno ponovno povezivanje s uređajem za praćenje (9) kao i stalni nadzor.

„Nadzor podrazumijeva:

1. nadzor funkcije disanja (postavke ventilatora, pozicija i prohodnost tubusa),
2. nadzor oksigenacije arterijske i venozne krvi (analizom plinova u krvi i mjerenjem na periferiji senzorima za saturiranost hemoglobina kisikom),
3. nadzor arterijskog tlaka (kateter u radijalnoj, brahijalnoj ili femoralnoj arteriji),
4. nadzor središnjeg venoznog tlaka (kateter u jugularnoj ili veni subklaviji),
5. nadzor plućnog tlaka (Swan-Ganzov kateter postavljen u plućnu arteriju),
6. nadzor minutnog volumena srca (Swan-Ganzov kateter ili PiCCO, Vigileo ili LIDCO sustav),
7. nadzor tjelesne temperature (intermitentno uz pomoć toplomjera na bubnjiću ili kontinuirano mjerenje temperature krvi pomoću Swan-Ganzova katetera),
8. nadzor bubrežne funkcije (količina urina i vrijednosti dušičnih spojeva i elektrolita u krvi)“ (18).

Medicinska sestra mora kontinuirano ocjenjivati stanje bolesnika. Kako bi to mogla mora na uređaju za nadzor vitalnih funkcija (monitoru) pratiti povezanost između srčanog ritma i brzine rada srca, obujmnog (ili volumnog, engl. preload) i tlačnog opterećenja (engl. afterload), te kontraktilnosti. Obujmno opterećenje se određuje volumenom krvi koja se vraća u desni atrij (na monitoru ga je moguće ocijeniti na osnovu vrijednosti CVT-a) odnosno lijevi atrij (na monitoru ga je moguće ocijeniti na osnovu vrijednosti PWP-a). Tlačno opterećenje je sila koju lijeva klijetka mora svladati da bi izbacila krv tijekom sistole (na monitoru ga je moguće ocijeniti na osnovu vrijednosti SVR).

Kontraktilnost miokarda je sila koju srce stvara tijekom sistole. Ne može se direktno očitati već za to služe neki pokazatelji poput indeksa rada klijetki (19).

Ako je arterijski tlak nizak, a CO adekvatan ili povišen, sistemski vaskularni otpor može biti nizak i bolesniku će trebati konstriktivno sredstvo poput noradrenalina. Nizak krvni tlak može se privremeno povećati isključivanjem tzv. PEEP.a – pozitivnog tlaka na kraju izdaha, (radi smanjenja intratorakalnog tlaka) i promjenom položaja. Medicinska sestra može, do dolaska liječnika, bolesnika staviti u ležeći položaj s podignutim nogama kako bi povećala dotok krvi u srce (preload) dok se ne utvrdi uzrok niskog krvnog tlaka i ne poduzmu druge korektivne mjere (20).

Medicinska sestra također je dužna nadzirati diurezu svakog sata tijekom ranog poslijeoperacijskog razdoblja. Urin treba procijeniti prema boji i karakteristikama te količini. Diureza u poslijeoperacijskom razdoblju bit će uspostavljena kada bubrežna funkcija bude dostatna(9).

Jedna od poslijeoperacijskih pojava je i pojava boli. Medicinske sestre moraju individualizirati procjenu i kontrolu boli za svakog bolesnika jer se odgovori razlikuju od pojedinaca do pojedinca. Opioidni analgetici, položaj tijela, mobilizacija, odvratanje pažnje i tehnike opuštanja spadaju u neke od metoda kontrole boli. Održavanje razine opioidnih analgetika u serumu u terapijskom rasponu je obvezna. Nesteroidna protuupalna sredstva mogu se koristiti zajedno s opioidnim sredstvima za kontrolu boli i minimiziranje potrebne količine opojnih droga (9).

Atelektaza i pleuralni izljev česti su nakon operacije zaobilaženja koronarnih arterija. Duži boravak u krevetu jedan je od najvažnijih čimbenika u plućnim komplikacijama. Neke studije potvrđuju prednosti rane mobilizacije (engl. *early mobilisation*, *EM*) kod kritičnih bolesnika, dok je učinkovitost EM-a u plućnim komplikacijama nakon operacije i dalje nejasna (21).

Medicinska sestra mora intenzivno skrbiti o bolesniku u ranom poslijeoperacijskom razdoblju. Ovo intenzivno nadgledanje i poslijeoperacijska nelagoda mogu ometati bolesnikovu potrebu za snom. Postoji mogućnost poremećaja spavanja dok se bolesnik oporavlja od aortokornarnog premoštenja. Nedostatak sna može negativno utjecati na poslijeoperacijske ishode (22).

Zdravstvena skrb o bolesniku nakon perioda rane poslijeoperacijske zdravstvene njege u jedinici intenzivnog liječenja podrazumijeva nadzor nad vitalnim funkcijama i tretman fizioterapeuta na odjelu. Važno je da se proces prilagodi stanju i potrebama bolesnika (18).

## **2. CILJ RADA**

Cilj ovog rada je prikazati tijek zdravstvene njege kod bolesnika prije, za vrijeme i nakon operacije aortokoronarnog premoštenja uz prikaz zdravstvene skrbi s naglaskom na važnost rada medicinske sestre bolesnika liječenog na Zavodu za Kardiokirurgiju, KBC-a Split, od trenutka kada je bolesnik hospitaliziran do trenutka otpusta iz bolnice kroz proces zdravstvene njege.

### 3. RASPRAVA

Prvi korak pri pisanju prikaza slučaja u radu bilo je upućivanje zamolbe Etičkom povjerenstvu KBC Split za odobrenje korištenja podataka iz medicinske dokumentacije i korištenje izvornih autorskih slika za potrebe pisanja Završnog rada na temu „Zdravstvena njega bolesnika kod aortokoronarnog premoštenja“ na Zavodu za Kardiokirurgiju. Etičko povjerenstvo KBC Split istu je odobrilo Rješenjem oznake Klasa:500-03/20-01/09, Ur. br.:2181-147-01/06M.S.-20-9.

Bolesnik G.A. (rođen 1950. godine) je praćen cijelo vrijeme svog liječenja na Zavodu za Kardiokirurgiju, KBC Split, a koji je dao pisanu suglasnost za korištenje podataka i obradu svog prikaza slučaja.

#### 3.1. PRIJEOPERACIJSKA ZDRAVSTVENA NJEGA

Prijeoperacijska obrada obuhvaćala je prvi pregled kod kardiokirurga (indikacije, dijagnostičke pretrage, lista čekanje). Primjer :

**Osobna anamneza:** Nije teško bolovao, redovno obavljao sistematske preglede

**Sadašnja bolest:** Posljednjih nekoliko mjeseci ima osjećaj nedostatka zraka prilikom tjelesnog napora. Napravljena je invazivna kardiološka obrada i postavljene indikacije za kardiokiruršku revaskularizaciju miokarda.

Pri dolasku bolesnik je srednje koštano mišićne građe, visine 187 cm, tjelesne težine 70 kg.

**Nalaz selektivne koronarografije:** Višežilna koronarna bolest. CTO RCA i granične stenoze LAD i OM 1.

**Ehokardiografija:** Teška degenerativna stenoza aortalnog zaliska, ishemijska karidiomiopatija, normalna sistolička, oslabljena dijastolička funkcija 1. stupnja.

**Funkcije i navike:** Apetit dobar, stolica redovita, mokrenje uredno. Pušač 1,5-2 kutije dnevno, povremeno konzumira pivo.

**Lijekovi:** Clexane 0.4; Atoris 80 mg, Controloc 40 mg, Fursemid 40 mg, Tritaze 2,5 mg

Negira alergije na lijekove.

U prijeoperacijsku obradu bolesnika za kardiokirurški operacijski zahvat KBC Split pripadaju:

- Koronarografija
- EKG
- UZV srca
- UZV krvnih žila
- RTG torakalnih organa
- Kompletni laboratorij (dan prije operacijskog zahvata) KKS, CRP, BIOKEMIJA, PV, INR, APTV, TROPONIN
- Sediment urina ukoliko bolesnik
- Nadzorne kulture (bris nosa i ždrijela)
- Hormoni štitnjače u slučajevima kada postoji poremećaj hormona (T3, T4, TSH)
- Krvna grupa i Rh faktor.

Kako bi se bolesnik osjećao što ugodnije, medicinska sestra ga je dovela u sobu, predstavila ga ostalim bolesnicima, pokazala mu gdje se nalazi njegov krevet, ormarić te toalet. Prilikom smještanja razgovarala je s njim o pitanjima vezanim uz operaciju i o tome kako se osjeća vezano uz to. Bolesnik je pokazivao nisku razinu straha kada se razgovaralo o samom tijeku operacije. Medicinska sestra je nastavila razgovor i provodila kontinuirano upućivanje bolesnika o tijeku oporavka kako bi smanjila strah i spriječila pojavu neželjenih pojava u poslijeoperacijskom razdoblju. Uspjela je steći povjerenje bolesnika što je ključ uspješnog liječenja kako kardiokirurških tako i svih drugih bolesnika.

Od iznimne je važnosti sam pristup medicinske sestre i njen odnos prema bolesnicima. S obzirom na to da se bolesnici nalaze na Odjelu Kardiokirurgije i da je osnovni problem njihovog dolaska bolest srca ili pripadajućih vena ili arterija, bolesnici su sami po sebi uplašeni, a obzirom da se srce smatra temeljnim organom svakog čovjeka, kompleksnost postupka je time puno ozbiljnija. Zadatci medicinske sestre su svakako pokušati umanjiti ili potpuno ukloniti moguće probleme.

Jedan od postupaka medicinske sestre je dan prije operacijskog zahvata upozoriti bolesnika kako prije operacije mora biti na tašte, a iza večere može piti tekućinu do 24 sata.

Neposredno prije operacijskog zahvata potrebno je prikupiti dokumentaciju:

- Potpisani pristanak za operacijski zahvat
- Popunjen anestezijski upitnik (slika 5)
- obrazac za krv i krvne pripravke

KLINIČKI BOLNIČKI CENTAR SPLIT  
 Odjel za anesteziju i intenzivno liječenje

ANESTEZIJSKI UPITNIK ZA BOLESNIKE

Ime, prezime i dob: \_\_\_\_\_

Ako bolujete od neke bolesti zaokružite DA i navedite detalje: NE DA

Bolesti srca i krvnih žila  NE  DA

Imate li povišen krvni tlak?  NE  DA

Imate li šećernu bolest  NE  DA

Bolesti pluća i dišnih puteva  NE  DA

Bolesti bubrega i mokraćnih puteva  NE  DA

Bolesti jetre  NE  DA

Bolesti probavnog sustava  NE  DA

Bolesti štitnjače  NE  DA

Bolesti očiju  NE  DA

Bolesti živčanog sustava  NE  DA

Dalekovne bolesti  NE  DA

Bolesti kostiju, zglobova ili mišića  NE  DA

Bolesti krvi ili poremećaja zgrušavanja  NE  DA

Bolujete li od bolesti zuba ili zubnog mesa?  NE  DA

Bolujete li od nekih drugih bolesti?  NE  DA, Kojih?: \_\_\_\_\_

Odgovorite na sljedeća pitanja:

1. Uzimate li redovito ili povremeno lijekove?  DA  NE Ako da, koje i koliko:

2. Jeste li alergični na lijekove? DA  NE Ako da, na koje:

3. Jeste li alergični na hranu ili bilo što drugo? DA  NE Ako da, na što:

4. Imate li klimave zube? DA  NE

5. Imate li zubnu protezu? DA  NE

6. Jeste li do sada primali transfuziju krvi ili krvnih pripravaka? DA  NE  
 Ako je bilo nekih poteškoća, navedite ih:

7. Datum zadnje menstruacije (žene generativne dobi): \_\_\_\_\_

8. Pušite li redovito? DA  NE Ako da, koliko dugo? Koliko cigareta dnevno: *15-2 kutije*

9. Pijete li redovito alkoholna pića? DA  NE Ako da, što i koliko dnevno: *1-2 piva*

10. Uzimate li stimulativna sredstva, nešto drugo? *NE*

11. Navedite što je još važno: \_\_\_\_\_

Podaci o anestezijama (ranijim):

12. Jeste li kad prije bili anestezirani? DA  NE  
 Ako da, koliko puta i kada: \_\_\_\_\_

13. Je li (jesu li) anestezija (e) protekla u redu? DA  NE  
 Ako ne, navedi poteškoće: \_\_\_\_\_

14. Je li netko od Vaših krvnih srodnika imao problema tijekom anestezije? DA  NE  
 Ako da, navedi: \_\_\_\_\_

Datum: *03/03/2020* Potpis bolesnika: \_\_\_\_\_

Anesteziološka ambulanta, KB Split  
 Tel.: 021/556-178  
 Predbilježbe za ambulantni pregled na tel. 021/556-178 od 13-15,30 sati

Slika 5. Ispunjen anesteziološki upitnik

Izvor: Autor

Bolesniku je potrebno napomenuti da skine sav nakit, zubnu protezu i ostala pomagala ukoliko ih koristi. Na dan operacije neposredno prije zahvata bolesnik se kupa u antiseptičkom šamponu, priprema se operacijsko polje (brije se područje prsa, prepona i nogu uz pomoć šišača).

Pred odlazak u operacijsku dvoranu aplicira se predmedikacija prema preporuci liječnika - anesteziologa.

Sestrinske dijagnoze u prijeoperacijskoj njezi bolesnika:

**Zabrinutost u/s neizvjesnim ishodom operacijskog zahvata što se očituje izjavom bolesnika „Nisam baš sretan što se moram operirati, kako ću ja to sve podnijeti“!**

Cilj: Bolesnik će verbalizirati manju razinu zabrinutosti do operacijskog zahvata.

Sestrinski postupci:

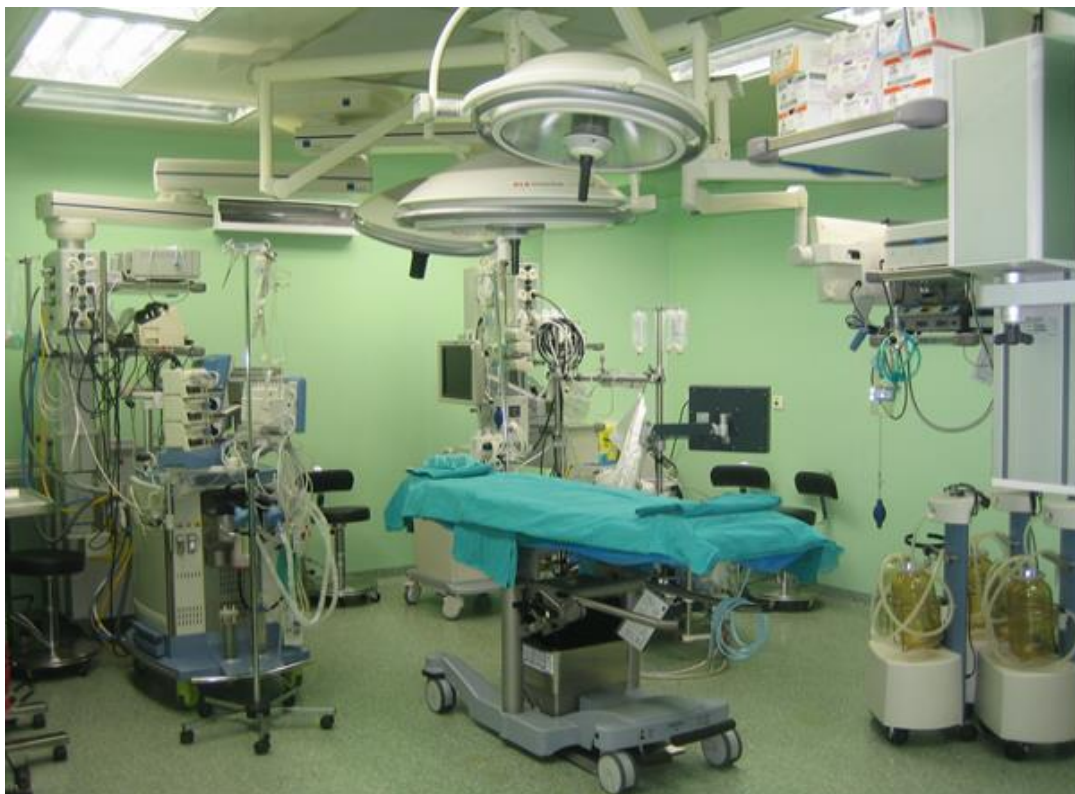- uspostaviti odnos povjerenja s bolesnikom
- poticati bolesnika na verbalizaciju osjećaja
- omogućiti posjet članova uže obitelji (supruga i djeca)
- dati bolesniku pisane materijale o operaciji premosnica
- pružiti bolesniku potporu i nadu u povoljan ishod liječenja (ukazati na pozitivne primjere iz prakse)

Evaluacija: Bolesnik je verbalizirao manju razinu zabrinutosti do operacijskog zahvata.

### **3.2. INTRAOPERACIJSKA ZDRAVSTVENA NJEGA**

Intraoperacijska zdravstvena njega započinje ulaskom bolesnika u operacijsku dvoranu prema određenom vremenu. U pravilu u KBC Split to je 8:00 sati.





Slika 6. Operacijska dvorana

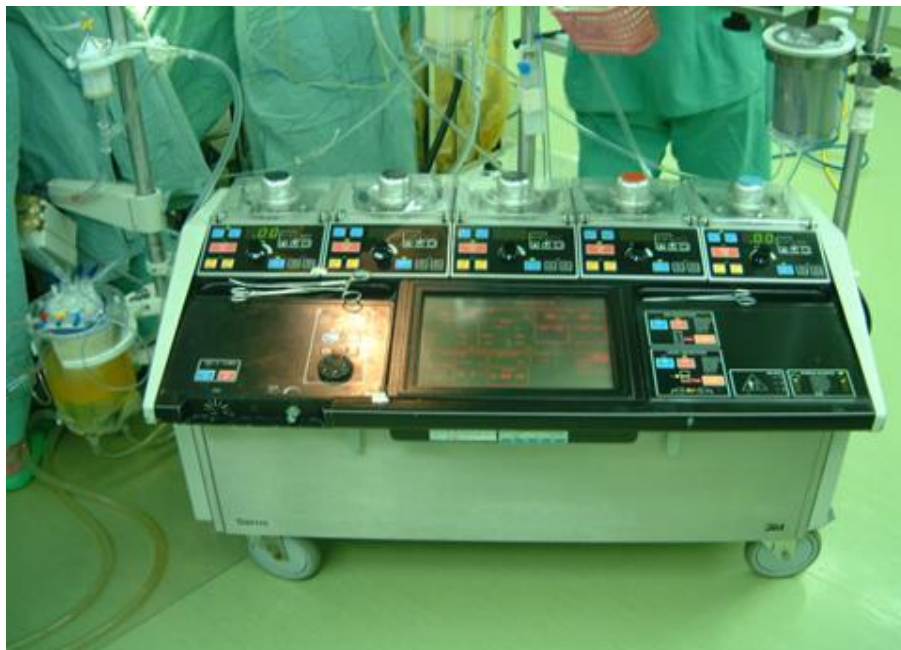Izvor: Autor

Prilikom dolaska u operacijsku dvoranu nakon prijema i smještaja bolesnika obavlja se pranje operacijskog polja i sterilno pokrivanje.

Tijek operacije bolesnika G.A. bio je sljedeći:

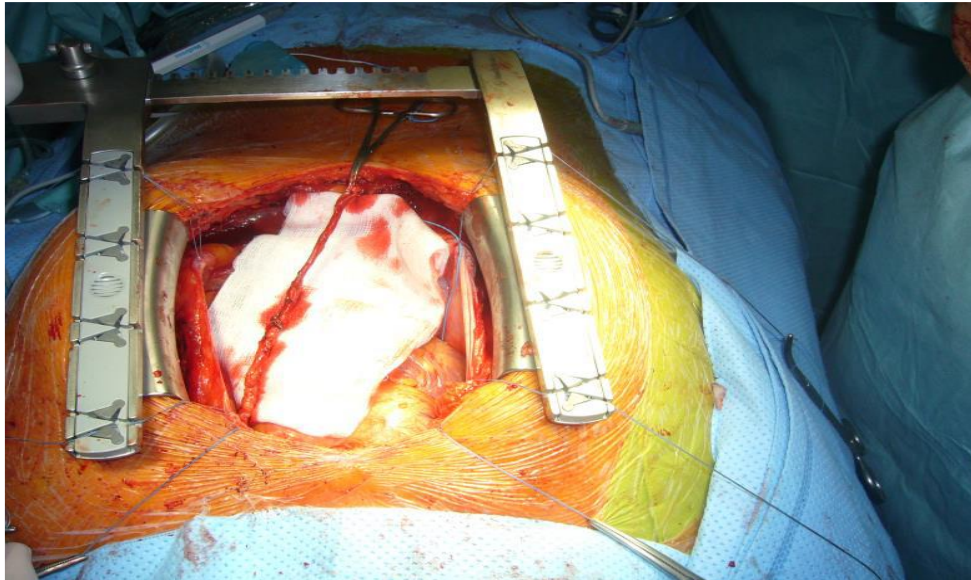
- Preparacija lijeve radijalne arterije koja je potrebna za „grafting“.
- Medijalna sternotomija.
- Preparacija lijeve *art. mammariae internae*, pogodne za „grafting“.
- Perikardiotomija i podržni šav perikarda.
- Heparinizacija bolesnika.
- Aorta je klasificirana s pojedinim mjestima pogodnim za kanulaciju.
- Kaniliranje aorte i desnog atrija dvostupanjskom kanilom i uspostava kardiopulmonalnog premoštenja strojem za izvantjelesnu cirkulaciju (Slika 9).
- Preparacija LAD, ušivanje s LIMA na LAD produženim šavom 7.0 Prolene.

- Preparacija OM 1. Pronađena je krvna žila ispod 1 mm te se odustaje od premosnice.
- Ponovno inspiciranje aorte koja se pronalazi više klasificirana od prve arterije. Ne pronalazi se sigurno mjesto za postavljanje aortne kleme. Odluči se napraviti hibridni postupak i bolesnika preporučiti za TAVI.
- Postavljanje privremenih ventrikularnih i arterijskih epikardijalnih elektroda elektrostimulatora srca.
- Uspostavljanje vlastitog sinus ritma.
- Odvajanje od stroja za vantjelesnu cirkulaciju.
- Konverzija heparina Protaminom.
- Vađenje arterijske i venske kanile.
- Hemostaza.
- Drenaža prsišta s tri pojedinačna drena.
- Zatvaranje perikarda produženim šavom.
- Postavljanje 5 žičanih šavova sternuma.
- Šav rezne rane prsnog koša po slojevima.



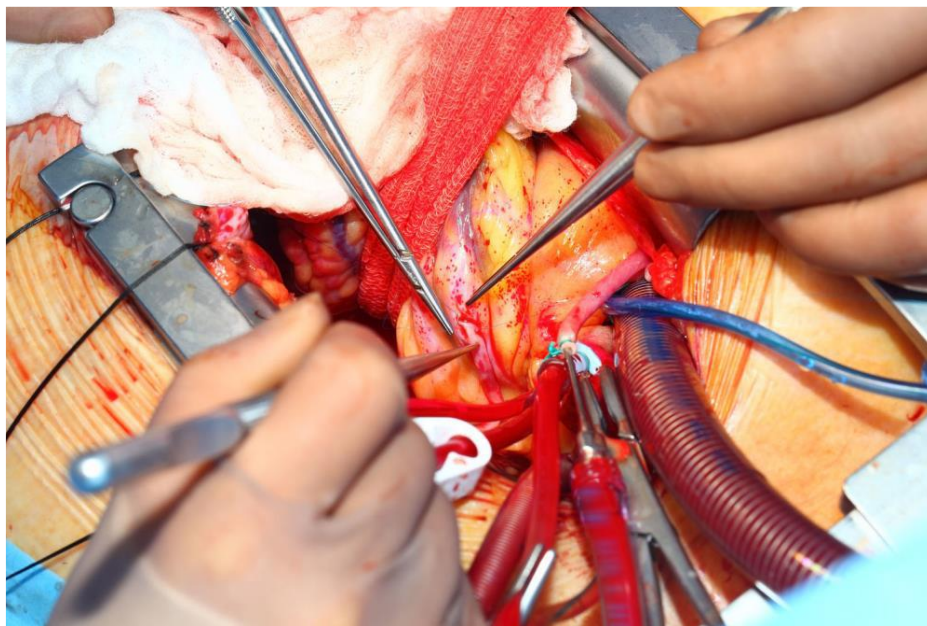
Slika 7. Stroj za izvantjelesnu cirkulaciju

Izvor: Autor



Slika 8. Prikaz lijeve unutarnje prsne arterije

Izvor: Autor



Slika 9. Prikaz operacije aortokoronarnog premoštenja uz uporabu stroja za izvantjelesni krvotok

Izvor: Autor

Nakon obavljenog operacijskog zahvata posao medicinske sestre instrumentarke bio je prekontrolirati brojno stanje instrumenata i zavojnog materijala te sve dokumentirati u Protokolu operacije.

Sestrinsko medicinski problemi u intraoperacijskoj njezi bolesnika:

### **VR za nastanak srčanih aritmija u/s hipotermijom, hipoksijom te disbalansom elektrolita**

Sestrinski postupci:

- nadzirati znakove i simptome srčanih aritmija (puls- ritam i frekvencija, EKG krivulja)
- primijeniti ordiniranu oksigenoterapiju
- primijeniti intravensku nadoknadu elektrolita (K i Mg ) po pisanoj odredbi liječnika
- primijeniti antiaritmike (esmolol, lidokain, atropin..i sl) po pisanoj odredbi liječnika
- omogućiti dostupnost seta za reanimaciju s defibrilatorom

Evaluacija : Bolesnik je bio zadovoljavajućeg srčanog ritma, nije došlo do srčanih aritmija za vrijeme operacijskog zahvata.

### **VR za pneumotoraks u/s akumulacijom zraka u pleuralnoj šupljini**

Sestrinski postupci:

- pratiti znakove i simptome moguće pojave pneumotoraksa (pojava zraka i “bublanje” u sustavu za vanjsku drenažu)
- kontrolirati vrijednosti plinova u krvi (ABS)
- primijeniti ordiniranu oksigenoterapiju

Evaluacija: Kod bolesnika nije došlo do pojave pneumotoraksa za vrijeme operacijskog zahvata.

Sestrinske dijagnoze u intraoperacijskoj zdravstvenoj njezi bolesnika:

### **VR za infekciju operacijske rane u/s primjenom kirurških instrumenata i zavojnog materijala**

Cilj: Bolesnik neće pokazivati znakove i simptome infekcije operacijske rane za vrijeme hospitalizacije.

Sestrinski postupci:

- održavati higijenu prostora prema standardnoj proceduri (SOP)
- održavati optimalne mikroklimatske uvjete (temperatura okoline mora biti od 22-24 °C)
- održavati setove i instrumente prema standardnoj operativnoj proceduri (SOP)
- provjeriti datum sterilnosti instrumenata i zavojnog materijala prije uporabe
- paziti da se operacijski postupak izvodi po pravilima asepse (doticaj sa sterilnim instrumentima ima samo medicinska sestra-instrumentarka koja je odjevena prema standardnoj proceduri te liječnik-operater)
- primijeniti antibiotsku profilaksu prema pisanoj odredbi liječnika

Evaluacija: Bolesnik nije pokazivao znakove i simptome infekcije kirurške rane za vrijeme hospitalizacije.

### **VR za oštećenje integriteta kože u/s prisilnim položajem za vrijeme operacijskog zahvata**

Cilj: Bolesniku će biti očuvan integritet kože za vrijeme boravka u operacijskoj dvorani

Sestrinski postupci:

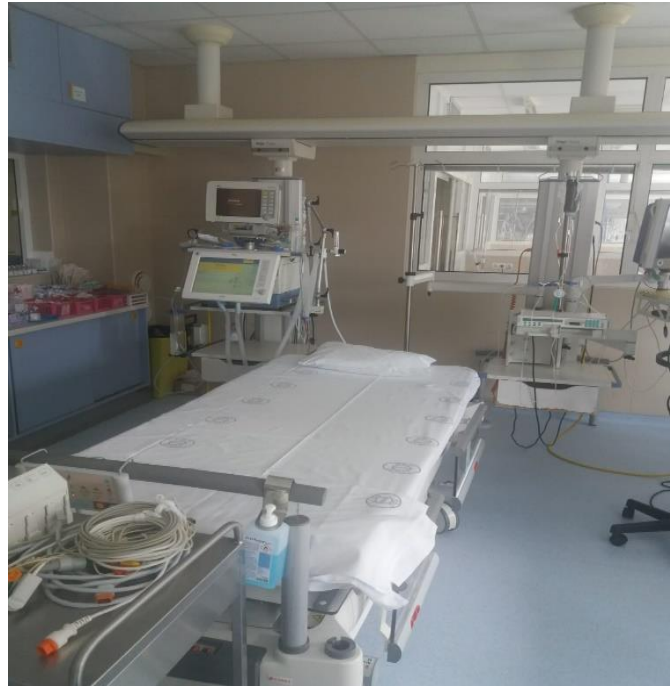- paziti da su plahte i komprese zategnute i bez nabora pri smještanju bolesnika u položaj prikladan za operacijski zahvat (leći ga na leđa)
- koristiti antidekubitalna pomagala (jastuci sa utorima za glavu, laktove i pete)
- pratiti znakove i simptome hidracije (CVT, diureza, stanje sluznice usne šupljine)

Evaluacija: Bolesniku je integritet kože ostao očuvan za vrijeme boravka u operacijskoj dvorani.

### **3.3. POSIJEOPERACIJSKA ZDRAVSTVENA NJEGA**

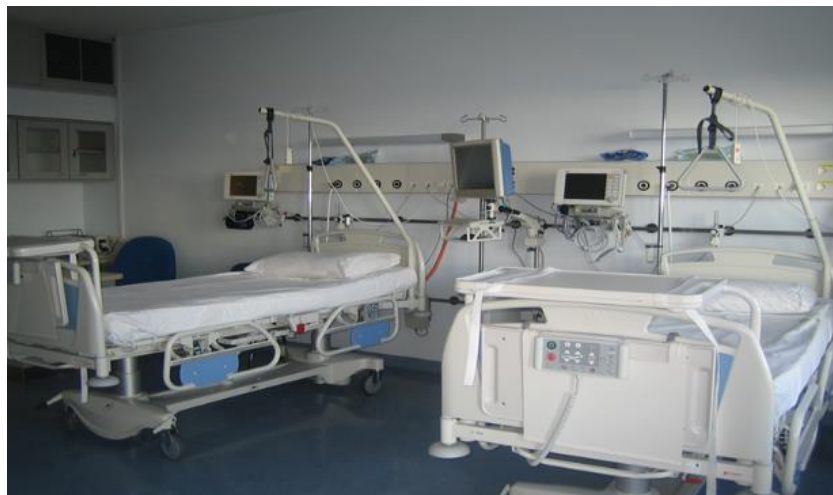Bolesnik se nakon operacije u pratnji kardiokirurškog tima prebacuje na Kliniku za Intenzivno liječenje kardiokirurških bolesnika (slika 10, 11).





Slika 10. Pripremljeno mjesto za bolesnika nakon operacije

Izvor: Autor



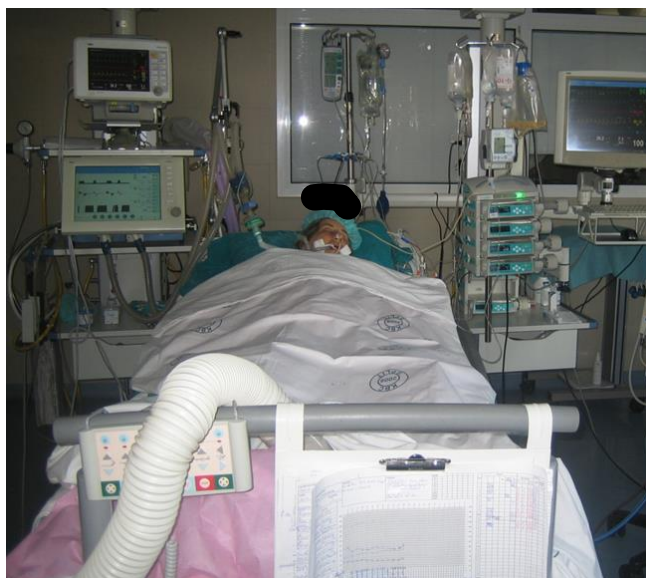Slika 11. Intenzivna njega

Izvor: Autor

Poslijeoperacijsko zbrinjavanje kardiokirurškog bolesnika nakon obavljenog operacijskog zahvata zahtjeva različite stupnjeve liječenja i nadzora, tako su postupci medicinske sestre prilikom zbrinjavanja bolesnika G.A. objašnjena u nastavku.

G.A. pri dolasku na Odjel intenzivnog liječenja bio je anesteziran, orotrahealno intubiran i strojno ventiliran prijenosnim ventilatorom (IPPV; FiO<sub>2</sub> 50%; PEEP 5 cm H<sub>2</sub>O; F 12/min), TTPak 35,5 C, blijede boje kože i vidljivih sluznica. Zjenice su bile srednje široke, uredne reakcije na svjetlost. Vene vrata nisu dilatirane; s desne strane vrata su uvedeni PAK i SVK. Prsni koš je sprijeda previjen, simetrično respiracijski pomičan. Iz prijevoja izlaze tri drena i epikardijalne elektrode za atrijsku i ventrikulsku elektrostimulaciju.

Auskultacijski se čuje normalan šum disanja, SPO<sub>2</sub> je 100%. Srčana akcija je pravilna, puls 88/min, IBP 100/50 (70) mmHg, CVT 15 mmHg, PAP 28/17 (5) mmHg uz noradrenalin (5 mg / 50 ml ) 0,5 ml/h, putem perfuzora. Trbuh je u razini prsnog koša, peristaltika nije čujna. Udovi: postavljena arterijska kanila putem lijeve palčane arterije i lijeve femoralne arterije. Pulzacije perifernih arterija su palpabilne. Ima postavljen urinski kateter na koji u spremnik ulazi bistri urin (pri dolasku 300 ml).



Slika 12. Bolesnik smješten u Jedinicu Intenzivnog Liječenja

Izvor: Autor

Bolesnik je priključen na strojnu ventilaciju i medicinska sestra nastavlja pratiti invazivni monitoring (EKG, plućni invazivni tlak, arterijski invazivni tlak, centralni venski tlak, saturaciju, temperaturu), daje propisanu terapiju analgezije, sedacije i antibiotsku terapiju. Kontinuirano se mjerila hemodinamika.

Drugi dan bolesnik je odvojen od strojne ventilacije, spontano diše te je obavljena ekstubacija bolesnika (postupak odstranjivanja endotrahealnog tubusa).

Treći dan je obavljeno vađenje torakalnih drenova te kontrolni RTG pluća. Prema timskoj procjeni medicinske sestre i liječnika bolesnik je kardio-cirkulacijski stabilan, respiracijski suficijentan, neurološki urednog statusa za ležećeg bolesnika, bez znakova poslijeoperacijskih komplikacija. Afebrilan je i uzima hranu (tekuću) i terapiju per os.

Za vrijeme boravka u Jedinici intenzivnog liječenja postavljeni su sljedeći sestrinsko medicinski problemi:

#### **VR za nastanak pneumonije u/s stazom plućnog sekreta**

Sestrinski postupci:

- vršiti sukciju sekreta putem endotrahealnog tubusa po SOP-u
- mijenjati položaj bolesnika svaka 2 sata
- primijeniti terapiju po pisanoj odredbi liječnika
- potpomagati bolesniku pri iskašljavanju sekreta

Evaluacija: Bolesnik nije pokazivao znakove i simptome pneumonije za vrijeme boravka u Jedinici Intenzivnog liječenja.

#### **VR za krvarenje u/s primjenom antikoagulantne terapije**

Sestrinski postupci:

- promatrati kontinuirano stanje i izgled bolesnika 24 sata
- mjeriti kontinuirano vitalne funkcije 24 sata
- pratiti količinu i izgled drenažnog sadržaja
- uočiti pravovremeno odstupanja laboratorijskih nalaza od referentnih vrijednosti te obavijestiti liječnika

Evaluacija: Kod bolesnika nije došlo do krvarenja.



## **VR za poremećaj srčanog ritma u/s kardiokirurškog poslijeoperacijskog oporavka**

Sestrinski postupci:

- nadzirati kontinuirano vitalne funkcije 24 sata
- pratiti vrijednosti elektrolita (K, Mg, Ca) te ukoliko odstupaju od referentnih vrijednosti, obavijestiti liječnika
- pratiti bilans (unos i izlučivanje) tekućine
- snimiti 12 kanalni EKG kod svakog poremećaja srčanog ritma
- obavijestiti liječnika o svakoj promjeni srčanog ritma
- primijeniti terapiju po pisanoj odredbi liječnika

Evaluacija: Kod bolesnika nije došlo do poremećaja srčanog ritma u poslijeoperacijskom razdoblju.

Postavljene su i sljedeće sestrinske dijagnoze:

## **VR za infekciju u/s urinarnim kateterom, intravaskularnim kateterima**

Cilj: Bolesnik neće pokazivati znakove i simptome infekcije za vrijeme hospitalizacije

Sestrinski postupci:

- pratiti kontinuirani monitoring kroz 24 sata
- obavljati redovito higijenu perianalne regije bolesnika, najmanje 6 puta dnevno
- održavati higijenu kreveta i posteljnog rublja
- objesiti urinarnu vrećicu u razini kreveta (urinarna vrećica ne smije dodirivati pod)
- mijenjati urinarne vrećice po SOP-u kada se napune urinom do 2/3
- obavljati toaletu mjesta aplikacije intravaskularnih katetera po SOP-u
- obavljati priključivanje ordinirane intravenske terapije po SOP-u

Evaluacija: Bolesnik nije pokazivao znakove i simptome infekcije za vrijeme hospitalizacije.

**Hipotermija u/s mikroklimatskim uvjetima u operacijskoj dvorani (temperatura dvorane 22°C) što se očituje vrijednostima tjelesne temperature bolesnika od 35.5°C, hladnim i cijanotičnim okrajinama**

Cilj: Vrijednosti tjelesne temperature bolesnika će biti 36°C i više (do 37,5°C) za 3 sata

Sestrinski postupci:

- primijeniti vanjsko zagrijavanje bolesnika (termo dekinga)
- mjeriti tjelesnu temperaturu svakih sat vremena
- koristiti uvijek istu metodu i isto mjesto mjerenja tjelesne temperature (aksilarno)
- pratiti EKG monitor i uočiti: bradikardiju, aritmiju, hipotenziju

Evaluacija: Vrijednost tjelesne temperature bolesnika nakon 3 sata je 36,2°C, koža je na dodir topla

**Sindrom SMBS (4) u/s poslijeoperacijskim tijekom liječenja (terapijsko mirovanje) što se očituje postavljenim urinarnim kateterom, pravilima o odijevanju u Jedinici intenzivnog liječenja, poslijeoperacijskom režimu prehrane, nemogućnošću ustajanja iz kreveta te odlaska do toaleta i kupatila**

Cilj: Bolesniku će biti zadovoljene potrebe za osobnom higijenom (4), eliminacijom (4), odijevanjem i dotjerivanjem (4) i hranjenjem (4) za vrijeme boravka u Jedinici Intenzivnog liječenja.

Sestrinski postupci:

- omogućiti privatnost (postaviti paravan)
- održavati higijenu bolesnika uvijek u isto vrijeme i na isti način (kupati ga u krevetu) po SOP-u
- održavati posteljno rublje suhim i čistim
- pripremiti sve potrebno za eliminaciju u krevetu (posuda za eliminaciju)
- vršiti toaletu urinarnog katetera po SOP-u
- obaviti higijenu perianalne regije po SOP-u
- mijenjati urinarnu vrećicu po SOP-u
- omogućiti hidraciju bolesnika (1500-2000 ml tijekom 24 sata)
- omogućiti laganu dijetalnu prehranu sa smanjenim udjelom soli

Evaluacija: Bolesnik je zadovoljio potrebe za osobnom higijenom (4), eliminacijom (4), odijevanjem i dotjerivanjem (4) i hranjenjem (4) za vrijeme boravka u Jedinici Intenzivnog liječenja.

### **VR za nastanak dekubitusa u/s prisilnim položajem nakon kardiokirurškog operacijskog zahvata**

Cilj: Bolesnik neće dobiti dekubitus, integritet kože biti će očuvan tijekom boravka u Jedinici intenzivnog liječenja.

Sestrinski postupci :

- omogućiti optimalnu hidraciju bolesnika (1500-2000 ml tijekom 24 h)
- pojačati unos bjelančevina i ugljikohidrata sukladno bodovima Braden skale
- održavati higijenu kože i posteljnog rublja suhim i čistim
- mijenjati položaj bolesnika svakih 1,5- 2 sata nakon što se stanje bolesnika stabilizira
- koristiti antidekubitalna pomagala koji umanjuju pritisak (madrace i jastuke)

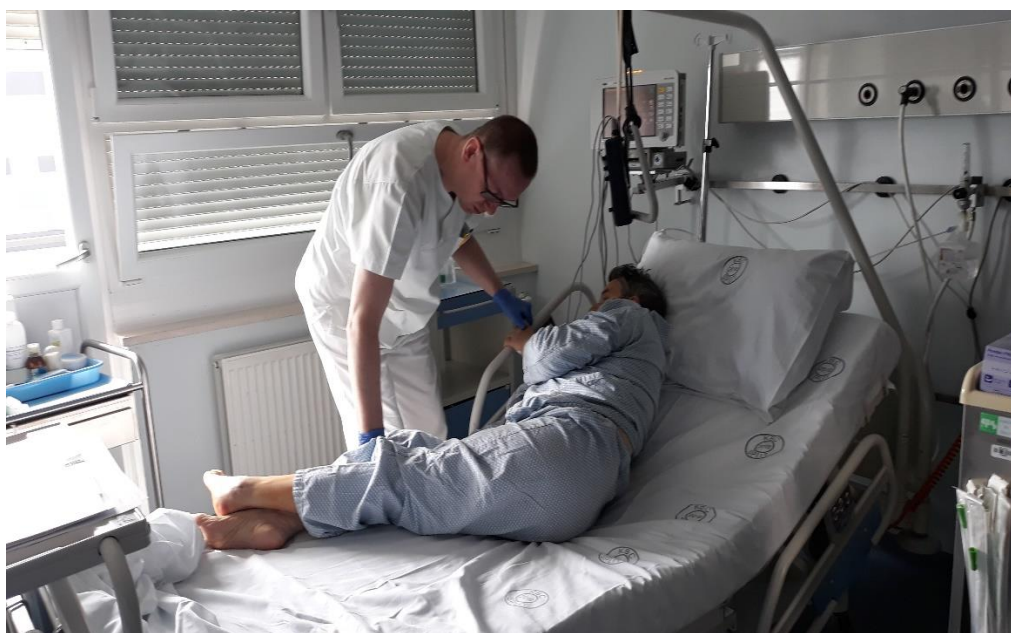Evaluacija: Bolesnik nije dobio dekubitus, integritet kože je očuvan tijekom boravka u Jedinici intenzivnog liječenja.

Nakon što je 3 dana proveo u Jedinici Intenzivnog liječenja bolesnik G.A. premješten je na Odjel Kardiokirurgije. Na Odjelu su zadatci medicinske sestre bili i dalje pratiti opće stanje bolesnika. Veliku važnost u oporavku imala je emocionalna pomoć i podrška pa se s bolesnikom konstantno razgovaralo o ponašanju i važnosti pridržavanja zdravstvenih preporuka nakon otpusta te se na razumljiv način odgovaralo na sva njegova postavljena pitanja.

Medicinska sestra je redovito nekoliko dana, uz prisutnost liječnika, jednom dnevno provodila toaletu operacijske rane kako bih se spriječila infekcija i pratila promjene na operacijskoj rani koje su bile u skladu s oporavkom.

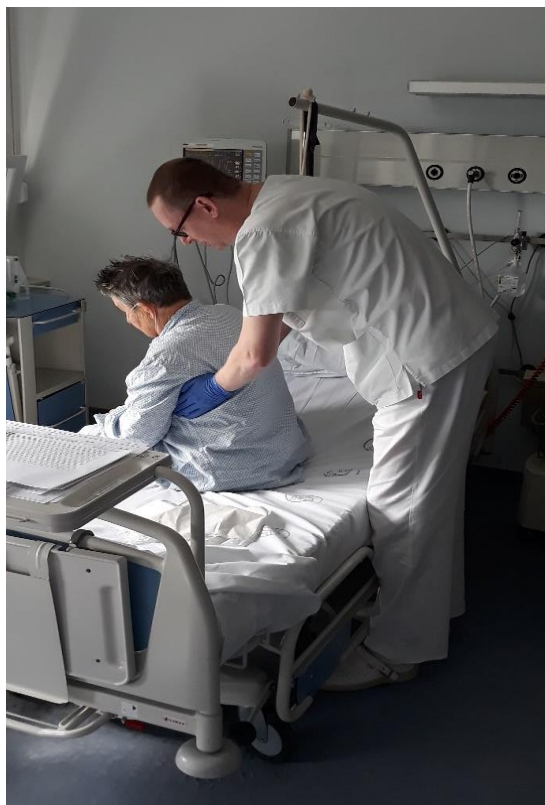Medicinska sestra je upozoravala bolesnika na ponašanje tijekom tuširanja da bude pažljiv i educirala o tretmanu rane nakon otpusta iz bolnice. Ujedno, jedna od glavnih sestrijskih aktivnosti bila je i briga o adekvatnoj terapiji i prehrani.

U poslijeoperacijskoj skrbi jedan od važnih zdravstvenih radnika je fizioterapeut koji s postupkom rehabilitacije započinje već prvi poslijeoperacijski dan. Ovo je prva faza rehabilitacije (bolnička) kroz koju se provode najprije potpomognute, a potom aktivne vježbe (ponekad i pasivne) u skladu s bolesnikovim stanjem. Najčešće vježbe koje se provode su vježbe respiracije i cirkulacije, forsiranje izdaha i maksimalnog udaha, fiksacija sternuma prilikom kašljanja te prevencija komplikacija dugotrajnog ležanja (kontraktura, duboke venske tromboze i dekubitusa), ranim ustajanjem iz kreveta i šetnjom. Važan postupak kod kardiokirurških bolesnika je održavanje bronhalne higijene gdje fizioterapeut postupcima perkusije i vibracije olakšava bolesniku ekspektoraciju (iskašljavanje) bronhalnog sekreta (Slike 13 i 14).



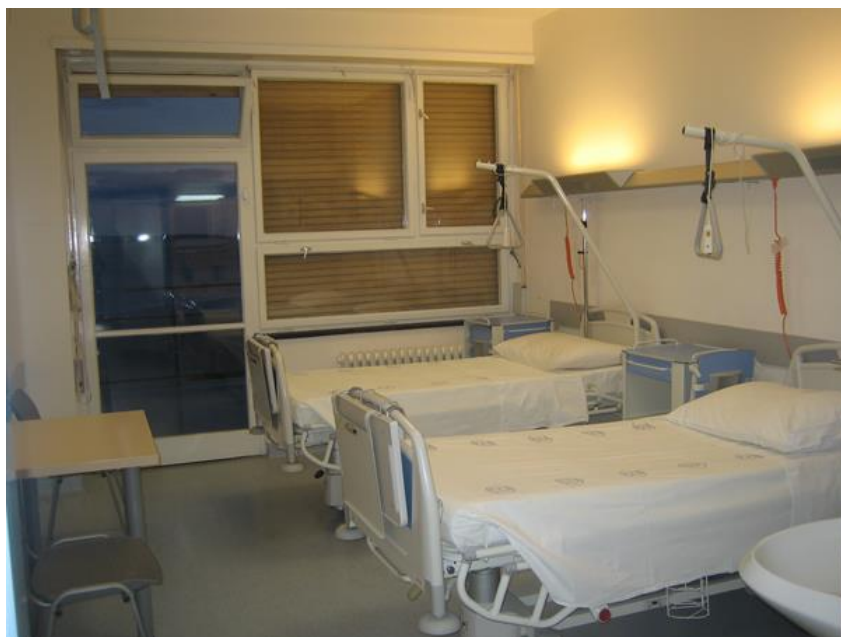Slika 13. Rano ustajanje iz kreveta

Izvor: Autor



Slika 14. Forsiranje izdisaja

Izvor: Autor



Slika 15. Bolesnička soba

Izvor: Autor

Sestrinske dijagnoze za vrijeme boravka bolesnika na Odjelu za Kardiokirurgiju:

### **VR za infekciju u/s operacijskom ranom**

Cilj: Bolesnik neće pokazivati simptome i znakove infekcije tijekom hospitalizacije

Sestrinski postupci:

- pratiti područje operacijske rane (na vrijeme uočiti pojavu crvenila, otoka, topline)
- vršiti toaletu operacijske rane po SOP-u
- mjeriti tjelesnu temperaturu najmanje 2 puta dnevno
- održavati higijenu ruku prema standardu
- održavati svakodnevnu higijenu kreveta i posteljnog rublja (najmanje 1 puta dnevno)

Evaluacija: Bolesnik nije pokazivao znakove i simptome infekcije tijekom hospitalizacije.

### **Bol u/s operacijskom ranom što se očituje bolesnikovom procjenom boli sa 6/10 na skali za procjenu boli**

Cilj: Bolesnik će procijeniti bol sa 2/10 i manje na skali za procjenu boli za 60 min.

Sestrinski postupci:

- primijeniti nefarmakološke postupke ublažavanja boli (promjena položaja, izbjegavanje pritiska na operacijsku ranu)
- obavijestiti liječnika o boli
- primijeniti analgetik po pisanoj odredbi liječnika

Evaluacija: Bolesnik je bol procijenio sa 2/10 na skali za procjenu boli nakon 60 min.

### **Strah u/s prilagodbe na svakodnevni rad i život nakon kardiokirurške operacije što se očituje izjavom bolesnika: „Bojim se što će biti sa mnom, hoću li nakon otpusta kući moći samostalno funkcionirati!”**

Cilj: Bolesnik će iskazati smanjenu razinu straha za 3 dana.

Sestrinski postupci:

- pokazati razumijevanje prema bolesnikovim strahovima
- stvoriti s bolesnikom međusobno povjerenje
- razgovarati s bolesnikom i tražiti da postavlja pitanja u svezi svojih strahova
- omogućiti dovoljno vremena za razgovor s bolesnikom
- pružiti emocionalnu podršku

- uputiti obitelj bolesnika da mu pruže podršku

Evaluacija: Bolesnik je iskazao manju razinu straha za 3 dana.

**Smanjeno podnošenje napora u/s postoperacijskim stanjem što se očituje izjavom bolesnika: „Teško podnosim napor poslije operacije“!**

Cilj: Bolesnik će bolje podnositi napor, racionalno će trošiti energiju tijekom hospitalizacije.

Sestrinski postupci:

- izraditi plan dnevnih aktivnosti u dogovoru sa pacijentom
- smjestiti bolesnika u udoban položaj koji mu omogućava neometano disanje i ne umara ga
- omogućiti dovoljno vremena za obavljanje aktivnosti
- pomoći bolesniku u obavljanju aktivnosti (higijena, oblačenje)
- prekinuti tjelesnu aktivnost u slučaju pojave boli
- omogućiti bolesniku dovoljno vremena za odmor između pojedinih aktivnosti

Evaluacija: Bolesnik je bolje podnosio napor, racionalno je trošio energiju tijekom hospitalizacije.

Nakon 7 dana boravka na odjelu Kardiokirurgije bolesnik se otpušta na kućnu njegu s uputama o ponašanju nakon operacijskog zahvata odnosno tzv. Vodičem za bolesnike nakon kardiokirurške operacije.

U Vodiču su navedene uobičajene promjene koje se mogu javiti nakon operacije, a vezane su uz apetit, otok, poteškoće sa spavanjem, promjene raspoloženja, bol i neugodu te uputa o redovitom uzimanju terapije.

Vodič obuhvaća i postupak zbrinjavanja rane i upute za bolesnika u kojim slučajevima treba kontaktirati liječnika te ako je za premosnicu korištena vena iz noge upozorenje na odgovarajuće položaje sjedenja i stajanja. Ujedno su navedene dnevne aktivnosti i upute kako se ponašati prilikom provođenjem istih kao što je tuširanje, odijevanje, odmaranje, hodanje, korištenje stepenica, vožnja, dizanje tereta, rad te spolni odnos.

Vodič sadrži i upute o korištenju lijekova i ponašanju prilikom vježbanja - upute za vježbe daje fizioterapeut prilikom otpusta.

Zadnja stavka Vodiča je važnost i način mjerenja pulsa. Naveden je način određivanja frekvencije pulsa (brojanje otkucaja srca u 15 sekundi i množenjem s 4 dobije se broj otkucaja srca u jednoj minuti).

Mjerenje pulsa je kod osoba nakon kardioloških operacija važno kao i pridržavanje svih dijelova Vodiča.

Sestrinske dijagnoze u trenutku otpusta bolesnika na kućnu njegu:

- **Visok rizik za infekciju u/s operacijskom ranom**
- **Smanjeno podnošenje napora u/s postoperacijskim stanjem što se očituje izjavom bolesnika: "Teško podnosim napor poslije operacije!"**
- **VR za dekubitus u/s prisilnim položajem (terapijsko spavanje na leđima 6 tjedana)**

Preporučeni plan postupaka u Zdravstvenoj njezi:

- pridržavati se dogovorenih uputa dobivenih od strane zdravstvenih radnika (liječnika, medicinske sestre, fizioterapeuta)
- provoditi aktivnosti sukladno zdravstvenom stanju bolesnika prema preporukama fizioterapeuta (vježbe disanja i cirkulacije dva puta dnevno uz upotrebu „Cliniflo“ uređaja svaka 2 sata za vrijeme budnosti po 10 udaha u jednoj seriji)
- održavati osobnu higijenu najmanje jedan put dnevno
- provoditi masažu predilecijskih mjesta za nastanak dekubitusa (sakrum, lopatice, gluteuse, laktove i pete)
- provoditi toaletu kirurške rane svaki dan (tuširati je mlakom vodom dva puta dnevno i održavati je suhom)
- nositi pamučnu odjeću
- poštediti se obavljanja teških kućanskih poslova.



## 4. ZAKLJUČAK

Aortokornarno premoštenje je postupak rješavanja boli uzrokovane anginom pectoris, sprječavanja pojave infarkta miokarda, te sprječavanja daljnjeg pogoršanja ukoliko je osoba već proživjela infarkt miokarda.

Zbog velikih problema u svijetu vezanim uz pojavu koronarnih bolesti operacija aortokornoranog premoštenja se sve češće izvodi. Osim liječnika kardiokirurga i anesteziologa važan udio u cjelokupnoj zdravstvenoj skrbi svakako su medicinske sestre. Medicinska sestra kao član zdravstvenog tima neizostavna je karika lanca zdravstvene skrbi za kardiokirurškog bolesnika. Ona je prva osoba uz bolesnika koja prepoznaje i rješava probleme iz područja zdravstvene njege te prepoznaje komplikacije koje se mogu pojaviti kod kardiokirurškog bolesnika kako bi se mogle pravovremeno spriječiti. Jedan od ključnih poslova medicinske sestre je svakako postavljanje sestrinsko medicinskih dijagnoza/problema, sestrinskih postupka te evaluacije uz pomoć kojih su prevenirana i/ili uspješno riješena pojedina poslijeoperacijska stanja u zdravstvenoj njezi kardiokirurškog bolesnika.

Iznimno je važno istaknuti kako je širina rada medicinske sestre kod operacije aortokoronarnog premoštenja vezana uz njegovateljske, psihološke te motivirajuće čimbenike. Tu je još svakako i adekvatna procjena i puna zdravstvena skrb bolesnika kako prije tako i nakon obavljenog operacijskog zahvata.

Važno je istaknuti kako komunikacija s bolesnikom uvijek mora biti otvorena. Takva komunikacija doprinosi smanjenju straha od nepoznatog ishoda ali ujedno doprinosi kvaliteti i skraćivanju vremena oporavka.

Za vrijeme boravka u bolnici medicinska sestra educira bolesnike o važnosti zdravijeg načina života, napuštanju loših navika te uključivanju cijele obitelji u rehabilitaciju bolesnika i povratku svakodnevnim životnim aktivnostima. Dobro educiran bolesnik pravovremeno će uočiti poteškoće i znati potražiti pomoć na vrijeme.

Punim učinkom rehabilitacije smatra se mijenjanje loših životnih navika i maksimalno korištenje preostalih potencijala radi bogatijeg i sretnijeg života. Provođenje uspješne zdravstvene njege u bolesnika oboljelih od srčanih bolesti čini veliki izazov sada i u budućnosti.

## 5. LITERATURA

1. Krmpotić-Nemanić J. Anatomija čovjeka. 2. korigirano izdanje. Zagreb: Medicinska naklada; 2001.
2. World Health Organization. Global status report on noncommunicable diseases, Geneva, WHO, 2014.
3. Moran AE, Oliver JT, Mirzaie M, Forouzanfar M, Chilov M, Anderson L, i sur. Assessing the Global Burden of Ischemic Heart Disease: Part 1: Methods for a Systematic Review of the Global Epidemiology of Ischemic Heart Disease in 1990 and 2010. *Glob Heart*. 2012;7(4):315-29.
4. Slavich, M., Patel, RS. Coronary artery spasm: current knowledge and residual uncertainties. *IJC Heart Vasc*, 2016, 10: 47-53.
5. Dababneh E, Goldstein S. Chronic Ischemic Heart Disease Selection of Treatment Modality. U: StatPearls [Internet]. Treasure Island (FL): StatPearls Publishing; 2020 [citirano 04. srpanj 2020.]. Dostupno na: <http://www.ncbi.nlm.nih.gov/books/NBK507703/>
6. Danias PG, Stuber M, McConnell MV, Manning WJ. The diagnosis of congenital coronary anomalies with magnetic resonance imaging. *Coron Artery Dis*. 2001;12(8):621-626.
7. Malčić I, Bertić M, Eicken A, Kniewald H, Kašnar-Samprec J, Šarić D i sur. Kongenitalne koronarne arterijske fistule: kliničko i terapijsko razmatranje. *Liječnički vjesnik*. 2014;136(9-10):0-0.
8. Maćešić, B, Špehar, B. Prevencija kardiovaskularnih bolesti u primarnoj zdravstvenoj zaštiti Prevention of cardiovascular diseases in primary health care. *Sestrinski glasnik*, 2014, 19(1):30-41.
9. Martin CG, Turkelson SL. Nursing care of the patient undergoing coronary artery bypass grafting. *J Cardiovasc Nurs*. 2006;21(2):109-17.
10. Ad N, Holmes SD, Patel J, Pritchard G, Shuman DJ, Halpin L. Comparison of EuroSCORE II, Original EuroSCORE, and The Society of Thoracic Surgeons Risk Score in Cardiac Surgery Patients. *Ann Thorac Surg*. 2016;102(2):573-9.
11. Nashef SA, Roques F, Sharples LD, Nilsson J, Smith C, Goldstone AM, i sur. EuroSCORE II. *Eur J Cardiothorac Surg*. 2012;41(4):734-745.

12. AMBOSS: medical knowledge platform for doctors and students [Internet]. [citirano 04. srpanj 2020.]. Dostupno na:  
[https://www.amboss.com/us/knowledge/Coronary\\_artery\\_bypass\\_grafting](https://www.amboss.com/us/knowledge/Coronary_artery_bypass_grafting).
13. Shan L, Saxena A, McMahon R, Newcomb A. Coronary artery bypass graft surgery in the elderly: a review of postoperative quality of life. *Circulation*. 2013;128(21):2333-2343.
14. Eagle KA, Guyton RA, Davidoff R, Edwards FH, Ewy GA, Gardner TJ, i sur. ACC/AHA 2004 guideline update for coronary artery bypass graft surgery: summary article: a report of the American College of Cardiology/American Heart Association Task Force on Practice Guidelines (Committee to Update the 1999 Guidelines for Coronary Artery Bypass Graft Surgery). *J Am Coll Cardiol*. 2004;44(5):213-310.
15. Parvan K, Zamanzadeh V, Lakdizaji S, Mousavi Shabestari M. Nurse's Perception of Stressors Associated with Coronary Artery Bypass Surgery. *J Caring Sci*. 2012;1(4):237-43.
16. Mlinarska – Škola za medicinske sestre [Internet]. [citirano 05. svibanj 2020.]. Dostupno na: <https://www.mlinarska.hr/>
17. Bolnica Magdalena [Internet]. [citirano 05. svibanj 2020.]. Dostupno na: <http://www.magdalena.hr/usluge/kirurgija/operacije-srca/>
18. Mesar M, Starčević A, Mrkonjić R. Zdravstvena njega kirurških bolesnika s procesom zdravstvene njege (odabrana poglavlja) [Internet] Bjelovar: Veleučilište u Bjelovaru, 2020. [citirano 20. srpnja 2020.]. Dostupno na: [https://vub.hr/images/uploads/5972/zdravstvena\\_njega\\_kirurških\\_bolesnika\\_s\\_pocesom\\_zdravstvene\\_njege.pdf](https://vub.hr/images/uploads/5972/zdravstvena_njega_kirurških_bolesnika_s_pocesom_zdravstvene_njege.pdf).
19. Share care [Internet] [citirano 05. svibanj 2020.]. Dostupno na: <https://www.sharecare.com/health/nursing/role-nurses-technicians-cardiac-bypass>
20. Reuter DA, Felbinger TW, Schmidt C, Moerstedt K, Kilger E, Lamm P, Goetz AE. Trendelenburg positioning after cardiac surgery: effects on intrathoracic blood volume index and cardiac performance. *Eur J Anaesthesiol*. 2003;20(1):17-20.

21. Moradian ST, Najafloo M, Mahmoudi H, Ghiasi MS. Early mobilization reduces the atelectasis and pleural effusion in patients undergoing coronary artery bypass graft surgery: A randomized clinical trial. *J Vasc Nurs Off Publ Soc Peripher Vasc Nurs.* 2017.;35(3):141–5.
22. Waterman LA, Belnap BH, Gebara MA, Huang Y, Kaleab Z, Bruce L i sur. Bypassing the blues: Insomnia in the depressed post-CABG population. *Ann Clin Psychiatry Off J Am Acad Clin Psychiatr.* 2020.;32(1):17-26.

## 6. SAŽETAK

**Cilj rada:** Prikazati tijek zdravstvene njege kod bolesnika prije, za vrijeme i nakon operacije aortokoronarnog premoštenja uz prikaz zdravstvene skrbi s naglaskom na važnost rada medicinske sestre kod bolesnika liječenog na Zavodu za Kardiokirurgiju, KBC-a Split, od trenutka kada je hospitaliziran do trenutka otpusta iz bolnice kroz proces zdravstvene njege.

**Prikaz slučaja:** Bolesnik G.A., rođen 1950., stigao je na odjel Kardiokirurgije KBC Split. Posljednjih nekoliko mjeseci ima osjećaj nedostatka zraka prilikom tjelesnog napora. Napravljen je invazivna kardiološka obrada i postavljene indikacije za kardiokiruršku revaskularizaciju miokarda. Nakon prijeoperacijske pripreme i operacijskog zahvata bolesnik je prebačen u Jedinicu intenzivnog liječenja te nakon 3 dana na Odjel Kardiokirurgije KBC-a Split. Kroz prikaz slučaja obrađene su sestrinske dijagnoze i sestrinsko-medicinski problemi.

**Zaključak:** Aortokoronarno premoštenje je postupak rješavanja boli uzrokovane anginom pectoris, sprječavanja pojave infarkta miokarda te sprječavanja daljnjeg pogoršanje ukoliko je osoba već proživjela infarkt miokarda. Osim kardiokirurga i anesteziologa veliki doprinos u zdravstvenoj skrbi svakako ima medicinska sestra. Važno je istaknuti kako je širina poslova medicinske sestre kod aortokoronarnog premoštenja vezana uz njegovateljske, psihološke i motivirajuće čimbenike. Tu je još i adekvatna procjena i puna zdravstvena skrb o bolesniku kako prije tako i nakon obavljene kardiokirurške operacije.

**Ključne riječi:** kardiokirurgija, aortokoronarno premoštenje, medicinska sestra, prikaz slučaja.

## 7. SUMMARY

**Aim:** Aim of this paper is to show the course of health care in patients before, during and after aortocoronary bypass with a view of health care with emphasis on the importance of the work of a nurse for patient treated at the Department of Cardiac Surgery, KBC Split, from the moment he was hospitalized to the moment of discharge from the hospital through health care process.

**Case report:** Patient G.A., born in 1950, arrived at the Department of Cardiac Surgery, University Hospital Center Split. The last few months he has been feeling short of breath during physical exertion. Invasive cardiac treatment was performed and indications for cardiac surgical myocardial revascularization were set. After preoperative preparation and surgery, the patient was transferred to the Intensive Care Unit and after 3 days to the Department of Cardiac Surgery of the Clinical Hospital Center Split. Nursing diagnoses and nursing-medical problems were treated through a case report.

**Conclusion:** Aortocoronary bypass is a procedure for resolving pain caused by angina pectoris, preventing myocardial infarction, and preventing further deterioration if a person has already experienced a myocardial infarction. In addition to cardiac surgeons and anesthesiologists, a nurse certainly has a great contribution to health care. It is important to point out that the breadth of a nurse's job in aortocoronary bypass is related to nursing, psychological, and motivating factors. There is also adequate assessment and full health care of the patient before and after cardiac surgery.

**Keywords:** cardiosurgery, aortocoronary bypass, nurse. casereport