

SWI u detekciji kalcifikata: sustavni pregled literature

Likić, Monika

Master's thesis / Diplomski rad

2020

Degree Grantor / Ustanova koja je dodijelila akademski / stručni stupanj: **University of Split / Sveučilište u Splitu**

Permanent link / Trajna poveznica: <https://um.nsk.hr/um:nbn:hr:176:803865>

Rights / Prava: [In copyright](#)/[Zaštićeno autorskim pravom.](#)

Download date / Datum preuzimanja: **2024-09-28**



Sveučilišni odjel zdravstvenih studija
SVEUČILIŠTE U SPLITU

Repository / Repozitorij:

[Repository of the University Department for Health Studies, University of Split](#)



zir.nsk.hr



UNIVERSITY OF SPLIT



DIGITALNI AKADEMSKI ARHIVI I REPOZITORIJI

SVEUČILIŠTE U SPLITU
SVEUČILIŠNI ODJEL ZDRAVSTVENIH STUDIJA
DIPLOMSKI SVEUČILIŠNI STUDIJ
RADIOLOŠKE TEHNOLOGIJE

Monika Likić

**SWI U DETEKCIJI KALCIFIKATA:
SUSTAVNI PREGLED LITERATURE**

Diplomski rad

Mentor:

Doc. dr. sc. Krešimir Dolić, dr. med.

Split, 2020.

SVEUČILIŠTE U SPLITU
SVEUČILIŠNI ODJEL ZDRAVSTVENIH STUDIJA
DIPLOMSKI SVEUČILIŠNI STUDIJ
RADIOLOŠKE TEHNOLOGIJE

Monika Likić

**SWI U DETEKCIJI KALCIFIKATA:
SUSTAVNI PREGLED LITERATURE**

**SWI IN CALCIFICATION DETECTION:
SYSTEMATIC REVIEW OF LITERATURE**

Diplomski rad/ Master's Thesis

Mentor:

Doc. dr. sc. Krešimir Dolić, MD

Split, 2020.

Zahvala

Veliko hvala mome mentoru doc.dr.sc. Krešimiru Doliću na utrošenom vremenu, pomoći i savjetima prilikom izrade ovog diplomskog rada.

Posebnu zahvalu želim uputiti svom kolegi Igoru Fučkanu na predanoj pomoći, strpljenju i nesebičnom dijeljenju vlastitog znanja tijekom izrade i pisanja ovog diplomskog rada.

Zahvaljujem se kolegama i prijateljima na zajedničkim trenucima, iskustvima i zabavi koji su mi studentski period učinili nezaboravnim.

Najveću zahvalnost dugujem svojim roditeljima kojima i posvećujem ovaj rad jer su uvijek vjerovali u mene i moj uspjeh. Hvala vam na bezgraničnoj ljubavi i na svemu što ste mi pružili tijekom mog studija.

POPIS I OBJAŠNENJE KRATICA

- APCV**, vizualizacija i kvantifikacija asimetrično istaknutih kortikalnih vena
- AVM**, arterio-venske malformacija
- CKD**, kronična bubrežna bolest
- CMB**, cerebralno mikrokrvarenje
- CMV**, citomegalovirus
- CNS**, središnji živčani sustav
- CPPD**, kalcijev pirofosfat dihidrat
- CT**, od eng. computed tomography (računalna tomografija)
- CUA**, kalcifična uremička arteriolopatija
- DCIS**, duktalni karcinom in situ
- GRE**, gradijent-echo pulsna sekvenca
- HDL**, lipoproteini visoke gustoće
- LDL**, lipoproteini niske gustoće
- MR**, magnetna rezonancija
- MRI**, od eng. magnetic resonance imaging (magnetna rezonancija)
- QSM**, kvantitativno mapiranje osjetljivosti
- SAH**, subarahnoidalno krvarenje
- SWI**, od eng. susceptibility weighted imaging (MRI pulsna sekvenca)
- IC**, intrakranijalna kalcifikacija

SADRŽAJ

1. UVOD	1
2. CILJ RADA.....	2
3. RASPRAVA.....	3
3.1. Kalcifikacije	3
3.2. Podjela kalcifikacija – manifestacija, klinička slika	4
3.2.1. Moždane kalcifikacije	4
3.2.2. Vaskularne kalcifikacije	8
3.2.3. Hrskavične i zglobne kalcifikacije	8
3.2.4. Kalcifikacije parenhimskih organa.....	10
3.3. Susceptibility Weighted Imaging (SWI)	16
3.3.1. Klinička primjena SWI-a	16
3.3.2. Osnove rada SWI-a	22
3.3.3. Susceptibility Artifact (artefakt osjetljivosti)	29
3.3.4. SWI u detekciji kalcifikata	31
3.3.5. Metaanaliza utvrđivanja potencijala SWI-MR.....	35
3.3.6. SWI usporedbi sa standardnim MRI sekvencama.....	37
3.3.7. SWI usporedbi sa CT-om.....	40
4. ZAKLJUČAK	45
5. LITERATURA.....	46
6. SAŽETAK.....	53
7. SUMMARY	54
8. ŽIVOTOPIS	55

1. UVOD

SWI (eng. *Susceptibility weighted imaging*) je MRI pulsna sekvenca koja je djelomično osjetljiva na spojeve koji iskrivljuju lokalno magnetsko polje i kao takvi ga čine korisnom u otkrivanju prisutnosti venske krvi, krvarenja, kalcija te depozita željeza.

SWI je 3D visoko-prostorna rezolucijska sekvenca koja se generira izgradijent-echo (GRE) pulsni sekvenca. GRE sekvenca su osjetljive na razlike u osjetljivosti tkiva jer nemaju sposobnost preusmjerenja spinova defaziranih nehomogenostima magnetskog polja.

Spojevi koji imaju paramagnetska, diamagnetska i feromagnetska svojstva međusobno djeluju s lokalnim magnetskim poljem koji ga iskrivljuje i na taj način mijenja fazu lokalnog tkiva, što rezultira gubitkom signala.[1]

SWI slika se dobiva na način da se iskorištavaju razlike u magnetskoj osjetljivosti krvi, željeza i kalcifikata u različitim tkivima. Fazne slike su osjetljive na promjene u magnetskom polju zbog komponenti u tkivima kao što su deoksihemoglobin, hematoma ili kalcifikat, te se stoga mogu koristiti za razlikovanje razlika osjetljivosti između tkiva. [2]

Najčešća primjena SWI-a je za identifikaciju mikrokrvarenja ili kalcifikata te prikaz venskih struktura koje se ne mogu jasno prikazati na standardnim MRI sekvencama. Komparacijom intenziteta signala u različitim sekvencama u različitim presjecima moguće je diferencirati radi li se o postojanju krvarenja ili kalcifikata što nije moguće definirati uporabom drugih sekvenci.

Kontinuirani napredak u razvoju novih i poboljšanju postojećih MR sekvenci doveo je i do razvoja SWI-a, nove tehnike za procjenu razlika u osjetljivosti tkiva, a samim time i jasne diferencijacije između mikrokrvarenja i kalcifikata što ima važnu ulogu u diferencijalnoj dijagnostici patomorfoloških promjena CNS-a.

U ovom diplomskom radu obrađuje se i analizira uloge SWI u detekciji kalcifikata. Za potrebe ovog rada analizirani su stručni znanstveni radovi s područja izabrane teme koji su filtrirani uz pomoć ključnih riječi, a to su SWI sekvenca i kalcifikati. Korišteno je čak 86 znanstvenih radova koji su povezani sa zadanom problematikom diplomskog rada.

Znanstvene metode koje su korištene prilikom izrade rada su metoda analize, metoda sinteze i metoda deskripcije.

2. CILJ I METODOLOGIJA RADA

Ovaj diplomski rad za cilj ima detaljno prikazati i objasniti principe rada i praktične uporabe SWI sekvence koja se pojavljuje u kliničkoj praksi. Isto tako cilj mu je prikazati rezultate dosadašnjih istraživanja u pogledu korištenja SWI sekvence u svrhu otkrivanja kalcifikata te usporedba i vrednovanje u odnosu na druge metode.

Obzirom da je ovaj rad pisan u obliku sustavnog pregleda literature, pri pretraživanju znanstvenih članaka, korištene su baze podataka PubMed.gov i Science Direct. Ključne pojmove pretraživanja koristili smo u različitim kombinacijama i oni su sljedeći: SWI, calcifications, MR, CT. Potraga je rezultirala sa 792 članka dostupna prema ključnim pojmovima. Zbog kontinuiranog razvoja praktične uporabe SWI sekvence u kliničkoj praksi, fokusirali smo se na radove koji su objavljeni od 2001. godine pa nadalje. Isto tako pretraga literature ograničena je na članke koji su napisani na engleskom jeziku. Korištenjem navedenih faktora isključenja, broj korištenih članaka pri pisanju limitiran je na njih 86 znanstvenih radova koji su povezani sa zadanom problematikom diplomskog rada.

3. RASPRAVA

3.1. Kalcifikacija

Kalcifikacija predstavlja akumulaciju kalcijevih soli u tjelesnim tkivima, krvnim žilama ili organima. Kalcij se nalazi u svakoj stanici i prenosi se krvotokom. Kao rezultat toga, kalcifikacija se može pojaviti u gotovo bilo kojem dijelu tijela.

Putujući krvotokom kalcifikacije se mogu akumulirati u mekim tkivima što može biti uzrokovano nedostatkom vitamina K2 ili loše apsorpcije zbog visoke razine kalcija. Prekomjernim unosom vitamina D može doći do trovanja vitaminom D i prevelikim unosom kalcija iz crijeva, kada ga prati nedostatak vitamina K pa samim tim dolazi do kalcifikacije arterija i drugih mekih tkiva. Glavni poremećaji povezani s razvojem vaskularnih kalcifikacija su zadržavanje fosfora zajedno s pozitivnom ravnotežom kalcija i smanjena aktivnost faktora koji sprečavaju proces kalcifikacije.

Neki od čimbenika koji pogoduju nastanku kalcifikacija su:

- Infekcije,
- Poremećaji metabolizma kalcija koji uzrokuju hiperkalcemiju,
- Genetski ili autoimuni poremećaji koji utječu na koštani sustav i vezivna tkiva,
- Trajna upala. [4]

Prema Burtonu i njegovim suradnicima, starenje je jedno od najčešćih uzroka nastanka vaskularnih kalcifikacija gdje dolazi do transformacije stjenke arterije. Vaskularne kalcifikacije su česte i predstavljaju potencijalno rizičan faktor za nastanak moždanog udara i krvnih ugrušaka. [5]

Pohle i suradnici u svom radu „Progresija kalcifikacije aortne valvule: povezanost s koronarnom aterosklerozom i kardiovaskularnim čimbenicima rizika“ kažu kako kalcifikacija žila smanjuje njihovu elastičnost djelujući na hemodinamske parametre kardiovaskularnog sustava. [6] Stupanj napredovanja i nakupljanja kalcijevih naslaga u stjenkama krvnih žila jedan su od ključnih faktora rizika ishemijskih događaja.

Arterijska kalcifikacija ne samo da prati uznapredovalu aterosklerozu, već se pojavljuje i samostalno kod dijabetesa ili zatajenja bubrega.

Taloženje kalcija u aorti dovodi do gubitka elastičnosti stjenke aorte koje rezultira sistoličkom hipertenzijom uzrokujući hipertrofiju miokarda lijeve komore, diastoličku disfunkciju i

nekompetenciju valvula. U koronarnim žilama kalcifikacija ograničava dijastolu i mijenja fizička svojstva aterosklerotskih plakova, ovisno o mjestu i veličini naslaga. [6]

U bolesnika sa nestabilnom koronarnom bolešću i anamnezom infarkta miokarda, plakovi sadrže lezije s brojnim malim žarištima taloženja kalcija, dok u bolesnika sa stabilnom koronarnom bolešću plakovi sadrže nekoliko velikih naslaga kalcija. Pohle i suradnici su dokazali da male naslage povećavaju vjerojatnost pucanja aterosklerotskog plaka, posebno na njihovim rubovima.[6] Kalcifikacija u aortalnim valvulama često izaziva životno opasne stenoze. Faktori rizika od vaskularne kalcifikacije slični su onima kod ateroskleroze: hipertrigliceridemija, povećani lipoproteini niske gustoće (LDL), smanjeni lipoproteini visoke gustoće (HDL), pretilost i hipertenzija. Dokazano je i da dijabetes i zatajenje bubrega značajno pridonose većem riziku od nakupljanja kalcijevih taloga u stjenci žila. [6,7]

3.2. Podjela kalcifikacija – manifestacija, klinička slika

3.2.1. Moždane kalcifikacije

U svom radu Deepak iznosi kako kalcifikati moždanog parenhima predstavljaju nespecifičnu neuropatologiju koja je često povezana s različitim kroničnim i akutnim poremećajima mozga, nasljednim bolestima ili kromosomopatijama, uključujući Downov sindrom, Lewyjevu bolest, Alzheimerovu bolest, Parkinsonovu bolest, vaskularnu demenciju, tumore mozga i različita endokrinološka stanja.[8]

On smatra da kalcifikacije koje su punktiformne i nalaze se u bazalnim ganglijima, najčešće ne predstavljaju patološko stanje, već su dio procesa fiziološkog starenja. Kalcifikacije pinealne žlijezde često se nalaze u više od 40% stanovništva poslije dvadesete godine života, kompaktne su i manje od 1 cm. Veće kalcifikacije mogu potaknuti sumnju na podležeći tumor. Arahnoidelne granulacije, posebno one velike smještene u sigmoidnom i tranzverzalnemu sinusu, također su kalcificirane u starije populacije. [8]

Fiziološke kalcifikacije koroidnog plexusa vrlo su česte nakon 40. godine života, a u mlađoj životnoj dobi (do 8 godina) vide se samo u 2% slučajeva.

Kalcifikacije dure su dosta česte u starije populacije i obično su smještene u falksu i tentoriju. U cerebelumu su fiziološke kalcifikacije najčešće lokalizirane u nukleusu dentatusu.

Posttraumatske kalcifikacije se znaju pojaviti u inkapsularnim kroničnim subduralnim i epiduralnim hematomima gdje je nešto češća incidencija kalcificiranja subduralnih hematoma (1-2%).

Quintas i Sobrido kažu kako se distrofične kalcifikacije mogu pojaviti uslijed traume, operacije, ishemije i radioterapije. Kalcifikacije koje nastaju nakon radioterapije i kemoterapije česte su u dječjoj dobi. Često se povezuju s arterio-venskim malformacijama (AVM). Kalcificirana područja se nalaze podalje od AVM – čvora, obično u graničnim područjima jer nastaju kao rezultat ishemije zbog malformacije.

Parenhimske distrofične kalcifikacije su često povezane s encefalomalacijom i reaktivnom gliozom. Pacijenti s kavernoznim angiomima imaju kalcifikate duž stjenke žila ili u području podležećeg parenhima. Aneurizme također mogu kalcificirati.

Kalcifikacije u mozgu mogu biti pokazatelj nekih nasljednih poremećaja npr. fakomatoza. [9]

U svojoj knjizi „Klinička neuroradiologija mozga” Bešenski i suradnici naglašavaju kako su virusne infekcije česti uzrok pojave kalcifikacija u mozgu. Infekcije citomegalovirusom (CMV) i toksoplazmozom (TORCH – infekcije) dovode do periventrikularnih kalcifikacija. Kongenitalna infekcija HIV-om povezana je s kalcifikacijama periventrikularne bijele tvari i cerebelluma, a kongenitalna herpesna infekcija dovodi do talamičnih, periventrikularnih i kortikalnih kalcifikacija.

Nastanak kalcifikacije mogu izazvati i različite granulomatoze poput tuberkuloze koje se manifestiraju u parenhimu i sarkoidoze manifestacijom u meningama.

Od tumora, kalcifikacije najčešće pokazuju: oligodendronogliom, astroцитom niskog stupnja zloćudnosti, kraniofaringeom, meningeom i tumor pinealne žlijezde. Kalcifikacije svojim izgledom mogu biti karakteristične za određenu vrstu tumora. [10]

3.2.1.1. Intrakranijalne kalcifikacije

Grech u svom pregledom članku kaže kako su intrakranijalne kalcifikacije najčešći nalaz kod CT – dijagnostike u neuroradiologiji jer je pregled glave CT-om još uvijek često i prva metoda pregleda u evaluaciji akutnih i kroničnih neuroloških pacijenata.

Intrakranijalne kalcifikacije predstavljaju kalcifikacije unutar parenhima mozga ili vaskulature te mogu biti fiziološke i neurodegenerativne kalcifikacije koje su povezane s dobi i nisu patološke etiologije, ali mogu biti i ključni znak za dokaz nekog patološkog stanja. [11] Obično se nalaze u pinealnoj žlijezdi, koroidnom pleksusu, habenuli, falx cerebri i tentorium cerebelli. U studiji koju je provela Yalcin koja se fokusirala na utvrđivanje lokalizacije i opsega IC, nađeno je da je pinealna žlijezda najčešće mjesto fizioloških kalcifikacija (71,6%), a slijedi koroidni pleksus (70,2%) s dominacijom kod muškog spola. [13]

U diferencijalnoj dijagnozi treba uzeti u obzir agresivnije patologije poput tumora, infekcija, vaskularnih poremećaja, itd. Intrakranijalne kalcifikacije obično su lokalizirane; najčešće se povezuju s infekcijama ili tuberoznom sklerozom kada se javljaju sa raštrkanim uzorkom.

Doktor Sciacca i doktor Di Muzio u svom radu pišu kako se intrakranijalne kalcifikacije javljaju još i uslijed neurocysticercosis, TORCH infekcija (cerebralna toksoplazmoza), hipoparatiroidizma, pseudohipoparatiroidizma, Fahrve bolesti, liječenog cerebralnog apscesa, liječenog infarkta, liječenog moždanog hematoma, vaskularne malformacije, cerebralnog AVM, Sturge-Weberovog sindroma, von Hippel-Lindauovog sindroma, mineralizirajuće mikroangiopatije, neurodegeneracije, leukoencefalopatije i Urbach-Wietheove bolesti. [12]

3.2.1.2. Kalcifikacije mozga izazvane infekcijama

Celzo u svom radu kaže kako se kalcifikacije izazvane infekcijama mogu se razvrstati u dvije skupine: stečene i kongenitalne. Intrauterine infekcije središnjeg živčanog sustava su skupina koju nazivamo TORCH, a koja uključuje: toksoplazmozu, rubeolu, citomegalovirus i herpes virus infekciju. Citomegalovirusna infekcija najčešća je među TORCH infekcijom s prevalencijom od 0,6 do 0,7% u industrijaliziranim zemljama. Kongenitalna CMV infekcija nastaje transplacentnim prijenosom nakon primarne ili sekundarne infekcije majke, a pojava IC zabilježena je kod 34-70% urođenih CMV infekcija. [14]

Kod herpes simplex infekcije javlja se opsežno razaranje neurona, multicistična encefalomacija koja se manifestira kao ožiljna kalcifikacija. Teška kongenitalna toksoplazmoza manifestira se pri rođenju intrakranijalnim kalcifikacijama i anemijom. [15]

Unutar ove skupine prirođenih infekcija, treba dodati i infekciju virusom Zika, arbovirusom porodice Flaviviridae koji je 2016. godine potvrđena u 28 zemalja. Prema Brasu ovaj virus je

identificiran u parenhimu mozga u novorođenčeta kod kojeg uzrokuje mikrocefaliju i kraniofacijalnu disproporciju; intrakranijalne kalcifikacije koje se javljaju u toj bolesti su opsežne te lokalizirane u bazalnim ganglijima i u kortikosubkortikalnoj granici. [16]

Među stečenim zaraznim bolestima spadaju i virusni encefalitis u svojoj kroničnoj fazi s encefalomalacijom i rezidualnim kalcifikacijama u parenhimu, tuberkulozne granulomatozne infekcije i oportunističke gljivične infekcije. Kalcifikacije u tuberkulomima se najčešće javljaju unutar parenhima kao centralna nakupina (gnijezdo) okružena prstenom.

Od ostalih stečenih zaraznih bolesti s intrakranijalnim kalcifikacijama također možemo spomenuti: HIV, neurocistierkozu i ehinokokne (hidatidne) ciste. U neurocistama pojavljuje se gusto kalcificirana cista koja može sadržavati ekscentrični nodus, a u nalazu se prikazuje mrtva ličinka koja je oblikovana kao septum ili višeslojne kalcifikacije.

3.2.1.3. Posttraumatske ili postradijacijske kalcifikacije

Još jedna moguća etiologija stečenih kalcifikacija je pojava kalcificirajućeg ožiljka, bilo da je izazvan operativnim liječenjem, radioterapijom ili traumom. U takvim slučajevima, od ključne važnosti je poznavati prethodno stanje pacijenta ili imati uvid u prethodne dijagnostičke slike kako bi mogli procijeniti etiologiju: posttraumatsku ili postradijacijsku. Walker i suradnici u svom radu navode kako se cerebralne kalcifikacije kao posljedica postradijacije u nalazu mogu prikazati kao hiperintenzitet signala u T1-mjerenim MR slikama. To se može objasniti efektom površinske relaksacije čestice kalcijeve soli, koja se taloži u mozgu zbog mikroangiopatije uzrokovane zračenjem.

Mogu se pojaviti tri različite postradijacijske posljedice koje se prepoznaju na temelju vremena prezentacije: akutna (nastala za vrijeme ili ubrzo nakon zračenja), subakutna ili rano odgođena (nastala obično do 12 tjedana nakon zračenja) i kasna (nastala nekoliko mjeseci do godina nakon završetka zračenja).

Kasni efekti zračenja uključuju promjene bijele tvari, radionekrozu i druge vaskularne lezije, kao što su lakunarni infarkti i parenhimske kalcifikacije. [17]

3.2.2. Vaskularne kalcifikacije

U svom radu „Mehanizmi vaskularne kalcifikacije“ Giachelli govori kako su vaskularne kalcifikacije visoko povezane sa smrtnošću od kardiovaskularnih bolesti, osobito kod visoko rizičnih bolesnika s dijabetesom i kroničnim bubrežnim bolestima (CKD).

Vaskularna kalcifikacija predstavlja patološko taloženje minerala u vaskularnom sustavu. Ima različite oblike, uključujući intimnu kalcifikaciju i medijalnu kalcifikaciju, ali može se naći i u srčanim zaliscima. Pacijenti s vaskularnom kalcifikacijom izloženi su većem riziku od štetnih kardiovaskularnih poremećaja. Vaskularna kalcifikacija utječe na širok raspon bolesnika.

Idiopatska infantilna arterijska kalcifikacija je rijedak oblik vaskularne kalcifikacije gdje se arterije novorođenčadi kalcificiraju. Povezana je s određenim genetskim mutacijama i često rezultira smrću. U bolesnika sa zatajenjem bubrega koji su podvrgnuti hemodijalizi vaskularna kalcifikacija je česta komplikacija. [18]

Kalcifična uremička arteriolopatija (CUA) je još jedna komplikacija hemodijalize, gdje se arteriole kalcificiraju, što dovodi do nekroze kože i ulceracija, a stopa smrtnosti je veća od 50% u 2 godine. Kalcifikacija stjenke događa se u intimnom i medijalnom sloju. Intimni sloj stjenke žila obično se sastoji od endotelnih stanica i male količine subendotelnog vezivnog tkiva. Kod ateroskleroze intima postaje jako upaljena i zadebljana te dolazi do kalcifikacije. Kalcifikacija koronarnih arterija je pridonosi opterećenju aterosklerotskog plaka i samim tim izaziva rupturu aterosklerotskog plaka. Medijalni sloj stjenke žila sastoji se od stanica glatkih mišića i izvanstaničnog matriksa bogatog elastinom. Kalcifikacija medije se najčešće odvija uzduž elastične lamine i povezana je s dijabetesom, bubrežnim bolestima, hipertenzijom i osteoporozom. Rezultat kalcifikacije medije je ukrućenje stjenke arterije povezujući s tim i porast krvnog tlaka te veći rizik od kardiovaskularne smrtnosti.

3.2.3. Hrskavične i zglobne kalcifikacije

Kalcifikacije hrskavično - koštanog sustava su česte i svakodnevno vidljive pojave u radiološkom nalazu. Iako su naizgled trivijalne, kalcifikacije mogu biti rani pokazatelj neočekivane patologije.

Olsen i Chew u svom znanstvenom radu prepoznaju kategorije kalcifikacija: distrofična i metabolička (također nazvana i metastatska). Distrofične kalcifikacije nastaju u nekrotičnom ili oštećenom tkivu s normalnom razinom kalcija u serumu i mogu napredovati do okoštavanja. Predstavljaju više od 95% kalcifikacija promatranih u radiologiji. Metastatske kalcifikacije uglavnom su difuzne, javljaju se u inače normalnom tkivu i povezane su s povećanom produkcijom kalcij - fosfata u serumu. Kalcifikacija ima višestruke pojave, lokalizacije i uzroke. [19,20]

Sustavnom analizom njihovih karakteristika često je moguće suziti diferencijalnu dijagnozu, ponekad uz minimalna daljnja ispitivanja. Olsen kaže kako je primarno uspostaviti razliku kalcifikacija od osifikacija ili stranih tijela što se postiže analizom njegove gustoće, oblika i lokalizacije.

Kalcifikacije se obično pojavljuju kao mineralizirane gustoće sa slabijim koeficijentom atenuacije koji je viši od koeficijenta mekih tkiva i niži od koeficijenta koštanog tkiva.

Bodne i suradnici naglašavaju kako je CT osjetljiviji od radiografije za otkrivanje i analizu kalcifikacija te daje dodatne informacije o susjednim tkivima poput neurovaskularnih snopova, mišića, tetiva i upalnih reakcija. [21]

Snimanje magnetskom rezonancom (MRI) pokazuje različite intenzitete signala na konvencionalnim slikama spin-odjeka T1- ili T2-mjerenim slikama i često mogu previdjeti kalcifikacije. Stoga je važno u svakoj prilici povezati MRI s konvencionalnim radiogramima, naglašavaju Norenberg i njegovi suradnici u radu koji se bavi dijagnozom kalcifikacija pomoću MRI snimanja. [22]

Miller u svom radu kaže kako klasična kalcifikacija ima amorfan izgled s dobro definiranom ovalnom konturom. Linearne kalcifikacije mogu se odnositi na taloženje kristala kalcijev pirofosfat dihidrat (CPPD). Kalcifikacije vidljive sa lukovima i prstenima koji se pojavljuju u tumorima te stvaraju hrskavicu, manifestiraju se mineralizacijom hrskavičnog matriksa. S druge strane, radiografija kosti će prikazati koštanu organizaciju s izrazitim kortikalnim ili trabekularnim uzorkom kosti.

Strana tijela često će pokazati karakterističan oblik poput oštih i geometrijskih obruba pomažući identificirati njihovu prirodu. Mogu se prepoznati i drugi oblici poput okrugle kalcifikacije s radiolucenim centrom u venskim flebolitima; paralelne linije u kalcifikacijama arterijskog podrijetla ili "kalcifikacija zrna riže" u parazitskoj infekciji. [23]

Tablica 1: Diferencijalna dijagnoza kalcifikacija i osifikacija prema njihovom položaju

Mjesto	Kalcifikacija	Okoštavanje
Tetiva	Kalcifični tendinitis HADD-a CPPD bolest taloženja	Prijelom kostiju avulzije Pomoćna kost / sezamoid Seronegativna artropatija (proliferativni entesitis)
zglobni	CPPD bolest taloženja Krhotine destruktivne artropatije (Charcot joint, RDO) HADD (fasetirani zglob, sindrom krunisnih zglobova) Sinovijalna kondromatoza Injekcije kortikoida Giht s mineralizacijom	ankiloza Syndesmophytes Heterotopska okoštavanja
Ostala meka tkiva	Idiopatska tumorska kalcinoza Sekundarna kalcinoza Tumori mekog tkiva (lipomi, hondromi, tumori živčanog omotača, sinovijalni sarkom, ostali sarkomi) Vaskularne kalcifikacije: ateroskleroza, fleboliti infekcije, limfni čvorovi	MOC Heterotopska okoštavanja

Izvor: <https://link.springer.com/article/10.1007/s13244-018-0619-0/tables/1?shared-article-renderer>

3.2.4. Kalcifikacije parenhimskih organa

3.2.4.1. Bubrežne kalcifikacije

Sayer i suradnici definiraju nefrokalcinozu kao rijetko patološko stanje koje se odnosi na generalizirano taloženje kalcijevog oksalata (CaOx) ili kalcijevog fosfata (CaPi) u bubregu. Praćeno je nefrozom distalnog segmenta nefrona i hiperkalciurijom sa deponiranjem soli kalcija u parenhim bubrega koja rezultira insuficijencijom bubrega.

Najčešći uzrok nefrokalcinoze je primarna hiperparatireoza, koja uzrokuje hiperkalcemiju. Javlja se još i kod renalne tubularne acidoze, sarkoidoze, itd. Može se povezati s bubrežnim kamencima, međutim, vjerojatnije je da je posljedica bazalnog poremećaja metabolizma. [33] Verge i suradnici u svom radu naglašavaju kako se istovremeno sa razvojem nefrokalcinoze može razviti nefrolitijaza, urinarne infekcije, kalcifikacije u koži, plućima i želucu. Ostali uzroci hiperkalcemije uključuju višak vitamina D, dijetu i gubitak kostiju nastalog od stanja poput osteoporoze i kronične imobilizacije. [34] Hiperkalciurija (višak kalcija u mokraći) još

je jedan uzrok nefrokalcinoze i predstavlja komplikaciju distalne bubrežne tubularne acidoze (drugi najčešći uzrok nefrokalcinoze), hipotireoze i obiteljskih poremećaja poput Bartterovog sindroma (defekt u debelom uzlaznom dijelu Henle-ove petlje). Nefrokalcinoza se dijeli na: kemijsku, mikroskopsku i makroskopsku. Također se može razlikovati medularna i kortikalna nefrokalcinoza.

U kemijskoj nefrokalcinozi uglavnom dolazi do povećanja kalcija u bubrežnim stanicama. To povećanje se naročito vidi u tubularnom epitelu i dovodi do značajnog defekta bubrežne funkcije i strukture, što dovodi do povećanog izlučivanja vode, kalija, natrija, magnezija i kalcija. Do tog zaključka došli su Evan i suradnici u radu koji je istraživao plak kod pacijentata koji se stvara u membranama tankih petlji.

Mikroskopska nefrokalcinoza uočava se samo pomoću povećala i sadrži precipitate kalcija u kristalnom obliku kao fosfat ili oksalat. Makroskopska nefrokalcinoza predstavljena je velikim površinama kalcifikacija kojima nije potrebno povećalo da bi se vidjele. Najčešći oblik nefrokalcinoze je medularna nefrokalcinoza. Karakterizirana je uključivanjem bubrežnih medularnih piramida. Štoviše, obično je povezana s poremećajem regulacije homeostaze kalcija. Kortikalna nefrokalcinoza mnogo je rjeđi oblik nefrokalcinoze i obično uključuje cijeli bubrežni parenhim. Ozbiljne metaboličke poremećaje poput bolesti bubrega u završnom stadiju, hiperoksalurije (višak izlučivanja oksalata urinom), hemolitičkog uremijskog sindroma i policistične bolesti bubrega također mogu često biti uključeni u kortikalnu nefrokalcinozu. [35]

3.2.4.2. Jetrene kalcifikacije

U radu „Kamena jetra: radiološko patološka korelacija kalcificiranih jetrenih masa” Stoupis i suradnici kažu kako je upala najčešći uzrok žarišnih kalcificiranih lezija jetre, pri čemu je granulomatozna bolest vodeći uzrok. Većina pojava granulomatozne bolesti u jetri pripisuje se histoplazmozi, sarkoidozi i tuberkulozi. [36]

Sah i suradnici navode kako postoje četiri vrste jetrene tuberkuloze: serohepatička, parenhimska, miješana i TB kolagnitis. U serohepatičkom tipu, koji je najmanje uobičajeni

tip, u CT nalazu je vidljiva subkapsularna hipodenzna lezija s nodularnim i izduženim nepravilnim kalcifikacijama.

Parenhimski tip je najčešći te se u nalazu CT-a evidentiraju brojni hipodenzni mikronoduli (<2 cm) razbacani po jetri. Klinički se jetrene granule vidljive na CT-u obično prikazuju kao malene i diskretne te mogu biti solitarne ili višestruke s kalcifikacijom koja najčešće uključuje čitavu leziju u 50% slučajeva. Nalazi pridruženih kalcificiranih granuloma u plućima i slezeni pomažu u dijagnozi izloženosti granulomatoznoj bolesti. Tip kalcifikacije opažen kod TB kolangitisa uključuje kalcifikaciju bilijarne duktalne stjenke. [37]

Najčešća gljivična infekcija koja za posljedicu ima pojavu jetrenih kalcifikacija je histoplazmoza. U bolesnika s diseminiranom plućnom histoplazmozom često je zahvaćena jetra, što najčešće rezultira portalnom hipertenzijom i jasno diferenciranim granulomima. Limfni čvorovi niske gustoće i hepatomegalija mogu se jasno vidjeti. Tipičan CT izgled zacičeljene histoplazmoze jetre uključuje raspršene sitne jasno definirane jetrene kalcifikacije često povezane sa sličnim pojavljivanjem i kalcifikacijom slezene.

Neke parazitske infekcije mogu uzrokovati lezije jetre s pripadajućim kalcifikacijama jetre od kojih najčešća uključuje hidatidnu bolest, zatim šistosomijazu i fasciolijazu.

Hidatidnu bolest uzrokuje parazit Echinococcus, a najčešći organizmi su Echinococcus granulosus (cistični ehinokok) i Echinococcus multilocularis (alveolarni ehinokok).

Hidatidna infekcija najprisutnija je u zemljama s uzgojem ovaca gdje se ljudi zaraze konzumiranjem hrane ili vode onečišćene jajima parazita. Najčešće je zahvaćena jetra (75%), osobito desni režanj. Morteale i Segatto tvrde da klinički prikaz hidatidne bolesti uključuje stvaranje ciste na jetri, što može uzrokovati komplikacije, uključujući infekciju, perforaciju ili stvaranje fistule.

Cistična ehinokokoza se može manifestirati kao jednostavna cista ili solitarna lezija. Kalcifikacija ciste može biti nepravilna, poput prstena ili solidno kalcificirana. [38]

Ishak i Rabin u svom znanstvenom istraživanju koje se bavi benignim tumorima jetre govore kako je hemangiom najčešći jetreni tumor koji ima učestalost od 0,4-20%. Hemangiomi mogu varirati veličinom; oni veći od 5 cm kategorizirani su kao divovski hemangiomi. Uzrok nastanka je slabo razumljiv, ali se smatraju vaskularnim malformacijama.

Veći hemangiomi mogu imati komplikacije što rezultira bolom u trbuhu, trombozom i fibrozom ili imaju žarišne stromalne kalcifikacije koje su često grube i velike. Kalcifikacija se vizualizira u 10–20% hemangioma i obično se nalazi u područjima središnje fibroze. Mnogo rjeđi izgled uključuje prisutnost flebolita. [39]

Od primarnih zloćudnih novotvorina jetre hepatocelularni karcinom (HCC) čini preko 90% svih primarnih zloćudnih bolesti s oko 80% komplikacija infekcijom hepatitisa B i C. Ukoliko se dijagnosticira kasno, Trevisani i suradnici tvrde kako HCC ima 5-godišnju stopu preživljavanja manju od 10%; međutim, stopa ranog preživljavanja od 5 godina može biti 50–70% kod postavljanja rane dijagnoze i liječenja. Evaluacija HCC-a optimalno se otkriva pomoću dinamičke studije s (CT ili MRI) s multi-faznom primjenom kontrasta kako bi se procijenio uzorak vaskularnosti. [41,42]

Intrahepatički kolangiogarcinom je druga najčešća primarna malignost jetre i najčešći tumor bilijarnog trakta. Kolangiokarcinom čini 10–15% primarnih karcinoma jetre i može se svrstati u ekstrahepatičke, periferne intrahepatičke i hilarne intrahepatičke. Ros i suradnici u svom znanstvenom radu dolaze do zaključka kako su multifazni protokoli pojačani kontrastom korisni za karakterizaciju lezije, procjenu zahvaćanja krvožilnog sustava i ocjenu dilatacije bilijarnog duktusa. Karakteristike prezentacije uključuju bilijarnu dilataciju, povlačenje jetrenih kapsula, atrofiju jetrenih režnjeva, hepatolitijazu (pojedinačne ili višestruko loše definirane periferno smještene kalcifikacije), te sužavanje portalnih ili jetrenih vena, što je u suprotnosti s HCC karakteristikama vaskularne invazije i tumorskog tromba. Kalcifikacija je zabilježena u otprilike 18% slučajeva. [42]

Veliki broj patoloških poremećaja može uzrokovati kalcifikaciju jetre. Stoga je važno dijagnostički prepoznati uzrok nastalih kalcifikacija. Slikovni radiološki prikazi zajedno s kliničkom prezentacijom, laboratorijskim vrijednostima i uzorkovanjem tkiva mogu se upotrijebiti u formuliranju plana liječenja za pacijente koji imaju kalcificiranu hepaticku masu.

Tablica 2: Dijagnostički pristup kalcifikaciji jetre

TABLE 1: Diagnostic Approach to Hepatic Calcifications

Pathologic Finding	Frequency of Calcification (%)	Pattern of Calcification	Notes
Solid lesions			
Granulomatous disease (healed miliary TB, histoplasmosis)	50	Extensive calcification involving the entire lesion, small, discrete	Associated with granulomas elsewhere (lung and spleen)
Adenoma	10	Solitary or multiple, discrete, heterogeneous eccentric calcifications in a lesion with hemorrhage, fat, or necrosis	More common in women
HCC	Rare	Variable calcification pattern (much more common after therapy)	Early enhancement and washout of solid component in a cirrhotic liver
Fibrolamellar HCC	40–70	Central calcified scar, solitary, stellate	Lobulated lesion in a normal liver
Cholangiocarcinoma	18	Solitary or multiple, ill-defined	Delayed enhancement of the lesion
Hepatoblastoma	50	Coarse calcification, lobulated lesion	Children < 5 y old
Metastasis	Variable	Variable, multiple, ill-defined, granular, amorphous, stippled, punctate	Usually seen from primary mucin-secreting tumors of the gastrointestinal tract or ovary
Cystic lesions			
Hydatid cyst (<i>Echinococcus granulosa</i> and <i>Echinococcus multilocularis</i>)	90	Curvilinear, ring, peripheral calcification of main cyst or daughter cysts (granulosa), central ill-defined, irregular, coalescent (multilocularis)	Calcification of septa
Epithelial cyst	Rare	Peripheral curvilinear calcification in a nonenhancing cystic lesion	Hepatic cysts can be simple or complicated with hemorrhage or debris
Hemangioma	10–20	Central coarse, large calcification in a cystic lesion with centripetal filling	
Hemangioendothelioma	20	Dystrophic calcification, capsular retraction	Variable enhancement pattern (black targetlike sign, lollipop sign)
Cystadenoma or cystadenocarcinoma	Rare	Coarse mural and septal calcification	More common in right hepatic lobe (55%)
Mimics			
Vascular (hepatic artery aneurysm, portal vein)	Variable	Peripheral curvilinear calcification	Associated with atherosclerotic disease
Biliary calculus	Variable	Focal calcification	Focal calcification not associated with mass
Hematoma	Variable	Variable appearance	History of trauma
Thorium dioxide	Rare	Reticular pattern	Contrast agent discontinued in the 1960s

Note—TB = tuberculosis, HCC = hepatocellular carcinoma.

Izvor:

<https://www.ajronline.org/action/showPopup?citid=citart1&id=tab1&doi=10.2214%2FAJR.18.19704>

3.2.4.3. Kalcifikacije dojke

Kalcifikacija dojke predstavlja pojavu naslage kalcija koji se razvija u tkivu dojke. Kalcifikacije dojke su vrlo česte i obično su dobroćudne te se najčešće pojavljuju nakon menopauze. U nekim slučajevima, neke vrste kalcifikacija dojke mogu sugerirati na rani karcinom dojke. Nakupine kalcija u dojci moguće je vidjeti mamografskim pregledom s obzirom da kalcij lako apsorbira rendgenske zrake. Kalcifikacije se na mamogramu manifestiraju najčešće kao male bijele točkice koje se ne mogu napipati.

Ako su na mamografiji vidljive ciste sa zadebljanom stjenkom uz povećanje limfnih čvorova, preporučuje se učiniti i dodatnu pretragu – citološku punkciju pod kontrolom ultrazvuka.

Određene značajke kalcifikacija mogu sugerirati je li rezultat procesa benignan, potencijalno benignan ili malignan. Te klasifikacije imaju veze s veličinom, izgledom i načinom raspodjele kalcifikacija u dojci.

Ako su kalcifikacije sumnjive, potrebna su dodatna ispitivanja. Ukoliko su kalcifikacije jasno smještene u koži, a ne u samom tkivu dojke, daljnje ispitivanje nije potrebno te se najčešće proces prati daljnjim redovnim mamografskim pregledima. Kalcifikacije dojke se prema njihovoj veličini obično klasificiraju kao: makrokalcifikacija i mikrokalcifikacija. [43]

Baldwin u svom radu tvrdi kako su makrokalcifikacije veće ($>0,5$ mm), obično dobro definirane kalcifikacije koje se na mamogramu često pojavljuju kao crte ili točke. Gotovo u svakom slučaju nisu kancerozne i nisu potrebna daljnja ispitivanja. Postaju češće sa starenjem, naročito nakon 50. godine života.

Mikrokalcifikati u dojci su kalcifikati manji od 0,5 mm nalik sitnim zrnima soli. Najčešće su benigna pojava, no ovisno o njihovoj distribuciji, mogu sugerirati i na postojanje patološkog procesa. Patološki mikrokalcifikati se pojavljuju u određenim oblicima i grupiraju zajedno te time ukazuju na mogućnost prekanceroznih stanica ili ranog karcinoma dojke. Ponekad se mogu pojaviti i mješavine makro i mikrokalcifikacija.

Velike, grube makrokalcifikacije u obliku kokica mogu se povezati s benignim tumorom dojke koji se naziva fibroadenom. Kad su kalcifikacije u fibroadenom male i brojne, mogu nalikovati kalcifikacijama zloćudnog tipa i potrebno je učiniti biopsiju. Linearna distribucija kalcifikacija koja ispunjava pojedine kanale, često u obje dojke, može biti znak ektazije mliječnih kanala, koja nastaje kada se kanali koji dovode do bradavice povećaju i napune tekućinom. Kalcifikacija s nekrozom masti može se dogoditi kao rezultat operacije ili zračenja na području prsnog koša. Kad je kalcifikat manji od 0,5 mm, koristi se izraz "punktat". Sumnja na prisustvo duktalnog karcinoma in situ (DCIS) se postavlja kada su kalcifikacije male, a pokazuju određenu heterogenost, posebno kada su u linearnoj ili segmentnoj distribuciji. Ako su kalcifikacije sjedinjene ili koncentrirane u jednom segmentu dojke, obično ih se promatra s više pozornosti. Može se činiti da se razvijaju unutar određenog sustava kanala ili se skupljaju u jednom segmentu dojke. Manje su zabrinjavajuće ukoliko su raštrkane po cijeloj dojci ili čak objema dojnama. [44]

Tablica 3: Klasifikacija amorfnih kalcifikacija

Amorphous calcifications	
60% benign	especially when diffuse and bilateral or multiple bilateral clustered - usually FCC (fibrocystic changes) - associated mass suggests papilloma, fibroadenoma or sclerosing adenosis
20% high risk	Atypical duct hyperplasia Atypical lobular dysplasia Lobular carcinoma in situ
20% malignant	Low grade DCIS 10% IDC (invasive ductal carcinoma) usually with associated mass

Izvor: https://radiologyassistant.nl/assets/breast-calcifications-differential-diagnosis/a50979781b9a30_TAB-amorf.png

3.3. Susceptibility Weighted Imaging (SWI)

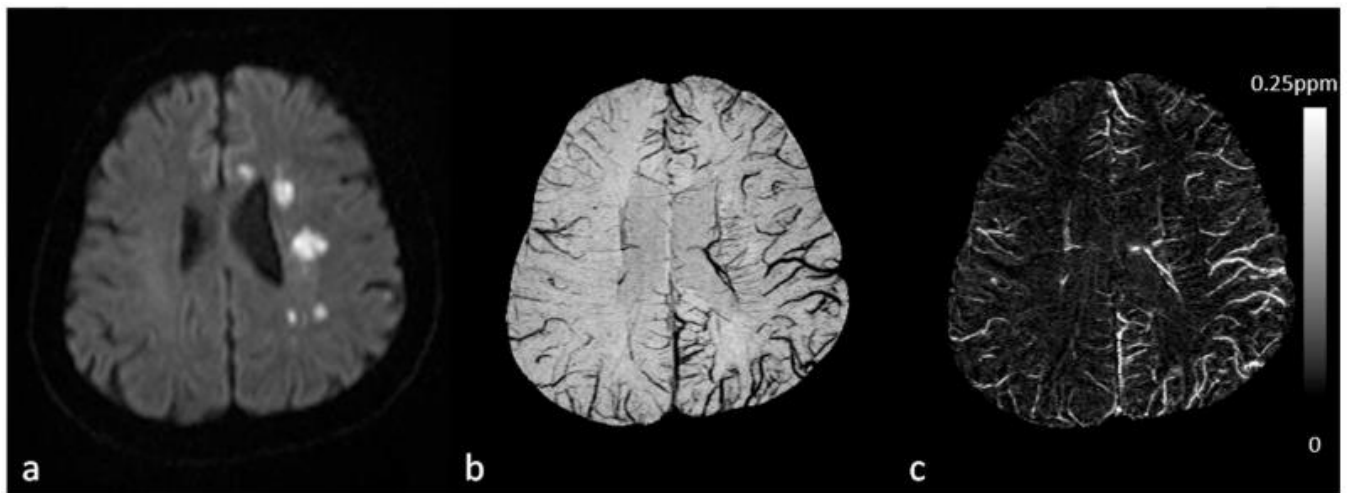
3.3.1. Klinička primjena SWI-a

Prema definiciji Haackea i suradnika SWI (*Susceptibility Weighted Imaging*) je MRI pulsna sekvenca koja je djelomično osjetljiva na spojeve koji iskrivljuju lokalno magnetsko polje i kao takvi ga čine korisnom u otkrivanju prisutnosti venske krvi, krvarenja, kalcija te depozita željeza. [45]

SWI je 3D visoko-prostorna rezolucijska sekvenca koja se generira iz gradijent-echo (GRE) pulsnih sekvenci. GRE sekvence su osjetljive na razlike u osjetljivosti tkiva jer nemaju sposobnost preusmjerenja spinova defaziranih nehomogenostima magnetskog polja. SWI sekvenca se u kliničkoj praksi najčešće upotrebljava kod:

- Neuroloških poremećaja,
- Kraniocfalnih trauma,
- Moždanog infarkta,
- AV-malformacija,
- Neoplazija,
- Neuroinfektivnih stanja,
- Multiple skleroze.

U današnje vrijeme SWI je postao široko korišteni klinički alat za prikaz deoksihemoglobina u venama, taloženja željeza u mozgu, krvarenja i kalcifikacija. Kako se kliničke primjene SWI-ja i dalje šire u mozgu i izvan njega, poboljšanje principa rada i upotrebe SWI-ja predstavlja važan budući smjer ove tehnologije. U svom znanstvenom radu „Male žile u ljudskom mozgu: MR venografija s deoksihemoglobinom kao svojstvenim kontrastnim sredstvom“ Reichenbach i suradnici naglašavaju kako je SWI pružio sredstvo za pojačavanje kontrasta između vena i okolnog tkiva, posebice kad se razina deoksihemoglobina promijeni kod bolesti poput moždanog udara. [46,47] (Slika 1.)



Slika 1: Vizualizacija i kvantifikacija asimetrično istaknutih kortikalnih vena (APCV) kod pacijenta sa ishemijskim moždanim udarom pomoću SWI i QSM. **a.** DWI je pokazao višestruka područja visokog signala u centrum semiovale i u genu corpus callosum-
a. b. Vizualizacija APCV u lijevoj hemisferi u projekciji minimalnih intenziteta SWI podataka. **c.** Projekcija maksimalnog intenziteta osjetljivosti koji pokazuju kortikalne vene s povećanom osjetljivošću u ishemijskoj hemisferi u usporedbi s onima u kontralateralnoj hemisferi.

Zaključeno je da se pojava APVC-a kod pacijenata sa ishemijskim moždanim udarom u SWI podacima najbolje objašnjava povećanom koncentracijom deoksihemoglobina u APVC-ima.

Izvor: <https://www.ncbi.nlm.nih.gov/pmc/articles/PMC5116013/figure/F10/>

Ono što Reichenbach u svom radu navodi kao novinu je da za razliku od spektroskopskog snimanja metabolita gdje signal vode treba potisnuti, makroefekti lokalne osjetljivosti odmah su vidljivi. Ono što je u osnovi sprečavalo uporabu faze ranije je činjenica da su postojala makroskopska polja koja prožimaju sliku kako bi prikriila bitne strukturne podatke. [47]

Detekcija razlike osjetljivosti između tkiva može se koristiti kao novi tip kontrasta u MRI koji se razlikuje od gustoće denziteta spina T1 ili T2. Signali tvari sa različitom magnetskom osjetljivošću u usporedbi sa njihovim susjednim tkivom detektirat će se izvan te faze s dovoljno dugim vremenima odjeka (TE). Dakle, fazno snimanje nudi način povećanja kontrasta u MRI. Same fazne slike mogu pružiti odličan kontrast između sive tvari i bijele tvari, tkiva koje ima visok udio željeza, venskih krvnih žila i ostalih tkiva sa osjetljivošću koja se razlikuje od pozadinskog tkiva.

Fazne slike su filtrirane u visoko-propusnom filteru i zatim se transformiraju u posebnu faznu masku koja varira u određenoj amplitudi. Ova se maska nekoliko puta umnoži u originalnu sliku veličine kako bi se stvorio pojačani kontrast između tkiva s različitim osjetljivostima. Iz tog se razloga ova metoda naziva snimanje mjerenom (ponderiranom) osjetljivošću (SWI).

Haacke i njegovi suradnici u svojim ranim radovima o SWI bavili su se samo koristeći visokopropusni filter koji je u osnovi uklanjao sve niske prostorne frekvencije ostavljajući vidljive već dobro poznate lokalne efekte osjetljivosti vena, kalcija i taloženja željeza u strukturama poput bazalnih ganglija i srednjeg mozga. Sada se ta fazna informacija može koristiti sama ili za stvaranje nove maske za pojačavanje kontrasta slike magnitude, stvarajući takozvane SWI podatke ili sliku mjerenu osjetljivošću. [49]

SWI tehnika snimanja je prvobitno razvijena kao poboljšana metoda za cerebralnu MR venografiju, no s vremenom je postala sastavni dio neuroradiološke dijagnostike i postaje sve važnija u primjeni ne samo kod cerebralnog snimanja nego i kod snimanja ostalih regija tijela. Brojni autori u svojim radovima, uključujući Wang, Yanga i Daia, naglašavaju sve češću i prevladavajuću upotrebu SWI koja se koristi u svrhu snimanja zasićenosti vena kisikom, taloženja željeza i kalcifikacija u mozgu, ali postoji nekoliko studija koji se bave drugim dijelovima tijela poput onih koji proučavaju stjenku žila u nozi, krvarenja u kralježnici i promjena u abdomenu gdje se detektira ili krvarenje ili povećani udio željeza. [50,51,52]

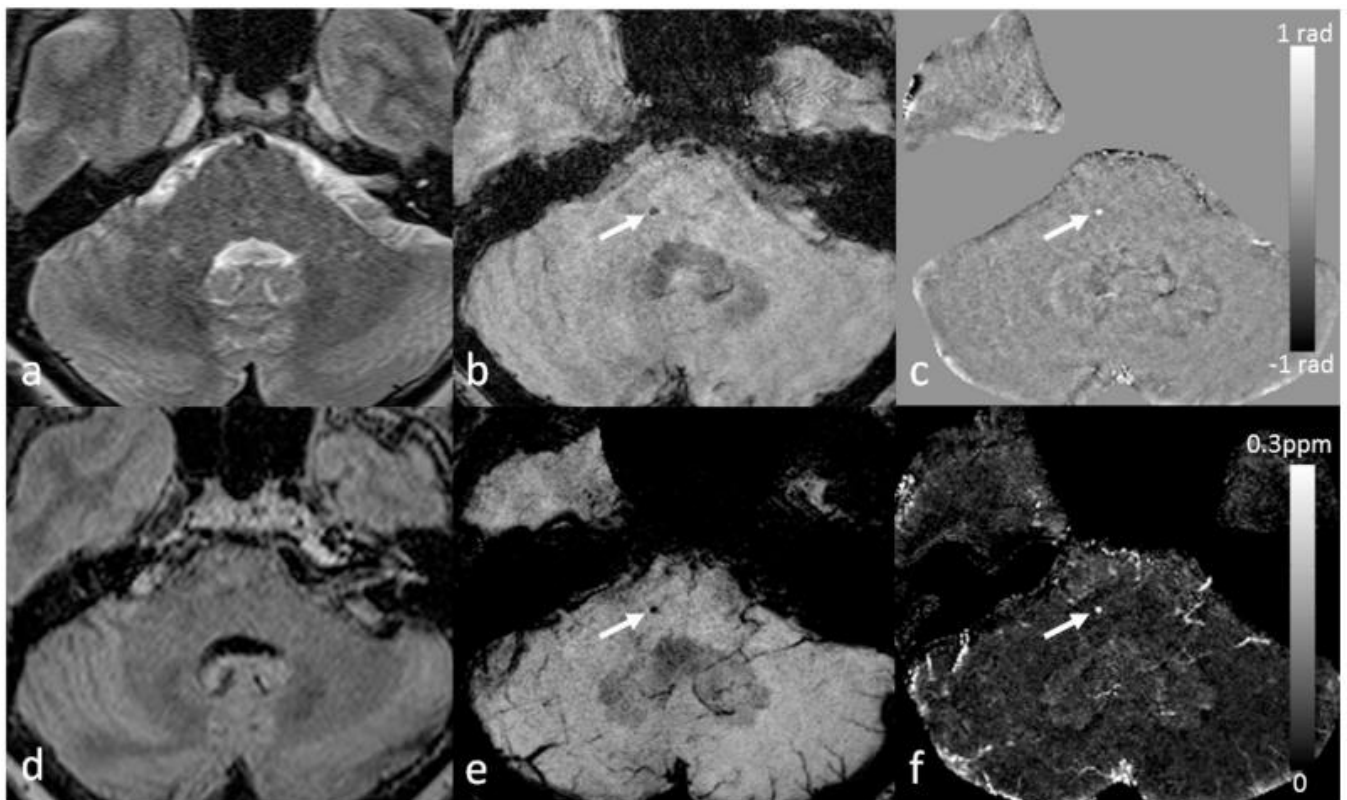
Mnoge medicinski relevantne patologije stvaraju promjene u tkivima koje također utječu na magnetska svojstva. Stoga se krvarenje i kalcifikacija mogu bolje identificirati u SWI nego s konvencionalnim MR sekvencama.

Mittal i suradnici u svom znanstvenom radu koji se bavi tehničkim aspektima i kliničkoj primjeni zaključuju kako je SWI nadopunio kliničku dijagnozu neuroloških poremećaja (kraniocefalna trauma i krvni ugrušci), hemoragičnih poremećaja (vaskularna malformacija, moždani infarkt i neoplazije) i neuroinfektivnih stanja (neurotoksoplazmoza i neurocisticeroza). [53]

Zbog svoje osjetljivosti na krvne produkte te veće razlučivosti kontrasta između normalnog parenhimskog tkiva i abnormalnog taloženja željeza, Akter i suradnici su u svom znanstvenom članku pokazali da je SWI najosjetljivija metoda u otkrivanju cerebralnih mikrokrvarenja (CMB-a), malih žarišnih kroničnih krvarenja u mozgu koja vjerojatno nastaju strukturnim poremećajima malih žila mozga. [54]

SWI se primjenjuje ne samo u svrhu otkrivanja promjena željeza i detekciju CMB-a, već i za njihovo razlikovanje od kalcifikacija, a oba mogu biti važni biomarkeri za utvrđivanje neurodegenerativne bolesti. [55]

Schweser, Deistung i Lehr su u svom radu iznijeli činjenicu kako se izgled CMB-ova najbolje potvrđuje kada se sve komponente SWI podataka (tj. slike veličine i faze) pregledavaju istovremeno (slika 2). CMB bi trebao biti djelomično okružen normalnim parenhimom i trebao bi biti neovisan o vaskularnim strukturama. U faznoj slici paramagnetski dipolni učinak bi trebao biti povezan s CMB-om, a kad se rekonstruira pomoću QSM-a, trebao bi se pojaviti svijetli ili visoko paramagnetni (hiperintenzivan) signal. To razlikuje CMB-ove od kalcifikacije koja je dijamagnetska. [56]



Slika 2: Prikaz cerebralnih mikrokrvarenja (CMB) pomoću SWI i QSM. Za ovog pacijenta postoji jedan CMB koji nije vidljiv ni u T2WI (**a**) ni u FLAIR (**d**), ali se može vidjeti u izvornoj veličini (**b**) i filtriranim faznim slikama (**c**) u SWI podacima (bijele strelice).

CMB se može bolje prikazati u projekciji minimalnog intenziteta SWI podataka (e) i projekciji maksimalnog intenziteta mjerene osjetljivosti (f) (bijele strelice). CMB se pojavljuje hipointenzivno u b i e, dok je hiperintenzivan u c i f, što ukazuje da je paramagnetski.

Izvor: <https://www.ncbi.nlm.nih.gov/pmc/articles/PMC5116013/figure/F12/>

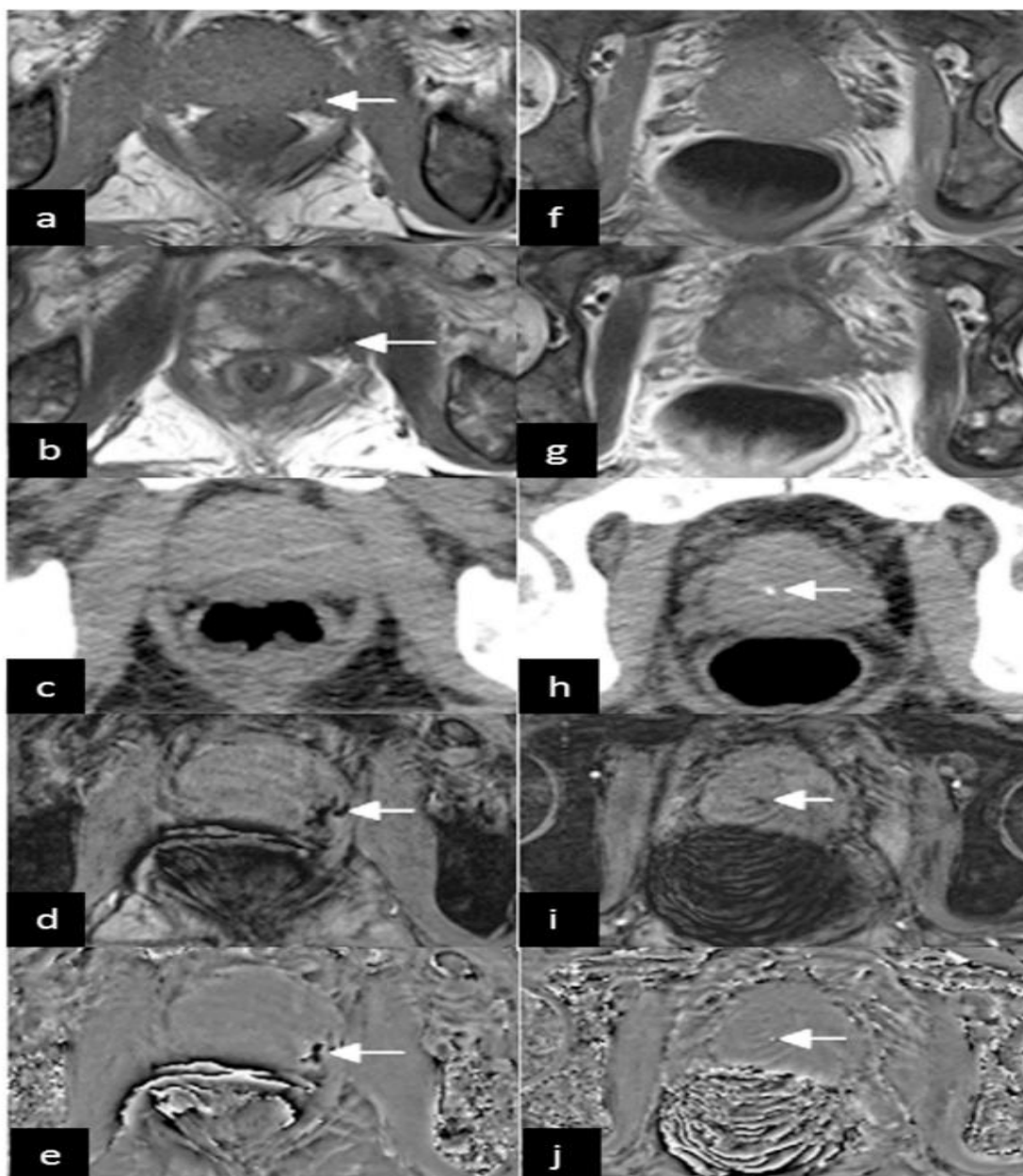
Osim snimanja mozga, moguće kliničke primjene SWI-a proširene su i na druga područja, među koja spadaju: otkrivanje kalcifikacije prostate, identifikacija kalcificirajućeg tendinitisa kao i vizualizacija kalcifikacija perifernih žila. [57]

Primjena SWI-a za razlikovanje prisutnosti kalcija od željeza također može biti korisna u procjeni ranog karcinoma dojke gdje je odlaganje kalcija dijagnostički pokazatelj statusa lezije. Ovisno o njihovom položaju i manifestaciji, pojava kalcifikacija može ukazati na različite patologije. U mozgu je kalcifikacija vrlo važan čimbenik u dijagnozi moždanih neoplazmi. Kako različiti tumori pokazuju preklapajuće značajke u različitim dijagnostičkim modalitetima snimanja, otkrivanje je li tumor povezan s kalcifikacijama korisno je za sužavanje diferencijalne dijagnoze.

Tumori koji često pokazuju kalcifikacije uključuju: oligodendrogliome, meningeome, kraniofaringeome, tumore pinealne žlijezde i ependimome.

Bai i suradnici su u svom znanstvenom radu proučavali SWI kao novi alat u dijagnostici karcinoma prostate te su zaključili da je karcinom prostate postao jedan od glavnih izazova javnom zdravstvu. Identifikacija kalcifikacije prostate te diferencijacija kalcifikacija od krvarenja predstavlja važan dijagnostički korak jer se pouzdano otkrivanje krvarenja može koristiti kao biomarker za karcinom tkiva. Budući da su tkiva karcinoma prostate sklona krvarenjima, a nekancerozna tkiva nisu, SWI omogućava diferencijaciju karcinoma prostate od benignih bolesti (slika 3). Kalcifikacija prostate može ukazivati na nekoliko uroloških bolesti i simptoma poput upale. [57]

Taloženje kalcija u tetivama može biti dijagnostički znak za kalcifični tendonitis. Kalcifikacija u žilama može biti znak uznapredovale faze ateroskleroze. S obzirom na kalcifikacije žila i snimanje složenih obilježja plaka s krvarenjem i / ili upalom, SWI ima prednosti u odnosu na konvencionalne tehnike snimanja tako što može otkriti čak i mala žarišta krvarenja i razlikovati ih od kalcifikacije. [57]



Slika 3: 66-godišnji muškarac koji boluje od raka prostate u perifernoj zoni prostate. Mali signal na konvencionalnim T1WI (**a**) i T2WI (**b**) (strelice) ukazuje na krvarenje u tumorima. Na CT (**c**) se ne pokazuje krvarenje . Krvarenje tumora opaženo je SWI (**d**) i filtriranom faznom slikom (**e**) (strelice). Slike u drugom stupcu nastale su iz drugog sloja istog pacijenta. Na konvencionalnim T1WI (**f**) i T2WI (**g**) nije prikazana kalcifikacija prostate , već točkasta visoka gustoća na CT (**h**), slab signal na SWI (**i**) i visoki signal na filtriranoj faznoj slici (**j**) (strelice) označava kalcifikaciju. Filtrirane slike faze (**e** i **j**) nastale su iz desnog sustava.

Izvor: <https://www.ncbi.nlm.nih.gov/pmc/articles/PMC5116013/figure/F16/>

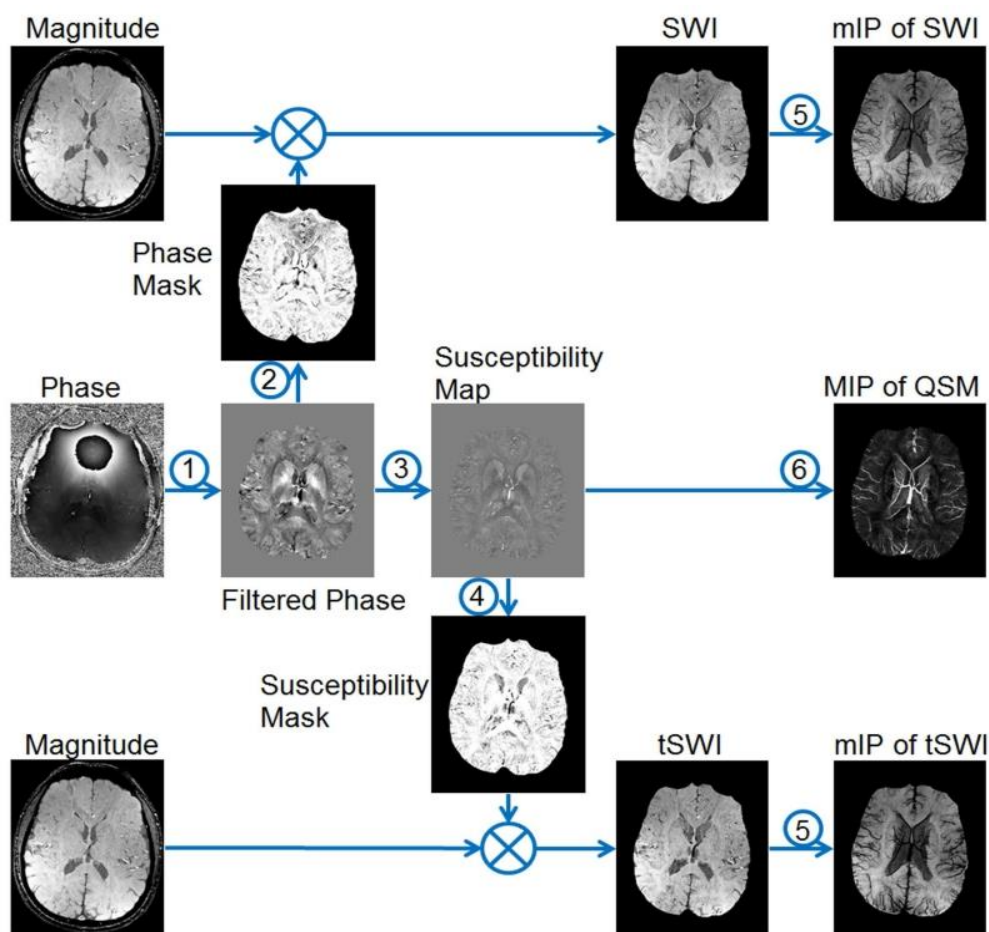
Iako je SWI već prepoznata tehnika, CT se još uvijek se smatra ključnom tehnikom u diferencijalnoj dijagnozi cerebralne kalcifikacije.

S obzirom da je SWI tehnički vrlo napredan proces, treba voditi računa o njegovoj pravilnoj primjeni koja se najviše odnosi na smanjivanje neželjenih i zbunjujućih artefakata koji proizlaze iz izvora kao što su sučelje zraka / kostiju i tkiva i nekompensirani protok krvi. Za pravilnu uporabu SWI tehnike utječu izbor i prilagodba dva izuzetno važna parametra: vrijednosti TE u snimanju slika i vrsta maske u fazi obrade. Takva dva izbora utječu na kontrast magnetske osjetljivosti na SWI. Pogrešan odabir TE može dovesti do pogrešne definicije kontrasta magnetske osjetljivosti na SWI. [58]

3.3.2. Osnove rada SWI-a

Prema Haackeu SWI predstavlja slikovno prilagođenu metodu koja koristi unutrašnju prirodu lokalnih magnetskih polja za pojačanje kontrasta slike kako bi poboljšala vidljivost različitih izvora osjetljivosti i olakšala dijagnostičku interpretaciju. To je također prethodnica koncepta upotrebe faze za kvantitativno mapiranje osjetljivosti (QSM). [49]

SWI radi na principu korištenja gubitka signala magnitude i informacije o fazama kako bi otkrila anatomske i fiziološke podatke o vaskulaturi tkiva i vena. Haacke tvrdi kako metoda kvalitativno poboljšava kontrast slike oslanjajući se na fazne pomake zbog razlika u magnetskoj osjetljivosti između tkiva. Za izradu maski za mjerenje u SWI-u koje će se umnožiti na slike veličine kako bi se povećao kontrast osjetljivosti, koriste se fazne slike. Dobivaju se obradom podataka gdje se uklanja pozadinska faza i stvara maska za mjerenje osjetljivosti. [59] (slika 4)



Slika 4: Pregled koraka za obradu podataka u SWI-u. 1: uklanjanje pozadinske faze 2: generiranje maski za mjerenje koristeći filtrirane fazne slike za konvencionalne SWI. 3: kvantitativno mapiranje osjetljivosti (QSM). 4: generiranje maski za mjerenje koristeći karte osjetljivosti za tSWI. 5: projekcija minimalnog intenziteta (mIP). 6. projekcija maksimalnog intenziteta (MIP).

Izvor: <https://www.ncbi.nlm.nih.gov/pmc/articles/PMC5116013/figure/F1/?report=objectonly>

Haacke u svom znanstvenom radu o SWI-u kaže kako se SWI generira množenjem slike veličine pomoću maske s vrijednostima između 0 i 1 dobivenim iz fazne slike. Obje slike se općenito dobivaju konvencionalnim slijedom gradijentnog odjeka (GE) s odgovarajućim vremenom odjeka (TE). Glavni podaci o raspodjeli osjetljivosti (χ) na SWI nalaze se na faznoj slici gdje je faza (ϕ) u određenom položaju (r) i s određenim TE približno:


$$\Delta\phi(r, TE) = \gamma * \Delta\chi(r) * B_0 TE \quad (1)$$

gdje je: γ giromagnetski omjer jezgre vodika. Ako se faza jezgara molekula vode sadržana u najvećem dijelu zdravog tkiva mozga smatra referentnom fazom, jednadžba 1 može se izraziti u faznoj razlici:

$$\Delta\phi(r, TE) = \gamma * \Delta\chi(r) * B_0 * TE \quad (2)$$

gdje: $\Delta\chi(r)$ predstavlja razliku $\chi_{\text{tkiva}} - \chi_{\text{vode}}$. Dakle, za relativno kratko vrijeme eha takva varijacija faza pretpostavlja vrijednosti između 0 i $+\pi$ za paramagnetsko tkivo ($\Delta\chi > 0$) i $-\pi$ do 0 za dijamagnetsko tkivo ($\Delta\chi < 0$). Promjena signala u oba slučaja može se objasniti magnetskim svojstvima atoma željeza i kalcija. Svaki proizvođač usvaja svoj referentni sustav primjene. Za otkrivanje referentnog sustava treba samo promatrati fazne vrijednosti krvnih žila i bazalnih ganglija, koje su paramagnetske. [60]

Općenito, SWI-ovi se formiraju množenjem fazne maske na magnitudu slike. Izrada fazne maske generira se u dva koraka: eliminacijom niske frekvencije korištenjem visokopropusnog filtra i stvaranjem maski uzimajući u obzir željeni fazni interval. Wang i suradnici u svom znanstvenom radu iznose kako se filter primjenjuje na faznu sliku radi uklanjanja ili ublažavanja komponenata niske prostorne frekvencije formirane nehomogenošću pozadinskog magnetskog polja. Takve su komponente odgovorne za prostorne varijacije na slikama manje oštine, tako da ne predstavljaju lokalne varijable, već globalne, poput ukupnog kontrasta i prosječnog intenziteta piksela. Pozadinsko magnetsko polje nastaje iz vanjskih izvora, poput nehomogenosti statičkog magnetskog polja (B_0) i neravnomjernosti polja radiofrekvencije. (slika 5) [61]



Slika 5: Dijagram koji prikazuje SWI obradu sa sigmoidnom maskom (Pacijent s karcinomom mozga).

Izvor: <https://www.ncbi.nlm.nih.gov/pmc/articles/PMC4433298/figure/f01/>

U radu „Razlika između dijamagnetskih i paramagnetskih cerebralnih lezija na temelju mapiranja magnetske osjetljivosti“ Schweser i suradnici tvrde kako je fazna generacija maski najvažniji korak u SWI obradi. [62] U ovom koraku definirano je paramagnetsko ili dijamagnetsko kontrastno mjerenje. Fazna slika može pretpostaviti samo vrijednosti od $-\pi$ do $+\pi$ prema Fourierovim transformacijskim svojstvima i ograničenjima sustava snimanja MRI signala. Stoga se na faznoj slici mogu primijetiti vrijednosti diskontinuiteta do 2π , u slučaju da vrijednost prelazi takve granice. Dakle, faza se razvija s TE i prema razlici osjetljivosti tkiva. Učinak zamotavanja (*wrapping*) sugerira neželjene TE vrijednosti za razlikovanje taloženja mikrokrvarenja i kalcifikacijskih lezija, ovisno o jačini magnetskog polja. [62]

Osim toga, Martinez i suradnici u svom znanstvenom radu tvrde kako se fazna maska temelji na linearnom odnosu između evolucije faze i magnetske osjetljivosti, koji vrijedi za sve točke slike stečene u određenom magnetskom polju (B_0) i s jednim TE. Takva se maska primjenjuje kako bi se povećale razlike na faznim slikama na temelju slika veličine s anatomskim aspektom lakše interpretacije. Mogu se definirati različite maske, uvijek s vrijednostima između 0 i 1. Čest primjer koji je lako ilustrirati je negativna maska, pretpostavljajući unitarnu vrijednost za faze > 0 i od 0 do 1 za fazne vrijednosti u intervalu $[-\pi, 0]$. Drugi primjer je pozitivna maska, uz pretpostavku 1 za fazne vrijednosti < 0 i 0 do 1 za interval $[0, \pi]$. Prethodne maske mogu se pojedinačno koristiti da bi se poboljšala specifična vrsta lezije. S druge strane, sigmoidna maska je općenitija i omogućuje razlikovanje između paramagnetskog i dijamagnetskog tkiva na jednoj slici prilagođenoj osjetljivosti. Takva maska prati ponašanje sigmoidne funkcije. Parametri podešavanja se slobodno biraju kako bi se postigao dobar omjer kontrasta i šuma, a parametri sigmoidne maske se koriste za razlikovanje paramagnetskog i dijamagnetskog tkiva. Potom se fazna maska množi n puta iznad slike veličine kako bi se stvorila slika mjerena osjetljivošću. [63]

Prikupljanje podataka vrši se konvencionalno pomoću gradijent-eho sekvenci. Koriste se različiti parametri snimanja za različite SWI aplikacije. Za vizualizaciju vena, preferira se korištenje 3D kompenzacije punog protoka kako bi se izbjegli sami artefakti protoka. Prisutnost gradijenata pozadinskog polja može uzrokovati neuspjeh u kompenzaciji protoka. Parametri snimanja poput vremena odjeka (TE), rezolucije, kuta okretanja (FA) i širine pojasa, trebaju biti pravilno odabrani. Kako bi se povećao SNR (odnos signala i šuma) u slikama magnitude, obično se koristi TE blizu $T2^*$ od tkiva interesa. S obzirom da je faza proporcionalna TE, dulji TE će uzrokovati grešku nastalu sažimanjem kontinuiranog oblika signala faze (aliasing effect).

Ovisno o osjetljivosti područja interesa, Haacke i suradnici smatraju kako kratki TE može dati bolji kontrast od dužeg TE gdje se stjenka žila bolje vizualizira na kraćem nego na duljem vremenu odjeka. Za smanjenje propadanja signala zbog jakih učinaka osjetljivosti, može se koristiti veća rezolucija slike. U tom slučaju, oporavak signala se pripisuje ranijoj fazi disperzije voksel. [64]

Tablica 4: Primjeri slikovnih parametara za SWI pri različitim jakostima polja.

1.5 T	Single-echo SWI	4-echo SWI	5-echo SWI	11-echo SWI
TE (ms)	28 or 40	10, 20, 32.5, 42.5	7.5, 15, 22.5, 30, 40	10 to 60, echo spacing=5ms
TR (ms)	40 (for TE=28ms) or 50 (for TE=40ms)	50	50	70
FA (degrees)	20	20	20	20
Voxel size (mm³)	0.67×0.67×1.3 0.5×0.5×2	0.67×0.67×1.3 0.5×0.5×2	0.67×0.67×1.3 0.5×0.5×2	0.67×0.67×1.3 0.5×0.5×2
<hr/>				
3.0 T	Single-echo SWI	Double-echo SWI	5-echo SWI	11-echo SWI
TE (ms)	14 or 20	7.5/17.5	5,7.5,10,12.5,16.25; 2.5, 6.25,10, 14, 18	6 to 36, echo spacing= 3ms
TR (ms)	24 (for TE=14ms), 30 (for TE=20ms)	24	24	41
FA (degrees)	15	15	15	15

1.5 T	Single-echo SWI	4-echo SWI	5-echo SWI	11-echo SWI
Voxel size (mm³)	0.67×0.67×1.3	0.67×0.67×1.3	0.5×0.5×2 0.7×0.7×1.4	0.67×0.67×1.3 0.5×0.5×2

7.0 T	Single-echo SWI	Three-echo SWI	5-echo SWI	Interleaved SWI
TE (ms)	6 or 10	3, 6, 10.5	6, 9, 12, 16.5, 19.5	8.25, 9, 9.75
TR (ms)	15 (TE=6ms), 25 (TE=10ms)	15	25	45(effective)
FA (degrees)	10	10	10	10
Voxel size (mm³)	0.5×0.5×0.5 0.25×0.25×1.0	0.5×0.5×0.5 0.25×0.25×1.0	0.5×0.5×0.5 0.25×0.25×1.0	0.5×0.5×0.5 0.25×0.25×1.0

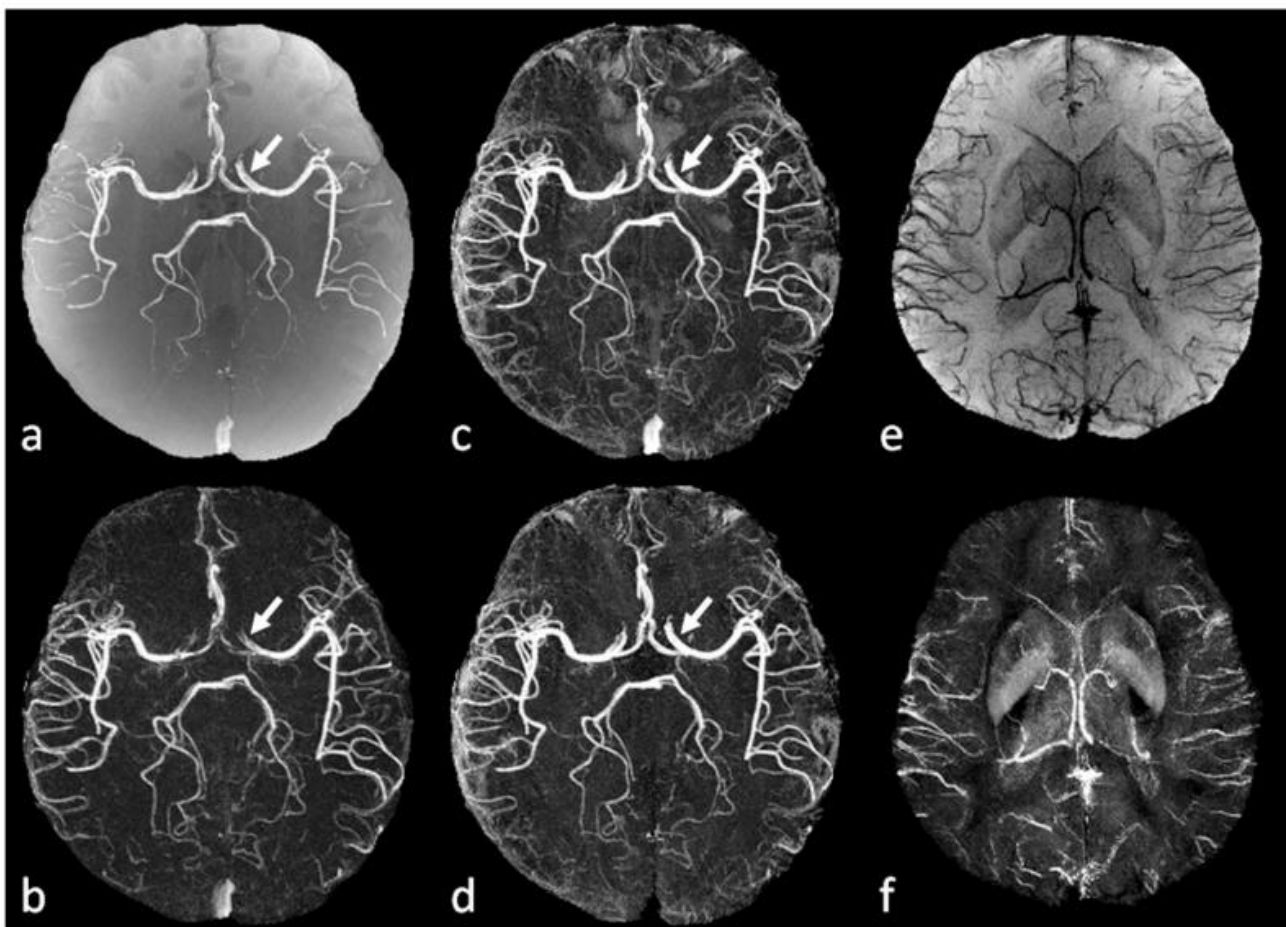
Izvor:

<https://www.ncbi.nlm.nih.gov/pmc/articles/PMC5116013/table/T1/?report=objectonly#TFN3>

Haacke i suradnici u svom radu „Nekontrastna pojačana magnetska rezonanca i slika venografije s poboljšanom angiografijom“ kažu kako se SWI podaci mogu dobiti pojedinačnim ili multi-echo sekvencama, pri čemu potonji pruža veću fleksibilnost u odabiru echo vremena koje će utjecati na kontrast slike zbog učinaka osjetljivosti. Kada su dostupni podaci s više odjeka, moguće je istodobno dobiti MR angiografiju (MRA) i SWI, koji pružaju morfološki i funkcionalni prikaz moždanog krvožilnog sustava. [65,66]

U svrhu toga, razvijen je isprepleteni slijed dvostrukog odjeka s proizvoljnim TE-ima kako bi se istodobno postigla MRA visoke rezolucije i venografija pomoću poboljšane angiografije (TOF) i SWI, omogućavajući jasno razdvajanje arterija i vena u jednom skeniranju. Posebna prednost ove metode je što su isprepletene slike precizno usklađene jedna s drugom. (Slika 6) [67]

Haacke u svom radu navodi pravilnu rekonstrukciju faznih slika iz gradijentnog odjeka kao ključnu za nastanak SWI jer će se svaku šum ili artefakt na faznim slikama prenijeti u konačne rezultate tijekom uklanjanja pozadinske faze. [68]



Slika 6: Istovremeni MRA, SWI i QSM dobiveni korištenjem isprepletenog slijeda dvostrukog odjeka. **a.** TOF-MRA generiran kao prosjek određenih odjeka. **b.** Poboljšana MRA dobivena oduzimanjem određenih odjeka. **c.** Pojačana MRA dobivena oduzimanjem određenog odjeka iz jednog (TOF-MRA). **d.** Poboljšana MRA nakon uklanjanja venskih struktura iz projekcije minimalnog intenziteta SWI podataka generiranih iz određenog odjeka. **f.** Projekcija maksimalnog intenziteta mapa osjetljivosti generiranih iz određenog odjeka, korištenjem iterativnog SWIM algoritma ograničenog geometrijom. Male arterije su jasnije na **b** i **d** nego na **a** prikazu. Unutarnje moždane arterije, srednje moždane arterije i prednje moždane arterije bolje su prikazane na **d** nego na **b** (strelice), zbog bolje kompenzacije protoka na kraćem odjeku.

Izvor: <https://www.ncbi.nlm.nih.gov/pmc/articles/PMC5116013/figure/F5/>

3.3.3. Susceptibility Artifact (artefakt osjetljivosti)

Elster u svom znanstvenom članku tvrdi da magnetska osjetljivost (*susceptibility*) predstavlja fizikalno svojstvo koje opisuje mjeru stupnja magnetiziranja neke tvari kad se postavi u vanjsko magnetsko polje.[69] Materijali s magnetskom osjetljivošću uzrokuju ovaj artefakt. S obzirom na stupanj osjetljivosti na magnet, većina materijala se klasificira kao: dijamagnetska, paramagnetska i feromagnetska ili superparamagnetska. Spojevi koji imaju paramagnetska, dijamagnetska i feromagnetska svojstva međusobno djeluju s lokalnim magnetskim poljem koji ga iskrivljuje i na taj način mijenja fazu lokalnog tkiva, što rezultira gubitkom signala.

Dijamagnetsko svojstvo imaju mnogi kemijski elementi (npr. zlato, srebro, cink, silicij, fosfor, vodik i plemeniti plinovi) i većina organskih spojeva. Njih obilježava slaba negativna magnetska osjetljivost i gotovo da ne ovise o temperaturi te im se vanjsko magnetsko polje neutralizira Larmorovom precesijom (kružnim gibanjem elektrona). Kalcijeve soli (koje se nalaze u kortikalnoj kosti) su najjače dijamagnetičke tvari u ljudskom tijelu. Gotovo sva biološka tkiva (mišići, masti, mozak, jetra, voda) također su dijamagnetska.

Paramagnetski materijali su oni koji imaju nesparene elektrone, koncentriraju lokalne magnetske sile i na taj način povećavaju lokalno magnetsko polje, tj. imaju povećanu magnetsku osjetljivost. Jačina te osjetljivosti manja je od 0,1% od feromagnetskih materijala. Učinak na MRI je porast stope relaksacije T1 i T2 (smanjenje T1 i T2 puta). Slika ilustrira utjecaj paramagnetskog materijala na linije magnetskog polja. Paramagnetski materijali uključuju kisik i ione različitih metala poput željeza (Fe), magnezija (Mg) i gadolinija (Gd). Gadolinij se ujedno koristi i kao kontrastno sredstvo za MRI.

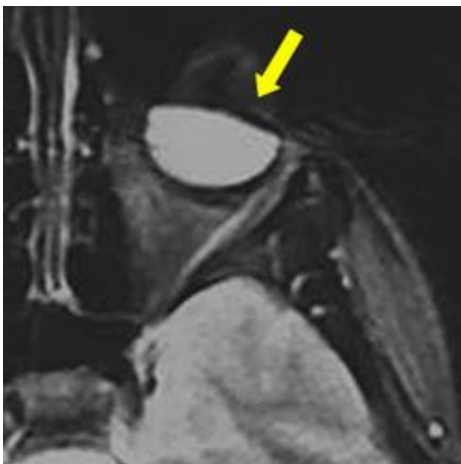
Kontrastni agensi gadolinija u odgovarajućoj koncentraciji izazivaju pojačanje T1 relaksacije, uzrokujući povećanje signala na T1-mjerenim slikama.

Feromagnetski materijali imaju izrazitu relativnu magnetsku permabilnost znatno veću od 1. Feromagnetno svojstvo nastaje kao posljedica jakih međudjelovanja magnetskih momenata atoma, zbog čega nastaje spontana magnetizacija koja se s porastom temperature smanjuje. Samim tim feromagnetične tvari postaju inducirani magneti u vanjskom magnetnom polju koje zatim polje privlači. Feromagnetsko svojstvo je karakteristično za željezo, nikal, kobalt i gadolinij te za njihove međusobne slitine i spojeve s drugim elementima.

Schenck u svom radu objašnjava da se najmoćnija osjetljivost magnetskog polja pojavljuje u čvrstim metalnim objektima koji sadrže Fe, Co ili Ni (poput proteza, kirurških hvataljki i vijaka) i svi oni iskrivljuju magnetska polja, uzrokujući velike artefakte na MR slikama.

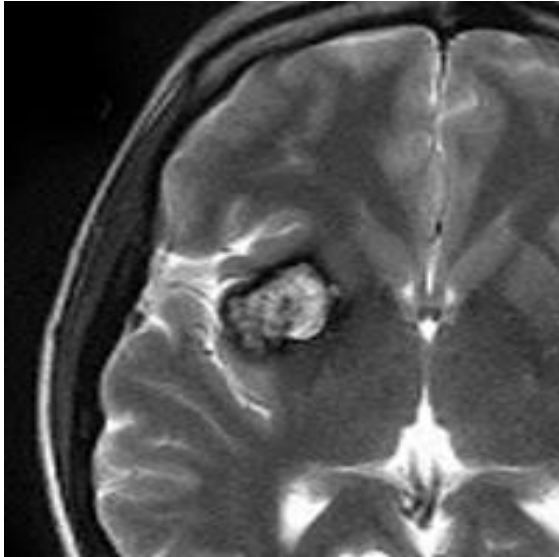
U MRI-u su artefakti osjetljivosti najčešće uzrokovani medicinskim uređajima i metalnim predmetima u magnetskom polju ili u blizini magnetskog polja ili su uzrokovani implantantima pacijenta. Suptilnija izobličenja osjetljivosti mogu se primijetiti na prirodnim sučeljima (npr. trabekularna kost, paranazalni sinusi, baza lubanje i sella turcica). Materijali s magnetskom osjetljivošću iskrivljuju linearno magnetsko polje gradijenta, što rezultira svijetlim područjima (pogrešno registrirani signali) i tamnim područjima (bez signala) u blizini magnetskog materijala. Iskrivljenja magnetskog polja stvorena efektima osjetljivosti rezultiraju varijacijama u precesijskoj frekvenciji za pacijenta, pa čak i unutar pojedinih vokseli. Ove promjene frekvencije stvaraju gubitak signala od $T2^*$ gdje dolazi do defaziranja i prostorne pogreške slike MR signala. Karakteristike snimanja MR odražavaju oba fizička mehanizma: geometrijska izobličenja sa žarišnim područjima praznine signala i područjima vrlo svijetlog signala koja nastaju kao rezultat "nakupljanja" signala dodijeljenog pogrešnim područjima.

Oblik (difuzni ili žarišni) i intenzitet (visoka ili niska) artefakta ovise o lokalnim anatomskim odnosima, jačini polja, razlici osjetljivosti, vremenu odjeka (TE) kao i širini pojasa (ili očitavanju gradijentne snage i smjera). Artefakti osjetljivosti mogu se mijenjati u oblik, ali se ne uklanjaju promjenom smjerova frekvencije i faze kodiranja. Oni se mogu umanjiti uporabom kraćih TE vrijednosti (manje vremena za odstranjenje) i korištenjem brzog spin-odjeka umjesto gradijent-eho sekvenci. [69]



Slika 7: Artefakt osjetljivosti izazvan česticama željeza koje se nalaze u maskari

Izvor: <http://mriquestions.com/uploads/3/4/5/7/34572113/4756973.jpg>



Slika 8: Artefakt osjetljivosti izazvan gubitkom signala zbog mikrokrvarenja oko cerebralnog kavernoma.

Izvor: http://mriquestions.com/uploads/3/4/5/7/34572113/6164313_orig.jpg

3.3.4. SWI u detekciji kalcifikata

Od svog uvođenja SW-MRI pokazala je potencijal za prevladavanje neosjetljivosti MRI na kalcifikaciju. Uporaba SWI je otvorila vrata poboljšanom neinvazivnom otkrivanju čak i malih količina kalcifikacije i krvarenja. Detekcija kalcifikacije može biti važan prognostički materijal pojavom na raznim mjestima i tkivima. [70]

Wu u svom znanstvenom radu kaže kako se CT trenutno koristi kao referentni standard za otkrivanje kalcifikata, no povezan je s velikim nedostatkom koji se odnosi na izlaganje pacijenata visokim dozama ionizirajućeg zračenja. Ovo je posebno važno kod djece i mlađih bolesnika koji su izloženi većem riziku od nastanka radijacijskog tumora, neplodnosti i drugih nuspojava te za bolesnike koji su podvrgnuti višestrukim naknadnim radiološkim pregledima. Stoga je smanjenje doze zračenja postalo glavna briga u kliničkoj rutini. Iako standardni MRI ne uključuje ionizirajuće zračenje, nedostatak predstavlja neosjetljivost na kalcifikacije. U tom kontekstu, SW-MRI može ponuditi alternativni pristup bez zračenja. [71]

Iako većina klinički korištenih MR sekvenci uglavnom koristi informacije dobivene iz slika veličine (magnitudo) i odbacuje fazne informacije, razvoj faznih filtera omogućio je uklanjanje artefakata i stvaranje kontrasta tkiva na temelju lokalnih razlika osjetljivosti. Filtrirana slika faze koju dobijemo iz SWI je korisna za razlikovanje dijamanetskih (npr. kalcija) i paramagnetskih (npr. krvnih produkata željeza) spojeva i u svrhu identifikacije kalcifikacija. [72]

Wang i suradnici u svom radu kvantitativnih metoda obrade kažu kako analiza faznih slika dobivenih iz SWI daje mnoštvo dodatnih dijagnostičkih informacija jer fazne slike preslikavaju različite lokalne frekvencije rezonancije pa kao rezultat toga, lezije imaju specifičan izgled u faznim slikama, ovisno o magnetskoj osjetljivosti, što omogućava diskriminaciju kalcificiranih i hemoragičnih tumora.[73] Također, položaj i karakteristike kalcifikacije u pojedinim lezijama mogu biti vrlo su važni pokazatelji u diferencijalnoj dijagnozi.

Nedostatak ove metode je dugo vrijeme akvizicije. Međutim, vrijeme akvizicije može se smanjiti bez gubitka osjetljivosti ili prostorne razlučivosti korištenjem snažne jačine magnetskog polja, koje postaje sve dostupnije u rutinskoj kliničkoj upotrebi. [73]

Područje standardne kliničke primjene za SW-MRI najčešće uključuju snimanje venske krvi u akutnoj ili kroničnoj ishemiji, vizualizaciju vaskularizacije, krvarenja i kalcifikacije tumora, identifikaciju kalcificiranih i vaskularnih abnormalnosti povezanih s epilepsijom i mjerenje kalcifikacije ili taloženja željeza u neurodegenerativne bolesti.

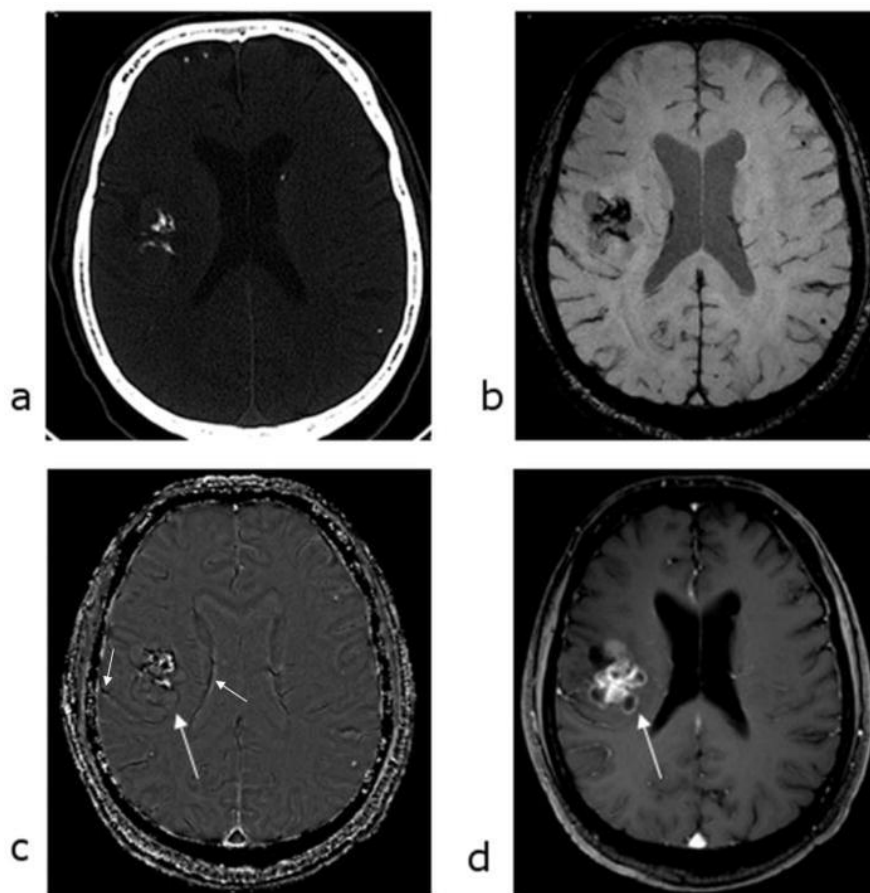
Verma u svojim provedenim studijama dokazuje da je s obzirom na razlikovanje između male kalcifikacije i krvarenja, SWI možda čak i superiorniji od referentnog standardnog CT-a jer zbog značajnog preklapanja vrijednosti prigušenja, ove vrijednosti nije uvijek lako razlikovati na CT skeniranju. (Slika 9) [74]

SWI se sve više predlaže u upotrebi u standardnom protokolu zbog mogućnosti dobivanja dodatnih dijagnostičkih informacija na širokom spektru patologija bez izloženosti zračenju.

Kao primjer važnosti detekcije kalcifikata primjenom SWI, navest ću rezultate objavljene studije autora Wu, Mittal, Kish, Yu, Hu i Hackea povezane su sa neurocisticerkozom (oligodendrogliom), jednom od najčešćih parazitskih bolesti CNS-a prilikom koje se u 90% slučajeva pojavljuju grube kalcifikacije. U ovom radu je uspoređen nalaz SWI sa onim od prethodno dobivenih CT podataka.

U njihovom radu opisan je slučaj 58-godišnjeg pacijenta s poznatom poviješću neurocisticerkoze u ranom djetinjstvu.

Napravljen je CT mozga koji je pokazao više malih kalcifikacija difuzno razmještenih supratentorijalno, koji se podudara s anamnestičkim podacima o cistierkozi. Tada nisu primijećene druge lezije. Pacijent je ostao stabilan do pet mjeseci prije prezentacije simptoma, kada se počeo žaliti na trajne glavobolje. Ispitali su mu CT i MRI mozga. Identificirana je nova kalcificirana lezija u frontalno-inzularnom dijelu mozga. Lezija je po veličini i obliku odgovarala kalcificiranoj neoplazmi poput oligodendroglioma. 3 mjeseca kasnije podvrgnut je praćenju MRI-om. Učinjeni SWI je pokazao nova područja žarišta koja su bila sumnjiva za zloćudnu transformaciju u gliom. Pacijent je nakon toga podvrgnut desnoj (fronto-parietalnoj) kraniotomiji radi volumetrijske resekcije kalcificiranog tumora. Histopatologija je potvrdila anaplastični oligodendrogliom stupnja 3 zloćudnosti (WHO) sa žarišnom kalcifikacijom. Usporedno je napravljen i CT koji je pokazao kalcifikaciju unutar tumora, dok je SWI pokazao hipointenzivan signal unutar tumora. Područje hipointenzivnosti vidljivo na SWI slici je bilo veće od kalcificiranog dijela koji se vidio na CT. Na SWI filtriranoj faznoj slici, hiperintenzivnost je prostorno odgovarala kalcificiranom dijelu tumora na CT-u. (Slika 9) [75]

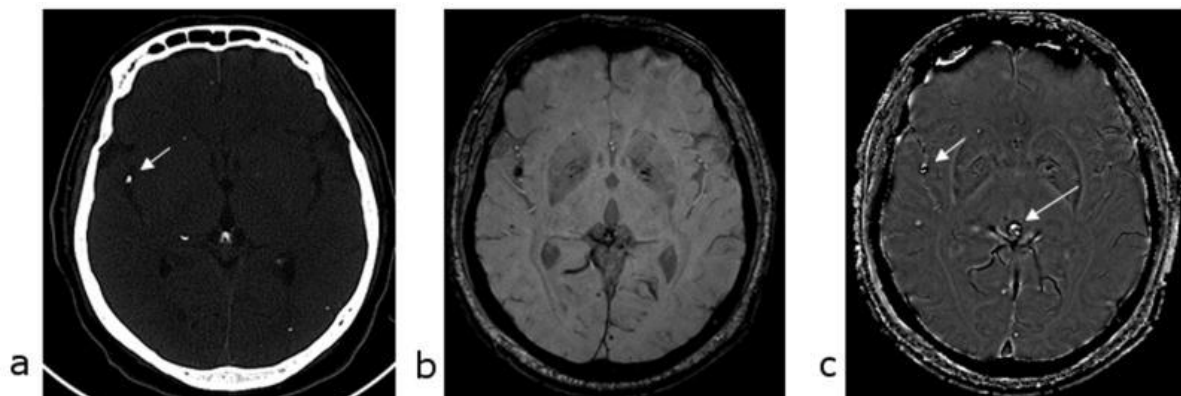


Slika 9: a) CT pokazuje kalcifikaciju unutar tumora. b) SWI pokazuje hipointenzivni signal unutar tumora koji je veći od kalcificiranog dijela na CT-u. c) Na SWI filtriranoj faznoj slici, hiperintenzitet odgovara rezultatima CT s obzirom na prisutnost preklapanja (aliasing). Vene koje teku unutar sulkusa i duž ventrikula izgledaju tamne (kratke strelice). d) Uz to, tamna struktura prstena (duga strelica) oko tumora na faznim slikama odgovara poboljšanom području na post-kontrastnim T1 slikama.

Izvor: <https://www.ncbi.nlm.nih.gov/pmc/articles/PMC2646180/figure/F1/?report=objectonly>

Višestruke male kalcifikacije uslijed cisticerkoze najčešće su vidljive difuzno razbacane po supratentorijalnom prostoru. Ukupno je uočeno 89 lezija CT-om i iste lezije identificirane su sa SWI. Lokacija i veličina pojedinih kalcificiranih lezija na MRI savršeno su se podudarali s CT-om. Pored toga, na SW-MRI je bilo oštro prikazano 16 vrlo malih lezija, koje je bilo teško prepoznati na CT-u zbog smetnji šuma. (Slika 10)

SWI je otkrio fiziološke kalcifikacije u pinealnoj žlijezdi (slika), koroidnom pleksusu, ventrikulima obostrano te su ove regije potvrđene i na CT-u. [75]



Slika 10: Kalcificirana lezija blizu desnog sulkusa i pinealne žlijezde prikazana je na CT (a). Slike SWI magnitude dobro se podudaraju sa CT-om. Na SWI filtriranim faznim slikama, tamna područja na slici magnitude ponovo se pojavljuju kao svijetla (što ukazuje na kalcij) (c).

Izvor: <https://www.ncbi.nlm.nih.gov/pmc/articles/PMC2646180/figure/F5/>

3.3.5. Meta-analiza utvrđivanja potencijala SWI-MR

Prethodno objavljene studije koje se temelje na dijagnostičkoj performansi SW-MRI i magnetskoj rezonanciji (MRI) za otkrivanje kalcifikacija nisu konzistentne i temelje se na dizajnu pojedinih ustanova.[75]

Prva meta-analiza kojom se utvrđuje potencijal SWI-MRI za otkrivanje kalcifikacija objavljena je od dva neovisna istraživača koja su pretraživala MEDLINE (PubMed), EMBASE (OvidSP) i Web of Science (ISI) kako bi utvrdili prihvatljive studije dijagnostičke točnosti, koje su objavljene 24. ožujka 2017.godine i koje su istraživale točnost SW-MRI za otkrivanje kalcifikacija koristeći računalnu tomografiju (CT) kao referencu.

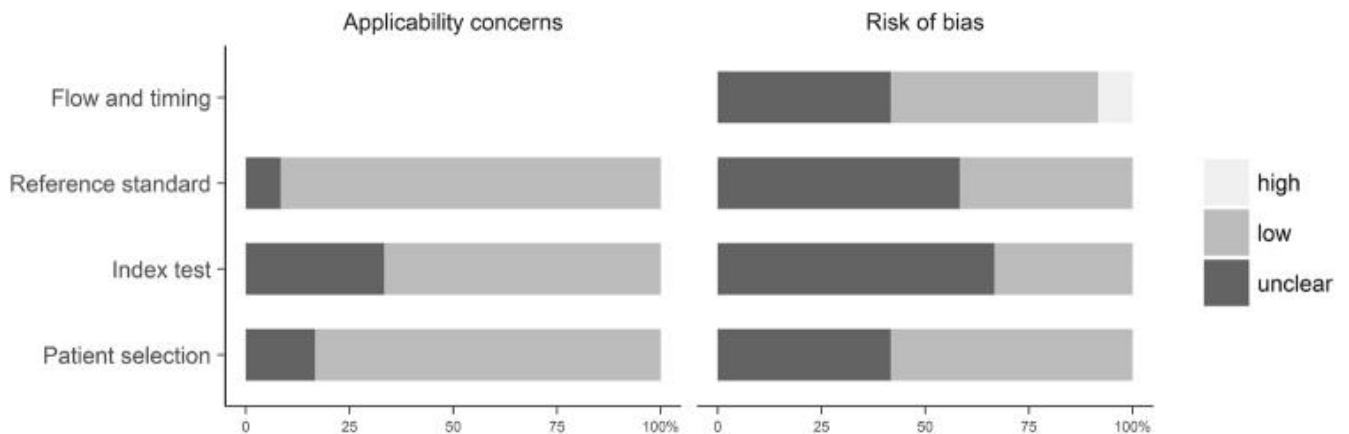
Alat QUADAS-2 korišten je za procjenu kvalitete studije, a metode za analizu temeljene su na smjernicama PRISMA. [86] Za dobivanje zbirne osjetljivosti i specifičnosti primijenjen je bivarijantni dijagnostički slučajni učinak. Od 4629 studija dobivenih sustavnom pretragom literature, uključeno je 12 kliničkih studija s 962 pacijenta i ukupno 1.032 kalcifikacija. Navedenom studijom se nastojalo utvrditi i usporediti potencijal SW-MRI za otkrivanje kalcifikacija u mekim tkivima mozga i tijela.

U studiju su bili uključeni pacijenti s intrakranijalnom i ekstrakranijalnom kalcifikacijom. Indeksni test SW-MRI koji se koristio za prepoznavanje i razlikovanje kalcifikacija od ostalih tkiva; ukoliko je izravna usporedba sa standardnim MRI obavljena kod istih bolesnika, ti su se također izvukli i koristili za usporedbu. Ishod (prisutnost ili odsutnost kalcifikacija) procijenjen je na temelju referentnog standarda CT.

Svi objavljeni originalni dizajni studija na engleskom jeziku, koji su koristili SW-MRI za otkrivanje kalcifikacija, smatrani su prihvatljivim. Posljednja pretraga obavljena je 24. ožujka 2017. Nakon uklanjanja duplikata, dva su istražitelja samostalno skenirali preuzete naslove i sažetke, a s obzirom na kriterije za uključivanje i isključivanje, ili su odbačeni ili zadržani za daljnju procjenu. Kompletne verzije relevantnih studija izvučene su za daljnju detaljnu procjenu. U nekim studijama samo je podskupina bolesnika udovoljavala kriterijima uključivanja. Studije su bile isključene ako uključuju uzorke koji se preklapaju. Ako su podaci o uzorku pacijenta bili objavljeni u više publikacija, odabrana je najnovija studija s najvećim uzorkom pacijenta.

Ukupno je uključeno 962 pacijenta (muškaraca = 554, žena = 257, nepoznat spol = 151) sa prosječnom dobi od 52,2 godine. MRI i CT ispitivanja provedena su u razdoblju od 0,5 do 90 dana.

Sve su studije bile jednocentrične, a dizajn studije opisan je kao prospektivan u šest studija, kao retrospektivan u pet studija i ostao je nejasan u jednom slučaju. Šest studija provedeno je na 1.5T skenerima, pet studija na 3T, a jedno od ispitivanja na 1.5 i 3T. Za većinu studija je ocijenjeno da imaju malih nedoumica u pogledu primjenjivosti pomoću evaluacije metodološke kvalitete QUADAS-2 (ocjenjivanje kvaliteta dijagnostičke točnosti). (Tablica 5)



Tablica 5: QUADAS-2 procjena kvalitete studija. Grupirani grafikoni QUADAS-2 rezultata izraženi su u postocima od 12 uključenih studija koje ispunjavaju svaki kriterij. Za svaku domenu, omjer uključenih studija koje ukazuju na niske / visoke / nejasne pokazatelje za primjenjivost ili rizik od pristranosti prikazuju se u svijetlosivoj boji = odgovori "da" (dobra kvaliteta), tamno sivoj traci = "nejasni", odgovori u srednjoj traci = odgovori "ne" (niska kvaliteta).

Izvor: <https://www.ncbi.nlm.nih.gov/pmc/articles/PMC5686169/figure/Fig2/>

Ova meta-analiza ima nekoliko ograničenja. Broj studija koji su zadovoljili kriterije za uključivanje bio je relativno nizak, pa je mala veličina studije posebno relevantna s obzirom na MRI. Stoga nisu provedene analize podgrupe jer se veličina uzorka smatrala premalom da bi se dobili pouzdani rezultati. Također, uključene studije su bile heterogene. Neki autori nisu pružili dovoljno informacija o dizajnu studije i procjeni indeksnog testa i/ili referentnog standarda. Jedno od ograničenja je da je moguća pristranost mogla proizaći iz činjenica da kriteriji za uključivanje nisu standardizirani i da su istraživanja provedena u različitim kliničkim okruženjima. Daljnje ograničenje je to što obuhvaća veliko vremensko razdoblje, a ova meta-analiza uključuje studije s različitim algoritmima i tehnikama naknadne obrade.

Dijagnostička učinkovitost SW-MRI za identifikaciju kalcifikacija analizirana je u svim studijama. Skupna osjetljivost iznosila je 86,5% (interval 95-pouzdanosti (CI): 73,6–93,7%) za SW-MRI i 36,7% (95% –CI: 29,2–44,8%) za standardni MRI.

Skupne specifičnosti SW-MRI (90,8%; 95% -CI: 81,0–95,8%) i standardne MRI (94,2; 95% – CI: 88,9–96,7%) bile su usporedive. Rezultati ove meta-analize sugeriraju da je SW-MRI pouzdana metoda za otkrivanje kalcifikacija u mekim tkivima s točnošću bliskom CT. Studije koje su ocjenjivale performanse i standardnog MRI i SW-MRI sugerirale su da je dijagnostička učinkovitost SW-MRI bila bolja od standardne MRI. Međutim, potrebna su daljnja velika, multicentralna i prospektivna ispitivanja da bi se ovi rezultati potvrdili. [87]

3.3.6. SWI u usporedbi sa standardnim MRI sekvencama

Kao što je već u radu i navedeno, najčešća primjena SWI-a je u svrhu identifikacije mikrokrvarenja ili kalcifikata te prikaz venskih struktura koje se ne mogu jasno prikazati na standardnim MRI sekvencama.

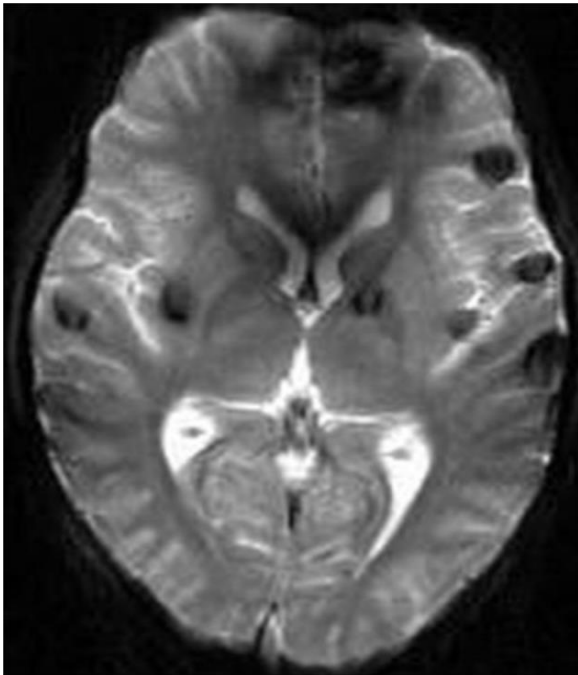
Komparacijom intenziteta signala u različitim sekvencama u različitim presjecima može se definirati radi li se o krvarenju ili kalcifikatu, što nije moguće uporabom drugih sekvenci.

Izvorno je SWI osmišljen kao MR-venografija koja koristi niz razlika u osjetljivosti između deoksigenirane venske krvi i susjednog tkiva za prikaz intrakranijalnih vena. Međutim, pokazalo se da SWI može prikazati razlike u osjetljivosti između bilo kojeg tkiva, npr. između normalnog parenhima mozga i krvnih produkata.

Kako bi se prikazale prednosti i superiornost SWI u odnosu na standardne sekvence u pojedinim stanjima, kao primjer navodi se istraživanje Kullinga i suradnika koje je pokazalo rezultate korištenja različitih MRI tehnika kod mladog pacijenta s akutnom limfocitnom leukemijom koja pokazuje višestruka cerebralna krvarenja.[76]

Skeniranje magnetskom rezonancom u mozgu pokazalo je višestruka nenormalna žarišta različitih intenziteta signala. Zbog sumnje na krvarenja, osim standardnih T1 i T2, također je učinjeno snimanje pomoću gradijentnog-eho i eho-planarnog snimanja (GRE-EPI) te SWI. Slike T1W pokazale su 13 lezija, a T2W 15 lezija, sve u skladu sa subakutnim do kroničnim krvarenjima. GRE-EPI je prikazao 20 hipointenzivnih lezija dok je 31 zabilježeno u SWI. Većina krvarenja nalazila se u cerebralnim hemisferama (ukupno 26, 9 u parietalnom režnju, 10 u frontalnom režnju, 3 u temporalnom i 4 u okcipitalnom režnju). Dva krvarenja smještena su u eksternoj kapsuli, a po jedno u corpus callosumu, ponsu i cerebellumu.

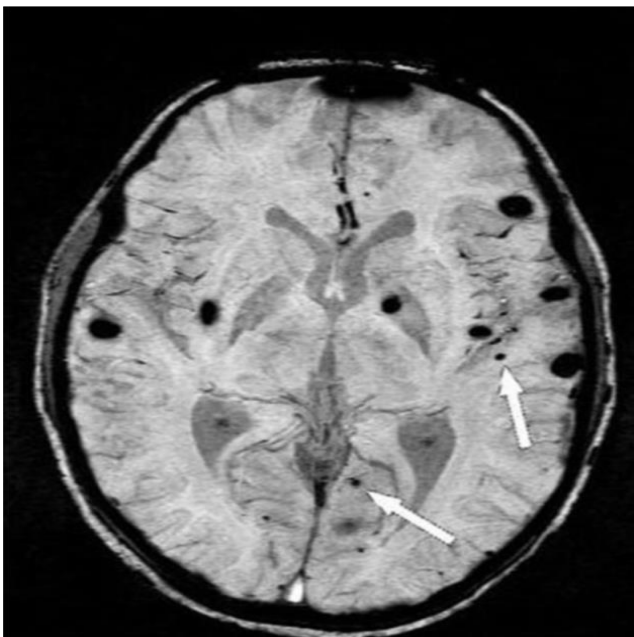
Sva krvarenja zabilježena na T1W, T2W i GRE-EPI primijećena su na SWI. Razlika u broju lezija SWI i GRE-EPI bila je zbog malih krvarenja (<10 mm). (Slika 11, 12) [76]



Slika 11: GRE-EPI sekvenca na kojoj se male lezije u corpusu callosumu i sivoj tvari ne mogu prikazati, a koje su se prikazale u SWI

Izvor:

<https://www.ncbi.nlm.nih.gov/pmc/articles/PMC4895777/figure/fig2b/?report=objectonly>



Slika 12: Prikaz SWI sekvence u kojoj se vidi veći broj krvarenja u odnosu na učinjene standardne sekvence (GRE-EPI, T1W, T2W...)

Izvor: <https://www.ncbi.nlm.nih.gov/pmc/articles/PMC4895777/figure/fig2a/>

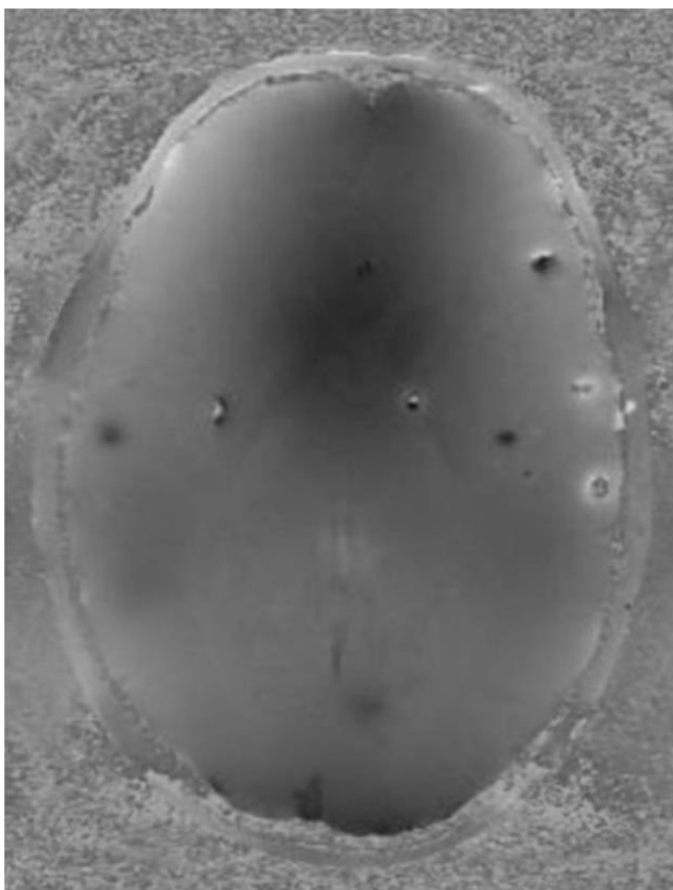
U drugoj studiji, provedenoj od strane Tonga i njegovih suradnika, uspoređivala se sposobnost SWI i GRE u otkrivanju hemoragičnih lezija u bolesnika s posttraumatskom difuznom aksonalnom ozljedom. SWI se pokazao superiornim i mogao je prikazati do šest puta više lezija od GRE. Razlike su bile najveće u frontalnoj bijeloj tvari, moždanom deblu i malom mozgu te u detekciji mikrohemoragije (<10 mm), što je u skladu s već navedenim rezultatima. Pokazalo se da SWI također omogućuje bolju definiciju granica i lokalizacije lezije. [77]

Hemoragične komplikacije su česte u bolesnika s akutnom leukemijom i predstavljaju njen drugi najčešći uzrok smrti. Intrakranijalno krvarenje utječe na postizanje potpune remisije, a također smanjuje vjerojatnost ukupnog preživljavanja u bolesnika s akutnom leukemijom. Stoga je nužno dokumentirati i pratiti sva takva krvarenja te se SWI tehnika snimanja pokazala kao neizostavan dijagnostički alat u ovakvim slučajevima. [78]

U rutinskim kliničkim snimanjima, GRE-EPI se široko koristi za otkrivanje krvarenja. GRE-EPI karakterizira niska prostorna razlučivost i dugo vrijeme odjeka te ova vrsta sekvenci pruža dobru osjetljivost za otkrivanje supratentorijalnih krvarenja (lobarna, talamička i krvarenja u bazalnim ganglijima).

U svom znanstvenom radu Liang otkriva kako je glavni nedostatak GRE-EPI taj što se gubitak signala događa točno u regijama od interesa i zato je teško procijeniti pravi prostorni opseg lezija. Uz to pokazuje izrazita geometrijska izobličenja u bazi lubanje i na mjestima blizu kosti zbog artefakata osjetljivosti na granici zraka i kostiju i parenhima. [90]

Visoko rezolucijski SWI prevladava ovo ograničenje kombinirajući visoku prostornu razlučivost s izvrsnom osjetljivošću na lokalne nehomogenosti magnetskog polja uključivanjem faznih slika. (Slika 13) [77]



Slika 13: Odgovarajuća SWI fazna slika s tipičnom topografijom paramagnetskog dipola (tamna područja ispod i iznad lezije i svijetli rub na ekvatoru lezije).

Izvor: <https://www.ncbi.nlm.nih.gov/pmc/articles/PMC4895777/figure/fig2c/>

3.3.7. SWI usporedbi sa CT-om

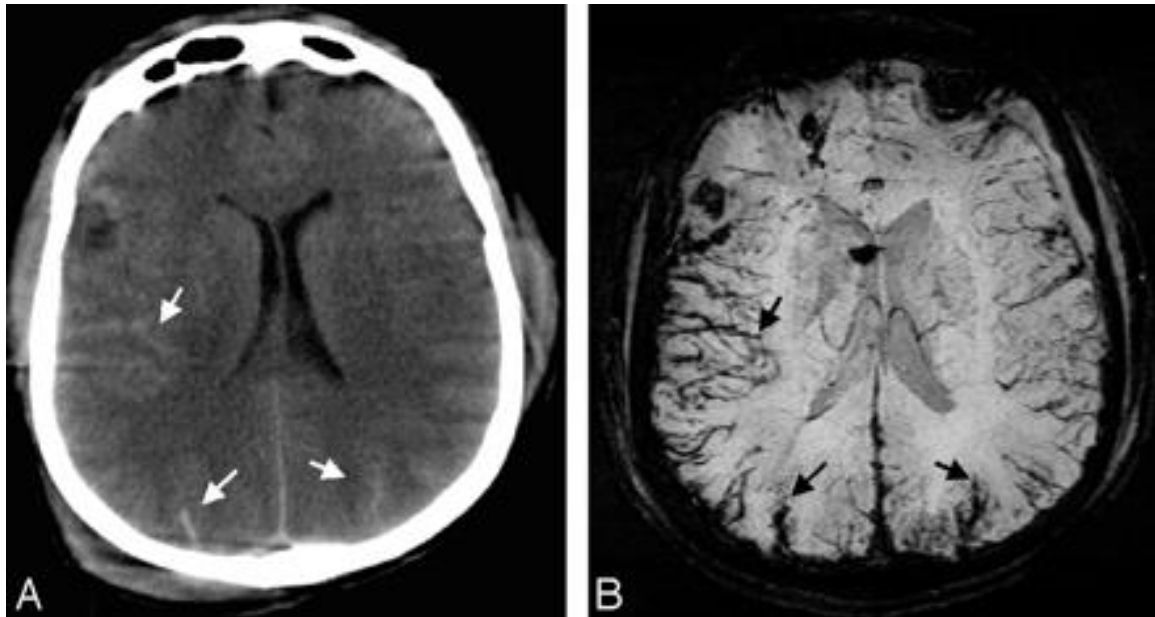
Cerebrovaskularne bolesti predstavljaju jedan od glavnih uzroka smrti u svijetu, od kojih je najznačajniji moždani udar, treći najvažniji uzrok obolijevanja i smrtnosti te vodeći uzrok invaliditeta. Prema Bešenski u knjizi „Klinička radiologija mozga“ govori se kako moždani udar može biti uzrokovan začepljenjem intrakranijskih, karotidnih i vertebralnih arterija (ishemijski moždani udar), stvaranjem ugruška ili rupturom aneurizme (hemoragijski moždani udar). U 85 % slučajeva riječ je o ishemijskim moždanim udarima, a u 15 % o moždanim krvarenjima. Iako su moždana krvarenja rjeđa, njihova prognoza je lošija, smrtnost bolesnika koji dožive neku vrstu moždanog krvarenja je veća, a nastali invaliditet teži. Najčešće se ruptura aneurizme mozga događa u subarahnoidalnom prostoru između arachnoideae i pia mater.

Ova vrsta hemoragijskog moždanog udara rezultira subarahnoidalnim krvarenjem (SAH). Osim uslijed hemoragijskog moždanog udara, subarahnoidalno krvarenje se češće javlja kod trauma glave. Pravodobna dijagnostika i intervencija u tim situacijama je od ključne važnosti. [11]

Rezultati provedenih istraživanja ukazuju na to da SWI može biti dovoljna, ako ne i superiorna drugim tehnikama u brznoj procjeni bolesnika s akutnim moždanim udarom radi trijaže pri trombolitičkoj terapiji te može eliminirati potrebu za CT-om u početnoj procjeni bolesnika sa sumnjom na moždani udar. Osim same detekcije akutnog infarkta mozga, omogućuje i bolju osjetljivost u početnoj procjeni potvrđivanja vrste (ishemijskog ili hemoragičnog) moždanog udara, a samim tim i daljnje procjene zbrinjavanja (trombolitička terapija, neurokirurška intervencija).

Kako bi se usporedila korisnost i preciznost osjetljivosti SWI u detekciji SAH-a u usporedbi s CT-om, napravljena je studija koja je podvrgla ispitivanju 25 pacijenata s akutnim SAH-om unutar 6 dana nakon pojave simptoma, a proveli su je Verma i suradnici 2013. godine. Temeljna podloga za SAH je bila trauma glave, rupturirana aneurizma, rupturirana AV-malformacija i spontano krvarenje. Učinjeni SWI, FLAIR i CT podaci su analizirani. Rezultati su pokazali da je SAH otkriven u ukupno 146 subarahnoidalnih regija kojima je CT utvrdio 110 (75,3%), FLAIR 127 (87%), a SWI 129 (88,4%) regije. Kombinacijom FLAIR i SWI sekvence identificirana su sva 146 područja koja se mogu detektirati (100%). FLAIR je bio osjetljiv na frontalno-parietalno i temporo-okcipitalno područje, dok je SWI bio posebno osjetljiv na interhemisferično i intraventrikularno krvarenje.

Snaga SWI je visoka u središnjim područjima, dok FLAIR pokazuje bolju stopu otkrivanja u perifernim područjima. Dobivenim rezultatima provedenog istraživanja možemo zaključiti kako kombinacijom SWI i FLAIR sekvence, MRI daje značajno višu stopu u detekciji SAH-a nego sam CT, naročito zbog njegovih komplementarnih detekcijskih karakteristika u različitim anatomskim regijama. [80]



Slika 14: Prikaz SAH-a, gdje se na slici A vidi CT presjek koji pokazuje hiperintenzitete signala unutar sulkusa (bijele strelice) koje ukazuje na traumatski SAH, dok se na slici B vidi presjek SWI sekvence koja jasno prikazuje krvarenje unutar sulkusa mozga (crne strelice)

Izvor:

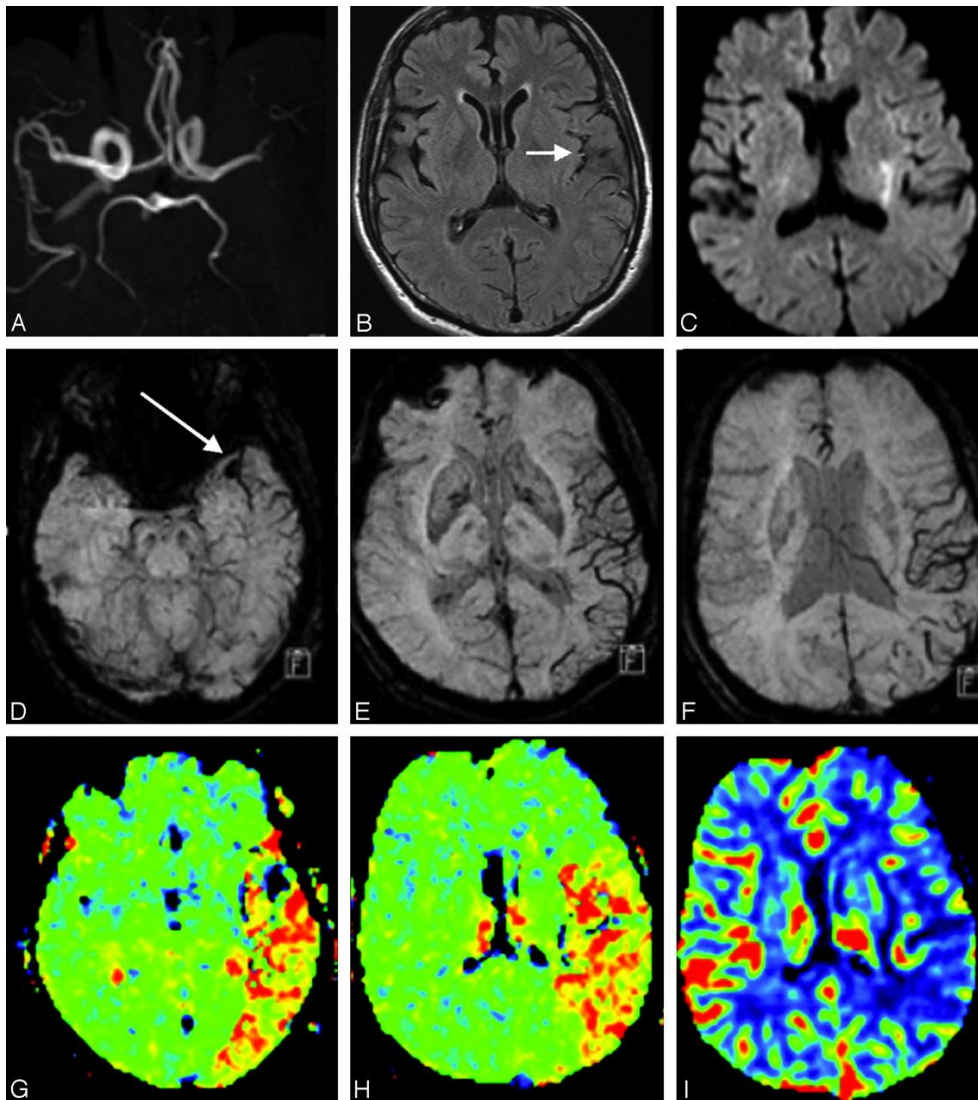
<http://www.ajnr.org/content/ajnr/30/2/232/F3.large.jpg?width=800&height=600&carousel=1>

U slučaju akutnog ishemijskog moždanog udara, u radu „Trombolitička terapija koja se temelji na MR-u i CT-u kod akutnog moždanog udara unutar i izvan utvrđenih vremenskih razdoblja: analiza 1210 pacijenata“, definirano je kako detekcija arterijskog ugruška uz točno određivanje njegovog položaja i veličine pomaže usmjeriti trombolitičko liječenje. [81]

Flacke i suradnici dovode do zaključka kako svježi ugrušci koji se javljaju, sadrže visoku koncentraciju deoksihemoglobina i na SWI se pojavljuju kao hipointenzivno područje. Ugrušci smješteni u MCA (srednjoj moždanoj arteriji) dobro se vizualiziraju korištenjem perfuzijske MR slike i GE snimke zasnovane na osjetljivosti. [82]

Za proksimalni dio cerebralnih arterija, poput M1 segmenta MCA, MRA može vrlo dobro pokazati stenoza ili okluziju. Međutim, udaljeni ugrušci nisu dobro prikazani na MRA.

Objavljenim istraživanjem (Hamier i suradnici) je prikazan slučaj s ugruškima unutar lijeve MCA pomoću GE snimanja. Pokazalo se da SWI dopunjava MRA time što može prikazati ugruške u udaljenim ograncima moždanih arterija. [83]



Slika 14: Prikaz moždanog udara u lijevom MCA, 2 sata nakon početka. **A.** MRA pokazuje izostanak signala u udaljenom M1 segmentu lijeve MCA. **B.** FLAIR slika prikazuje intraarterijski intenzitet signala (strelica) lijeve grane MCA duž sulkusa, što ukazuje na akutnu okluziju. **C.** DWI pokazuje malu hiperintenzivnu leziju unutar područja lijeve MCA. **D.** SWI otkriva lokalizirani hipointenzitet signala (strelica) u lijevom M1 segmentu, predstavljajući sam akutni tromboembolus. **E i F.** SWI demonstrira vidno hipointenzivne kortikalne vene na lijevom MCA području, sugerirajući relativno povećani deoksihemoglobin u drenažnim venama unutar akutno ishemijske regije. **G i H.** MTT karta pokazuje odgođena vremena tranzita na lijevom MCA području, što dobro odgovara SWI.

Izvor:

<http://www.ajnr.org/content/ajnr/30/2/232/F5.large.jpg?width=800&height=600&carousel=1>

Znanstveni rad „MRI: novi zlatni standard za otkrivanje krvarenja u mozgu“ govori kako je intraarterijska trombolitička terapija postala uobičajena tehnika liječenja akutnog ishemijskog moždanog udara u centrima tercijarne njege. Međutim, postoji opasnost od hemoragične komplikacije nakon takvog liječenja. Konvencionalno snimanje upotrebom CT skeniranja daje vrlo ograničenu informaciju nakon cerebralne angiografije. To je zbog toga što je kontrastno sredstvo na bazi joda korišteno tijekom angiografije visoko prigušeno na dobivenom CT prikazu. Stoga je vrlo teško utvrditi da li su nenormalna visoka prigušenja na CT-u povezana s akutnim hemoragijama ili ekstravazacijom kontrasta iz arterije. [84]

MR snimanje nema ovaj problem. Prospektivno randomizirano ispitivanje potvrdilo je da slike T2 * GE mogu otkriti hemoragijsku transformaciju u roku od 6 sati nakon intraarterijske trombolize. Budući da je SWI osjetljiv na deoksihemoglobin, u teoriji, SWI je mogao otkriti hemoragičnu transformaciju već nekoliko minuta nakon ekstravazacije krvi. Doista, studije pokazuju da SWI može otkriti hemoragičnu transformaciju ranije od CT-a. [83,86]

4. ZAKLJUČAK

SWI (eng. *Susceptibility weighted imaging*) predstavlja MRI pulsnu sekvencu koja je samo djelomično osjetljiva na spojeve koji iskrivljuju lokalno magnetsko polje i kao takvi ga čine korisnom u otkrivanju prisutnosti venske krvi, krvarenja, kalcija te depozita željeza. U današnje vrijeme SWI je postao široko korišteni radiološki alat za prikaz deoksihemoglobina u venama, taloženja željeza u mozgu, krvarenja i kalcifikacija. Kako se klinička primjena SWI i dalje širi, poboljšanje principa rada i upotrebe SWI predstavlja važan budući smjer ove tehnologije.

Osim snimanja mozga, moguće kliničke primjene SWI-a proširene su i na druga područja, među koja spadaju: otkrivanje kalcifikacije prostate, identifikacija kalcificirajućeg tendinitisa kao i vizualizacija kalcifikacija perifernih žila..

Studije koje su ocjenjivale performanse i standardnog MRI i SW-MRI sugerirale su da je dijagnostička učinkovitost SW-MRI bila bolja od standardne MRI. Međutim, potrebna su daljnja velika, multicentralna i prospektivna ispitivanja koja bi ovo potvrdila. Kako u toj, tako i u ostalim provedenim znanstvenim studijama, SWI pokazuje svoju superiornost u otkrivanju kalcificirajućih lezija. [76]

Osim toga rezultati provedenih istraživanja ukazuju na to da SWI može biti dovoljna, ako ne i superiorna drugim tehnikama, u brzom procjeni bolesnika s akutnim moždanim udarom radi trijaže pri trombolitičkoj terapiji te može eliminirati potrebu za CT-om u početnoj procjeni bolesnika sa sumnjom na moždani udar. Osim same detekcije akutnog infarkta mozga omogućuje i bolju osjetljivost u početnoj procjeni potvrđivanja vrste (ishemijskog ili hemoragičnog) moždanog udara, a samim tim i daljnje procjene zbrinjavanja (trombolitička terapija, neurokirurška intervencija).

Kontinuirani napredak u razvoju novih i poboljšanju postojećih MR sekvenci doveo je i do razvoja SWI-a, nove tehnike za procjenu razlika u osjetljivosti tkiva, a samim time i jasne diferencijacije između mikrokrvarenja i kalcifikata što ima važnu ulogu u diferencijalnoj dijagnostici patomorfoloških promjena CNS-a.[83]

5. LITERATURA

1. Haacke EM, Xu Y, Cheng YC, et al. Susceptibility weighted imaging (SWI). *Magn ResonMed*. 2004;52:612–18
2. Chavhan GB., Babyn PS, Thomas B, Shroff MM, Haacke EM. Principles, techniques, and applications of T2*-based MR imaging and its special applications. *Radiographics*. 2009; 29:1433-1449. (good review of traditional GRE T2*-weighted imaging with a lead-in to SWI)
3. Haacke EM, Mittal S, Wu Z, Neelavalli J, Cheng Y-CN. Susceptibility-weighted imaging: technical aspects and clinical applications, part 1. *AJNR Am J Neuroradiol*. 2009; 30:19-30.
4. <https://www.healthline.com/health/calcification#treatment>
5. Burton DG, Matsubara H, Ikeda K. Pathophysiology of vascular calcification: pivotal role of cellular senescence in vascular smooth muscle cells. *Exp Gerontol*. 2010;45:819–824.
6. Pohle K, Maffert R, Ropers D, et al. Progression of aortic valve calcification: association with coronary atherosclerosis and cardiovascular risk factors. *Circulation*. 2001;1004:1927-32.
7. Huang H, Virmani R, Younis H, et al. The impact of calcification on the biomechanical stability of atherosclerotic plaques. *Circulation*. 2001;103:1051–56.
8. Deepaak SA JB. Intracranial calcifications. *J Assos Physicians India*. 2005;53:948.
9. <https://www.sciencedirect.com/topics/medicine-and-dentistry/brain-calcification>
10. N. Bešenski, S. Janković, A. Buča. *Klinička neuroradiologija mozga*, Medicinska naklada, Zagreb; 2011.
11. Grech R, Grech S, Mizzi A. Intracranial Calcifications, a Pictorial Review. *The Neuroradiology Journal*. 2012; 2: 427-451.
12. <https://radiopaedia.org/articles/normal-intracranial-calcifications?lang=us>
13. Yalcin A, Ceylan M, Bayraktutan OF, Sonkaya AR, Yuce I. Age and gender related prevalence of intracranial calcifications in CT imaging; data from 12,000 healthy subjects. *Journal of chemical neuroanatomy*. 2016; 1: 20-78.
14. Kiroglu Y, Çalli C, Karabulut N, Öncel Ç. Intracranial calcifications on CT. *Diagnostic and Interventional Radiology*. 2010; 16(4):263.

15. Celzo FG. Brain stones revisited – between a rock and a hard place. *Insights Imag.* 2013; 4: 625-35
16. <https://www.ncbi.nlm.nih.gov/pubmed/28780216>
17. <https://www.ncbi.nlm.nih.gov/pmc/articles/PMC6124590/>
18. Giachelli CM. Mechanisms of vascular calcification in uremia. *Semin Nephrol.* 2004; 24:401–402.
19. Olsen KM, Chew FS. Tumoral calcinosis: pearls, polemics, and alternative possibilities. *Radiographics.* 2016; 26: 871–885.
20. Resnick D. Tumor and tumor-like lesions of soft tissue tumors diagnosis of bone and joint disorders. Saunders, Philadelphia; 2002.
21. Bodne D, Quinn SF, Cochran CF. Imaging foreign glass and wooden bodies of the extremities with CT and MR. *J Comput Assist Tomogr.* 1998; 12:608–611.
22. Norenberg D, Ebersberger HU, Walter T et al. Diagnosis of calcific tendonitis of the rotator cuff by using susceptibility-weighted MR imaging. *Radiology.* 2016; 278: 475–484.
23. Miller T T. Bone tumors and tumorlike conditions: analysis with conventional radiography. *Radiology.* 2008; 246:662–674.
24. Speed CA, Hazleman BL. Calcific tendinitis of the shoulder. *N Engl J Med.* 1999; 340:1582–1584.
25. Bosworth BW. Examination of the shoulder for calcium deposits. *J Bone Joint Surg Am.* 1941; 23:567–577.
26. Hayes CW, Conway WF. Calcium hydroxyapatite deposition disease. *Radiographics.* 1990; 10:1031–1048.
27. Pereira BP, Chang EY, Resnick DL, Pathria MN. Intramuscular migration of calcium hydroxyapatite crystal deposits involving the rotator cuff tendons of the shoulder: report of 11 patients. *Skeletal Radiol;* 2015.
28. Steinbach LS. Calcium pyrophosphate dihydrate and calcium hydroxyapatite crystal deposition diseases: imaging perspectives. *Radiol Clin N Am.* 2004; 42:185–205.
29. Steinbach LS, Resnick D. Calcium pyrophosphate dihydrate crystal deposition disease revisited. *Radiology.* 1996; 200:1–9.
30. Dalinka MK, Stewart V, Bomalaski JS, Halpern M, Kricun ME Periarticular calcifications in association with intra-articular corticosteroid injections. *Radiology.* 1984; 153:615–618.

31. Nguyen VD. Rapid destructive arthritis of the shoulder. *Skeletal Radiol.* 1996; 25:107–112.
32. Charran AK, Tony G, Lalam R et al. Destructive discovertebral degenerative disease of the lumbar spine. *Skeletal Radiol.* 2012; 41:1213–1221.
33. Sayer JA, Carr G, Simmons NL. Nephrocalcinosis: molecular insights into calcium precipitation within the kidney. *Clin. Sci.* 2004;106(6):549-61.
34. Verge CF, Lam A, Simpson JM, Cowell CT, Howard NJ, Silink M. Effects of therapy in X-linked hypophosphatemic rickets. *N. Engl. J. Med.* 1991; 325(26):1843-8.
35. Evan AP, Lingeman JE, Coe FL, Parks JH, Bledsoe SB, Shao Y, Sommer AJ, Paterson RF, Kuo RL, Grynypas M. Randall's plaque of patients with nephrolithiasis begins in basement membranes of thin loops of Henle. *J. Clin. Invest.* 2003; 111(5):607-16.
36. Stoupis C, Taylor HM, Paley MR, et al. The Rocky liver: radiologic-pathologic correlation of calcified hepatic masses. *RadioGraphics.* 1998; 18:675–685.
37. Sah SK, Zeng C, Li X, et al. CT characterization of hepatic tuberculosis. *Radiol InfectDis.* 2017;4:143–149.
38. Mortelé KJ, Segatto E, Ros PR. The infected liver: radiologic-pathologic correlation. *RadioGraphics.* 2004; 24:937–955.
39. Ishak KG, Rabin L. Benign tumors of the liver. *Med Clin North Am.* 1975; 59:995–1013.
40. Grazioli L, Federle MP, Brancatelli G, Ichikawa T, Olivetti L, Blachar A. Hepatic adenomas: imaging and pathologic findings. *RadioGraphics.* 2001; 21:877–892.
41. European Association for the Study of the Liver; European Organisation for Research and Treatment of Cancer. EASL-EORTC clinical practice guidelines: management of hepatocellular carcinoma. *J Hepatol.* 2012; 56: 908–943.
42. Trevisani F, Cantarini MC, Wands JR, Bernardi M. Recent advances in the natural history of hepatocellular carcinoma. *Carcinogenesis.* 2008; 29:1299–1305.
43. Vivekanandan P, Micchelli ST, Torbenson M. Anterior gradient-2 is overexpressed by fibrolamellar carcinomas. *Hum Pathol.* 2009; 40:293–299.
44. Ros PR, Buck JL, Goodman ZD, Ros AM, Olmsted WW. Intrahepatic cholangiocarcinoma: radiologic-pathologic correlation. *Radiology.* 1988; 167:689–693.
45. https://www.breastcancer.org/symptoms/testing/types/mammograms/mamm_show/cal_cifications

46. <https://www.ncbi.nlm.nih.gov/pubmed/23547207>
47. Reichenbach JR, Venkatesan R, Schillinger DJ, Kido DK, Haacke EM. Small vessels in the human brain: MR venography with deoxyhemoglobin as an intrinsic contrast agent. *Radiology*. 1997;204(1):272–7.
48. Reichenbach JR, Essig M, Haacke EM, Lee BC, Przetak C, Kaiser WA, Schad LR. High-resolution venography of the brain using magnetic resonance imaging. *MAGMA*. 1998;6 (1):62-9.
49. Haacke EM, Xu Y, Cheng YN, Reichenbach JR. Susceptibility weighted imaging (SWI) *Magn Reson Med*. 2004;52(3):612–8.
50. Yang Q, Liu J, Barnes SRS, Wu Z, Li K, Neelavalli J, Hu J, Haacke EM. Imaging the vessel wall in major peripheral arteries using susceptibility-weighted imaging. *J Magn Reson Imaging*. 2009; 30(2): 357–365.
51. Wang M, Dai Y, Han Y, Haacke EM, Dai J, Shi D. Susceptibility weighted imaging in detecting hemorrhage in acute cervical spinal cord injury. *Magn Reson Imaging*. 2011;29(3):365–73.
52. Dai Y, Zeng M, Li R, Rao S, Chen C, DelProposto Z, Haacke EM, Hu J, Renate J. Improving detection of siderotic nodules in cirrhotic liver with a multi-breath-hold susceptibility-weighted imaging technique. *J Magn Reson Imaging*. 2011; 34(2):318–25.
53. Mittal S, Wu Z, Neelavalli J, et al. Susceptibility-weighted imaging: technical aspects and clinical applications, part 2. *AJNR Am J Neuroradiol*. 2009;30:232–252.
54. Akter M, Hirai T, Hiai Y, Kitajima M, Komi M, Murakami R, Fukuoka H, Sasao A, Toya R, Haacke EM, Takahashi M, Hirano T, Kai Y, Morioka M, Hamasaki K, Kuratsu J-I, Yamashita Y. Detection of hemorrhagic hypointense foci in the brain on susceptibility-weighted imaging clinical and phantom studies. *Acad Radiol*. 2007;14(9):1011–9.
55. Haacke EM, Tang J, Neelavalli J, Cheng YCN. Susceptibility mapping as a means to visualize veins and quantify oxygen saturation. 2010 Sep;32(3):663–76.
56. Schweser F, Deistung A, Lehr BW, Reichenbach JR. Differentiation between diamagnetic and paramagnetic cerebral lesions based on magnetic susceptibility mapping. *Med Phys*. 2010; 37(10): 5165.
57. Bai Y, Wang M-Y, Han Y-H, Dou S-W, Lin Q, Guo Y, Li W, Ding D-G, Dai J-P, Qin W, Shi D-P, Tian J, Dai YM. Susceptibility weighted imaging: a new tool in the

- diagnosis of prostate cancer and detection of prostatic calcification. *PloS One* 2013;8(1).
58. Neelavalli J, Cheng YN, Jiang J, Haacke EM. Removing background phase variations in susceptibility-weighted imaging using a fast, forward-field calculation. *J Magn Reson Imaging*. 2009; 29(4):937–48.
 59. Haacke EM, Mittal S, Wu Z, Neelavalli J, Cheng Y-CN. Slikovno prilagođena slika: tehnički aspekti i kliničke primjene, 1. dio. *Am J Neuroradiol*. 2009; 30 (1): 19–30.
 60. Haacke EM, Xu Y, Cheng YC, et al. Susceptibility weighted imaging (SWI). *Mag Reson Med*. 2004; 52(3): 612.
 61. Wang Y, Yu Y, Li D, et al. Artery and vein separation using susceptibility- dependent phase in contrast-enhanced MRA. *J Magn Reson Imaging*. 2000; 12(5): 70-661.
 62. Schweser F, Deistung A, Lehr BW, et al. Differentiation between diamagnetic and paramagnetic cerebral lesions based on magnetic susceptibility mapping. *Med Phys*. 2010;37:5165–5178
 63. Martínez Santiesteban FM, Swanson SD, Noll DC, et al. Object orientation independence of susceptibility weighted imaging by using a sigmoid-type phase window. *Proc Intl Soc Mag Reson Med*. 2006;14:2399–2399.
 64. Haacke EM, Brown RW, Thompson MR, Venkatesan R. *Magnetic Resonance Imaging: Physical Principles and Sequence Design*. 1st ed. Wiley-Liss; New York, NY; 1999.
 65. Denk C, Rauscher A. Susceptibility weighted imaging with multiple echoes. *J Magn Reson Imaging*. 2010;31(1):185–91.
 66. Du YP, Jin Z. Simultaneous acquisition of MR angiography and venography (MRAV) *Magn Reson Med*. 2008; 59(5): 954-8.
 67. Ye Y, Hu J, Wu D, Haacke EM. Noncontrast-enhanced magnetic resonance angiography and venography imaging with enhanced angiography. *J Magn Reson Imaging*. 2013;38(6):1539–48.
 68. Haacke EM, Reichenbach JR, editors. *Susceptibility Weighted Imaging in MRI: Basic Concepts and Clinical Applications*. 1st ed. Wiley-Blackwell; Hoboken, NJ; 2011.
 69. <http://mriquestions.com/susceptibility-artifact.html>
 70. <https://www.mr-tip.com/serv1.php?type=art&sub=Susceptibility%20Artifact>
 71. Wu Z, et al. Identification of calcification with MRI using susceptibility-weighted imaging: A case study. *Journal of Magnetic Resonance Imaging*. 2009;29:177–182.

72. Haacke EM, Mittal S, Wu Z, Neelavalli J, Cheng YC. Susceptibility-weighted imaging: technical aspects and clinical applications, part 1. *AJNR Am J Neuroradiol.* 2009; 30:19–30.
73. Li N, Wang WT, Sati P, Pham DL, Butman JA. Quantitative assessment of susceptibility-weighted imaging processing methods. *J Magn Reson Imaging.* 2014;40:1463–1473.
74. Verma RK, et al. Detecting subarachnoid hemorrhage: Comparison of combined FLAIR/SWI versus CT. *European Journal of Radiology.* 2013;82:1539–1545.
75. <https://www.ncbi.nlm.nih.gov/pmc/articles/PMC2646180/?fbclid=IwAR2uA3XopgV35-2sDUH7qsSKAQf9syWX2xqXY2tpXRLpFY65IbAFxncZ1Dc>
76. https://www.ncbi.nlm.nih.gov/pmc/articles/PMC4895777/?fbclid=IwAR0bUon7ir4h1M74j3nAOWb933dZA-f42d0JTvgPWPOI2XBld4gkTtk_kZ0#bib9
77. Tong KA, Ashwal S, Holshouser BA. Hemorrhagic shearing lesions in children and adolescents with posttraumatic diffuse axonal injury: improved detection and initial results. *Radiology.* 2003;227(2):332–339.
78. Kim H, Lee JH, Choi SJ. Analysis of fatal intracranial hemorrhage in 792 acute leukaemia patients. *Haematologica.* 2004;89(5):622–624.
79. Liang L, Korogi Y, Sugahara T. Detection of intracranial hemorrhage with susceptibility- Weighted MR Sequences. *AJNR Am J Neuroradiol.* 1999;20(8):1527–1534.
80. [https://www.ejradiology.com/article/S0720-048X\(13\)00170-8/fulltext](https://www.ejradiology.com/article/S0720-048X(13)00170-8/fulltext)
81. Schellinger PD, Thomalla G, Fiehler J, et al. MRI-based and CT-based thrombolytic therapy in acute stroke within and beyond established time windows: an analysis of 1210 patients. *Stroke* 2007;38: 2640.
82. Flacke S, Urbach H, Block W, et al. Perfusion and molecular diffusion-weighted MR imaging of the brain: in vivo assessment of tissue alteration in cerebral ischemia. *Amino Acids* 2002;23: 16-309.
83. Hermier, M., Nighoghossian, N., Derex, L. et al. MRI of acute post-ischemic cerebral hemorrhage in stroke patients: diagnosis with T2^{*}-weighted gradient-echo sequences. *Neuroradiology.* 2001; 43: 809–815.
84. Von Kummer R. MRI: the new gold standard for detecting brain hemorrhages. *Stroke* 2002;33:1748–49.

85. Nighoghossian N, Hermier M, Adeleine P, et al. Old microbleeds are a potential risk factor for cerebral bleeding after ischemic stroke: a gradient-echo T2*-weighted brain MRI study. *Stroke*. 2002;33:735–42.
86. Moher D, Liberati A, Tetzlaff J, Altman DG, Group P. Preferred reporting items for systematic reviews and meta-analyses: the PRISMA statement. *Ann Intern Med*. 2009;151:264–269.

6. SAŽETAK

Prema svojoj definiciji, SWI (Susceptibility Weighted Imaging) je MRI pulsna sekvenca koja ima djelomičnu osjetljivost na spojeve koji iskrivljuju lokalno magnetsko polje i kao takvi ga čine korisnim pri otkrivanju prisutnosti venska krvi, krvarenje, kalcija ili depozita željeza.

SWI je 3D visoko-prostorna rezolucijska sekvenca koja se generira iz gradijent-echo (GRE) pulsnih sekvenci. GRE sekvence su osjetljive na razlike u osjetljivosti tkiva jer nemaju sposobnost preusmjerenja spinova defaziranih nehomogenostima magnetskog polja. Spojevi koji imaju paramagnetska, diamagnetska i feromagnetska svojstva međusobno djeluju s lokalnim magnetskim poljem koji ga iskrivljuje i na taj način mijenja fazu lokalnog tkiva, što rezultira gubitkom signala.

SWI slika se dobiva na način da se iskorištavaju razlike u magnetskoj osjetljivosti krvi, željeza i kalcifikata u različitim tkivima. Fazne slike su osjetljive na promjene u magnetskom polju zbog komponenti u tkivima kao što su deoksihemoglobin, hematoma ili kalcifikat te se stoga mogu koristiti za diferenciranje razlika osjetljivosti između tkiva.

Najčešća primjena SWI-a je za identifikaciju mikrokrvarenja i/ili kalcifikata te prikaz venskih struktura koje se ne mogu jasno prikazati na standardnim MRI sekvencama. Komparacijom intenziteta signala u različitim sekvencama i presjecima moguće je razlikovati krvarenje od kalcifikata što nije moguće uporabom drugih sekvenci.

Iako CT predstavlja zlatni standard u otkrivanju kalcifikata, često postoje preklapanja u prikazu između kalcifikacija i krvi. S obzirom da se za diferencijaciju kalcifikata koristi atenuacijska vrijednost u leziji od 100 i više Hounsfieldovih jedinica (HU), u slučaju preklapanja kalcifikacije i krvi, atenuacijska vrijednost je <100 HU.

Kontinuirani napredak u razvoju novih i poboljšanju postojećih MR sekvenci doveo je i do razvoja SWI-a, nove tehnike za procjenu razlika u osjetljivosti tkiva, a samim time i jasne diferencijacije između mikrokrvarenja i kalcifikata što ima važnu ulogu u diferencijalnoj dijagnostici patomorfoloških promjena CNS-a.

Ključne riječi: SWI, kalcifikati, MR, CT

7. SUMMARY

SWI (Susceptibility Weighted Imaging) is an MRI pulse sequence that is partially sensitive to compounds that distort the local magnetic field and as such make it useful in detecting the presence of venous blood (venules), bleeding, calcium, and iron deposits.

SWI is a 3D high-spatial resolution sequence that is generated from gradient-echo (GRE) pulse sequences. GRE sequences are sensitive to differences in tissue sensitivity because they do not have the ability to redirect spins dephased by magnetic field inhomogeneities.

Compounds that have paramagnetic, diamagnetic, and ferromagnetic properties interact with a local magnetic field that distorts it and thus alters the phase of the local tissue, resulting in signal loss.

The SWI image is obtained by exploiting the differences in the magnetic sensitivity of blood, iron, and calcifications in different tissues. Phase images are sensitive to changes in the magnetic field due to components in tissues such as deoxyhemoglobin, hematoma, or calcification, and can therefore be used to differentiate sensitivity differences between tissues.

The most common application of SWI is the identification of microbleeds and / or calcifications and the display of venous structures that cannot be clearly shown on standard MRI sequences. By comparing the signal intensity in different sequences in different slices, it is possible to differentiate bleeding from calcification, which cannot be detected by other sequences.

Although CT is the gold standard in the detection of calcifications, there are often overlaps in the presentation between calcifications and blood. Since the attenuation value in the lesion is 100 and more Hounsfield units (HU) is used for calcification differentiation, in case of overlap of calcification and blood, the attenuation value is <100 HU.

Continuous progress in the development of new and improvement of existing MR sequences has led to the development of SWI, a new technique for assessing differences in tissue sensitivity, and thus clear differentiation between micro-bleeding and calcifications, which plays an important role in differential diagnosis of pathomorphological changes. And.

Keywords: SWI, calcifications, MR, CT

8. ŽIVOTOPIS

OPĆI PODATCI:

Ime i prezime: Monika Likić

Datum rođenja: 30.03.1992

Mjesto rođenja: Makarska, Hrvatska

Kućna adresa: Paška ulica 37, 10000 Zagreb

Telefon: +385 99 676 3500

E-mail: mo.likic@gmail.com

OBRAZOVANJE I OSPOSOBLJAVANJE:

1999. – 2007. – Osnovna škola Bariše Granića Meštra, Baška voda

2007. – 2011. – Zdravstvena škola - smjer medicinska sestra, Split

2011. – 2014. – Sveučilišni odjel zdravstvenih studija - smjer radiološka tehnologija, Split

2015. – 2016.- Pripravnički staž KBC Sestre Milosrdnice, Zagreb

10/2016. – ... – Nacionalni teniski sudac (Hrvatski teniski savez)

02/2018 – 02/2019 - Stomatološka poliklinika Zagreb, Zagreb (Hrvatska)

02/2019 – ... - Klinička bolnica Dubrava, Klinički zavod za dijagnostičku i intervencijsku radiologiju, Zagreb (Hrvatska)

DODATNE INFORMACIJE:

Sudionik sam nekolicine kongresa i simpozija za radiološke tehnologe gdje sam imala stručne radove i izlaganja.

Profesionalno bavljenje tenisom do 14. godine, trenerski rad od 18. godine života.

Aktivno korištenje engleskog jezika , pasivno korištenje španjolskog i njemačkog jezika.

Poznavanje rada na računalu u MS Officu.