

# Ektopična trudnoća i uloga primalje u dijagnostici i liječenju

---

**Mamić, Katarina**

**Undergraduate thesis / Završni rad**

**2021**

*Degree Grantor / Ustanova koja je dodijelila akademski / stručni stupanj:* **University of Split / Sveučilište u Splitu**

*Permanent link / Trajna poveznica:* <https://um.nsk.hr/um:nbn:hr:176:989693>

*Rights / Prava:* [In copyright](#) / [Zaštićeno autorskim pravom.](#)

*Download date / Datum preuzimanja:* **2024-07-25**

*Repository / Repozitorij:*



Sveučilišni odjel zdravstvenih studija  
SVEUČILIŠTE U SPLITU

[Repository of the University Department for Health Studies, University of Split](#)



UNIVERSITY OF SPLIT



SVEUČILIŠTE U SPLITU

Podružnica

SVEUČILIŠNI ODJEL ZDRAVSTVENIH STUDIJA

PREDDIPLOMSKI SVEUČILIŠNI STUDIJ

PRIMALJSTVO

**Katarina Mamić**

**EKTOPIČNA TRUDNOĆA I ULOGA PRIMALJE U  
DIJAGNOSTICI I LIJEČENJU**

**Završni rad**

Split, 2021

SVEUČILIŠTE U SPLITU

Podružnica

SVEUČILIŠNI ODJEL ZDRAVSTVENIH STUDIJA

PREDDIPLOMSKI SVEUČILIŠNI STUDIJ

PRIMALJSTVO

**Katarina Mamić**

**EKTOPIČNA TRUDNOĆA I ULOGA PRIMALJE U  
DIJAGNOSTICI I LIJEČENJU**

**ECTOPIC PREGNANCY AND THE ROLE OF A MIDWIFE IN  
DIAGNOSIS AND TREATMENT**

**Završni rad / Bachelor's Thesis**

Mentor:

**Doc. dr. sc. Nada Aračić, dr. med.**

Split, 2021

## ***Zahvala***

*Velika hvala mentorici doc.dr.sc. Nađi Aračić, dr.med., na svoj pomoći, razumijevanju i trudu zadnjih mjeseci pri izradi i pisanju ovog završnog rada.*

*Hvala mojim kolegicama, obitelji, prijateljima i partneru na potpori i pomoći.*

*Bez svih vas, ne bih uspjela.*

Sveučilište u Splitu  
Sveučilišni odjel zdravstvenih studija  
Sveučilišni preddiplomski studij primaljstva

**Znanstveno područje:** Biomedicina i zdravstvo  
**Znanstveno polje:** Kliničke medicinske znanosti

**Mentor:** doc.dr.sc. Nađa Aračić, dr.med.

## EKTOPIČNA TRUDNOĆA I ULOGA PRIMALJE U DIJAGNOSTICI I LIJEČENJU

Katarina Mamić, 211125

**Sažetak:** Ektopična trudnoća je stanje u kojem se trudnoća implantira izvan šupljine maternice. Najčešća pojava je u jajovodu. Ostale lokacije na kojima se može pronaći su na jajniku, u rodnici, peritoneumu abdominalne šupljine ili rudimentarnom rogu maternice. Ektopična trudnoća ima specifične znakove i simptome ovisno pojavljuje li se u akutnom ili subakutnom obliku. U akutnom obliku dolazi do izrazite boli u napetom trbuhu, znakova hemoragičnog šoka i boli u ramenima radi nakupljanja krvi ispod ošita. Kod subakutnog oblika prisutno je točkasto krvarenje i amenoreja. Asimptomatski ili "tih" oblik ektopične trudnoće je specifičan jer se takva trudnoća vodi kao uredna, s jedinim simptomom amenoreje. Trijasom simptoma ektopične trudnoće se smatra amenoreja, bol i vaginalno krvarenje. Rana dijagnostika je važna za pravilno liječenje takvih trudnoća. Dijagnoza ektopične trudnoće postavlja se na temelju kliničkog, anamnestičkog, ultrazvučnog i biokemijskog nalaza. U nejasnim situacijama kiretaža i kuldocenteza dolaze u obzir. Punkcije Douglasovog prostora se danas u potpunosti zamijenila s laparoskopijom. Liječenje se provodi ekspektativnim, medikamentoznim i kirurškim putem. Ekspektativnim načinom liječenja nadzire se vitalno stanje pacijentice i uočavaju se promjene. U medikamentoznom načinu liječenja u najvećem broju slučajeva koristi se metotreksat. Najbolji izbor kod kirurškog liječenja ektopične trudnoće je laparoskopija. Izvantubarne ektopične trudnoće su iznimno rijetke i čine samo 5% svih ektopičnih trudnoća. I na samome kraju, da bi se dijagnoza ektopične trudnoće uspješno provela bitna je suradnja primalje i liječnika. Iako primalja samostalno ne može odlučivati o postupcima koji će se vršiti kod pacijentice ona upućuje liječnika na to. U daljnjem dogovoru s liječnikom zajednički dolaze do zaključka što bi bilo najbolje za pacijenticu da bi osigurali najbolji mogući ishod.

**Ključne riječi:** ektopična trudnoća, dijagnostika, liječenje, primalja

**Rad sadrži:** 31 stranica, 9 slika, 1 tablica, 15 literaturnih referenci

**Jezik izvornika:** hrvatski

## BASIC DOCUMENTATION CARD

BACHELOR THESIS

**University of Split**  
**University Department for Health Studies**  
**University undergraduate study Midwifery**

**Scientific area:** Biomedicine and health  
**Scientific field:** Clinical medical science

**Supervisor:** doc.dr.sc. Nada Aračić, dr.med.

### ECTOPIC PREGNANCY AND THE ROLE OF A MIDWIFE IN DIAGNOSIS AND TREATMENT

Katarina Mamić, 211125

**Summary:** Condition in which a pregnancy is implanted outside the uterine cavity is called ectopic pregnancy. The most common occurrence is in the Fallopian tube. Other locations where it can be found are on the ovary, in the vagina, the peritoneum of the abdominal cavity or the rudimentary horn of the uterus. Ectopic pregnancy has specific signs and symptoms depending on whether it occurs in acute or subacute form. In the acute form, there is marked pain in the tense abdomen, signs of hemorrhagic shock and pain in the shoulders due to the accumulation of blood under the shield. In the subacute form, spotting and amenorrhoea are present. The asymptomatic or \"silent\" type of ectopic pregnancy is explicit on the grounds that such a pregnancy is treated as should be expected, with the solitary side effect of amenorrhoea. The ternion of manifestations of ectopic pregnancy is viewed as amenorrhoea, torment and vaginal dying. Early conclusion is significant for the appropriate treatment of such pregnancies. The conclusion of ectopic pregnancy is made based on clinical, anamnestic, ultrasound and biochemical discoveries. In unclear situations, curettage and culdocentesis are considered. Douglas space punctures have today been completely replaced by laparoscopy. Treatment is carried out by expectoration, medication and surgery. The patient's vital condition is monitored by an exhaustive method of treatment and changes are noticed. In most cases, methotrexate is used in medical treatment. The best choice in the surgical treatment of an ectopic pregnancy is laparoscopy. Extrauterine ectopic pregnancies are very uncommon and record for just 5% of every ectopic pregnancy. And finally, in order to successfully diagnose an ectopic pregnancy, the cooperation of a midwife and a doctor is essential. Although the midwife cannot independently decide on the procedures to be performed on the patient, she refers the doctor to do so. In further agreement with the doctor, they come to a joint conclusion on what would be best for the patient to ensure the best possible outcome.

**Key words:** ectopic pregnancy, diagnosis, treatment, midwife

**Thesis contain:** 31 pages, 9 figures, 1 table, 15 references

**Original in:** Croatian

## SADRŽAJ

<b>1. UVOD</b> .....	1
1.1. DEFINICIJA EKTOPIČNE TRUDNOĆE .....	1
1.2. KLASIFIKACIJA EKTOPIČNE TRUDNOĆE .....	1
1.3. EPIDEMIOLOGIJA.....	3
1.4. PATOFIZIOLOGIJA .....	3
1.5. KLINIČKA OBILJEŽJA EKTOPIČNE TRUDNOĆE .....	4
1.5.1. Akutni oblik ektopične trudnoće .....	5
1.5.2. Subakutni oblik ektopične trudnoće .....	5
1.5.3. Asimptomatski oblik ektopične trudnoće.....	6
1.6. SIMPTOMI .....	6
1.6.1. Bol .....	6
1.6.2. Vaginalno krvarenje .....	7
1.6.3. Ostali simptomi .....	7
1.7. DIJAGNOZA EKTOPIČNE TRUDNOĆE .....	8
1.7.1. Serijsko određivanje $\beta$ hCG-a u serumu .....	8
1.7.2. Određivanje progesterona i estrogena u serumu .....	10
1.7.3. Ultrazvuk.....	11
1.7.4. Kiretaža .....	12
1.7.5. Punkcija Douglasova prostora.....	12
1.8. LIJEČENJE .....	13
1.8.1. Ekspektativni postupak .....	13
1.8.2. Medikamentno liječenje .....	14
1.8.2.1. Liječenje metotreksatom .....	15
1.8.3. Kirurško liječenje .....	15
1.8.3.1. Laparoskopija .....	17
1.9. IZVANTUBARNE EKTOPIČNE TRUDNOĆE.....	18
<b>2. CILJ RADA</b> .....	22
<b>3. RASPRAVA</b> .....	23
3.1. ULOGA PRIMALJE U DIJAGNOSTICI EKTOPIČNE TRUDNOĆE.....	23

3.2. ULOGA PRIMALJE U LIJEČENJU EKTOPIČNE TRUDNOĆE.....	25
4. ZAKLJUČAK.....	28
5. LITERATURA .....	29
6. ŽIVOTOPIS.....	31



# 1. UVOD

Oplodnja (lat. *fertilisatio, conceptio*) je spajanje muške i ženske spolne stanice (lat. gamete) s haploidnim brojem kromosoma u oplođenu jajnu stanicu (lat. *zigota*), s diploidnim brojem kromosoma. Tijekom procesa oplodnje dolazi do procesa kapacitacije spermija, akrosomske reakcije, penetracije spermija u zonu pelucidu te spajanje jezgri muške i ženske gamete u zigotu (1). Zrela jajna stanica se nekoliko minuta od oplodnje smješta u ampularnom dijelu jajovoda (lat. *tuba uterina*) (2). Svaka oplodnja zapravo započinje ektopično, po pravilu u jajovodu, no trudnoća počinje tek implantacijom (1).

## 1.1. DEFINICIJA EKTOPIČNE TRUDNOĆE

Trudnoća implantirana izvan šupljine maternice se naziva izvanmaternična ili ektopična trudnoća (lat. *graviditas extrauterina, ectopica*) (2). Svaka oplodnja zapravo počinje ektopično u jajovodu, no cjelovitost trudnoće započinje tek implantacijom u maternici (3). Izvanmaternična trudnoća ozbiljna je komplikacija u generativnoj dobi koja pogađa gotovo 2 % svih koncepcija (4). U današnje vrijeme češća je u žena mlađih od 25 i starijih od 35 godina te je uzrok 15 % svih maternalnih smrti radi krvarenja u abdominalnu šupljinu i hemoragijskog šoka (3).

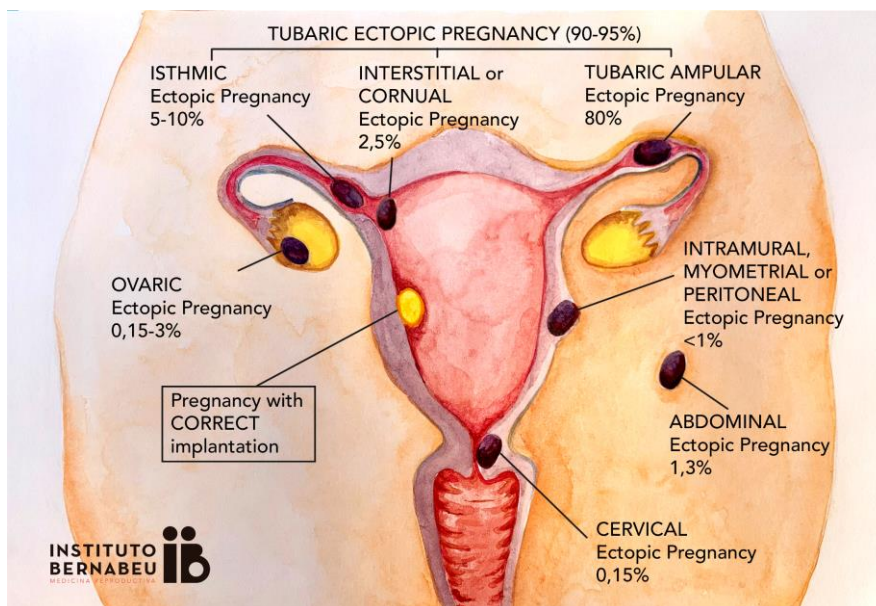
## 1.2. KLASIFIKACIJA EKTOPIČNE TRUDNOĆE

Ektopična trudnoća najčešće se nalazi u jajovodu. Vrlo rijetko se lokacija ektopične trudnoće može pronaći na jajniku, u rodnici, peritoneumu trbušne šupljine ili rudimentarnom rogu maternice (2). Istodobna implantacija na dva mjesta, najčešće intrauterino i ektopično, s pojavnošću 1:6000 trudnoća, naziva se heterotopičnom trudnoćom (3). Od pojave izvantjelesne oplodnje (engl. *in vitro fertilization, IVF*) i

višestrukog prijenosa zametaka, heterotopične trudnoće su značajno češće. Tubarna trudnoća je učestalija na desnoj strani, što se povezuje s blizinom apendixa (2).

Ektopična trudnoća ima sljedeće lokacije (4):

- ampula jajovoda (60-70 %)
- istmus jajovoda (12-15 %)
- intersticijski dio (2-5 %)
- fimbrije (8-10 %)
- jajnik (1-2 %)
- abdominalno (1 %)
- vrat maternice (0,5 %).



**Slika 1.** Lokacije izvanmaternične trudnoće

Izvor: <https://images.app.goo.gl/gwe7PJumGQ2YMLCH6>

### 1.3. EPIDEMIOLOGIJA

Porast učestalosti izvanmaternične trudnoće posljednjih godina može se objasniti različitim čimbenicima; razvoj metoda potpomognute oplodnje, odgađanje majčinstva, veća učestalost spolno prenosivih infekcija i primjena trajne sterilizacije u svrhu kontracepcije. Svaki čimbenik koji ometa kretanje zametka na putu od jajovoda prema maternici mogući je uzrok razvoja ektopične trudnoće (5).

Implantacija embrija u normalan, uredan jajovod i dalje nije precizno razjašnjena (4). To može biti posljedica nekih postojećih anomalija i/ili stečenih defekata jajovoda, hormonskih čimbenika koji interferiraju s normalnim transportom zametka ili patološka stanja koja onemogućavaju normalnu funkciju jajovoda (5). Neki od predisponirajućih čimbenika su kasna ovulacija i slaba funkcija žutog tijela (4). Dok neki od čimbenika poput intrauterinog uložka ili upotrebe lijekova za indukciju ovulacije mogu utjecati na povećanje relativnog rizika pojave ektopične trudnoće, najvažnije i najprihvatljivije objašnjenje povećane incidencije su vrlo vjerojatno spolno prenosive zdjelične infekcije i njihove posljedice (5).

Visokorizično spolno ponašanje među adolescentima i snižavanje dobne granice stupanja u prve seksualne odnose vodi produljenom izlaganju reproduktivnog sustava različitim patogenim mikroorganizmima (5). Najznačajniji patogen je *Chlamydia trachomatis*, glavni uzročnik "tihe" upale jajovoda i oštećenja sluznice jajovoda (lat. *endosalpings*). Osim klamidije, od čestih uzročnika prisutni su gonokok, *Escherichia coli* i anaerobne bakterije (4).

### 1.4. PATOFIZIOLOGIJA

Na prijenos embrija kroz jajovod utječu hormoni jajnika, estrogen i progesteron. Za poticanje kontrakcija mioepitela i ubrzavanje treperenja cilija zaslužan je hormon estrogen, dok progesteron ima potpuno suprotan učinak, uz mijenjanje lokalne sekrecije prostaglandina. Treperenje cilija ima ključnu ulogu u prijenosu jajašca. Prijenos zametka

može biti usporen ako dođe do poremećaja funkcije cilija. Izvanmaternična trudnoća nastupa ako su narušeni neki od mehanizama transporta embrija iz jajovoda u šupljinu maternice (2).

Predisponirajući čimbenici ektopične trudnoće su kasna ovulacija i disfunkcija žutog tijela, postupci medicinski potpomognute oplodnje (MPO), urođene anomalije maternice, pojavnost divertikula jajovoda, mioma, endometrioze te subfertilno sjeme, pušenje, ispiranje rodnice i gestagenska kontracepcija. Ponavljanje tubarne trudnoće vrlo je često (2).

Intrauterini uložak (IUU) može biti rizičan faktor za oštećenja tubarnog epitela jer izaziva i blage upale jajovoda ili se on uključuje u poremećaj prostaglandina i prijenosa jajašca. Prisutnost IUU-a usko je povezana s većom incidencijom za ovarijsku trudnoću (2).

Mikrokirurške rekonstrukcije jajovoda (salpingoplastike) važan su rizičan čimbenik za izvanmaterničnu trudnoću. Ovisno o zahvatu i opsegu oštećenja jajovoda, pojavnost nadolazećih tubarnih trudnoća iznosi 18 do 50 %. Podvezivanje, sterilizacija jajovoda, također je rizičan faktor (2).

Hormonska kontracepcija – progesteronska koristi visoke doze progesterona (gestagena) koji mogu utjecati na decilijaciju tubarnog epitela (2).

Ijatrogeni uzroci povišenog rizika za tubarnu trudnoću su: IUU, progesteronska kontracepcija i lijekovi za indukciju ovulacije (2).

Rani početak spolnog života, veći broj spolnih partnera, namjerni i ponavljani prekidi trudnoće također povisuju rizik nastanka ektopične trudnoće (2).

## **1.5. KLINIČKA OBILJEŽJA EKTOPIČNE TRUDNOĆE**

Ektopična trudnoća poznata je komplikacija trudnoće koja može nositi visoku stopu morbiditeta i smrtnosti ako se ne prepozna i ne liječi odmah. Mnoge žene se mogu pojaviti s bolovima, vaginalnim krvarenjem ili neodređenijim prigovorima poput mučnine i povraćanja te je od velike važnosti da im se pruži odgovarajuća skrb u slučaju sumnje na ektopičnu trudnoću (6).

Ektopična trudnoća je sama po sebi karakterizirana raznim simptomima koji mogu oponašati brojne poremećaje i abnormalnosti vidljive u ranoj trudnoći. Ektopična trudnoća smještena u ovariju i u rudimentarnom rogu maternice ima srodne znakove i simptome prisutne kao u tubarnoj trudnoći pa im je dijagnostika u potpunosti ista (4).

Cervikalna trudnoća izaziva simptome poput prijetećeg ili inkompletnog pobačaja (4).

Velike poteškoće u dijagnostici stvara abdominalna trudnoća. Osjetljiva oteklina izvan maternice koja se često dislocira, osjetljivost abdominalne stijenke, i katkada crijevne smetnje, dosta su nekarakteristični znakovi (4).

Ektopična trudnoća će imati specifične znakove i simptome ovisno da li je u akutnom ili u subakutnom obliku (2).

### **1.5.1. Akutni oblik ektopične trudnoće**

Prsnuće jajovoda i izdašno krvarenje u trbušnoj šupljini su znakovi prisutni kod akutnog oblika izvanmaternične trudnoće. Simptomi su upečatljivi. Dolazi do pojave akutne boli i kardiovaskularnog kolapsa. Bol se zamjećuje i u ramenima i ispod ošita gdje se nakuplja krv. Stijenka abdomena je tvrda i osjetljiva. Specifična bol se javlja pri bimanualnom pregledu prilikom pomicanja vrata maternice (2).

### **1.5.2. Subakutni oblik ektopične trudnoće**

Subakutni oblik tubarne trudnoće susreće se znatno češće (2). Pacijentice se tuže na jednostranu bol, amenoreju te oskudno krvarenje, „*spotting*“ u rodnici. Povremeno se mogu pojaviti i bolovi u ramenima. Kod dijagnoze subakutnog oblika izvanmaternične trudnoće, pregledom se nalaze osjetljivost cerviksa, znakovi iritacije peritoneja te osjetljivost u svodovima rodnice (4).

### **1.5.3. Asimptomatski oblik ektopične trudnoće**

Osobit oblik ektopične trudnoće naziva se asimptomatski ili „tihi“ oblik. Riječ je o vrlo ranoj tubarnoj trudnoći pri kojoj je plod i dalje vitalan te je proizvodnja hormona visoka, tj. odgovara trajanju amenoreje. Zato privremeno nema krvarenja niti bolova, jedini simptom je izostanak mjesečnice. Anembrijska rana ektopična trudnoća također može biti bez simptoma. U oba slučaja dijagnoza se najpreciznije postavlja ultrazvučnim pregledom, obojenim doplerom i ponavljanim određivanjem vrijednosti humanog korionskog gonadotropina (hCG-a) (4).

## **1.6. SIMPTOMI**

Trijas simptoma ektopične trudnoće su amenoreja (75 %), bol (95 %) i vaginalno krvarenje (60 %) (4).

### **1.6.1. Bol**

Jedan od najčešćih simptoma izvanmaternične trudnoće je bol lokalizirana u donjem dijelu abdomena (2). Takva bol može biti difuzna, obostrana ali se i najčešće nalazi na strani gdje je implantirana ektopična trudnoća (75 %) (4). Bol je praćena osjećajem iznenadnih probadanja (2). Posebno jaka bol je vrlo vjerojatno znak ruptуре jajovoda, koja ubrzo radi krvarenja prelazi u hemoragijski šok. Ako se bol pojavljuje na području ramena i ošita to je znak krvarenja u abdomenu i podražaja freničnog živca (4). Rastezanje jajovoda i razdvajanje tubarnih slojeva hematoma su najčešći uzroci bolnosti ektopične trudnoće. Prisutnost krvi u peritonealnoj šupljini će izazvati jači bolni podražaj (2).

### **1.6.2. Vaginalno krvarenje**

Krvarenja iz maternice su redoviti simptom ektopične trudnoće, posebice nakon šest do sedam tjedana. Prisutna je u oko 80 % pacijentica (4). Takvo krvarenje je oskudno i tamnije, razlikuje se od normalnog menstrualnog krvarenja (2). Većina žena ne može sa sigurnošću potvrditi datum zadnje mjesečnice i upravo ovo krvarenje miješaju s menstrualnim krvarenjem (4).

Krvarenje u izvanmaterničnoj trudnoći nastaje radi djelomičnog ljuštenja decidualno promijenjenog endometrija. Endometrij se ljušti radi relativnog deficita progesterona koji nastaje zbog niske vrijednosti hCG-a. Unutarmaterničnu trudnoću prati slabija bol i jače krvarenje dok je kod izvanmaternične upravo suprotno. Samo tubarna trudnoća koja ima održan živi plod te visoke vrijednost hCG-a nema nikakvog vaginalnog krvarenja (2).

### **1.6.3. Ostali simptomi**

Nesvjestice i omaglice su simptomi koji pokazuju da je u tubarnoj trudnoći dospjelo do srednje jakog krvarenja u trbušnoj šupljini. Klinički pregled upućuje na osjetljivost abdominalne stijenke. Ako se bimanualni ginekološki pregled mora obaviti, on mora biti nježan radi visokog rizika od ruptуре jajovoda. Bol prilikom palpacije je karakterističan znak kod pomicanja vrata maternice. Svi nabrojani znakovi izraženiji su kod rupturirane tubarne trudnoće. U diferencijalnoj dijagnozi tubarne trudnoće treba misliti na normalnu unutarmaterničnu trudnoću, ruptуре ciste jajnika, spontani pobačaj, krvarenje iz žutog tijela, upale jajovoda, upale crvuljka, endometrioza te divertikulitis (2).

Znakovi izvanmaternične trudnoće jesu u najvećem postotku osjetljivost adneksa (75-90 %) i trbuha (80-95 %). Neki od drugih prisutnih znakova su oteklina adneksa (50 %), povećana maternica (20-30 %) i ortostatske promjene (10-15 %). Retrouterina hematokela i periumbilikalna modrica (Cullen) su iznimno rijetke ali isto nisu neizbježne te se pojavljuju 1-2 % (4).

## 1.7. DIJAGNOZA EKTOPIČNE TRUDNOĆE

Ektopična trudnoća predstavlja potencijalno opasnu po život dijagnozu (7). Rana dijagnostika ektopične trudnoće izrazito je važna za sigurno i učinkovito vođenje takvih trudnoća. Postoji više tehnika testiranja za dijagnosticiranje abnormalne trudnoće kada je mjesto nepoznato, ali treba biti oprezan kako bi se izbjegla lažna dijagnoza (8). Dijagnoza ektopične trudnoće, primjerice, one najčešće u jajovodu, postavlja se na temelju kliničkog, anamnestičkog, ultrazvučnog i biokemijskog nalaza (3).

### 1.7.1. Serijsko određivanje $\beta$ hCG-a u serumu

Humani korionski gonadotropin je glikoproteinski hormon kojega izlučuje sinciotrofoblast. Gotovo 70 % molekule je polipeptidno, a 30 % čine ugljikohidrati. Imunološki i biološki humani korionski gonadotropin je vrlo sličan ostalim glikoproteinima poput FSH, LH, TSH, a najbliži je luteinizirajućem hormonu. Svi od navedenih hormona imaju alfa i beta lance. Alfa lanac je u svih hormona jednakog sustava dok je beta lanac specifičan za svaki hormone (2).

Radioimunološkim određivanjem  $\beta$ -hCG-a postoji mogućnost vrlo osjetljiva i rana dijagnosticiranja trudnoće (2). Suvremenim laboratorijskim tehnikama hCG u serumu se može utvrditi već 10 dana nakon ovulacije. Serijsko praćenje dinamike hCG-a vrlo su korisni parametri u kliničkoj procjeni i praćenju svih rizičnih trudnoća. Kvantitativno određivanje hCG-a pouzdano je za utvrđivanje trudnoće, razlikovanje normalne od abnormalne trudnoće te za praćenje ishoda liječenja (5).

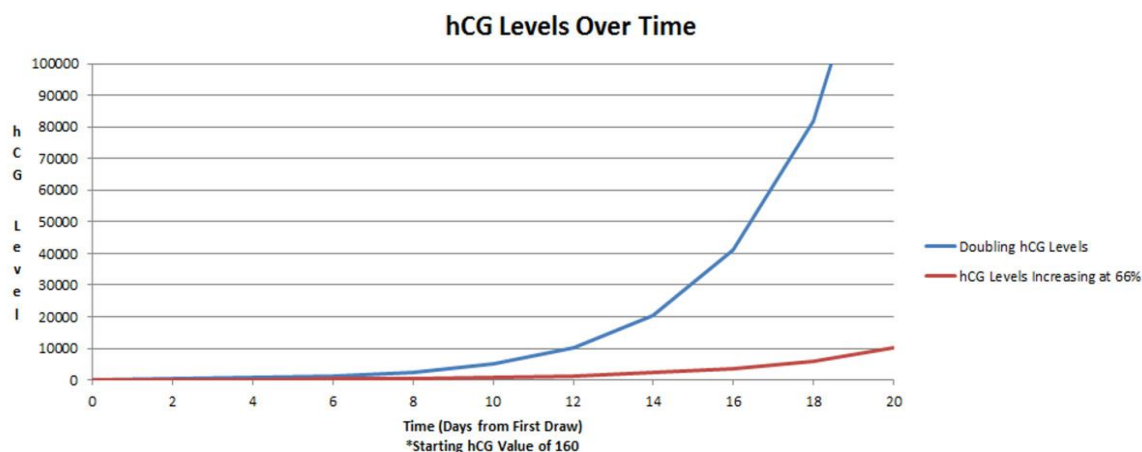
U vrijeme očekivanog dolaska mjesečnice razina  $\beta$ -hCG-a iznosi oko 100 i.j./L. U uobičajenoj unutar materničnoj trudnoći  $\beta$ -hCG raste velikom brzinom i njegova vrijednost u krvi udvostručuje se za dva dana. Normalne vrijednosti humanog korionskog gonadotropina za vrijeme trudnoće su navedene u tablici 1. (2).



**Tablica 1.** Prikaz vrijednosti korionskog gonadotropina u urednoj trudnoći.

Tjedni gestacije	hCG (mIU/ml)
1. TJEDAN	5-50
2. TJEDAN	40-1000
3. TJEDAN	100-5000
4. TJEDAN	600-10.000
5-6. TJEDAN	1,500-100,000
7-8. TJEDAN	16,000-200,000
2-3. MJESEK	12,000-300,000

Kod ektopične trudnoće, koja je po pravilu često anembrijska, razina  $\beta$ -hCG značajno je niža nego li u urednoj unutarmaterničnoj trudnoći. Između ostalog, u izvanmaterničnoj trudnoći  $\beta$ -hCG nema prisutan kontinuirani porast. Često se nalaze njegove iste vrijednosti ili blagi pad (2).



**Slika 2.** Prikaz udvostručenja hCG-a (plava linija) u urednoj trudnoći u odnosu na sporiji rast razine hCG-a u 48h za samo 66 % koji obično vodi ektopičnoj ili neuspjeloj trudnoći (crvena linija)

**Izvor:** <https://images.app.goo.gl/VpnLRaKBFarreJZV7>

Kod razine  $\beta$ -hCG od 1000 do 1500 i.j./L transvaginalnim ultrazvukom je vidljiva svaka normalna trudnoća. Ako dvodnevni porast  $\beta$ -hCG-a ne doseže vrijednosti veće od 50 % tada nije riječ o urednoj trudnoći. Samo u tubarnoj trudnoći s vitalnim plodom mogu se pronaći normalne vrijednosti  $\beta$ -hCG-a (2).

Serijsko određivanje  $\beta$ -hCG-a svako 48 sati smatra se najvjerodostojnijim biokemijskim biljegom za dijagnozu normalne i abnormalne trudnoće. Razina  $\beta$ -hCG-a ima veliki značaj kod ekspektativnoga nadziranja tubarne trudnoće kao i kod medikamentnoga liječenja. Određuje se svakih 3 do 5 dana do postizanja negativnih vrijednosti što katkada može potrajati i do nekoliko tjedana (2).

### **1.7.2. Određivanje progesterona i estrogena u serumu**

Progesteron (P4) u serumu također je pouzdan biljeg normalne i abnormalne trudnoće. Vrijednosti progesterone ispod 80 nmol/L indiciraju na veliku mogućnost pojave tubarne trudnoće. Vrijednosti progesterona koje su u serumu ispod 50 nmol/L dokaz su abnormalne trudnoće. Progesteron u krvi, vrijednosti ispod 20 nmol/L uvijek pokazuje za nevitalan plod nevezano na njegovu lokaciju (2).

Razina estradiola (E2) u krvi niža od 500 pg/ml u direktnoj je vezi u 94 % slučajeva s abnormalnom trudnoćom. Takve niske vrijednosti su prisutne u izvanmaterničnoj trudnoći. Vrijednosti progesterona i estradiola bit će uredne u tubarnoj trudnoći s vitalnim plodom. Niske vrijednosti progesterona i estrogena imaju i abnormalne unutarmaternične trudnoće jer su rezultat funkcije žutoga tijela. Svi ostali hormoni prisutni u ranoj trudnoći (SP1, PAPP-A, hPL) nemaju veće značenje u dijagnosticiranju tubarne trudnoće (2).

Koncentracija progesterona ima utjecaj kod praćenja stanja pacijentica nakon konzervativnog i medikamentnoga liječenja tubarne trudnoće. On izraženije i brže opada do niskih vrijednosti (<5 nmol/L) u uspješnom načinu liječenja i tada je pouzdaniji pokazatelj od  $\beta$ -hCG-a (2).

### 1.7.3. Ultrazvuk

Kombinirana primjena ultrazvuka i određivanja serumskog hCG-a trenutno je najpouzdanija metoda izbora u dijagnostici izvanmaternične trudnoće (5). Dijagnoza ektopične trudnoće se odbacuje ako se u uterusu prikaže gestacijska vreća. Tako se posredno određuje ili isključuje tubarna trudnoća (4). Čak i ako se ektopična trudnoća ne može vizualizirati ultrazvukom, dijagnosticiranje intrauterine trudnoće uvelike smanjuje rizik prisutnosti ektopične trudnoće (9).

Direktna dijagnoza trudnoće u jajovodu UZV-om postavlja se rijetko u ranoj fazi (20 – 25 % slučajeva). U toj situaciji prednost u dijagnosticiranju ima obojeni dopler potvrđujući vaskularizaciju (4). Ako je riječ o vitalnom plodu u jajovodu, tada je izravna dijagnoza ultrazvukom jednostavna i sigurna (5).

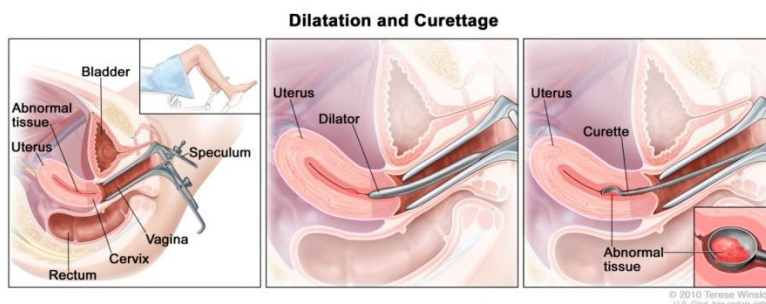
Transvaginalnim ultrazvukom uredna intrauterina trudnoća može se u 95-98 % prikazati već u 5.tjednu gestacije, kada su vrijednosti hCG-a > 1000 IU/L. Upravo radi toga, nemogućnost prikaza intrauterinog gestacijskog mjehura pod tim uvjetima treba smatrati izvanmaterničnom trudnoćom sve dok se ne dokaže suprotno (5).

Ultrazvučna pretraga ima svoju važnost pri otkrivanju krvi (slobodne tekućine) u Douglasovu prostoru. Nadalje, ultrazvuk je nezamjenjiv u dijagnozi abdominalne i cervikalne trudnoće. Prisutnost gestacijske vrećice u maternici ne isključuje u cijelosti i tubarnu trudnoću. Takav slučaj je prisutan kod heterotopične trudnoće (2).

Prije ovih pojava vidi se intradecidualni znak. Njega će se sigurnije i ranije utvrditi ultrazvukom s obojenim doplerom. Kod izravne dijagnoze tubarne trudnoće ultrazvukom moramo biti oprezni jer žuto tijelo (lat. *corpus luteum*), njegova cista kao i neke druge promjene mogu oponašati ektopičnu trudnoću. Sredinom 6. tjedna trudnoće uz  $\beta$ -hCG viši od 2500 i.j./L ultrazvukom je vidljiva gestacijska vreća gdje god se nalazi (2).

### 1.7.4. Kiretaža

U isključivo nejasnim slučajevima ova invazivna metoda dolazi u obzir. To su najčešće abnormalne trudnoće s niskim vrijednostima hCG-a koja su ispod diskriminacijske zone za vjerodostojnu ultrazvučnu dijagnostiku (4). Korionske resice su dokaz intrauterine trudnoće, a decidua i Arias-Stella reakcije endometrija pobuđuju sumnju na izvanmaterničnu trudnoću (2). Nakon kiretaže patološke intrauterine trudnoće bilježi se pad hCG-a (od 15 do 20 % dnevno) (4).



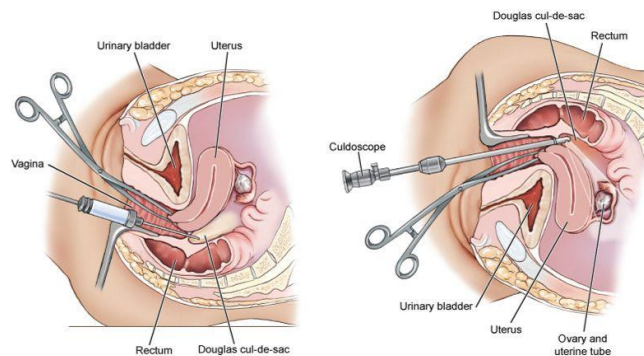
**Slika 3.** Prikaz dilatacije i kiretaže materišta

**Izvor:** <https://siteman.wustl.edu/wp-content/uploads/ncipdq-media/CDR0000680398.jpg>

### 1.7.5. Punkcija Douglasova prostora

Punkcija Douglasova prostora ili kuldocenteza je jednostavna metoda koja je nekoć služila kao glavno dijagnostičko pomagalo u identificiranju ektopične trudnoće. Za vrijeme ginekološkog pregleda, iglom se kroz stražnji forniks rodnice ulazi u Douglasov prostor i aspirira tekućina (4).

Dobivena krv s ugrušcima smatra se pozitivnim testom, čak 85 % pouzdanim. Prisutnost slobodne ehogene tekućine u Douglasovom prostoru najčešće je znak ruptуре. Samo 10-20 % nalaza kuldocenteze pri ektopičnoj trudnoći bit će negativno. Punkcijom se tada dobiva serozna tekućina. Posljednjih nekoliko godina ova metoda dijagnostike se u potpunostima zamijenila laparoskopijom (4).



**Slika 4.** Punkcija Douglasova prostora

Izvor: <https://i.pinimg.com/originals/85/c4/83/85c483c03863b954fb7a4a71734edf5e.jpg>

## 1.8. LIJEČENJE

Ektopična trudnoća liječi se ekspektativno (pasivno), medikamentno i kirurški. Odabir liječenja ovisi o vrsti ektopične trudnoće, znanju i kompetencijama liječnika ginekologa, reproduktivnim željama pacijentice, kao i o njezinoj životnoj dobi. U hemodinamski stabilnih pacijentica u kojih je hCG niži od 5 000 i.j/L rezultati kirurškog i medikamentnog liječenja će biti podjednaki (4). Posebni kriteriji vrijede u ponovljenom slučaju ektopične trudnoće (2).

### 1.8.1. Ekspektativni postupak

Jedan dio izvanmaterničnih trudnoća neće napredovati do rupture jajovoda, nego će imati kroničan tijek (4). U njega se uključuju samo one pacijentice koje to žele i čiji laboratorijski i klinički simptomi to omogućuju. Nužan je trajan nadzor, ultrazvučni pregledi i kontrola vrijednosti  $\beta$ hCG-a, te mogućnost stalnoga pristupa operacijskoj dvorani (2).

Kriteriji za ekspektativno liječenje tubarne trudnoće su sljedeći:  $\beta$ hCG niži od 2000 i.j./L, serijski  $\beta$ hCG – pad ili nalaz iste razine, sigurna dijagnoza tubarne trudnoće, bez

znakova znatnog krvarenja, bez znakova prsnuća jajovoda, tubarna trudnoća je UZV–om manja od 3,5 cm. Kod 75 % tako odabranih pacijentica može se izbjeći kirurški zahvat. Pacijentice trebaju ostati u bolnici do trajnoga i/ili značajnijeg pada  $\beta$ hCG-a (2).

## 1.8.2. Medikamentno liječenje

U oko 25 % rano dijagnosticiranih tubarnih trudnoća moguće je ostvariti uspješno izlječenje lijekovima. Lijekovima se trudnoća uništi i pusti se da se spontano razgradi. Manje oštećenje jajovoda, veća vjerojatnost za eventualnu, kasniju normalnu trudnoću i manje priraslica ključne su prednosti takva liječenja (2).

Osim tubarne trudnoće medikamentno liječenje se također provodi kod intersticijske, cervikalne i tubarne trudnoće uz sindrom hiperstimulacije. Prilikom odluke za medikamentozni način liječenja pacijentica mora biti zdrava i hemodinamski stabilna s isključenom dijagnozom unutar maternične trudnoće (4).

Kriteriji uključenja su sljedeći: tubarna trudnoća mora biti manja od 4 cm, ne smije biti znakova ruptur jajovoda, vrijednosti  $\beta$ -hCG-a u serumu moraju biti manja od 5000 i.j./L, a progesterona manje od 40 nmol/L. U ovakvim okolnostima mogućnost izlječenja je viša od 90 % (4). Danas neki proširuju te indikacije,  $\beta$ -hCG viši od 10 000 i.j./L i živi plod ne smatraju se kontraindikacijama (2).

U medikamentnom načinu liječenju primjenjuju se (4):

- metotreksat 50 mg/m<sup>2</sup>i.m. (1mg/kg)
- aktinomicin D
- NaCl
- hipertonična otopina glukoze (50 %-na)
- prostaglandini
- mifepriston (RU 486).

### 1.8.2.1. Liječenje metotreksatom

Primjena metotreksata u liječenju izvanmaternične trudnoće započela je 80-ih godina prošlog stoljeća. Primjenjuje se u jednoj dozi ili se doza ponavlja za 5 do 7 dana ako ne dođe do pada vrijednosti  $\beta$ -hCG-a (4). Preferira se primjena četiri puta tjedno naizmjenice s folnom kiselinom što smanjuje toksičnost. Uspješnost je 88 do 95% za tubarne trudnoće bez ploda, a 70 do 80 % za one sa živim plodom i visokim vrijednostima hCG-a. Metotreksat, a i drugi lijekovi, u nižim dozama se mogu direktno primijeniti u tubarnu trudnoću. Laparoskopski, ili uz pomoć transvaginalnoga ultrazvuka prvo se punkcijom aspirira sadržaj, a potom injektira 12,5 do 15 mg metotreksata. Kod primjene svakog od navedenih lijekova moramo paziti na popratne pojave, posebno u citostatika (2).

Kliničko praćenje i laboratorijske pretrage neizbježne su do otpuštanja pacijentice. Pacijentica se otpušta kada vrijednosti  $\beta$ -hCG-a trajno opadaju, a razina progesterona se nalazi ispod 10 do 15 nmol/L. U prvome tjednu nakon primjene metotreksata često se bilježi porast vrijednosti  $\beta$ -hCG-a, a tek nakon sedam dana počinje njegov pad. Vrijednosti  $\beta$ -hCG-a će nakon takva načina liječenja sporo padati i tek za tri tjedna dosegnuti one koje su bile prije početka liječenja. Postizanje negativnih vrijednosti  $\beta$ -hCG-a valja očekivati za 4 do 6 tjedana nakon početka liječenja. Ultrazvučni nalaz na jajovodu ostaje i puno duže, katkada i nekoliko mjeseci. Gotovo 5 do 6 % pacijentica nakon takva načina liječenja ipak valja operirati zbog znakova prsnuća jajovoda (2).

Poslije medikamentnoga liječenja tubarne trudnoće jajovod je prohodan u 79 do 82 % pacijentica. Mogućnost za urednu unutar materničnu trudnoću ista je kao i nakon konzervativnog kirurškog zahvata na jajovodu. Ona iznosi 80 do 90 %, a do ponovne tubarne trudnoće može doći u 11 % slučajeva (2).

### 1.8.3. Kirurško liječenje

Najčešći način liječenja tubarne trudnoće je upravo kirurškim putem. Takav način liječenja ovisi o nizu čimbenika; dobi žene, intenzitetu krvarenja, općem stanju pacijentice,

neplodnosti, reprodukcijom željama pacijentice, prvoj ili ponovljenoj tubarnoj trudnoći, lokaciji i veličini tubarne trudnoće (2).

Metoda izbora u kirurškom načinu liječenja može biti laparotomija ili laparoskopija. Operativni zahvat može biti radikalni i konzervativan. Kirurški zahvati se izvode makrokirurškim i mikrokirurškim tehnikama. Radikalni zahvati su odstranjenje jajovoda (lat. *salpingectomy*), jajovoda i jajnika (lat. *adnexectomy*) te odstranjenje maternice (lat. *hysterectomy*) (4).

U većini slučajeva kod izvanmaternične trudnoće izvodi se zahvat salpingektomija. Značajno rjeđe i to samo u dodatnih indikacija izvodi se adnektomija, odstranjuje se i istostrani jajnik (2). Uvjeti za salpingektomiju su: završena reprodukcija, druga izvanmaternična trudnoća u istom jajovodu, nekontrolirano krvarenje, intersticijska trudnoća i teže oštećen jajovod. U liječenju tubarne trudnoće se u najvećem broju slučajeva koristi linearna salpingotomija. Takav zahvat se sastoji od linearne ekscizije jajovoda na antimezenteričkom rubu iznad ektopične trudnoće. Slijede ekspresija i evakuacija trudnoće iz jajovoda i hemostaza. Indicirano mjesto se šiva pojedinačnim šavovima, dok ga neki čak ostavljaju otvorenim. Salpingotomija ostavlja više rezidualnog trofoblasta i slabija je kasnija plodnost. Dodatak metotreksata daje učinkovito bolje rezultate (4).

Drugi naziv za istisnuće trudnoće iz infundibularnog dijela jajovoda naziva se fimbrijalna evakuacija. Pokretima mužnje, prstima, nježno se istisne trudnoća. Fimbrijalna evakuacija je najlakše izvediva kada je tubarni pobačaj u tijeku. U ampuli tube može doći do oštećenja jajovoda, adhezija i krvarenja ukoliko je trudnoća smještena dublje u jajovodu. Kod takvog zahvata učestala su ponavljanja tubarnih trudnoća (4).

Resekcija dijela jajovoda u kojem je smještena trudnoća je konzervativna operacija. Na njih se nadovezuje mikrokirurška reanastomoza, ako je riječ o srednjem dijelu jajovoda. Kirurška ekscizija intersticijskog dijela jajovoda uvijek se provodi kod salpingektomije ili ako je trudnoća smještena u intramuralnom dijelu jajovoda (4).

Nekada se rutinski izvodila adnektomija, danas se taj zahvat izvodi samo u patološki promijenjena istostranog jajnika. U starije osobe s dodatnim indikacijama, te u slučaju nekontroliranog krvarenja operacija tubarne trudnoće može završiti i

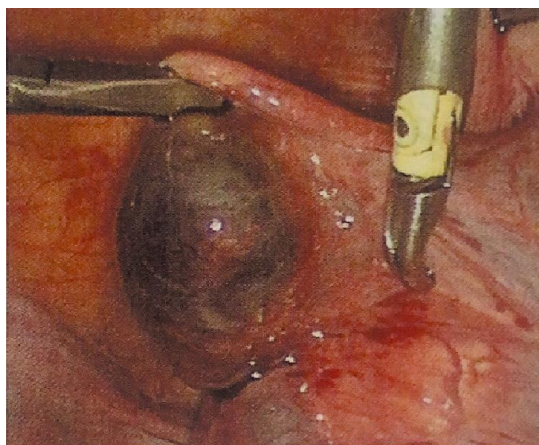


histerektomijom. Nakon mikrokirurške salpingotomije šansa za unutarmaterničnu trudnoću je 45 %, a ponovnu izvanmaterničnu 10 % (2).

#### 1.8.3.1. Laparoskopija

Dominantan kirurški pristup u kirurškom liječenju danas je u više od 90 % slučajeva operativna laparoskopija (LPSC). Prednosti laparoskopije odnose se na manji opseg poslijeoperacijskih priraslica, bolju prognozu kasnije reprodukcije i kraći postoperativni oporavak. Laparoskopija bi trebala biti metoda izbora kod svakog kirurškog liječenja tubarne trudnoće. S prikladnom edukacijom i dostatnom opremom, ne postoji trudnoća koju nije moguće riješiti tim putem (5).

Intraoperativno stanje kontralateralnog jajovoda čini se vrlo bitnim prognostičkim čimbenikom daljnje plodnosti. Pri normalnom izgledu preostalog jajovoda i pripadajućeg jajnika, intrauterina trudnoća se može očekivati u 85 % slučajeva, a ektopična u svega 9 %. Omjer će biti nepovoljniji ako postoje manja ili veća oštećenja, kada je vjerojatnost izvanmaterničnog začeća gotovo jednaka uterinom (5).



**Slika 5.** Tubarna izvanmaternična trudnoća, nerupturirana: laparoskopski nalaz

**Izvor:** Habek D. Ginekologija i porodništvo. Zagreb: Medicinska naklada;2017. str.199

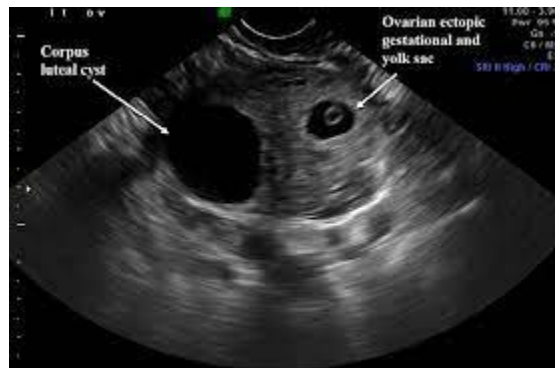## 1.9. IZVANTUBARNE EKTOPIČNE TRUDNOĆE

Izvantubarne ektopične trudnoće su izrazito rijetke i neobične. Upravo iz tog razloga su im dijagnostika i liječenje jedinstveni, a to su (4):

- ovarijska trudnoća,
- abdominalna trudnoća,
- intraligamentarna trudnoća,
- intersticijska trudnoća,
- cervikalna trudnoća,
- kornualna trudnoća,
- intramuralna trudnoća

Sve ove trudnoće nabrojene zajedno čine oko 5 % svih izvanmaterničnih trudnoća (4).

Ovarijska trudnoća je rijedak slučaj kod žena s ektopičnom trudnoćom koja ima specifične osobitosti (11). Ovarijske trudnoće čine 1-3 % svih izvanmaterničnih trudnoća. Takav oblik trudnoće započinje kada se jajna stanica oplodi i implantira primarno u folikulu ili kada se rano pobačeni plod iz jajovoda sekundarno implantira u jajnik (4). Zastupljenija je u žena koje koriste intrauterini uložak (IUU), imaju policistične jajnike, liječe neplodnost indukcijom ovulacije ili su bile podvrgnute postupcima izvantjelesne oplodnje (2).



**Slika 6.** Prikaz ektopične trudnoće smještene u ovariju transvaginalnim ultrazvukom

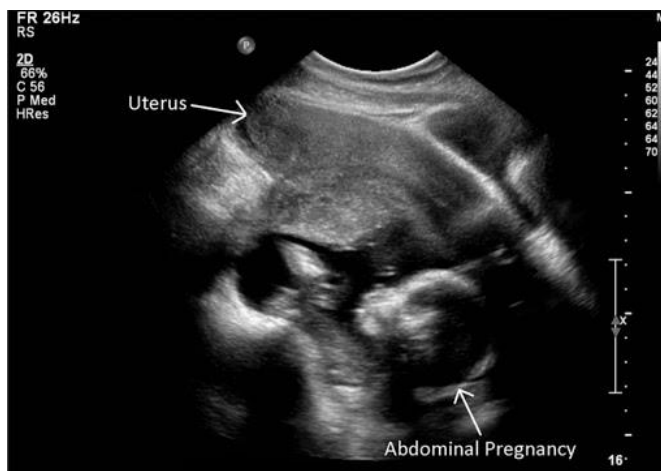**Izvor:** <https://images.app.goo.gl/HcUp4VqjPqW3yTKR7>

Simptomi i nalazi vrlo su slični tubarnoj trudnoći (2). Laparoskopski postavljena dijagnoza je najpreciznija (2). Ponekad se ova trudnoća ne može razlikovati od rupturirane ciste žutog tijela. U liječenju značajnu ulogu ima resekcija ovarija, ovarijska oophorektomija ili čak terapija metotreksatom (4). Trenutno se pretpostavlja da je ovarijska trudnoća oblik ektopične trudnoće koja se može razviti do kraja ili čak rezultirati živorođenim djetetom (11).

Abdominalna trudnoća može biti primarna ili sekundarna (2). Primarna abdominalna ektopična trudnoća izuzetno je rijetka pojava, predstavlja 1 % svih izvanmaterničnih trudnoća. Povezuje se s visokim mortalitetom majke i fetusa. Majka je izložena 7-8 puta većem riziku od smrtnosti zbog abdominalne trudnoće u odnosu na tubarnu trudnoću te je 90 puta veća od rizika intrauterine trudnoću (12). Sekundarna abdominalna ektopična trudnoća je relativno češća a nastupa nakon prethodne rupturirane tubarne trudnoće. Specifični čimbenici rizika za abdominalnu trudnoću, osim onih koji rijede općenito za ektopičnu trudnoću, nisu poznati (2).

Kasnije je postavljanje dijagnoze teže zbog raznolikosti simptoma i nalaza. Palpacija ploda u abdomenu, malena maternica, ultrazvuk, magnetska rezonanca ili rendgenska dijagnostika najčešće potvrđuju sumnju (4). Čim se potvrdi abdominalna trudnoća izvodi se laparotomijski zahvat jer je inače smrtnost majke visok. Operacijom se porodi dijete, a pupkovima se podvezuje nedugo zatim uz posteljicu. Zbog sijela posteljice na vitalnim

organima ona se često mora ostaviti. Postoperacijski se cijelo vrijeme obraća pažnja na moguća sekundarna krvarenja (2)



**Slika 7.** Ultrazvučni prikaz abdominalne ektopične trudnoće

**Izvor:** [https://lh3.googleusercontent.com/proxy/zY8puoALTEL5uNzsUIDcjT9vFHP2Tm8r85-gcSR2biqf54qj6kO-pe7qWqov5Mg\\_pnZ56FWYE3xN9DIPUAr9h3\\_kYeQ51mAONEU0IKxxgT6C9axaxgATKAw](https://lh3.googleusercontent.com/proxy/zY8puoALTEL5uNzsUIDcjT9vFHP2Tm8r85-gcSR2biqf54qj6kO-pe7qWqov5Mg_pnZ56FWYE3xN9DIPUAr9h3_kYeQ51mAONEU0IKxxgT6C9axaxgATKAw)

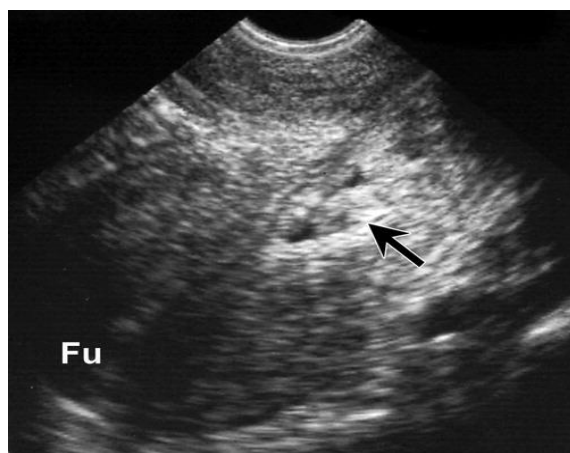
Intraligamentarna trudnoća razvija se između dva lista plike late uterusa. Dijagnoza se većinom postavlja za vrijeme operacije (4)

U intramuralnom dijelu jajovoda može doći do razvoja intersticijske trudnoće. Čini 2-4 % izvanmaterničnih trudnoća. Njena ruptura uzrokuje obilno krvarenje i razvoj hemoragičnog šoka. Na ultrazvuku se vidi trudnoća u lateralnome dijelu maternice a gestacijska vreća nije potpuno okružena miometrijem (4). Maternica je asimetrično otečena s bogatom vaskularizacijom iznad mjesta implantacije. Salpingektomija i resekcija roga maternice je najčešće nužan kirurški zahvat. Prihvatljiva je i upotreba metotreksata (2).

Cervikalna trudnoća je trudnoća implantirana u cerviksu (5). Čini 0,1 % izvanmaterničnih trudnoća (4). Vanjsko ušće maternice zjapi prazno te su u cervikalnom kanalu vidljivi dijelovi ploda. Kliničkim pregledom se nalazi smekšan, proširen, otečen, osjetljiv vrat maternice koji je često veći od samog tijela maternice. Ovakav oblik trudnoće je lako krivo dijagnosticirati jer se može zamijeniti s nepotpunim pobačajem, rakom vrata

maternice, miomom. Cervikalnu trudnoću dijagnosticiramo pregledom i/ili ultrazvukom (2).

Uporna i dosta obilna krvarenja se mogu zaustaviti postavljanjem Foleyeva katetera (2). Najveći dio takve trudnoće se pobaci, ali daljnje napredovanje se mora dovršiti kirurški. Postoje sljedeće mogućnosti: evakuacija i kiretaža, konizacija vrata maternice ili čak histerektomija. Odlični se rezultati postižu primjenom metotreksata, najčešće uz ponavljanje doze od 1 mg/kg (4).



**Slika 8.** Ultrazvučni prikaz cervikalne ektopične trudnoće

**Izvor:** <https://pubs.rsna.org/cms/10.1148/rg.286085506/asset/images/medium/g08oc04g09x.jpeg>

Kornualna trudnoća je smještena u atretičnome rogu malformirane, najčešće dvoroge, maternice. Liječi se ekscizijom toga roga (4).

Angularna trudnoća se smješta u maternici, medijalno od ulaska jajovoda. Većina tih trudnoća se pobaci, ali se četvrtina razvija do roka, uz porođaj živog djeteta. Stoga je konzervativni pristup najpreporučljiviji (4).

Intramuralna trudnoća ima vrlo rijetku pojavnost. U potpunosti je smještena u miometriju (2).

## **2. CILJ RADA**

Cilj ovog završnog rada je detaljno prikazati i pojasniti osobitosti izvanmaternične trudnoće. Kroz daljnju raspravu koja slijedi bit će navedene glavne uloge primalje kao djelatnika zdravstvenog tima predviđenog za zbrinjavanje pacijentica s dijagnozom ektopične trudnoće. Uloge primalje obuhvaćaju sudjelovanje u dijagnosticiranju kao i u liječenju ektopične trudnoće.

### **3. RASPRAVA**

Ključno je steći povjerenje pacijentice i suzbiti njen strah i nelagodu kod osjetljivih dijagnoza posebno kod stanja kao što je to ektopična trudnoća. Primalja bi trebala ostvariti dobru komunikaciju i uspostaviti ugodnu atmosferu u kojoj će se pacijentica osjećati lagodno i bit će opuštena. U takvom slučaju će primalja moći s lakoćom uzeti potrebnu anamnezu i usmjeriti se na trenutno stanje koje muči pacijenticu. Važna je dobra komunikacija i emocionalna inteligencija s kojom će pacijentice moći pronaći oslonac i povjerenje u primalju. Ona je tu da pruži psihološku potporu i informira pacijenticu o svim postupcima koji će se vršiti tijekom njenog liječenja.

#### **3.1. ULOGA PRIMALJE U DIJAGNOSTICI EKTOPIČNE TRUDNOĆE**

Ginekološko-porodnička dijagnostika temeljna je za postavljanje ispravne dijagnoze kao i za uspješno daljnje antenatalno liječenje, porođaj i postporođajno liječenje bolesne pacijentice (13). Cjeloviti pregled se sastoji od uzimanja pravilne anamneze, ginekološkog pregleda, slikovnih metoda pretraga te laboratorijskih pretraga. Pažljivo uzeta anamneza u velikoj mjeri olakšava postavljanje dijagnoze. Razgovor s bolesnicom ili trudnicom vrlo je važan za pravilnu dijagnozu. Iz razgovora s pacijenticom treba doznati i zapisati podatke iz osobne, obiteljske, ginekološke i socijalne anamneze te saznati njene životne navike (3).

Važno je da primalja sve podatke o pacijentici dobije na ispravan i diskretan način te da ih unese točno u predviđene obrasce. Ovako dobiveni podatci uvelike olakšavaju planiranje dijagnostičkih i terapijskih postupka te su od izuzetne koristi liječniku-ginekologu (3).

Ginekološki pregled je palpacijski i inspekcijski pregled spolnih organa žene. Prije pregleda je poželjno da žena isprazni mokraćni mjehur. Pregled se obavlja na ginekološkom stolu u leđnom ili polusjedećem položaju s podignutim nogama oslonjenim

na nogare stola. Inspekcija ili promatranje organa je prvi dio pregleda kojim se treba pogledati moguće malformacije i abnormalnosti (3).

Zadatak primalje prilikom ginekološkog pregleda jest briga o urednosti ginekološke ambulante te priprema ginekološkog stola zajedno sa svim potrebnim instrumentima i priborom ključnim za pravilan pregled (14). Ginekolog postavljanjem rodničkog zrcala, spekuluma (Cusco) u rodnicu dobiva prikaz cijele rodnice i rodničkog dijela materničnoga vrata. Tada se promatraju boja sluznice i izgled vrata maternice, moguće izrasline i iscjedak iz njega (3).

Mnoge pacijentice se upute u ginekološku ambulantu radi nepravilnih krvarenja iz maternice (4). Kod ektopične trudnoće dolazi do oskudnog i tamnijeg krvarenja koje se razlikuje od normalnog menstrualnog (2). Takvo krvarenje je redoviti simptom izvanmaternične trudnoće u 80 % slučajeva (4). Većina žena ne može točno odrediti datum zadnje menstruacije i ovo krvarenje lako miješaju s time. Primalja treba moći prepoznati ovo krvarenje kao jedan od trijasa klasičnih simptoma ektopične trudnoće (14).

Primalja ima bitnu ulogu u pripremi pacijentice za ginekološki pregled. Ona psihički i fizički priprema pacijenticu. Psihička priprema se provodi putem ljubaznog razgovora i upoznavanja s načinom i svrhom izvođenja pregleda. Kod fizičke pripreme mora objasniti pacijentici da skine donji dio odjeće i donje rublje te je smješta u ginekološki položaj s rukama prekrizanim na prsima (14).

Rana dijagnostika ektopične trudnoće je važna za sigurno i djelotvorno vođenje takvih trudnoća. Najpreciznija dijagnoza ektopične trudnoće se postavlja putem kliničkog, anamnestičkog, ultrazvučnog i biokemijskog nalaza. Serijsko određivanje hCG-a, progesterona i estrogena u serumu se smatra korisnim dijagnostičkim pokazateljem ektopične trudnoće. Primalja prikuplja uzorke za laboratorijske pretrage (14).

Dijagnostičke postupke poput kiretaže i punkcije Douglasova prostora će obavljati ginekolog uz asistenciju primalje. Za vrijeme obavljanja ovih navedenih dijagnostičkih pretraga, primalja priprema instrumente i pribor potreban za njihovo pravilno izvršenje (14).

Prilikom obavljanja zahvata kiretaže, primalja priprema dvije posudice ispunjene formalinom za pohranu uzorka. Posudice se označavaju brojem, imenom i prezimenom



pacijentice. Nakon izvršenog zahvata primalja premješta pacijenticu u sobu gdje nadzire njeno stanje sljedeća 2 sata. Pri odlasku primalja informira pacijenticu vezano za patohistološki nalaz i kako ga može dobiti (14).

### **3.2. ULOGA PRIMALJE U LIJEČENJU EKTOPIČNE TRUDNOĆE**

Primaljina uloga u liječenju izvanmaternične trudnoće ovisi o načinu liječenja. Liječnik u dogovoru s primaljom dolazi do zaključka koji oblik liječenja je najprikladniji za pacijenticu. Odabir liječenja ovisi o vrsti izvanmaternične trudnoće, reproduktivnim željama pacijentice i o njenoj dobi (2).

Prilikom liječenja ekspektativnim načinom liječenja primalja nadzire vitalne funkcije pacijentice. Nužan je trajni nadzor, ultrazvučni pregledi i laboratorijska dijagnostika. Uzorke za laboratorijsku dijagnostiku primalja uzima u svrhu praćenja vrijednosti hCG-a. Među raznovrsnim materijalima koji se obrađuju laboratorijski, krv je najvažnija (2).

U medikamentnom načinu liječenja primalja primjenjuje propisanu terapiju. Za liječenje izvanmaternične trudnoće se najčešće primjenjuje metotreksat. Metotreksat se primjenjuje intramuskularno, u gornji vanjski kvadrant glutealnog mišića. Poput svih ostalih lijekova, metotreksat uzrokuje nuspojave iako nije nužno da se one jave kod svih (5).

Moguće nuspojave i rizici uzimanja metotreksata (5):

- Bolovi u trbuhu
- Vaginalno krvarenje
- Mučnina
- Povraćanje
- Proljev
- Vrtoglavica
- Rizik od prsnuća jajovoda.

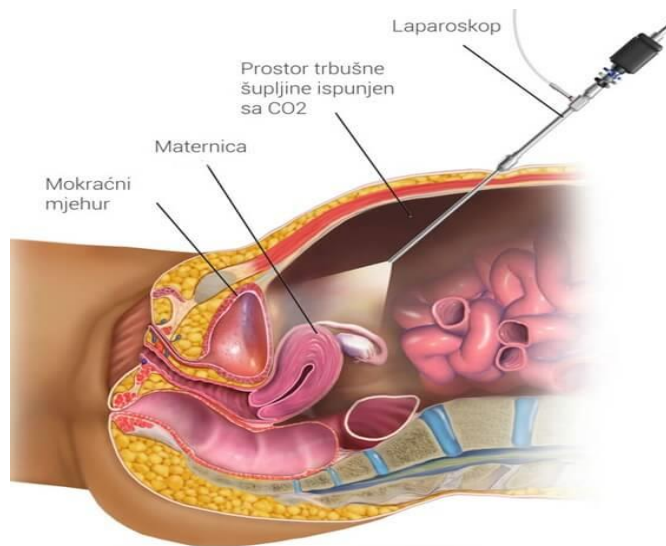
Težina nuspojava ovisi o primljenoj dozi i učestalosti primjene lijeka. Nakon primjene metotreksata važno je da primalja nadzire stanje pacijentice i o svim promjenama stanja pacijentice obavijesti liječnika (15).

Kliničko praćenje i laboratorijske pretrage neizbježne su do otpuštanja pacijentice. Pacijentica se otpušta iz bolnice kada vrijednosti  $\beta$ -hCG-a dosegnu trajni pad, a razina progesterone bude ispod 10 do 15 nmol/L. U prvom tjednu primjene metotreksata. Postizanje negativnih vrijednosti  $\beta$ -hCG-a valja očekivati za 4 do 6 tjedana nakon početka liječenja (2).

U kirurškom načinu liječenja primalja asistira liječniku pri izvođenju zahvata. Primalja je dužna obaviti pripremu pacijentice za operaciju. Pacijentici je potrebno objasniti važnost i značaj operativnog zahvata te navesti sve moguće komplikacije i nuspojave koje zahvat može donijeti. Važno je da je pacijentica potpisala pristanak na operativni zahvat te da je upućena u sve što je zanima. Na pozitivno iskustvo pacijentice veliki značaj ima dobra prijeoperacijska priprema (14).

Pažljiva i pravodobna fizička i psihička priprema pacijentice uvelike pomaže pri smanjenju straha i napetosti te smanjenju poslijeoperacijskih komplikacija. Profesionalan i topao odnos s pacijenticom značajno poboljšava i pozitivno utječe na sveukupni dojam pacijentice o vlastitoj bolesti i njenom ishodu (14).

Zlatni standard u liječenju ektopične trudnoće je laparoskopija. Uloga primalje prilikom laparoskopije uključuje prijem i pripremu pacijentice za sam zahvat, otvaranje i postavljanje venskog puta, asistiranje liječniku prilikom provođenja samog zahvata te poslijeoperacijska njega koja slijedi. Od velike je važnosti da primalja prati i nadzire stanje pacijentice i njene vitalne funkcije radi mogućih komplikacija. Najveća opasnost koja prijete u poslijeoperativnom razdoblju su od krvarenja, infekcije i tromboze. Nakon stabilizacije vitalnih funkcija, pacijentica se premješta na odjel. Kroz postavljenu intravensku kanilu idućih nekoliko dana se primjenjuje infuzija i antibiotik, a subkutano antikoagulantni lijekovi poput nisko molekularnog heparina (14).



**Slika 9.** Laparoskopija

**Izvor:** <https://www.krenizdravo.hr/2016/09/laparoskopija-1.jpg?x18533>

## 4. ZAKLJUČAK

Ektopična trudnoća iako ima pojavnosti svega 2 % smatra se ozbiljnom komplikacijom. Predstavlja po život opasnu dijagnozu. Primalja je kontinuirano u kontaktu s pacijenticama od prijema na hitnom ginekološkom prijemu pa sve do otpusta. Tako primalja može prepoznati znakove i simptome ektopične trudnoće kod pacijentice. Profesionalan pristup primalje prema svakoj pacijentici i iskazivanje empatičnosti su od presudne važnosti.

Iako odluke o liječenju donosi liječnik primalja ga obavještava o ključnim simptomima i stanju pacijentice. Važno je da primalja ostvari dobru komunikaciju s pacijenticom i pripremi je psihički i fizički na sve što je čeka.

Ovim radom se prikazuje i naglašava važnost timskog pristupa pacijenticama s dijagnozom ektopične trudnoće, pravilna primjena terapije, njega i stalni nadzor takve pacijentice. Primalja je sudionik multidisciplinarnog tima i samim time je ključna za uspješan ishod daljnjeg liječenja ektopične trudnoće.

Zaključno, primalja kao dio zdravstvenoga tima kojeg čini s ginekologom, ima značajan doprinos u dijagnostici i liječenju ektopične trudnoće. Svojim znanjem, iskustvom i vještinama dobrog zapažanja patoloških stanja utječe na pravilno provođenje liječenja ektopične trudnoće.

## 5. LITERATURA

1. Habek D, Pecigoš – Kljuković K. Zdravstvena njega majke, udžbenik za V. razred medicinske škole za zanimanje medicinska sestra opće/medicinski tehničar opće njege. Zagreb. Školska knjiga, 2014.
2. Šimunić V i sur. Ginekologija. Zagreb. Naklada Ljevak, 2001.
3. Habek D. Ginekologija i porodništvo. Drugo, pretiskano izdanje, Zagreb. Medicinska naklada, 2017.
4. Šimunić V i sur. Reprodukcijska endokrinologija i neplodnost; Medicinski potpomognuta oplodnja, IVF. Zagreb. Školska knjiga, 2012.
5. Djelmiš J. i sur. Hitna stanja u ginekologiji i porodništvu. Beograd. SKK KOSMOS, 2004.
6. Mummert T, Gnugnoli DM. Ectopic Pregnancy. 2020 Nov 20. In: StatPearls [Internet]. Treasure Island (FL): Stat Pearls Publishing; 2021 Jan–. PMID: 30969682. [Pristupljeno 18.4.2021]. Dostupno na <https://pubmed.ncbi.nlm.nih.gov/30969682/>
7. Petrini A, Spandorfer S. Recurrent Ectopic Pregnancy: Current Perspectives. Int J Womens Health. 2020 Aug 4;12:597-600. doi: 10.2147/IJWH.S223909. PMID: 32801937; PMCID: PMC7414932., [Pristupljeno 15.4.2021.] Dostupno na <https://pubmed.ncbi.nlm.nih.gov/32801937/>
8. Carusi D. Pregnancy of unknown location: Evaluation and management. Semin Perinatol. 2019 Mar;43(2):95-100. doi: 10.1053/j.semperi.2018.12.006. Epub 2018 Dec 20. PMID: 30606496., pristupljeno 19.4.2021. Dostupno na <https://pubmed.ncbi.nlm.nih.gov/30606496/>
9. Baker M, dela Cruz J. Ectopic Pregnancy, Ultrasound. 2020 Jul 31. In: Stat Pearls [Internet]. Treasure Island (FL): Stat Pearls Publishing; 2021 Jan–. PMID: 29489174., [Pristupljeno 18.4.2021.] Dostupno na <https://pubmed.ncbi.nlm.nih.gov/29489174/>
10. Hendriks E, Rosenberg R, Prine L. Ectopic Pregnancy: Diagnosis and Management. Am Fam Physician. 2020 May 15;101(10):599-606. PMID: 32412215., [Pristupljeno 15.4.2021.] Dostupno na <https://pubmed.ncbi.nlm.nih.gov/32412215/>

11. Ranaivoson HV, Ranaivomanana VF, Nomenjanahary L, Andriamampionona TF, Randrianja fisamindra kotroka NS. Grossesse ovarienne: à propos de 3 cas et une revue de la littérature [Ovarian pregnancy: about 3 cases and review of the literature]. Pan Afr Med J. 2016 Nov 2;25:128. French. doi: 10.11604/pamj.2016.25.128.10834. PMID: 28292090; PMCID: PMC5325481., [Pristupljeno 20.4.2021.] Dostupno na: <https://pubmed.ncbi.nlm.nih.gov/28292090/>
12. Puch-Ceballos EE, Vázquez-Castro R, Osorio-Pérez AI, Ramos-Ayala M, Villarreal-Sosa CO, Ruvalcaba-Rivera E. Embarazo ectópico abdominal. Reporte de un caso y revisión de la bibliografía [Abdominal ectopic pregnancy. A case report and literature review]. Ginecol Obstet Mex. 2015 Jul;83(7):454-60. Spanish. PMID: 26422917., [Pristupljeno 20.4.2021.] Dostupno na: <https://pubmed.ncbi.nlm.nih.gov/26422917/>
13. Simpson H, Barker D. Role of the midwife and the obstetrician in obstetric critical care - a case study from the James Cook University Hospital. Best Pract Res Clin Obstet Gynaecol. 2008 Oct;22(5):899-916. doi: 10.1016/j.bpobgyn.2008.06.007. Epub 2008 Aug 8. PMID: 18693140., [Pristupljeno 3.5.2021.] Dostupno na: <https://pubmed.ncbi.nlm.nih.gov/18693140/>
14. Aranza D. Primaljska skrb u ginekologiji [nastavni materijal]. Sveučilišni odjel zdravstvenih studija, Sveučilište u Splitu, 2021.
15. Prlić N. Zdravstvena njega, Zagreb. Školska knjiga, 2009.

## 6. ŽIVOTOPIS

### OSOBNI PODACI:

- IME I PREZIME: Katarina Mamić
- DATUM I MJESTO ROĐENJA: 06.04.1998. godine u Zadru
- ADRESA: Poljica 34, 23235 Vrsi
- DRŽAVLJANSTVO: Hrvatsko
- E-ADRESA: kate.mamic@gmail.com

### OBRAZOVANJE:

- 2013.-2018., Medicinska škola Ante Kuzmanića, Zadar, smjer medicinska sestra opće njege
- 2018., Sveučilište u Splitu, Sveučilišni odjel zdravstvenih studija, smjer primaljstvo