

# Upotreba balona koji luče lijekove (DEB) u liječenju koronarne arterijske bolesti (CAD)

---

Vladislavić, Marijana

Undergraduate thesis / Završni rad

2021

Degree Grantor / Ustanova koja je dodijelila akademski / stručni stupanj: **University of Split / Sveučilište u Splitu**

Permanent link / Trajna poveznica: <https://um.nsk.hr/um:nbn:hr:176:529651>

Rights / Prava: [In copyright](#) / [Zaštićeno autorskim pravom.](#)

Download date / Datum preuzimanja: **2024-11-02**



Sveučilišni odjel zdravstvenih studija  
SVEUČILIŠTE U SPLITU

Repository / Repozitorij:

[Repository of the University Department for Health Studies, University of Split](#)



UNIVERSITY OF SPLIT



SVEUČILIŠTE U SPLITU  
Podružnica  
SVEUČILIŠNI ODJEL ZDRAVSTVENIH STUDIJA  
PREDDIPLOMSKI SVEUČILIŠNI STUDIJ  
RADIOLOŠKA TEHNOLOGIJA

**Marijana Vladislavić**

**UPOTREBA BALONA KOJI LUČE LIJEKOVE (DEB)  
U LIJEČENJU KORONARNE ARTERIJSKE BOLESTI  
(CAD)**

**Završni rad**

Split, 2021.

SVEUČILIŠTE U SPLITU

Podružnica

SVEUČILIŠNI ODJEL ZDRAVSTVENIH STUDIJA

PREDDIPLOMSKI SVEUČILIŠNI STUDIJ

RADIOLOŠKA TEHNOLOGIJA

**Marijana Vladislavić**

**UPOTREBA BALONA KOJI LUČE LIJEKOVE U  
LIJEČENJU KORONARNE ARTERIJSKE BOLESTI  
USE OF DRUG ELUTING BALLOONS (DEB) IN THE  
TREATMENT OF CORONARY ARTERY DISEASE (CAD)**

**Završni rad/ Bachelor's Thesis**

Mentor:

**Doc. dr. sc. Tonći Batinić**

Split, 2021.

## **ZAHVALA**

*Zahvaljujem se doc. dr. sc. Tonćiju Batiniću na prihvaćanju mentorstva i pomoći pri izradi završnog rada.*

*Iskoristila bih ovu priliku da se zahvalim svojim roditeljima i sestrama koji su mi bili podrška tijekom čitavog školovanja. Hvala na vjeri u mene od samog početka, a posebno hvala sestri Josipi na savjetima i motivaciji.*

*Zahvaljujem se prijateljima na potpori i razumijevanju.*

## TEMELJNA DOKUMENTACIJSKA KARTICA

ZAVRŠNI RAD

Sveučilište u Splitu  
Sveučilišni odjel zdravstvenih studija  
Radiološka tehnologija

Znanstveno područje: Biomedicina i zdravstvo  
Znanstveno polje: Kliničke medicinske znanosti

Mentor: Doc.dr.sc. Tonći Batinić

### UPOTREBA BALONA KOJI LUČE LIJEKOVE (DEB) U LIJEČENJU KORONARNE ARTERIJSKE BOLESTI (CAD)

Marijana Vladislavić, 611141

**Sažetak:** Koronarna arterijska bolest vodeći je uzrok smrti u svijetu i najčešća kardiovaskularna bolest današnjeg svijeta. Intervencijska kardiologija mnogo je napredovala u liječenju koronarne bolesti srca. Baloni koji luče lijekove su jedni od aduta u lepezi terapijskih rješenja za koronarnu arterijsku bolest. Priprema lezija ključan je preduvjet za uspješnu isporuku lijeka. Baloni koji luče lijekove su se pokazali djelotvornima u intervencijama pojedinih lezija poput *in-stent* restenoze, *de novo* lezija, bolesti malih krvnih žila, itd. Istraživanja su pokazala kako su baloni koji luče lijekove jednako uspješni kao i DES ili BMS, ako ne i bolji u određenim slučajevima. Kada je riječ o novcu, DEB se pokazao isplativom opcijom u liječenju koronarne bolesti srca. Buduće studije su potrebne kako bi se utvrdila primjenjivost DEB-a koji luči lijek sirolimus.

**Ključne riječi:** intervencijska kardiologija, koronarna arterijska bolest, ateroskleroza, baloni koji luče lijekove

**Rad sadrži:** 29 stranica, 8 slika, 38 literaturnih referenci

**Jezik izvornika:** hrvatski

## BASIC DOCUMENTATION CARD

BACHELOR THESIS

**University of Split**  
**University Department for Health Studies**  
**Radiological technology**

**Scientific area: Biomedicine and health**  
**Scientific field: Clinical medical sciences**

**Supervisor: Doc.dr.sc. Tonći Batinić**

### **USE OF DRUG ELUTING BALLOONS (DEB) IN THE TREATMENT OF CORONARY ARTERY DISEASE (CAD)**

Marijana Vladislavić, 611141

**Summary:** Coronary artery disease (CAD) is the leading cause of death in the world and the most common cardiovascular disease nowadays. Interventional cardiology has come a long way in treating CAD. Drug eluting balloons (DEB) represent a trump card in a fan of treating options for CAD. Lesion preparation is mandatory in order for drug delivery to be successful. DEB has shown effectiveness in several lesion types such as in-stent restenosis, de novo, small vessels, etc. Research have shown that DEB is non inferior to DES or BMS, if not even better in some cases. Money matters, DEB has proven to be a cost effective option in the treatment of CAD. Future studies should address applicability of sirolimus based DEB.

**Keywords:** interventional cardiology, coronary artery disease, atherosclerosis, drug eluting balloons

**Thesis contains:** 29 pages, 8 figures, 38 references

**Original in:** Croatian

# SADRŽAJ

SAŽETAK.....	I
SUMMARY.....	II
SADRŽAJ .....	III
1. UVOD .....	1
2. CILJ RADA.....	2
3. RASPRAVA .....	3
3.1. ANATOMIJA i FIZIOLOGIJA SRCA .....	3
3.2. ANATOMIJA i FIZIOLOGIJA KORONARNIH ARTERIJA .....	5
3.3. KORONARNA ARTERIJSKA BOLEST (CAD).....	8
3.3.1. Epidemiologija .....	8
3.3.2. Ateroskleroza .....	9
3.3.2. Dijagnoza i terapija .....	11
3.3.4. Prevencija .....	12
3.4. PTCA.....	13
3.4.1. Postupak PTCA .....	13
3.5. BALONI KOJI LUČE LIJEKOVE (DEB).....	16
3.5.1. DEB kod ISR.....	17
3.5.2. DEB kod de novo lezija.....	18
3.5.3. DEB kod bifurkacijskih lezija .....	18
3.5.4. DEB kod bolesti malih krvnih žila .....	18
3.5.5. Odnos DEB-a prema običnim balonima .....	19
3.5.6. Odnos DEB-a i DES-a.....	19
3.5.7. DEB sa sirolimusom.....	21
3.5.8. Paklitaksel i smrtnost od CAD-a.....	21
3.5.9. Isplativost DEB-a .....	22
4. ZAKLJUČAK .....	23
5. LITERATURA .....	24
6. ŽIVOTOPIS .....	29

# 1. UVOD

Intervencijska kardiologija je subspecijalnost kardiologije koja primjenjuje razne materijale i slikovno navođenje u cilju dijagnosticiranja i terapije srčanih bolesti. Povijesno gledajući, radi se o gotovo 300 godina razvoja. Stephen Hales je 1711. godine postavio prvi kateter u srčanu komoru živog konja, i trebalo je više od 200 godina dok se postupak nije primijenio i na ljudima točnije 1929. godine kada je Werner Forssmann prošao prvu kateterizaciju ljudskog srca. Prva ljudska koronarna intervencija provedena 1977. s perkutanom transluminalnom koronarnom angioplastikom (PTCA, engl. *percutaneous transluminal coronary angioplasty*) koju je izveo Andreas Gruentzig u Zürichu. Kod većine kardiovaskularnih bolesti, perkutane transluminalne intervencije pojavile su se kao terapijski pristup. Posebice u bolesti koronarnih arterija, koronarne perkutane intervencije brzo su postale prevladavajući tretman s impresivnim rezultatima s obzirom na svoju djelotvornost i sigurnost. Otkad je uvedena u kliničku primjenu, intervencijska kardiologija prošla je kroz niz promjena u vidu neprekidnih inovacija koje se tiču okluzivne koronarne arterijske bolesti (CAD, engl. *coronary artery disease*), krenuvši od pojave stenta (BMS, engl. *bare metal stent*) 1987. godine preko stentova koji izlučuju lijekove (DES, engl. *drug eluting stent*) 2001. pa sve do balona koji izlučuju lijekove (DEB, engl. *drug eluting balloon*) 2008./2009. Bitno je naglasiti i poboljšane načine koronarnih slikovnih prikaza sa IVUS-om i OCT-om koji su u kombinaciji sa prethodno navedenim inovacijama uspostavili intervencijske terapije kao standardne postupke za upravljanje bolestima koronarnih arterija (1). Početak trećeg tisućljeća svjedočio je naglom porastu translacijskih istraživanja na polju kardiovaskularnih bolesti, a poglavito bolesti koronarnih arterija. Postignut je izuzetan napredak u vaskularnoj biologiji i genetici koronarne bolesti kao i u samom razvoju novih sredstava za revaskularizaciju. Unatoč značajnim unaprjeđenjima u dijagnostici i liječenju koronarne bolesti u razvijenim zemljama, ista sada postaje jedan od glavnih javnozdravstvenih problema zemalja u razvoju (2).



## **2. CILJ RADA**

Cilj završnog rada je, uz prikupljene podatke, opisati metodu primjene balona koji otpuštaju lijekove u intervencijskoj kardiologiji, njenu učinkovitost u liječenju, ekonomičnost te mogućnosti za daljnji napredak.

## 3. RASPRAVA

### 3.1. ANATOMIJA i FIZIOLOGIJA SRCA

Srce je organ smješten unutar prsne šupljine, medijalno između pluća u prostoru koji se zove medijastinum. Odvojeno je od ostalih medijastinalnih struktura membranom koja se naziva perikard i smješteno je u perikardijalnoj šupljini. Prosječno srce teži otprilike 300 grama i odgovara veličini ljudske šake. Stražnja površina srca leži u blizini korpusa kralježaka dok je prednja površina smještena u blizini sternuma i rebrenih hrskavica. Velike vene, gornja i donja šuplja vena te velike arterije, aorta i truncus pulmonalis, pričvršćene su za gornju površinu srca, koja se naziva baza. Baza srca nalazi se u razini treće rebrene hrskavice. Donji vrh srca, *apex*, leži lijevo od sternuma između spoja četvrtog i petog rebra u blizini njihova uzglobljenja s rebrenim hrskavicama. Desna strana srca je usmjerena sprijeda, a lijeva straga.

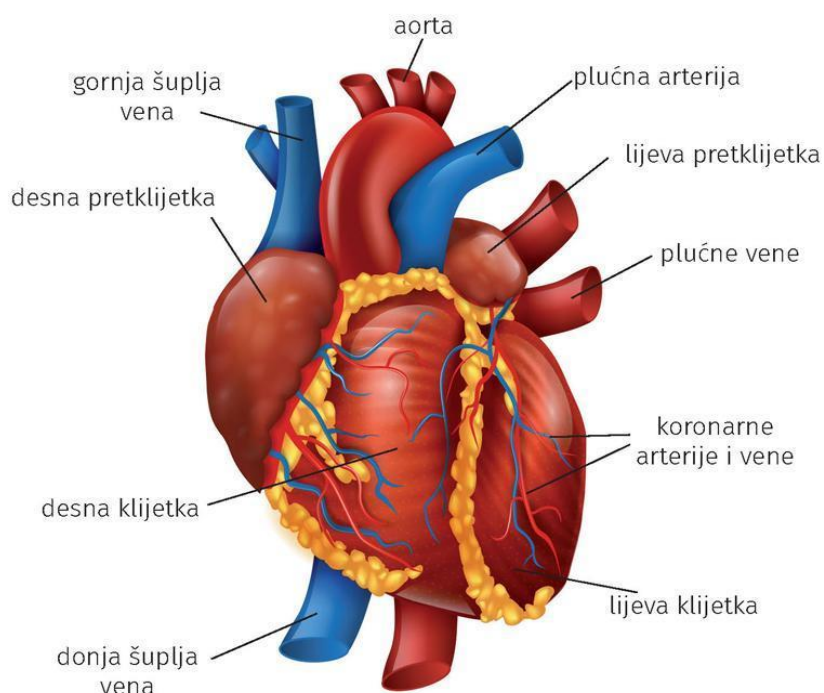
Ljudsko srce se sastoji od četiri komore: lijeva i desna strana svaka imaju po jedan atrij i jedan ventrikul (Slika 1). Obe pretklijetke imaju ulogu komore koja prima krv i stezanjem guraju krv dalje u klijetke. Ventrikuli imaju ulogu primarnih srčanih pumpi jer tjeraju krv u pluća ili u ostatak tijela. Postoje dva različita, no povezana kruga u ljudskoj cirkulaciji koji se nazivaju mali (plućni) i veliki (sistemska) optok. Unatoč tome što oba optoka prenose krv, razlikuju se u plinovima otopljenima u krvi. Plućni optok prenosi krv do pluća, ona se oslobađa ugljikovog dioksida i obogaćuje kisikom te se vraća natrag u lijevo srce. Sistemska optok ima ulogu predaje oksigenirane krvi, bogate hranjivim tvarima, svim tkivima u tijelu i primanje ugljikovog dioksida i štetnih tvari. Deoksigeniranu krv vraća natrag u desno srce odakle će ista opet postati dijelom malog optoka (3).

Srčani zid sastoji se od triju slojeva: epikarda, miokarda i endokarda. Epikard reprezentira vanjski sloj i visceralni je sloj perikarda. Prianja na miokard, srednji i ujedno najdeblji sloj srčanog zida. Miokard je mišićni sloj koji omogućava srčane kontrakcije. Endokard predstavlja unutarnji sloj koji prekriva šupljine srčanih komora.

Srce je građeno od kardiomiocita, stanica srčanog mišića koje su neizmjenjivo aktivne tijekom cijelog života. Slično kao i sve stanice, imaju potrebu za opskrbu kisikom

i nutrijentima kao i eliminacijom štetnih tvari. Za razliku od tipične stanice, kardiomiocit iziskuje još veću potražnju za opskrbom krvlju zbog neprekidne aktivnosti srca (3).

Krv koja prolazi srčanim komorama pripada funkcionalnom krvotoku srca i ne može prehraniti srčani mišić, već se on opskrbljuje posebnim hranidbenim krvotokom koji stiže posredstvom koronarnih arterija (4).



Slika 1: Građa srca

Izvor: [https://www.profil-klett.hr/sites/default/files/styles/sx\\_1170/public/srce-dijelovi.jpg?itok=yTBmqu9b](https://www.profil-klett.hr/sites/default/files/styles/sx_1170/public/srce-dijelovi.jpg?itok=yTBmqu9b),

## 3.2. ANATOMIJA I FIZIOLOGIJA KORONARNIH ARTERIJA

Prvi dio aorte, koji izlazi iz lijevog ventrikula, daje koronarne arterije. Stijenka aorte sadrži tri proširenja iznad semilunarnog zaliska aorte. Lijevi stražnji i prednji aortni sinus, daje lijevu, odnosno desnu koronarnu arteriju. Grane koronarnih arterija koje ostaju na površini srca i prate žlijebove nazivaju se epikardijalne koronarne arterije (4).

### Lijeva koronarna arterija

Lijeva koronarna arterija nastaje iz stražnjeg lijevog sinusa Valsalve (aortni sinus), iznad korijena aorte, na početku uzlazne aorte. Početni dio lijeve koronarne arterije naziva se deblo i predstavlja kratku granu koja prolazi između *truncusa pulmonalis* i lijevog atrijalnog dodatka. Ono se zatim dijeli na dva velika ogranka: prednju silaznu arteriju (LAD) i a. cirkumfleksu (LCx).

### Lijeva prednja silazna arterija ( LAD)

LAD se nastavlja silazeći u prednji interventrikularni žlijeb. Opskrbljuje ogranke koji služe za perfuziju ventrikula i interventrikularnog septuma. LAD također obezbjeđuje kolateralnu cirkulaciju prednjoj strani desne klijetke. Ide prema *apexu* srca prateći njegovu zaobljenost i dijeli se na proksimalni, srednji i distalni dio. Dijagonalni ogranaci variraju brojem i veličinom, označavaju se od proksimalnog prema distalnom D1, D2, D3, itd.

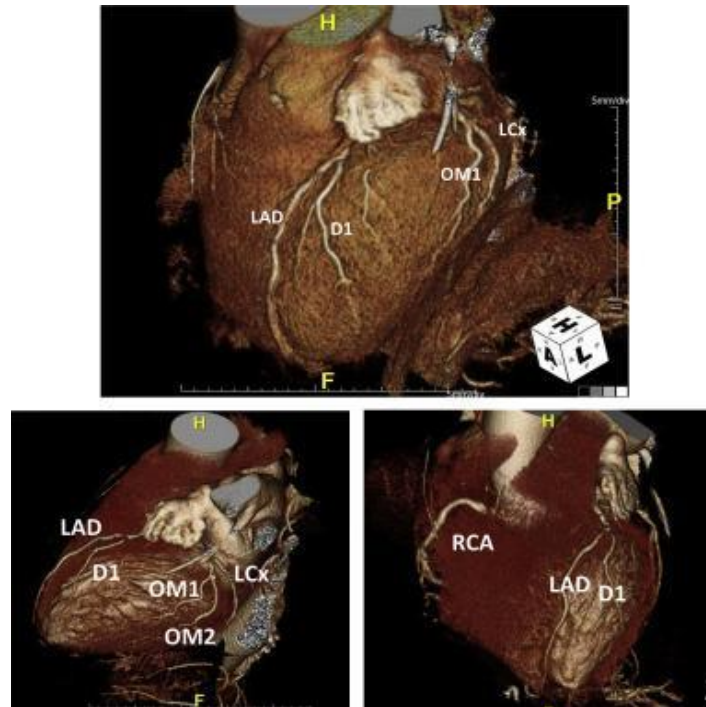
### Arterija cirkumfleksa (LCx)

(Lijeva) Cirkumfleksna arterija je smještena na lijevoj strani koronarnog žlijeba i doseže lijevi atrioventrikularni žlijeb. U blizini je mitralnog ušća. Njezini ogranaci opskrbljuju većinu lijevog atrija, stražnje i lateralne zidove lijevog ventrikula i dio prednjeg papilarnog mišića. Dodatno, arterija u 40-50% srca opskrbljuje i sinus-atrijski čvor. Njezine grane su klasificirane kao tupe marginalne grane (OM, engl. *obtuse marginal*) i to od proksimalne prema distalnoj kao OM1, OM2, OM3 etc. Glavni ogranak joj je lijeva marginalna arterija. U 10-15% pripadnika populacije, lijeva cirkumfleksna arterija je spojena s desnom koronarnom arterijom i zajedno opskrbljuju stražnju silaznu arteriju (1).

## **Desna koronarna arterija**

Izlazi iz desnog sinusa Valsalve, nastavlja se iza plućne arterije i silazi niz atrio-ventrikularni žlijeb gdje zakreće u stražnji interventrikularni žlijeb. Daje dvije grane: konusnu i sinus-atrijsku arteriju. Konusna arterija je prva koja izlazi i potječe iz ušća desne koronarne arterije ili odvojeno iz desnog koronarnog sinusa te ima svoje gornje i prednje ogranke. Opskrbljuje desni ventrikul. Sinus-atrijska arterija izlazi iz proksimalnog dijela desne koronarne arterije i ide straga. Kod 50-70% pripadnika populacije, ta arterija opskrbljuje sinus-atrijski čvor, i ide uzduž prednjeg zida desnog atrija do gornje šuplje vene koju okružuje prije nego dosegne SA-čvor. Desna koronarna arterija daje brojne ogranke koji opskrbljuju desnu stranu srca. Najveći ogranak predstavlja desna akutna marginalna arterija koja opskrbljuje desni ventrikul te se grana na AM1, AM2, AM3 etc. Na svojoj silaznoj putanji prema stražnjoj površini srca, desna koronarna arterija daje još 2-3 ogranaka. Usput ju prate kardijačni živčani splet, limfne žile i sitne kardijačne vene. Sama desna koronarna arterija je podijeljena u 3 segmenta; proksimalni, srednji i distalni. Proksimalni segment ide od ušća do početka prve akutne marginalne arterije.

Kada govorimo o koronarnoj dominaciji, odnosno koja koronarna arterija opskrbljuje stražnju silaznu arteriju, moguće su 3 varijante; ako ju opskrbljuje desna koronarna arterija, onda govorimo o desnoj dominaciji. Ukoliko ju opskrbljuje lijeva koronarna arterija, onda govorimo o lijevoj dominaciji. Također je moguće da ju obje koronarne arterije opskrbljuju pa onda govorimo o kodominantnoj koronarnoj dominaciji. 70% populacije posjeduje desnu koronarnu dominaciju, a lijevu 20% (1).



Slika 2: Arterije srca prikazane u nekoliko 3D rekonstrukcijskih projekcija na CT koronarnoj angiografiji

Izvor: <https://ars.els-cdn.com/content/image/3-s2.0-B9780128119082000088-f08-01-9780128119082.jpg>

### **3.3. KORONARNA ARTERIJSKA BOLEST (CAD)**

Koronarna arterijska bolest ili ishemična bolest srca jedna je od najčešćih bolesti današnjice i javlja se kao posljedica ateroskleroze. Uzrokuje zadebljanje stijenke i suženje lumena koronarnih arterija, žila koje opskrbljuju srčani mišić krvlju i hranjivim tvarima, što posljedično dovodi do ozbiljnih problema kao što su angina pectoris i zatajenje srca. Oštećene arterije mogu postati kompletno okludirane ili sklone zgrušavanju što može dovesti do infarkta miokarda (5).

#### **3.3.1. Epidemiologija**

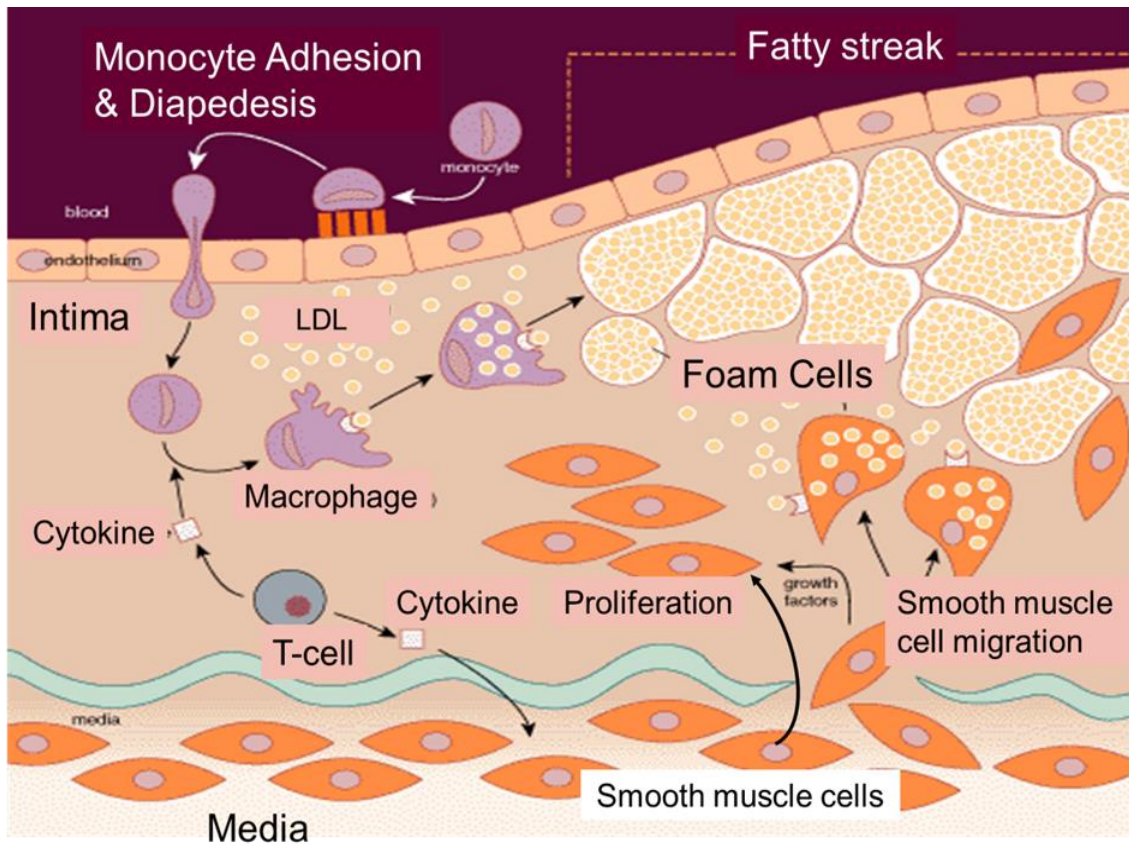
Koronarna bolest srca vodeći je uzrok smrti u svijetu i najčešća kardiovaskularna bolest današnjice. Prema podacima Svjetske zdravstvene organizacije, od bolesti srca i krvnih žila u svijetu godišnje umire oko 17.9 milijuna ljudi, a procjenjuje se da će do 2030. godine biti uzrokom 23 milijuna smrti. Prema podacima za 2018. godinu, u Hrvatskoj su od kardiovaskularnih bolesti umrle 23 048 osobe, što čini 43,7 % od ukupnog broja umrlih. U toj godini upravo su kardiovaskularne bolesti odnijele 49% života žena (13 093) te 38,3% muškaraca (9 955) (6).

Gledajući prema dobi i spolu, bolest se češće javlja u muškaraca nego u žena. Promatranjem skupina bolesnika, u četrdesetim godinama života omjer iznosi 8:1 u korist muškaraca. Najviše oboljelih muškaraca je u dobi od 50. do 60. godine, a žena od 60. do 70. godine života. Općenito do aterosklerotičnih promjena u žena u prosjeku dolazi 10 godina kasnije nego u muškaraca. Djelomično objašnjenje te činjenice jest pozitivan učinak hormona estrogena na lipoproteine. Lipoproteini povećavaju HDL, a snizuju LDL i Lp(a), smanjuju oksidaciju LDL čestica te fibrinogen i homocistein. Spolni hormoni vjerojatno imaju direktne učinke na vaskulaturu jer je ustanovljeno prisustvo receptora za androgene i estrogene na glatkim mišićnim stanicama stijenke žila (7). Žene nakon razdoblja menopauze imaju podjednaku šansu za razvijanje bolesti kao i muškarci (8).

### 3.3.2. Ateroskleroza

Riječ ateroskleroza vuče porijeklo od grčkih riječi *athera* (kaša) i *skleros* (otvrdnuo) (referira se na otvrdnuće aterosklerotskih žila) i predstavlja sustavno upalno fibroproliferativno oštećenje arterija u kojem većinom participiraju stanice endotela i glatke mišićne stanice, ali i leukociti i trombociti. Najznačajnija posljedica ateroskleroze je redukcija lumena arterija naslagom koja se zove aterom odnosno plak (7). Iako točan pokretač nastanka plaka ostaje idiopatski, postoji zajedničko stajalište da je okidajući faktor oštećenje endotela, možebitno uzrokovano čimbenicima kao što su toksini cigaretnog dima, hipertenzija ili imunoreakcija. Oštećene stanice postaju permeabilnije, što dovodi do toga da subendotelni makrofagi troše cirkulirajuće lipoproteine male gustoće (LDL) koji su promijenjeni u intimi da prouzrokuju daljnja endotelna oštećenja. Potom se mobilizira još makrofaga, nakon čega ostaju u intimi kao pjenušave stanice bogate lipidima. U međuvremenu, u pokušaju obnavljanja endotelne funkcije, stanice glatkih mišića migriraju iz medije u intimu kako bi proliferirale i proizvele matriks vezivnog tkiva koji pokriva lipidnu jezgru, dodatno otvrđujući plak (Slika 3). Plak se povećava kako proces postaje kroničan i razvrstava se na stabilan i nestabilan, što može dovesti do kliničkih posljedica (9).





Slika 3: Patogeneza ateroskleroze

Izvor: [https://sphweb.bumc.bu.edu/otlt/mph-modules/ph/ph709\\_heart/FattyStreak2.png](https://sphweb.bumc.bu.edu/otlt/mph-modules/ph/ph709_heart/FattyStreak2.png)

### 3.3.2. Dijagnoza i terapija

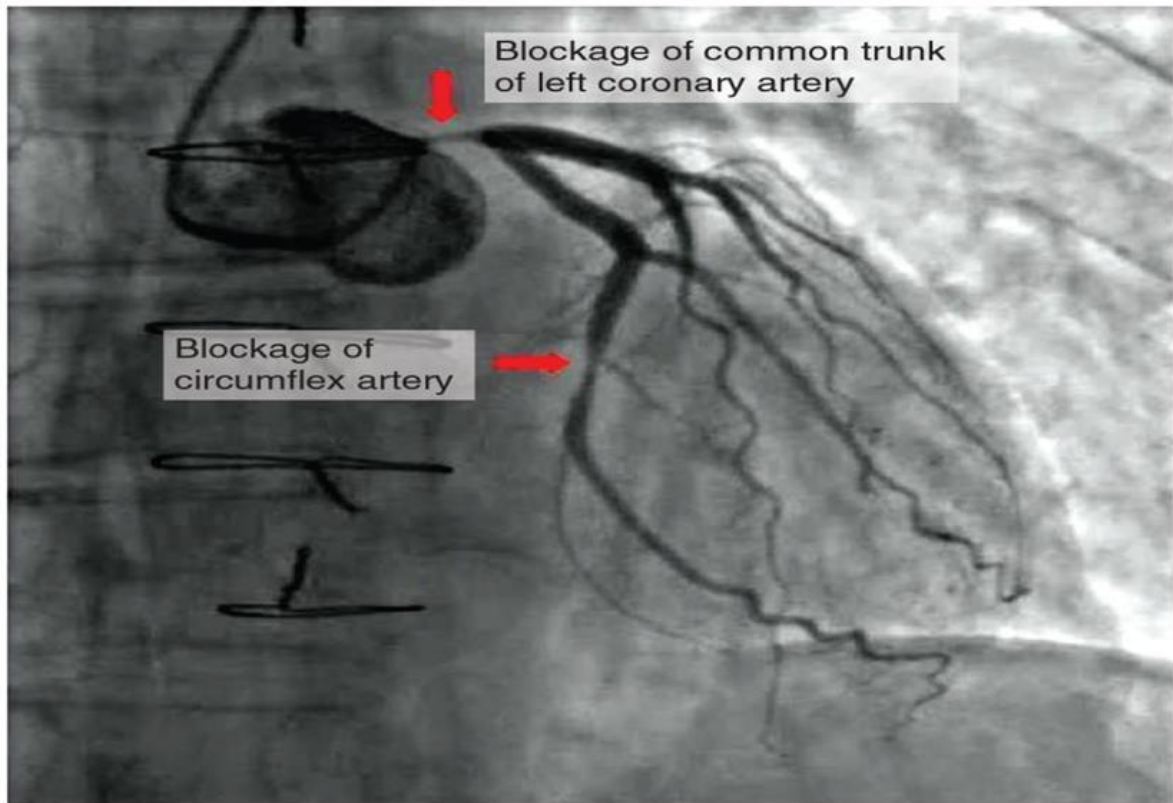
Koronarna arterijska bolest nastaje postepeno kroz duži vremenski period i sukladno tome simptomi će biti izraženi ovisno o stadiju bolesti. Neki od simptoma su kratkoća daha, izuzetan umor nakon fizičke aktivnosti i bol u prsištu, ujedno najučestaliji simptom. Kod nekih bolesnika prvi simptom može biti jača bol u prsima, čak i infarkt miokarda. Također postoji i asimptomatska koronarna bolest (5).

Fizikalnim pregledom liječnik ocjenjuje prisustvo rizičnih faktora za nastanak koronarne bolesti poput pretilosti i hipertenzije. Potrebno je napraviti laboratorijske pretrage za utvrđivanje vrijednosti kolesterola i glukoze u krvi te sakupiti podatke o obiteljskoj povijesti bolesti kao i onu samog pacijenta.

Ovisno o simptomima, postoji još određenih pretraga koje mogu pružiti dodatne informacije, a to su :

- EKG
- Ultrazvuk srca
- CT koronarna angiografija
- Test opterećenja s perfuzijskom scintigrafijom miokarda
- Stres perfuzija srca magnetnom rezonancijom
- Kateterizacija srca i koronarografija.

Navedene pretrage izuzev posljednje spadaju u neinvazivne i mogu pobuditi sumnju na dijagnozu. S određenom dozom sigurnosti i u paru sa kliničkom slikom bolesnika mogu dati indicaciju za koronarografiju. Koronarografija (Slika 4) je invazivna metoda i zlatni standard dijagnostike koronarne arterijske bolesti. Sukladno ishodu koronarografije postavlja se krajnja dijagnoza i utvrđuje se terapija koja može biti medikamentozna ili revaskularizacijska (perkutana koronarna intervencija PCI, engl. *percutaneous coronary intervention*) ili operacija aortokoronarnog premoštenja (CABG, engl. *coronary artery bypass surgery*) (7).



Slika 4: Dijagnostička koronarografija srca – prikaz blokade koronarnih arterija pomoću kontrastnog sredstva

Izvor: [https://s3-us-west-2.amazonaws.com/courses-images/wp-content/uploads/sites/2334/2017/08/11170846/2016\\_Occluded\\_Coronary\\_Arteries.jpg](https://s3-us-west-2.amazonaws.com/courses-images/wp-content/uploads/sites/2334/2017/08/11170846/2016_Occluded_Coronary_Arteries.jpg)

### 3.3.4. Prevencija

Prevencija koronarne arterijske bolesti zasniva se na kontroli rizičnih faktora. Potrebno je rizične faktore podijeliti na one na koje je moguće utjecati, primjerice, pušenje i hiperlipoproteinemija, i one na koje nije moguće utjecati, kao što su spol i genetička predispozicija. Od velikog interesa su promjenjivi čimbenici na koje ljudi sami mogu djelovati. Prevencija se dijeli na primarnu i sekundarnu. Primarna prevencija odnosi se na sve mjere koje se provode u cilju sprječavanja nastanka bolesti poput nezapočinjanja pušenja ili pak prestanka pušenja. Sekundarna prevencija ima u cilju spriječiti progresiju već postojeće koronarne bolesti, primjerice smanjenjem vrijednosti kolesterola i hipertenzije (7).

Ključan je zdrav način života s redovitom tjelesnom aktivnošću i izbjegavanjem pušenja. Niti manje važna nije ni zdrava prehrana, bogata vlaknima i nezasićenim masnim kiselinama te održavanje idealne tjelesne težine. Bitno je također naučiti kako se nositi sa stresom (10).

### **3.4. PTCA**

Operacija aortokoronarnog premoštenja je bila jedina metoda liječenja koronarne arterijske bolesti do 1977. kada je Andreas Gruentzig izveo prvu ljudsku perkutanu transluminalnu koronarnu angioplastiku (11). PTCA, poznata i kao balonska angioplastika, je minimalno invazivna endovaskularna metoda kojom se pomoću balonskog katetera proširuju sužene koronarne arterije (12).

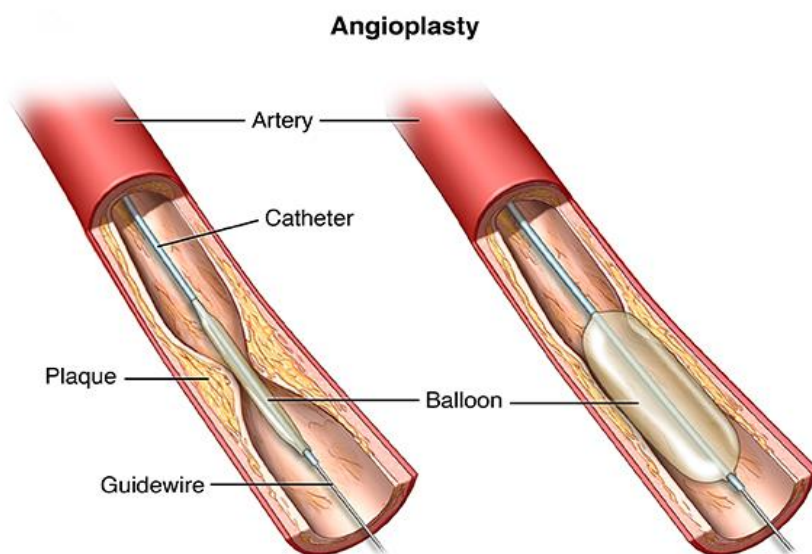
#### **3.4.1. Postupak PTCA**

PTCA započinje perkutanom punkcijom femoralne, radijalne ili brahijalne arterije. Širom svijeta transfemoralni pristup dobro je uspostavljen i najpopularnija je tehnika punkcije, ali transradijalni pristup polako postaje dominantan. Transfemoralni pristup omogućuje dobru kontrolu katetera u vodiču, lak pristup većim uređajima i nisku stopu trombotičnih komplikacija. Ukupna stopa komplikacija i dalje je značajna, a najčešći je problem veliko krvarenje na mjestu uboda. Transradijalni pristup karakterizira niža stopa komplikacija krvarenja i kratko vrijeme boravka u bolnici. Također se smanjuje stopa manjih komplikacija na mjestu pristupa, poput pseudoaneurizme (13).

Prije započinjanja procedure, pacijentu treba pregledati puls što uključuje palpaciju bilateralnih radijalnih arterija. Barbeau test se provodi stavljanjem pulsnog oksimetra na pacijentov palac uz istovremeni pritisak radijalne i ulnarne arterije kako bi se osigurao gubitak pulsa oksimetrijskog vala. Pritisak se zatim makne sa ulnarne arterije i mjeri se vrijeme povrata saturacije kisika. Ukoliko se napravi transradijalni pristup bez testa, u pacijenata s lošom cirkulacijom šake odnosno nepostojanjem kolaterala, može doći do ishemije šake. U slučaju nepovoljnog rezultata primijenit će se transfemoralni pristup.

Ruka pacijenta je prislonjena uz tijelo i nalazi se u položaju ekstenzije i supinacije. Koža u području zgloba gdje se obavlja punkcija mora biti sterilna. Ruka i šaka se prekrivaju tako da je samo područje od stiloidnog nastavka radijusa do približno 4 cm

proksimalno izloženo (14). Prije punkcije se subkutano ubrizgava lokalni anestetik. U intervencijskim zahvatima koji se vrše kroz kateter perkutanom punkcijom, koristi se Seldingerova tehnika. Korištenjem ove tehnike na arterijama, iste se punktiraju na temelju palpacije ili ultrazvučno (15). Punkcija započinje uvođenjem igle pod kutom od 45°, 2 cm proksimalno od stiloidnog nastavka radijusa, kako kasnije ne bi bila ugrožena pokretljivost šake. Tijekom zahvata se daje heparinizirana fiziološka otopina kako bi se prevenirao nastanak tromba (14). Po završetku punkcije žile, kroz iglu se uvodi fleksibilna žica vodilica. Potom se igla izvadi, a uvodi se kateter preko žice vodilice i pod vodstvom fluoroskopije postavlja se na mjesto od interesa. Kroz kateter se daje kontrastno sredstvo kako bi se prikazalo mjesto okluzije (15). Balon pričvršćen na kateter se vodi duž vodilice do mjesta stenozе (12). Kada se pravilno postavi unutar suženog područja, balon se napuhuje nekoliko puta (10 - 60 sekundi) proširujući stenozu (Slika 5). Rezultat toga je obnovljen protok krvi kroz koronarnu arteriju (9).



Slika 5: Inflacija balona uzrokuje potiskivanje plaka

Izvor: [https://www.hopkinsmedicine.org/-/media/images/health/2\\_-treatment/cardiovascular/coronary-artery-disease-treatment/pcardio20140402v0001.ashx](https://www.hopkinsmedicine.org/-/media/images/health/2_-treatment/cardiovascular/coronary-artery-disease-treatment/pcardio20140402v0001.ashx)

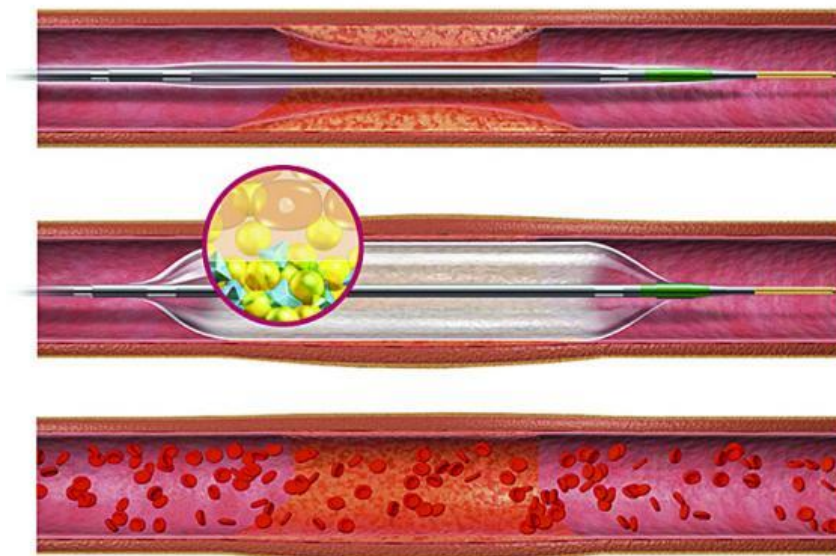
Ovisno o ishodu nakon širenja balonom, može se dodatno postaviti stent. Na kraju zahvata potrebno je postići hemostazu. Korištenjem Seldingerove tehnike nije potrebno šivanje žile već se radi vanjska kompresija. Kod zaustavljanja krvarenja nakon transradijalnog pristupa koristi se vanjski hemostatski uređaj, preciznije narukvica koja se napuše i tako održava hemostazu. Nakon postavljanja narukvice, bolesnik je mobilan i može se slobodno kretati. Narukvica se drži 1-2 sata i s vremenom se popušta pritisak da bi se na kraju ista uklonila kad je vizualno zaustavljeno krvarenje (14).

Glavni nedostaci same balonske angioplastike su elastični trzaj, akutno zatvaranje žile i restenoza. Ipak, balonska angioplastika još je uvijek sastavni dio intervencijske kardiologije zato što je priprema lezija značajan preduvjet za uspješnost perkutanih koronarnih intervencija.

Razvoj stentova doprinio je intervencijskoj kardiologiji sprječavajući elastični trzaj i akutno zatvaranje žile, no istovremeno povećavajući rizik od tromboze i hiperplazije intime. Metalne stentove naslijedili su stentovi koji luče lijekove i trenutno su standard u terapiji većine lezija koronarnih arterija. Najnoviji izum predstavljaju baloni koji luče lijekove, a koji pokazuju veliki potencijal u liječenju *in-stent* restenoze (ISR, engl. *in stent restenosis*) i *de novo* lezija (9).

### 3.5. BALONI KOJI LUČE LIJEKOVE (DEB)

DEB predstavlja modalitet liječenja aterosklerozom zahvaćenih koronarnih arterija temeljenog na konceptu ne ostavljanja ničega za sobom (16). DEB se sastoji od tri dijela: balona, lijeka i pomoćne tvari koja služi kao nosač. Korišteni lijek paklitaksel, ima citotoksična i antiproliferirajuća svojstva, ograničava aktivnost mikrotubula blokadom mitoze u M-fazi replikacijskog ciklusa stanice. Zbog svoje lipofilne prirode, paklitaksel ne bi prodro u stijenku žile u dovoljnoj koncentraciji, stoga se kod razvoja DEB-a ukazala potreba za korištenjem pomoćnih tvari za pojačanje prijenosa lijeka na stijenku žile. Hidrofilna pomoćna tvar poput iopromida ili uree, stvara propusnu prevlaku s velikom kontaktnom površinom između lipofilnog lijeka i stijenke žile. Lijek s iopromidom, postavljen u tankom sloju na bazi običnog balona (Slika 6), prenosi se na neointimalni sloj stijenke krvne žile po jednom napuhivanju balona (30 – 60 sekundi), što jamči njegovu veliku bioraspodivnost za brzu apsorpciju u stijenku žile, a istovremeno ostaje biološki inertan (17).



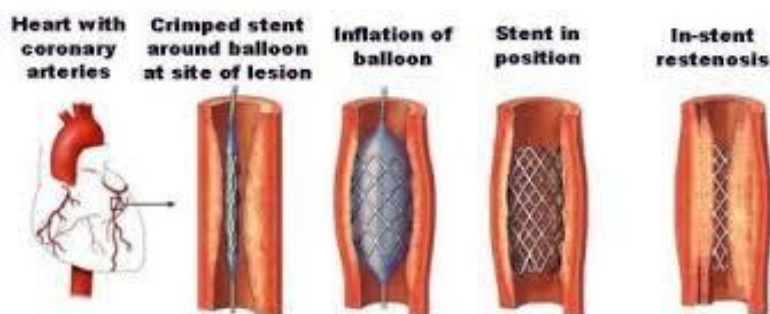
Slika 6: DEB

Izvor:

[https://www.dicardiology.com/sites/default/files/styles/content\\_feed\\_large\\_new/public/field/image/BBraun\\_Sequent-Please-DEB.jpg?itok=92IRMz4L](https://www.dicardiology.com/sites/default/files/styles/content_feed_large_new/public/field/image/BBraun_Sequent-Please-DEB.jpg?itok=92IRMz4L)

## Indikacije za uporabu DEB-a

DEB je alternativni tretman za liječenje ISR (Slika 7) i *de novo* lezija, onih koje prethodno nisu bile podvrgnute balonskoj angioplastici ili postavljanju stenta. Također se koristi i u terapiji bifurkacijskih lezija i bolesti malih krvnih žila (promjer manji od 2,8 mm) (18).



Slika 7: *In-stent* restenoza

Izvor: [http://mapper.pub.lab.nm.ifi.lmu.de/image/image\\_gallery?uuid=c1df99ac-9734-430d-9cf4-96f5277950d3&groupId=13309&t=1290763394200](http://mapper.pub.lab.nm.ifi.lmu.de/image/image_gallery?uuid=c1df99ac-9734-430d-9cf4-96f5277950d3&groupId=13309&t=1290763394200)

### 3.5.1. DEB kod ISR

Prvi veći utjecaj DEB-a kod BMS ISR bio je u randomiziranom istraživanju PACCOCATH ISR I u kojem su se uspoređivali DEB i obična balonska angioplastika. Angiografski rezultati nakon šestomjesečnog praćenja otišli su u korist DEB-a (restenoza 5%, glavni neželjeni srčani događaji (MACE, engl. *major adverse cardiac events*) 4%) nasuprot obične balonske angioplastike koja je pokazala 43% restenoze i 31% MACE (19). Galli i suradnici su u svome istraživanju također potvrdili efikasnost uporabe DEB-a (Pantera Lux) u ISR. Ukupno je liječeno 214 ISR koronarnih lezija od čega je 75,4% bilo uzrokovano DES-ISR. Primarni cilj bio je prikazati učestalost MACE-a nakon 1 godine, a DEB je pokazao stopu odstupanja od MACE-a od prosječnih 87,3% (CI: 81,3-91,5%) (20).



### 3.5.2. DEB kod de novo lezija

Randomizirano multicentrično istraživanje DEBUT pokazalo je superiornost DEB-a nad BMS-om u liječenju *de novo* lezija kod bolesnika s povišenim rizikom od krvarenja (21).

Yu i suradnici su proveli retrospektivno istraživanje nad 527 ispitanika kako bi procijenili učinkovitosti balona koji luče paklitaksel za *de novo* koronarne lezije promjera većeg od 2,8 mm. Pokazalo se da je bio jednako siguran i učinkovit kao i za lezije malih žila (22).

### 3.5.3. DEB kod bifurkacijskih lezija

Randomizirano multicentrično ispitivanje PEPCAD-BIF dokazalo je da se DEB može samostalno koristiti u bifurkacijskim lezijama. Primarni cilj istraživanja bio je kasni gubitak lumena, a DEB je pokazao vrijednost od 0.13 mm za razliku od 0,51 mm kod ispitanika koji su bili tretirani običnom balonskom angioplastikom (23). Uspješno tretiranje ove vrste lezija DEB-om dokazali su i Bruch i suradnici. Opservacijskom studijom došli su do zaključka kako se 9-mjesečni klinički ishod u bolesnika s bifurkacijskim lezijama pokazao pogodnim nakon uporabe DEB-a, uz istovremeno kraće vrijeme korištenja dvojne antiagregacijske terapije (24).

Rezultate suprotne prethodnim dvama opisanim istraživanjima pokazalo je istraživanje BABILON. DEB u kombinaciji sa BMS-om se pokazao lošijom opcijom u usporedbi sa DES, pokazavši veći kasni gubitak lumena i povećanu incidenciju neželjenih srčanih događaja (25).

### 3.5.4. DEB kod bolesti malih krvnih žila

BASKET-SMALL 2 bilo je multicentrično randomizirano ispitivanje koje je pokazalo da DEB nije inferiorniji od DES-a s obzirom na neželjene srčane događaje do 1 godine u *de novo* koronarnim lezijama promjera manjeg od 2,8 mm (26).

Zeymer i suradnici su procijenili sigurnost i djelotvornost DEB-a s paklitakselom za bolest malih krvnih žila u Europi i Aziji s namjerom liječenja lezija bez dodatnog stentiranja. Istraživanje je pokazalo niske vrijednosti za klinički indicirane reintervencije na tretiranoj krvnoj žili (TLR, *engl.* target lesion revascularization) i MACE (27).

### 3.5.5. Odnos DEB-a prema običnim balonima

Neointimalna hiperplazija i negativno remodeliranje žile pridonose nastanku restenoze nakon obične balonske angioplastike. To su spori procesi koji se mogu spriječiti kontinuiranim oslobađanjem antiproliferativnih lijekova za prevenciju restenoze. DEB, kao pristup bez stenta, omogućava lokalnu i brzu isporuku lijeka u tkivo i njegovu postojanost unatoč kratkovremenom kontaktu (28).

Schell i suradnici su zaključili da je liječenje koronarne ISR DEB-om značajno smanjilo učestalost restenoze u odnosu na običnu balonsku angioplastiku. DEB je imao numerički niže vrijednosti kasnog gubitka lumena i 5% restenoze, za razliku od običnog balona čija je uporaba zabilježila 43% restenoze (29).

Istraživanje PEPCAD-DES bavilo se dugoročnim ishodima nakon liječenja DES-ISR sa DEB-om koji luči paklitaksel nasuprot balonske angioplastike. DEB se pokazao superiornim u odnosu na običnu balonsku angioplastiku u okvirima glavnih neželjenih srčanih događaja i klinički indicirane reintervencije na tretiranoj krvnoj žili do 3 godine (30).

### 3.5.6. Odnos DEB-a i DES-a

DES predstavlja zlatni standard u terapiji koronarnih arterija. Uvedeni su u uporabu kako bi dugotrajnim otpuštanjem antiproliferativnih lijekova smanjili ISR uzrokovanu implementacijom BMS, iako sami stent nije bio potreban. Međutim, čak i s drugom generacijom DES-a događa se zakašnjela pojava tromboze stenta i restenoze. Za rješavanje ovoga problema izumio se DEB, dajući mogućnost za inhibiciju neointimalne proliferacije zbog toga što ne ostavlja išta za sobom. Njegova uporaba ne dovodi do povećanog rizika za trombozu kao kod privremenih implantata poput biorazgradivog stenta (28), što je vidljivo iz istraživanja AIDA koje je sukladno rezultatima iz prijašnjeg istraživanja APSORB II. Tijssen i suradnici su zaključili da je rizik tromboze povećan kod uporabe biorazgradivog stenta naspram DES-a (31).

DEB se može koristiti u terapiji lezija u kojima se DES ne može isporučiti ili se ne može dobro izvesti, poput bifurkacijskih, malih i tortuoznih žila te onih koje imaju duga difuzno kalcificirana područja. DEB je razvijen u pokušaju da sačuva prednosti DES-a i eliminira ili minimizira njegova ograničenja (Slika 8). Odsutnost metala ili polimera kod

DEB-a umanjuje rizik od vaskularnog upalnog odgovora koji je izravno povezan s događajima tromboze (32).

**[Table/Fig-1]:**

Characteristics and advantages of DEB and DES.

DEB	DES
<b>Characteristics of DEB and DES</b>	
Conventional semi-compliant angioplasty balloons	Peripheral or coronary stent (a scaffold)
One of the long-awaited new transcatheter technologies to help reduce high restenosis rates in peripheral artery disease	Specifically address the problems of restenosis, for treating narrowed heart arteries
A novel method of drug delivery to the vessel wall without need for a polymer or stent which can reduce or eliminate the vascular inflammatory response, which is directly linked to very late thrombosis events	Polymer-based drug coatings
Rapid delivery of drug kinetics to the vessel intima within 30-60s balloon inflation	Slow and controlled release of drug kinetics to block cell proliferation
Dose of drug is 100 to 200 µg and persistent drug exposure	Dose of drug is 300 to 600 µg and short-lasting exposure
Balloon surface homogenous distribution through the vessel wall	Strut based vascular penetration through the vessel wall
<b>Advantages of DEB and DES</b>	
Less drug localization in the vessel wall Large surface area and Leave no implants, Accessible to complex lesions and long segments, Less requirement of prolonged DAPT	Mechanical support Less drug spillage into the circulation, and Albuminal trapping and No acute recoil tackled dissection

DAPT: dual antiplatelet therapy; DEB: drug-eluting balloon; DES: drug-eluting stent

Slika 8: Razlike DEB-a i DES-a

Izvor: <https://www.ncbi.nlm.nih.gov/pmc/articles/PMC5535426/#b11>

### 3.5.7. DEB sa sirolimusom

Većina balona koji luče lijekove sadrže paklitaksel kao aktivnu tvar, no nedavno se pojavio DEB sa sirolimusom. Za razliku od citotoksičnog paklitaksela, sirolimus je citostatik i djeluje u G<sub>1</sub> fazi replikacijskog ciklusa stanice koja ostaje održiva. Oba lijeka djeluju protiv restenoze, no prednost sirolimusa je protuupalni učinak. Ipak, postoje određeni izazovi koje treba savladati. Potrebno je poboljšati apsorpciju sirolimusa u tkivu korištenjem nekakvog 'instant' ljepila za efikasan prijenos lijeka s balona na stijenku žile. Trebalo bi produžiti zadržavanje lijeka u tkivu kako bi se održao terapijski učinak (33).

Ispitivanje SABRE (Sirolimus Angioplasty Balloon for Coronary In-Stent Restenosis) je prvo kliničko iskustvo DEB-a sa sirolimusom u tekućem obliku uz pomoć poroznog balona za liječenje *in-stent* restenoze. Pokazalo je 6-mjesečni kasni gubitak lumena u skladu sa trenutnim mogućnostima liječenja ISR bez stentova (34).

Randomizirana kontrolirana studija, koja se bavila liječenjem DES-ISR uporabom DEB-a sa sirolimusom u kristalnom obliku s nosačem od butiliranog hidroksitoluena, pokazala je kako je kasni gubitak lumena nakon 6 mjeseci sličan kod uporabe DEB-a s paklitakselom i DEB-a sa sirolimusom (35).

### 3.5.8. Paklitaksel i smrtnost od CAD-a

Pretraživanjem baza podataka PubMed, Web of science i Cochrane biblioteke, izvedena je i meta-analiza iz randomiziranih kontroliranih studija (RCT, engl. *randomized control trial*) uspoređujući DEB s metodama poput obične balonske angioplastike, BMS-a ili DES-a za liječenje koronarne ISR ili *de novo* lezija.

Analizirano je skoro 5000 pacijenata upisanih u 26 RCT-ova objavljenih između 2006. i 2019. godine. Nakon praćenja od 6 do 12 mjeseci, nije utvrđena značajna razlika u smrtnosti od svih uzroka, s numerički nižim stopama nakon liječenja DEB-om. Nakon 3 godine praćenja, smrtnost od svih uzroka bila je značajno niža u skupini s DEB-om u usporedbi s kontrolnim liječenjem s potrebnih 36 osoba za liječenje kako bi se spriječila 1 smrt.

Meta-analiza je pokazala kako uporaba DEB-a sa paklitakselom u svrhu liječenja koronarne arterijske bolesti nije povezana s povećanom smrtnošću, kao što je predloženo

za perifernu arterijsku bolest, iako u slučaju površinske femoralne arterije postoji povećani rizik od smrti u nedavno objavljenoj meta-analizi (36).

### **3.5.9. Isplativost DEB-a**

Studije su ukazale na isplativost DEB-a u terapiji *in-stent* restenoze. Dorenkamp i suradnici su zaključili kako se nakon određenog vremena DEB pokazao najjeftinijom, ali najučinkovitijom opcijom. Troškovi početnog postupka iznosili su 3488 eura za DEB i 2782 eura za balonsku angioplastiku. Tijekom vremenskog razdoblja od 6 mjeseci DEB strategija je bila jeftinija od balonske angioplastike (4028 eura naspram 4169 eura). Postavljanje DES-a imalo je početne troškove od 3167 eura, uz ukupne troškove od 4101 eura nakon 6-mjesečnog praćenja (37).

Bonaventura i suradnici uočili su isti rezultat. Zabilježeni su početni troškovi od 3.604,14 eura za postavljanje DEB-a i 3.309,66 eura za DES. Utvrđeno je kako je tijekom 12-mjesečnog vremenskog praćenja postavljanje DEB-a bilo jeftinije (4.130,38 eura) od implantacije DES-a (5.305,30 eura). Veći početni troškovi DEB-a su nadoknađeni kasnijom uštedom, većinom kao konačan ishod smanjenih troškova lijekova (38).

## 4. ZAKLJUČAK

Koronarna arterijska bolest najčešća je kardiovaskularna bolest današnje svjetske populacije. Prevencija same bolesti ujedno je i najbolja intervencija, a kad je u pitanju terapija, iz podataka je jasno da je intervencijska kardiologija mnogo napredovala na polju liječenja koronarne bolesti srca. Baloni koji luče lijekove jedni su od brojnih aduta iz lepeze terapijskih rješenja za koronarnu arterijsku bolest. Određena tehnička obilježja čine DEB održivom metodom izbora u intervencijskoj kardiologiji. Jedno od njih predstavlja velika površina balona raspoloživa za isporuku lijeka koja omogućava postizanje homogenijeg i većeg prijenosa lijeka nego uporabom stenta. Druga značajka je povećana biokompatibilnost radi odsutnosti polimera, što rezultira kraćim korištenjem dvojne antiagregacijske terapije. DEB se pokazao djelotvornim u intervencijama određenih vrsta lezija čija priprema je ključ uspješnosti isporuke lijeka u endovaskularnoj terapiji. Gledajući u budućnost, neophodna su daljnja istraživanja kako bi se utvrdila primjenjivost DEB-a sa sirolimusom. Unatoč vrlo visokim početnim troškovima, DEB se pokazao kao isplativa i efikasna opcija u liječenju koronarne bolesti srca.

## 5. LITERATURA

1. Tousoulis D. Coronary Artery Disease : From Biology to Clinical Practice. Saint Louis: Elsevier Science & Technology; 2017.
2. Aronow WS, McClung JA, editors. Translational Research in Coronary Artery Disease : Pathophysiology to Treatment. San Diego: Elsevier Science & Technology; 2015.
3. Web stranica: <https://courses.lumenlearning.com/nemcc-ap/chapter/heart-anatomy/> , [pristupljeno 10.5.2021.]
4. Krmptić-Nemanić J, Marušić A. Anatomija čovjeka, Zagreb: Medicinska naklada Zagreb, 2007.
5. Web stranica: <https://www.hopkinsmedicine.org/health/conditions-and-diseases/coronary-artery-disease-prevention-treatment-and-research> , [pristupljeno 18.5.2021.]
6. Web stranica: <https://www.hzjz.hr/sluzba-epidemiologija-prevencija-nezaraznih-bolesti/svjetski-dan-srca-2019/>, [pristupljeno 18.5.2021.]
7. Vrhovac, B. i suradnici. Interna medicina, Zagreb: Naklada Ljevak, 2008.
8. Web stranica : [https://go.gale.com/ps/i.do?p=AONE&u=anglia\\_itw&id=GALE|A169434628&v=2.1&it=r&sid=AONE&asid=c68eaf1d](https://go.gale.com/ps/i.do?p=AONE&u=anglia_itw&id=GALE|A169434628&v=2.1&it=r&sid=AONE&asid=c68eaf1d) , [pristupljeno 18.05.2021.]
9. Dangas GD, Di Mario C, Kipshidze NN, editors. Interventional Cardiology : Principles and Practice. New York: John Wiley & Sons, Incorporated; 2017.
10. Web stranica: <https://www.mayoclinic.org/diseases-conditions/coronary-artery-disease/symptoms-causes/syc-20350613> , [pristupljeno 18.05.2021.]
11. Kern MJ, Lim MJ, Sorajja P. The Interventional Cardiac Catheterization Handbook E-Book. Philadelphia: Elsevier; 2017.
12. Web stranica: <https://www.openaccessjournals.com/peer-reviewed-articles/angioplasty-open-access-journals-7500.html> , [pristupljeno 25.05.2021.]
13. von Schmilowski E, Swanton RH. Essential Angioplasty. Somerset: John Wiley & Sons, Incorporated; 2012.

14. Perlowski AA, Gupta S, Nathan S. Basics of Radial Artery Access. *Cardiac Interventions Today*, 2013 July/August [pristupljeno 27.05.2021.]. Dostupno na: [https://citoday.com/pdfs/cit0713\\_F1\\_Perlowski.pdf](https://citoday.com/pdfs/cit0713_F1_Perlowski.pdf)
15. Hebrang, A.; Klarić-Čustović R. *Radiologija*, Zagreb: Medicinska naklada-Zagreb, 2007.
16. Rykowska I, Nowak I, Nowak R. Drug-Eluting Stents and Balloons-Materials, Structure Designs, and Coating Techniques: A Review. *Molecules*. 2020 Oct 11;25(20):4624
17. Granada JF, Gray WA. Drug-Coated Balloons for Coronary Artery Disease. *Cardiac Interventions Today*, 2010 May/June [pristupljeno 01.06.2021.]. Dostupno na: <https://citoday.com/articles/2010-may-june/drug-coated-balloons-for-coronary-artery-disease>
18. Nestelberger T, Kaiser C, Jeger R. Drug-coated balloons in cardiovascular disease: benefits, challenges, and clinical applications. 2020 Jan [pristupljeno 02.06.2021.]. Dostupno na: <https://www.tandfonline.com/doi/abs/10.1080/17425247.2020.1714590?journalCode=iedd20>
19. Scheller B, Clever YP, Kelsch B, Hehrlein C, Bocksch W, Rutsch W et al. Long-term follow-up after treatment of coronary in-stent restenosis with a paclitaxel-coated balloon catheter. *JACC Cardiovasc Interv*. 2012 Mar;5(3):323-30.
20. Galli S, Troiano S, Tespili M, Ielasi A, Niccoli G, Sommariva L et al. Results of paclitaxel-drug-coated balloons (Pantera Lux) for coronary in-stent restenosis: Italian experience from REGistry of Paclitaxel Eluting Balloon in ISR study. *J Cardiovasc Med (Hagerstown)*. 2021 Jun 1;22(6):469-477.
21. Rissanen TT, Uskela S, Eränen J, Mäntylä P, Olli A, Romppanen H et al. Drug-coated balloon for treatment of de-novo coronary artery lesions in patients with high bleeding risk (DEBUT): a single-blind, randomised, non-inferiority trial. *Lancet*. 2019 Jul 20;394(10194):230-239.



22. Yu X, Ji F, Xu F, Zhang W, Wang X, Lu D et al. Treatment of large de novo coronary lesions with paclitaxel-coated balloon only: results from a Chinese institute. *Clin Res Cardiol.* 2019 Mar;108(3):234-243.
23. Kleber FX, Rittger H, Ludwig J, Schulz A, Mathey DG, Boxberger M et al. Drug eluting balloons as stand alone procedure for coronary bifurcational lesions: results of the randomized multicenter PEPCAD-BIF trial. *Clin Res Cardiol.* 2016 Jul;105(7):613-21.
24. Bruch L, Zadura M, Waliszewski M, Platonic Z, Eränen J, Scheller B et al. Results From the International Drug Coated Balloon Registry for the Treatment of Bifurcations. Can a Bifurcation Be Treated Without Stents? *J Interv Cardiol.* 2016 Aug;29(4):348-56.
25. López Mínguez JR, Nogales Asensio JM, Doncel Vecino LJ, Sandoval J, Romany S, Martínez Romero P et al. A prospective randomised study of the paclitaxel-coated balloon catheter in bifurcated coronary lesions (BABILON trial): 24-month clinical and angiographic results. *EuroIntervention.* 2014 May;10(1):50-7.
26. Jeger R, Farah A, Ohlow MA, Mangner N, Möbius-Winkler S, Leibundgut G et al. Drug-coated balloons for small coronary artery disease (BASKET-SMALL 2): an open-label randomised non-inferiority trial. *Lancet.* 2018 Sep 8; 392(10150):849-856
27. Zeymer U, Waliszewski M, Spiecker M, Gastmann O, Faurie B, Ferrari M et al. Prospective 'real world' registry for the use of the 'PCB only' strategy in small vessel de novo lesions. *Heart.* 2014 Feb;100(4):311-6.
28. Jeger R, Eccleshal S, Ge J, Poerner TC, Shin ES, Alfonso F et al. Drug-Coated Balloons for Coronary Artery Disease: Third Report of the International DCB Consensus Group. *J Am Coll Cardiol Interv.* 2020 Jun, 13 (12) 1391–1402
29. Scheller B, Hehrlein C, Bocksch W, Rutsch W, Haghi D, Dietz U et al. Treatment of coronary in-stent restenosis with a paclitaxel-coated balloon catheter. *N Engl J Med.* 2006 Nov 16;355(20):2113-24.

30. Rittger H, Waliszewski M, Brachmann J, Hohenforst-Schmidt W, Ohlow M, Brugger A et al. Long-Term Outcomes After Treatment With a Paclitaxel-Coated Balloon Versus Balloon Angioplasty: Insights From the PEPCAD-DES Study (Treatment of Drug-eluting Stent [DES] In-Stent Restenosis With SeQuent Please Paclitaxel-Coated Percutaneous Transluminal Coronary Angioplasty [PTCA] Catheter). *JACC Cardiovasc Interv.* 2015 Nov;8(13):1695-700.
31. Tijssen RYG, van der Schaaf RJ, Kraak RP, Vink MA, Hofma SH, Arkenbout EK et al. Clinical outcomes at 2 years of the Absorb bioresorbable vascular scaffold versus the Xience drug-eluting metallic stent in patients presenting with acute coronary syndrome versus stable coronary disease-AIDA trial substudy. *Catheter Cardiovasc Interv.* 2020 Jan;95(1):89-96.
32. Ramakrishna CD, Dave BA, Kothavade PS, Joshi KJ, Thakkar AS. Basic Concepts and Clinical Outcomes of Drug-Eluting Balloons for Treatment of Coronary Artery Disease: An Overview. *J Clin Diagn Res.* 2017 Jun;11(6):OE01-OE04.
33. Web stranica: <https://slideplayer.com/slide/12574739/> [pristupljeno 08.06.2021.]
34. Verheye S, Vrolix M, Kumsars I, Erglis A, Sondore D, Agostoni P et al. The SABRE Trial (Sirolimus Angioplasty Balloon for Coronary In-Stent Restenosis): Angiographic Results and 1-Year Clinical Outcomes. *JACC Cardiovasc Interv.* 2017 Oct 23;10(20):2029-2037.
35. Ali RM, Abdul Kader MASK, Wan Ahmad WA, Ong TK, Liew HB, Omar AF et al. Treatment of Coronary Drug-Eluting Stent Restenosis by a Sirolimus- or Paclitaxel-Coated Balloon. *JACC Cardiovasc Interv.* 2019 Mar 25;12(6):558-566.
36. Scheller B, Vukadinovic D, Jeger R, Rissanen TT, Scholz SS, Byrne R et al. Survival After Coronary Revascularization With Paclitaxel-Coated Balloons. *J Am Coll Cardiol.* 2020 Mar 10;75(9):1017-1028.
37. Dorenkamp M, Boldt J, Leber AW, Sohns C, Roser M, Boldt LH et al. Cost-effectiveness of paclitaxel-coated balloon angioplasty in patients with drug-eluting stent restenosis. *Clin Cardiol.* 2013 Jul;36(7):407-13.

38. Bonaventura K, Leber AW, Sohns C, Roser M, Boldt LH, Kleber FX et al. Cost-effectiveness of paclitaxel-coated balloon angioplasty and paclitaxel-eluting stent implantation for treatment of coronary in-stent restenosis in patients with stable coronary artery disease. *Clin Res Cardiol.* 2012 Jul;101(7):573-84.

## **6. ŽIVOTOPIS**

### **OSOBNI PODACI**

Ime i prezime: Marijana Vladislavić

Datum rođenja: 12. svibnja 1998.

Mjesto rođenja: Supetar, otok Brač, Hrvatska

Adresa: Ravan IV 28, Mirca

E-mail: mare.v1205@gmail.com

### **OBRAZOVANJE**

2005. - 2013. - Osnovna škola „Supetar“

2013. - 2017. - IV. gimnazija „Marko Marulić“, opća gimnazija, Split

2018. - 2021. - Sveučilišni odjel zdravstvenih studija Split, preddiplomski studij radiološke tehnologije

### **VJEŠTINE**

Poznavanje engleskog i talijanskog jezika

Rad u MS Office paketu