

Usporedba 1.5T i 3T magnetske rezonancije u oslikavanju koljena

Juratović, Barbara

Master's thesis / Diplomski rad

2021

Degree Grantor / Ustanova koja je dodijelila akademski / stručni stupanj: **University of Split / Sveučilište u Splitu**

Permanent link / Trajna poveznica: <https://um.nsk.hr/um:nbn:hr:176:787579>

Rights / Prava: [In copyright](#) / [Zaštićeno autorskim pravom.](#)

Download date / Datum preuzimanja: **2024-07-22**

Repository / Repozitorij:



Sveučilišni odjel zdravstvenih studija
SVEUČILIŠTE U SPLITU

[Repository of the University Department for Health Studies, University of Split](#)



zir.nsk.hr



UNIVERSITY OF SPLIT



DIGITALNI AKADEMSKI ARHIVI I REPOZITORIJI

SVEUČILIŠTE U SPLITU

Podružnica

SVEUČILIŠNI ODJEL ZDRAVSTVENIH STUDIJA

DIPLOMSKI SVEUČILIŠNI STUDIJ

RADIOLOŠKE TEHNOLOGIJE

Barbara Juratović

**USPOREDBA 1.5T I 3T MAGNETSKE REZONANCIJE U
OSLIKAVANJU KOLJENA**

Diplomski rad

Split, 2021.

SVEUČILIŠTE U SPLITU

Podružnica

SVEUČILIŠNI ODJEL ZDRAVSTVENIH STUDIJA

DIPLOMSKI SVEUČILIŠNI STUDIJ

RADIOLOŠKE TEHNOLOGIJE

Barbara Juratović

**USPOREDBA 1.5T I 3T MAGNETSKE REZONANCIJE U
OSLIKAVANJU KOLJENA**

**COMPARISON 1.5T AND 3T MAGNETIC RESONANCE
IN THE DIAGNOSIS OF KNEE**

Diplomski rad / Master's Thesis

Mentor:

Doc. dr. sc. Krešimir Dolić, dr. med.

Split, 2021.

Zahvala

Zahvaljujem svom mentoru doc. dr. sc. Krešimiru Doliću na pruženoj pomoći, savjetima i strpljenju pri izradi ovog diplomskog rada.

Veliku zahvalnost dugujem svojoj obitelji koji su bili moj oslonac i pružali mi nesebičnu podršku i pomoć tijekom studija.

Veliko hvala mojim prijateljima koji su ovaj period studiranja učinili još ljepšim, za svaki osmijeh i za svaku obrisanu suzu.

Najveća hvala mojoj „boljoj polovici“ na čeličnim žvcima, koja je bila moj vjetar u leđa, znam da nije bilo lako. Vjerovao si u mene kad ni sama nisam, i na tome sam ti beskrajno zahvalna.

TEMELJNA DOKUMENTACIJSKA KARTICA

DIPLOMSKI RAD

Sveučilište u Splitu
Sveučilišni odjel zdravstvenih studija
Studij radiološke tehnologije

Znanstveno područje: Biomedicina i zdravstvo
Znanstveno polje: Kliničke medicinske znanosti

Mentor: Doc. dr. sc. Krešimir Dolić, dr. med.

USPOREDBA 1.5T I 3T MAGNETSKE REZONANCIJE U OSLIKAVANJU KOLJENA

Barbara Juratović, 661364

Sažetak:

Zahvaljujući multiplanarnim mogućnostima i izvrsnim kontrastom mekih tkiva, magnetska rezonancija postala je vodeći modalitet za neinvazivnu procjenu muskuloskeletnog sustava. Većina pacijenata se snima uređajima za magnetsku rezonanciju jačine magnetskog polja 1.5T obzirom da su uređaji jakosti 3T manje dostupni u kliničkoj praksi.

Iako se isprva primarno koristio za neurološko snimanje, sve je veći broj studija koje pokazuju mogućnosti i prednosti 3T u muskuloskeletnom oslikavanju. Najistaknutija prednost uključuje povećani omjer signala i šuma (SNR) koji može dovesti do kraćeg vremena snimanja čime se smanjuje šansa za artefakte gibanja ili poboljšati kvalitetu slike povećanjem rezolucije.

Mnogo je istraživanja kako optimizirati protokol za 3T MR kako bi se postigla što bolja procjena muskuloskeletnog sustava. Kombinacijom brzih morfoloških metoda visoke rezolucije s novim tehnikama snimanja kao što su T2 mapiranje, T1rho oslikavanje i oslikavanje natrijem moguće je poboljšati detekciju ranih degenerativnih promjena hrskavice.

Ubrzani razvoj tehnologije omogućio je razvoj umjetne inteligencije u radiologiji. Zasad, softverski algoritmi za procjenu muskuloskeletnog sustava su rijetki te je dostupan mali broj provedenih studija, stoga su potrebna daljnja istraživanja.

Ključne riječi: 1.5T i 3T, MR, koljeno

Rad sadrži: 54 stranice, 36 slika, 4 tablice, 52 literaturnih referenci

Jezik izvornika: hrvatski

BASIC DOCUMENTATION CARD

MASTER THESIS

University of Split
University Department for Health Studies
Radiology technology

Scientific area: Biomedicine and Healthcare
Scientific field: Clinical and Medical Sciences

Supervisor: Doc. dr. sc. Krešimir Dolić, dr. med.

COMPARISON 1.5T AND 3T MAGNETIC RESONANCE IN THE DIAGNOSIS OF KNEE

Barbara Juratović, 661364

Summary:

With its multiplanar capabilities and excellent soft-tissue contrast, magnetic resonance imaging has established itself as the leading modality for noninvasive evaluation of the musculoskeletal system. Most clinical evaluation are performed at the field strength 1.5T due to a less availability of 3T MRI machines.

Although at first used primarily for neurological imaging, an increasing number of studies have demonstrated the abilities and advantages of 3T MR systems in musculoskeletal imaging. The most notable advantage includes an increased signal-to-noise ratio (SNR) which can lead to a shorter imaging time and reduces the chance of motion artifacts or improved image resolution.

Much promising research is being done in how to optimize the 3T MRI protocol to achieve the best possible evaluation of the musculoskeletal system. A combination of fast high-resolution morphologic imaging methods with new imaging techniques as T2 mapping, T1rho imaging and sodium imaging could improve the sensitivity of early cartilage degeneration changes.

Due to rapid technological development, artificial intelligence has developed in radiology. So far, software algorithms for musculoskeletal system evaluation are rare and a small number of studies are available, therefore further research has to be done.

Keyword: 1.5T and 3T, MRI, knee

Thesis contain: 54 pages, 36 figures, 4 tables, 52 references

Original in: Croatian

SADRŽAJ

SAŽETAK.....	I
SUMMARY.....	II
SADRŽAJ.....	III
1. UVOD	1
1.1. POVIJEST MAGNETSKE REZONANCIJE.....	3
1.2. ANATOMIJA KOLJENA	5
1.3. PATOLOGIJA KOLJENA.....	9
2. CILJ RADA	12
3. IZVORI PODATAKA I METODE.....	13
3.1. STANDARDNI PROTOKOLI ZA SNIMANJE KOLJENA	13
3.2. NOVE TEHNIKE SNIMANJA	17
3.2.1. IZOTROPNE TEHNIKE SNIMANJA	17
3.2.2. uTE SEKVENCE	17
3.2.3. T1rho OSLIKAVANJE	18
3.2.4. T2 MAPIRANJE	19
3.2.5. OSLIKAVANJE NATRIJEM.....	20
3.3. RF ZAVOJNICE	21
4. REZULTATI	23
5. RASPRAVA	28

6. ZAKLJUČAK.....	41
7. LITERATURA	42
8. ŽIVOTOPIS.....	47
POPIS I OBJAŠNJENJE KORIŠTENIH KRATICA.....	49
PRILOZI	51

1. UVOD

Magnetska rezonancija (*u daljnjem tekstu MR*) koljena je dijagnostička pretraga koja se provodi za otkrivanje i procjenu akutnih i kroničnih ozljeda koljenskog zgloba. Iako se klasična radiografija i dalje koristi kao prvi način snimanja za dijagnostiku patologije koljena, prvenstveno koštanih struktura, MR je koristan u karakterizaciji ozljeda meniska, križnog ligamenta, kolateralnog ligamenta kao i poremećaja zglobne hrskavice, sinovije i tetiva.

Postoje razne varijante MR sustava, uključujući otvorene i zatvorene sustave različitih jačina polja i tehnologije zavojnica, a protokoli se prilagođavaju određenim indikacijama. Ovi čimbenici dovode do velike varijabilnosti pulsnih sekvenci koje se koriste od ustanove do ustanove. Potreban je kompromis između odgovarajućeg omjera signala i šuma (*u daljnjem tekstu SNR; eng. signal noise ratio*), prostorne razlučivosti i trajanja pretrage kako bi se osiguralo dobivanje kvalitetnih dijagnostičkih slika.

Iako se MR koljena može izvoditi na sustavima slabije jačine polja, uključujući uređaje s otvorenim tunelom, najčešće se izvodi na zatvorenim MR uređajima jačine magnetskog polja 1.5T ili 3T. MR uređaji snage 1.5T i 3T sastavljeni su od nekoliko međusobno povezanih sustava: magneta, gradijentnih zavojnica i pojačala, radiofrekventnih zavojnica i pojačala, računalnog i elektroničkog sustava. Osim glavnog magneta, unutar tunela smještena je RF zavojnica za tijelo, gradijenti i kriostat. U zasebnoj prostoriji nalaze se RF pojačalo i pretpojačalo, gradijentna pojačala te kompresora kriostata. Izvan prostorije za snimanje nalazi se prostorija operatera gdje je smještena radna konzola, HOST računalo, upravljački sklop automatskog injektora, mjerači vitalnih funkcija (EKG, pulsmetar...), procesor filma i uređaj za video i audio kontrolu pacijenta. Obje jačine magnetskog polja pružaju dijagnostičke slike, no 3T sustavi često imaju bolji SNR i prostornu razlučivost što može pomoći u poboljšanju dijagnostičke pouzdanosti i smanjenju vremena skeniranja. Napredne 3T slike mogu pomoći u otkrivanju i karakterizaciji tumora i poremećaja perifernih živaca (1). S druge strane, 1.5T koristan je za smanjenje artefakata nastalih od metala unutar FOV-a te su neki medicinski uređaji MR kompatibilni i mogu biti sigurni za snimanje samo na 1.5T. (2,3) Bez obzira na jačinu magnetskog polja, namjenska zavojnica za koljeno pružit će slike najbolje kvalitete. Protokoli za MR koljena sastoje se od tri ortogonalne slikovne

ravnine presjeka (aksijalne, koronarne i sagitalne) s T1, T2*, sekvence s kratkim vremenom inverzije koja se primjenjuje za prigušivanje signala masti (*u daljnjem tekstu STIR; eng. Short T1 Inversion Recovery*) ili T2 sekvence sa supresijom masti. U magneta veće snage, T2 sekvenca sa supresijom masti ima bolji odnos signala i šuma od STIR sekvence, no STIR učinkovitije suprimira mast kod magneta manje snage. T1 sekvenca se radi u istoj ravnini te je izvrsna u procjeni anatomskih detalja. Moderni uređaji posjeduju mogućnost 3D prikupljanja signala kako bi se postigla izvrsna prostorna rezolucija (izotropni voksel, MPR). (4)

1.1. POVIJEST MAGNETSKE REZONANCIJE

Pod pojmom magnetska rezonancija podrazumijevamo spektroskopsku metodu pomoću koje se analizira funkcija i struktura sustava koji se promatra, a temelji se na međudjelovanju vanjskog magnetskog polja i magnetskih polja elektrona i jezgara promatranog sustava. Ukoliko se promatra djelovanje elektrona i elektromagnetskog zračenja razlikujemo elektronsku spinsku rezonanciju (ESR) i nuklearnu magnetsku rezonanciju (NMR) koja promatra prijenos energije na atomske jezgre. U ovom radu bit će prikazana nuklearna magnetska rezonancija. (5)

Nuklearna magnetska rezonancija (NMR) preimenovana je u Magnetic Resonance Imaging (MRI) obzirom da je sam naziv asociirao na primjenu nuklearne energije u stvaranju signala i slike. MRI je neinvazivna metoda oslikavanja koja se koristi u dijagnostičke svrhe ne izlažući pacijenta štetnom ionizirajućem zračenju za razliku od kompjutorizirane tomografije (*u daljnjem tekstu CT*) i klasične radiografije. Omogućuje dobivanje kvalitetnih multiplanarnih presjeka ljudskog tijela visoke rezolucije. (6) U odnosu na klasičnu radiografiju i CT, MR daje izvanredan kontrast mekog tkiva što ga čini idealnim za pregled mozga, kralješnice, zglobova i dr. Pojedine angiografske tehnike mogu se snimiti bez upotrebe kontrastnog sredstva što kod CT-a nije moguće. Napredne tehnike poput difuzije, spektroskopije i perfuzije omogućuju preciznu karakterizaciju tkiva. Također, funkcionalni MR omogućuje vizualizaciju aktivnih dijelova mozga tijekom određenih aktivnosti. (4)

Nizu otkrića koji su doveli do razvoja uređaja za MR prethodi otkriće hrvatskog znanstvenika Nikole Tesle koji je 1882. godine otkrio primjenu okretnog magnetskog polja u električnom motoru („Teslino jaje“). U prvoj polovici 20. stoljeća više znanstvenika pokušalo je istražiti princip NMR. Jedan od njih bio je američki znanstvenik sa Sveučilišta Columbia Isidor Isaac Rabi koji je otkrio način mjerenja magnetskog momenta u jezgri litija i klora u sastavu plina LiCl tzv. tehnika rezonancije molekularnog snopa. 1944. godine za to otkriće nagrađen je Nobelovom nagradom za fiziku. Svega nekoliko godina kasnije, 1946., dvoje znanstvenika neovisan jedan o drugom proširili su Rabijevu metodu na tekuće i krute tvari. Felix Bloch, William Webster Hansen i Martin Packard na Sveučilištu u Stanfordu otkrili su efekt NMR protona u vodi, a efekt protona u parafinskom vosku Edward Mills Purcell, Henry

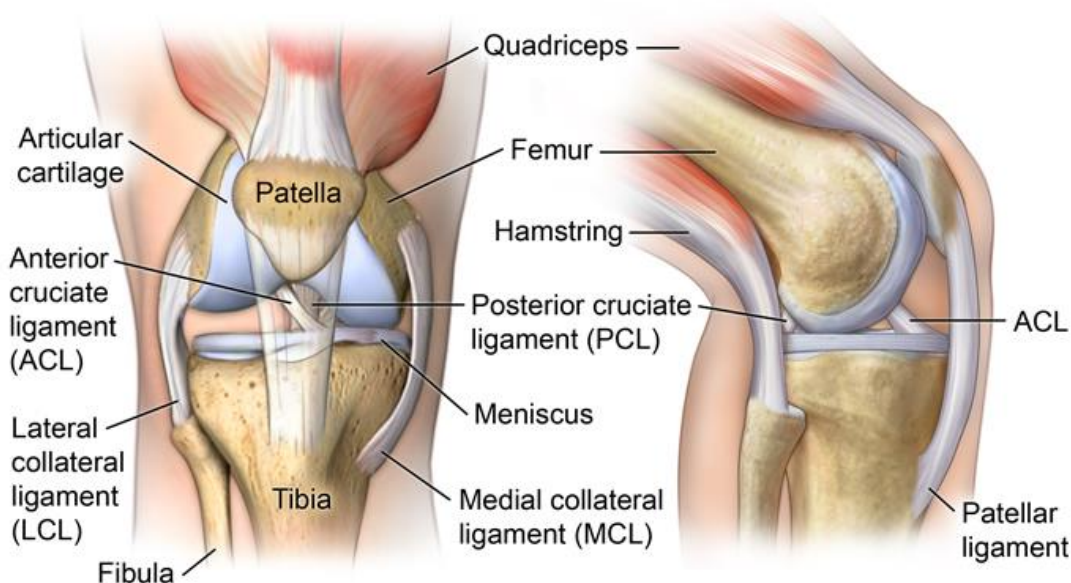
Cutler Torrey i Robert Vivian Pound s Massachusetts Institute of Technology. 1952. godine Blochu i Purcellu dodijeljena je Nobelova nagrada za fiziku. (7,8) Raymond Damadian 1971. godine otkrio je da se signal vodika razlikuje u zdravom i patološkom tkivu te iduće godine patentira uređaj za snimanje. Paul Christian Lauterbur je 1973. godine pomoću NMR snimio i objavio slike presjeka kroz dvije staklene kapilare ispunjene običnom vodom koje su bile pričvršćene na unutarnju stijenu veće cjevčice teške vode (D_2O). Engleski fizičar Sir Peter Mansfield dodatno je produbio Lauterbureva otkrića 1974. godine i razvija upotrebu gradijenata tzv. „slice selective“. 1977. godine uspješno je učinjeno prvo snimanje glave u tri dimenzije, a 1981. godine cijelog tijela. Lauterbur i Mansfield nagrađeni su Nobelovom nagradom za fiziologiju ili medicinu 2003. godine. (9,10)

U Kliničkoj bolnici „Sveti Duh“ u Zagrebu 1989. godine ugrađen je prvi MR uređaj. (11)

1.2. ANATOMIJA KOLJENA

Koljeno (*lat. articulatio genus*) je zglob koji povezuje distalni dio bedrene kosti (*lat. femur*) i proksimalni dio goljenične kosti (*lat. tibia*). Čine ga tri zgloba:

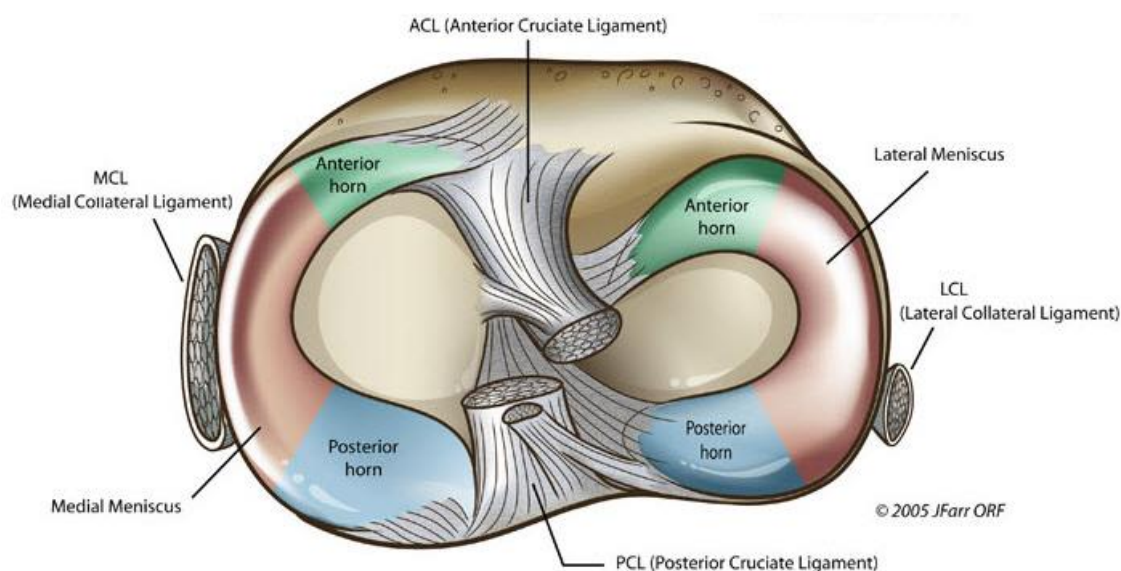
- patelofemoralni zglob (zglob između patele i femura)
- femorotibijalni zglob (zglob između femura i tibiae)
- tibiofibularni zglob (zglob između tibiae i fibulae)



Slika 1. Anatomski prikaz koljena (preuzeto s: <https://comportho.com/anatomy/anatomy-of-the-knee/>)

Zglob koljena složen je od kutnog i obrtnog zgloba (*lat. trochogynglimus*). Prema pokretljivosti pripada skupini pokretnih zglobova, a prema obliku zglobne plohe je cilindrični zglob. Zbog svoje građe, koljeno ima dvije ravnine gibanja: poprečnu i uzdužnu. Rotacija potkoljenice prema van i unutra vrši se oko uzdužne osovine, a ekstenzija i fleksija oko poprečne osovine. Kondili femura čine konveksno zglobno tijelo te su zavijeni od sprijeda po većem polumjeru, a straga prema manjem te omogućuju fleksiju i ekstenziju. Medijalni kondil femura je zavijen i oko međučvorne udubine (*lat. fossa intercondylaris*) pa omogućuje i rotaciju potkoljenice. Konkavno zglobno tijelo čine kondili tibiae koji su na gornjoj strani blago udubljeni i razdvojeni područjem koje tvore međučvorna izbočina (*lat. eminentia intercondylaris*) i dvije

udubine ispred i iza nje (*lat. area intercondylaris anterior et posterior*). Sve zglobne površine pokrivene su hrskavicom. Kako bi konkavni kondili femura pratili konveksne kondile tibiae, između njih se nalaze dva meniska (*lat. menisci articulares medialis et lateralis*). Menisci su polumjesečaste tvorbe veziva i hrskavice čija je uloga prijenos i raspoređenje opterećenja preko zglobnih površina femura i tibiae, apsorpcija šoka i redukcija stresa, povećavaju stabilnost zgloba, djeluju kao sekundarni stabilizatori te „podmazuju“ zglob sinovijalnom tekućinom. Medijalni menisk zgloda kao otvoreno slovo „C“, a lateralni poput zatvorenog slova „C“. Oba meniska povezana su poprečnom koljenskom svezom (*lat. ligamentum transversum genus*). (12)

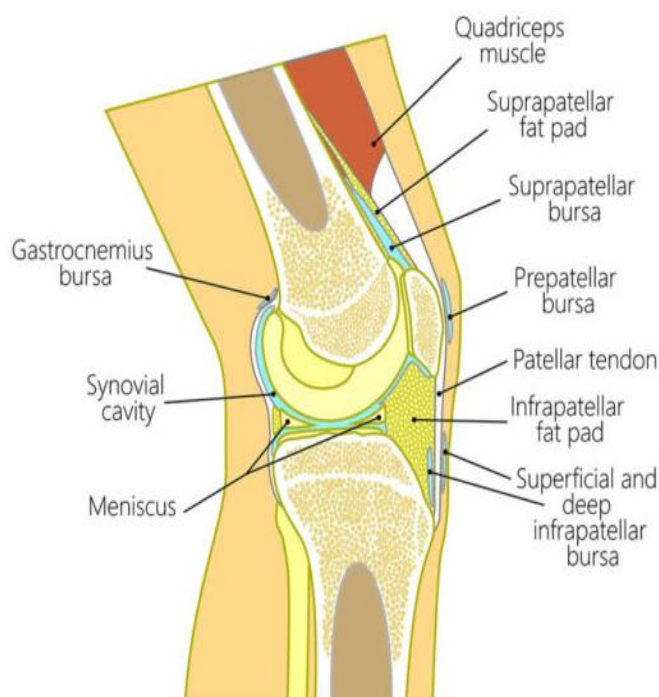


Slika 2. Aksijalni presjek koljena (preuzeto s: <http://www.cartilagerestoration.org/anatomy>)

Kako bi koljeno bilo čvrsto i stabilno, osiguravaju ga sveze koje se dijele u tri skupine:

- sveze koje pojačavaju zglobnu čahuru (*lat. ligamentum patellae, ligamentum popliteum obliquum et ligamentum popliteum arcuatum*)
- kolateralne sveze (*lat. ligamentum collaterale mediale et laterale; MCL et LCL*)
- sveze unutar zgloba (*lat. ligamentum cruciatum anterior et posterior; ACL et PCL*)

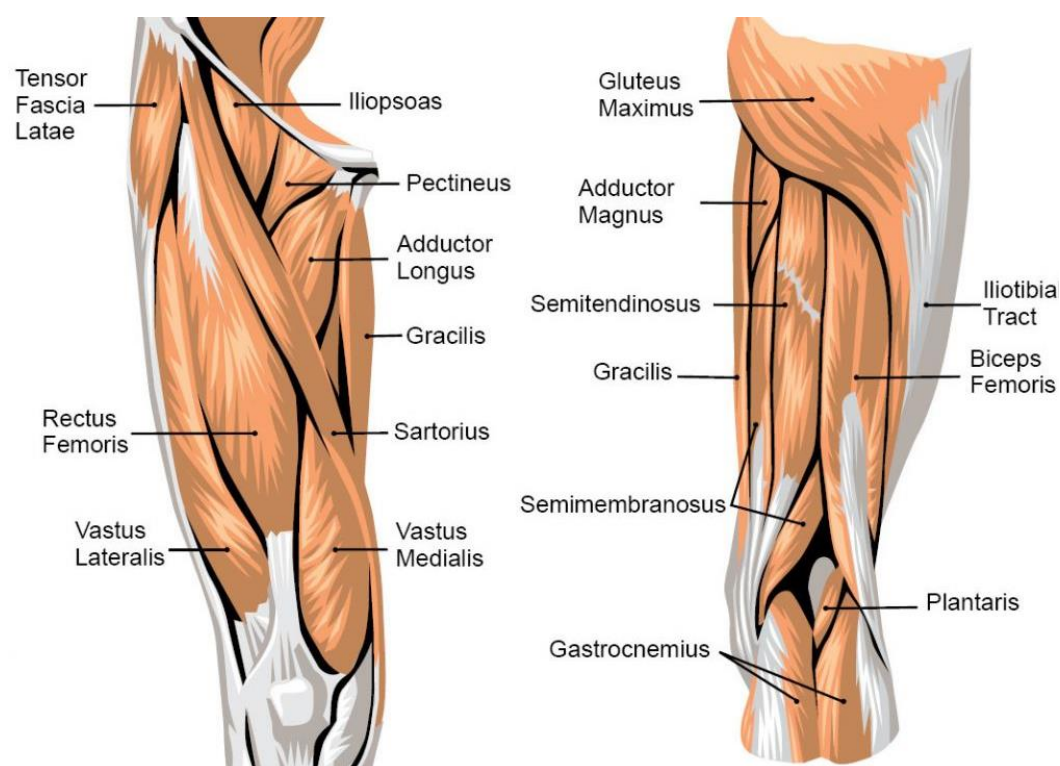
Kolateralni ligamenti nalaze se izvan zglobne čahure na medijalnom i lateralnom dijelu koljena. MCL onemogućuje prekomjernu abdukciju, a LCL prekomjernu adukciju koljena. Zajedno osiguravaju koljeno od hiperekstenzije. ACL i PCL prolaze u sredini zgloba jedan pored drugog i čine oblik križa. Uloge ACL i PCL su spriječiti klizanje tibiae naprijed i straga te onemogućiti aksijalnu rotaciju tibiae, pri tom ACL onemogućuje unutarnju rotaciju, a PCL vanjsku. (13)



Slika 3. Prikaz burzi koljena (preuzeto s: <https://www.ultrasound-guided-injections.co.uk/prepatella-bursitis-housemaids-knee/>)

Koljeno okružuju *lat. bursae*, odnosno vrećice ispunjene sinovijalnom tekućinom. Njihova je uloga da olakšavaju kretanje i smanjuju trenje na mjestima gdje tetive i mišići prelaze preko koštanih izbočina. Unutar koljena nalaze se četiri burze: *lat. suprapatellar bursa, prepatellar bursa, infrapatellar bursa et semimembranosus bursa*. (14)

Mišići koji sudjeluju u pokretanju i stabilizaciji koljena podijeljeni su u četiri skupine: prednja, stražnja, medijalna i lateralna. Na prednjoj strani natkoljenici nalazi se četveroglavi bedreni mišić (*lat. m. quadriceps femoris*) koji je zadužen za ekstenziju koljena, a čine ga *lat. m. rectus femoris, vastus medialis, vastus lateralis et vastus intermedius*. Stražnja skupina mišića tzv. „stražnja loža“ (*eng. hamstrings*) vrši fleksiju koljena. Proksimalno, s lateralne strane nalazi se *lat. m. biceps femoris* koji vrši vanjsku rotaciju koljena, a s medijalne strane nalaze se *lat. m. semitendinosus* et *m. semimembranosus* koji vrše unutarnju rotaciju koljena. Distalno se nalaze *lat. m. plantaris* i *m. gastrocnemius*.

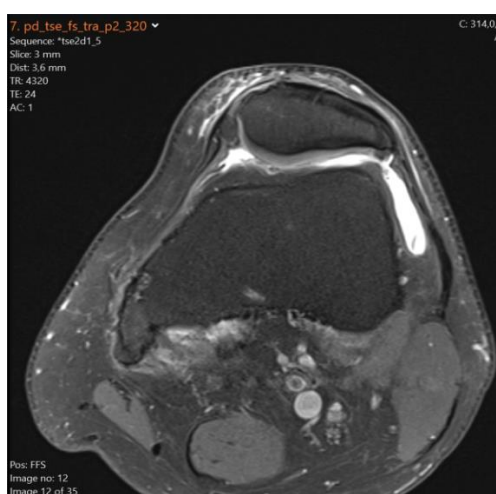


Slika 4. Prikaz mišića natkoljenica sprijeda i straga (preuzeto s: <https://www.pinterest.com/pin/543106036298977147/>)

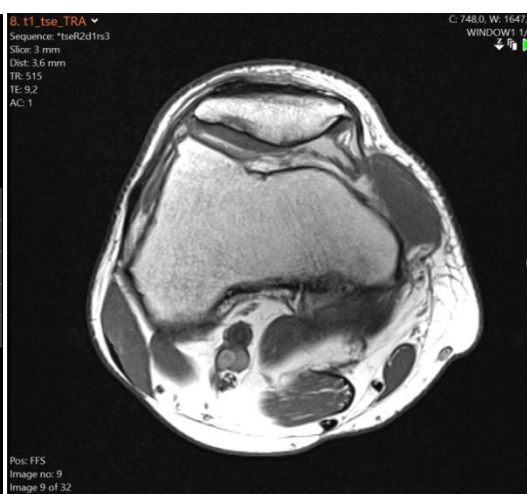Medijalnu skupinu mišića čine *lat. m. sartorius* i *m. gracilis*, a zajedno sa *m. semitendinosusom* se hvataju na tibi i čine *lat. pes anserinus*. Na taj način djeluju kao fleksori koljena i sudjeluju u unutarnjoj rotaciji koljena. Lateralna skupina mišića također sudjeluje u fleksiji koljena, a čine je *lat. tractus iliotibialis* koji ima ulogu stabilizacije koljena i *m. popliteus* koji sudjeluje i u vanjskoj i u unutarnjoj rotaciji. (13)

1.3. PATOLOGIJA KOLJENA

Koljeno je svakodnevno izloženo opterećenjima kao što su stajanje, hodanje i/ili trčanje. Najčešći simptom koji se javlja kod problema s koljenima je bol. Mjesto i jačina boli ovisi o uzroku problema. Prekomjerna tjelesna težina, dugotrajno stajanje, sportska naprezanja i prekomjerne rotacije koljena najčešće utječu na javljanje bolova u koljenu. Uz bol, ponekad se javljaju i drugi simptomi kao što je oteklina i krutost zgloba, crvenilo, toplina, nestabilnost koljena, škripanje, nemogućnost ispravljanja koljena i sl. Kako bi se postavila dijagnoza, važan je klinički pregled i dobro uzeta anamneza. Klinički pregled uključuje inspekciju, palpaciju te ispitivanje funkcije koljena. Pri tom, važno je pregledati i zdravo i ozlijeđeno koljeno kako bi se usporedila funkcija i pokretljivost zdravog koljena s ozlijeđenim. Izvodi se više vrsta testova kao što su valgus i varus stres test (znak „žabljih usta“), Lachman-ov test, pivot shift test, test prednje ladice i sl. Bolesti koljena mogu se podijeliti u prirodne i stečene bolesti. Najčešće prirodne anomalije su *lat. patella bipartita* te *luxatio congenita patellae*. Stečene bolesti dijele se na akutne i kronične upale, posttraumatska stanja, degenerativne bolesti i tumore koljenog zgloba. U akutne upale zgloba spadaju *lat. arthritis infectiva et arthritis urica (gonagra)* te reumatoidni artritis koji se javlja i u akutnom i u kroničnom stadiju. Osim reumatoidnog artritisa, tuberkuloza koljena i osteomijelitis su kronične upale koljena. Hondromalacija patele, gonartroza koljena, neuroartropatija i hemofilična artropatija spadaju u degenerativne bolesti koljena.

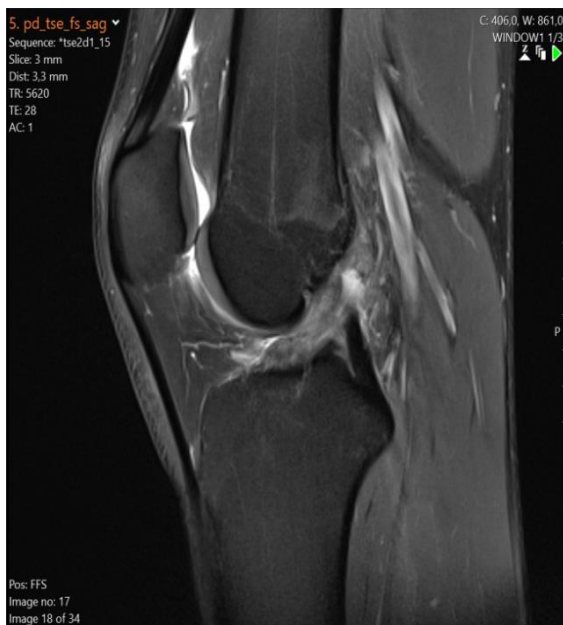

Slika 5. Patella bipartita (arhiva Opća bolnica „Dr. Tomislav Bardek“ Koprivnica)

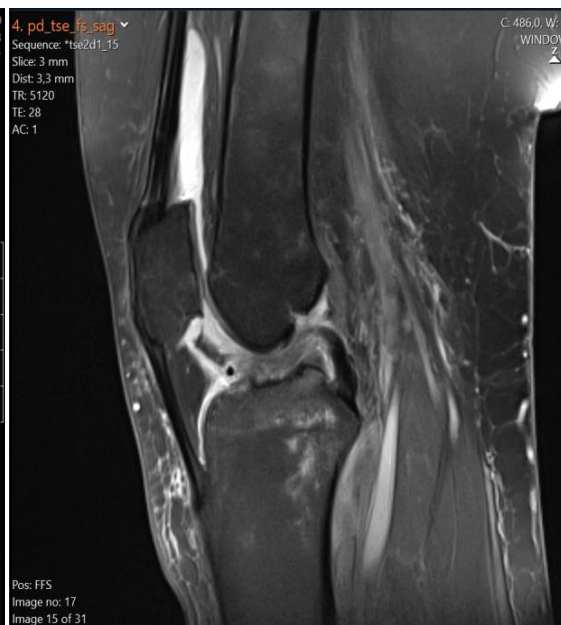

Slika 6. Chondromalacia patellae 3./4. stupnja (Opća bolnica „Dr. Tomislav Bardek“ Koprivnica)

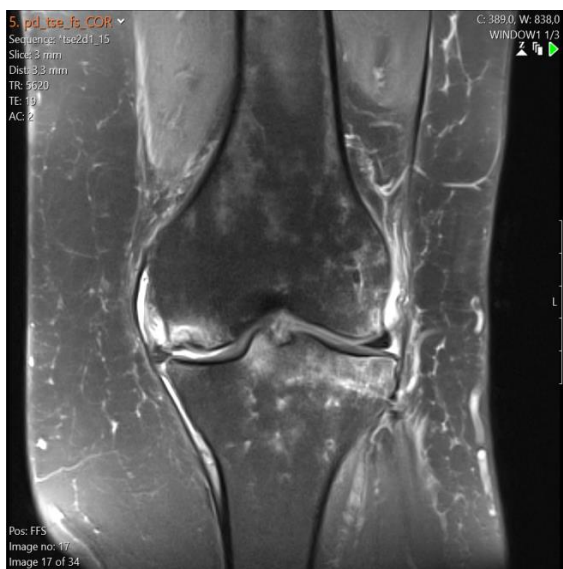U posttraumatska stanja ubrajamo ozljede meniskusa, ozljede križnih ligamenata, tendinitis patele, dislokacije i prijelome. Sam naziv govori da se ove ozljede događaju kao posljedica trauma i to najčešće prilikom sportskih aktivnosti kada dolazi do prenaprezanja, naglih rotacija i promjena smjera kretanja.



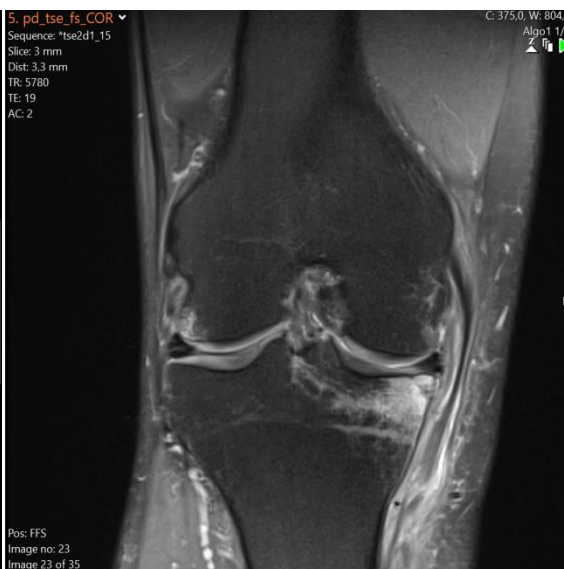Slika 7. Ruptura ACL (arhiva Opća bolnica „Dr. Tomislav Bardek“ Koprivnica)



Slika 8. Ruptura ACL (arhiva Opća bolnica „Dr. Tomislav Bardek“ Koprivnica)

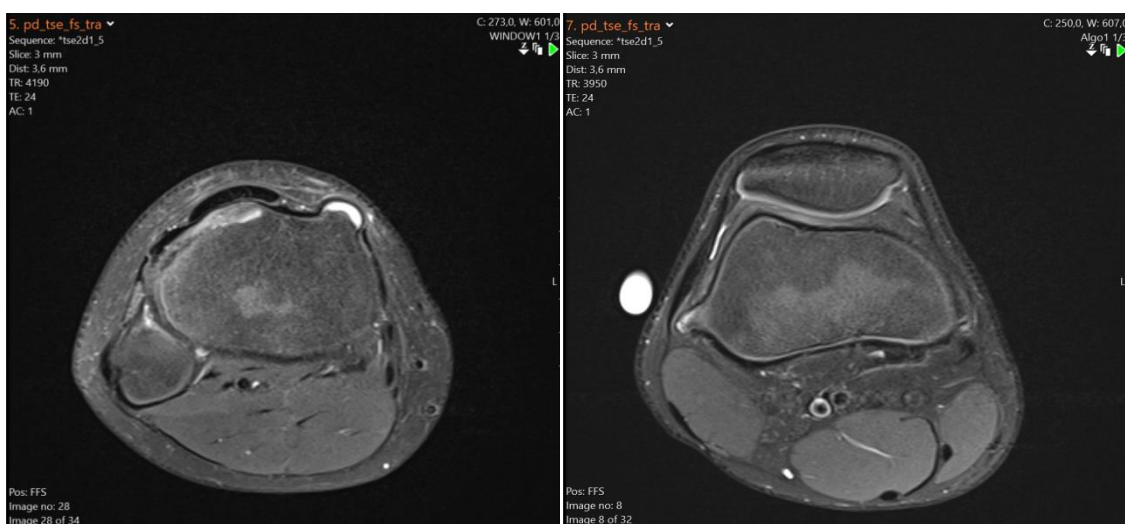


Slika9. „SONK“ fraktura (arhiva Opća bolnica „Dr. Tomislav Bardek“ Koprivnica)

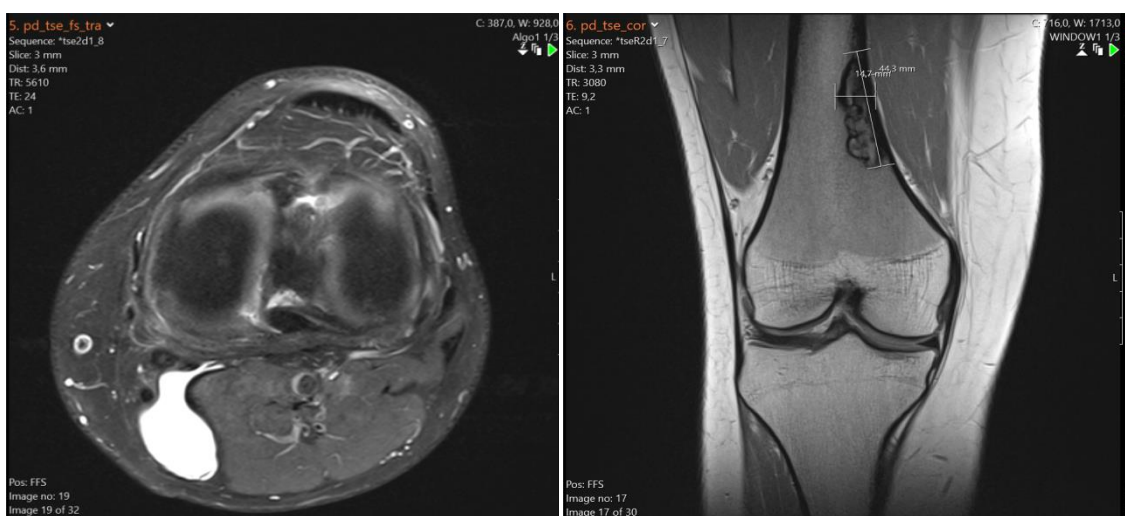


Slika10. Fraktura posteromedijalnog ruba platoa tibiae (arhiva Opća bolnica „Dr. Tomislav Bardek“ Koprivnica)

Unutar i u okolini zgloba mogu se razviti benigni i maligni tumori. Najvažniji pokazatelji u analizi potencijalnog tumoru su: morfološke karakteristike lezije na radiogramu (sklerotična ili osteolitička lezija) i dob pacijenta. Najpouzdaniji pokazatelj u određivanju je li lezija maligna ili benigna jest zona prijelaza između lezije i okolne kosti. Svega nekoliko lezija nalazi se na epifizi. Kod mlađih pacijenta uglavnom se radi o infekciji ili hondroblastomu. U pacijenata starijih od 20 godina može se javiti i gigantocelularni tumor. Na metafizama nastaju osteosarkomi, hondrosarkomi, enhondromi, neosificirajući fibromi (*eng. non-ossifying fibroma; NOF*), aneurizmatičke i jednostavne koštane ciste te infekcije, a na dijafizama Ewing-ov sarkom, osteoblastom i fibrozna displazija.



Slika 11. Osteohondromi (arhiva Opća bolnica „Dr. Tomislav Bardek“ Koprivnica)



Slika 12. Baker cista (arhiva Opća bolnica „Dr. Tomislav Bardek“ Koprivnica)

Slika 13. NOF (arhiva Opća bolnica „Dr. Tomislav Bardek“ Koprivnica)

2. CILJ RADA

Cilj ovog rada je prikazati rezultate dosadašnjih istraživanja u primjeni 1.5T i 3T magnetske rezonancije u oslikavanju koljena u svakodnevnoj kliničkoj praksi.

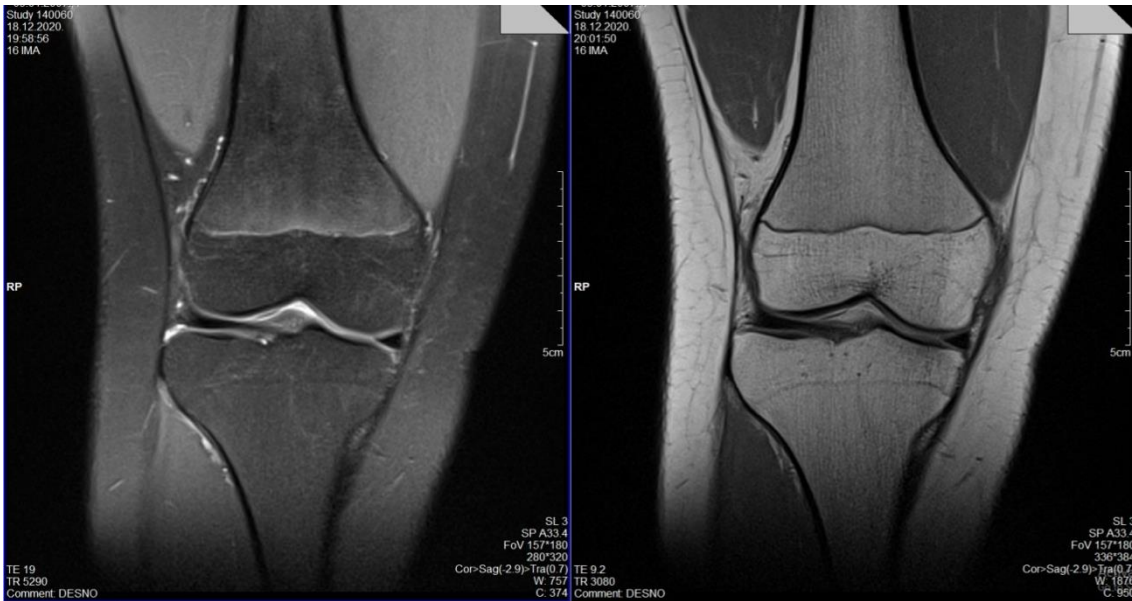
Ovaj rad napravljen je na temelju pretraživanja znanstvene literature objavljene u razdoblju od 2009.-2021. godine na platformi PubMed koristeći baze podataka upotrebom izraza 1.5T and 3T, knee MRI, comparison, knee pathology. Pretraživanjem je dobiveno 256 objavljenih članaka. Naposljetku, pregledom potencijalnih članaka na temelju unaprijed određenih kriterija odabrano je 35 članaka koji su korišteni u pisanju ovog diplomskog rada.

3. IZVORI PODATAKA I METODE

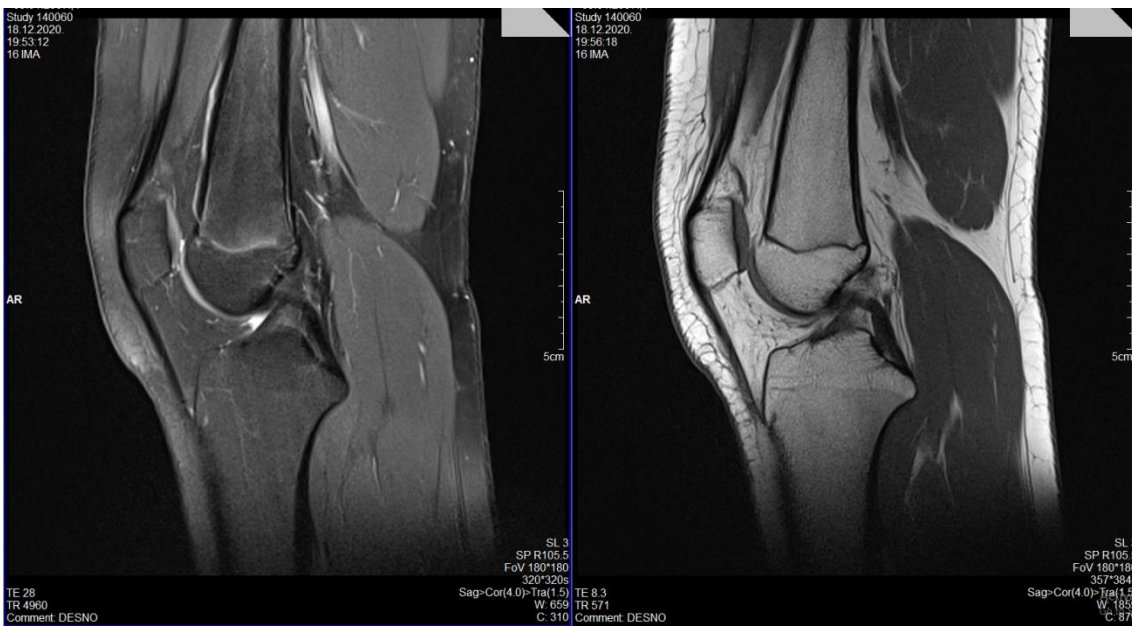
3.1. STANDARDNI PROTOKOLI ZA SNIMANJE KOLJENA

Prema smjernicama Europskog društva za muskuloskeletnu radiologiju (15) (*eng. European Society of Musculoskeletal Radiology*) protokoli za snimanje koljena se sastoje od T2 TSE FS ili „proton density“ (*u daljnjem tekstu PD; hrv. gustoća protona*) FS sekvenci i T1 sekvence u trima ortogonalnim ravninama presjeka – sagitalna, aksijalna i koronarna te T2 aksijalni oblique za procjenu ACL. Koronarne i sagitalne PD sekvence pružaju visoku SNR i prostornu rezoluciju i osjetljivije su naspram T2 sekvenci u detekciji patologije meniska, nedostatak je što vrijeme snimanja traje relativno dugo. Većina protokola sadrži bar jednu PD sekvencu u sagitalnoj ili koronarnoj ravnini. T2 sekvence mogu bolje uočiti promjene signala nalik edemu kostiju i mekog tkiva te su korisne za bolju karakterizaciju postoperativnog meniska (patološka tkiva su uglavnom edematozna i/ili vaskularna, imaju više sadržaja vode te posljedično visoki signal na T2 slikama).

Turbo Spin Echo (*u daljnjem tekstu FSE / TSE*) su SE sekvence, no s mnogo kraćim vremenom snimanja. Dvije su kontrastne razlike između SE i FSE/TSE. Prva razlika je što mast ostaje svjetlija na T2 slikama zbog brojnih RF pulseva, no to se može kompenzirati primjenjujući sekvence sa saturacijom signala masti (*eng. fat sat sequence*). Druga razlika nastaje zbog ponavljajućih 180° pulseva koju povećavaju efekt magnetizacijskog pomaka i smanjuju magnetsku osjetljivost. Npr. mišić se prikazuje tamniji na FSE/TSE nego na SE sekvenci, a zbog smanjene osjetljivosti teško se uočavaju mala krvarenja. Zamućenje slike na FSE/TSE događa se na rubovima tkiva zbog različitih vrijednosti T2. No, kod pacijenata s metalnim implantatima artefakti su značajno smanjeni upravo zbog zamućenja na rubovima. U velikom dijelu zamijenile su SE sekvence u oslikavanju središnjeg živčanog sustava, zdjelice i muskuloskeletnog sustava. Znatno skraćenje vremena snimanja, primjena matrica visoke rezolucije i NEX-a te poboljšana kvaliteta slike prednosti su ovih sekvenci. Nedostatci su zamućenje slike, signal masti „svijetli“ na T2 slikama te povećani efekti protoka i micanja. (16)



Slika 14. Koronarni presjeci sa i bez saturacije masti (arhiva Opća bolnica „Dr. Tomislav Bardek“ Koprivnica)



Slika 15. Sagitalni presjeci sa i bez saturacije masti (arhiva Opća bolnica „Dr. Tomislav Bardek“ Koprivnica)

T1 sekvence se obično izvode bez zasićenja masti jer se koriste za procjenu masti koštane srži, za procese zamjene srži ili za otkrivanje frakturnih linija. T1 FS se primjenjuju nakon intravenske ili intraartikularne primjene kontrastnog sredstva. Smjernice American College of Radiology za protokol snimanja koljena uključuju maksimalni FOV 16 cm, maksimalnu debljinu sloja 4 mm, matriks najmanje 192 x 256 te maksimalni razmak među slojevima (*eng. „gap spacing“*) 50%. Kontinuiranim tehničkim poboljšanjima u tehnologiji zavojnica i magneta, mnoge ustanove koriste tanje debljine slojeva i visoku prostornu rezoluciju za bolju vizualizaciju meniska i zglobnih struktura hrskavice istovremeno zadržavajući odgovarajući SNR ne produljujući vrijeme snimanja. Primjeri protokola za snimanje protokola na 1.5T i 3T MR uređajima dani su u Tablicama 1., 2. i 3.

Tablica 1. Protokol za snimanje koljena na MR uređaju Siemens Magnetom Aera jačine magnetskog polja 1.5T u Općoj bolnici „Dr. Tomislav Bardek“ Koprivnica

Sequence	TR (ms)	TE (ms)	Slice thickenss (mm)	FOV (mm)
pd_tse_fs_sag	4960	28	3	180
t1_tse_sag	571	8.3	3	180
pd_tse_fs_tra	4190	24	3	160
pd_tse_fs_cor	5290	19	3	180
pd_tse_cor	3080	9.2	3	180
t2_tse_obl	4220	79	2	160

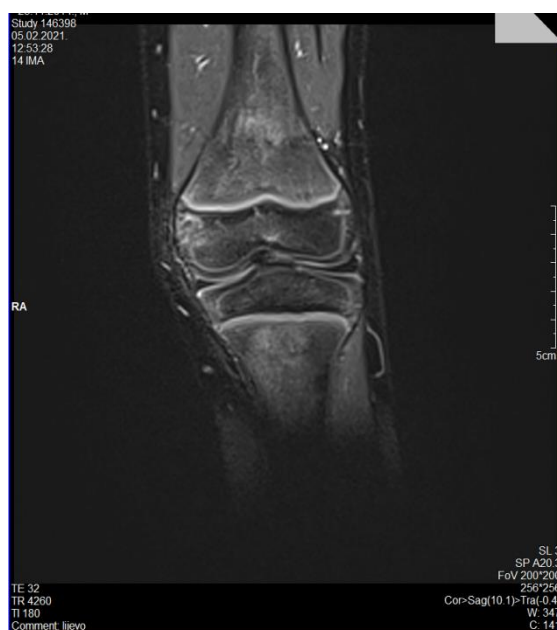Tablica 2. Protokol za snimanje koljena na MR uređaju Siemens Magnetom Vida jačine magnetskog polja 3T u Kliničkoj bolnici „Sv. Duh“

Sequence	TR (ms)	TE (ms)	Slice thickenss (mm)	FOV (mm)
pd_tse_fs_sag	3270	32	3	180
pd_tse_sag	3020	29	3	180
pd_tse_fs_cor	3530	24	3	180
pd_tse_cor	3020	29	3	180
pd_tse_fs_tra	4600	38	3	160
t2_tse_paracor_ACL	3000	71	2	160
t2_tse_parasag_ACL	3000	71	2	160

Tablica 3. Protokol za snimanje koljena na MR uređaju Siemens Magnetom Skyra jačine magnetskog polja 3T u Darthmouth-Hitchcock Medical Centru

Sequence	TR (ms)	TE (ms)	Slice thickenss (mm)	FOV (mm)
sag_pd_fse	3600	36	3	160
sag_pd_fse_fs	3000	40	3	160
cor_pd_tse	3000	25	3	160
cor_t2_fse_fs	4000	75	3	160
ax_t2_fse_fs	4300	77	3	160
ax_t1_fse	510	10	3	160
ax_t2_obl	2000	70	3	160

U oslikavanju muskuloskeletnog sustava vrlo je važna STIR sekvenca. STIR je IR sekvenca s kratkim vremenom inverzije koja se primjenjuje za prigušivanje signala masti. Obzirom da zdrava kost sadrži masnu koštanu srž koja je ovom sekvencom suprimirana, lezije unutar kosti su jasno vidljive. Sekvenca koja prigušuje signal vode naziva se FLAIR. Za razliku od STIR-a, FLAIR ima dugo vrijeme inverzije. Primjenjuje se u oslikavanju mozga i kralješnice kako bi se što jasnije detektirale periventrikularne i moždane lezije. Obzirom da je signal iz likvora 0, ova sekvenca je veoma korisna u detekciji akutnog subarahnoidalnog krvarenja, meningitisa i lezija multiple skleroze. Glavni nedostatak ovih sekvenci je dugo vrijeme trajanja obzirom da mora doći do potpune relaksacije protona. (6,16).



Slika 16. STIR sekvenca (arhiva Opća bolnica „Dr. Tomislav Bardek“ Koprivnica)

3.2. NOVE TEHNIKE SNIMANJA

Protokoli za snimanje koljena uglavnom traju od 20 do 40 minuta, ovisno o polju snimanja, patologiji, broju sekvenci i debljini sloja. Protokol brzog snimanja koljena na 3T MR može trajati 10 minuta, a pritom pružati visokokvalitetne slike. Obzirom da kod 3T MR dolazi do porasta SNR-a, vrijeme snimanja se može skratiti te se time smanjuju šanse za artefakte gibanja i povećava se udobnost pacijenta ili poboljšati kvaliteta slika povećanjem rezolucije. Mnogo je istraživanja kako optimizirati protokol za 3T MR za što bolju procjenu muskuloskeletnog sustava. (17) Budući na neprestani tehnološki razvoj, ukazuje se potreba za razvojem novih tehnika snimanja kao što su izotropno oslikavanje, uTE oslikavanje, T2 mapiranje, T1rho oslikavanje i oslikavanje natrija i dr.

3.2.1. 3D tehnike

Izotropne ili trodimenzionalne (3D) tehnike snimanja omogućuju dobivanje izotropnih vokselâ za razliku od anizotropnih vokselâ s dvodimenzionalnom (2D) tehnikom. Pomoću izotropnih vokselâ moguće je retrospektivno preoblikovati slike u brojne ravnine omogućujući bolju vizualizaciju kosih struktura (važno kod procjene patologije ACL i PCL). Također, zbog preoblikovanja slika moguće je značajno smanjiti vrijeme snimanja jer je potrebno samo jedno snimanje čime se izbjegavaju višestruka snimanja u različitim ravninama kao kod 2D. 2D snimanje rezultira debljim slojevima između kojih postoje praznine što dovodi do artefakta djelomičnog volumena. Izotropno oslikavanje omogućuje tanje slojeve uklanjajući praznine između slojeva, a time i smanjuje artefakte djelomičnog volumena. (18) Iako je izotropno oslikavanje moguće na 1.5T, povećani SNR pri 3T omogućuje bolju vizualizaciju preoblikovanih slika.

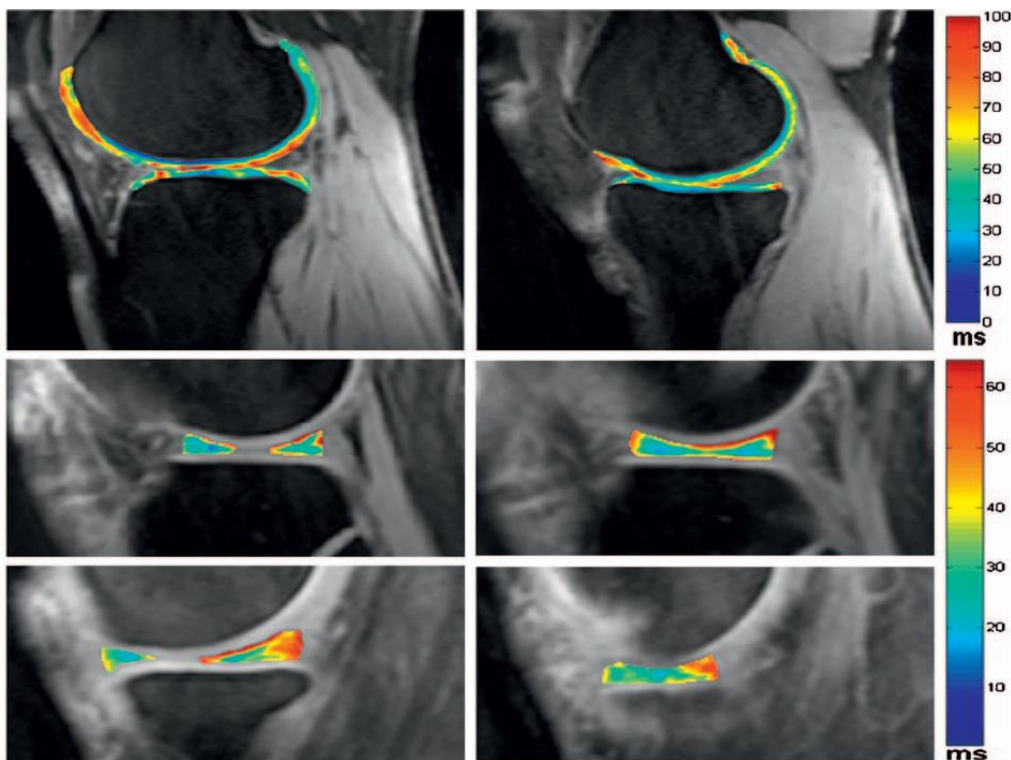
3.2.2. uTE sekvence

Ljudska tkiva sadrže nekoliko komponenti koje imaju široki raspon vrijednosti T2. U tkivima kao što su jetra i bijela tvar, spinovi imaju duge vrijednosti T2, no u koljenu

ligamenti, meniskusi, tetive, kortikalis i periost imaju kratke vrijednosti T2 koje se kreću od stotinu mikrosekundi do desetaka mikrosekundi. T2 ponderirane slike naglašavaju promjene u signalu samo od dugih T2 spinova dok se malo ili nimalo signala proizvodi iz tkiva s kratkim T2. Ultrakratke TE (uTE) sekvence mogu detektirati signal iz tkiva s kratkim T2 pomoću TE koji su 20-50 puta kraći od onih koji se koriste u standardnim sekvencama. uTE snimanjem moguće je dobiti visoki signal iz tkiva koje imaju inače slabi signal što omogućuje prepoznavanje oštećenja zglobne hrskavice, razlikovanje zona meniskusa i poboljšanje vidljivosti ligamentarnog ožiljnog tkiva. (19)

3.2.3. T1rho oslikavanje

T1rho oslikavanje ili relaksacija spin rešetke u rotirajućem okviru moguća je kada je magnetizacija konstantnim RF poljem blokirana spinom (*eng. „spin-locked“*) nakon postavljanja u transverzalnu ravninu. Ovo je metoda ispitivanja uspoređenih interakcija koje se javljaju između statičnih molekula vode i izvanstanične okoline u kojoj žive. Gubitak proteoglikana (rani biomarker osteoartritis) rezultira promjenama u makromolekularnom okruženju što je moguće prikazati na T1rho sekvenci. Ovom tehnikom moguće je prikupiti važne biomedicinske informacije u niskofrekventnim sustavima, a prve studije pokazale su da je obećavajuća tehnika za proučavanje ranog razvoja osteoartritis. (20,21) Može se koristiti na jačini polja 1.5T i 3T, međutim prikaz gubitka proteoglikana bolje se optimizira na 3T zbog povećanja SNR-a. (17)

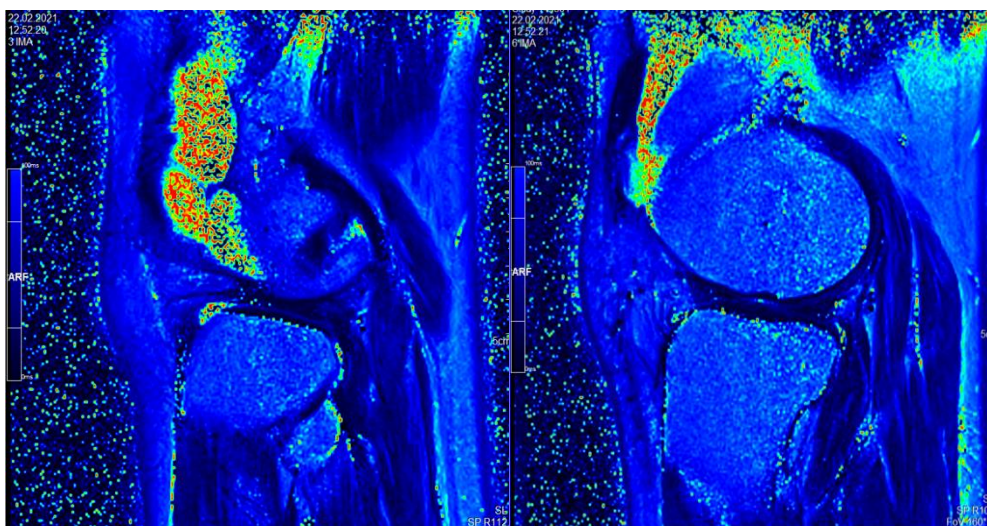


Slika 17. T1rho mape hrskavice i meniska (preuzeto s: <https://www.semanticscholar.org/paper/T1rho-MRI-of-menisci-and-cartilage-in-patients-with-Wang-Chang/475e512d01a5b139f7bfb991e550a2ad55399f6e/figure/2>)

3.2.4. T2 mapiranje

Vrijeme relaksacije T2 je za određeno tkivo uglavnom stalno, no patološki promijenjeno tkivo može rezultirati promjenama u vremenu relaksacije. Fiziološke promjene u matriksu hrskavice počinju se događati prije nego što se pojave simptomi. Najranija promjena u degeneraciji hrskavice koja se može detektirati je povećana propusnost kroz matriks koji omogućuje povećani sadržaj i kretanje vode. U matriksu hrskavice se stvara pritisak jer povećani hidrodinamički tlak tekućine nije u mogućnosti izdržati opterećenje. Pretjerani pritisak uzrokuje degeneraciju proteoglikan-kolagen matriksa i gubitak hrskavičnog tkiva. Mjerenjem prostorne raspodjele T2 vremena relaksacije moguće je prikazati područja povećanog ili smanjenog sadržaja vode koja su povezana s oštećenjem hrskavice. Potrebno je obratiti pažnju na odabir odgovarajuće MR tehnike za mjerenje T2 vremena relaksacije s visokim stupnjem preciznosti.

Uglavnom se koristi multiecho spin-echo sekvenca. Slika se može konstruirati pomoću karte u boji ili sive skale koja prikazuje T2 vrijeme relaksacije kako je prikazano na slici 40. T2 karte mogu se napraviti i na 1.5T, no 3T zbog povećanog SNR-a omogućuje bolji prikaz rane degeneracije hrskavice.

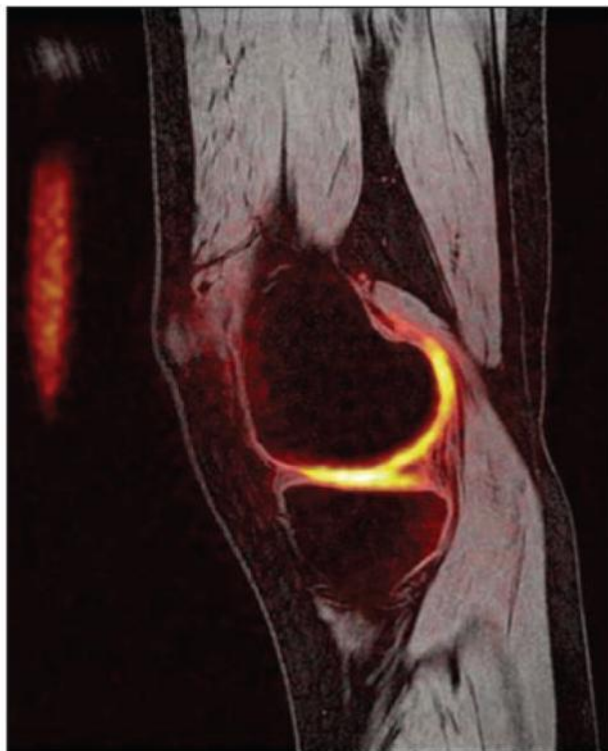


Slika 18. T2 mapiranje (arhiva Opća bolnica „Dr. Tomislav Bardek“ Koprivnica)

3.2.5. Oslikavanje natrijem (^{23}Na)

Oslikavanje natrijem kao i T1rho oslikavanje moguće je mjeriti sadržaj proteoglikana kao biomarkera ranog osteoartritisa. Ovu tehniku omogućuje činjenica da atom natrija (^{23}Na) poput atoma vodika (^1H) ima neparan broj protona ili neutrona te stoga posjeduje nuklearni spin koji omogućuje prikaz MR fenomena. Iako je natrij manje zastupljen u tijelu od vodika, može se naći u hrskavici u koncentracijama približno 320 mM. Kao rezultat niže koncentracije, niže rezonantne frekvencije i kraćeg T2 vremena relaksacije, oslikavanje natrijem predstavlja nove izazove i zahtijeva primjenu posebnih zavojnica te dugo vrijeme snimanja. Obzirom da proteoglikani imaju negativan naboj koji privlači pozitivne atome natrija, a gubitak proteoglikana događa se s osteoartritisom, mjerenje razine natrija unutar hrskavice može dati točan prikaz razine patologije. Iako je koncentracija natrija primjetna u zdravoj hrskavici, istraživanjem je dokazano kako je

oslikavanje natrijem osjetljivo na relativno male promjene u koncentraciji proteoglikana. (22)




Slika 19. Oslikavanje natrijem pri 3T (preuzeto s: <https://www.ncbi.nlm.nih.gov/pmc/articles/PMC2879429/>)

3.3. RF ZAVOJNICE

RF zavojnice imaju ključnu ulogu u ukupnoj kvaliteti slike. Za emitiranje RF pulseva i detekciju signala iz snimanog dijela tijela zadužene su RF zavojnice. Konstruirane su od jednog ili više navoja vodljivog materijala, niza dioda, kondenzatora, prepojačala i pojačala signala. Ako je zavojnica smještena bliže snimanog dijelu tijela, odnos signal-šum (*eng. signal-to-noise ratio; u daljnjem tekstu SNR*) je bolji, a time i kvaliteta slikovnog prikaza. Kako je tehnologija MR uređaja napredovala, a i povećala se snaga magnetskog polja, došlo je do razvoja u konstrukciji RF zavojnica. Trenutno se na tržištu nalazi veliki broj različitih RF zavojnica koje se razlikuju u veličini, težini, jačini polja rada, složenosti i primjeni. Svaka od njih ima specifične prednosti i nedostatke. Novi sustavi sadrže sve veći broj prijamnih kanala

čime omogućuju slike veće prostorne razlučivosti i veći eng. „*frame rates*“. Većina zavojnica ima pretpojačala s malim šumom za svaki prijemni element ugrađen izravno u „tijelo“ zavojnice. Uređaji za identifikaciju zavojnice, prekidači za prijenos i primanje, hibridni razdjelnici i ostale komponente povisuju cijenu i složenost zavojnica. Zavojnice s velikim prijenosnim elementima obično postižu veću ujednačenost kuta nagiba (eng. *flip angle*), ali mogu dovesti do povećanja SARa što dovodi do problema s grijanjem pacijenta. Zavojnice koje koriste nizove malih prijemnih zavojnica smještenih u području snimanja mogu postići izvrstan SNR, ali često imaju neujednačenu osjetljivost prijema. Jedna od vrsta zavojnica kombinira tzv. eng. „*bird-cage*“ zavojnicu s više nizova samo za primanje te time zahtijevaju manje snage zbog malog volumena, a SAR je ublažen jer je zagrijavanje ograničeno na lokalno anatomsko područje, a ne na cijelo tijelo. (23)

Znatan napor se ulaže u razvoj novih i poboljšanih zavojnica za muskuloskeletni sustav. Osim razvoja protonskih zavojnica, istražuje se i primjena zavojnica za detekciju $1\text{H}/^{23}\text{Na}$. Ove zavojnice su visoko senzitivne i rade na specifičnim frekvencijama. Razvoj pretraga pomoću ovih zavojnica ima značajan utjecaj na rano otkrivanje bolesti muskuloskeletnog sustava, što u konačnici dovodi do bolje skrbi za pacijenta. (23)



Slika 20. Dvostruko podešena $1\text{H}/^{23}\text{Na}$ „bird cage“ zavojnica (preuzeto s: <https://www.ncbi.nlm.nih.gov/pmc/articles/PMC4400851/>)

4. REZULTATI

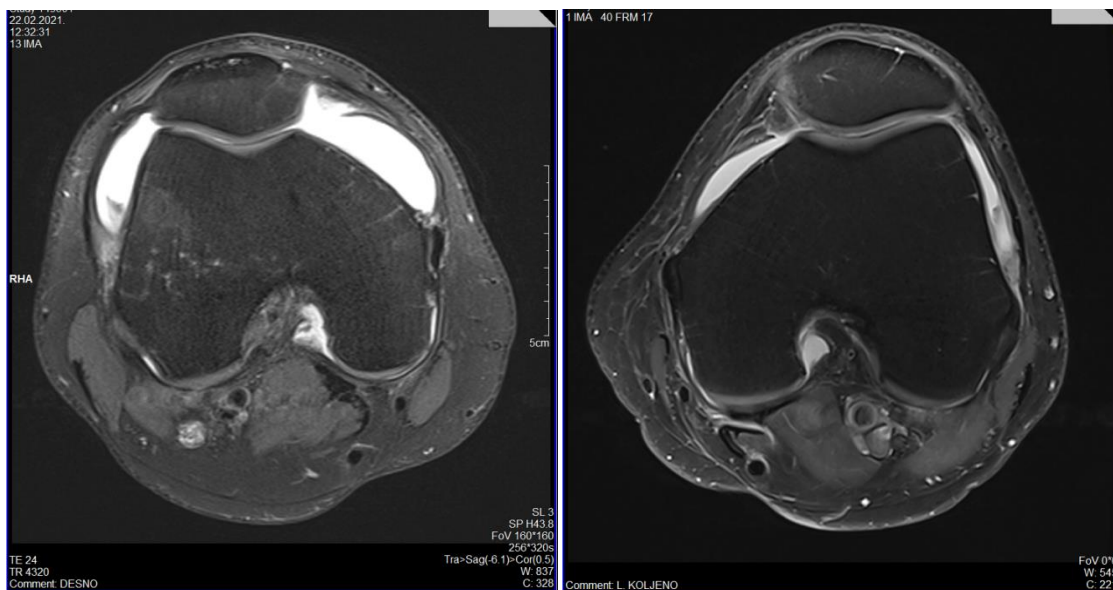
Magnetska rezonancija zahvaljujući multiplanarnom prikazu i izvrsnom kontrastu mekih tkiva postala je vodeći modalitet za neinvazivnu procjenu muskuloskeletnog sustava. Smatra se vrhunskim slikovnim i dijagnostičkim alatom zbog sposobnosti procjene širokog spektra anatomije i patologije, od ligamentarnih ozljeda do lezija zglobne hrskavice. Oslikavanje koljena zahtijeva izvrstan kontrast, visoku rezoluciju i sposobnost vizualizacije vrlo malih struktura. Većina pacijenata se snima uređajima za magnetsku rezonanciju jačine magnetskog polja 1.5T jer su dostupniji naspram uređaja jačine magnetskog polja 3T. Iako se primarno koristio za neuroradiologiju, sve veći broj studija pokazuje sposobnosti i prednosti 3T u oslikavanju muskuloskeletnog sustava. (17) Obje jačine magnetskog polja, i 1.5T i 3T, pružaju kvalitetne dijagnostičke slike. MR uređaji jakosti 3T imaju visoki SNR i prostornu razlučivost što utječe na poboljšanje dijagnostičke pouzdanosti i smanjenje vremena snimanja. Napredni 3T sustavi mogu poboljšati detekciju i karakterizaciju tumora i poremećaja perifernih živaca. (24) S druge strane, uređaji jačine 1.5T mogu smanjiti artefakte nastale zbog metala koji se nalaze u području snimanja te određeni medicinski uređaji (npr. pacemaker) mogu biti sigurni za snimanje samo u polju jačine 1.5T. (25)

Ukoliko korištena radiofrekventna zavojnica i snimljeni volumen tkiva ostaju isti, prijelaz sa 1.5T na 3T trebao bi rezultirati dvostrukim SNR-om. To povećanje SNR-a omogućuje do četiri puta brže prikupljanje slika ili dvostruku rezoluciju u jednom smjeru (tzv. direkciji). Povećanje prostorne razlučivosti omogućuje vizualizaciju malih struktura što je velika prednost za preoperativno planiranje. Kao što je gore navedeno, 3T MR može poboljšati rezoluciju i brzinu skeniranja, no kako bi se dobio optimalan kontrast slike i SNR-a važno je uzeti u obzir međudjelovanje magnetskog polja i relaksacijskih vremena. Gold i suradnici (26) mjerili su relaksacijska vremena na 1.5T i na 3T radi optimizacije protokola za snimanje muskuloskeletnog sustava na 3T. U studiji je sudjelovalo 5 zdravih volontera kojima je snimano koljeno. Znanstvenici su mjerili T1 i T2 vrijeme u hrskavici, sinovijalnoj tekućini, mišiću, koštanoj srži i masti na 1.5T i 3T. Izmjereno T1 vrijeme pri 3T bilo je veće od mjerenja na 1.5T, no izmjereno T2 je bilo smanjeno u usporedbi s 1.5T. Drugim riječima, visoku rezoluciju

na 3T može se postići povećanjem TR kod T1 vremena i korištenjem tanjih slojeva naspram 1.5T, a vrijeme snimanja se može skratiti koristeći eng. „*single-average*“ akvizicija.

Ubrzo nakon uvođenja MR uređaja jačine magnetskog polja 3T, nekoliko znanstvenika započelo je studije pokušavajući istražiti točnost anatomije i patologije na slikovnom prikazu nastalom uređajem jakosti polja 3T naspram 1.5T i nižim magnetskim sustavima. Brojne studije pokazale su visoku točnost, osjetljivost i specifičnost anatomije i patologije tkiva u zglobu koljena. Prema Wongu i suradnicima (27), 3T imao je bolju vizualizaciju anatomskih struktura i bolju dijagnostičku pouzdanost u usporedbi s 1.5T što je rezultiralo značajno boljom osjetljivošću i gradiranjem lezija hrskavice u koljenu. U toj studiji sudjelovalo je 26 pacijenata koji su komparativno radili pretragu na 1.5T i na 3T u prosjeku unutar 102 dana, pri tom njih 19 je podvrgnuto artroskopiji. Koristeći artroskopiju kao referentni standard, dijagnostika abnormalnosti hrskavice bila je poboljšana na 3T naspram 1.5T uz veću osjetljivost (75,7% u odnosu na 70,6%), točnost (88,2% u odnosu na 86,4%) i ispravno gradiranje lezija hrskavice (51,3% u odnosu na 42,9%). Raspon pouzdanosti bio je viši pri 3T od 1,5T ($p < 0,05$), a SNR dvostruko veći nego kod 1.5T.

Uspoređujući 3T MR i nalaze artroskopije, Magee i Williams (28) retrospektivno su očitali nalaze koljena kod 100 pacijenata koji su nakon MR koljena radili artroskopiju. Senzitivnost MR u detekciji rascjepa meniska bila je 96%, a specifičnost 97% (tri lažno-pozitivna očitavanja rascjepa meniska na MR-u u odnosu na artroskopiju te četiri rascjepa meniska koja su bila vidljiva na artroskopiji nisu bila vidljiva na MR-u).



Slika 23. pd_tse_fs_tra 1.5T SNR=1 (arhiva Opća bolnica „Dr. Tomislav Bardek Koprivnica)

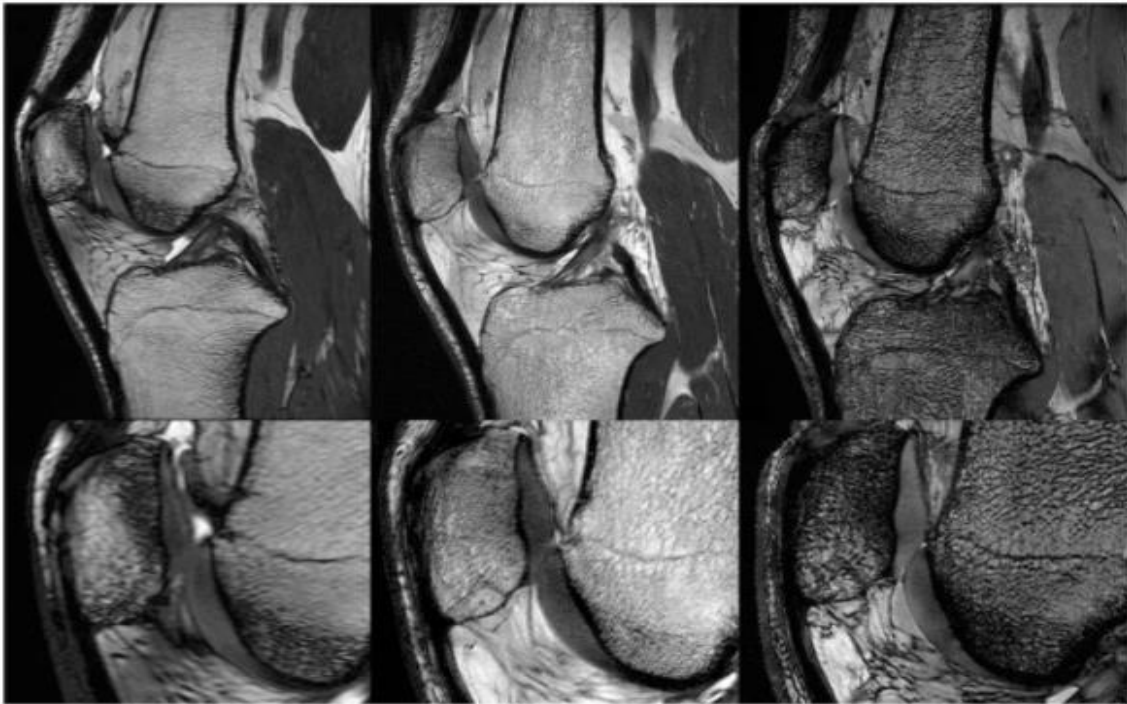
Slika 24. pd_tse_fs_tra 3T SNR=1.8 (arhiva Opća bolnica „Dr. Tomislav Bardek“ Koprivnica)

Budući da rezonantna frekvencija protona masti i vode raste linearno s jačinom magnetskog polja, artefakt kemijskog pomaka (*eng. chemical-shift*) u smjeru frekvencije kodiranja bit će udvostručen pri 3T naspram 1.5T ukoliko *eng. „bandwidth“* ostaje isti. Jedan od načina ispravljanja artefakta kemijskog pomaka jest udvostručiti bandwidth. Povećanje bandwidtha s (+/-) 32 kHz pri 1.5T na (+/-) 64 kHz pri 3T rezultirat će istom količinom artefakta kemijskog pomaka kao na 1.5T, omogućiti veći broj slojeva, kraći TE i razmak odjeka. Primarni nedostatak snimanja s kratkim TE FSE sekvencama je zamućenje slike zbog smanjenog odjeka signala na rubovima k-prostora. Zamućenje slike može se djelomično smanjiti korištenjem kratkog odjeka i visokog bandwidtha. Kako bi se dobile kvalitetne slike, važno je koristiti RF zavojnicu za koljeno. Kada nije moguće koristiti zavojnicu za koljeno (npr. edematozno koljeno), koristi se zavojnica za tijelo. U tom slučaju važno je smanjiti refokusirajuće pulseve ili skratiti vrijeme snimanja kako bi se smanjio SAR. (29)

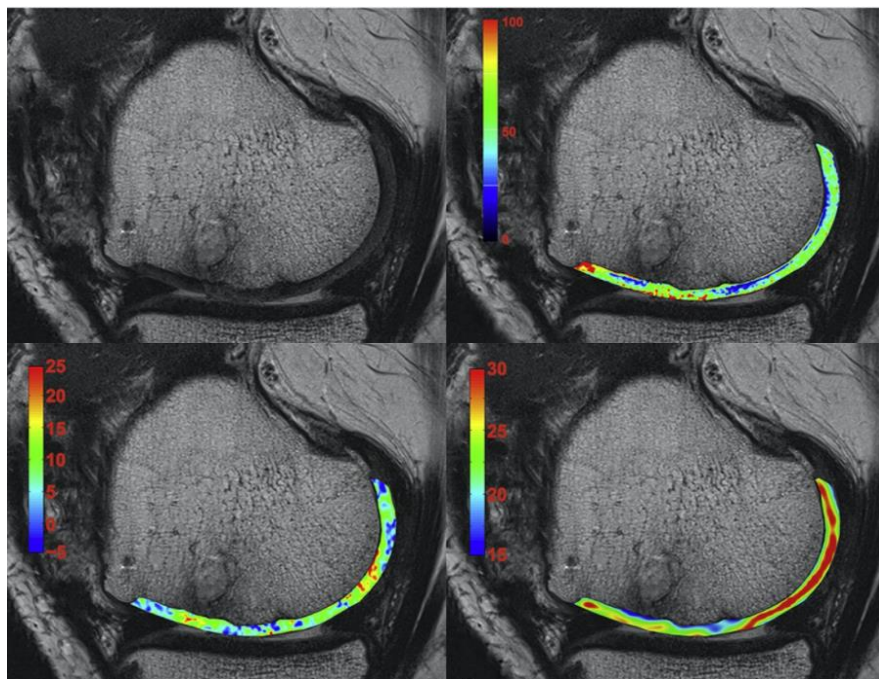
U kliničke svrhe koriste se MR uređaji snage do 4T, dok se uređaji snage iznad 4T koriste za istraživanja. Što je magnetsko polje jače, veći je SNR što znači da se tijelo može snimiti u istoj ili većoj razlučivosti, ali brže. No, svaki skok snage magnetskog polja dolazi s određenom nesigurnošću. Prelazak s 3T na 7T predstavio je istraživačima izazove. Biološke nuspojave, iako privremene, izraženije su na 7T i uključuju: vrtoglavicu, mučnine, nistagmus, visoki SAR i dr. (30)

Veliki broj istraživanja sa 7T MR odnosi se na živčani sustav, dok za muskuloskeletni sustav ima svega nekoliko studija. Welsch i suradnici (31) prikazali su superiornost 7T nad 3T MR za kvantitativnu i kvalitativnu procjenu hrskavice, u smislu veće prostorne razlučivosti, većeg SNR-a te smanjenog vremena akvizicije. Aringhieri i suradnici (32) snimali su istog pacijenta na 1.5T, 3T i 7T kako bi usporedili kvalitetu dobivenih slika. Optimizirana prostorna i kontrastna razlučivost na 7T omogućila je precizniju procjenu hrskavice (slika 21). Springer i suradnici (33) analizirali su dijagnostičku pouzdanost uspoređujući sličan klinički protokol na 3T i 7T u studiji sa 40 pacijenata koji su imali bolove u koljenu. Unatoč određenom smanjenju kvalitete slike zbog artefakata kemijskog pomaka, otkrili su poboljšanje ukupnog dijagnostičkog potencijala pri 7T što pokazuje pojačano otkrivanje suptilnih lezija zahvaljujući većem SNR-u i boljoj razlučivosti. Wang i suradnici (34) prvi su izvršili studiju oslikavanjem natrija na 7T. U studiji je sudjelovalo 10 pacijenata od kojih je 5 pacijenata bolovalo od osteoartritisa, korištena je kvadratna zavojnica za koljena i 3D gradijentna eho sekvenca s radijalnom akvizicijom. U bolesnika s osteoartritisom koncentracija natrija značajno je smanjena za -30% do 60%, ovisno o stupnju degeneracije.

Jedini 7T MR uređaj u Republici Hrvatskoj nalazi se u Hrvatskom institutu za istraživanje mozga Medicinskog fakulteta Sveučilišta u Zagrebu te je prilagođen za rad in vivo i ex vivo s malim laboratorijskim životinjama. (35)



Slika 21. Usporedba koljena pri 1.5T, 3T i 7T MR korištenjem FIESTA-C sekvence (s lijeva na desno); u donjem dijelu prikazan detalj usporedbe femoralno-patelarnog odjeljka na 1.5T, 3T i 7T (preuzeto s: <https://eurradiolexp.springeropen.com/articles/10.1186/s41747-020-00174-1>)



Slika 22. Oslikavanje natrijem pri 7T (preuzeto s: <https://eurradiolexp.springeropen.com/articles/10.1186/s41747-020-00174-1#ref-CR11>)

5. RASPRAVA

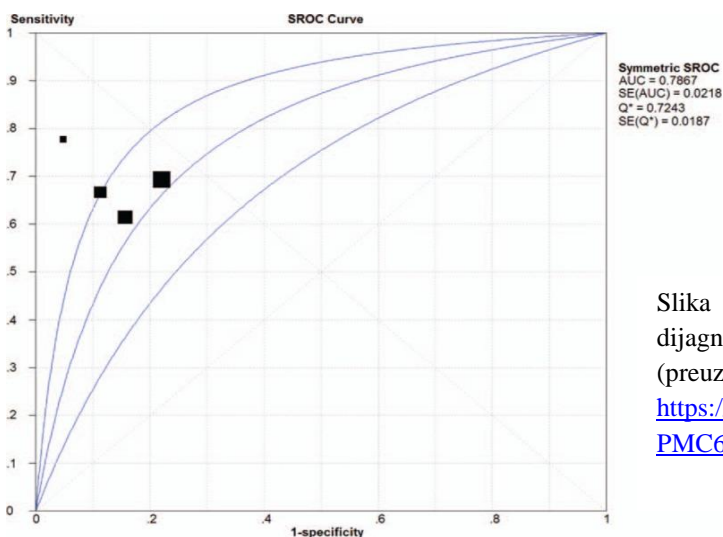
Obzirom na oprečne rezultate u literaturi kako veća jačina magnetskog polja automatski povećava osjetljivost i specifičnost MR za otkrivanje patoloških lezija u koljenu, dvojica ortopeda Cheng i Zhao (36) izvršili su sustavni pregled i meta-analizu studija uspoređujući dijagnostičku točnost 1.5T i 3T MR za lezije unutar koljena. Početna pretraga za radovima uključila je 563 studije, a nakon primjene kriterija za isključenje (broj ispitanika < 10 i odsutnost nalaza artroskopije) odabrano je 48 studija na cjeloviti pregled. Od tih 48, 16 kliničkih studija odabrano je za analizu dijagnostičke točnosti 1.5T i 3T MR za lezije zglobne hrskavice, ligamenata ili meniskusa. 6 studija objavilo je rezultate samo za 1.5T, 4 studija samo za 3T, a ostalih 6 studija i za 1.5T i 3T. Kako bi se smanjila heterogenost među kliničkim studijama, provedene su zasebne meta-analize za dijagnostiku lezija unutar zglobne hrskavice, ligamenata i meniskusa. U studijama je sudjelovalo ukupno 1886 pacijenata, opisano je 824 lezija ligamenata, 6686 lezija zglobne hrskavice te 3631 lezija meniskusa. U svim studijama artroskopija je bila referentna metoda za procjenu patologije koljena. U nalazima artroskopije i MR-a zglobne površine koljena bile su podijeljene u šest regija: iver, trohlea, medijalni i lateralni kondil femura te medijalni i lateralni plato tibiae.

Tablica 4. Sažetak karakteristika obuhvaćenih studija (preuzeto s: <https://www.ncbi.nlm.nih.gov/pmc/articles/PMC6160024/>)

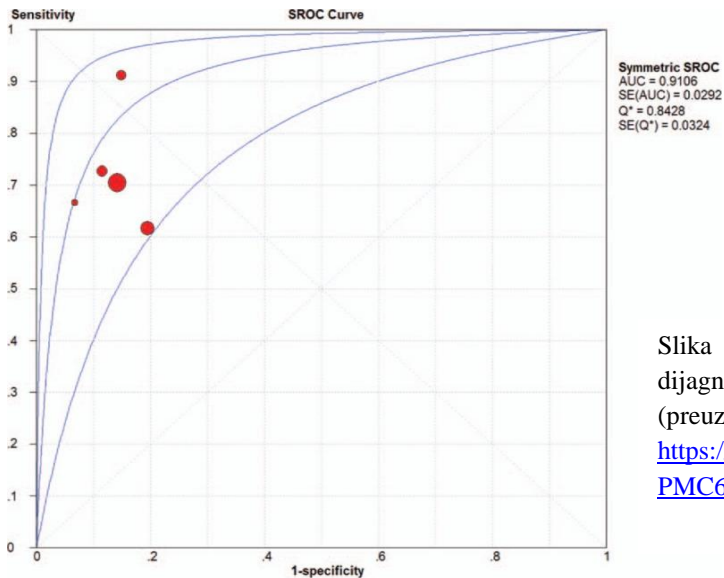
Study	Country	Year published	Study type	Cases, n	Patient age (y), mean or range	Time between MRI and arthroscopy
Krampla ^[13]	Austria	2009	Retrospective	32	15–60	Within 4 wk
Mandell ^[14]	USA	2017	Retrospective	297	42.8	68.2 d
Grossman ^[19]	USA	2009	Retrospective	200	36	62.9 d
Van Dyck ^[10]	Belgium	2013	Prospective	100	45	46 d
Wong ^[6]	USA	2009	Retrospective	19	38.5	56 d
Kijowski ^[1]	USA	2009	Retrospective	200	39	19.1 d
Magee and Williams ^[20]	Merritt Island	2006	Retrospective	100	41	8 d
LaPrade ^[2]	USA	2014	Retrospective	287	41.7	18 d
Craig ^[16]	USA	2005	Retrospective	58	13–68	56 d
Esmaili Jah ^[17]	Iran	2005	Prospective	70	–	–
Lee ^[21]	South Korea	2008	Retrospective	192	51	192 d
von Engelhardt ^[15]	Germany	2007	Prospective	40	49.5	4.3 d
Khan ^[18]	Saudi Arabia	2006	Prospective	60	35	Within 1 mo
Anif ^[22]	Pakistan	2013	Prospective	50	30	–
Timotijević ^[23]	Serbia	2013	Retrospective	107	29.17	–
Alizadeh ^[24]	Iran	2013	Prospective	74	33.5	Within 3 d

Kao što je moguće vidjeti u tablici 4. u analizu je obuhvaćeno 6 prospektivnih i 10 retrospektivnih studija objavljenih u rasponu od 2005. do 2017. godine. Raspon godina pacijenata uključenih u studiju bio je od 15 do 68 godina. Najkraće vrijeme između obavljenog MR pregleda i artroskopije bilo je unutar 3 dana, a najdulje 192 dana.

Objedinjena specifičnost, osjetljivost, omjer pozitivne vjerojatnosti (*eng. positive likelihood ratio; +LR*), omjer negativne vjerojatnosti (*eng. negative likelihood ratio; -LR*) i dijagnostički omjer izgleda (*eng. diagnostic odds ratio; DOR*) 5 studija (31-35) za dijagnostiku lezija hrskavice za 1.5T MR iznosili su 0.664, 0.824, 4.222, 0.414, 9.383. Za 3T MR iznosili su 0.702, 0.851, 4.988, 0.304 i 17.765. Iz Moses sROC krivulja (*eng. summary receiver operating characteristics*) (graf 1. i 2.) za 1.5T i 3T MR Q test za heterogenost pokazao je široku homogenost u svim studijama ($P > .05$). Iz tih krivulja izračunata je vrijednost površine ispod ROC krivulje (*eng. area under curve; AUC*) koja je za 1.5T iznosila 0.7867, a za 3T 0.9106). Otkrivena je značajna razlika u dijagnostičkoj učinkovitosti 1.5T i 3T ($Z = 3,4$, $P < .05$), a dijagnostička učinkovitost 1.5T za lezije hrskavice bila je niža u odnosu na 3T.

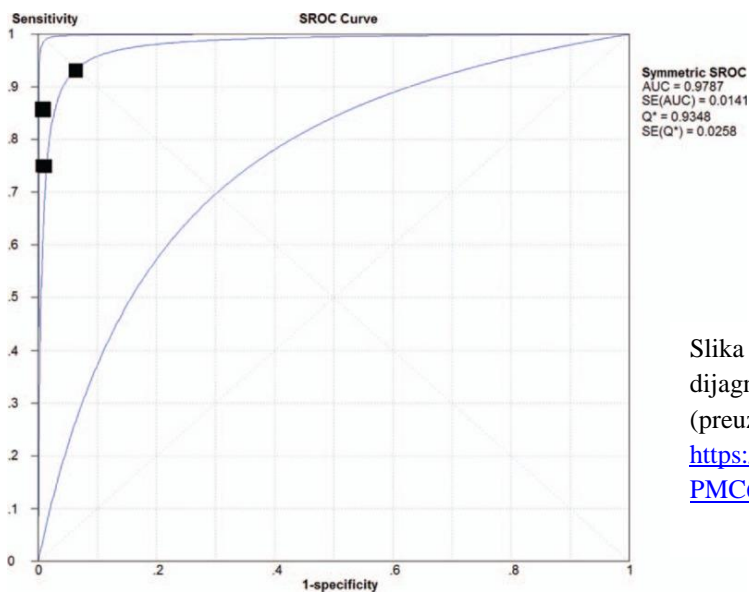


Slika 25. Moses sROC krivulja za dijagnostiku lezija hrskavice na 1,5T MR (preuzeto s: <https://www.ncbi.nlm.nih.gov/pmc/articles/PMC6160024/>)

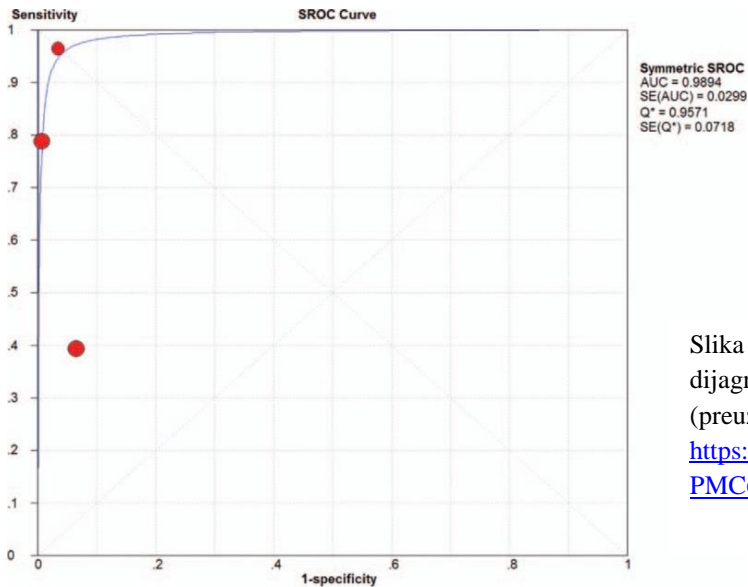


Slika 26. Moses sROC krivulja za dijagnostiku lezija hrskavice na 3T MR (preuzeto s: <https://www.ncbi.nlm.nih.gov/pmc/articles/PMC6160024/>)

Od uključenih studija, 5 studija (37,39-42) je analiziralo dijagnostičku točnost 1.5T i 3T MR za lezije ligamenata. Objedinjena specifičnost, osjetljivost, + LR, - LR i DOR vrijednosti bile su za 1,5T 0.834, 0.977, 47.346, 0.186 i 322.99. Vrijednosti za 3T iznosile su 0.648, 0.969, 20.144, 0.246 i 124.80. Iz Moses sROC krivulja (graf 3. i 4.) za 1.5T i 3T MR, Q test za heterogenost pokazao je široku homogenost u svim studijama ($P > .05$). AUC za 1.5T je 0.9787, a za 3T 0.9894. Iz gore navedenog, nije primijećena značajna razlika u dijagnostičkoj točnosti 1.5T i 3T za lezije ligamenata koljena ($Z = 0.32$, $P > .05$).

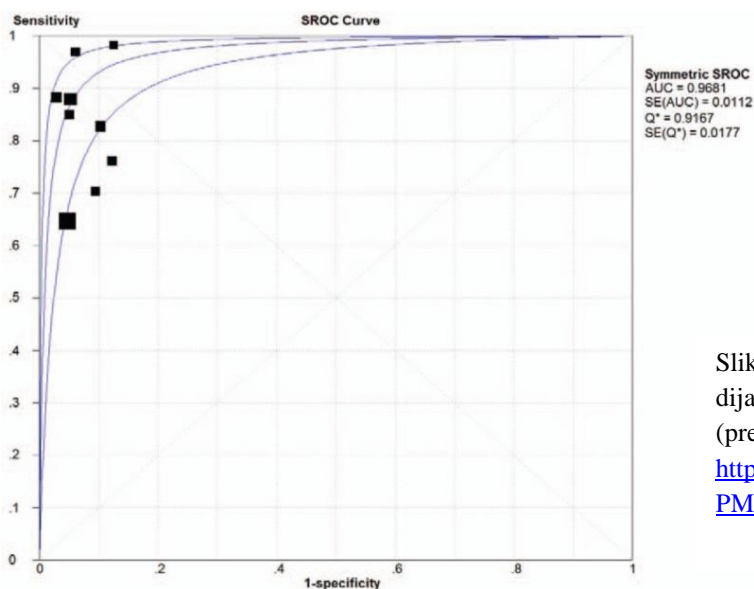


Slika 27. Moses sROC krivulja za dijagnostiku lezija ligamenata na 1,5T MR (preuzeto s: <https://www.ncbi.nlm.nih.gov/pmc/articles/PMC6160024/>)

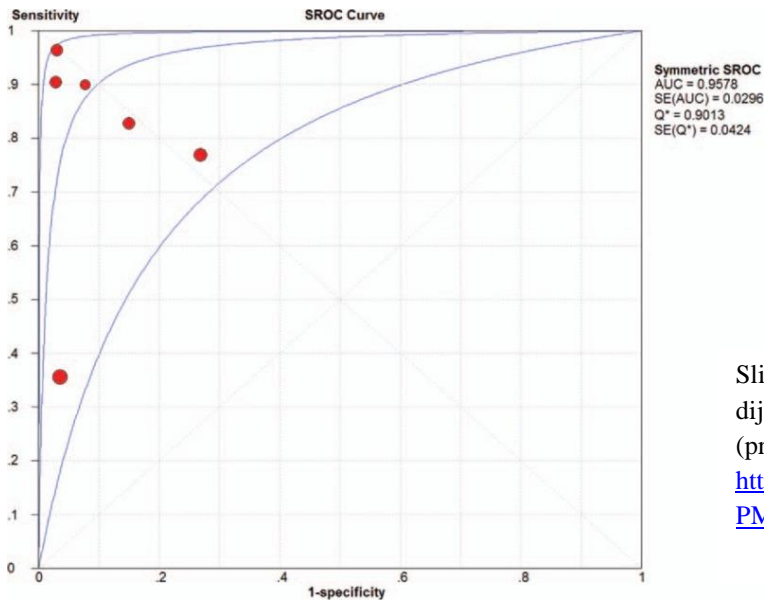


Slika 28. Moses sROC krivulja za dijagnostiku lezija ligamenata na 3T MR (preuzeto s: <https://www.ncbi.nlm.nih.gov/pmc/articles/PMC6160024/>)

12 studija (34,36,37,40-47) je analiziralo dijagnostičku točnost 1.5T i 3T MR za rascjep meniska. Objedinjena specifičnost, osjetljivost, + LR, - LR i DOR vrijednosti bile su za 1.5T 0.809, 0.942, 11.598, 0.172 i 71.130, a za 3T 0.753, 0.884, 10.464, 0.164 i 62.555. Kao i kod dijagnostike lezija ligamenata i zglobne hrskavice, Q test za heterogenost pokazao je široku homogenost u svim studijama ($P > .05$). AUC za 1.5T je 0.9681, a za 3T 0.9578. Značajna razlika u dijagnostičkoj točnosti 1.5T i 3T za rascjep meniska nije primijećena ($Z = 0.33$, $P > .05$).

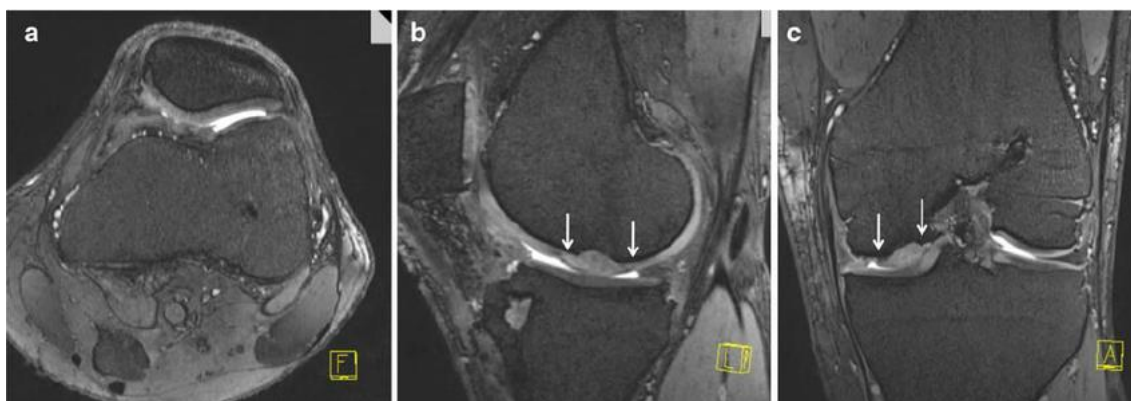


Slika 29. Moses sROC krivulja za dijagnostiku rascjepa meniska na 1,5T MR (preuzeto s: <https://www.ncbi.nlm.nih.gov/pmc/articles/PMC6160024/>)



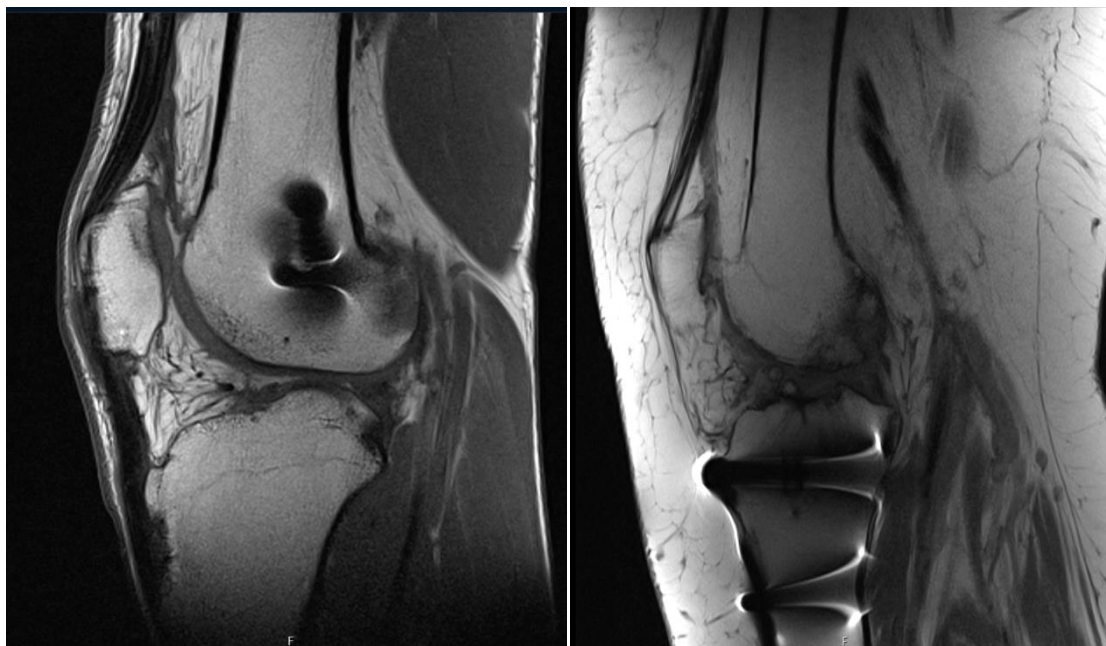
Slika 30. Moses sROC krivulja za dijagnostiku rascjepa meniska na 3T MR (preuzeto s: <https://www.ncbi.nlm.nih.gov/pmc/articles/PMC6160024/>)

U svibnju 2021. godine, Abdulaal i suradnici (48) objavili su studiju u kojoj su istraživali utjecaj optimizacije parametara novih 3D sekvenci na kvalitetu slike na 1.5T i 3T MR uređajima. U studiji je sudjelovalo 16 zdravih dobrovoljaca koji su prospektivno snimani tijekom razdoblja od šest tjedana pomoću 1.5T i 3T MR. Korištene su 8 kanalne i 15 kanalne zavojnice za koljeno s faznim nizom. Protokol snimanja sastojao se od standardne 2D TSE sekvence i nove 3D TSE PDW SPACE sekvence, obje sa i bez supresije masti, te T2*W gradijent eho TrueFISP sekvence. Vizualizaciju anatomske strukture i kvalitetu slike procijenila su dva muskuloskeletna radiologa. Kvantitativni i kvalitativni rezultati ispitivani su pomoću Friedmanovih testova, a dogovor između i unutar promatrača određeni su s K statistikom. Slike fantoma i zdravih dobrovoljaca otkrile su veći SNR za sekvence na 3T (p-vrijednost 0,05). 3D sekvence pokazale su manju osjetljivost na artefakt djelomičnog volumena u odnosu na 2D sekvence. I 2D i 3D dobivene slike na 3T pokazale su bolju kvalitetu slike naspram 1.5T. Optimizirane 3D sekvence pokazale su se kao dobar odabir za razlučivanje kontrasta između hrskavice i zglobne tekućine te njihovom optimizacijom smanjit će se vrijeme snimanja uz održavanje kvalitete slike te poboljšanje dijagnostičke točnosti u muskuloskeletnom sustavu.



Slika 31. 3D TrueFISP sekvenca (preuzeto s: https://www.researchgate.net/figure/Morphological-3D-isotropic-True-FISP-sequence-of-one-patient-12-months-after-MACT-of-the_fig2_23686393)

Buttin i suradnici 2020. godine objavili su članak u kojem prikazuju prednosti i nedostatke 3T MR u odnosu na 1.5T. Kao prednosti 3T navode povećani SNR kojim se smanjuje vrijeme akvizicije i povećava prostorna razlučivost, bolji prikaz i detekcija malih krvnih žila na TOF u odnosu na 1.5T, veća osjetljivost GRE i SWI sekvenci u detekciji krvarenja, moždanog udara, tumora i dr. U teoriji, količina magnetskog šuma pri 3T u odnosu na 1.5T trebala bi biti proporcionalna snazi magnetskog polja, no u praksi gradijentna pojačala i pretpojačala kompenziraju nastanak šuma pa tako 3T MR proizvodi svega neznatno veći magnetski šum naspram 1.5T. Gubitak T1 kontrasta u tkivima pri 3T povezan je s povećanjem T1 vremena koji dovodi do usklađivanja relaksacijskih vremena između bijele i sive tvari pa je tako slabija diferencijacija, pogotovo na SE ili TSE sekvencama. Artefakti magnetske osjetljivosti povećani su, naročito ako postoje metalni objekti u pacijentu. Gubitak signala i distorzija polja bit će još veća pri 3T. Također, SAR pri 3T je mnogo veći nego pri 1.5T. (49)

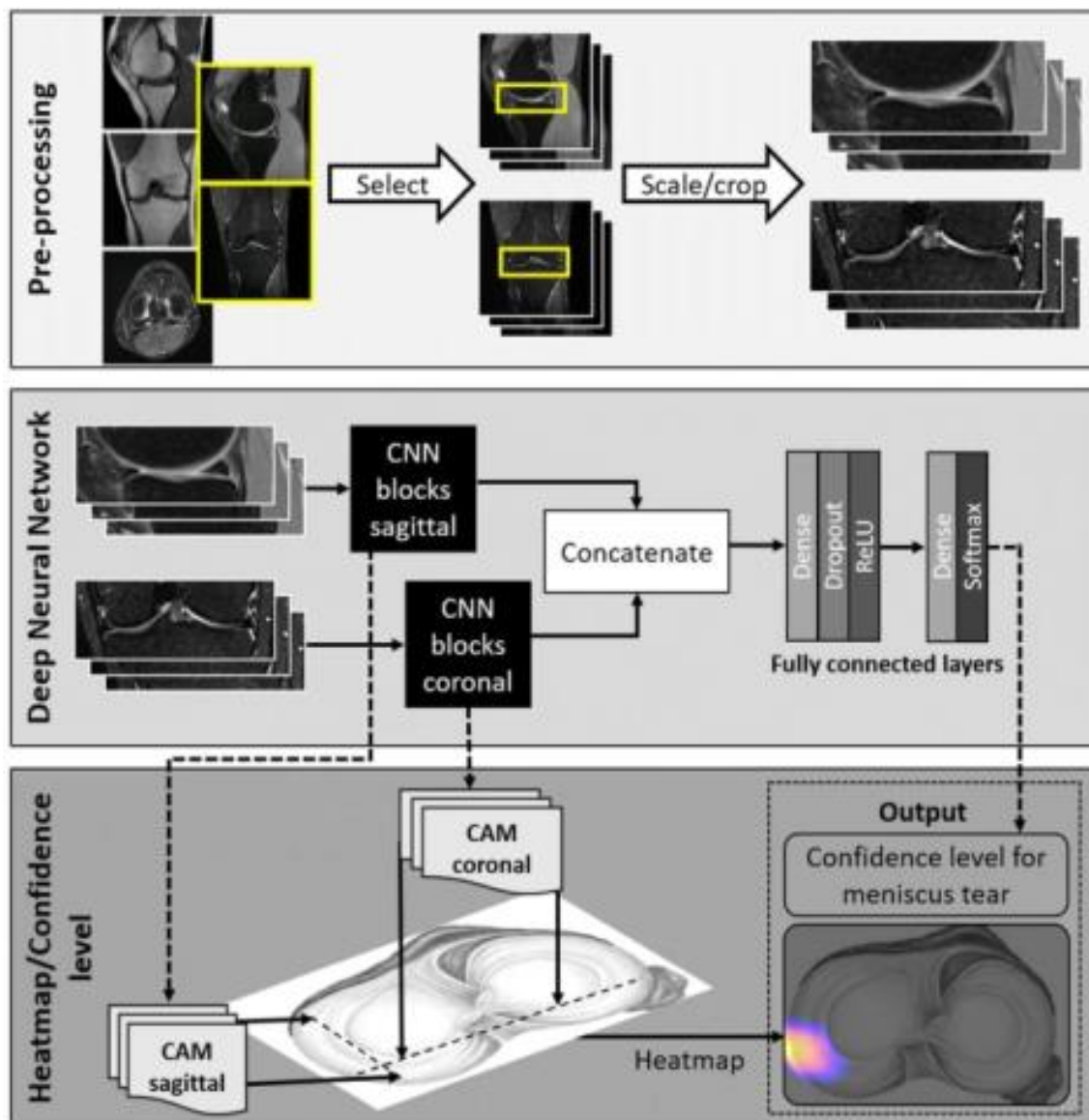


Slika 32. Artefakti magnetske osjetljivosti (arhiva Opća bolnica „Dr. Tomislav Bardek“ Koprivnica)

Strojno učenje i duboko učenje (*eng. deep learning*) su grane umjetne inteligencije (*u daljnjem tekstu AI; eng. Artificial Intelligence*) koje opisuju koncepte računalnih algoritama koji se samostalno uče. Algoritmi temeljeni na konvolucijskim neuronskim mrežama (*u daljnjem tekstu CNN; eng. Convolutional Neural Networks*) posebno su oblikovani za rad s višedimenzionalnim podacima kao što su slike stoga su unazad nekoliko godina u sve širjoj primjeni u medicini. Tehnike rekonstrukcije dubokog učenja „nauče“ optimalnu metodu za rekonstrukciju slika rekonstrukcijom slika iz izuzetno neuzorkovanog skupa podataka uspoređujući ih s referentnim slikama iz uzorkovanog skupa podataka i umanjujući razliku između tih slika pomoću iterativnih matematičkih algoritama.(50)

CNN se sastoji od dvije glavne komponente: predobrade MR slika tijekom koje se slike procesuiraju na unaprijed definirani standard i prediktivne komponente koja izračunava razinu pouzdanosti za određeno patološko stanje (npr. rascjep meniska). Prediktivni dio sastoji se od neuronskih mreža „učenih“ na velikoj bazi MR slika. Shematski prikaz softvera dubokog učenja prikazan je na slici 31. Tijekom faze predobrade, CNN automatski odabire koronarne i sagitalne FS slike koje se zatim procesuiraju na

standardnu veličinu piksela, broj slojeva i debljinu slojeva koristeći interpolaciju. Na kraju, slike se „obrezuju“ oko područja interesa (u ovom primjeru oko meniskusa) kako bi se smanjila memorija i vrijeme potrebno za obradu. Kao ulaz, CNN prima koronarne i sagitalne presjeke te ih paralelno izračunava. Svaki CNN blok sastoji se od slojeva 3D konvolucije, slojeva za normalizaciju serije i aktivacijskih slojeva tzv. ReLU (*eng. Rectified Linear Unit*) te je na kraju dodan sloj udruživanja. Mreža završava s dva potpuno povezana sloja: prvi sa slojem izbacivanja i ReLU aktivacijskim slojem te drugi sa „softmax“ aktivacijskim slojem koji izdvaja razinu pouzdanosti za rascjep meniska. Kako bi se vizualiziralo patološki promijenjeno tkivo, softver izračunava mapu aktivacije, tzv. CAM (*eng. Class Activation Map*) posljednjeg sloja konvolucije u CNN-u te je preslikava na aksijalnu sliku koljena. Mapirane vrijednosti CAM se zatim ponderiraju do razine pouzdanosti koju predviđa DCNN i predstavljaju se kao toplinska karta na aksijalnoj slici koljena. Primjeri toplinskih karti dani su u slikama 34. i 35.

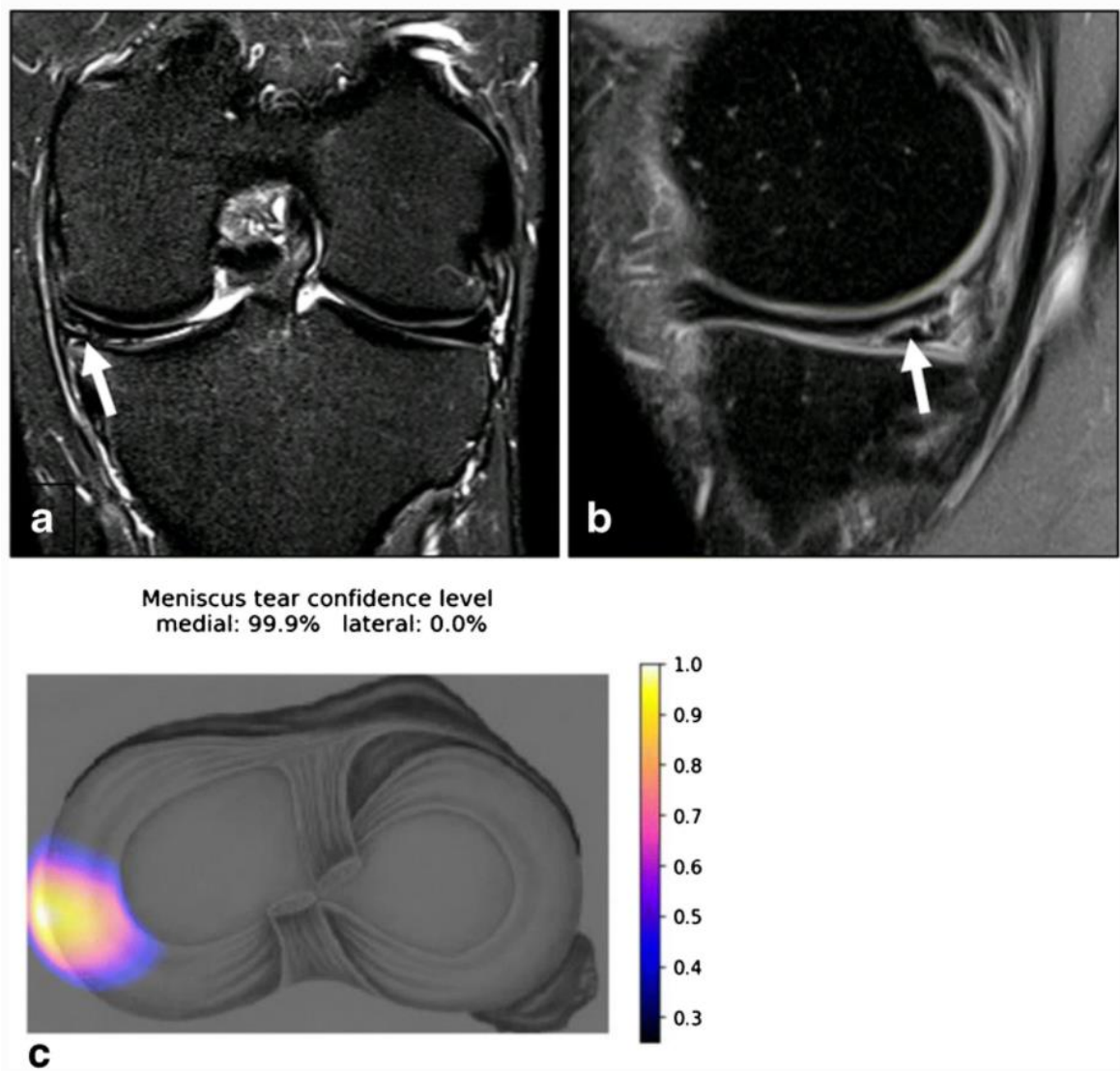


Slika 33. Shematski prikaz softvera dubokog učenja (preuzeto s: <https://link.springer.com/article/10.1007/s00256-020-03410-2#ref-CR18>)

Brojni znanstvenici istražuju kako identificirati patološka stanja na MR primjenjujući tehnike strojnog i dubokog učenja. Fritz i suradnici (51) proveli su retrospektivnu studiju kako bi potvrdili točnost duboke konvolucijske neuronske mreže u detekciji rascjepa meniska koji su prethodno kirurški potvrđeni. U studiju je bilo uključeno 100 pacijenata koji su zbog bolova u koljenu bili upućeni na MR. Svim pacijentima rađen je MR (64 pacijenata na 1.5T i 36 pacijenata na 3T MR) nakon kojeg je unutar tri mjeseca

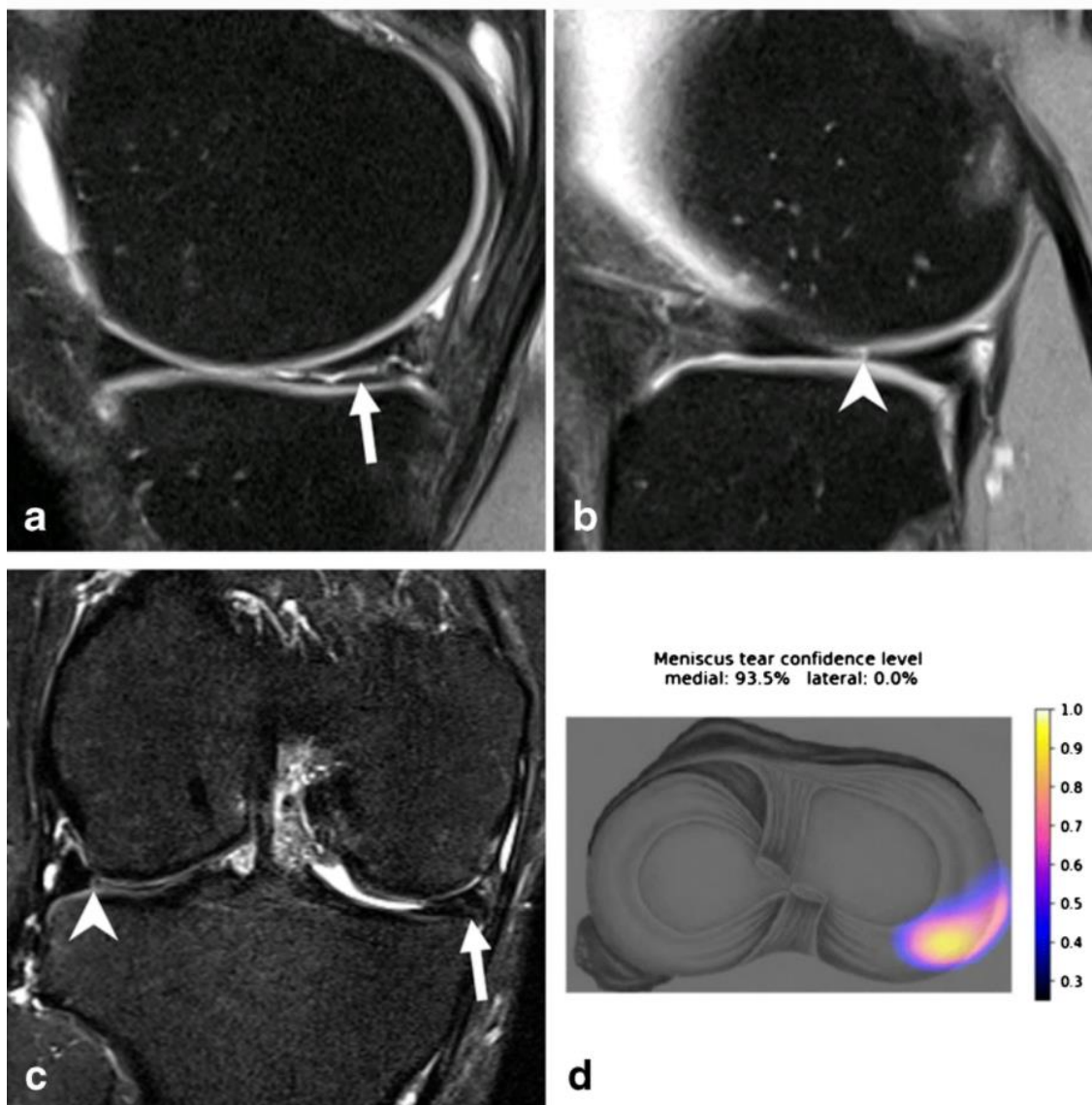
slijedila artroskopija. Procjenu rascjepa medijalnog i lateralnog meniska vršila su dva muskuloskeletalna radiologa neovisan jedan o drugom te CNN.

Na slikama 34. a) i b) strelicama je označen rascjep stražnjeg roga medijalnog meniska. Na slici c) prikazana je toplinska karta DCNN-a koja prikazuje suspektno mjesto rascjepa. U ovom slučaju, oba radiologa točno su dijagnosticirala rascjep medijalnog meniska kao i DCNN (vjerojatnost rascjepa bila je procijenjena s 99,9%).



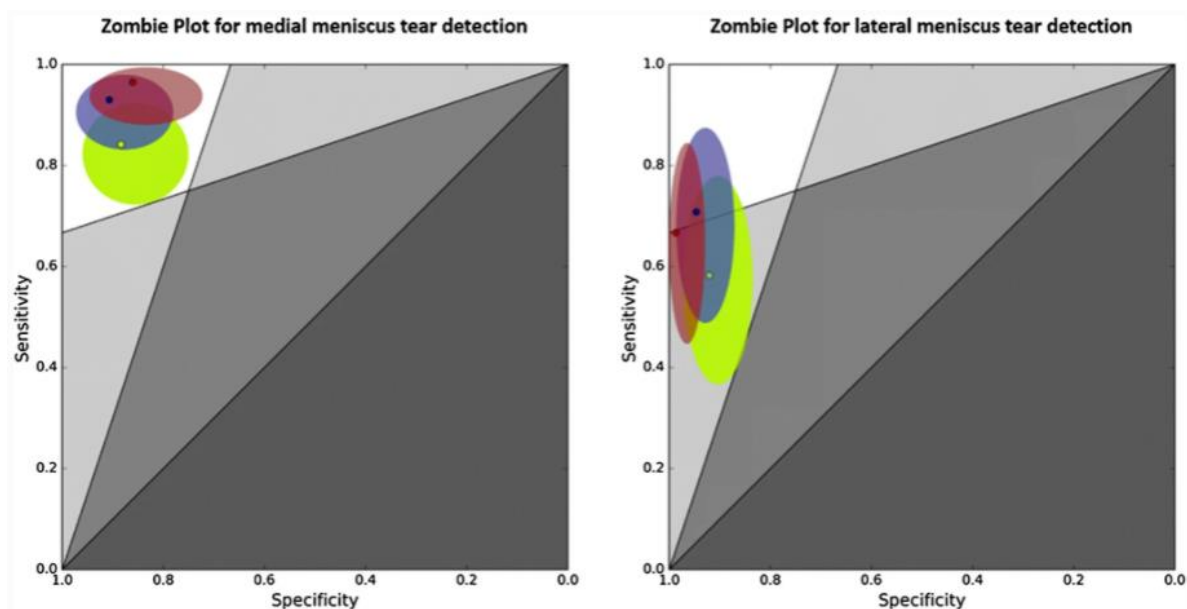
Slika 34. Rascjep stražnjeg roga medijalnog meniska (preuzeto s: <https://link.springer.com/article/10.1007/s00256-020-03410-2#ref-CR18>)

Na slikama 35. a), b) i c) strelicama je označen rascjep stražnjeg roga medijalnog meniska te rascjep lateralnog meniska. Na slici d) prikazana je toplinska karta koja prikazuje suspektno mjesto rascjepa medijalnog meniska, ali ne i lateralnog. U ovom slučaju, oba radiologa točno su dijagnosticirala oba rascjepa, no DCNN je propustila dijagnosticirati rascjep lateralnog meniska, dok je vjerojatnost rascjepa medijalnog meniska procijenjena s vjerojatnošću od 93,5%.



Slika 34. Rascjep stražnjeg roga medijalnog meniska i rascjep lateralnog meniska (preuzeto s: <https://link.springer.com/article/10.1007/s00256-020-03410-2#ref-CR18>)

Statistički značajne razlike u ovoj studiji postojale su kod osjetljivosti za detekciju rascjepa medijalnog meniska između DCNN i jednog radiologa s $p = 0.039$. Za sve ostale usporedbe nisu postojale značajne razlike za medijalni menisk (svi $p \geq 0.146$), lateralni menisk ($p \geq 0.092$) ili oba meniska zajedno (svi $p \geq 0.344$). Grafički prikaz tzv. „Zombie plot“ na slici 34. prikazuje procjenu i intervale pouzdanosti, osjetljivosti i specifičnosti DCNN (zelena boja), radiologa 1 (plava boja) i radiologa 2 (crvena boja) za detekciju rascjepa medijalnog i lateralnog meniska. Rezultati oba radiologa smješteni su bliže gornjem lijevom kutu što sugerira bolje rezultate u odnosu na DCNN. Usporedba pretraga na 1.5T i 3T MR nije pokazala značajne razlike u osjetljivosti, specifičnostima ili točnosti bilo kojeg radiologa ili DCNN-a. Pri tom, treba napomenuti kako studija ima određena ograničenja. DCNN u ovoj studiji bio je „učen“ na više od 18.500 MR pregleda koljena iz različitih ustanova, a samim time na različitim protokolima i MR uređajima različitih proizvođača. Artroskopija koljena je izvedena i zbog nekih drugih indikacija kao što su abnormalnosti hrskavice, ligamenata, sinovijalne tekućine i sl., stoga populacija u studiji ima relevantan broj netaknutih medijalnih i lateralnih meniskusa. Također, radiolozi su imali uvid u sve sekvence pregleda, dok je DCNN imao samo dvije sekvence.



Slika 36. Zombie plot (preuzeto s: <https://link.springer.com/article/10.1007/s00256-020-03410-2#ref-CR18>)

Sličnu studiju proveli su i Germann i suradnici (52). Za razliku od Fritza i suradnika čija je studija obuhvatila svega 100 pacijenata, u ovoj studiji sudjelovalo je 512 pacijenata iz 59 različitih ustanova. Svi pacijenti podvrgnuti su artroskopiji unutar 4 mjeseca od inicijalnog MR koljena. Cilj studije bio je testirati DCNN u otkrivanju ruptura ACL u velikoj kohorti koristeći artroskopiju kao referentni standard te analizirati preglede MR iz različitih ustanova, različitih protokola i jačina magnetskog polja 1,5T i 3T. Procjenu rupture ACL vršila su tri muskuloskeletalna radiologa i DCNN. Rupture ACL bile su prisutne u 45,7% ispitanika (234/512), a odsutne u 54,3% ispitanika (278/512). DCNN je imala osjetljivost od 96,1% te se nije značajno razlikovala od radiologa (97,5%-97,9%, svi $p \geq 0.118$), ali značajno nižu specifičnost od 93,1% (radiolozi 99,6%-100%, svi $p < 0.001$) i AUC ROC od 0.935 (radiolozi 0.989-0.992, svi $p < 0.001$) za cijelu kohortu. Analiza podskupina pokazala je značajno nižu osjetljivost, specifičnost i AUC ROC DCNN-a za MR preglede izvan matične ustanove (92,5%, 87,1%, odnosno 0.898) u odnosu na MR preglede unutar matične ustanove (99%, 94,4% i 0.967)($p = 0.026$, $p = 0.043$ i $p < 0.05$). Nije bilo značajnih razlika u izvedbi DCNN-a za 1.5T i 3T MR (svi $p \geq 0.753$).

6. ZAKLJUČAK

Uređaji za magnetsku rezonanciju jačine i 1.5T i 3T pokazuju visok stupanj dijagnostičke točnosti kod ozljeda koljenskih ligamenata i meniska. No, 3T ne daje značajno veću dijagnostičku točnost naspram 1.5T u dijagnostici rascjepa meniska i puknuća ligamenata. Iako se ovi rezultati na prvi pogled mogu činiti iznenađujući, nisu potpuno neočekivani. Evaluacija patologije meniska i ligamenata s MR jačinom magnetskog polja < 1.5T bila je općenito uspješna pa će svako daljnje poboljšanje s jačim magnetskim poljem biti malo. Nadalje, kvalitetu slike i dijagnostičku točnost ne određuje samo jačina magnetskog polja, već i drugi čimbenici kao što su zavojnice i planiranje ortogonalnih projekcija. Međutim, 3T ima značajno veću točnost za otkrivanje lezija hrskavice koljena u usporedbi sa sličnim protokolom izvedenim na 1.5T. Izotropne sekvence omogućuju detaljnu analizu fiziologije hrskavice tehnikama snimanja kao što su T2 mapiranje, T1rho oslikavanje i oslikavanje natrijem. Kombinacijom brzih morfoloških metoda snimanja visoke rezolucije s novim tehnikama snimanja moguće je poboljšati detekciju ranih degenerativnih promjena hrskavice.

Pri tom, treba napomenuti kako studije imaju nekoliko ograničenja. 1.5 i 3T pregledi izvedeni su u različitim populacijama pacijenata. Nedostatak analize i usporedbe s ostalim parametrima protokola koji utječu na dijagnostičku kvalitetu slike poput odabira zavojnice, pulsne sekvence, 2D sekvence naspram 3D, FOV, matriks i „bandwidth“. Neki radiolozi koji su sudjelovali u studijama koristili su 1T i 1.5T MR uređaje pa stoga nisu bili naviknuti na tipične slike od 3T MR. Također, razlike u definicijama lezija u nekoliko studija utjecale su na točnost postavljenih dijagnoza. Nadalje, heterogenost studija i mali broj obuhvaćenih studija ukazuju na potrebu opreza pri tumačenju rezultata ove meta-analize.

Ubrzani razvoj tehnologije omogućio je razvoj AI u različitim granama medicine, uključujući i radiologiju. U malom broju trenutno dostupnih istraživanja, DCNN je pokazala sličnu specifičnost, no nižu osjetljivost u detekciji rascjepa meniska i ACL u odnosu na radiologe. Zasad, softverski algoritmi za procjenu muskuloskeletnog sustava su rijetki te su potrebna daljnja istraživanja.

7. LITERATURA

1. Qi ZH, Li CF, Li ZF, et al. . Preliminary study of 3T 1H MR spectroscopy in bone and soft tissue tumors. Chin Med J 2009; 122: 39-43.
2. Miller JD, Nazarian S, Halperin HR. Implantable Electronic Cardiac Devices and Compatibility With Magnetic Resonance Imaging. J Am Coll Cardiol 2016; 68: 1590-1598.
3. Koff MF, Burge AJ, Koch KM, et al. . Imaging near orthopedic hardware. J Magn Reson Imaging 2017; 46: 24-39
4. Miletić, D. Tehnike slojevnog snimanja. Medicinski fakultet Rijeka. Sveučilište u Rijeci 2012; 53-57.
5. Brnjas-Krlajević J. Fizika za studente medicine Struktura materije i dijagnostičke metode. Medicinska naklada 2001; 62-77.
6. Strugačevac, P. Teorijska osnova MRI tehnike. Klinička bolnica Osijek. 2009.
7. <http://mriquestions.com/who-discovered-nmr.html>
8. <https://two-views.com/mri-imaging/history.html#sthash.K8hb7k0A.dpbs>
9. Franković, M. Principi i osnove oslikavanja pomoću MR. Radiološki vjesnik, 2. 2000.
10. <https://www.gehealthcare.com/feature-article/when-and-why-was-mri-invented>
11. [Zavod za radiologiju - povijest | Klinička bolnica "Sveti Duh" \(kbsd.hr\)](#)
12. Fanghänel J, Pera F, Anderhuber F, Nitsch R. Waldeyerova anatomija čovjeka. 17. izd. Zagreb: Golden marketing – tehnička knjiga; 2009.
13. Malagelada F, Vega J, Golanó P, Beynon B, Ertem F. Knee Anatomy and Biomechanics of the Knee. U: Miller MD, Thompson SR, ur. DeLee & Drez's Orthopaedic Sports Medicine [Internet]. 4. izd. Philadelphia: Elsevier Inc; 2015. str. 1047–1072.e4. Dostupno na: <https://www.clinicalkey.com/#!/content/3-s2.0-B9781455743766000913>

14. <https://radiopaedia.org/articles/knee-bursae>
15. Kassarian A, Fritz BL, Afonso PD, Alcala-Galiano A, Ereno JM, Grainger A, Llopis E, McNally E, Schüller-Weidekamm C, Sutter R. Guidelines for MR Imaging of Sports Injuries. European Society of Skeletal Radiology Sports Sub-committee. 2016.
16. Westbrook C, Kaut Roth C, Talbot J. MRI in practice Third edition. Blackwell publishing 2005.
17. Shapiro L, Staroswiecki E, Gold G. Magnetic resonance imaging of the knee: optimizing 3 Tesla imaging. *Semin Roentgenol.* 2010;45(4):238-249.
18. Gold GE, Busse RF, Beehler C, Han E, Brau AC, Beatty PJ, Beaulieu CF. Isotropic MRI of the knee with 3D fast spin-echo extended echo-train acquisition (XETA): initial experience. *AJR Am J Roentgenol.* 2007 May;188(5):1287-93.
19. Gatehouse PD, Thomas RW, Robson MD, Hamilton G, Herlihy AH, Bydder GM. Magnetic resonance imaging of the knee with ultrashort TE pulse sequences. *Magn Reson Imaging.* 2004 Oct;22(8):1061-7.
20. Akella SV, Regatte RR, Gougoutas AJ, Borthakur A, Shapiro EM, Kneeland JB, Leigh JS, Reddy R. Proteoglycan-induced changes in T1rho-relaxation of articular cartilage at 4T. *Magn Reson Med.* 2001 Sep;46(3):419-23.
21. Li X, Han ET, Ma CB, Link TM, Newitt DC, Majumdar S. In vivo 3T spiral imaging based multi-slice T(1rho) mapping of knee cartilage in osteoarthritis. *Magn Reson Med.* 2005 Oct;54(4):929-36.
22. Borthakur A, Shapiro EM, Beers J, Kudchodkar S, Kneeland JB, Reddy R. Sensitivity of MRI to proteoglycan depletion in cartilage: comparison of sodium and proton MRI. *Osteoarthritis Cartilage.* 2000 Jul;8(4):288-93.
23. Asher KA, Bangerter NK, Watkins RD, Gold GE. Radiofrequency coils for musculoskeletal magnetic resonance imaging. *Top Magn Reson Imaging.* 2010;21(5):315-323.
24. Qi ZH, Li CF, Li ZF, Zhang K, Wang Q, Yu DX. *Chin Med J (Engl).* 2009 Jan 5; 122(1):39-43.

25. Nordbeck P, Ertl G, Ritter O. Magnetic resonance imaging safety in pacemaker and implantable cardioverter defibrillator patients: how far have we come? *Eur Heart J*. 2015 Jun 21;36(24):1505-11.
26. Gold GE, Han E, Stainsby J, Wright G, Brittain J, Beaulieu C. Musculoskeletal MRI at 3.0 T: relaxation times and image contrast. *AJR Am J Roentgenol*. 2004 Aug;183(2):343-51.
27. Wong S, Steinbach L, Zhao J, Stehling C, Ma CB, Link TM. Comparative study of imaging at 3.0 T versus 1.5 T of the knee. *Skeletal Radiol*. 2009 Aug;38(8):761-9.
28. Magee T, Williams D. 3.0-T MRI of meniscal tears. *AJR Am J Roentgenol*. 2006 Aug;187(2):371-5.
29. Cheng Q, Zhao FC. Comparison of 1.5- and 3.0-T magnetic resonance imaging for evaluating lesions of the knee: A systematic review and meta-analysis (PRISMA-compliant article). *Medicine (Baltimore)*. 2018;97(38):e12401.
30. Ladd ME, Bachert P, Meyerspeer M, Moser E, Nagel AM, Norris DG, Schmitter S, Speck O, Straub S, Zaiss M. Pros and cons of ultra-high-field MRI/MRS for human application. *Prog Nucl Magn Reson Spectrosc*. 2018 Dec;109:1-50.
31. Welsch GH, Juras V, Szomolanyi P et al (2012) Magnetic resonance imaging of the knee at 3 and 7 Tesla: a comparison using dedicated multi-channel coils and optimised 2D and 3D protocols. *Eur Radiol* 22:1852–1859.
32. Aringhieri G, Vitali S, Rossi P, Caramella D (2018) The new frontier of imaging: the micron. *Clin Exp Rheumatol* 36
33. Springer E, Bohndorf K, Juras V et al (2017) Comparison of routine knee magnetic resonance imaging at 3 T and 7 T. *Invest Radiol* 52:42–54
34. Wang LG, Wu Y, Chang G, et al. Rapid isotropic 3D-sodium MRI of the knee joint in vivo at 7T. *J Magn Reson Imaging* 2009; 30:606–614
35. https://sestar.irb.hr/instrumenti_show.php?ID=1856

36. Kijowski R, Blankenbaker DG, Davis KW, Shinki K, Kaplan LD, De Smet AA. Comparison of 1.5- and 3.0-T MR imaging for evaluating the articular cartilage of the knee joint. *Radiology*. 2009 Mar;250(3):839-48
37. Krampla W, Roesel M, Svoboda K, Nachbagauer A, Gschwantler M, Hruby W. MRI of the knee: how do field strength and radiologist's experience influence diagnostic accuracy and interobserver correlation in assessing chondral and meniscal lesions and the integrity of the anterior cruciate ligament? *Eur Radiol*. 2009 Jun;19(6):1519-28.
38. von Engelhardt LV, Kraft CN, Pennekamp PH, Schild HH, Schmitz A, von Falkenhausen M. The evaluation of articular cartilage lesions of the knee with a 3-Tesla magnet. *Arthroscopy*. 2007 May;23(5):496-502.
39. Van Dyck P, Vanhoenacker FM, Lambrecht V, Wouters K, Gielen JL, Dossche L, Parizel PM. Prospective comparison of 1.5 and 3.0-T MRI for evaluating the knee menisci and ACL. *J Bone Joint Surg Am*. 2013 May 15;95(10):916-24.
40. Craig JG, Go L, Blechinger J, Hearshen D, Bouffard JA, Diamond M, van Holsbeeck MT. Three-tesla imaging of the knee: initial experience. *Skeletal Radiol*. 2005 Aug;34(8):453-61.
41. Khan Z, Faruqi Z, Ogyunbiyi O, Rosset G, Iqbal J. Ultrasound assessment of internal derangement of the knee. *Acta Orthop Belg*. 2006 Jan;72(1):72-6.
42. Esmaili Jah AA, Keyhani S, Zarei R, Moghaddam AK. Accuracy of MRI in comparison with clinical and arthroscopic findings in ligamentous and meniscal injuries of the knee. *Acta Orthop Belg*. 2005 Apr;71(2):189-96.
43. Grossman JW, De Smet AA, Shinki K. Comparison of the accuracy rates of 3-T and 1.5-T MRI of the knee in the diagnosis of meniscal tear. *AJR Am J Roentgenol*. 2009 Aug;193(2):509-14.
44. Lee SY, Jee WH, Kim JM. Radial tear of the medial meniscal root: reliability and accuracy of MRI for diagnosis. *AJR Am J Roentgenol*. 2008 Jul;191(1):81-5.
45. Arif U, Shah ZA, Khan MA, et al. Diagnostic accuracy of 1.5 tesla MRI in the diagnosis of meniscal tears of knee joint. *Pak J Med Sci* 2013;7:227–30.

46. Timotijevic S, Vukasinovic Z, Bascarevic Z. Correlation of clinical examination, ultrasound sonography, and magnetic resonance imaging findings with arthroscopic findings in relation to acute and chronic lateral meniscus injuries. *J Orthop Sci.* 2014 Jan;19(1):71-6. doi: 10.1007/s00776-013-0480-4.
47. Alizadeh A, Babaei Jandaghi A, Keshavarz Zirak A, Karimi A, Mardani-Kivi M, Rajabzadeh A. Knee sonography as a diagnostic test for medial meniscal tears in young patients. *Eur J Orthop Surg Traumatol.* 2013 Dec;23(8):927-31.
48. Abdulaal OM, Rainford L, MacMahon PJ, Kenny P, Carty F, Galligan M, Cradock A, Alhazmi FH, McGee A. Evaluation of optimised 3D turbo spin echo and gradient echo MR pulse sequences of the knee at 3T and 1.5T. *Radiography (Lond).* 2021 May;27(2):389-397.9
49. Buttin C, Dechatre N, Mauris C, T877huret A. Revisiting 3T: Pearls and Pitfalls Compared with 1.5T. *MAGNETOM Flash. Radiological Society of North America.* 2020 Feb;77:39-47,
50. Dilberović, I. Prepoznavanje slika pomoću konvolucijske neuronske mreže. Završni rad. Visoko učilište Algebra 2020; 3-69.
51. Fritz B, Marbach G, Civardi F, Fucentese SF, Pfirrmann CWA. Deep convolutional neural network-based detection of meniscus tears: comparison with radiologists and surgery as standard of reference. *Skeletal Radiol.* 2020 Aug;49(8):1207-1217
52. Germann C, Marbach G, Civardi F, Fucentese SF, Fritz J, Sutter R, Pfirrmann CWA, Fritz B. Deep Convolutional Neural Network-Based Diagnosis of Anterior Cruciate Ligament Tears: Performance Comparison of Homogenous Versus Heterogeneous Knee MRI Cohorts With Different Pulse Sequence Protocols and 1.5-T and 3-T Magnetic Field Strengths. *Invest Radiol.* 2020 Aug;55(8):499-506.

8. ŽIVOTOPIS

Osobni podatci

Ime i prezime: Barbara Juratović
Datum rođenja: 02.02.1993.
e-mail: b.juratovich@gmail.com

Obrazovanje

2018. – 2021. Diplomski studij radiološke tehnologije, Sveučilišni odjel
zdravstvenih studija Sveučilišta u Splitu
2011. – 2014. Preddiplomski studij radiološke tehnologije, Zdravstveno
veleučilište Zagreb
2007. – 2011. Srednja škola Koprivnica
1999. – 2007. Osnovna škola „Braća Radić“ Koprivnica

Radno iskustvo

2014. - Opća bolnica „Dr. Tomislav Bardek“ Koprivnica
Provoditelj Programa osiguranja kvalitete Odjela za radiologiju Opće bolnice „Dr.
Tomislav Bardek“ Koprivnica
Završen tečaj: „Ultrazvučna dijagnostika vezikoureteralnog refluksa u djece s
praktičnom edukacijom kontrastne mikcijske urosonografije"
Aktivna sudionica brojnih kongresa i simpozija za radiološke tehnologe (ESR,
OKRT...)

Nagrade i priznanja

Dobitnica Dekanove nagrade 2015.

Dodatne informacije

- poznavanje rada na računalu u MS Office
- poznavanje rada u Sectra PACS i syngo.via sustavu
- odlično poznavanje engleskog jezika u govoru i pismu

- član European Society of Radiology (full allied sciences member in good standing)
- član Alumnog kluba Zdravstvenog veleučilišta
- član Tamburaškog orkestra KUD-a „Podravka"
- stručni voditelj alpske, panonske i dinarske plesne zone prema pravilima HDFKiV

POPIS I OBJAŠNJENJE KORIŠTENIH KRATICA

MR, eng. Magnetic Resonance (magnetska rezonancija)

ESR, eng. Electron Spin Resonance (elektronska spinska rezonancija)

NMR, eng. Nuclear Magnetic Resonance (nuklearna magnetska rezonancija)

MRI, eng. Magnetic Resonance Imaging (sinonim za NMR)

FOV, eng. Field of View (područje snimanja)

SNR, eng. Signal to Noise Ratio (omjer signala i šuma)

SAR, eng. Specific absorption rate (mjerni podatak koji procjenjuje potencijal za zagrijavanje tkiva)

T1 relaksacija, eng. T1 relaxation (oporavak longitudinalne magnetizacije)

T2 relaksacija, eng. T2 relaxation (rasap transverzalne magnetizacije)

STIR, eng. Short T1 Inversion Recovery (sekvenca s kratkim vremenom inverzije koja se primjenjuje za prigušivanje signala masti)

RF puls, eng. Radio-Frequency puls (radiofrekventni, pobudni puls)

TR, eng. Repetirion Time (vrijeme ponavljanja)

TE, eng. Echo Time (vrijeme odjeka)

SE, eng. Spin Echo (sekvenca koristi 90° RF puls, a zatim slijedi jedan ili više refokusiranih pulseva od 180°)

FSE/TSE, eng. Fast Spin Echo / Turbo Spin Echo (SE sekvence s kraćim vremenom snimanja; nakon ekscitacije RF pulsom od 90° slijedi serija refazirajućih 180° pulseva koji se brzo ponavljaju)

FLAIR, eng. Fluid Attenuation Inversion Recovery (sekvenca s dugim vremenom inverzije koja prigušuje signal vode)

IR, eng. Inversion Recovery (pulsna sekvenca suprotnog oporavka)

ACL, lat. ligamentum cruciatum anterior (prednja ukrižena sveza)

PCL, lat. ligamentum cruciatum posterior (stražnja ukrižena sveza)

MCL, lat. ligamentum collaterale mediale (medijalna kolateralna sveza)

LCL, lat. ligamentum collaterale laterale (lateralna kolateralna sveza)

SONK, eng. Spontaneous Osteonecrosis of the Knee (spontana osteonekroza koljena)

NOF, eng. Non-ossifying fibroma (neosificirajući fibrom)

+ LR, eng. positive likelihood ratio (omjer pozitivne vrijednosti)

- LR, eng. negative likelihood ratio (omjer negativne vrijednosti)

DOR, eng. diagnostic odds ratio (dijagnostički omjer izgleda)

AUC, eng. Area Under the Curve (površina ispod krivulje; mjera za određivanje učinkovitosti određenog klasifikatora)

sROC, eng. summary Receiver Operating Characteristics (krivulja operativne karakteristike prijemnika)

uTE, eng. Ultrashort Echo Time (ultrakratka sekvenca čije je TE 20-50 puta kraći od standardnih sekvenci)

T1rho, eng. T1ρ or "spin lock" (oslikavanje ili relaksacija spin rešetke u rotirajućem okviru)

AI, eng. Artificial Intelligence (umjetna inteligencija)

CNN, eng. Convolutional Neural Networks (konvolucijske neuronske mreže)

ReLU, eng. Rectified Linear Unit (aktivacijska funkcija)

CAM, eng. Class Activation Map (mapa aktivacije)

PRILOZI

Slika 1. Anatomski prikaz koljena (preuzeto

s:<https://comportho.com/anatomy/anatomy-of-the-knee/>)

Slika 2. Aksijalni presjek koljena (preuzeto s:

<http://www.cartilagerestoration.org/anatomy>)

Slika 3. Prikaz burzi koljena (preuzeto s: <https://www.ultrasound-guided-injections.co.uk/prepatella-bursitis-housemaids-knee/>)

Slika 4. Prikaz mišića natkoljenica sprijeda i straga (preuzeto s: <https://www.pinterest.com/pin/543106036298977147/>)

Slika 5. Patella bipartita (arhiva Opća bolnica „Dr. Tomislav Bardek“ Koprivnica)

Slika 6. Chondromalacia patellae 3./4. Stupnja (arhiva Opća bolnica „Dr. Tomislav Bardek“ Koprivnica)

Slika 7. Ruptura ACL (arhiva Opća bolnica „Dr. Tomislav Bardek“ Koprivnica)

Slika 8. Ruptura ACL (arhiva Opća bolnica „Dr. Tomislav Bardek“ Koprivnica)

Slika 9. „SONK“ fraktura (arhiva Opća bolnica „Dr. Tomislav Bardek“ Koprivnica)

Slika 10. Fraktura posteromedijalnog ruba platoa tibiae (arhiva Opća bolnica „Dr. Tomislav Bardek“ Koprivnica)

Slika 11. Osteohondromi (arhiva Opća bolnica „Dr. Tomislav Bardek“ Koprivnica)

Slika 12. Baker cista (arhiva Opća bolnica „Dr. Tomislav Bardek“ Koprivnica)

Slika 13. NOF (arhiva Opća bolnica „Dr. Tomislav Bardek Koprivnica)

Slika 14. Sagitalni presjeci sa i bez saturacije masti arhiva Opća bolnica „Dr. Tomislav Bardek“ Koprivnica)

Slika 15. Koronarni presjeci sa i bez saturacije masti (arhiva Opća bolnica „Dr. Tomislav Bardek“ Koprivnica)

Slika 16. STIR sekvenca (arhiva Opća bolnica „Dr. Tomislav Bardek“ Koprivnica)

Slika 17. T1rho mape hrskavice i meniska (preuzeto s:<https://www.semanticscholar.org/paper/T1rho-MRI-of-menisci-and-cartilage-in-patients-with-Wang-Chang/475e512d01a5b139f7bfb991e550a2ad55399f6e/figure/2>)

Slika 18. T2 mapiranje(arhiva Opća bolnica „Dr. Tomislav Bardek“ Koprivnica)

Slika 19. Oslikavanje natrijem (preuzeto s: <https://www.ncbi.nlm.nih.gov/pmc/articles/PMC2879429/>)

Slika 20. Dvostruko podešena 1H/23Na „bird cage“ zavojnica (preuzeto s: <https://www.ncbi.nlm.nih.gov/pmc/articles/PMC4400851/>)

Slika 21. Usporedba koljena pri 1,5T, 3T i 7T MR korištenjem FIESTA-C sekvence (s lijeva na desno); u donjem dijelu prikazan detalj usporedbe femoralno-patelarnog odjeljka ma 1,5T, 3T i 7T (preuzeto s:<https://eurradiolexp.springeropen.com/articles/10.1186/s41747-020-00174-1>)

Slika 22. Oslikavanje natrijem pri 7T (preuzeto s: <https://eurradiolexp.springeropen.com/articles/10.1186/s41747-020-00174-1#ref-CR11>)

Slika 23. pd_tse_fs_tra 1.5T SNR=1 (arhiva Opća bolnica „Dr. Tomislav Bardek Koprivnica)

Slika 24. pd_tse_fs_tra 3T SNR=1.8 (arhiva Opća bolnica „Dr. Tomislav Bardek“ Koprivnica)

Slika 25. Moses sROC krivulja za dijagnostiku lezija hrskavice na 1,5T MR (preuzeto s: <https://www.ncbi.nlm.nih.gov/pmc/articles/PMC6160024/>)

Slika 26. Moses sROC krivulja za dijagnostiku lezija hrskavice na 3T MR (preuzeto s: <https://www.ncbi.nlm.nih.gov/pmc/articles/PMC6160024/>)

Slika 27. Moses sROC krivulja za dijagnostiku lezija ligamenata na 1,5T MR (preuzeto s:

<https://www.ncbi.nlm.nih.gov/pmc/articles/PMC6160024/>)

Slika 28. Moses sROC krivulja za dijagnostiku lezija ligamenata na 3T MR (preuzeto s:

<https://www.ncbi.nlm.nih.gov/pmc/articles/PMC6160024/>)

Slika 29. Moses sROC krivulja za dijagnostiku rascjepa meniska na 1,5T MR (preuzeto s:

<https://www.ncbi.nlm.nih.gov/pmc/articles/PMC6160024/>)

Slika 30. Moses sROC krivulja za dijagnostiku rascjepa meniska na 3T MR (preuzeto s:

<https://www.ncbi.nlm.nih.gov/pmc/articles/PMC6160024/>)

Slika 31. 3D TrueFISP sekvenca (preuzeto s:

https://www.researchgate.net/figure/Morphological-3D-isotropic-True-FISP-sequence-of-one-patient-12-months-after-MACT-of-the_fig2_23686393)

Slika 32. Artefakt magnetske osjetljivosti (arhiva Opća bolnica „Dr. Tomislav Bardek“ Koprivnica)

Slika 33. Shematski prikaz softvera dubokog učenja (preuzeto s:

<https://link.springer.com/article/10.1007/s00256-020-03410-2#ref-CR18>)

Slika 34. Rascjep stražnjeg roga medijalnog meniska (preuzeto s:

<https://link.springer.com/article/10.1007/s00256-020-03410-2#ref-CR18>)

Slika 35. Rascjep stražnjeg roga medijalnog meniska i rascjep lateralnog meniska (preuzeto s: <https://link.springer.com/article/10.1007/s00256-020-03410-2#ref-CR18>)

Slika 36. Zombie plot (preuzeto s: <https://link.springer.com/article/10.1007/s00256-020-03410-2#ref-CR18>)

Tablica 1. Protokol za snimanje koljena na MR uređaju Siemens Magnetom Aera jačine magnetskog polja 1.5T u Općoj bolnici „Dr. Tomislav Bardek“ Koprivnica

Tablica 2. Protokol za snimanje koljena na MR uređaju Siemens Magnetom Vida jačine magnetskog polja 3T u Kliničkoj bolnici „Sv. Duh“

Tablica 3. Protokol za snimanje koljena na MR uređaju Siemens Magnetom Skyra jačine magnetskog polja 3T u Dartmouth-Hitchcock Medical Centru

Tablica 4. Sažetak karakteristika obuhvaćenih studija (preuzeto s: <https://www.ncbi.nlm.nih.gov/pmc/articles/PMC6160024/>)