

Citološki dijagnostificirani fibroadenomi u 2020. godini

Bogdanović, Mirela

Undergraduate thesis / Završni rad

2021

Degree Grantor / Ustanova koja je dodijelila akademski / stručni stupanj: **University of Split / Sveučilište u Splitu**

Permanent link / Trajna poveznica: <https://um.nsk.hr/um:nbn:hr:176:972572>

Rights / Prava: [In copyright](#)/[Zaštićeno autorskim pravom.](#)

Download date / Datum preuzimanja: **2025-01-30**



Repository / Repozitorij:

[Repository of the University Department for Health Studies, University of Split](#)



SVEUČILIŠTE U SPLITU

Podružnica

SVEUČILIŠNI ODJEL ZDRAVSTVENIH STUDIJA
MEDICINSKO LABORATORIJSKA DIJAGNOSTIKA

Mirela Bogdanović

**CITOLOŠKI DIJAGNOSTICIRANI FIBROADENOMI U 2020.
GODINI**

Završni rad

Split, 2021.

SVEUČILIŠTE U SPLITU

Podružnica

SVEUČILIŠNI ODJEL ZDRAVSTVENIH STUDIJA

PREDDIPLOMSKI SVEUČILIŠNI STUDIJ

MEDICINSKO LABORATORIJSKA DIJAGNOSTIKA

Mirela Bogdanović

**CITOLOŠKI DIJAGNOSTICIRANI FIBROADENOMI U 2020.
GODINI**

**CYTOLOGICALLY DIAGNOSED FIBROADENOMAS IN
2020.**

Završni rad/ Bachelor's Thesis

Mentor:

Dr. sc. Renata Beljan Perak

Split, 2021.

Zahvaljujem se svojoj mentorici dr. sc. Renati Beljan Perak na pruženoj pomoći, stručnom radu i povjerenju pri izradi završnog rada.

Posebna zahvala mojoj obitelji na podršci i strpljenju tijekom cijelog studiranja.

POPIS KRATICA

WHO - svjetska zdravstvena organizacija

MGG - May-Grünwald-Giemsma

KBC - Klinički bolnički centar

UZ - ultrazvuk

FA - fibroadenom

SADRŽAJ

1. UVOD	1
1.1. ANATOMIJA I FIZIOLOGIJA DOJKE	2
1.1.1. Anatomija i histologija dojke.....	2
1.1.1. Fiziologija dojke	3
1.2. BOLESTI DOJKE	4
1.2.1. Tumori dojke	4
1.3. FIBROADENOM DOJKE	5
1.3.1. Histopatologija.....	5
1.3.2. Citologija fibroadenoma	7
1.4. DIJAGNOSTIKA FIBROADENOMA	10
1.4.1. Anamneza	10
1.4.2. Klinički pregled	10
1.4.3. Samopregled	10
1.4.4. Mamografija	11
1.4.5. Ultrazvuk	11
1.4.6. Punkcija pod kontrolom UZ	11
1.5. LIJEČENJE FIBROADENOMA	13
2. CILJ RADA	14
3. MATERIJALI I METODE	15
3.1. MATERIJALI	15
3.2. METODE	15
3.3. STATISTIČKA ANALIZA	15
4. REZULTATI	16
5. RASPRAVA	22
6. ZAKLJUČAK	24
7. LITERATURA	25
8. SAŽETAK	27
9. SUMMARY	28
10. ŽIVOTOPIS	29

1.UVOD

Fibroadenomi (FA) su dobroćudni bifazični tumori dojke građeni od vezivne strome i žljezdanog tkiva. Pojavljuju se u žena u reproduktivnoj dobi, a najčešći su u žena mlađih od 30 godina. Smatra se da fibroadenomi čine čak 50% svih operativnih uzoraka dojke, a u žena mlađih od 20 godina i do 75% (1). Klinički se obično prikazuju kao okruglasti, dobro ograničeni i često pomični čvorovi. U 10-20% žena prisutan je veći broj fibradenoma jednostrano ili obostrano (2). Prosječna veličina ovih tumora je između 1-3cm (3). Etiologija fibroadenoma je nepoznata iako se najčešće dovodi u vezu s hormonima, osobito estrogenom budući da se javljaju u žena reproduktivne dobi, u menopauzi se smanjuju i za vrijeme trudnoće se obično povećavaju (4). Iako nema dokaza o nasljednim čimbenicima za pojavu pojedinačnih fibroadenoma, pojava multiplih fibroadenoma je učestalija u nekim obiteljima (1). Kompleksni i multipli fibroadenomi imaju nešto veći rizik za malignu transformaciju (5).

U dijagnostici ovih tumora prvi korak je samopregled i klinički pregled, potom radiološka obrada (ultrazvuk i mamografija) te citologija ili biopsija čvora (princip trostrukog testa). Većina fibroadenoma se može dijagnosticirati pomoću radioloških metoda i potvrditi citološkom analizom te ne zahtjevaju kirurško liječenje već samo redovito praćenje. Ukoliko tumor pokazuje značajnije povećanje u kratkom vremenu savjetuje se odstranjivanje tumora (6).

1.1. ANATOMIJA I FIZIOLOGIJA DOJKE

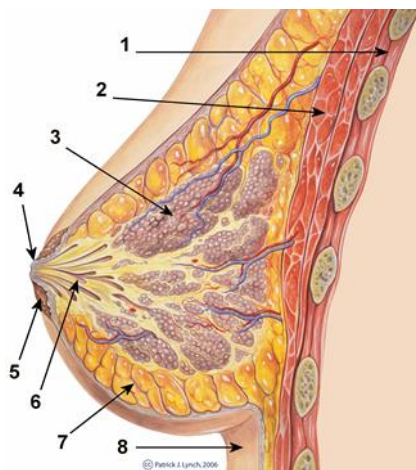
1.1.1. Anatomija i histologija dojke

Dojka ili mliječna žlijezda (lat. mamma, grč. mastos) je modificirana žlijezda znojnica kože smještena na zidu prsnog koša između 2. i 7. rebra. U muškaraca je rudimentarni organ koji se može povećati u određenim patološkim stanjima kao što su npr. tumori ili hormonalni poremećaji. Dojka u žena dosegne svoju veličinu u periodu između šesnaeste i devetnaeste godine sa prosječnom težinom između 20 i 300 grama.

Korijen dojke (lat. radix mammae) započinje u razini drugog rebra, prelazi u trup dojke (corpus mammae) i završava sa bradavicom (lat. papilla mammae) na vrhu. Oko bradavice nalazi se kružno jače pigmentirano područje koje se naziva areola mammae. Slika 1.

Tri osnovne komponente dojke su: koža s potkožnim masnim tkivom, žljezdani dio te vezivno-masna osnova.

Funkcionalnu jedinicu dojke čini žljezdani parenhim građen od režnjeva (lobusa) kojih ima od 15-20. Režnjevi su građeni od mreže kanalića (duktusa). Glavni izvodni kanal (laktiferni duktus) preko subsegmentalnih i segmentalnih kanalića odvodi do terminalne duktulo-lobularne jedinice. Terminalna duktulo-lobularna jedinica sastoji se od lobulusa i ekstralobularnog duktusa. Lobul je izgrađen od intralobularnih duktusa i acinusa koji su okruženi rahlom intralobularnom stromom. Prema bradavici izvodni kanalići se skupljaju u laktiferni sinus. Trudnoća je obilježena proliferacijom stanica režnjića i kanalića. Krajem drugog tromjesečja trudnoće, uočljiva je sekretorna aktivnost dojke. Nakon menopauze, dolazi do atrofičnih promjena (atrofija parenhima, interlobularna fibroza tkiva, hijalinizacija strome), povećava se količina masnog tkiva, mliječni kanaći ostaju, a režnjići se gube. Bradavica, areola i završni dio laktifernog sinusa na površini imaju mnogoslojni pločasti epitel koji prelazi u cilindrični pseudostratificirani epitel, a potom u dvoredni kubični epitel koji oblaže većinu kanalića u dojci. Epitel čine mioepitelne i sekrecijske (luminalne) stanice (2).



Slika 1. Anatomija dojke (1-prsni koš, 2-veliki prsni mišić, 3-mliječne žlijezde, 4-bradavica, 5-areola, 6-mliječni kanali, 7-masno tkivo, 8-koža).

Izvor: <https://hr.wikipedia.org>

1.1.2. Fiziologija dojke

Dojka je dio ženskog spolnog sustava koja se razvija i raste pod utjecajem različitih hormona. Estrogeni u vrijeme puberteta potiču rast strome i kanalića te skladištenje masti koja znatno povećava sami volumen dojke, a potpuni razvoj dojke se događa u trudnoći kad placenta izlučuje estrogen pod čijim utjecajem dolazi do daljnjeg rasta i razvoja. Osim estrogena, na rast sustava kanalića utječu i drugi hormoni kao što su prolaktin, hormon rasta, inzulin i hormoni nadbubrežne žlijezde. Djelovanjem hormona progesterona alveole pupaju te njihove stanice dobivaju sekrecijska obilježja, a režnjići se povećavaju. Estrogen zajedno sa progesteronom djeluje inhibitorno na lučenje mlijeka, dok s druge strane, prolaktin potiče njegovo lučenje. Veće lučenje mlijeka počinje dva do tri dana po porodu te se pod utjecajem prethodno navedenih hormona potiče metabolizam glukoze, kalcija, masnih kiselina i aminokiselina koji su prijeko potrebni za stvaranje mlijeka (7). Veliku ulogu u dojenju ima i oksitocin, hormon koji se luči u hipotalamusu. Potiče lučenje prolaktina, a tijekom dojenja dolazi u cirkulaciju gdje potiče lučenje mlijeka uzrokujući kontrakciju mioepitelnih stanica oko alveola mliječne žlijezde (8).

1.2. BOLESTI DOJKE

Bolesti dojke možemo podijeliti u nekoliko osnovnih skupina:

- razvojni poremećaji dojke
- upale dojke
- fibrocistične promjene i proliferativna bolest dojke
- tumori dojke

1.2.1. Tumori dojke

Prema posljednjoj klasifikaciji svjetske zdravstvene organizacije (WHO) iz 2019.godine tumori dojke se dijele u 11 velikih skupina, a fibroadenomi se nalaze u skupini fibroepitelnih tumora zajedno s Phyllodes tumorom NOS, periduktalnim stromalnim tumorom, benignim, borderline i malignim Phyllodes tumorom te hamartomima. Slika 2.



Slika 2. WHO Classification of Tumours

Izvor: <https://publications.iarc.fr/Book-And-Report-Series/Who-Classification-Of-Tumours/Breast-Tumours-2019>

1.3. FIBROADENOM DOJKE

Fibroadenom je najčešći benigni tumor ženske dojke, a nastaje u terminalnim duktalno-lobularnim jedinicama. Građen je od vezivne strome i žljezdanog tkiva i zbog toga pripada grupi bifazičnih tumora dojke (9). Najčešće se pojavljuje u žena u razdoblju između 14.-35. godine života. Incidencija fibroadenoma smanjuje se s povećanjem životne dobi (4). Može se javiti i u žena starijih od 50 godina kad postane diferencijalno dijagnostički problem prema karcinomu dojke (10).

Fibroadenom se klinički prezentira kao bezbolan, čvrst, često pomičan, dobro ograničen tumor različite veličine (4). Iako je to uglavnom solitarni tumor, u 10-20 % žena može biti multipli (2).

Etiološki fibroadenom nastaje kao posljedica povećanja razine estrogena u krvi, što dovodi do trajne proliferacije, bez normalne involucije u tkivu dojke. Ovaj tumor povećava se za vrijeme menstrualnog ciklusa i za vrijeme trudnoće, jer receptori u tkivu tumora reagiraju na hormonalnu stimulaciju. Nakon menopauze tumor se smanjuje (4).

1.3.1 Histopatologija

Makroskopski fibroadenomi su okruglasti čvorovi, dobro ograničeni, a na prerezu čvrsti, sivkastobijeli i često lobulirani. Slika 3.

U starijih žena su manji i još čvršće strukture. U stromi se mogu naći žarišta ovapnjenja. Iako su dobro ograničeni od okolnog tkiva nemaju pravu vezivnu čahuru (2).

Mikroskopski se unutar rahle vezivne strome nalaze žljezdane tvorbe obložene pravilnim epitelom. Stroma je jednolična, hipovaskularizirana i građena od vretenastih stanica ovalnih jezgara i izduženih citoplazmi. U starijih žena stroma može biti hijalinizirana (4). Slika 4.

Žljezdane tvorbe su građene od sloja mioepitelnih stanica iznad kojih se nalaze kubične do cilindrične stanice jednoličnih jezgara. Benigne promjene kao što su apokrini, pločasta ili duktalna hiperplazija, cistične promjene i sklerozirajuća adenoza te žarišta kalcifikacije mogu se uočiti unutar žljezdanog dijela (4).

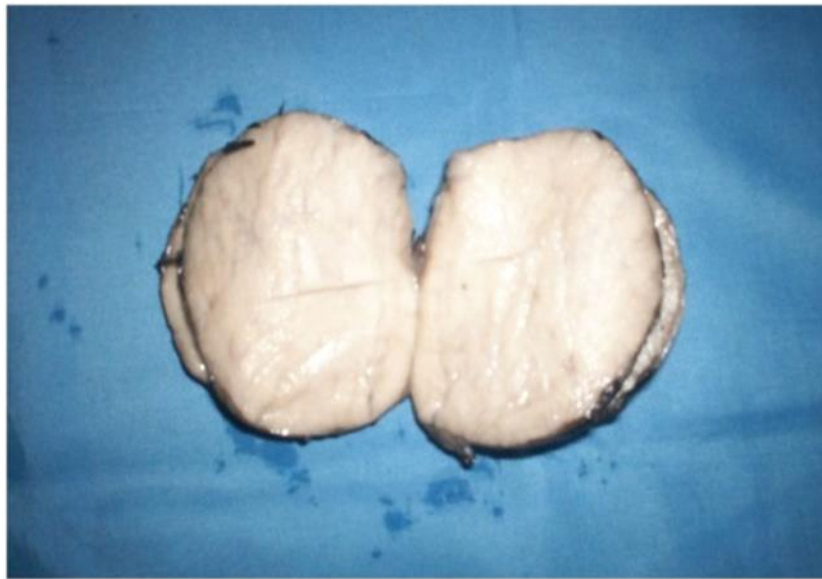
Histološki se mogu razlikovati dva načina rasta fibroadenoma: intrakanalikularni i perikanalikularni.

U intrakanalikularnom načinu rasta vezivno tkivo proliferira i pritišće žljezdane tvorbe i pri tome stisne njihove lumene koji su onda vidljivi kao tračci epitela unutar strome. U perikanalikuarnom načinu rasta žljezdane tvorbe ostaju otvorenih lumena (4).

Postoji nekoliko histoloških varijanti fibroadenoma:

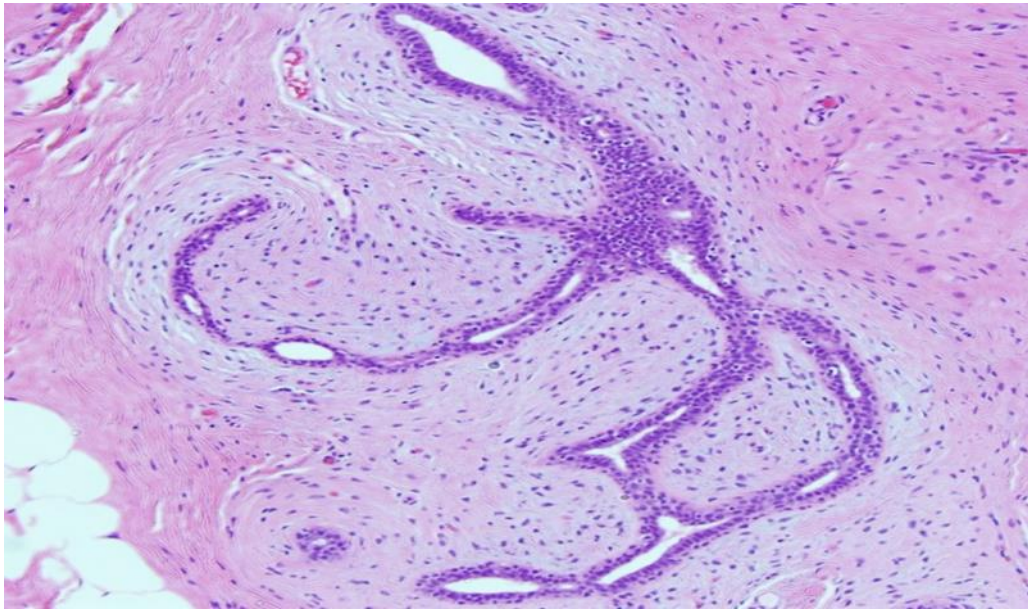
- „uobičajeni“ fibroadenom
- Juvenilni fibroadenom
- Miksoidni fibroadenom
- Kompleksni fibroadenom

Juvenilni fibroadenomi se javljaju u ranijoj životnoj dobi (10-20 godina), miksoidni su građeni od hipocelularne miksoidne strome i često u sklopu Carney sindroma, a kompleksni su udruženi sa cističnim promjenama, sklerozirajućom adenozom, epitelnom kalcifikacijom ili papilarnom apokrinom metaplazijom.



Slika 3. Divovski fibroadenom, rez

Izvor: <https://www.ncbi.nlm.nih.gov/pmc/articles/PMC3981390/figure/F3/>



Slika 4. Fibroadenom s proliferirajućom stromom(10X)

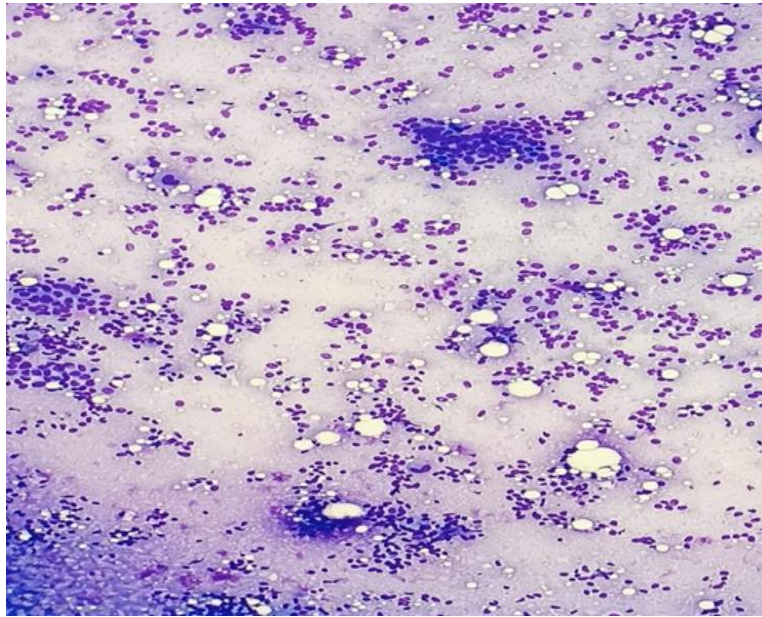
Izvor: <https://www.ncbi.nlm.nih.gov/books/NBK535345/>

1.3.2. Citologija fibroadenoma

Citomorfološke osobitosti fibroadenoma su:

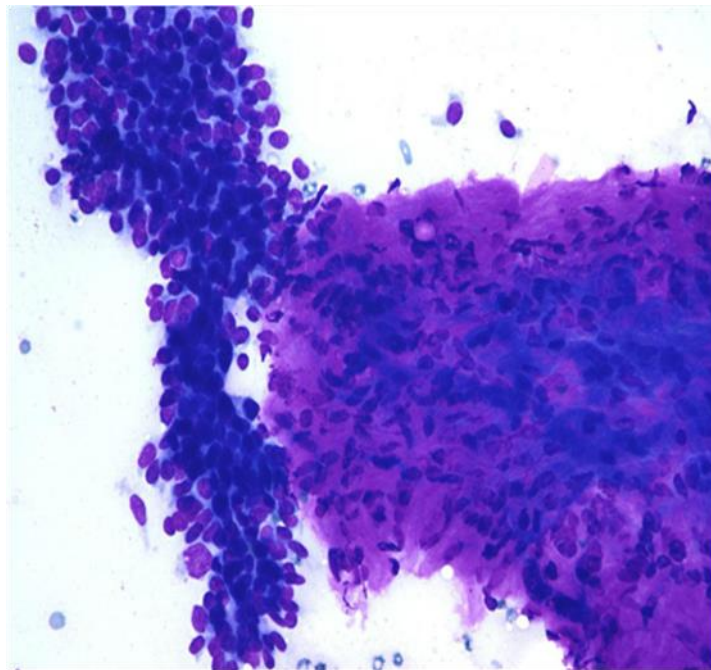
- umjerena do izrazita celularnost
- plaže kohezivnih epitelnih stanica okruglih jezgara, gustog kromatina, oskudne citoplazme
- razgranate, prstolike nakupine epitelnih stanica
- brojne gole, bipolarne jezgre
- tračci fibromiskoidne strome
- ponekad aporine metaplastične stanice (11).

Slike 5. ,6. ,7.



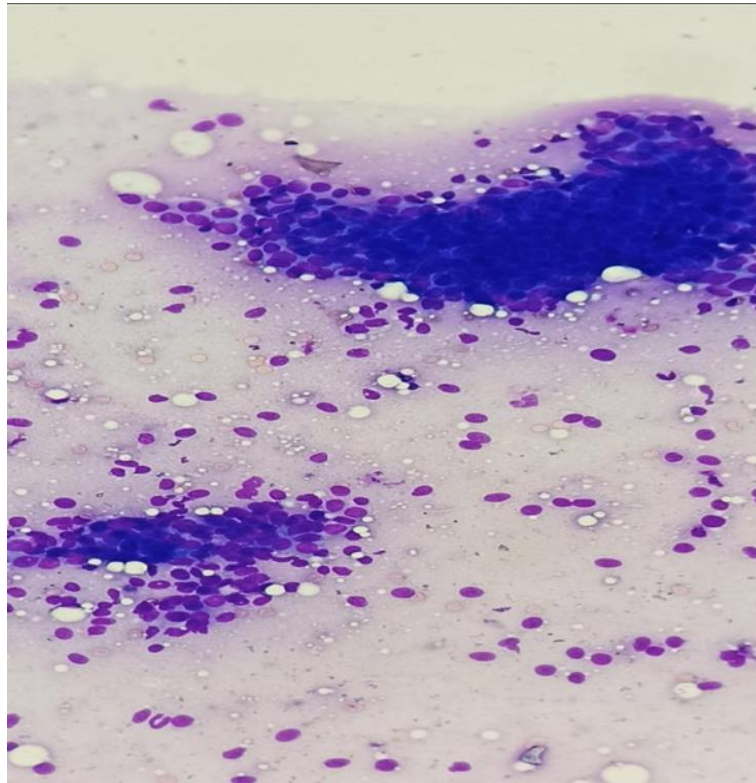
Slika 5. Fibroadenom dojke, brojne gole jezgre mioepitelnih stanica(MGG, 20X)

Izvor: KBC Split, Odjel za citologiju



Slika 6. Fibroadenom,stroma(MGG, 10X)

Izvor: KBC Split, Odjel za citologiju



Slika 7. Fibroadenom, kompaktne nakupine duktalnih stanica(MGG, 10X)

Izvor: KBC Split, Odjel za citologiju

Diferencijalno dijagnostički problem mogu predstavljati fibrocistične promjene osobito ako se dobije veći broj fagocita ili apokrinih stanica te dobro diferencirani karcinomi dojke kad se dobiju hipercelularni uzorci sa određenim stupnjem duktalne atipije. Kako bi se smanjila mogućnost lažno pozitivnih ili lažno negativnih nalaza, prema Europskim smjericama za osiguranje kvalitete u dijagnostici i probiru raka dojke, u većini europskih zemalja pa tako i u Hrvatskoj u aspiracijskoj citologiji dojke koristi se sustav klasifikacije koji sadrži 5 kategorija (C1 - C5):

C1 – uzorak je neodgovarajući

C2 - benigna promjena

C3 - atipična promjena, vjerojatno benigna

C4 - sumnjiva (suspektna) promjena, vjerojatno maligna

C5 - maligna promjena (12).

Citomorfološki jasna slika fibroadenoma pripada kategoriji C2, a ukoliko postoje atipije epitelnih stanica kategoriji C3.

1.4. DIJAGNOSTIKA FIBROADENOMA

Hrvatsko senološko društvo preporučilo je sljedeći algoritam u dijagnostici fibroadenoma:

- 1) Anamneza
- 2) Klinički pregled
- 3) Samopregled
- 4) Mamografija
- 5) Ultrazvuk
- 6) Citološka analiza ili core biopsija

1.4.1. Anamneza

Od anamnestičkih podataka bitno je doznati podatke o tumorima dojke u obitelji po ženskoj liniji te o dobi obolijevanja. Iz osobne anamneze bitno je imati podatke o datumu prve i posljednje menstruacije, trudnoćama, porodima, dojenju te primjeni hormonalne terapije (13).

1.4.2. Klinički pregled

Dojke je potrebno klinički pregledavati jednom godišnje nakon 35. godine života. Inspekcija i palpacija su brze i samo orijentacijske dijagnostičke pretrage.

1.4.3. Samopregled

Samopregled je nadopuna kliničkom pregledu, a preporuča se obavljati nakon 25. godine života u prvom dijelu ciklusa u premenopauzalnih žena.

1.4.4. Mamografija

Mamografija je jedna od radioloških metoda izbora u dijagnostici promjena u dojci. Preporuka je napraviti prvu mamografsku pretragu između 38. i 40.godine i to u prvoj polovici menstrualnog ciklusa, a nakon 50.godine ponavljati je nakon jedne ili dvije godine, ovisno o kliničkom statusu i UZ nalazu. Prije 38-40. godine života izvodi se samo po preporuci liječnika specijaliste. Na mamografiji se fibroadenomi prikazuju kao dobro ograničeni, okruglasti tumori no u 25% slučajeva mogu imati neka obilježja malignih promjena (13,15). Slika 8.

1.4.5. Ultrazvuk

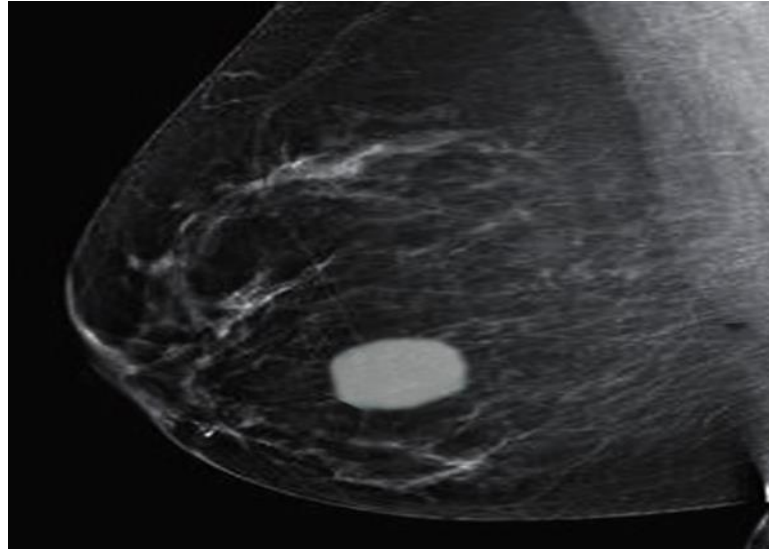
Predstavlja dijagnostičku metodu izbora u žena mlađe životne dobi. U dobi do 40. godine života je prvi izbor među dijagnostičkim slikovnim metodama i savjetuje se primjenjivati jednom godišnje. U dobi od 40. do 70.godine života, primjenjuje se uz mamografiju jednom godišnje. U dobi iznad 70.godine primjenjuje se prema potrebi. Ultrazvučnu dijagnostiku je moguće primjenjivati i češće prema procjeni i indikaciji liječnika specijaliste, a nakon 40. godine života nije dostatna za dijagnostiku malignih bolesti te se nadopunjuje mamografijom ili magnetskom rezonancom (13). Ultrazvučno se fibroadenomi prikazuju kao dobro ograničeni, okrugli do ovalni hipoehogeni tumori. Slika 9.

1.4.6. Punkcija pod kontrolom UZ

Iako se palpabilni (opipljivi) čvorovi mogu punktirati tankom iglom (FNA) na palpaciju, preporučljivo je punktirati sve čvorove u dojci pod kontrolom UZ kako bi se smanjila mogućnost pogreške uzorkovanja. Punkcijom pod kontrolom UZ na brz, jednostavan i relativno siguran način se može doći do dijagnoze. Za vrijeme punkcije prati se igla unutar ultrazvučnog snopa i u trenutku prikaza igle u promjeni pristupi se aspiraciji uzorka. Slika 10. Komplikacije UZ vođenih punkcija su iznimno rijetke, a uključuju hematom ili jako rijetko pneumotoraks (15). Punkcijom se također može dobiti uzorak i za neke dodatne metode: imunocitokemijska analiza, stanični blok te citogenetika i molekularne analize (16).

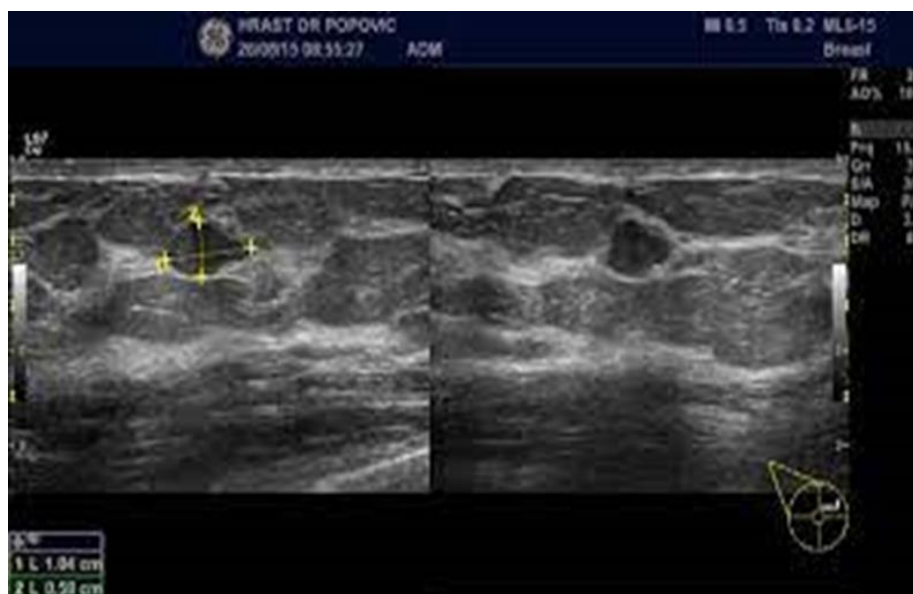Core biopsija je dijagnostička metoda kojom se nešto debljom iglom od one za citološke punkcije uzima komadić tkiva iz promjene u dojci radi patohistološke analize. Core biopsija se izvodi isključivo pod kontrolom UZ. Prednosti core biopsije su

dobivanje konačne patohistološke dijagnoze, a nedostaci su nemogućnost primjene za manje promjene, prepektoralne i cistično promijenjene tvorbe.



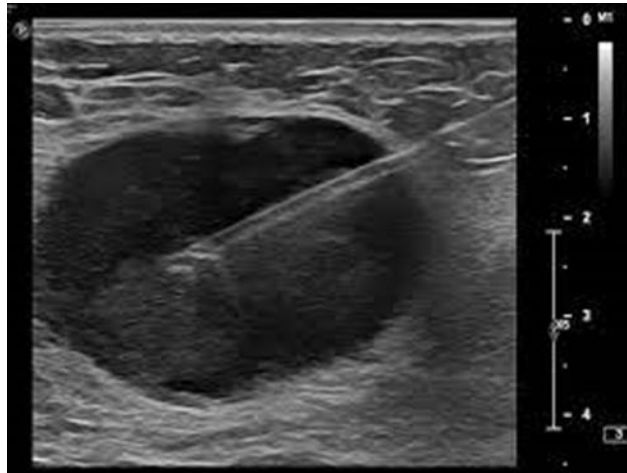
Slika 8. Prikaz fibroadenoma na mamografiji

Izvor: <https://www.ncbi.nlm.nih.gov/books/NBK535345/figure/article-18600.image.f1/?report=objectonly>



Slika 9. Ultrazvučni izgled fibroadenoma

Izvor: <https://ultrazvucnipregledi.com/ultrazvuk-dojki>



Slika 10. Punkcija pod kontrolom ultrazvuka

Izvor: WEB

1.5. LIJEČENJE FIBROADENOMA

Pretpostavlja se da fibroadenomi rastu u prvih dvanaest mjeseci od pojave nakon čega dosegnu svoju konačnu veličinu i ostaju neizmijenjeni niz godina. Starenjem često spontano regrediraju i gube staničnu masu (14). Ukoliko se radi o promjeni koja ultrazvučno ima jasne osobitosti fibroadenoma i uz to citološki potvrđenu dijagnozu, preporuča se samo UZ praćenje rasta fibroadenoma nakon 6, 12 i 24 mjeseca. Ukoliko se u tom vremenskom intervalu izrazito poveća preporuča se ekstirpacija fibroadenoma. Osim klasične kirurške ekstirpacije u novije vrijeme primjenjuju se i neki drugi minimalno invazivni postupci kao što su: vakumska biopsija, krioablacija i terapija ultrazvučnim valovima (14).

2.CILJ RADA

Ciljevi ovog istraživanja su:

- Odrediti raspodjelu fibroadenoma prema veličini tumora i dobi žene
- Odrediti udio fibroadenoma u ukupnom broju uzoraka punktata dojke
- Odrediti učestalost fibroadenoma u lijevoj i desnoj dojci

3.MATERIJALI I METODE

Ispitivanje je izvršeno na Odjelu za kliničku citologiju Kliničkog zavoda za patologiju, sudsku medicinu i citologiju Kliničkog bolničkog centra Split.

3.1. MATERIJALI

U ispitivanje je uključeno 1135 uzoraka čvorova u dojci punktiranih na Zavodu za radiologiju i 11 čvorova dojke punktiranih na ambulanti Odjela za kliničku citologiju KBC Split, od 1.siječnja 2020. do 31.prosinca 2020. godine. Od ukupnog broja punktata, 85 je dijagnosticirano kao fibroadenom.

Podaci o rezultatima citološke analize punktata čvorova u dojci prikupljeni su pregledom medicinske dokumentacije (računalna baza podataka KBC Split).

3.2.METODE

Za uzimanje uzoraka palpabilnih i nepalpabilnih promjena u dojci koristila se citološka punkcija tankom iglom od 22 do 25 gaugea i šprica od 20 ml. Citološka analiza napravljena je po standardnim citomorfološkim kriterijima za analizu fibroadenoma. Svi uzorci obojeni su po May-Grünwald-Giemsu(MGG) metodi te analizirani mikroskopskim pregledom.

Postupak May-Grünwald-Giemsu bojanja:

1. May Grünwald otopina (metilensko modri i kiseli eozin otopljen u metanolu) se prelije preko preparata i drži 3-5 minuta.
2. Ispiranje destiliranom vodom
3. Giemsa otopina (azur II-eozin i azur II otopljen u glicerinu i metanolu) se prelije preko preparata i drži 20 -25 minuta.
4. Ispiranje destiliranom vodom
5. Sušenje na zraku

3.3.STATISTIČKA ANALIZA

Rezultati dobiveni ovim istraživanjem analizirani su pomoću statističkih testova. Hi-test korišten je za praćenje ovisnosti veličine tumora i dobi žene. U obradi podataka korišten je SPSS Statistics 26.0.

4. REZULTATI

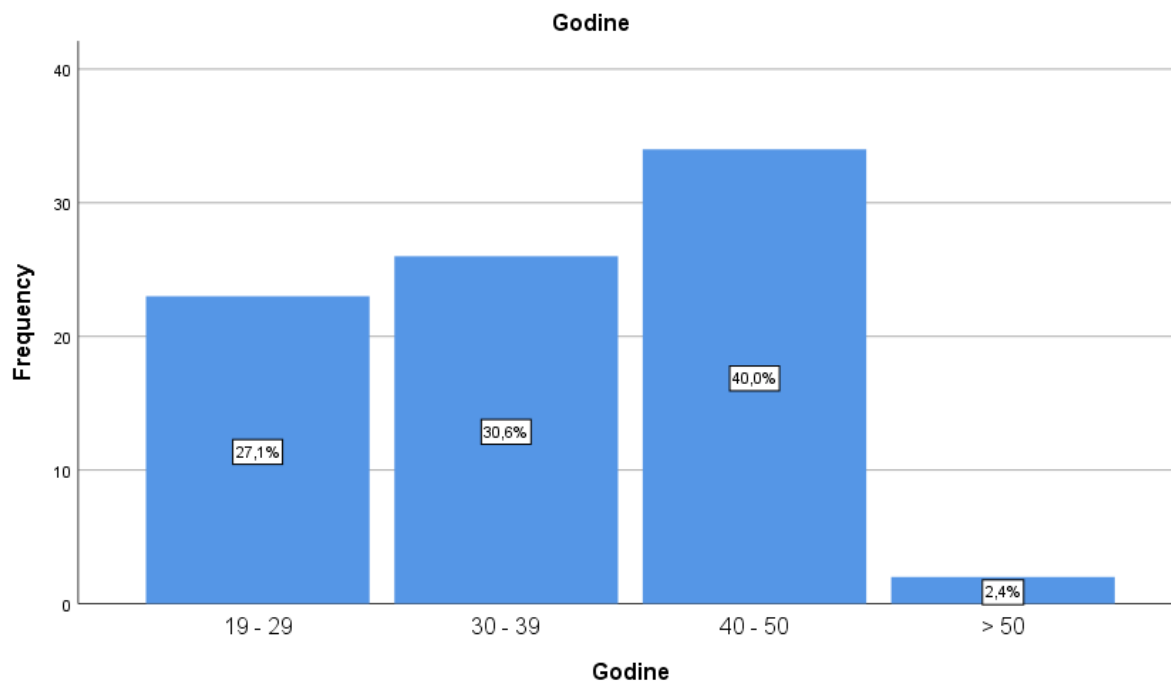
U periodu od 1.siječnja 2020. do 31.prosinca 2020. godine na Odjelu za citologiju Kliničkog zavoda za patologiju, sudsku medicinu i citologiju KBC Split ukupno je napravljeno 1146 punkcija dojke, 1135 pod kontrolom UZV i 11 na palpaciju. Za ovo istraživanje je odabrano 85 uzoraka kojima je postavljena dijagnoza fibroadenoma.

Tablica 1: Prikaz podataka o dobi ispitanika

		Učestalost	Postotak
DOB	19 – 29	23	27,1
	30 – 39	26	30,6
	40 – 50	34	40,0
	> 50	2	2,4
	Ukupno	85	100,0

Izvor: izrada autora

Tablica 1 prikazuje podatke o dobi ispitanika. Od ukupno 85 žena, najveći postotak njih je u dobi od 40 do 50 godina (40%), 30.6% žena je u dobi od 30 do 39, a 27.1% žena u dobi od 19 do 29. Samo dvije žene, odnosno 2.4%, je starije od 50 godina.



Grafikon 1: Prikaz podataka o dobi ispitanika

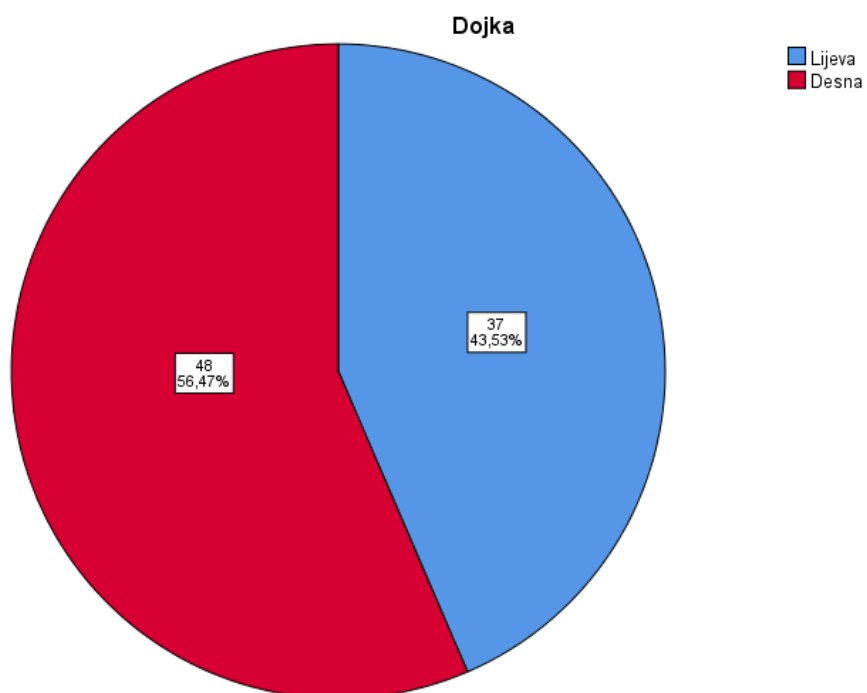
Izvor: izrada autora

Tablica 2: Prikaz podataka o zastupljenosti fibroadenoma u lijevoj i desnoj dojci

	Učestalost	Postotak
Lijeva	37	43,5
Desna	48	56,5
Ukupno	85	100,0

Izvor: izrada autora

Iz tablice 2 vidljivo je da je fibroadenom više zastupljen u desnoj dojci 48 žena (56,5%), a kod 37 (43,5%) žena u lijevoj.



Grafikon 2: Prikaz podataka o zastupljenosti

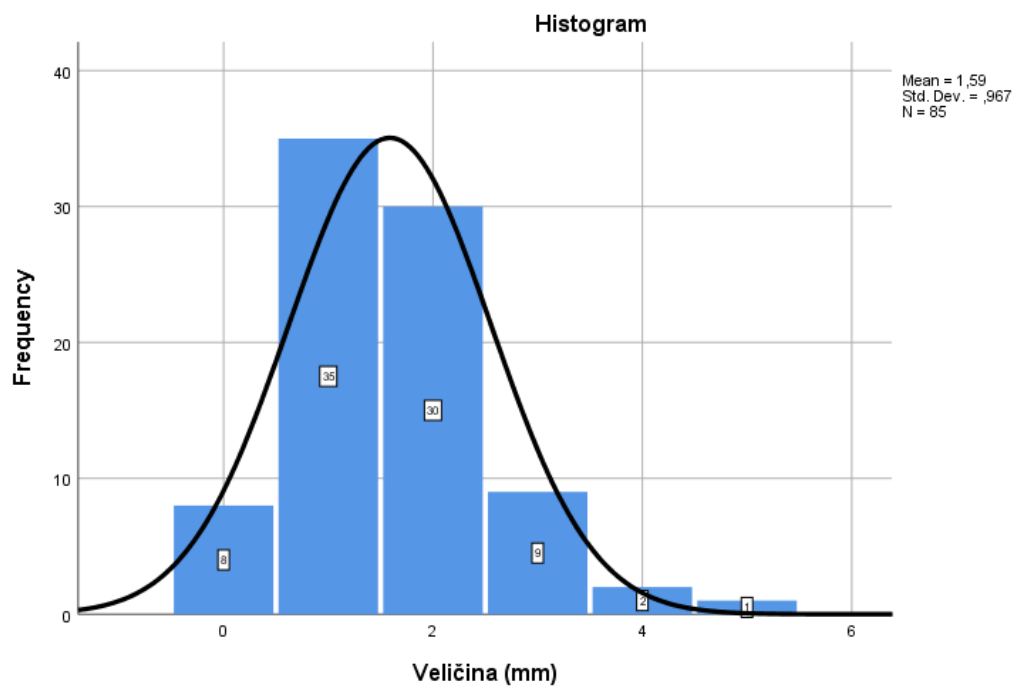
Izvor: izrada autora

Tablica 3: Prikaz podataka o veličini tumora

	Učestalost	Postotak
Nema podatka o veličini tumora	8	9,4
< 11	35	41,2
11 - 20	30	35,3
21 - 30	9	10,6
31 - 40	2	2,4
> 40	1	1,2
Ukupno	85	100,0

Izvor: izrada autora

U tablici 3. prikazani su podaci o veličini fibroadenoma. Kod 8 žena (9,4%) nema podatka o veličini tumora. Najveći broj žena, njih 35 (41.2%) imalo je tumor manji od 11 mm. Kod 30 (35,3%) žena tumor je između 11 i 20 mm, kod 9 (10,6%) žena između 21 i 30 mm, a kod 2 (2,4%) žene između 31 i 40 mm. Kod samo jedne žene (1,2%) tumor je bio veći od 40 mm.



Grafikon 3: Histogram-prikaz podataka o veličini tumora

Izvor: izrada autora

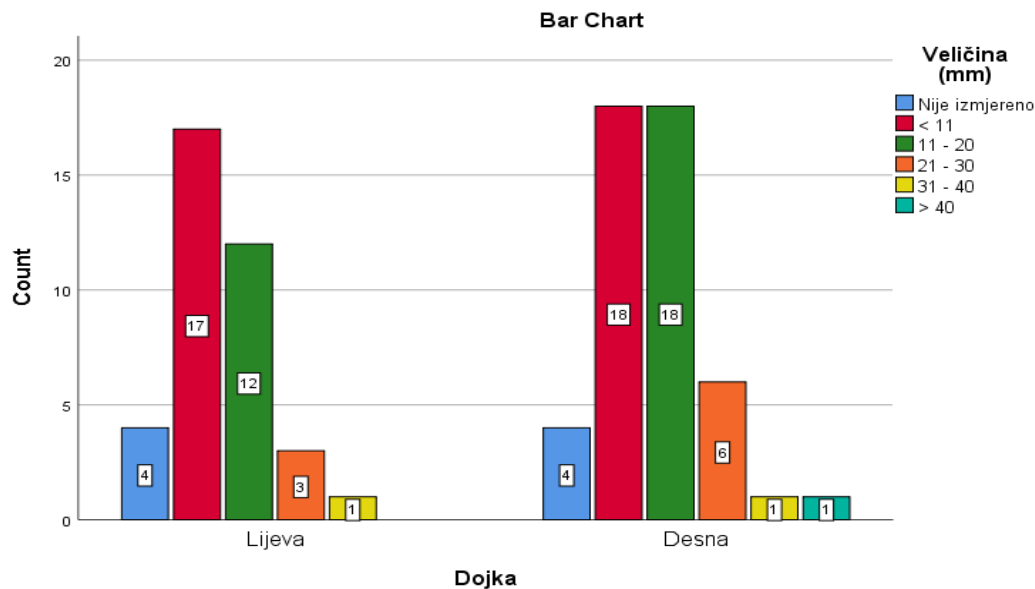
Tablica 4. Prikaz podataka o zastupljenosti i veličini tumora

Dojka * Veličina (mm)

		Nije izmjereno	Veličina (mm)					Ukupno
			< 11	11 - 20	21 - 30	31 - 40	> 40	
Dojka	Lijeva	4	17	12	3	1	0	37
	Desna	4	18	18	6	1	1	48
Ukupno		8	35	30	9	2	1	85

Izvor: izrada autora

Tablica 4. prikazuje podatke o zastupljenosti u lijevoj i desnoj dojci i veličini tumora. Vidljivo je da je desna dojka nešto češće zastupljena sa prosječnom veličinom tumora od 11 do 20 mm. Kod lijeve dojke, veličina tumora je najčešće manja od 11 mm.



Grafikon 4: Prikaz podataka o zastupljenosti i veličini tumora

Izvor: izrada autora

Prema rezultatima vidljivo je da ne postoji ovisnost između zastupljenosti u lijevoj i desnoj dojci i veličine tumora.

Ovisnost veličine tumora i dobi žene

Tablica 5: Prikaz podataka o dobi žene i veličini tumora

		Dob * Veličina (mm)						Ukupno
		Nije izmjereno	Veličina (mm)					
			< 11	11 - 20	21 - 30	31 - 40	> 40	
Godine	19 - 29	3	11	5	3	1	0	23
	30 - 39	2	10	10	4	0	0	26
	40 - 50	2	14	14	2	1	1	34
	> 50	1	0	1	0	0	0	2
Ukupno		8	35	30	9	2	1	85

Izvor: izrada autora

U tablici 5.prikazani su podaci o dobi žena i veličini tumora.

Rezultati statističke analize su pokazali da ne postoji ovisnost između dobi žene i veličine tumora.

5.RASPRAVA

Fibroadenom je najčešći benigni tumor dojke kod žena s najvećom incidencijom u dobi između 14. i 35. godine starosti (4). Etiološki i patogenetski rast FA povezan je s utjecajem hormona osobito estrogena obzirom da se u trudnoći može povećati, a u menopauzi smanjiti. Klinički se prikazuje kao opipljiv, pomičan čvor najčešće veličine od 1-3 cm. U dijagnostičkoj obradi fibroadenoma citologija zajedno s radiološkim metodama ima veliku ulogu. U velikom broju slučajeva može se postaviti jasna dijagnoza fibroadenoma, dok se u slučajevima kad postoji određeni stupanj displazije može koristiti i core biopsija kako bi se dobila patohistološka dijagnoza i izbjegla mogućnost lažno pozitivnog ili lažno negativnog nalaza. Asimptomatski fibroadenomi najčešće se uoče tijekom redovitog UZ pregleda ili probirne mamografije (17). Prema nekim radovima najbolja učinkovitost u dijagnostici fibroadenoma se postiže kombiniranjem UZ i mamografije i tada iznosi 93,7% (18).

Fibroadenomi se u pravilu redovito UZ kontroliraju svakih 6 mjeseci tijekom 2 godine te se samo u slučaju izrazitog porasta veličine (više od 20%) radi citološka punkcija ili core biopsija. Iako je rizik maligne transformacije fibroadenoma mali, ako se nađu oni s atipijama epitela potrebno ih je kirurški odstraniti (19). U novije vrijeme mogu se tretirati nekom od neinvazivnih metoda kao što su npr. krioterapija ili perkutana ekscizija (20,21).

U ovom istraživanju analizirani su podaci onih žena kojima je postavljena dijagnoza fibroadenoma na uzorcima dobivenim citološkom punkcijom u 2020.godini. U razdoblju od 1.1.2020. do 31.12.2020 napravljeno je ukupno 1146 punkcija dojke od kojih 1135 pod kontrolom ultrazvuka i 11 na palpaciju. Vidljivo je da je vrlo mali broj punkcija učinjen na palpaciju, kako bi se smanjila mogućnost lošeg uzorkovanja, a time i pogreške u dijagnozi. Osim toga najveći broj čvorova pa tako i fibroadenoma se otkrije pri redovitim UZ kontrolama, a čak i ako žena sama napipa čvor najprije se napravi UZ pregled, a potom slijedi citološka punkcija. Od 1146 punkcija u ovom istraživanju, 85 uzorka je s dijagnozom fibroadenoma. Dakle udio fibroadenoma u ukupnom broju punktata dojke iznosi 7.41% (n=85) što je u skladu s rezultatima dobivenim u nekim drugim studijama gdje se učestalost kreće između 7-9% (22,23).

Također je utvrđeno da je u KBC Split najviše žena s dijagnosticiranim fibroadenomom, odnosno njih 40%, u dobi između 40-50 godina. Taj podatak se razlikuje od onih u većini

radova s obzirom da je to tumor koji se najčešće pojavljuje u mlađoj životnoj dobi (20-30 godina) (22).

Razlog može biti u tome što se mlađe žene po preporuci češće u početku UZ kontroliraju i na taj način prate rast tumora, dok se kod malo starijih žena ipak želi isključiti mogućnost maligne transformacije pa se češće šalju na citološku punkciju. Što se tiče veličine tumora najveći broj pacijentica, odnosno njih 41.2% imalo je tumor manji od 11 mm, dok je kod samo jedne žene bio veći od 40 mm. Ako zbrojimo postotke veličine tumora između 11 mm i 20 mm te 20 mm i 30 mm dolazimo do 46%, pa je taj postotak u skladu s podacima iz literature u kojima se prosječna veličina fibroadenoma kreće između 1 i 3 cm, a relativno visoki postotak FA s veličinom manjom od 11 mm rezultat je rane UZ dijagnostike. U istraživanju se nije pronašla ovisnost između dobi žene i odgovarajuće veličine tumora kao ni zastupljenosti u lijevoj ili desnoj dojci.

Fibroadenomi su benigni tumori dojke koji se mogu u određenom broju slučajeva napipati te potom UZ potvrditi ili dijagnosticirati pri redovitom UZ pregledu. Bitno je naglasiti važnost redovite UZ kontrole koja slijedi nakon prve dijagnoze, te primjenu citološke punkcije ili core biopsije ukoliko se primijeti značajnije povećanje ili promjena izgleda tumora kako bi se na vrijeme detektirala moguća maligna transformacija.

6. ZAKLJUČAK

1. Od 85 citološki dijagnosticiranih fibroadenoma 34 žene (40%) bilo je u dobi od 30-39 godina, a prosječna veličina tumora iznosila <11 mm.
2. Udio fibroadenoma u ukupnom broju uzoraka punktata dojke je 7.41%.
3. Fibroadenomi su bili nešto češće zastupljeni u desnoj dojci 48 (56,5%), a statistički je utvrđeno je da ne postoji ovisnost između zastupljenosti u lijevoj i desnoj dojci i veličini tumora.

7. LITERATURA

1. Greenberg R, Skornick Y, Kaplan O. Management of breast fibroadenomas. *J Gen Intern Med.* 1998;13(9):640-645. doi:10.1046/j.1525-1497.1998.cr188.x
2. Ivan Damjanov, Svein Seiwerth, Stanko Jukić i Marin Nola Patologija, Medicinska naklada, Zagreb 2017; 978-953-176-813-9.
3. Larsen TK, Faurschou JP, Bak M, Rytto NF. Fibroadenom i brystet--moderne behandlingsstrategi [Fibroadenoma of the breast--modern strategy of treatment]. *Ugeskr Laeger.* 2003 May 5;165(19):1979-83. Danish. PMID: 12795072.
4. Ajmal M, Khan M, Van Fossen K. Breast Fibroadenoma. 2021 Apr 26. In: StatPearls [Internet]. Treasure Island (FL): StatPearls Publishing; 2021 Jan-. PMID: 30570966.
5. H M Hanafy, H M Naser, N A Ahmed, A Typical Features of Fibroadenoma, Correlation between Ultrasound and Pathology, *QJM: An International Journal of Medicine*, Volume 113, Issue Supplement_1, March 2020, hcaa068, <https://doi.org/10.1093/qjmed/hcaa068>
6. Carty NJ, Carter C, Rubin C, Ravichandran D, Royle GT, Taylor I. Management of fibroadenoma of the breast. *Ann R Coll Surg Engl.* 1995;77(2):127-130.
7. Dojka (pristupljeno 2.7.2021) –Dostupno na: https://hr.wikipedia.org/wiki/Dojka#cite_note-10
8. Uvnäs Moberg K, Ekström-Bergström A, Buckley S, et al. Maternal plasma levels of oxytocin during breastfeeding-A systematic review. *PLoS One.* 2020;15(8):e0235806. Published 2020 Aug 5. doi:10.1371/journal.pone.0235806
9. Fibroadenoma (pristupljeno 8.7.2021), dostupno <https://www.breastcancer.org/symptoms/benign/fibroadenoma>
10. Cytodiagnosis of breast lesions. An atlas and text. Dostupno na: <http://file.pathology.ubc.ca/BreastCytoBook.pdf>
11. Bibbo, Marluce, and David C. Wilbur. 2008. *Comprehensive cytopathology.* Philadelphia, PA:
12. <http://www.clinicalkey.com/dura/browse/bookChapter/3-s2.0-B9781416042082X00413>
13. Guideline for Non-operative Diagnostic Procedures and Reporting in Breast cancer Screening. NHSBSP publication no. 50, June 2001. Klijanienko J, Zajdela A,

14. Lussler C, Voillemot N, Zafrani B, Thibault F i sur. Critical Clinicopathologic Analysis of 23 Cases of Fine-Needle Breast Sampling Initially Recorded as False-Positive. *Cancer Cytopathol.* 2001;93:132-139)
15. Algoritmi pretraga dojke. Dostupno na: <https://www.google.hr/url?sa=t&rct=j&q=&esrc=s&source=web&cd=1&cad=rja&uact=8&ved=0CBsQFjAA&url=http%3A%2F%2Fsenologija.com%2F&ei=U6aJVYvYJYG5sQH7ouABg&usg=AFQjCNHCDTY3OyzMviWQkLstQA4qGDoqA&sig2=Vm b0GFhIvOLGs7jSXqv0nA> (pristupljeno 8.7.2021).
16. Paepke S, Metz S, Brea Salvago A, Ohlinger R. Benign Breast Tumours - Diagnosis and Management. *Breast Care (Basel).* 2018;13(6):403-412. doi:10.1159/000495919
17. Seili-Bekafigo, I., Štemberger, C. i Rajković Molek, K. (2016). Klinička citologija. *Medicina Fluminensis*, 52 (3), 301-313
18. *American Journal of Roentgenology.* 2008; 190: 214-218
19. Stachs A, Stubert J, Reimer T, Hartmann S. Benign Breast Disease in Women. *Dtsch Arztebl Int.* 2019;116(33-34):565-574. doi:10.3238/arztebl.2019.0565
20. Prasad SN, Houserkova D. A comparison of mammography and ultrasonography in the evaluation of breast masses. *Biomed Pap Med Fac Univ Palacky Olomouc Czech Repub.* 2007 Dec;151(2):315-22. doi: 10.5507/bp.2007.054. PMID: 18345271.
21. Fibroadenoma from imaging evaluation to treatment, pristupljeno 14.7.2021. Dostupno na: <https://www.jaoir.org/articles/fibroadenoma-from-imaging-evaluation-to-treatment#Like>
22. Peng Y, Xie F, Zhao Y, Wang S; Chinese Society of Breast Surgery. Clinical practice guideline for breast fibroadenoma: Chinese Society of Breast Surgery (CSBrS) practice guideline 2021. *Chin Med J (Engl).* 2021;134(9):1014-1016. Published 2021 Apr 15. doi:10.1097/CM9.0000000000001462
23. Management of Fibroadenomas of the Breast, pristupljeno 14.7.2021. Dostupno na: <https://www.breastsurgeons.org/docs/statements/Management-of-Fibroadenomas.pdf>
24. Dent DM, Hacking EA, Wilkie W. Benign breast disease clinical classification and disease distribution. *Br J Clin Pract.* 1988;42(suppl 56):69-71. [Google Scholar]
25. Frantz VK, Pickern JW, Melcher GW, Auchincloss JR. Incidence of chronic cystic disease in so-called normal breast: a study based on 225 post mortem examinations. *Cancer.* 1951;4:762-7. [PubMed] [Google Scholar])

8. SAŽETAK

Cilj rada: Ciljevi ovog rada su određivanje raspodjele fibroadenoma prema veličini tumora i dobi žene, određivanje udjela fibroadenoma u ukupnom broju punktata dojke te učestalosti fibroadenoma u lijevoj i desnoj dojci.

Materijali i metode: U istraživanje je uključeno 1135 uzoraka čvorova u dojci punktiranih na Zavodu za radiologiju i 11 čvorova dojke punktiranih na ambulanti Odjela za kliničku citologiju KBC Split, od 1.siječnja 2020. do 31.prosinca 2020.godine.

Podaci o rezultatima citološke analize punktata čvorova u dojci dobiveni su uvidom u medicinsku dokumentaciju (računalna baza podataka KBC Split).

Rezultati: Od 1135 uzoraka čvorova u dojci koji su punktirani na Zavodu za radiologiju i 11 čvorova punktiranih na ambulanti Odjela za kliničku citologiju KBC Split, njih 85 (7,41%) je dijagnosticirano kao fibroadenom. Najveća incidencija je u žena u dobi od 40 do 50 godina, pri čemu su samo dvije žene (2,4%) starije od 50 godina. Fibroadenom je bio više zastupljen u desnoj dojci - 48 žena (56,5%), a kod 37 (43.5%) žena nalazio se u lijevoj dojci. Najveći broj pacijentica, njih 35 (41,52%) imalo je tumor manji od 11 mm, dok je samo kod jedne žene (1,2%) prelazio 40mm. Utvrđeno je da nema ovisnosti između dobi žene i veličine tumora kao ni zastupljenosti u lijevoj ili desnoj dojci.

Zaključak: Citologija ima važnu ulogu u dijagnostici fibroadenoma. Citološkom punkcijom koja je brza, jednostavna i ne izrazito agresivna i bolna metoda, može se postaviti dijagnoza fibroadenoma koji se potom redovito ultrazvučno kontroliraju i samo u slučaju izrazitog rasta ili prisutnih atipija kirurški odstranjuju.

Ključne riječi: citologija, dojka, fibroadenom, čvor, tumor.

9. SUMMARY

Objective: The main objective of this study was to determine the distribution of fibroadenoma according to tumor size and women age, to define the share of fibroadenoma in total number of breast punctures and to determine the frequency of fibroadenoma in the left and right breast.

Materials and methods: The study included 1135 samples of breast nodules punctured at the Department of Radiology and 11 breast nodules punctured at the outpatient department of the Department of Clinical Cytology KBC Split, from January 1, 2020 to December 31, 2020.

Data on the results of cytological analysis of puncture nodes in the breast were obtained by inspecting medical records (computer database KBC Split).

Results: Out of 1135 samples of breast nodules punctured at the Department of Radiology and 11 nodules punctured at the outpatient department of the Department of Clinical Cytology KBC Split, 85 punctured nodules were diagnosed as fibroadenoma, which represents a share of 7.41%. The highest incidence was in women in the age group of 40 to 50 years, while only two women (2,4%) diagnosed with fibroadenoma were older than 50. Fibroadenoma was more prevalent in the right breast - 48 women (56.5%) and in 37 (43.5%) women in the left breast, respectively. The largest number of patients, 35 of them (41.52%) had a tumor smaller than 11 mm, while in only one woman (1.2%) exceeded 40 mm. It was found that there was no relationship between women's age and tumor size as well as presentation in the left or right breast.

Conclusion: Cytology plays a significant role in the diagnosis of fibroadenoma. FNA cytology is a quick, simple and not so aggressive and painful method. Once the cytological diagnosis is established radiological follow up is recommended. If markedly increased or with cytological signs of atypia, surgery is recommended.

Key words: cytology, breast, fibroadenoma, nodule, tumor.

10. ŽIVOTOPIS

Osobni podaci

Ime i prezime: Mirela Bogdanović

Datum rođenja: 15.10.1999.

e-mail: mirelab466@gmail.com

Mjesto rođenja: Split

Državljanstvo: Hrvatsko

Školovanje:

2006.-2010. OŠ fra Pavla Vučkovića, Brnaze

2010.-2014. OŠ fra Pavla Vučkovića, Sinj

2014.-2018. V.gimnazija Vladimir Nazor, Split

2018.-2021. Sveučilišni odjel zdravstvenih studija u Splitu, preddiplomski sveučilišni smjer Medicinsko laboratorijska dijagnostika

Jezici: engleski jezik