

Vrijednost ultrazvuka u dijagnostici bolnog ramena

Lončar, Stjepan

Master's thesis / Diplomski rad

2022

Degree Grantor / Ustanova koja je dodijelila akademski / stručni stupanj: **University of Split / Sveučilište u Splitu**

Permanent link / Trajna poveznica: <https://um.nsk.hr/um:nbn:hr:176:518131>

Rights / Prava: [In copyright](#)/[Zaštićeno autorskim pravom.](#)

Download date / Datum preuzimanja: **2024-12-22**



Sveučilišni odjel zdravstvenih studija
SVEUČILIŠTE U SPLITU

Repository / Repozitorij:

[Repository of the University Department for Health Studies, University of Split](#)



zir.nsk.hr



UNIVERSITY OF SPLIT



DIGITALNI AKADEMSKI ARHIVI I REPOZITORIJI

SVEUČILIŠTE U SPLITU

Podružnica

SVEUČILIŠNI ODJEL ZDRAVSTVENIH STUDIJA

DIPLOMSKI SVEUČILIŠNI STUDIJ

RADIOLOŠKA TEHNOLOGIJA

STJEPAN LONČAR

**VRIJEDNOST ULTRAZVUKA U DIJAGNOSTICI
BOLNOG RAMENA**

DIPLOMSKI RAD

Split, 2021.

SVEUČILIŠTE U SPLITU

Podružnica

SVEUČILIŠNI ODJEL ZDRAVSTVENIH STUDIJA

DIPLOMSKI SVEUČILIŠNI STUDIJ

RADIOLOŠKA TEHNOLOGIJA

STJEPAN LONČAR

**VRIJEDNOST ULTRAZVUKA U DIJAGNOSTICI
BOLNOG RAMENA**

**THE VALUE OF ULTRASOUND IN THE PAINFUL
SHOULDER DIAGNOSIS**

Diplomski rad/Master's Thesis

Mentor:

prof. dr. sc. Igor Barišić

Split, 2021.

TEMELJNA DOKUMENTACIJSKA KARTICA

DIPLOMSKI RAD

Sveučilište u Splitu
Sveučilišni odjel zdravstvenih studija
Radiološka tehnologija

Znanstveno područje: Biomedicina i zdravstvo
Znanstveno polje: Radiologija

Mentor: prof. dr. sc. Igor Barišić

VRIJEDNOST ULTRAZVUKA U DIJAGNOSTICI BOLNOG RAMENA

Stjepan Lončar, broj 661361

Sažetak:

Sustavnim pregledom različitih izvora literature nastojalo se doći do zaključaka o vrijednosti ultrazvuka u dijagnostici bolnog ramena. Sindrom bolnog ramena uključuje čitav niz patoloških situacija poput rupture rotatorne manšete, subakromijalnog sraza, sindroma smrznutog ramena, kalcificirajućeg tenditisa, itd. Po prijavi bolnosti, pacijent se obično za početak podvrgava kliničkom pregledu pri čemu liječnik uzima detaljnu anamnezu. Nakon kliničke procjene obično je potrebno dijagnostičko snimanje. Jedna od često korištenih metoda u dijagnostici bolnog ramena je ultrazvuk, no kvaliteta same dijagnostike uvelike ovisi o znanju i sposobnostima liječnika ili tehničara koji pregled izvodi. Za razliku od CT, MRI i RTG dijagnostike, UZV se može provoditi u stanju mirovanja pacijenta s rukom u određenim položajima, u ovisnosti o dijelu ramene strukture koja se pregledava, ali i dinamički odnosno dok pacijent izvodi pokrete rukom. UZV je u širokoj primjeni kod dijagnostike mekih struktura ramena, baš kao i MRI koji se još uvijek smatra glavnim alatom. Međutim, u usporedbi s ostalim metodama, UZV se pokazao bržim i dostupnijim rješenjem za pacijente jer ima izrazito nisku cijenu, nije invazivan, brzo se provodi i daje podatke u stvarnom vremenu. Najučinkovitiji se pokazao u procjeni površinskih tkiva, međutim, ne može prikazati unutarnje zglobne strukture. Koristi ga se u procjeni različitih patologija ramena, no najbolje rezultate pokazao je kod otkrivanja ruptura rotatorne manšete, kalcificirajućeg tendonitisa i potpune ruptur tetive duge glave bicepsa, dok je, primjerice, za procjenu njezine parcijalne ruptur osjetljivost ultrazvuka puno slabija u odnosu na MRI dijagnostiku.

Ključne riječi: ultrazvuk, dijagnostika, bolno rame

Rad sadrži: 68 stranica, 20 slika, 6 tablica, 1 prilog, 132 literaturne reference

Jezik izvornika: hrvatski

BASIC DOCUMENTATION CARD

MASTER THESIS

University of Split
University Department for Health Studies
Radiological Technology

Scientific area: Biomedicine and Health
Scientific field: Radiology

Supervisor: prof. dr. sc. Igor Barišić

THE VALUE OF ULTRASOUND IN THE PAINFUL SHOULDER DIAGNOSIS

Stjepan Lončar, 661361

Summary:

A systematic review of various literature sources led to conclusions about the value of ultrasound in the painful shoulder diagnosis. Painful shoulder syndrome includes a number of pathologies such as rotator cuff ruptures, subacromial collision, frozen shoulder syndrome, calcifying tendinitis, etc. After reporting pain, the patient usually undergoes a clinical examination. Diagnostic imaging is usually required after clinical evaluation. One of the frequently used methods in the diagnosis of painful shoulder is ultrasound, but the quality of the diagnosis itself largely depends on the knowledge and skills of the technician who performs the examination. Unlike CT, MRI and X-ray diagnostics, ultrasound can be performed at rest of the patient with the hand in certain positions, depending on the part of the shoulder structure that is imaged, but also dynamically or while the patient performs hand movements. Ultrasound is widely used in the diagnosis of soft shoulder structures, just like MRI which is still considered the main tool. However, compared to other methods, ultrasound has proven to be a faster and more affordable solution for patients because it has an extremely low cost, it is not invasive, it is quickly implemented and provides real-time data. It has been shown to be most effective in assessing superficial tissues, however, it cannot show internal joint structures. It is used to assess various shoulder pathologies, but it has shown the best results in detecting rotator cuff ruptures, calcifying tendonitis, and complete rupture of the long biceps tendon, while, for example, to assess its partial rupture, ultrasound sensitivity is much lower than MRI diagnostics.

Keywords: ultrasound, diagnostics, painful shoulder

Thesis contains: 68 pages, 20 figures, 6 tables, 1 supplement, 132 reference

Original in: Croatian

SADRŽAJ

| | |
|---|-----------|
| 1. UVOD | 1 |
| 2. CILJ RADA | 2 |
| 3. IZVORI PODATAKA I METODOLOGIJA RADA | 3 |
| 4. ANATOMIJA I BIOMEHANIKA RAMENA | 4 |
| 4.1. ZGLOBOVI RAMENOG POJASA | 4 |
| 4.1.1. Glenohumeralni zglob..... | 5 |
| 4.1.2. Sternoklavikularni zglob | 6 |
| 4.1.3. Akromioklavikularni zglob | 7 |
| 4.1.4. Skapulatorni zglob | 7 |
| 4.2. MIŠIĆI I KOSTI RAMENOG POJASA | 8 |
| 4.2.1. Mišići rotatorne manšete | 8 |
| 4.2.2. Deltoidni mišić i teres major | 9 |
| 4.3. BIOMEHANIKA RAMENA | 11 |
| 4.3.1. Uloga kostiju u stvaranju pokreta ramena..... | 12 |
| 4.3.2. Pokreti u glenohumeralnom zglobu | 13 |
| 5. SINDROM BOLNOG RAMENA | 14 |
| 5.1. SIMPTOMI | 14 |
| 5.2. SINDROM SUBAKROMIJALNOG SRAZA | 15 |
| 5.3. RUPTURA ROTATORNE MANŠETE | 16 |
| 5.4. NESTABILNOST RAMENA | 18 |
| 5.5. SMRZNUTO RAME | 20 |
| 5.6. KALCIFICIRAJUĆI TENDINITIS | 21 |
| 5.7. SEPARACIJA AKROMIOKLAVIKULARNOG ZGLOBA | 22 |
| 6. ULTRAZVUČNI PREGLED RAMENA | 24 |
| 6.1. MEDICINSKA DIJAGNOSTIKA I ULTRAZVUČNI UREĐAJI..... | 24 |
| 6.2. KOMPONENTE STANDARDNE PROCEDURE ULTRAZVUČNOG PREGLEDA..... | 25 |
| 6.3. POZICIONIRANJE PACIJENTA I TEHNIKE PREGLEDA..... | 26 |
| 6.3.1. Tehnika dinamičnog pregleda | 28 |
| 6.3.2. Doppler ultrazvuk | 29 |
| 6.3.3. Harmonični ultrazvuk | 30 |

| | |
|---|-----------|
| 7. UPOTREBA ULTRAZVUKA U DIJAGNOSTICI BOLNOG RAMENA..... | 31 |
| 7.1. ABNORMALNOSTI TETIVE DUGE GLAVE BICEPSA | 32 |
| 7.1.1. Subluksacija..... | 32 |
| 7.1.2. Tendinitis tetive duge glave bicepsa | 34 |
| 7.2. DIJAGNOSTIKA ABNORMALNOSTI ROTATORNE MANŠETE..... | 36 |
| 7.2.1. Potpuna ruptura | 36 |
| 7.2.2. Djelomična ruptura | 37 |
| 7.2.3. Tetiva supraspinatusa kao jedna od najčešće ozlijeđenih tetiva rotatorne manšete..... | 38 |
| 7.2.4. DIJAGNOSTIKA SUBAKROMIJALNOG SRAZA DINAMIČKIM ULTRAZVUKOM..... | 40 |
| 7.2.5. Tijek ultrazvučnog pregleda..... | 40 |
| 7.2.6. Korakoakromijalni ligament kao glavna uzročna struktura subakromijalnog sraza..... | 41 |
| 7.3. KALCIFIKACIRAJUĆI TENDINITIS ROTATORNE MANŠETE | 42 |
| 7.4. ADHEZIVNI KAPSULITIS | 43 |
| 7.5. IZLJEV U GLENOHUMERALNOM ZGLOBU | 44 |
| 8. PREDNOSTI I NEDOSTACI ULTRAZVUKA U ODNOSU NA OSTALE METODE RADIOLOŠKE DIJAGNOSTIKE..... | 46 |
| 8.1. CT DIJAGNOSTIKA | 46 |
| 8.1. RTG DIJAGNOSTIKA..... | 48 |
| 8.2. MRI DIJAGNOSTIKA | 48 |
| 8.3. USPOREDBA ULTRAZVUKA S DRUGIM METODAMA DIJAGNOSTIKE. | 50 |
| 9. ZAKLJUČAK..... | 52 |
| LITERATURA..... | 53 |
| POPIS SLIKA I TABLICA | 66 |
| ŽIVOTOPIS..... | 68 |

1. UVOD

S godišnje prijavljenih između 16% i 26% pritužbi, sindrom bolnog ramena svrstan je na treće mjesto najčešćih uzroka bolesti mišićno-koštanog sustava. Pacijenti najčešće prijavljuju bol u predjelu deltoida, akromioklavikularnog zgloba, u gornjem predjelu trapezoidnog mišića i lopatice (29, 30). Bolove najčešće prate simptomi poput vrućice, noćnog znojenja, glavobolje ili nesаницe. Osim toga, zglobovi mogu poprimiti abnormalni oblik; može doći do pojavnosti otekline i ozbiljnog ograničenja kretanja. Liječnik za početak mora ustanoviti kada je bol započela, kakva je priroda boli i njezino trajanje, koje je zanimanje pacijenta, je li bol stalna i slično.

Sistematski pregled uključuje nekoliko različitih manevarskih testova koji će liječniku najbolje ukazati koja patologija bolnog ramena je u pitanju. Raspon kretanja pritom se treba procjenjivati u fleksiji, abdukciji, unutarnjoj rotaciji i vanjskoj rotaciji. Nakon sistematskog pregleda najčešće je potrebno provesti dijagnostički pregled. Kao dio početne dijagnostike za sve kronične bolove u ramenu najčešće se koristi radiografija, a ukoliko dijagnoza ostane nejasna, ostale mogućnosti snimanja uključuju ultrazvuk, magnetsku rezonancu i računalnu tomografiju. Najčešće korišten dijagnostički alat je magnetska rezonanca, poglavito kod otkrivanja ruptura rotatorne manšete. Ultrazvuk se pojavljuje kao isplativa alternativa s mnogobrojnim drugim prednostima u odnosu na magnetsku rezonancu, koje uključuju dinamičku procjenu, bolju toleranciju od strane pacijenta, poboljšanu rezoluciju i mogućnost bržeg pregleda čiji se rezultati prikazuju u stvarnom vremenu. Međutim, ultrazvuk uvelike ovisi o ispitivaču koji ga izvodi zbog čega još uvijek nije stekao široku prihvaćenost.

2. CILJ RADA

Ultrazvučna dijagnostika bolnog ramena tema je kojom se bave brojni stručni i znanstveni radovi. Studijama provedenim na mnogobrojnim pacijentima sa sindromom bolnog ramena nastoji se ustanoviti koje metode radiološke dijagnostike donose najbolje rezultate i koje su prednosti, odnosno nedostaci jednih u odnosu na druge.

Temeljni cilj ovog rada je istražiti vrijednost ultrazvuka u dijagnostici bolnog ramena. Da bi se to postiglo, koriste se i uspoređuju zaključci različitih studija u svrhu analize tijeka ultrazvučnog pregleda i identificiranja patologija na koje je ultrazvuk pokazao najveću osjetljivost i točnost. Osim toga, u odnos se stavlja i uspoređuje ultrazvuk s ostalim metodama radiološke dijagnostike.

3. IZVORI PODATAKA I METODOLOGIJA RADA

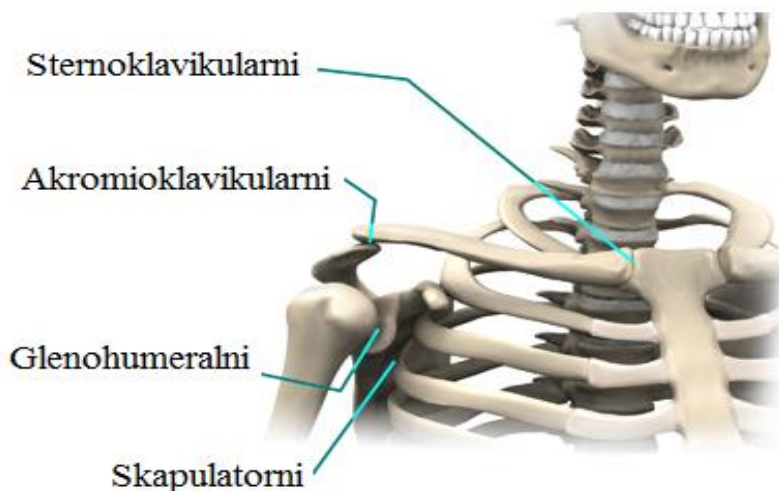
Ovaj rad napisan je korištenjem oko stotinjak literaturnih izvora orijentiranih na četiri elementa: anatomiju ramena, sindrom bolnog ramena i dijagnostiku čitavog niza patologija uključenih pod taj zajednički nazivnik. Većina literaturne građe dostupna je, kako na internet pregledniku, tako i u različitim medicinskim bazama podataka te u otvorenim online časopisima. Obzirom da je ova tema predmet brojnih studija već desetljećima, vremenski raspon objavljivanja stručnih i znanstvenih članaka korišten u ovom radu polazi od 1982. pa do 2021. godine. Za potrebe što preciznijeg i točnijeg objašnjavanja određenih elemenata poput, primjerice Neerovog testa, kontaktirao se rad originalnog autora, dok su se za prikaz patologija bolnog ramena i ultrazvučnu dijagnostiku koristili znanstveni dokazi iz novije literaturne građe.

4. ANATOMIJA I BIOMEHANIKA RAMENA

Od svih zglobova u ljudskom tijelu rame je najpokretljiviji pa shodno tomu i zglob najpodložniji ozljedama. (1) Pod jednim nazivom "rameni zglob" podrazumijeva se sustav koji uključuje ukupno četiri zgloba ramenog pojasa: glenohumeralni, sternoklavikularni, akromioklavikularni i skapulotorni zglob. (2) Da bi se nadoknadila nestabilna koštana anatomija, rame je sprijeda i straga zaštićeno kapsulom, tetivama i mišićima koje čine rotatornu manšetu. (3) Upravo ti mišići omogućuju pomicanje ramena i ruke, kao i osiguravanje strukturne cjelovitosti ramenog zgloba. Različiti pokreti ramena su: abdukcija, adukcija, fleksija, ekstenzija, unutarnja rotacija i vanjska rotacija. (4) Središnja koštana struktura ramena je *skapula*, odnosno lopatica s kojom su povezani svi mišići ramenog zgloba. Na bočnom dijelu lopatice nalazi se zglobna površina glenohumeralnog zgloba, glenoidna šupljina. Ona je periferno okružena i ojačana glenoidnim labrumom, kapsulom ramenog zgloba, potpornim ligamentima i miotendinskim nastavcima mišića rotatorne manšete. (5) Osim lopatice, humerus i ključna kost su glavne kosti ramenog pojasa i imaju važnu ulogu u radu ramenog zgloba. (6) Svi ranije spomenuti elementi koji čine anatomiju ramena i važni su za njegovo nesmetano funkcioniranje detaljnije se analiziraju u nastavku.

4.1. ZGLOBOVI RAMENOG POJASA

Kompleks ramena sastoji se od nekoliko anatomskih i jednog fiziološkog zgloba. Skapulotorni zglob je fiziološki ili funkcionalni spoj između donje strane lopatice i leđnog zida. Ovaj zglob omogućuje lopatici da klizi preko rebara. Anatomske zglobove uključuju sternoklavikularni zglob koji povezuje ključnu i prsnu kost i akromioklavikularni zglob koji se nalazi između akromiona i ključne kosti. Posljednji i ujedno najvažniji je glenohumeralni zglob koji se često naziva ramenim zglobom, a smješten je između lopatice i nadlaktične kosti (7). Slika 1. sadrži prikaz svih zglobova ramenog obruča.



Slika 1. Zglobovi ramenog obruča

Izvor: Adelaide Advanced Physiotherapy, <https://www.aaphysiotherapy.com/news/2019/05/shoulders-11592/>

4.1.1. Glenohumeralni zglob

Glenohumeralni zglob je zglob u obliku kuglice koji je odgovoran za povezivanje gornjeg ekstremiteta s trupom. Povezuje glavu nadlaktične kosti (humerus) s glenoidnom jamom lopatice. (8) Ovo je inače najpokretljiviji zglob u ljudskom tijelu ali i najnestabilniji zbog nesrazmjera zglobnih ploha. Hrskavica obavija zglobna tijela. Ona je na sredini čahure tanja, a što se više kreće prema rubnim dijelovima postaje sve deblja. S druge strane, hrskavica humerusa ponaša se obratno- u sredini je najdeblja, a prema krajevima sve tanja. Cjelokupna površina čahure prekrivena je rubnom hrskavicom (*labrum glenoidale*) čija debljina iznosi između 3 i 4 milimetra. Ta hrskavica, tzv. zglobna usna postavljena je na sam rub čahure, dok njezin ostatak ulazi u zglobnu čahuru. (9) Cjelokupan zglob obavijen je zglobnom kapsulom čija ukupna čvrstoća uvelike ovisi o dobi pacijenta-što je pacijent stariji, zglobna kapsula postaje slabija. Dok se ruka nalazi u položaju mirovanja, donji i prednji dio kapsule su labavi, dok je gornji dio zategnut. Prednji dio kapsule ojačan je gornjim, srednjim i donjim glenohumeralnim ligamentima koji na kapsuli čine uzorak u obliku slova Z. Ovi ligamenti igraju različite uloge u stabilnosti glave nadlaktične kosti, ovisno o položaju ruke i stupnju rotacije. (8) Ligamente glenohumeralnog zgloba čine:

- *lig. coracohumerale* (široki ligament koji jača gornji dio kapsule ramenog zgloba, a nalazi se na njegovoj dorzalnoj strani),
- *lig. glenohumeralia* (odgovorni za stabilizaciju spoja zglobnih usana i čahure; onemogućuju uklještenje vlakana unutar čahure),
- *lig. coracoglenoidale* (radi se o ostatku tetive prsnog mišića),
- *lig. transversum humeri* (zadržava dugu glavu dvoglavog mišića u bicipitalom žlijebu). (10)

Osim ligamenata, mišići rotatorne manšete djeluju kako bi ojačali zglobnu kapsulu superiorno, straga i sprijeda. O ovim mišićima biti će riječi nešto kasnije u radu.

4.1.2. Sternoklavikularni zglob

Sternoklavikularni zglob artikulira ključnu kost s manubrijem prsne kosti i gornjom površinom prve rebrene hrskavice. Od antero posteriorne osi zglob je konveksan. Okomito je zglob konkavan. Strukturno su zglobne površine SC zgloba odvojene fibroartilaginoznim zglobnim diskom koji ima funkcionalnu pokretljivost u anteroposteriornj i vertikalnoj osi. (1) Stražnji sternoklavikularni ligament (*lig. sternoclaviculare posterius*) osigurava primarnu anteroposteriornu stabilizaciju zgloba. To je ligament koji se proteže od stražnjeg dijela medijalnog kraja ključne kosti do posterosuperior manubrija. Prednji sternoklavikularni ligament (*lig. sternoclaviculare anterius*) također stabilizira sternoklavikularni zglob i ograničava prekomjerno pomicanje ramena unatrag. Ovaj se ligament spaja s medijalnim krajem klavikule i gornjim prednjim rubom manubrija. Ostali ligamenti koji doprinose stabilnosti zgloba su intraklavikularni ligament (*lig. interclaviculare*) koji onemogućava spuštanje ključne kosti i kostoklavikularni ligament (*lig. costoclaviculare*) koji sprječava pokretanje zglobova u svim smjerovima. Osim ligamenata, potključni mišić (*subclavius*) također osigurava stabilnost zgloba. Funkcionalno, sternoklavikularni zglob je diartrodijalni, višeosni zglob koji pruža opseg kretanja od 35⁰ za kretanje naprijed i natrag i 50⁰ kretanja ka gore (sve iz neutralnog položaja). (11)

4.1.3. Akromioklavikularni zglob

Akromioklavikularni je ravni zglob smješten između lopatice i ključne kosti. Lopatici omogućuje dodatni opseg rotacije na prsnom košu i prijenos sile s gornjeg ekstremiteta na ključnu kost. (12) U građu ovog zgloba uključene su zglobne plohe koje se nalaze na lateralnoj strani akromiona i ključne kosti, a zglob je s vanjske strane obavijen širokom i tankom zglobnom kapsulom. Ovaj zglob sadrži dvije glavne sveze: akromioklavikularnog i korakoklavikularnog ligamenta koji je sastavljen od dvije podsveze: *lig. conoideum* i *lig. trapezoideum*. Navedeni ligamenti gotovo u potpunosti minimiziraju pokret akromioklavikularnog zgloba. (13) Zglobne fasete smatraju se neskladnima jer se razlikuju u konfiguraciji. Mogu biti ravne, recipročno konkavno-konveksne ili obrnute (recipročno konveksno-konkavne). Nagib zglobnih površina razlikuje se od pojedinca do pojedinca. U literaturi su opisana tri tipa zglobova kod kojih je kut nagiba dodirnih površina varirao od 16 do 36⁰ okomito. Što su površine bile bliže vertikalni, to je spoj bio skloniji efektima habanja posmičnih sila. S obzirom na promjenjivu zglobnu konfiguraciju, unutarzglobni pokreti za ovaj zglob nisu predvidljivi. (14) (15)

4.1.4. Skapulatorni zglob

Skapulatorni zglob nije pravi anatomski zglob jer nema niti jednu uobičajenu karakteristiku zgloba (spajanje vlaknastim, hrskavičnim ili sinovijalnim tkivima). Sternoklavikularni i akromioklavikularni zglobovi su međuovisni sa skapularnim zglobom jer je skapula akromionom pričvršćena na bočni kraj ključne kosti i veže se na akromioklavikularni zglob. S druge strane, ključna kost je pričvršćena na aksijalni kostur u manubriju prsne kosti formirajući sternoklavikularni zglob. Svako pomicanje lopatice na prsnom košu mora rezultirati pomicanjem jednog ili oba zgloba iz čega proizlazi da je skapulatorni zglob funkcionalni zglob koji čini dio zatvorenog lanca s ranije navedenim zglobovima i toraksom (14).

4.2. MIŠIĆI I KOSTI RAMENOG POJASA

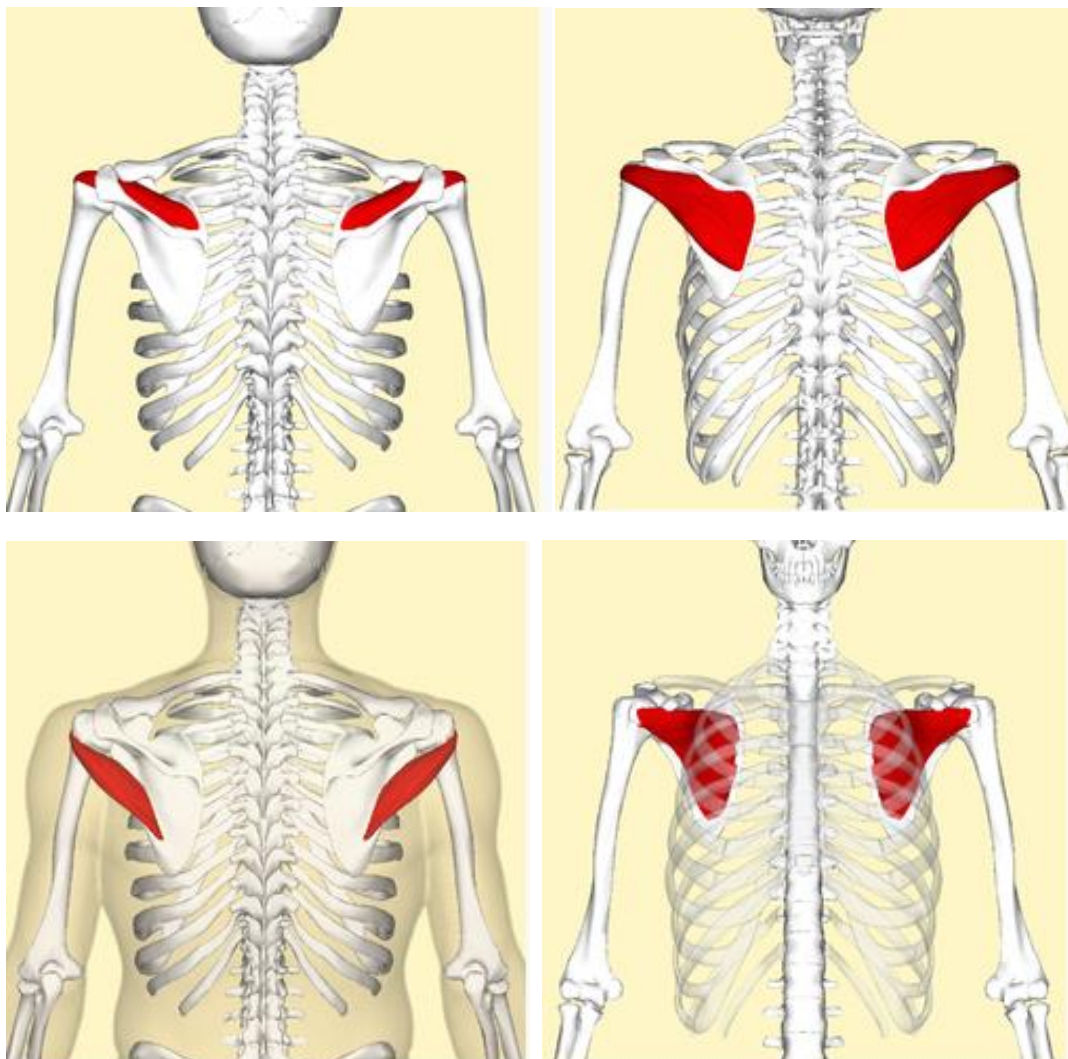
Mišići ramena vežu se za lopaticu, nadlaktičnu kost i ključnu kost. Tu spadaju četiri mišića rotatorne manšete, deltoidni mišić i veliki obli mišić (*musculus teres major*). Ovo su primarni mišići ramena, a izuzev njih i mnogi drugi mišići igraju ulogu u stabilizaciji i vođenju ramena i njegovih pokreta

4.2.1. Mišići rotatorne manšete

Mišići rotatorne manšete često se nazivaju nazivaju se mišićima lopatice jer je ona njihovo polazište. Tu se ubrajaju:

- *musculus supraspinatus* odnosno nadgrebeni mišić koji ima trokutasti oblik; polazište mu je medijalni dio fose supraspinatae i fascija supraspinata, a hvata se za veliki tuberkulum nadlaktične kosti; pokreće abdukciju i aktivan je prilikom vanjske rotacije,
- *musculus infraspinatus*, podgrebeni mišić također je u obliku trokuta; zadužen je za lateralnu rotaciju ruke; također aducira ruku u slučaju kada je podignuta,
- *m. teres minor*, mali obli mišić, leži ispod infraspinatusa, iznad teres majora i triceps brachii; zajedno sa infraspinatusom primarno proizvodi vanjsku rotaciju ramenog zgloba,
- *m. subscapularis*, podlopatični mišić; okreće glavu nadlaktične kosti izvršavajući unutarnju rotaciju i aduktira je; kad se ruka dignu, izvlači humerus prema naprijed i dolje. (16)

Na Slici 2. prikazani su mišići rotatorne manšete s lijeva na desno: nadgrebeni, podgrebeni, mali obli i podlopatični mišić. Primarna biomehanička uloga rotatorne manšete je stabiliziranje glenohumeralnog zgloba pritiskanjem glave nadlaktične kosti uz glenoid. Ova četiri mišića proizlaze iz lopatice i ulaze u humerus. Tetive mišića rotatorne manšete stapaju se sa zglobnom kapsulom i čine "ovratnik" koji okružuje stražnji, gornji i prednji dio zgloba, a donji dio ostaje nezaštićen.



Slika 2. Mišići rotatorne manšete

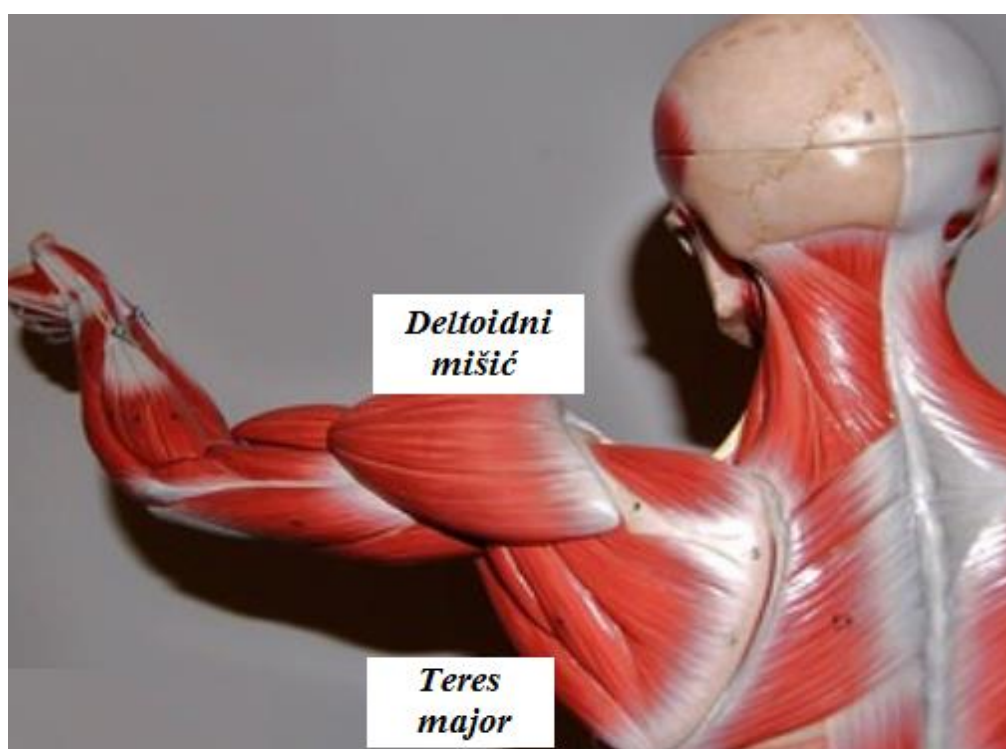
Izvor: Wikipedia. (preuzeto 15. srpnja 2021.). Dostupno na: https://en.wikipedia.org/wiki/Rotator_cuff

Ovakav raspored važan je čimbenik jer se većina luksacija ramena događa jer humerus slabije klizi kroz nezaštićeni dio zgloba. Tijekom pokreta ruku, mišići rotatora se skupljaju i sprječavaju klizanje glave nadlaktične kosti, omogućujući puni raspon pokreta i pružajući stabilnost. (16)

4.2.2. Deltoidni mišić i teres major

Deltoid ima važnu ulogu u funkciji ramena. Pokriva proksimalni dio nadlaktične kosti i konvergira se u gusti tetivni umetak na bočnoj površini humeralne osovine (6). Sastoji se od tri različita dijela (prednji ili klavikularni, srednji ili akromijalni i stražnji

ili kralježnički) i djeluje uglavnom kao abduktor ramena i stabilizator glave humerusa. (18) Deltoid (Slika 3.) usko obavija glenohumeralni zglob i određuje okruglastu siluetu ramena. Njegovo je djelovanje složeno, ovisno o tome koji dio mišića je uključen u rad. Stražnji dio pruža ekstenziju, adukciju i bočnu rotaciju ruke u sinergiji s *latissimus dorsi*. Prednji dio odgovoran je za fleksiju, adukciju i medijalnu rotaciju ruke u sinergiji s velikom pektoralisom. Najveći, srednji dio mišića omogućuje adukciju ruke, što je ujedno i najvažnije djelovanje deltoida. Abdukcija je učinkovitija kada se ruka medijski rotira i dodatno se oslanja na sinergijsko djelovanje supraspinatusnog mišića tijekom prvih 30° (19).




Slika 3. Prikaz deltoidnog mišića i teres majora

Izvor: Stetoskop (Internet). Povrede ramena; 2019. (preuzeto 15. srpnja 2021.) Dostupno na: <https://www.stetoskop.info/sportska-medicina/povrede-ramena>

Teres major zauzima poseban položaj u muskulaturi lopatice. Nalazi se između gornjeg dijela humerusa i donjeg dijela lopatice (Slika 3.). To je medijalni rotator i aduktor nadlaktične kosti koji pomaže *latissimus dorsi*-u usmjeravanju prethodno podignute nadlaktične kosti prema dolje i unatrag (produžetak, ali ne hiperekstenzija). Također pomaže stabilizirati glavu humerusa u glenoidnoj šupljini (20, 21).

4.3. BIOMEHANIKA RAMENA

Da bi se moglo dublje ući u biomehaniku ramena i odrediti koje sve rotacije se proizvode u glenohumeralnom zglobu, potrebno je poznavati koordinatni sustav, odnosno ravnine koje predstavljaju referentne točke prilikom pomicanja tijela i različitih pokreta. Anatomske referentne točke su: čeona (sagitalna) ravnina, središnja (medijalna) i poprečna (vodoravna) (22), kako je prikazano na Slici 4.



Slika 4. Anatomske referentne točke

Izvor: Saladin KS. Human Anatomy. 1st ed. New York: McGraw-Hill Higher Education; 2004.

Središnja ravnina pruža se okomito središnjom linijom tijela i dijeli ga na jednake polovice, lijevu i desnu. Čeona ravnina pruža se vertikalno, ali okomita je na sagitalnu ravninu i dijeli tijelo na prednju i stražnju polovicu. Poprečna ravnina prolazi tijelom ili organom okomito na njegovu dugu os što znači da dijeli tijelo ili organ na gornji i dio (22). Obzirom na tri ravnine odnosno osi rotacije i zglobovi se dijele na jednoosne koji se rotiraju oko jednog pravca u ravnini okomitoj na taj pravac, dvoosne koji se

rotiraju oko dvije ravnine i troosne koji se rotiraju oko tri ravnine. Međutim, kada se provodi analiza pokreta unutar određenog zgloba ili sustava zglobova čiji sinergijski rad proizvodi određeni pokret, ne može se koristiti primjer sa slike već se ravnine i osi rotacije koje se kreću zajedno sa tim zglobnim sustavom moraju posebno definirati. U ovom slučaju koriste se anatomske osi koje prolaze kroz sam zglob, a pri određivanju pokreta određuje se odnos prema središnjem dijelu tijela. Kao referentne točke mogu se koristiti i pojedine kosti koje sudjeluju u pokretu (9).

4.3.1. Uloga kostiju u stvaranju pokreta ramena

Za normalnu funkciju ramena potreban je sinergijski rad svih anatomske struktura. Da bi uopće započeo pokret, živčani sustav daje signale mišićima koji svoju napetost prenose na tetive koje djeluju kao poluge na zglobovima. Da bi takav sustav bio učinkovit potrebna su stabilna uporišta, a stabilnost pružaju statički i dinamički čimbenici kao što su koštane strukture, ligamenti, labrum, kapsula, itd. (23)

U slučaju ramenog pojasa, postoje mnoge koštane strukture koje utječu na njegovu funkciju. Te kosti uključuju prsnu kost, ključnu kost, lopaticu, rebra, nadlaktičnu kost, kralješke, itd. (24) Prva kost koju treba razmotriti je ključna kost. Riječ je o dugoj, tankoj kost koja povezuje lopaticu s prsnom kosti zglobom na svakom kraju. Služi za učvršćivanje ramenog zgloba i lopatice za prednji dio tijela. (25) Budući da se ključna kost najmanje kreće od svih ostalih dijelova ramenog pojasa, njezina je primarna funkcija stabilnost. (24) Ona se pomiče prema gore i okreće se kada se nadlaktična kost prebacuje u fleksiju kako bi kompleks ramena izveo puni opseg pokreta iznad glave. (25) Savijanje i pomicanje torza također se prenosi na ključnu kost, ovisno o položaju ekstremiteta. (24) Druga kost važna za biomehaniku ramenog pojasa je lopatica. Kretanje lopatice može se opisati rotacijama u odnosu na grudni koš. Ona se kreće oko dorzo-ventralne osi (od straga prema naprijed) što rezultira rotacijom u frontalnoj ravnini. Pri tom se kretanju glenoidna šupljina okreće kranijalno (rotacija prema gore) ili kaudalno (rotacija prema dolje). U sagitalnoj ravnini, oko lateralno-bočne osi, lopatica se okreće straga (stražnji nagib) ili naprijed (prednji nagib). Vanjska i unutarnja rotacija događa se oko uzdužne osi. Vanjska rotacija dovodi glenoidnu

šupljinu više u frontalnu ravninu, dok unutarnja rotacija okreće glenoidnu šupljinu više u sagitalnu ravninu (26).

4.3.2. Pokreti u glenohumeralnom zglobu

Ranije je spomenuto kako je glenohumeralni zglob najpokretljiviji u tijelu. U nastavku se navodi raspon pokreta ovog zgloba i popis mišića koji sudjeluju u njima:

- ekstenzija (pomicanje ruke unatrag u središnjoj ravnini) u kojoj sudjeluje stražnji deltoid, latissimus dorsi i teres major; ograničenje pokreta između 40° i 50° zbog obavijenosti zglobne kapsule oko vrata nadlaktične kosti što sprječava daljnju ekstenziju,
- fleksija (pomicanje ruke prema naprijed u središnjoj ravnini) - veliki prsni mišić, prednji deltoid i kljunasto-nadlaktični mišić,
- abdukcija (ruka udaljena od srednje linije u sagitalnoj ravnini): prvih $0-15^\circ$ proizvodi supraspinatus, srednja vlakna deltoida odgovorna su za sljedećih $15-90^\circ$, a da bi se ruka pomakla iznad 90° stupnjeva, lopaticu treba zakrenuti da bi se postigla abdukcija, koju izvode trapezius i serratus anterior,
- adukciju (pomak ruke prema srednjoj liniji u sagitalnoj ravnini) - pectoralis major, latissimus dorsi i teres major.
- unutarnju rotaciju (rotacija prema srednjoj liniji, tako da je palac usmjeren medijalno) - subscapularis, pectoralis major, latissimus dorsi, teres major i prednji deltoid,
- vanjsku rotaciju (rotacija od srednje linije, tako da palac pokazuje bočno)-infraspinatus i teres minor. (27)

Kapsula glenohumeralnog zgloba je tanka i elastična s visokim sadržajem kolagena. Ima volumen otprilike tri puta veći od glave humerusa, što je neophodno kako bi se omogućio različit opseg pokreta gore opisanih. Sve što smanjuje volumen kapsule ramena, poput ožiljaka nakon traume ili histološke promjene i kontrakcije koja se javlja kod "smrznutog ramena", uzrokuje ograničenje glenohumeralnih pokreta. (28)

5. SINDROM BOLNOG RAMENA

Liječnici primarne zdravstvene zaštite godišnje prime između 16 i 26% bolesnika s bolnim ramenom, čime se ovaj problem pojavljuje kao treći po redu u vezi s mišićno-koštanom patologijom. Pacijenti s bolnim ramenom najčešće ističu bol u predjelu deltoida, akromioklavikularnog zgloba, u gornjem predjelu trapezoidnog mišića i lopatice (29, 30). Različita zanimanja poput građevinarstva, kozmetičke i frizerske djelatnosti povezana su s većim rizikom od ovog poremećaja. Fizički čimbenici kao što su podizanje teških tereta, ponavljani pokreti u nezgodnim položajima i vibracije utječu na razinu simptoma i invaliditeta. (29) Bolno rame čest je uzrok problema i kod sportaša. Bernstorff i suradnici 2021. godine proveli su jednu od najnovijih studija simptoma boli specifičnih za sport s posebnim osvrtom na *CrossFit* trening. U studiji je sudjelovalo 414 sportaša koji su u posljednjih šest mjeseci prijavili bol u određenom dijelu tijela. Prema rezultatima, najčešće mjesto boli je područje ramena (59,6% ispitanika). (31)

5.1. SIMPTOMI

Simptome bolnog ramena treba procijeniti u kontekstu pacijenta u cjelini uključujući njegovu dob, osnovno zdravstveno stanje, tjelesni habitus i ukupnu snagu. Nakon što se ustanovi prethodno zdravstveno stanje pacijenta i stanje ramena, potrebno je ustanoviti nekoliko glavnih činjenica povezanih s bolom u ramenu koje će liječniku olakšati pretpostavke o mogućem entitetu:

- *Mjesto boli:* prednje, srednje ili stražnje rame (lokalizirana ili difuzna bol),
- *Vrijeme pojave boli:* razvija li se bol postupno ili s pojavila iznenada,
- *Povezani čimbenici:* ponavljajući stres, nedavna ili prethodna ozljeda,
- *Trajanje:* akutno (<6 tjedana), subakutno (6-12 tjedana), kronično (> 3 mjeseca),
- *Razina boli:* tupa ili oštra,
- *Povezani simptomi:* slabost, ukočenost, krepitacije, otekline,

- *Ublažavajući i pogoršavajući čimbenici:* bol noću, jaka bol kod aktivnosti iznad glave, bol prilikom rotacije zgloba i sl.,
- *Sistemske čimbenici:* vrućica, ukočenost, gubitak težine, umor, dispneja, bol u prsima. (32)

Na temelju ovih odgovora i fizičkim pregledom pacijenta moguće je otprilike utvrditi uzrok bolnog ramena. Primjerice, ukoliko postoje subakutni bolovi u bočnom dijelu ramena koji se pogoršavaju prilikom izvođenja pokreta iznad glave, najčešće je riječ o subakromijalnom srazu. Ukoliko se bol pojavila iznenada, pogoršava se noću i kod pacijenta izaziva slabost u pitanju bi mogla biti ruptura rotatorne manšete. Kod smanjene pokretljivosti, kronične boli i nemogućnosti podizanja ruku iznad glave riječ je o sindromu "smrznutog ramena" (adhezivni kapsulitis). (32) Osim navedenih, sindromu bolnog ramena pripisuje se čitav niz drugih entiteta uključujući: kalcificirajući tendinitis, separaciju akromioklavikularnog zgloba, nestabilnost ramena, tendinitis duge glave bicepsa, artrozu humeroskapularnog zgloba, itd.

Nakon standardnog fizičkog pregleda, do prije dvadesetak godina pacijenti bi se upućivali na klasično radiološko snimanje zglobova jer se to smatralo jedinom metodom koja može učinkovito prikazati promjene u području zglobova. U današnje vrijeme, posredstvom inovacija i novih tehnoloških rješenja, u dijagnosticiranju se koriste računalna tomografija (Computed tomography- CT), ultrazvuk (UZV) i magnetska rezonanca (Magnetic resonance imaging- MRI). (33)

5.2. SINDROM SUBAKROMIJALNOG SRAZA

Subakromijalni prostor obuhvaća glavu nadlaktične kosti inferiorno, prednji rub i unutarnji dio prednje trećine akromiona, korakoakromijalni ligament i akromioklavikularni zglob superiorno. Tkiva koja zauzimaju subakromijalni prostor su tetiva supraspinatusa, subakromijalna burza, tetiva duge glave dvoglavog mišića nadlaktice te kapsula ramenog zgloba. Svaka od navedenih struktura ili njihova kombinacija mogu utjecati na razvoj sindroma subakromijalnog sraza (Subacromial impingement syndrome- SAIS). (34) Koncept SAIS-a pripisuje se Charlesu Neeru nakon njegovog rada objavljenog 1972. godine. Sam pojam subakromijalnog sraza (koji

se često naziva impingement), pripada skupini izraza koji u osnovi opisuju bol u području ramena kao rezultat mehaničkog udara u rotatornu manšetu koja prolazi ispod korakoakromijalnog ligamenta. Ako se ne liječi, može doći do djelomičnog ili potpunog pucanja tetive rotatorne manšete (35).

SAIS obuhvaća niz patologija, uključujući tendinozu rotatorne manšete, subakromijalni bursitis i kalcifični tendinitis. Javlja se najčešće u bolesnika mlađih od 25 godina, kod sportaša ili u različitim profesijama koje uključuju dominaciju rada ruku. Čini oko 60% svih dijagnosticiranih bolova u ramenu zbog čega je svrstan na prvo mjesto ljestvice patologija ramena. (36) Neer je opisao tri progresivna stadija SAIS-a. U prvom stadiju krvarenje ili otekline pojavljuju se u osoba ispod 25 godina starosti koje sudjeluju u različitim sportskim aktivnostima gdje je dominantno podizanje ruku iznad glave. Liječi se konzervativnim metodama, a simptomi se najčešće povlače bez posljedica. Do drugog stadija dolazi ukoliko simptomi iz prvog stadija nisu izliječeni. Sada dolazi do umnožavanja vezivnih tkiva i upalnog procesa na tetivi. Uslijed višestrukih mehaničkih trauma i upalnih procesa dolazi do zadebljanja sluzne vreće koja se nalazi ispod akromiona i vezivne promjene čime se dodatno umanjuje subkromijalni prostor za tetive. SAIS drugog stadija pojavljuje se kod osoba između 25 i 40 godina starosti. Posljednji stadij zabilježen je kod osoba iznad 50-e godine života. Obilježavaju ga rupturu tetive bicepsa, rotatorne manšete te koštani izdanci. (37)

Testovi za subakromijalni sraz uključuju Neerov i Hawkinsov test. Kod Neerovog testa pacijent je u sjedećem položaju, a liječnik se nalazi iza njega i jednom rukom mu fiksira lopaticu. Potom drugom rukom podiže pacijentovu ruku i izvodi pasivnu fleksiju ramena i pritom rotira ruku iznutra. Test je pozitivan ukoliko pacijent osjeti bolove. Kod Hawkinsovog testa rame i lakat su savijeni pod kutem od 90 stupnjeva, a liječnik potom stabilizira nadlaktičnu kost i izvršava pasivnu rotaciju ruke iznutra. Test je pozitivan ukoliko je bol u anterolateralnom aspektu ramena. (36)

5.3. RUPTURA ROTATORNE MANŠETE

Američka akademija ortopedskih kirurga navodi kako svake godine gotovo 2 milijuna ljudi u Sjedinjenim Državama posjeti liječnika zbog problema s rotatornom

manšetom. (38) Rupture rotatorne manšete čest su uzrok bolnog ramena, a u literaturi se često nazivaju i "suze" rotatorne manšete.

Većina ruptura na rotatornoj manšeti nastaje u blizini hvatišta tetive supraspinatusa i velikog tuberkula nadlaktične kosti. Pri tom nastaju parcijalne i potpune rupture. Kod parcijalnog pucanja rotatorne manšete područje oštećenja može biti na gornjem, donjem ili unutarnjem dijelu tetive. S druge strane, kod potpune rupture tetiva se u potpunosti odvaja od kosti i u pitanju je prekid kontinuiteta cijelom debljinom tetive. (39) Dva su glavna uzroka nastanka rupture, ozljeda i degeneracija, a pritom se razlikuju akutna i kronična ruptura. Akutna ruptura se događa ukoliko pacijent padne na ispruženu ruku ili trzajem podigne veliki teret. Ova vrsta rupture može se dogoditi zajedno s drugim ozljedama poput slomljene ključne kosti ili iščašenja ramena. (38) Kronična ruptura temelji se na modelu degenerativne mikrotraume, koji predlaže da degeneracija povezana s godinama, sastavljena od ponavljajućih mikrotrauma, dovodi do djelomične rupture koja se postupno pretvara u potpunu. S godinama, manšeta prolazi kroz nekoliko unutarnjih promjena, poput prorjeđivanja kolagena, miksoidne i hijalinske degeneracije, masne infiltracije i vaskularne proliferacije što dodatno slabi rotatornu manšetu. (40) Testiranje rupture rotatorne manšete uključuje:

- Test supraspinatusa poznat kao test "prazne limenke" kod kojeg pacijent ruku postavlja u antefleksiju pod kutem od 90 stupnjeva, rotira ju prema unutra, a palac je postavljen put dolje; ukoliko daljna antefleksija ukaže na bol prilikom izvođenja pokreta, test je potvrđan.
- Test infraspinatusa – pacijentove ruke trebaju biti uz tijelo, ne dodirujući mu trup, a lakti savijeni na 90 stupnjeva. Liječnik stavlja ruku na dorzum pacijentovih ruku. Od pacijenta se traži da izvana rotira obje podlaktice protiv otpora koji mu pruža liječnik. Test je pozitivan kada postoji slabost ili bol u vanjskoj rotaciji.
- Test podizanja- pacijent savija ruku na leđima, a potom ju pokušava odmaknuti od leđa.
- Znak padajuće ruke - liječnik ruku pacijenta abducira u ramenu do 90 stupnjeva, a potom ju ispušta zahtijevajući od pacijenta da ju zadrži u tom položaju. Ukoliko ruka naglo padne, test je pozitivan i ukazuje na masivnu rupturu tetiva. (1)

Za potvrdu dijagnoze rijetko se koriste rendgenske snimke jer kod pacijenata s bolovima rotatorne manšete često budu normalne ili mogu ukazivati na male koštane ostruge stoga se upotrebljavaju MRI ili UZV. Oni mogu prikazati rupturu rotatorne manšete, njezinu veličinu i gdje se ona nalazi unutar tetive. MRI uz to omogućuje i procjenu starosti rupture jer prikazuje kvalitetu mišića rotatorne manšete. (38)

5.4. NESTABILNOST RAMENA

Nesrazmjer između zglobnih tijela i poprilično labava zglobna kapsula čine rame zglibom najpodložnijim iščašenju i dislokaciji. Najosjetljivije skupine su sportaši. (41) Mnogo je elemenata koji bi se mogli uključiti u sustav klasifikacije nestabilnosti ramena, uključujući smjer nestabilnosti, je li riječ o traumi, postoji li generalizirana labavost zglobova, postoji li neuromuskularni poremećaj ili poremećaj kolagena, o kojim se strukturama radi, postoji li abnormalno oblikovanje mišića i sl. (42)

Čičak nudi jednostavnu klasifikaciju koja ramenu nestabilnost promatra kroz stupanj luksacije koji može biti djelomičan ili potpun, smjer nestabilnosti, uzrok i učestalost, kako je prikazano u Tablici 1.

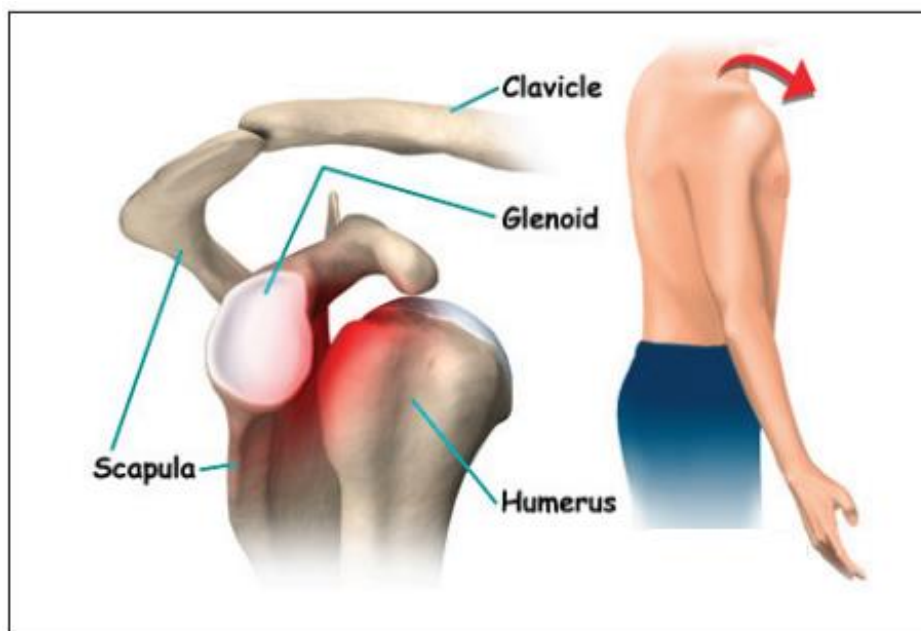
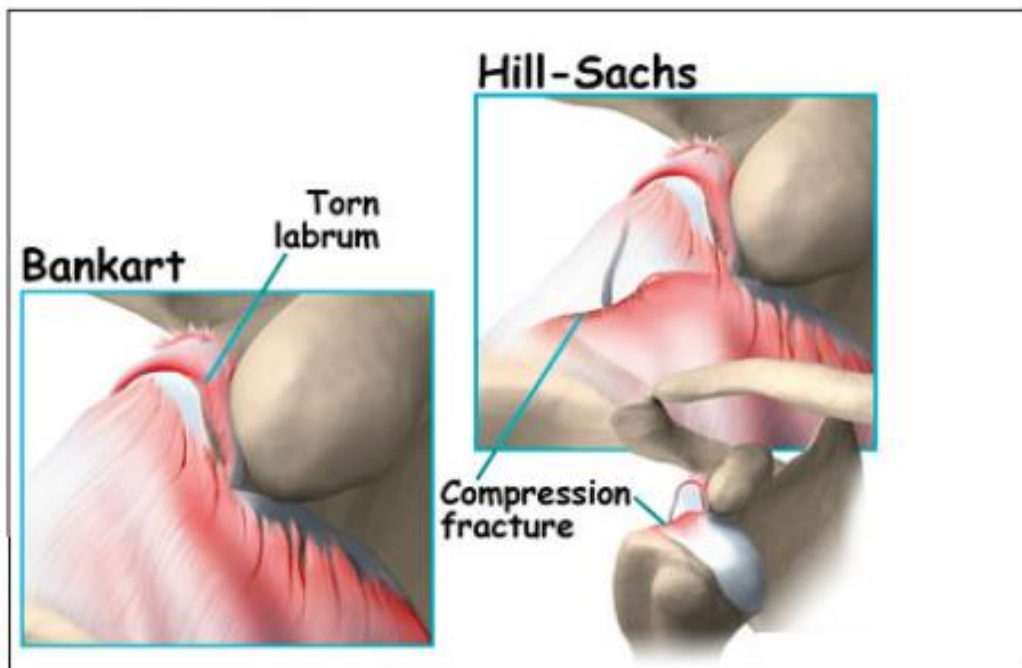
Tablica 1. Klasifikacija ramene nestabilnosti (39)

| Stupanj luksacije | Smjer | Uzrok | Učestalost |
|-------------------|-------------|-------------------|-------------------------|
| Djelomična | Prednja | Traumatska | Akutna |
| Potpuna | Stražnja | Atraumatska | Kronična |
| | Donja | (voljna/nevoljna) | (habitualna/zastarjela) |
| | Višesmjerna | | |

Izvor: Čičak N. Rame i nadlaktica. U: Pećina M, ur. Ortopedija. Zagreb: Naklada Ljevak, 2004.

Ukoliko je u pitanju prednja nestabilnost ramena, bilo da se radi o djelomičnoj ili potpunoj luksaciji, humerus se nalazi ispred čašice, a kod stražnje nestabilnosti iza čašice. Ukoliko se kod prednje traumatske luksacije labrum i kapsula uzduž prednjeg ruba glenoidne šupljine oštete, ozljeda se naziva Bankartovom lezijom. Kod prednje luksacije događa se i da glava humerusa udari u prednji dio glenoida. Takav defekt

poznat je kao Hill-Sachova lezija (Slika 5.). Tri četvrtine pacijenata s Bankartovom lezijom također će imati Hill-Sachovu leziju. Kod stražnje luksacije, glava humerusa pomiče se unatrag iza glenoida. Stražnje i donje luksacije ramena čine samo oko 5-10% svih iščašenja ramena. Većina luksacija događa se u prednjem dijelu. (43)



Slika 5. Prikaz prednje nestabilnosti ramena, Bankartove i Hill-Sachove lezije

Izvor: Advanced Physical Therapy (Internet). A Patient's Guide to Shoulder Dislocations. 2016 Apr (citirano 17. srpnja 2021.). Dostupno na: https://physicaltherapyct.com/wp-content/uploads/2016/04/Shoulder_Dislocations.pdf

Luksacije ramena uzrokuju različiti čimbenici: ruptуре rotatorne manšete; prijelomi humerusa; padovi na ispruženu ruku ili izravno na posterolateralni aspekt (leđa i bok) ramena mogu uzrokovati prednju dislokaciju; snažni pokreti koji uzrokuju kidanje ili pucanje struktura mekog tkiva, nasilna abdukcija, vanjska rotacija i ekstenzija, itd. Nakon što je rame iščašeno prvi put, postoji velika (90%-tna) vjerojatnost da će do iščašenja doći i drugi put. (43) Za utvrđivanje luksacije koriste se tri vrste testova: test straha, test stražnje i prednje ladice i test žlijeba. Kod testa straha liječnik će stabilizirati lopatica, a pacijent će podići ruku i izvesti vanjsku rotaciju i abdukciju. Liječnik pri tom palcem usmjerava glavu nadlaktične kosti prema naprijed. Ukoliko pacijent osjeti bol, riječ je o prednjoj nestabilnosti ramena. U drugom testu liječnik će nakon stabilizacije lopatice pacijenta usmjeravati glavu nadlaktične kosti unatrag i unaprijed. Posljednji test, test žlijeba izvodi se tako da pacijent ruku drži uz tijelo, a liječnik ju vuče distalno. Ukoliko se ispod akromiona pojavi brazda test je pozitivan i riječ je o donjoj nestabilnosti ramena. (1)

5.5. SMRZNUTO RAME

Smrznuto rame (drugim imenom adhezivni kapsulitis) često je stanje koje karakterizira spontani nastanak boli, progresivno ograničenje pokreta ramena i invaliditet koji ograničava aktivnosti u svakodnevnom životu (44, 45). Pogađa do 5% populacije, a otprilike 70% pacijenata sa smrznutim ramenom su žene (46). Riječ je o bolnom i onesposobljavajućem poremećaju nejasnog uzroka u kojem kapsula ramena, vezivno tkivo ramenog zgloba, postaje ukočena i upaljena, uvelike ograničavajući kretanje i uzrokujući trajnu bol. Bol je obično stalna, jača je noću i kada je vrijeme hladno. Određeni pokreti mogu izazvati epizode jakih grčeva i boli. Čimbenici rizika za smrznuto rame uključuju nesreće, bolesti pluća, dijabetes melitus, moždani udar, bolesti vezivnog tkiva, bolesti srca i bolesti štitnjače. Ljudi koji pate od smrznutog ramena mogu imati ekstremnih poteškoća s koncentracijom, radom ili obavljanjem svakodnevnih životnih aktivnosti na dulje vrijeme (47, 48).

Sindrom smrznutog ramena obično prolazi kroz tri stadija. Prvi stadij odnosi se na bolnost ramena i može trajati od 2 do 9 mjeseci. Bol često započinje postupno i jača. Može se osjetiti na vanjskoj strani nadlaktice i može se proširiti do lakta, pa čak i do

podlaktice. Bol može biti prisutan u mirovanju, a povećavati se prilikom pokreta ruke. U ovom stadiju pokreti ramena počinju se smanjivati. Drugi stadij poznat je kao faza ukočenosti, a traje između 4 i 12 mjeseci. Glenohumeralni zglob postaje sve ukočeniji, posebno kod uvijanja, poput pokušaja stavljanja ruke iza leđa ili glave. Tijekom faze oporavka (trajanje od 5 do 26 mjeseci) bol i ukočenost počinju popuštati, a pacijent može izvoditi sve veći broj pokreta rukom (49).

Za dokazivanje postojanja adhezivnog kapsulitisa mogu se provesti tri vrste testova. Prvi, najuobičajeniji je test padajuće ruke. Pacijent sjedi ispred liječnika koji hvata pacijentov zglob i izvršava pasivnu abdukciju ramena do 90⁰. Liječnik potom oslobađa ruku pacijenta s uputama da ju polako i kontrolirano spusti. Test je pozitivan ukoliko ruka nekontrolirano pada (50). Kod Apleyevog testa testira se opseg pokreta na način da pacijent ozlijeđenim ramenom pokuša dodirnuti lopaticu druge ruke. Ukoliko to nije u stanju učiniti, test je pozitivan (51). Posljednji je korakoidni test boli koji je pozitivan ako pritisak na korakoidno područje izazove intenzivniju bol u odnosu na drugo područje ramena (50).

5.6. KALCIFICIRAJUĆI TENDINITIS

Bolest rotatorne manšete ramena uključuje širok spektar poremećaja, među kojima kalcificirajući tendinitis (Calcific tendinopathy-CT) ima istaknutu ulogu. Premda se kalcificirajući tendinitis promatra uglavnom u ramenu, može ga se naći u cijelom tijelu. (52) Riječ je o uobičajenom bolnom poremećaju koji karakterizira prisutnost kalcifikata u hvatištima tetiva rotatorne manšete i sinovijalnim tkivima, uključujući subakromijalnu burzu. Kalcifični materijal sastoji se od nakupina kalcij hidroksiapatita u kristalnom ili amorfnom obliku. (53) CT se često pojavljuje kod pacijenata u dobi od 30 do 60 godina starosti (54), a najviše od njega pate osobe čija zanimanja zahtijevaju konstantno korištenje ruku uz unutarnju rotaciju i laganu abdukciju. To su blagajnici, krojači, radnici na proizvodnoj liniji, itd. (55)

Bolest se razvija u dva stadija: formativni stadij u kojem se kalcifikat razvija i resorptivni stadij u kojem dolazi do njegove spontane resorpcije u neaktivnom periodu. U tijeku nastajanja kalcifikata, pacijent nema većih tegoba, no prati ga osjećaj neugode i

lokalne osjetljivosti usred iritacije okolnih tkiva. Bolnost počinje u drugom stadiju i pojavljuje se prilikom najmanjih opterećenja. Dolazi do gotovo potpunog ograničenja pokreta, naročito abdukcije. (56)

5.7. SEPARACIJA AKROMIOKLAVIKULARNOG ZGLOBA

Separacija akromioklavikularnog zgloba obično nastaje kao rezultat pada s rukom u aduktiranom položaju. U padu se akromion pokreće inferiorno iščašavajući intraartikularne ligamente. Akromioklavikularne ozljede zglobova čine 40-50% atletskih ozljeda ramena. Često ih se može vidjeti kod natjecateljskih sportaša koji igraju ragbi, hokej i nogomet. Najčešća je u drugom desetljeću života. (57)

U Tablici 2. prikazana je klasifikacija separacija akromioklavikularnog zgloba. Ozljede tipa I i II obično se liječe konzervativnim putem. Postoje različita mišljenja u vezi s liječenjem ozljeda tipa III. Većina autora se slaže da kirurški zahvat treba razmotriti za mlađe aktivnije pacijente, kod osoba koje rade teški dizački trening s višestrukim ponavljanjima, kod mršavih osoba s istaknutim distalnim ključnim kostima ili onih koji poslove obavljaju s rukama podignutim iznad 90°. (57, 58) Osobe s ozljedama tipa IV, V i VI često trebaju ranu kiruršku intervenciju. (57)

Tablica 2. Klasifikacija separacije akromioklavikularnog zgloba

| Tip I. | Tip II. |
|---|---|
| <ul style="list-style-type: none"> ➤ blago iščašenje akromioklavikularnih ligamenta ➤ nema ometanja cjelokupnog zgloba ili korakoklavikularnih ligamenata | <ul style="list-style-type: none"> ➤ spoj zgloba se širi ➤ dolazi do istegnuća koraklavikularnih ligamenata |
| Tip III. | Tip IV. |
| <ul style="list-style-type: none"> ➤ korakoklavikularni i akromioklavikularni ligamenti su poremećeni što dovodi do odvajanja zgloba | <ul style="list-style-type: none"> ➤ klavikula se pomiče straga kroz vlakna trapeza ➤ ligamenti poremećeni ➤ deltoidni i trapezijski mišići odvojeni |

| | |
|---|---|
| ➤ koreoklavikularni međuprostor 25-100% veći nego u normalnom ramenu | od distalne ključne kosti |
| Tip V. | Tip VI. |
| <ul style="list-style-type: none"> ➤ okomito odvajanje klavikule od lopatice znatno je povećano u odnosu na tip iii ozljede (100 do 300% više od normalnog ramena) ➤ značajna istaknutost ključne kosti | <ul style="list-style-type: none"> ➤ ključna kost je dislocirana inferiorno pod korakoidnim procesom |

Izvor: Cohen BS, Romeo AA, Bach Jr BR. Shoulder injuries. In: Brotzman SB, Wilk KE, eds. Clinical Orthopaedic Rehabilitation. 2nd ed. Mosby; 2003: 125-143.

6. ULTRAZVUČNI PREGLED RAMENA

Prvi dvodimenzionalni ultrazvučni skener razvijen je 1951. godine od strane radiologa Douglasa Howryja i dva inženjera (59). Od tada je nekoliko puta modificiran, a danas ultrazvuk ima široku primjenu u zdravstvu. Riječ je o jeftinoj i neinvazivnoj metodi (60), koja ima brojne prednosti u odnosu na računalnu tomografiju (CT), CT artrografiju, magnetsku rezonancu (MR) i MR artrografiju. Omogućava kvalitetan prostorni pregled, dobru razlučivost kontrasta i rutinska dinamička ispitivanja. Osim toga, široko je dostupan (61).

Međutim, učinkovitost ultrazvuka u dijagnostici uvelike ovisi o iskustvu liječnika. Iz tog razloga neminovno je poznavanje anatomije ljudskog tijela, a naročito ramena, poznavanje ultrazvučne anatomije ramena i svih tehnika koje se pri pregledu provode, kao i mogućih odstupanja, odnosno grešaka pri pregledu i postavljanju dijagnoze (60).

6.1. MEDICINSKA DIJAGNOSTIKA I ULTRAZVUČNI UREĐAJI

Za potrebe medicinske dijagnostike koriste se longitudinalni ultrazvučni valovi čija frekvencija se kreće između 2 i 15 MHz-a. Prisanjanjem ultrazvučne sonde na organe ultrazvučni valovi reflektiraju se od slojeva tkiva i stvaraju sliku koja se potom prikazuje na zaslonu. Obzirom da tkiva ljudi nisu homogena po pitanju raspršivanja ultrazvučnih valova, pri njihovom prolasku kroz tkiva njihova energija se reflektira, refraktira, apsorbira i raspršuje. Prosječna brzina širenja valova kroz tkiva iznosi otprilike 1.540 m/s. Porastom frekvencije dolazi do smanjenja valne duljine.

Sam uređaj sastoji se od ukupno šest dijelova uključujući ultrazvučnu sondu, generatora za odašiljanje impulsa, upravljačke jedinice za fokusiranje, pojačala, procesora i zaslona za prikaz. Prisanjanjem sonde, ultrazvučni valovi odašilju se u dio tijela koji se snima. Pri tom se dio UZV snopa reflektira natrag prema sondi, a ostatak se raspršuje i nestaje. Dio valova koji su reflektirani natrag u sonu, u sistemu se obrađuju i čitavim spektrom sivih tonova odraz prikazuju na zaslonu uređaja. Ovo je inače poznato kao B prikaz. Njime se učinkovito prikazuju promjene na mekim tkivima,

međutim, ultrazvuk ne prolazi kroz kosti ni strukture koje su ispunjene zrakom. U ovisnosti o tome pregledava li površinska tkiva ili organe koji su smješteni dulje u tijelu, stručnjak (liječnik ili radiolog) samostalno određuje ravninu, odnosno os prikaza. Ukoliko su u pitanju površinska tkiva, koriste se visoke frekvencije (7,5-15 MHz) jer je njihova prodornost u dubinu slaba, ali razlučivost prikaza iznimno visoka. S druge strane, ultrazvučni pregled unutarnjih organa, dublje smještenih upotrebljava niske frekvencije (2-5 MHz) (124).

6.2. KOMPONENTE STANDARDNE PROCEDURE ULTRAZVUČNOG PREGLEDA

UZV ramena uobičajeno se provodi se pomoću linearnih sonde visoke frekvencije (7,5–15 MHz). Međutim, to nije uvijek slučaj. Primjerice, ukoliko se radi o pregledu akromioklavikularnog zgloba koriste se više frekvencije, a kod pregleda dubljih struktura upotrebljava se frekvencija između 7,5 i 10 MHz (60). UZV dijagnostika ramena uobičajeno se sastoji od četiri regionalne komponente prema kojima se vrši pregled, a koje su poznate pod skraćenicom ASAP (anterior- prednja, superior- gornja, anterolateralna i posterior- stražnja). Sam redoslijed pregleda nije svugdje podjednak. On ovisi o instituciji, ali i o osobi koja pregled obavlja i tehnikama koje joj olakšavaju procjenu određenih anatomskih struktura i uobičajenih bolesti koje utječu na te strukture (62).

Tablica 3: Komponente standardne procedure UZV pregleda

| Regija ramena | Uključene strukture | Pokreti pacijenta |
|-----------------|--|--|
| Prednja | <ul style="list-style-type: none"> ➤ duga glava tetive bicepsa (LHBT) ➤ subskapularna tetiva rotatorne manšete (SubST) | Unutarnja i vanjska rotacija |
| Gornja | <ul style="list-style-type: none"> ➤ Akromioklavikularni zglob | Ruka u neutralnom položaju, lakat savijen i prekriven na prsima, a ruka dodiruje suprotno rame |
| Anterolateralna | <ul style="list-style-type: none"> ➤ subakromijalno-subdeltoidna bursa (SASD) ➤ supraspinatusna tetiva (SST) | Abdukcija (za subakromijalni sraz) |

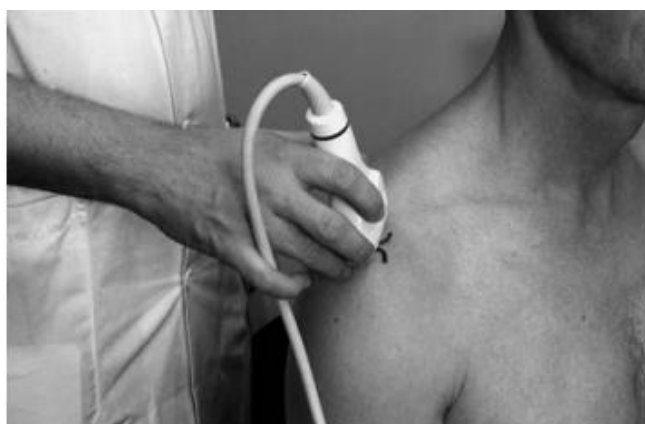| | | |
|----------|---|---|
| Stražnja | <ul style="list-style-type: none"> ➤ supraspinatus, infraspinatus, teres minor ➤ spinoglenoidni urez ➤ stražnji labrum (ograničena procjena) ➤ glenohumeralni zglob (ograničena procjena) | - |
|----------|---|---|

Izvor: Lee MH, Sheehan SE, Orwin JF, Lee KS. Comprehensive Shoulder US Examination: A Standardized Approach with Multimodality Correlation for Common Shoulder Disease. Radiographic 2016; 36(6): 1606-1627.

Tablica 3. sadrži prikaz regionalnih komponenti ramena, uobičajene strukture koje se pritom pregledavaju i određene položajne manevre koje pacijent po potrebi izvodi. Premda se položaji pacijenta razlikuju u ovisnosti o zemljama i institucijama koje ultrazvuk provode zbog različitosti u stavovima i iskustvima liječnika, Europsko društvo za mišićno-koštanu radiologiju ističe kako je pregled najbolje provoditi dok je pacijent u sjedećem položaju (63).

6.3. POZICIONIRANJE PACIJENTA I TEHNIKE PREGLEDA

Ranije spomenuti način pozicioniranja pacijenata potvrđuje i Zanetti objašnjavajući kako se pacijenti trebaju pregledavati dok su u sjedećem, uspravnom položaju, okrenuti ka ultrazvučnom zaslonu, a radiolog se tijekom pregleda nalazi iza pacijentovih leđa.



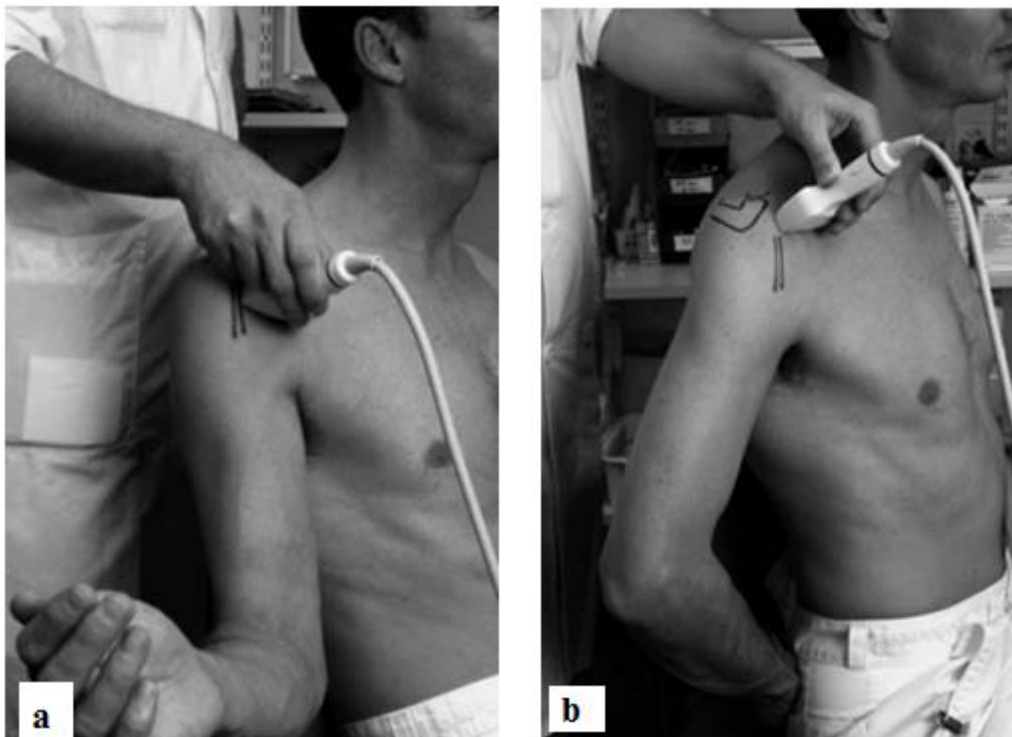
Slika 6. Ultrazvučni pregled akromioklavikularnog zgloba

Izvor: Zanetti M. Ultrasound. In: Davies AM, Hodler J, eds. Imaging of The Shoulder: Techniques and Applications. Germany: Springer-Verlag Berlin Heidelberg; 2006: 57-73.

Ovaj položaj najbolje omogućuje pokrete ruke i namještanje u različite položaje, a pacijent pregled može pratiti na ekranu što dodatno pospješuje njegovu učinkovitost obzirom da je suradnja radiologa i pacijenta pri ovakvom pregledu od velike važnosti (61). Pregled akromioklavikularnog zgloba najčešće se izvodi prvi. Pacijent sjedi u neutralnom položaju s rukom postavljenom na koljeno (61), a u nekim slučajevima ruka se savija u laktu, naslanja na prsa i dodiruje drugo rame (62). Slika 6. prikazuje položaj pacijenta i radiologa pri pregledu akromioklavikularnog zgloba. Na pacijentovoj koži, radi lakšeg raspoznavanja, zglob je označen sa x . Sonda se postavlja duž duge osi klavikule, a zatim pomiče bočno kako bi se profilirala zglobna pukotina. Na UZV snimkama dobro se vidi samo površinski aspekt zgloba kojeg prekriva hipohogena zglobna kapsula i fibrokartilaginozni disk koji se može promatrati kao tanka linearna hiperehogena struktura u središtu zgloba (64).

Pregled tetive duge glave bicepsa provodi se da se ustanovi je li došlo do subluksacije, tenditisa, izljeva ovojnice tetive, itd. (61). Pacijent postavlja ruku u blagu unutarnju rotaciju, s laktom savijenim pod kutem od 90° i palcem usmjerenim prema gore (63). Da bi se postigao transverzalni prikaz u intertuberkularnom sulku, radiolog će sondu postaviti poprečno na uzdužnu osovinu nadlaktice. Na UZV snimci tetiva izgleda okruglo i ima gusti točkasti uzorak. Kod zdravih osoba tetiva je u poprečnom presjeku debela 5 milimetara. (60) Pomakom sonde prema gore pregledava se biceps u njegovom intraartikularnom toku, a pomakom na dolje vrši se pregled do miotendinoznog spoja. (63)

Tetiva subskapularisa ultrazvučno se pregledava na način da pacijent ruku prislonjenu uz trup savija u laktu za 90° , a zatim podlakticu rotira prema van. Ovaj se pregled obično izvodi na dinamičan način (koji će biti opisan kasnije tijekom rada), jer se rupturi subskapularisa možda neće lako vidjeti na drugi način. (63) Položaj pacijenta prikazan je na Slici 7.a, dok je na Slici 7.b prikazan položaj sonde za procjenu tetive supraspinatusa poprečnim skeniranjem. Ruka se pri tom postavlja iza leđa. Na taj način dolazi do širenja i pomicanja skrivenih dijelova supraspinatusa ispod akromijalnog luka. Međutim, u tom položaju sprijeda smještenje lezije ne mogu se dobro vidjeti zbog čega se ruka postavlja u neutralan položaj i prislanja na koljeno. Naprijed smještene lezije mogu se propustiti ako se ruka postavi iza leđa. (60)



Slika 7. Ultrazvučni pregled tetive subskapularitisa (a) i tetive supraspinatusa (b)

Izvor: Zanetti M. Ultrasound. In: Davies AM, Hodler J, eds. Imaging of The Shoulder: Techniques and Applications. Germany: Springer-Verlag Berlin Heidelberg; 2006: 57-73.

Snimanje infraspinatusa i tetiva teres minor provodi se na način da se UZV sonda postavlja preko stražnjeg dijela glenohumeralnog zgloba dok je ruka postavljena u isti položaj koji je opisan kod snimanja tetive duge glave bicepsa (ili s rukom na suprotnom ramenu). Zatim se povećava dubina kako bi se uključile strukture stražnje jame unutar polja ultrazvučne snimke. Lopatica se koristi kao orijentir za razlikovanje fossae suprapinate (sonda pomaknuta prema gore) od fossae infraspinate fose (sonda pomaknuta prema dolje) na sagitalnim ravninama. (63)

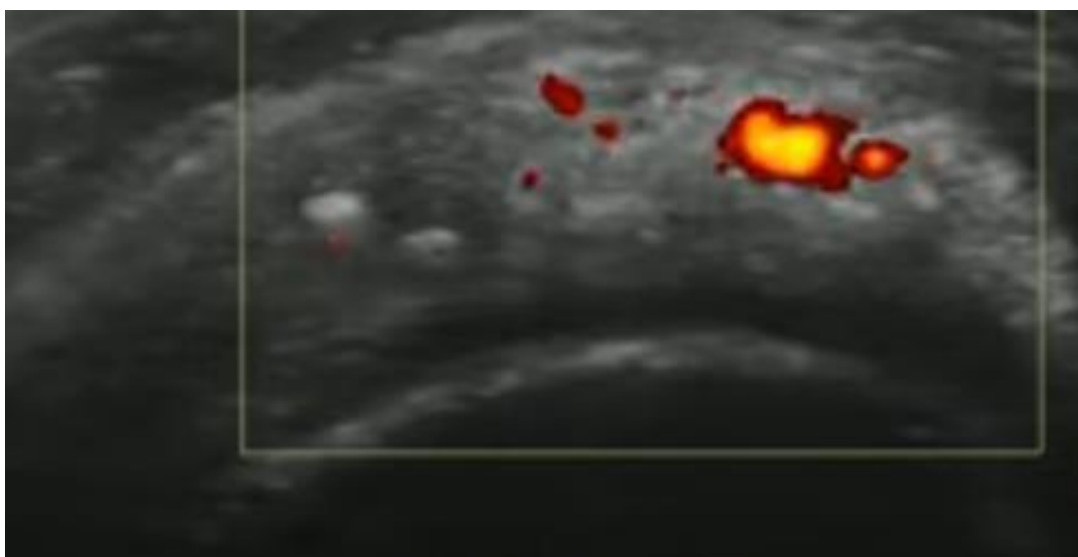
6.3.1. Tehnika dinamičnog pregleda

Tehnika dinamičnog pregleda odnosi se izvođenje određenih pokreta rukom tijekom ultrazvučnog snimanja (ovo se, primjerice, koristi za otkrivanje sublukacije tetive bicepsa) ili kontinuiranog kretanja sonde kako bi se pokrio cijeli promjer struktura poput rotatorne manšete. Ova tehnika se provodi jer sama UZV slika katkad nije dovoljna i neće pružiti adekvatne rezultate jer se pojedine abnormalnosti obično ne

mogu vidjeti ukoliko se provodi nekoliko standardiziranih, ranije opisanih tehnika snimanja. Primjerice, standardna slika supraspinatusa s rukom u unutarnjoj rotaciji najvjerojatnije će propustiti prikazati rupturu supraspinatusa. (61)

6.3.2. Doppler ultrazvuk

Najveći nedostatak standardnog ultrazvuka je kontrast zbog čega se često ne može sa sigurnošću utvrditi, primjerice, je li u pitanju zglobna tekućina ili panus (patološki proces reumatoidnog artritisa), radi li se o ganglionu ili sarkomu i slično. (65) Doppler ultrazvuk nametnuo se kao rješenje jer daje bolje odgovore na takva pitanja. Krvne stanice u pokretu proizvode signale u boji, bez obzira na smjer ili brzinu kretanja. Što je više stanica u pokretu, signal je jači. Postoje dvije vrste dopplera, doppler u boji i power doppler. Glavna razlika je u signalu koji emitiraju, a oba prepoznaju nisku razinu protoka krvi u dijelovima tijela koji se ultrazvučno pregledavaju. (66)



Slika 8. Doppler ultrazvuk ramena

Izvor: Sumen A. Shoulder ultrasonography with doppler (internet). You Tube video. Oct 2014. (preuzeto 27. srpnja 2021.). Dostupno na: <https://www.youtube.com/watch?v=Et8ISENuC6U>

U dijagnostici ramena doppler ultrazvuk se koristi, ali ne toliko intenzivno. Primjerice, Cesarec, Martinec i Čičak koristili su ga za otkrivanje, prikaz i kvantificiranje brzine protoka krvi u tetivama i subakromijalno-subdeltoidnoj burzi

(67), a doktor Sumen na svom *You Tube* kanalu objavio je video snimak u kojem je otkriven kalcificirajući tendinitis tetive supraspinatusa putem dopplera koji je signalizirao izraženu upalu. (68)

6.3.3. Harmonični ultrazvuk

Harmonično snimanje tkiva (THI) relativno je nova tehnika ultrazvučnog snimanja u stvarnom vremenu. (69) Za razliku od tradicionalnog ultrazvuka, THI omogućuje poboljšanja u kvaliteti slike koje nastaju korištenjem harmoničnih signala koje generira tkivo i filtracijom temeljnih eho signala generiranih akustičnom energijom. Ova tehnika primjenjuje se tek u nekim područjima kao što je ultrazvuk abdomena i srca. Zanetti ističe kako bi THI zasigurno pružio bolji kontrast u prikazu suza rotatorne manšete i većom vidljivošću lezija nego što je to slučaj sa tradicionalnim ultrazvukom. (61)

7. UPOTREBA ULTRAZVUKA U DIJAGNOSTICI

BOLNOG RAMENA

U prošlosti se dijagnoza boli u ramenu obično postavlja prema medicinskoj povijesti, kliničkim simptomima i fizičkom pregledu. Međutim, takav pristup često dovodi do pogrešnih dijagnoza (77). Iz tog razloga neminovne su daljnje procjene, poput rendgenskog snimanja, MRI-a ili ultrazvuka koje mogu biti korisne u postavljanju ispravne dijagnoze boli u ramenu. MRI ne zrači, međutim, nedostaci ovog pregleda su što je skup i ne nudi slike u realnom vremenu (78). Studije su pokazale da ultrazvučno snimanje mišićno-koštanog sustava ima dobru osjetljivost i specifičnost u dijagnosticiranju patologije ramena (79, 80). U usporedbi s MRI, ultrazvučno snimanje mišićno-koštanog sustava pruža daljnje prednosti kao što su veća dostupnost i niska cijena pretrage te nudi slike u stvarnom vremenu koje su korisne u promatranju malih i okultnih lezija (78). Stoga se mišićno-koštani ultrazvuk široko koristi u dijagnostici bolnog ramena. Za dosljednu i točnu izvedbu ultrazvuka ramena predlaže se standardni protokol (Tablica 4.) sa sveobuhvatnom procjenom, a ne samo ciljano skeniranje (81).

Tablica 4: Standardni protokol ultrazvuka ramena

| Dio ramene anatomije | Tehnika skeniranja |
|---|---|
| <i>Duga glava tetive bicepsa</i> | ➤ Statične snimke dugih i kratkih osi |
| <i>Tetiva subskapularisa</i> | ➤ Statične snimke dugih i kratkih osi ➤ Dinamička procjena subkorakoidnog sraza |
| <i>Tetiva supraspinatusa</i> | ➤ Statične snimke dugih i kratkih osi ➤ Dinamička procjena subakromijalnog sraza |
| <i>Tetiva infraspinata</i> | ➤ Statične snimke dugih i kratkih osi |
| <i>Tetiva teres minora</i> | ➤ Statične snimke dugih i kratkih osi |
| <i>Supraspinatus i infraspinatus mišići</i> | ➤ Sagitalne snimke |
| <i>Stražnje rame</i> | ➤ Snimka aksijalne ravnine |
| <i>Akromioklavikularni zglob</i> | ➤ Snimka koronalne ravnine |

Izvor: McMahon C, Yablon C. The Shoulder. In: Rumac CM, Levine D, ur. Diagnostic Ultrasound. 5th edition. Philadelphia: Elsevier 2018: 877-898

Kako bi se ustanovilo koje su najčešće dijagnosticirane patologije bolnog ramena ultrazvukom, uspoređena su tri istraživanja koja su napravljena u posljednjih 12 godina, sva na pacijentima s bolnim ramenom. Svi rezultati ukazuju da su ruptura rotatorne manšete, kalcificirajući tendinitis, subakromijalni burzitis i tendinitis tetive duge glave bicepsa četiri najčešće patologije mekih tkiva ramenog pojasa dijagnosticirane ultrazvukom (74, 75, 76).

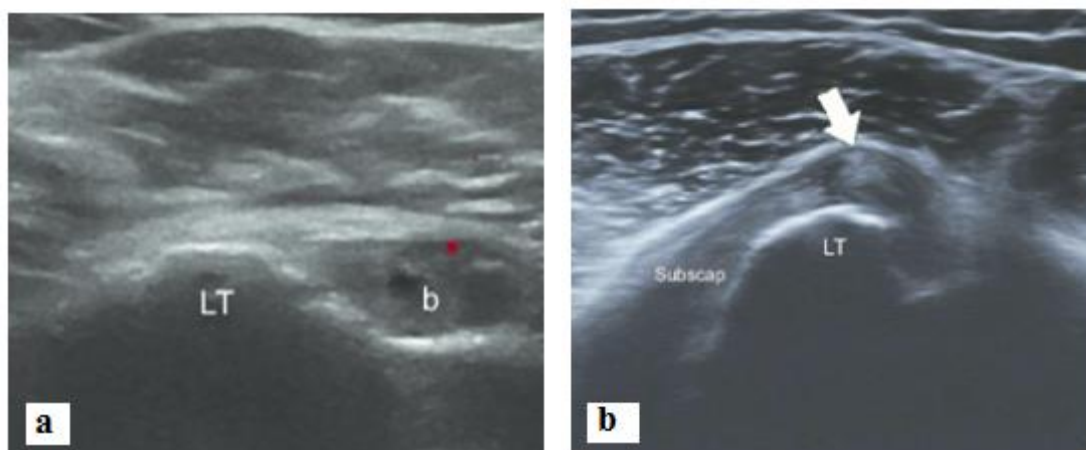
7.1. ABNORMALNOSTI TETIVE DUGE GLAVE BICEPSA

Procjena stanja duge glave tetive bicepsa kod pacijenta se izvodi u neutralnom položaju, sa savijenim laktom i dorzumom ruke postavljenim na ipsilateralno bedro pri čemu je tetiva duge glave bicepsa vidljiva kao hiperehogena struktura nalik na kabel koja se nalazi unutar intertuberkularnog sulkusa između velikog i malog tuberkula proksimalnog humerusa i prekrivena je poprečnim humeralnim ligamentom. U normalnim ramenima tetiva duge glave bicepsa pričvršćen je omotačem i remenicom tetive, kao i poprečnim humeralnim ligamentom, tako da nije iščašena tijekom unutarnje ili vanjske rotacije ramena (82, 83, 84, 85). Tetiva duge glave bicepsa može se snimiti na njezinoj kratkoj osi unutar intertuberkularnog sulkusa držanjem sonde poprečno u odnosu na nadlakticu i slijeđenjem tetive na dolje. Na kratkoj osi tetiva se pojavljuje kao homogena, ehogena, okrugla ili jajolika struktura koju može pratiti trag fluida unutar omotača tetive. Normalna tetiva bicepsa ima debljinu 2 do 4 mm. Tetiva se može pratiti superiorno i medijalno u rotacijskom intervalu, tako da se sonda nagne ukoso kako bi ostala ortogonalna na svoju kratku os. Sonda se također može rotirati za 90⁰ kako bi se vidjela tetiva u njenoj dugoj osi gdje bi trebala izgledati glatka i fibrilarna (81).

7.1.1. Subluksacija

Dinamičku procjenu za subluksaciju ili iščašenje tetive duge glave bicepsa prvi su put 1995. godine uveo Farin i sur. (86). Otkrili su da je maksimalna vanjska rotacija ramena bila korisna za dijagnozu prolazne subluksacije, a osjetljivost dinamičke procjene bila je 86%. Autori su predložili da dinamička studija za subluksaciju tetive

duge glave bicepsa treba biti uključena u rutinsku ultrazvučnu dijagnostiku ramena. Subluksacija i iščašenje tetive duge glave bicepsa često se javlja kod plitkog sulkusa, a posebno kod rupture tetive subskapularisa (86, 87). Intertuberkularni sulkus dubok manje od 3 mm smatra se plitkim (86). Dijagnoza subluksacije ili iščašenja može se postaviti kada se tetiva pomakne iz sulkusa i leži na malom tuberkulu, bilo u neutralnom ili vanjskom položaju rotacije (86, 87, 88).



Slika 9: Tetiva duge glave bicepsa kod normalnog ramena (a) i subluksacija tetive duge glave bicepsa (b)

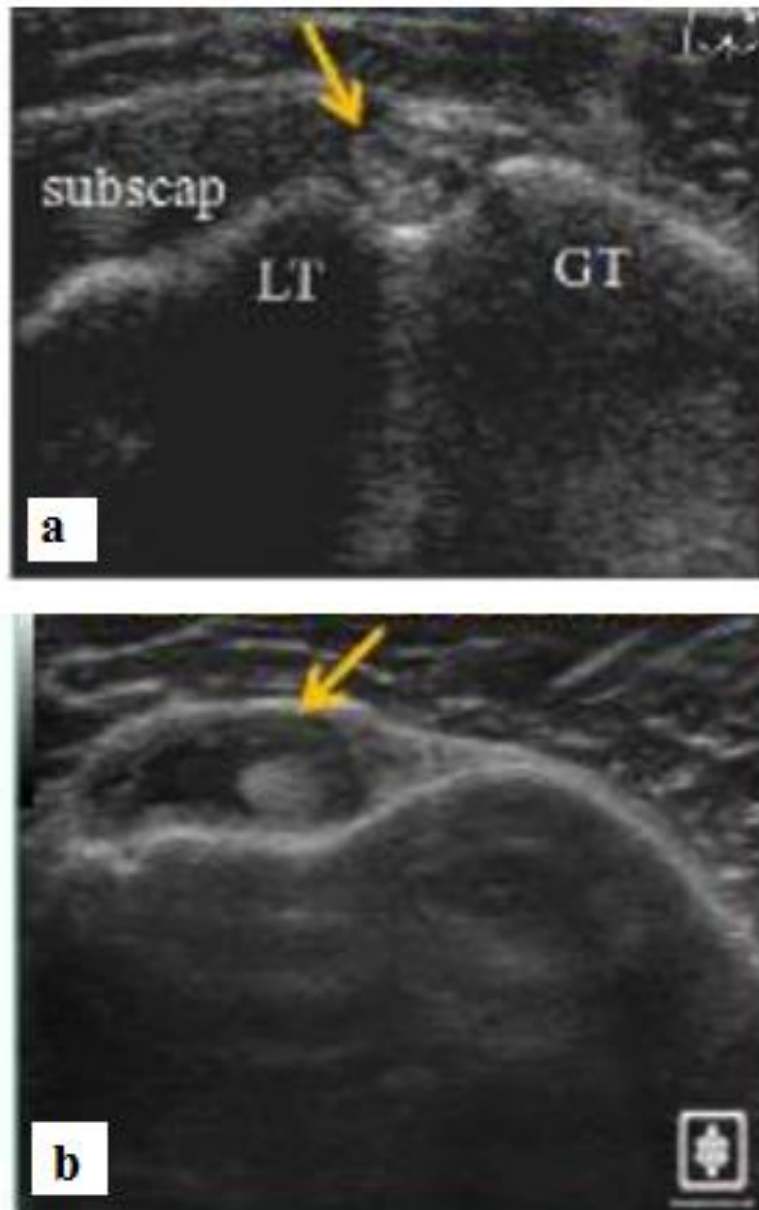
Izvor: Petscavage-Thomas J. Clinical applications of dynamic functional musculoskeletal ultrasound. Reports in Medical Imaging 2014; 7: 27-39.

Na slici 9.a vidljiv je poprečni ultrazvučni snimak zdravog lijevog ramena pri vanjskoj rotaciji gdje se prikazuje normalan položaj tetive bicepsa duge glave u intertuberkularnom sulkusu. Na slici 9.b prikazan je također poprečni ultrazvuk lijevog ramena u vanjskoj rotaciji kod drugog pacijenta koji pokazuje abnormalno smještanje tetive duge glave bicepsa (strelica) izvan sulkusa, što odgovara subluksaciji.

Skendzel i sur. (89) proveli su studiju o subluksacijama tetive duge glave bicepsa popraćenim njezinim djelomičnim kidanjem te su pretpostavili da bi subluksacija povezana s površinskim nepravilnostima trebala izazvati sumnju na djelomičnu rupturu tetive duge glave bicepsa.

7.1.2. Tendinitis tetive duge glave bicepsa

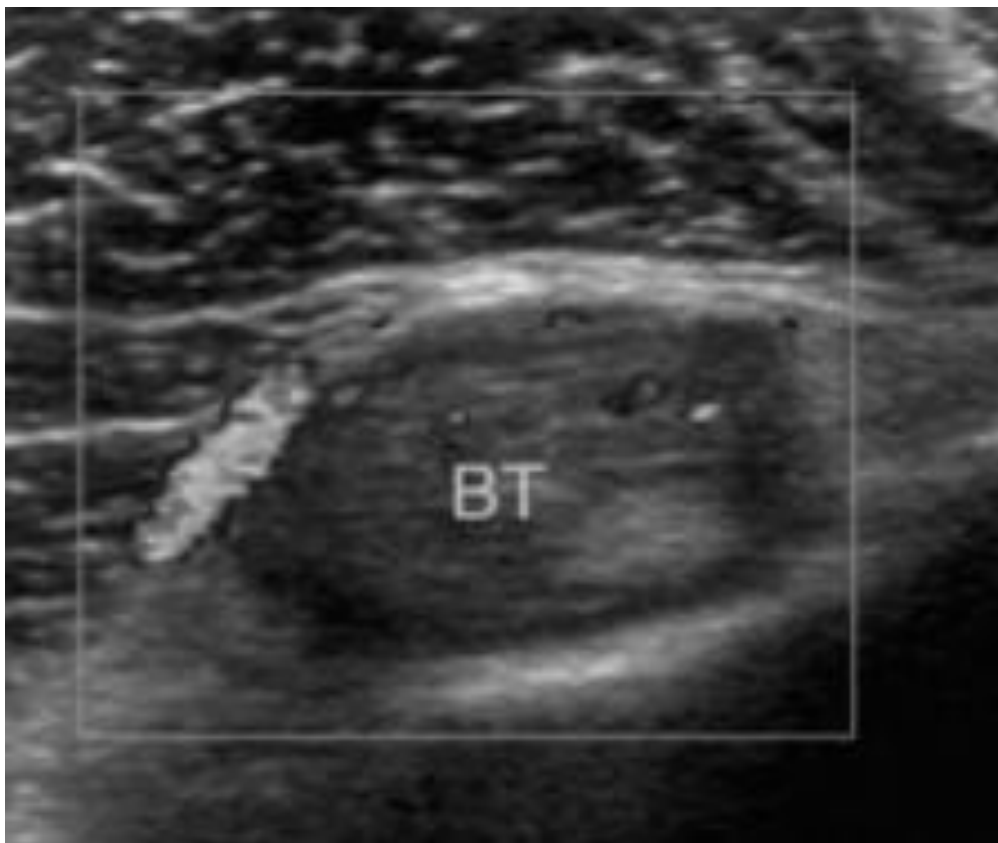
Druga česta abnormalnost tetive duge glave bicepsa dijagnosticirana ultrazvukom je tendinitis, odnosno upala. Do nje najčešće dolazi zbog nestabilnosti tetive ili njenog trljanja o kost, a često se javlja i zajedno sa potpunom ili djelomičnom rupturom rotatorne manšete (92).



Slika 10: Ultrazvučni snimak zdrave tetive duge glave bicepsa (a) i tendinitisa duge glave bicepsa (b)

Izvor: Walton M, Funk L. Tendinitis duge glave bicepsa (internet). March 2014. (citirano 28. srpnja 2021.) Dostupno na: <https://www.shoulderdoc.co.uk/article/722>

Na ultrazvučnoj snimci jasno je izražen tendinitis duge glave bicepsa (Slika 10.). Singh ističe kako je kod dijagnostike tendinitisa duge glave bicepsa osobito važan položaj sonde jer nerijetko dolazi do zamjene anizotropije (postavljanje pogrešne dijagnoze) sa teninditisom (93).



Slika 11: Tenosinovitis izražen dopplerom

Izvor: Singh JP. Shoulder ultrasound: What you need to know. Indian Journal of Radiology and Imaging 2012; 22(4): 284-292.

Uz tendinitis, pacijentima se najčešće dijagnosticira i tenosinovitis. Kod prvog je riječ o upali same tetive, a kod drugog je riječ o upali sluznice tetivne ovojnice. Katkad može biti upaljena samo ovojnica, no u većini slučajeva upaljene su i ovojnica i tetiva. Najbolju vidljivost tenosinovitisa daje doppler ultrazvuk kod kojeg područje ovojnice tetive šalje jači signal i ima izraženiju boju (93).

7.2. DIJAGNOSTIKA ABNORMALNOSTI ROTATORNE

MANŠETE

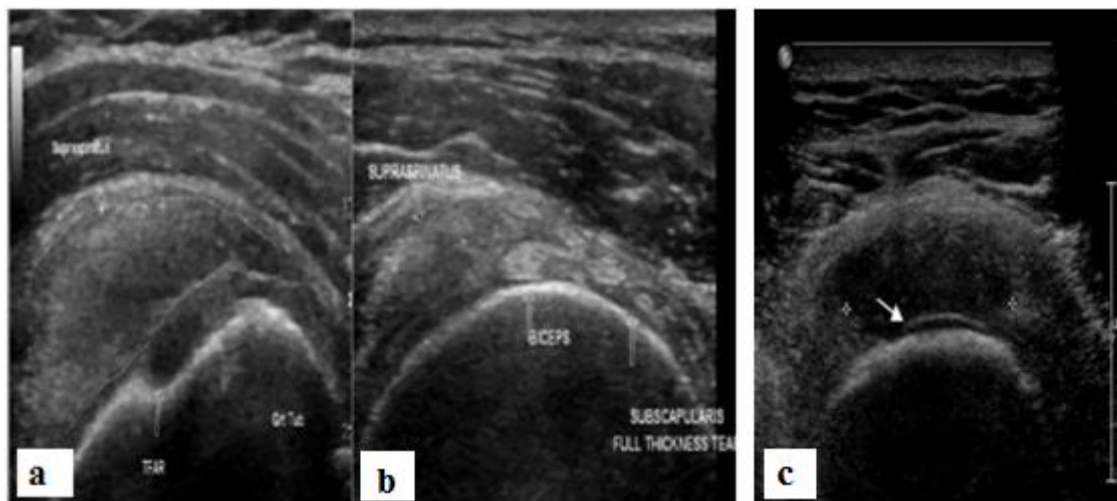
Rupture rotatorne manšete (RCT) jedan su od najčešćih uzroka bolnog ramena i čine gotovo 4,5 milijuna posjeta pacijenata zdravstvenim ustanovama širom Sjedinjenih Američkih Država godišnje (70,71). Incidencija RCT-a povećava se s godinama. Približno 25% osoba starijih od 60 godina i 50% osoba starijih od 80 godina ima RCT pune debljine (72). Određivanje integriteta tetiva rotatorne manšete ključno je za donošenje odluke o kirurškom i nekirurškom liječenju (73). Uz fizički pregled, za dijagnozu RCT-a obično je potrebno i slikanje pri čemu se najčešće koriste UZV ili MRI (38).

7.2.1. Potpuna ruptura

Potpuna ruptura rotatorna manšete defekt je u tetivi koja seže od burze do zglobnog ruba. Dakle, prolazi kroz cijelu tetivu ili razdvaja tetivu od kosti. (94) Tipično se te rupture javljaju u tzv kritičnoj zoni. Potpune rupture rotatorne manšete kvantificirane su kao male ukoliko su manje od 1 cm, srednje su između 1 i 3 cm, velike između 3 i 5 cm i masivne koje su iznad 5 cm, prema klasifikaciji DeOrio-a i Cofielda (95). Akutne potpune rupture rotatorne manšete obično zahvaćaju srednji dio tetive, s pridruženim izljevom u zglob ili burzu. Kronične potpune rupture češće su povezane s povlačenjem tetiva, a rijeđe su povezane sa zglobnim ili burzalnim izljevom (96). Postoje različiti neizravni znakovi da je u pitanju ruptura rotatorne manšete. Kada je u subakromijalnoj-subdeltoidnoj burzi i u glenohumeralnom zglobu prisutna tekućina, vjerojatnost pucanja rotatorne manšete iznosi 95%. Drugi znakovi za djelomične ili potpune rupture su pojačana reflektivnost humeralne hrskavice, što je uzrokovano pojačavanjem ultrazvučnog signala uslijed tekućine i gubitak tkiva manšete iznad hrskavice (93).

Nepravilnost korteksa i izljev u zglobove imaju najveću osjetljivost, specifičnost i pozitivne i negativne prediktivne vrijednosti za otkrivanje pukotina supraspinatusne tetive pune debljine pri ultrazvučnoj dijagnostici (97), posebno ukoliko ju izvodi

iskusan radiolog. U tom se slučaju specifičnost i osjetljivost penje i do 90%. Što je ruptura veća, veća je i preciznost ultrazvučnog snimka. Marjanica ističe specifičnost 94% i osjetljivost 92% za potpunu, a 67% i 93% za djelomičnu rupturu (98).



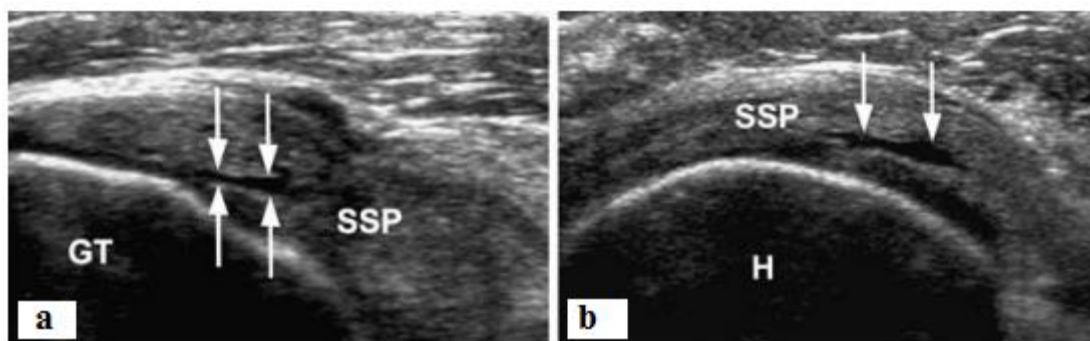
Slika 12: Dvostruki korteks (a), potpuna ruptura supraspinatusa (b) i potpuna ruptura subskapularisa (c)

Izvor: Marjanica S. Uspješnost artroskopske rekonstrukcije tetiva rotatorne manžete u specijalnoj bolnici Sveta Katarina. Split: Medicinski fakultet Sveučilišta u Splitu. Dostupno na: <https://repositorij.mefst.unist.hr/islandora/object/mefst%3A914/datastream/PDF/view>

Potpuna ruptura na rotatornoj manšeti vidljiva je kao hipoehogeni defekt tetive ili nepostojanje same tetive. Slika 12. u sredini i desno prikazuju redom potpunu rupturu supraspinatusa i potpunu rupturu subskapularisa, dok slika lijevo sadrži ultrazvučni prikaz dvostrukog korteksa (nastali defekt na tetivi popunjen je tekućinom koji se na ultrazvučnom snimku prikazuje kao pojačanje sjene hrskavice). (98)

7.2.2. Djelomična ruptura

Djelomične rupture rotatorne manšete razdor tetive u samo jednom njezinom dijelu (Slika 13.). Pojavljuju se kao žarišna hipoehogena područja koja uključuju zglobnu površinu tetive ili burzu ili kao mješovita hipo i hiperehogena žarišta unutar kritične zone tetiva. (99, 100) Prilikom procjene djelomičnih ruptura ultrazvukom, potrebno je izvršiti angulaciju sonde kako bi se eliminirala anizotropija koja može oponašati tendinopatiju ili djelomičnu rupturu rotatorne manšete.



Slika 13: Djelomična ruptura rotatorne manšete pri ultrazvučnom presjeku duge (a) i kratke osi (b) na području supraspinatusne tetive

Izvor: Rutten MJCM, Spaargaren GJ, van Loon T, Waal Malefijt Lambertus MC, Kiemeney ALM, Jager GJ. Detection of rotator cuff tears: the value of MRI following ultrasound. Eur Radiol 2010; 20

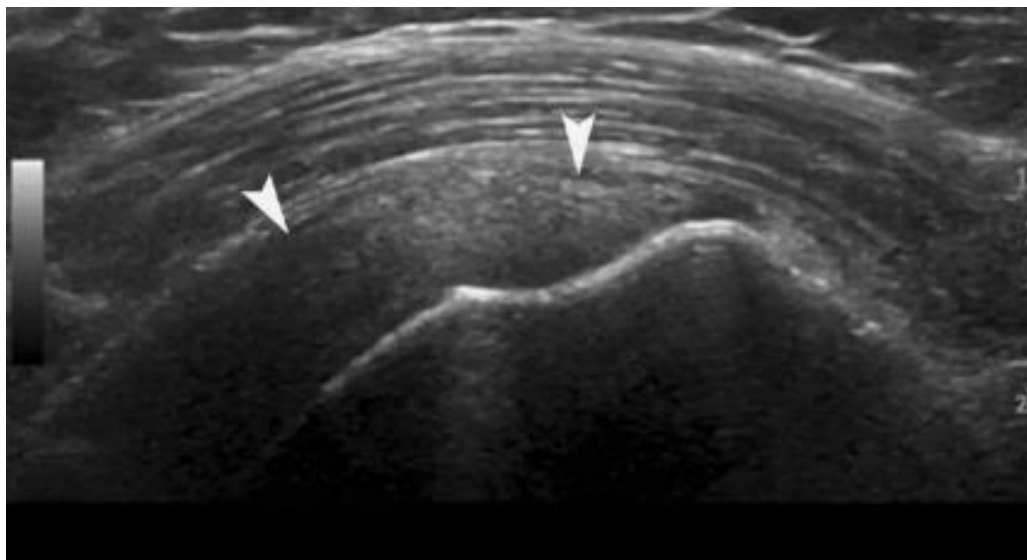
Dijagnostika ruptura rotatorne mašete putem 2D ultrazvuka pokazala je točnost između 87% i 96%. Za razliku od 2D, pokazalo se kako 3D ultrazvuk ima veću osjetljivost, međutim, ipak je lošiji u procjeni djelomičnih ruptura od 2D ultrazvuka. Međutim, ove su studije ograničene brojem sudionika i potrebno je više podataka (102).

7.2.3. Tetiva supraspinatusa kao jedna od najčešće ozlijeđenih tetiva rotatorne manšete

McMahon i Yablon naglašavaju kako u strukturi cjelokupne rotatorne manšete upravo supraspinatusna tetiva najčešće ukazuje na abnormalnosti (81). Obzirom da je pri neutralnom položaju gotovo u potpunosti zaklonjena akromionom pacijent ruku mora ruku prisloniti na stražnji džep kako bi se tetiva izvukla ispod akromiona i postala vidljiva.

Za vizualizaciju supraspinatusa u dugoj osi, sonda se paralelno usmjerava na tetivu po dugoj osi, rezultirajući kosim sagitalnim položajem sonde u odnosu na pacijenta, sa sondom usmjerenom prema pacijentovom uhu. Pomicanjem sonde prema natrag, zadržavajući istu ravninu, postići će se vidljivost cijelog supraspinatusa. Zdravi supraspinatus na snimci izgleda glatko, a na svom završetku ima izgled "ptičjeg kljuna". Sve drugačije pojavnosti ukazuju na abnormalnost tetive. No, ovdje valja naglasiti kako općenito sve tetive rotatorne manšete imaju fibrokartilaginozni pripoj, a ono se na

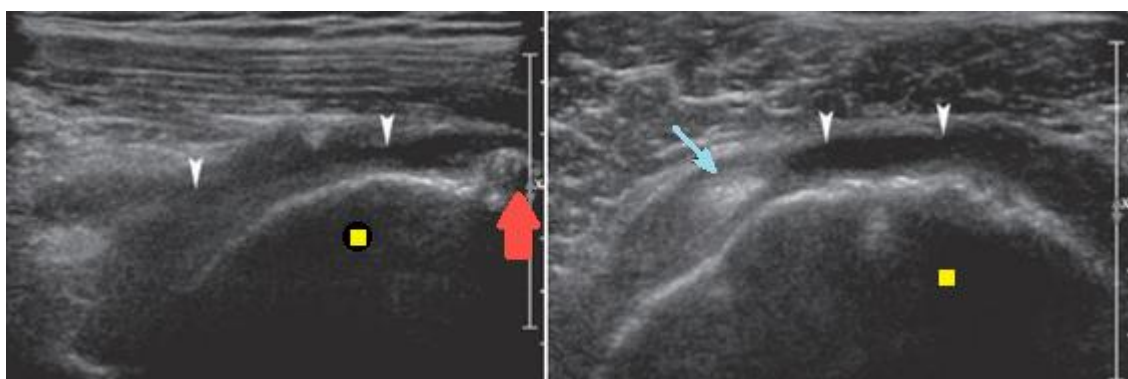
ultrazvuku zna manifestirati kao hipogena traka slična hijalinskoj hrskavici i ne bi se smjela pogrešno dijagnosticirati kao ruptura (81).



Slika 14: Tendinoza supraspinatusa

Izvor: McMahon C, Yablon C. The Shoulder. In: Rumac CM, Levine D, ur. Diagnostic Ultrasound. 5th edition. Philadelphia: Elsevier 2018: 877-898

Najčešće abnormalnosti tetive supraspinatusa su upala zbog prekomjernog naprežanja (tendinoza) i ruptura. Slika 14. prikazuje tendinozu supraspinatusa na dugoj osi. Zamjetljiva je hipoehogenost i difuzni gubitak normalne fibrilarne ehoteksture. S tendinozom se nerijetko pojavljuju i rupture koje su prethodno prikazane na Slikama 12. i 13.



Slika 15: Potpuna ruptura supraspinatusa sa podvlačenjem tetive ispod akromiona

Izvor: McMahon C, Yablon C. The Shoulder. In: Rumac CM, Levine D, ur. Diagnostic Ultrasound. 5th edition. Philadelphia: Elsevier 2018: 877-898

Na Slici 15. dat je prikaz potpune rupture supraspinatusa sa podvlačenjem tetive ispod akromiona. Lijevi dio slike je prikaz u dugoj, a desni u kratkoj osi. Na očekivanom mjestu tetive vidljiva je njezina odsutnost iznad glave nadlaktične kosti (označena žutom točkom) i velikog tuberkula (crvena strelica). Umjesto normalne tetive vidljivi su krhotine i tekućina (bijeli vrhovi strelica), dok je tetiva duge glave bicepsa (plava strelica) u potpunosti netaknuta.

7.2.4. DIJAGNOSTIKA SUBAKROMIJALNOG SRAZA DINAMIČKIM ULTRAZVUKOM

Kada se ruka podigne uvis, dolazi do suženja subakromijalnog prostora (zona između prednjeg ruba akromiona i glave nadlaktične kosti) kroz koji prolazi tetiva supraspinatusa. Sve što dovodi do dodatnog sužavanja ima tendenciju zadirati u tetivu i izazvati provokativnu reakciju što za posljedicu ima subakromijalni sraz - SIS (107). Općenito se smatra kako SIS podrazumijeva abnormalni stupanj kompresije rotatorne manšete i/ili subakromijalno-subdeltoidne burze. Ova burza u pravilu je anatomska struktura koja smanjuje trenje i pomaže ublažiti kompresiju do koje dolazi prilikom kretanja ramena, posebice u dijelu pokreta između rotatorne manšete i korakoakromijalnog luka (103). Subakromijalni burzitis odnosno upala burze, tendinitis duge glave bicepsa i tendinopatija rotatorne manšete često rezultiraju SIS-om (104). Međutim, mogu ga uzrokovati koštane strukture, na primjer, osteofiti akromiona ili osteoartrične ostruge na akromioklavikularnom zglobu. Zadebljanje ili kalcifikacija korakoakromijalnog ligamenta također je jedan od uzorka. Gubitak volumena mišića rotatorne manšete, zbog oštećenja ili gubitka kvalitete, može uzrokovati kranijalno kretanje nadlaktične kosti, što dovodi do SIS-a (107). Dakle, mnoštvo je različitih uzročnika.

7.2.5. Tijek ultrazvučnog pregleda

Kod sumnje na subakromijalni sraz često se koristi ultrazvuk za dijagnostiku, međutim, samo postavljanje dijagnoze je izazov obzirom da postoje višestruka slična

stanja sa sličnim simptomima i promjenjivom kliničkom prezentacijom. Za pouzdanu dijagnostiku izvodi se dinamički ultrazvuk, a temeljna dijagnostička značajka pritom je bol kod pacijenta. Pacijenta se zamoli da prilikom izvođenja abdukcije prijavi bol u trenutku kada ju osjeti, nakon čega započinje ultrazvučni pregled koji će u slučaju SIS-a pokazati da je bol u korelaciji sa uklještenjem tetive supraspinatusa koji prolazi ispod korakoakromijalnog luka. Potrebno je tetivu supraspinatusa pomaknuti ispod luka (103) što se izvodi putem ranije navedenog Neer testa kod kojeg se ruka savija prema naprijed s palcem usmjerenim na dolje i Hawkinksovim testom koji uključuje pasivnu rotaciju ruke iznutra dok su rame i lakat savijeni pod kutem od 90 stupnjeva (36). Ovakvim, dinamičkim testom nastoji se replicirati uobičajena bol kod pacijenta zbog čega je abdukciju potrebno izvoditi aktivno u skapularnoj ravini ili ispred nje. Za to vrijeme ultrazvuk prati kretanje tetive supraspinatusa ispod različitih točaka duž korakoakromijalnog luka (103).

7.2.6. Korakoakromijalni ligament kao glavna uzročna struktura subakromijalnog sraza

Korakoakromijalni ligament središnji je dio korakoakromijalnog luka i može biti glavna uzročna struktura u SIS-a (104). Korakoakromijalni ligament može se vizualizirati postavljanjem jednog kraja ultrazvučne sonde na akromion, a drugog na korakoidni nastavak (105). Debljina i duljina korakoakromijalnog ligamenta ne razlikuju se između normalnih ispitanika i pacijenata koji imaju sindrom subakromijalnog udara, ali pomicanje korakoakromijalnog ligamenta put gore značajno se povećava tijekom unutarnje rotacije abdukcije ramena (104).

Wang i suradnici 2009. su proveli istraživanje na 50 sportaša s bolnim ramenom koje je kliničkim pregledom ukazivalo na SIS. Provedena je ultrazvučna dijagnostika korakoakromijalnih ligamenata putem sedam različitih tehnika koje su do tada bile ponuđene u literaturi. Hawkinksov test pokazao je više ispupčenja ligamenta od Neerovog, a najistaknutije morfološke promjene dogodile su se prilikom unutarnje rotacije i vodoravne abdukcije ramena (106).

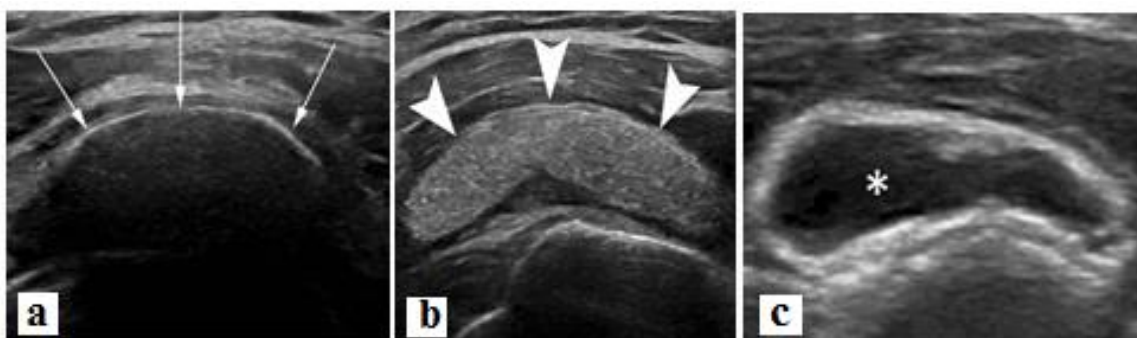
7.3. KALCIFIKACIRAJUĆI TENDINITIS ROTATORNE

MANŠETE

U otkrivanju i lokalizaciji kalcificirajućeg tendinitisa rotatorne manšete ultrazvuk se pokazao kao dobar dijagnostički alat. Farin (108) i Sconfienza i sur. (109) ističu čak 98% osjetljivosti i 94% specifičnosti, za razliku od magnetske rezonance koja rezultira sa 59% osjetljivosti i 67% specifičnosti (110). Kalcifikati se pojavljuju kao hiperehogena žarišta s dobro izraženom akustičnim atenuacijom, ali se zbog varijabilnosti vapnenog sadržaja ponekad mogu pojaviti kao hiperehogena nakupina sa slabom ili odsutnom akustičnom sjenom (83). Na temelju ultrazvučne morfologije i količine kalcija predloženo je nekoliko klasifikacija od strane Sconfienze i suradnika:

- tvrde kalcifikacije s hiperehogenim rubom i jakom stražnjom akustičnom sjenom (formativna faza),
- mekane kalcifikacije koje su gotovo identične u odnosu na normalnu tetivu (resorptivna faza);
- tekuće kalcifikacije- prisutne s tankim perifernim rubom i hipoehogenom ili anehogenom jezgrom (resorptivna faza) (109).

Navedene kalcifikacije vidljive na Slici 16. Može se primijetiti kako je kod tvrdih kalcifikacija akustično zasjenjivanje dobro izraženo zbog značajne razine kalcija koju sadržavaju. Mekane kalcifikacije blaže su izražene zbog smanjene količine kalcija, dok je tekuće puno teže dijagnosticirati.



Slika 16: Tvrda (a), meka (b) i tekuća kalcifikacija (c)

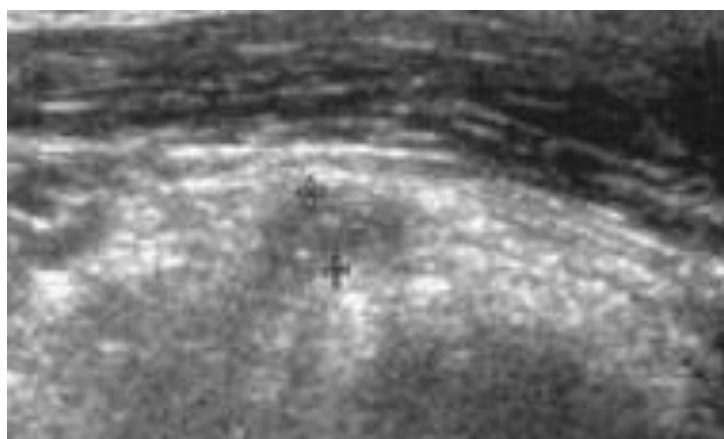
Izvor: Albano D, Coppola A, Gitto S, Rapisarda S. Imaging of calcific tendinopathy around the shoulder: usual and unusual presentations and common pitfalls. *La radiologia medica* 2021; 126, 608-619.

Chiou i suradnici opisali su potencijalnu prednost ultrazvučnog dopplera u boji u identificiranju formativne i resorptivne faze kalcifikacija sa snažnom korelacijom između nalaza dopplera i kliničkih simptoma (112).

7.4. ADHEZIVNI KAPSULITIS

Uloga ultrazvuka u procjeni i dijagnosticiranju adhezivnog kapsulitisa, odnosno sindroma smrznutog ramena, još uvijek nije u potpunosti proučena. Ultrazvuk može točno identificirati promjene mekih tkiva, poput korakohumeralnog ligamenta te prisutnost fibro-upalnog mekog tkiva u intervalu rotatorne manšete u rotator intervalu pacijenata sa smrznutim ramenom (116, 117). Korakohumeralni ligament smatra se ključnom strukturom koja je uključena u patološke promjene koje dovode do adhezivnog kapsulitisa, što pokazuju različite studije (113, 114).

Ultrazvučno mjerenje debljine korakohumeralnog ligamenta korisno je za dijagnosticiranje adhezivnog kapsulitisa (Slika 17.). U svibnju 2021., Do i suradnici proveli su jednu od najsvježijih studija s ciljem procjene ultrazvučnih značajki adhezivnog kapsulitisa. Rezultati su ukazali na skraćenje i zadebljanje korakohumeralnog ligamenta, što potvrđuje ranije provedene studije. Osim toga uočeno je i zadebljanje aksilarnog recesusa uglobne čahure i poteškoće s rotacijom (115).

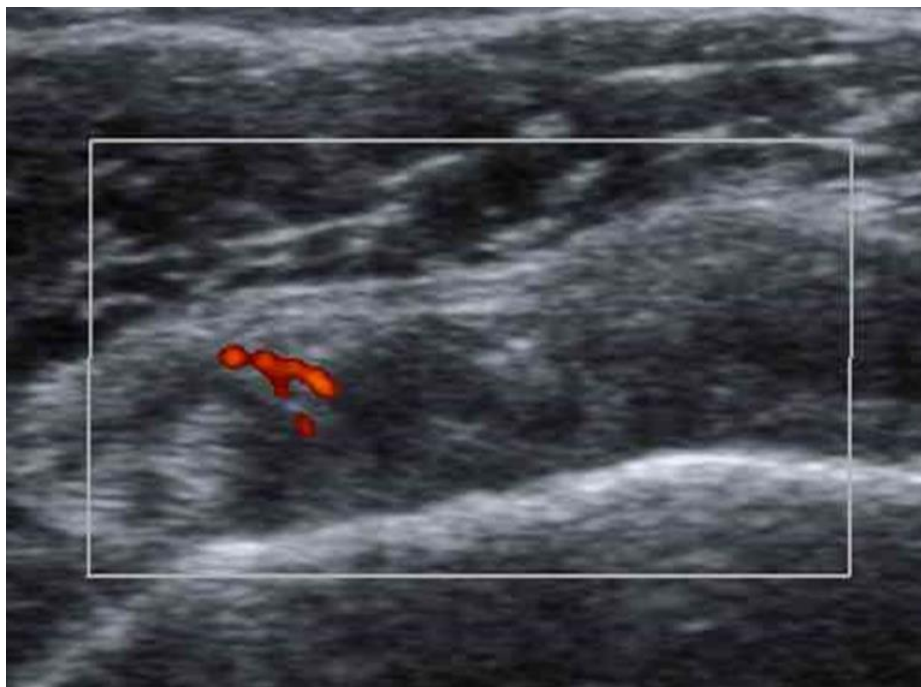


Slika 17: Zadebljanje korakohumeralnog ligamenta kod pacijenta sa smrznutim ramenom

Izvor: Homs C, Bordalo-Rodrigues M, da Silva JJ, Stump XMGRG. Ultrasound in adhesive capsulitis of the shoulder: is assessment of the coracohumeral ligament a valuable diagnostic tool?

Skeletal Radiol 2006; 35: 673-678.

Istraživanje pokazuje važnost ultrazvučne procjene korakohumeralnog ligamenta kao vrijednog dijagnostičkog pokazatelja u otkrivanju adhezivnog kapsulitisa (116).



Slika 18: Prikaz hipervaskularnosti u rotator intervalu doppler ultrazvukom

Izvor: Park GY. Role of Ultrasonography in Diagnosis and Treatment of Frozen Shoulder. J Rheum Dis 2019; 26(3): 149-155.

Druga istraživanja ističu vrijednost doppler ultrazvuka u dijagnosticiranju adhezivnog kapsulitisa zbog prikaza povećane vaskularnosti u području rotatorne manšete (118, 119) (Slika 18.). S druge strane, ove studije osporila su dva druga istraživanja čiji su rezultati pokazali povećanu vaskularnost u intervalnu rotatorne manšete u tek 29% (120), odnosno 13% pacijenata sa smrznutim ramenom (121). Ova kontradiktornost rezultata ukazuje na upitnost primjene doppler ultrazvuka u dijagnostici smrznutog ramena i sugerira na potrebu daljnjih istraživanja.

7.5. IZLJEV U GLENOHUMERALNOM ZGLOBU

Kako se može vidjeti iz ranijih navoda, ultrazvuk se rutinski koristi za procjenu abnormalnosti ramena, uključujući lezije rotatorne manšete, subakromijalni-subdeltoidni burzitis, adhezivni kapsulitis, sinovijalnu osteohondromatozu, itd. U

mnogim od ovih stanja često se javlja izljev u glenohumeralnom zglobu. Za dijagnozu reumatoidnog ili septičkog artritisa (češći kod djece, a uzrokuju ga virusi i bakterije) ramena otkrivanje izljeva važan je pokazatelj. U prisutnosti izljeva u bolesnika sa sumnjom na septički artritis, obično se izvodi aspiracija zglobne tekućine. Pouzdano otkrivanje i lokalizacija, kao i nedvosmisleno isključivanje izljeva glenohumeralnog zgloba ultrazvukom važni su, osobito u kliničkim uvjetima jake boli u ramenu i povećanih parametara infekcije krvi.

Glenohumeralni izljev u zglobu može se pouzdano dijagnosticirati ultrazvukom, ali samo na nekoliko mjesta. Posebno osjetljiv na otkrivanje fluida u stražnjoj glenohumeralnoj udubini kada se pacijenti skeniraju rukom u vanjskoj rotaciji. Studija koju su proveli Zubler i suradnici 2011. godine naglašava važnost upravo vanjske rotacije ruke koja je ključna u dijagnostici glenohumeralnog izljeva sa 100%-tnom stopom detekcije. Međutim, kada se ruka nalazi u neutralnom položaju ova sigurnost ultrazvučne procjene manja je za 20% premda je zglob u cijelosti ispunjen tekućinom. Premda pojedine studije preporučuju izvođenje ultrazvuka kroz aksilu (pazušnu jamu) radi otkrivanja izljeva iz glenohumeralnog zgloba, studija Zublera i suradnika opovrgava ove teorije obzirom da tekućina nije pronađena. Osim toga, za taj pristup ultrazvučnoj dijagnostici pacijent treba ruku postaviti u položaj abdukcije što je često vrlo bolno kod pacijenata sa sumnjom na infekciju. Ultrazvuk je pokazao i osjetljivost na otkrivanje izljeva u ovojnici tetive bicepsa s pouzdanošću od 97%, međutim, njegova osjetljivost na drugim mjestima bila je iznimno niska i iznosila između 7% i 17% (123).

8. PREDNOSTI I NEDOSTACI ULTRAZVUKA U ODNOSU NA OSTALE METODE RADIOLOŠKE DIJAGNOSTIKE

U dijagnostici bolnog ramena koristi se nekoliko uobičajenih metoda. Prvi prvom posjetu pacijenta s bolnim ramenom bolnici uobičajeno se provodi klinički pregled unutar kojeg se pacijent podvrgava različitim, ranije opisanim testovima unutar kojih u sjedećem položaju postavlja ruku u određene položaje. Međutim, klinički pregled sam po sebi nije dovoljan zbog čega je potrebno pacijenta uputiti na daljnje pretrage, odnosno snimanje ramenog područja. Uobičajene radiološke metode uključuju ultrazvuk, rendgen, magnetsku rezonancu i računalnu tomografiju. Osim radioloških, u dijagnostici bolnog ramena se također može provesti artroskopija ramena kojom se otkrivaju uzroci i provodi liječenje bolnog ramena.

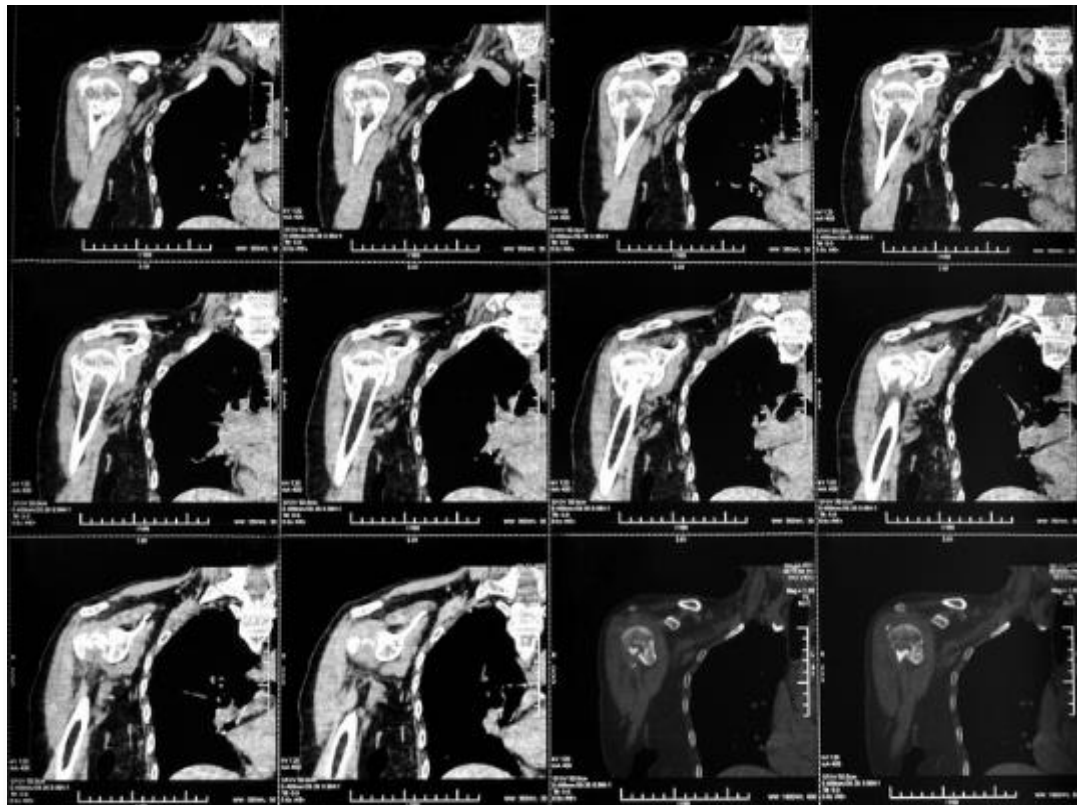
U nastavku je prikazana usporedba ultrazvuka sa svim ostalim metodama dijagnostike kako bi se iznijeli konačni zaključci o vrijednosti ultrazvuka u dijagnostici bolnog ramena. Za početak se daje kratak opis svake metode ponaosob.

8.1. CT DIJAGNOSTIKA

Računalna tomografija, poznata kao CT dijagnostika relativno je moderna metoda slojevitog dijagnostičkog snimanja i danas se nalazi u širokoj primjeni. Koristi se za dijagnostiku svih tjelesnih struktura uključujući kosti, meka tkiva i vaskularne strukture. Postupak obično traje između 15 i 20 minuta, a za njegovo provođenje ključna supstanca je jod koja je prepoznata kao učinkovito kontrastno sredstvo. Pacijenti tekućinu s jodom uzimaju oralno ili im ju liječnik daje intravenozno. Ovdje treba biti jako oprezan jer brojni pacijenti ne smiju primijeniti jodna kontrastna sredstva. To su pacijenti s povišenim razinama hormona štitnjače i pacijenti koji boluju od dijabetesa.

CT je iznimno invazivna dijagnostika s visokim razinama zračenja zbog čega ju pacijenti, ali i liječnici u većini slučajeva izbjegavaju ukoliko postoji druga, manje štetna metoda koja bi se mogla primijeniti u konkretnom slučaju. Zbog ionizirajućeg izlaganja postoji mogućnost (premda iznimno mala) nastanka zloćudnih tumora. S

druge strane, jodno kontrastno sredstvo također može prouzročiti različite komplikacije, od pucanja vena prilikom njihova intravenskog ubrizgavanja, do vrtoglavica i alergijskih smetnji koje mogu trajati i do 10 dana nakon pregleda (125).



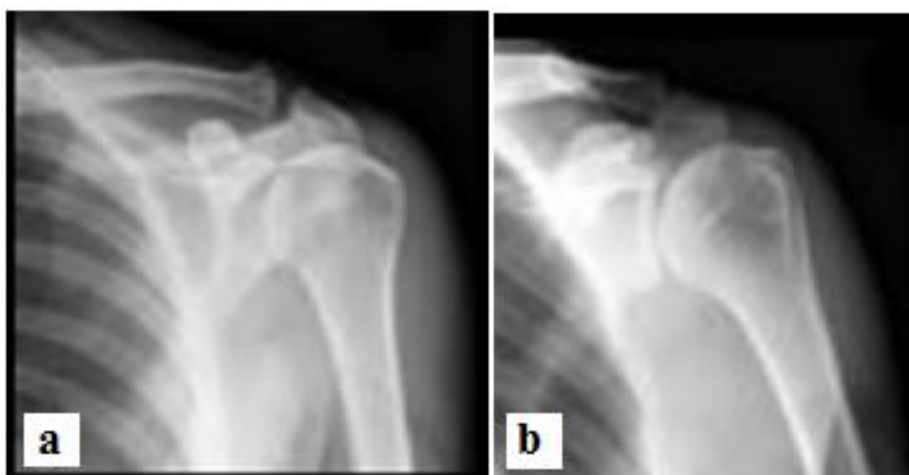
Slika 19: CT prikaz ramena

Izvor: Two-views (preuzeto 16. kolovoza 2021.). Dostupno na: <https://two-views.com/ct/shoulder-scan.html>

CT ramena može prikazati rupture u mišićima, tetivama ili ligamentima, kao i upalu zgloba i iščašenja. No ipak, u dijagnostici bolnog ramena rjeđe se koristi jer je invazivan. Stoga se preporučuje samo za prikazivanje promjena na koštanim strukturama, dok je za mekane strukture preporučljivo koristiti UZV i MRI, međutim, ukoliko se radi o pacijentu koji ima pacemaker, primjerice, tada će se morati podvrgnuti CT-u umjesto MRI-a.

8.1. RTG DIJAGNOSTIKA

Druga metoda koju se može primjeniti u dijagnostici bolnog ramena je rendgensko snimanje (RTG). Ova metoda ima brojne sličnosti s CT-om. U prvom redu što prikazuje samo promjene na koštanim strukturama, a za mekana tkiva nije primjenjiva. Osim toga, ova metoda zrači, kao i CT, međutim u nižem omjeru. Količina zračenja pri jednom RTG snimanju iznosi oko 0,001 mSv zbog čega se izbjegava njegovo korištenje na trudnicama (131).



Slika 21: Frontalna RTG snimka (a) i ramena i snimka pri vanjskoj rotaciji (b)

Izvor: Radiopedia (internet). Normal shoulder x-ray presentations (preuzeto 16. kolovoza 2021.).

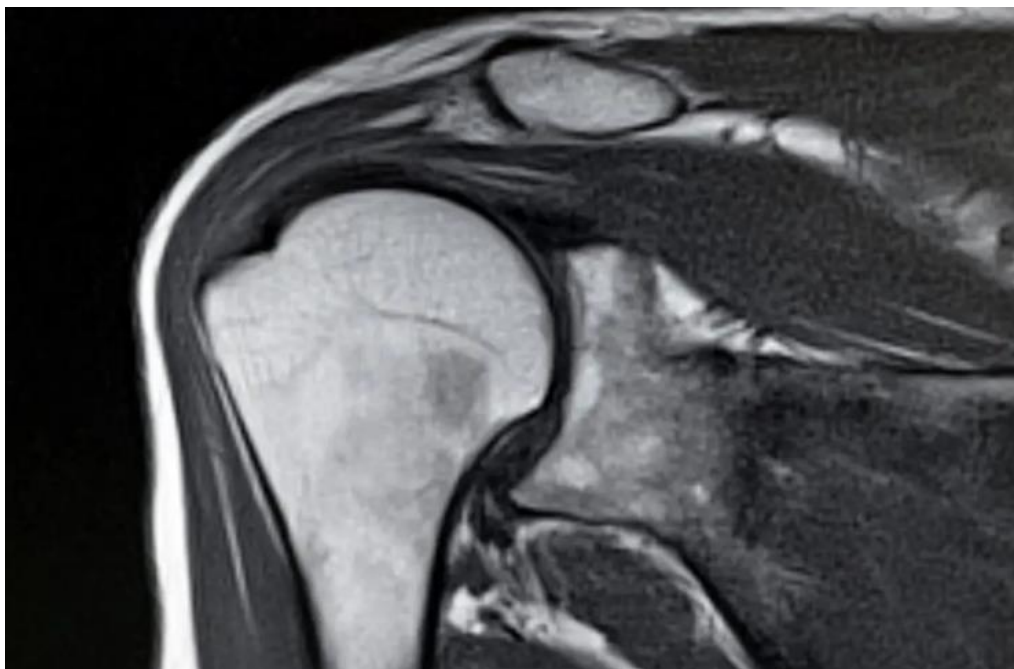
Dostupno na: <https://radiopaedia.org/cases/normal-shoulder-8>

RTG se koristi za pregled koštanih struktura da se ustanovi postoje li koštane ostruge ili prijelom. Osim toga, RTG pomaže da se isključi osteoartritis ramena kao uzrok simptoma kod pacijenata s bolnim ramenom (132).

8.2. MRI DIJAGNOSTIKA

Za razliku od CT dijagnostike, MRI je neinvazivna metoda kod koje nema zračenja zbog čega je pogodna i za malu djecu. Pacijentima se daje kontrastno sredstvo koje sadrži gadolinij ili čestice željeznog oksida (sredstvo može izazvati različite nuspojave poput vrtoglavice ili alergijske reakcije), potom ih se liježe na stol i stavlja unutar MRI uređaja. Obzirom da je uređaj dosta bučan, pacijenti dobivaju čepiće za uši

ili slušalice koje će ih od buke zaštititi tijekom pregleda. Pacijent se za cijelo vrijeme trajanja pregleda u prostoriji s uređajem nalazi sam, a na sebi ne smije imati nikakve metalne predmete (nakit, ukosnice, satove, piercinge i slično). Na tijelu ne bi smjeli postojati niti parfemi i losioni. Cjelokupan postupak traje oko pola sata.



Slika 20: MRI prikaz ramena

Izvor: Smith A (internet). What is bursitis of the shoulder. Medical News Today, 2018 (citirano 16. kolovoza 2021.). Dostupno na: <https://www.medicalnewstoday.com/articles/320495#diagnosis>

Ovaj dijagnostički alat pokazao se iznimno učinkovit u snimanju mekih struktura u tijelu i ima visoku razlučivost. Njegovi najveći nedostaci su visoka cijena pregleda, čekanje na pregled, duljina njegovog trajanja i sam prostor u kojem se pregled obavlja. Naime, brojne osobe su klaustrofobične, pa im uzak prostor u obliku tunela može izazvati panične napade i strah (126).

U dijagnostici bolnog ramena MRI je najčešće korištena metoda snimanja, posebice kod nestabilnosti ramena, međutim, što se tiče ostale patologije ramena, MRI i UZV imaju podjednake rezultate. Studije su izjednačile ove dvije radiološke metode u dijagnostici sindroma subakromijalnog sraza, ruptura rotatorne manšete i adhezivnog kapsulitisa. Kod potonje, stručnjaci su ustanovili bolje rezultate i dali prednost ultrazvuku jer je pokazao veću osjetljivost. UZV je i ispativija metoda koja ima različite

prednosti u odnosu na MRI, a koje uključuju bolju toleranciju pacijenata, dinamičku procjenu i poboljšanu rezoluciju. Međutim, nedostatak ultrazvuka je što zahtijeva veliku sposobnost i znanje osobe koja ga primjenjuje, zbog čega još uvijek nema toliko široku prihvaćenost (127, 128, 129, 130).

8.3. USPOREDBA ULTRAZVUKA S DRUGIM METODAMA

DIJAGNOSTIKE

Nakon što je opisana svaka radiološka metoda koja se koristi u dijagnostici bolnog ramena, izrađena je tablica 5 koja iznosi detalje o UZV, CT, MRI i RTG unutar nekoliko usporednih elemenata. U usporedbi s ostalim metodama, UZV je neinvazivan, niske cijene, vrijeme čekanja na pregled relativno je kratko i dobiva se snimka u stvarnom vremenu.

Tablica 5: Usporedba UZV, CT, MRI i RTG

| | UZV | CT | MRI | RTG |
|-----------------------------------|------------------|--------------|--------------|------------------|
| <i>Prikaz koštanih struktura</i> | ne | da | ne | da |
| <i>Prikaz mekih struktura</i> | da | da | da | ne |
| <i>Invazivnost</i> | ne | visoka | srednja | visoka |
| <i>Cijena</i> | 300,00 kn | 1.200,00 kn | 1.700,00 kn | 230,00 kn |
| <i>Vrijeme čekanja na pregled</i> | relativno kratko | dugo | dugo | relativno kratko |
| <i>Trajanje pregleda</i> | 15 minuta | do 30 minuta | do 30 minuta | 15-20 minuta |

Izvor: izrada autora

CT i RTG koriste se za snimanje koštanih struktura i invazivni su za razliku od UZV i MRI. Premda su UZV i MRI poprilično slični u dijagnostici bolnog ramena, njihova cijena se uvelike razlikuje, kao i vrijeme čekanja na pregled. Obzirom da su ovo dvije najčešće korištene metode u dijagnostici bolnog ramena, u tablici 6 prikazana je njihova usporedba osjetljivosti i specifičnosti (točnosti) u dijagnostici tri najčešće abnormalnosti ramena (rupture rotatorne manšete, kalcifikacije tendinitisa i

abnormalnosti tetive duge glave bicepsa. Kvantitativne vrijednosti izražene u tablici rezultat su usporedbe širokog broja studija korištenih u ovom radu.

Tablica 6: Usporedba osjetljivosti i specifičnosti UZV i MRI u dijagnostici bolnog ramena

| Patologije ramena | | UZV | MRI |
|--------------------------------------|---------------------|---------------------------------|-----|
| Kalcifikacije tendinitisa | <i>osjetljivost</i> | 98% | 59% |
| | <i>specifičnost</i> | 94% | 94% |
| Parcijalna ruptura rotatorne manšete | <i>osjetljivost</i> | 80% | 82% |
| | <i>specifičnost</i> | 91% | 85% |
| Potpuna ruptura rotatorne manšete | <i>osjetljivost</i> | 90% | 81% |
| | <i>specifičnost</i> | 91% | 78% |
| Ruptura tetive duge glave bicepsa | <i>osjetljivost</i> | 59% proksimalno 29% distalno | 52% |
| | <i>specifičnost</i> | 88% proksimalno 96% distalno | 96% |

Izvor: izrada autora rada

Usporedbom rezultata ustanovljeno je da UZV ima prednost ispred MRI kad je u pitanju dijagnostika kalcifikacije tendinitisa. Naime osjetljivost UZV je 98% u usporedbi s MRI gdje je ista znatno slabija i iznosi 59%, dok je specifičnost rezultata jednaka. Kod parcijalnih ruptura rotatorne manšete rezultati su slični, dok je za otkrivanje potpune rupture osjetljivost i specifičnost kod UZV puno veća. U otkrivanju rupture tetive duge glave bicepsa UZV ima dobre specifičnosti, ali slabu osjetljivost u proksimalnom i distalnom dijelu tetive.

9. ZAKLJUČAK

Na području ramena nalazi se najpokretljiviji zglob u tijelu i samim time najizloženiji različitim ozljedama. Osim njega, ramena struktura uključuje još tri zgloba, i čitav niz povezanih mišića, kostiju i ligamenata. Na svakoj od tih struktura može doći do ozljede. Bolno rame prijavljuje veliki broj pacijenata svaku godinu, a povezano je s poslom koji obavljaju ili određenim vrstama sporta. Najčešće se javlja kod osoba koje rade teške poslove i konstantno drže ruke u uzvišenom položaju.

Sindrom bolnog ramena uključuje čitav niz patologija koje se procjenjuju različitim metodama. Većinom se prvo pristupa kliničkom pregledu za koji su znanstvenici i liječnici razvili čitav niz testova koji se koriste kod sumnje na određenu patologiju bolnog ramena. Ti se testovi koriste i kod ultrazvučne dijagnostike i pospješuju pregled. Usporedbom s ostalim radiološkim dijagnostičkim metodama ultrazvuk ima brojne prednosti, ali i pojedine nedostatke. Za razliku od CT, RTG i MRI dijagnostike kod kojih se snimke rade u ležećem položaju pacijenta i nije potrebna toliko velika vještina tehničara koji snimanje provodi, kod ultrazvuka je njegova uloga presudna. O njegovom znanju i sposobnostima ovisit će uspješnost dijagnosticiranja patologije. Studije su pokazale visoku osjetljivost ultrazvuka u dijagnostici bolnog ramena, međutim, ukoliko pregled provodi iskusan tehničar, ta se osjetljivost penje i preko 90%. Usporedbom brojnih studija ustanovljeno je kako je uspješnost ultrazvuka u dijagnostici ruptura rotatorne manšete najveća. Također je pokazao iznimne rezultate i kod dijagnostike subakromijalno-subdeltoidnog burzitisa i adhezivnog kapsulitisa. Njegove su vrijednosti visoke i u procjeni potpunih ruptura tetive duge glave bicepsa, međutim, za parcijalne rupture nije preporučljiv jer mu je tu osjetljivost znatno niža. Također, ne može prikazati unutarnje zglobne strukture.

Može se zaključiti da je ultrazvuk neinvazivan, relativno jeftin i omogućuje jednostavnu usporedbu zahvaćenog ramena i kontralateralne strane. Strogo poštivanje protokola postupka i sveobuhvatno znanje o anatomiji ramena, patologiji i potencijalnim tehničkim zamkama potrebni su za postavljanje točnih dijagnoza. Još jedna specifičnost ultrazvučne procjene je doppler koji daje informacije nedostupne MRI dijagnostikom.

LITERATURA

- (1) Mokrović H, Gulan G, Jotanović Z, Dragičević M. Bolno rame. *Medicina*. 2009; 45(4): 332-337.
- (2) Linaker C, Walker-Bone K. Shoulder disorders and occupation. *Best Practices Research Clinoc Rheumatology*. 2015; 29(3) :405-423.
- (3) Swain BM, Mishra PK. Ultrasound Evaluation of Painful Shoulder Joints. *Journal of Medical Science and Clinical Research*. 2018; 6(9): 836-840.
- (4) Bakhsh W, Nicandri G. Anatomy and Physical Examination of the Shoulder. *Sports Med Arthrosc Rev*. 2018; 26(3): 10-22.
- (5) Card RK, Lowe JB. Anatomy, Shoulder and Upper Limb, Elbow Joint. StatPearls Publishing (Internet): 2020. kolovoz (citirano 14. srpnja 2021.) Dostupno na: <https://www.ncbi.nlm.nih.gov/books/NBK532948/>
- (6) Giacomo DG, Pouliart N, Costantini A, Vita AD. editors. Atlas of Functional Shoulder Anatomy. Verlag, Italia: Springer; 2008.
- (7) Carmichael SW, Hart DL. Anatomy od the Shoulder Joint. *The Journal of Orthopaedic and Sports Physical Therapy* (Internet): 1985. (citirano 14. srpnja 2021.) Dostupno na: <https://www.jospt.org/doi/pdf/10.2519/jospt.1985.6.4.225>
- (8) Physiopedia (Internet). Glenohumeral Joint. United Kingdom; 2021. (citirano 14. srpnja 2021.). Dostupno na: https://www.physio-pedia.com/Glenohumeral_Joint
- (9) Puljić M. Prijedlog konstrukcije naprave za jačanje deficitne ramene muskulature (završni rad). Zagreb: Sveučilište u Zagrebu, Fakultet strijarstva i brodogradnje; 2016: 77.
- (10) Fanghanel J, Pera F, Anderhuber F, Nitsch R. Waldeyerova anatomija čovjeka. 1. hrvatsko izdanje 17. njemačkog izdanja. Zagreb: Golden marketing - Tehnička knjiga, 2009:1333.
- (11) Epperson TN, Varacallo M. Anatomy, Shoulder and Upper Limb, Sternoclavicular Joint. StatPearls (Internet). Treasure Island (FL): StatPearls Publishing; 2018. siječanj (citirano 14. srpnja 2021.) Dostupno na: <https://www.researchgate.net/publication/331110723>

(12) Physiopedia (Internet). Acromioclavicular Joint. United Kingdom; 2021. (citirano 14. srpnja 2021.). Dostupno na: https://www.physio-pedia.com/Acromioclavicular_Joint

(13) Krmpotić Nemanić J, Marušić A. Anatomija čovjeka. 2. korigirano izd. Zagreb: Medicinska naklada, 2007: 665.

(14) Levangie PK, Norkin CC. Joint Structure and Function: A Comprehensive Analysis. 4th ed. Philadelphia: The F.A. Davis Company; 2005: 588.

(15) Neumann DA. Kinesiology of the musculoskeletal system: Foundations for Physical Rehabilitation. 2nd edition. London: Elsevier Health Sciences; 2009: 752.

(16) Maruvada S, Madrazo-Ibarra A, Varacall M. Anatomy, Rotator Cuf. StatPearls (Internet). Treasure Island (FL): StatPearls Publishing; 2020 siječanj (citirano 15. srpnja 2021.) Dostupno na: <https://www.researchgate.net/publication/340779302>

(17) Wikipedia The Free Encyclopedia (Internet). Wikimedia Foundation Inc.; 2021. (preuzeto 15. srpnja 2021.) Dostupno na: https://en.wikipedia.org/wiki/Rotator_cuff

(18) Moser T, Lecours J, Michaud J, Bureau NJ, Guillin R, Cardinal É. The Deltoid, a Forgotten Muscle of The Shoulder. Skeletal Radiol. 2013; 42(10): 1361-1375.

(19) Billuart F, Devun L, Skalli W, Mitton D, Gagey O. Role of Deltoid and Passives Elements in Stabilization During Abduction Motion (0 degrees- 40 degrees): an Ex Vivo Study. Surgical Radiological Anatomy 2008; 30(7): 563-568.

(20) Barra-Lopez ME, Lopez-de-Celis C, Perez-Bellmunt A, Puyalto-de-Pablo P, Sanchez-Fernandez JJ, Lucha-Lopez MO. The supporting role of the teres major muscle, an additional component inglenohumeral stability? An anatomical and radiological study. Medical Hypotesis (Internet). 2020; 141: 1-5. (citirano 15. srpnja 2021.) Dostupno na: <https://reader.elsevier.com/reader/sd/pii/S0306987720303315?token=86C016BAD570A5523A95A787BA09DC99C4EE512BE6754E0C8010CF9C11DF793EA7DF256E971B5674D87F4EA5A6501AA0&originRegion=eu-west-1&originCreation=20210714214522>

(21) Stetoskop (Internet). Povrede ramena; 2019. (preuzeto 15. srpnja 2021.) Dostupno na: <https://www.stetoskop.info/sportska-medicina/povrede-ramena>

(22) Saladin KS. Human Anatomy. 1st ed. New York: McGraw-Hill Higher Education; 2004: 762

(23) Goetti P, Denard PJ, Collin P, Ibrahim M, Hoffmeyer P, Ladermann A. Shoulder biomechanics in normal and selected pathological conditions. *Efort Opet Reviews*. 2020; 5: 508-518.

(24) Hart DL, Carmichael SW. Biomechanics of the Shoulder. *The Journal of Orthopaedic and Sports Physical Therapy*. 1985; 6(4): 229-235.

(25) Donegan Shoaf L, Steel J. Integrating the Shoulder Complex to the Body as a Whole: Practical Applications for the Dancer. *International Association for Dance Medicine & Science (Internet)*. (citirano 15. srpnja 2021.) Dostupno na: https://cdn.ymaws.com/iadms.site-ym.com/resource/resmgr/resource_papers/shoulder-complex.pdf

(26) Struyf F, Nijs J, Baeyens JP, Mottram S, Meeusen R. Scapular positioning and movement in unimpaired shoulders, shoulder impingement syndrome, and glenohumeral instability. *Scand J Med Sci Sports*. 2011; 21(3): 352-358.

(27) Jones O. The Shoulder Joint. Wales: Teach me Series (Internet). 2021; (citirano 15. srpnja 2021.) Dostupno na: <https://teachmeanatomy.info/upper-limb/joints/shoulder/>

(28) Limb D. Biomechanic of the Shoulder. In: Bentley G. *European Surgical Orthopaedics and Traumatology: The EFORT Textbook*. Heidelberg: Springer; 2014: 847-865.

(29) Mitchell C, Adebajo A, Hay E, Carr A. Shoulder pain: diagnosis and management in primary care. *British Medical Journals* 2005. November.; 331(12): 1124-1128.

(30) Winters JC, Sobel JS, Groenier KH, Arendzen JH, Meyboom-de Jong B. The long-term course of shoulder complaints: a prospective study in general practice. *Rheumatology* 1999; 38: 160–163.

(31) Bernstorff MA, Schumann N, Maai N, Schildhauer TA, Konigshausen M. An Analysis of Sport-Specific Pain Symptoms through Inter-Individual Training Differences in CrossFit. *Sports* 2021; 9(68): 1-12.

(32) Greenberg DL. Evaluation and Treatment of Shoulder Pain. *Medical Clinics of North America* 2014; 98: 487–504.

(33) Perić P. Bolno rame. Oktal Pharma: Vaše zdravlje vodič za zdrav život (Internet). 2021 travanj (citirano 16. srpnja 2021.) Dostupno na: <https://www.vasezdravlje.com/bolesti-i-stanja/bolno-rame>

(34) Michener LA, McClure PW, Karduna AR. Anatomical and biomechanical mechanisms of subacromial impingement syndrome. *Clinical Biomechanics* 2003; 18: 369-379.

(35) Khan Y, Nagy MT, Malal J, Waseem M. The Painful Shoulder: Shoulder Impingement Syndrome. *The Open Orthopaedics Journal* 2013; 7: 347-351.

(36) Teach me Surgery. Subacromial Impingement Syndrome. Wales: Teach me Series (Internet). 2019 March; (citirano 15. srpnja 2021.) Dostupno na: <https://teachmesurgery.com/orthopaedic/shoulder/subacromial-impingement-syndrome/>

(37) Neer CS. Impingement lesions. *Clinica Orthopédica* 1983; 173: 70-77.

(38) Orthoinfo (Internet). Rotator cuff tears Američka akademija ortopedskih kirurga. 2021. (citirano 16. srpnja 2021.) Dostupno na: <https://orthoinfo.aaos.org/en/diseases--conditions/rotator-cuff-tears/>

(39) Čičak N. Rame i nadlaktica. U: Pećina M, ur. *Ortopedija*. Zagreb: Naklada Ljevak, 2004: 232-50.

(40) Pandeya V, Willems WJ. Rotator cuff tear: A detailed update. *Asia-Pacific Journal of Sports Medicine, Arthroscopy, Rehabilitation and Technology* 2015; 20: 1-14.

(41) Valencia Mora M, Iban MAR, Heredia JD, Gutierrez Gomez JC, Ruiz Diaz R, Aramberri M, Cobiella C. Physical Exam and Evaluation of the Unstable Shoulder. *Open Orthop Journal* 2017; 11: 946-956.

(42) Greville Farrar N, Malal JJG, Fischer J, Waseem M. An Overview of Shoulder Instability and its Management. *The Open Orthopaedics Journal* 2013; 7: 338-346.

(43) Advanced Physical Therapy (Internet). A Patient's Guide to Shoulder Dislocations. 2016 Apr (citirano 17. srpnja 2021.). Dostupno na: https://physicaltherapy.com/wp-content/uploads/2016/04/Shoulder_Dislocations.pdf

(44) Jayson MIV. Frozen Shoulder: Adhesive Capsulitis. *British Medical Journal* 1981; 283(6298): 1005-1006.

(45) Divya K. Management of frozen shoulder with Upanaha (Poultice Sudation)- A Case Study. *Research Desk* 2013; 2(3): 286-292.

(46) Page P, Labbe A. Adhesive capsulitis: Use the Evidence to Integrate Your Interventions. *N Am J Sports Phys Ther.* 2010; 5(4): 266–273.

(47) Kelley MJ, McClure PW, Leggin BG. Frozen Shoulder: Evidence and a Proposed Model Guiding Rehabilitation. *Journal of Orthopedic Sports Physical Therapy* 2009; 39(12): 35-48.

(48) Milgrom C, Novack V, Weil Y, Jaber S, Radeva PDR, Finestone A. Risk factors for idiopathic frozen shoulder. *ISR Medical Association Journal.* 2008; 10(05): 361-64.

(49) Oxford Shoulder & Elbow Clinic (Internet). Frozen Shoulder. Nuffield Information Centre. 2004. (citirano 17. srpnja 2021.). Dostupno na: <https://www.ouh.nhs.uk/shoulderandelbow/information/documents/a4frozenshoulderappendix3.pdf>

(50) Singhai SS. Frozen Shoulder (Adhesive Capsulitis) Literary Review and a Prospective Case Study with Panchakarma Therapy. *International Journal of Ayurveda and Pharmaceutical Chemistry* 2015; 3(1): 129-138.

(51) Ewald A. Adhesive Capsulitis: A Review. *American Family Physician.* 2011; 83(4): 417-422.

(52) Ea HK, Liote F. Diagnosis and Clinical Manifestations of Calcium Pyrophosphate and Basic Calcium Phosphate Crystal Deposition Diseases. *Rheum Dis Clin North Am.* 2014; 40(2): 207-229.

(53) Chiou HJ, Hung SC, Lin SH, Wei YS, Li MJ. Correlation Among Mineral Components, Progressive Calcification Process and Clinical Symptoms of Calcific Tendonitis. *Rheumatology* 2010; 49: 548-565.

(54) McKendry PJ, Uthoff HK, Sarkar K, Hyslop PS. Calcifying Tendonitis of The Shoulder: Prognostic Value of Clinical, Histologic, and Radiologic Features in 57 Surgically Treated Cases. *Journal of Rheumatology*. 1982; 9(1): 75-90.

(55) Rothman RH, Parke WW. The Vascular Anatomy of The Rotator Cuff. *Clinical Orthopaedics and Related Research* 1965; 41: 176-186.

(56) Jajić I. Reumatologija: priručnik za liječnike specijaliste reumatologije, specijaliste drugih graničnih struka i studente medicine. Zagreb: Medicinska knjiga; 1995: 685.

(57) Cohen BS, Romeo AA, Bach Jr BR. Shoulder injuries. In: Brotzman SB, Wilk KE, eds. *Clinical Orthopaedic Rehabilitation*. 2nd ed. Mosby; 2003: 125-143.

(58) Johnson RJ. Acromioclavicular Joint Injuries. Identifying and treating 'separated shoulder' and other conditions. *Physician and Sportsmedicine Journal* 2001; 6(11): 31-35.

(59) Barry B, Gramiak R, Freimanis AK. Early History of Diagnostic Ultrasound: The Role of American Radiologists. *American Journal of Roentgenology* 1993; 160: 189-194.

(60) Žerjavić NL, Perić P. Standardizirani ultrazvučni pregled ramena - normalan nalaz i prikaz osnovnih patoloških promjena. *Reumatizam* 2010; 57(2): 54-61.

(61) Zanetti M. Ultrasound. In: Davies AM, Hodler J, eds. *Imaging of The Shoulder: Techniques and Applications*. Germany: Springer-Verlag Berlin Heidelberg; 2006: 57-73.

(62) Lee MH, Sheehan SE, Orwin JF, Lee KS. Comprehensive Shoulder US Examination: A Standardized Approach with Multimodality Correlation for Common Shoulder Disease. *Radiographic* 2016; 36(6): 1606-1627.

(63) European Society of MusculoSkeletal Radiology. Musculoskeletal Ultrasound Technical Guidelines: Shoulder (internet). Oct 2016. (citirano 27. srpnja 2021.) Dostupno na: <https://essr.org/content-essr/uploads/2016/10/shoulder.pdf>

(64) Ferri M, Finlay K, Popowich T, Jurriaans E, Friedman L. Sonographic examination of the acromioclavicular and sternoclavicular joints. *Journal of Clinical Ultrasound* 2005; 33(7): 345-355.

(65) Rezaei H, Torp-Pedersen S, af Klint E, et al. Diagnostic utility of musculoskeletal ultrasound in patients with suspected arthritis: a probabilistic approach. *Arthritis Res Therapy* 2014; 16: 448

(66) Babcock DS, Patriquin H, LaFortune M, Dauszat M. Power Doppler sonography: basic principles and clinical applications in children. *Pediatr Radiol.* 1996; 26: 109-115.

(67) Cesarec G, Martinec S, Čičak N. Calcific Tendinopathy: Calcium Deposit Morphology Directly Affects Pain And Function Of The Shoulder. *Acta Clin Croat* 2020; 59: 270-276.

(68) Sumen A. Shoulder ultrasonography with doppler (internet). You Tube video. Oct 2014. (citirano 27. srpnja 2021.). Dostupno na: <https://www.youtube.com/watch?v=Et8ISENuC6U>

(69) Hedrick WR, Metzger L. Tissue Harmonic Imaging: A Review. *Journal of Defense Modeling and Simulation* 2005; 21:183-189.

(70) Oh LS, Wolf BR, Hall MP, Levy BA, Marx RG. Indications for Rotator Cuff Repair: a Systematic Review. *Clin Orthop Relat Res* 2007; 455: 52-63.

(71) Lazarides AL, Alentorn-Geli E, Choi JH, Stuart JJ, Lo IK, Garrigues GE, et al. Rotator Cuff Tears in Young Patients: A Different Disease Than Rotator Cuff Tears in Elderly Patients. *J Shoulder Elbow Surg* 2015; 24: 1834-1843.

(72) Yamaguchi K, Ditsios K, Middleton WD, Hildebolt CF, Galatz LM, Teefey SA. The Demographic and Morphological Features of Rotator Cuff Disease: A Comparison Of Asymptomatic And Symptomatic Shoulders. *J Bone Joint Surg Am* 2006; 88: 1699-1704.

(73) Blanchard TK, Bearcroft PW, Constant CR, Griffin DR, Dixon AK. Diagnostic and Therapeutic Impact of MRI and Arthrography in The Investigation of Full-Thickness Rotator Cuff Tears. *Eur Radiol* 1999; 9: 638-642.

(74) Davidson A, Lagattuta FP, Purcell JP, Tashima DL. Trends in Diagnostic Musculoskeletal Ultrasound of the Painful Shoulder: A Retrospective Chart Review. *The Journal of Injury, Fzncion And Rehabilitation* 2009; 1(9S): 180-181.

(75) Jovanovic J, Skakic V, Jovanovic V, Bozilov S, Skakic A. The Importance of Diagnostic Ultrasound in The Differential Diagnosis Of Painful Shoulder. Scientific Abstracts 2013: 993

(76) Jiang L, He J, Chen CPC, Xie D, Mai M, Yue B, Dou Z. The Ultrasonographic Features of Shoulder Pain Patients in a Tertiary Hospital in South China (internet). BioMed Research International Aug 2020; (citirano 28. srpnja 2021).

(77) Ottenheijm RP, Jansen MJ, Staal JP i sur. Accuracy of Diagnostic Ultrasound in Patients With Suspected Subacromial Disorders: A Systematic Review And Meta-Analysis. Archives of Physical Medicine and Rehabilitation 201; 91(10): 1616-1625.

(78) Nazarian LN. The Top 10 Reasons Musculoskeletal Sonography is an Important Complementary or Alternative Technique to MRI. American Journal of Roentgenology 2008; 190(6): 1621-1626.

(79) Yazigi Junior JA, Nicolao FA, Matsunaga FT, Archetti Netto N i sur. Sensitivity and specificity of ultrasonography in diagnosing supraspinatus lesions: a prospective accuracy diagnostic study. Sao Paulo Medical Journal 2018; 136(4): 292-297.

(80) Wang JC, Chang KV, Wu WT, Han DS, Ozcakar L. Ultrasound-Guided Standard vs. Dual-Target Subacromial Corticosteroid Injections for Shoulder Impingement Syndrome: A Randomized Controlled Trial. Archives of Physical Medicine and Rehabilitation 2019; 100(11): 2119-2128.

(81) McMahon C, Yablon C. The Shoulder. In: Rumac CM, Levine D, ur. Diagnostic Ultrasound. 5th edition. Philadelphia: Elsevier 2018: 877-898.

(82) Jacobson JA. Shoulder US: Anatomy, Technique and Scanning Pitfalls. Radiology 2011; 260 :6-16.

(83) Bianchi S, Martinoli C. Shoulder. In: Bianchi S, Martinoli C, eds. Ultrasound of the Musculoskeletal System. Berlin: Springer 2007; 189-332.

(84) Martinoli C. Musculoskeletal ultrasound: technical guidelines. Insights Imaging 2010; 1: 99-141.

(85) Lee MH, Sheehan SE, Orwin JF, Lee KS. Comprehensive Shoulder US Examination: A Standardized Approach With Multimodality Correlation for Common Shoulder Disease. *Radiographics* 2016; 36: 1606-1627.

(86) Farin PU, Jaroma H, Harju A, Soimakallio S. Medial Displacement of The Biceps Brachii Tendon: Evaluation With Dynamic Sonography During Maximal External Shoulder Rotation. *Radiology* 1995; 195: 845-848.

(87) Farin PU. Sonography Of The Biceps Tendon of The Shoulder: Normal And Pathologic Findings. *Journal of Clinical Ultrasound* 1996; 24: 309-316.

(88) Read JW, Perko M. Shoulder Ultrasound: Diagnostic Accuracy for Impingement Syndrome, Rotator Cuff Tear, And Biceps Tendon Pathology. *J Shoulder Elbow Surg* 1998; 7: 264-271.

(89) Skendzel JG, Jacobson JA, Carpenter JE, Miller BS. Long Head of Biceps Brachii tendon evaluation: accuracy of preoperative ultrasound. *AJR Am J Roentgenol* 2011; 197: 942-948.

(90) Petscavage-Thomas J. Clinical applications of dynamic functional musculoskeletal ultrasound. *Reports in Medical Imaging* 2014; 7: 27-39.

(91) Ultrasonud Cases. Biceps Tendon Instability (internet). Feb 2021. (citirano 28. srpnja 2021.) Dostupno na: <https://www.ultrasoundcases.info/cases/musculo-skeletal-joints-and-tendons/shoulder/biceps-tendon-instability/>

(92) Walton M, Funk L. Biceps Tendonitis (internet). March 2014. (citirano 28. srpnja 2021.) Dostupno na: <https://www.shoulderdoc.co.uk/article/722>

(93) Singh JP. Shoulder ultrasound: What you need to know. *Indian Journal of Radiology and Imaging* 2012; 22(4): 284-292.

(94) Brandt TD, Cardone BW, Grant TH, Post M, Weiss CA. Rotator cuff sonography: A reassessment. *Radiology* 1989; 173: 323-7.

(95) DeOrio JK, Cofield RH. Results of a second attempt at surgical repair of a failed initial rotator-cuff repair. *J Bone Joint Surg Am* 1984; 66: 563-7.

(96) Teefey SA, Middleton WD, Bauer GS, Hildebolt CF, Yamaguchi K. Sonographic differences in the appearance of acute and chronic full-thickness rotator cuff tears. *J Ultrasound Med* 2000; 19(6): 377-378.

(97) Jacobson JA, Lancaster S, Prasad A, van Holsbeeck MT, Craig JG, Kolowich P. Full-thickness and partial-thickness supraspinatus tendon tears: value of US signs in diagnosis. *Radiology* 2004; 230(1): 234-242.

(98) Marjanica S. Uspješnost artroskopske rekonstrukcije tetiva rotatorne manžete u specijalnoj bolnici Sveta Katarina (95). Diplomski rad. Split: Medicinski fakultet Sveučilišta u Splitu. Srpanj 2020. (citirano 28. srpnja 2021.) Dostupno na: <https://repositorij.mefst.unist.hr/islandora/object/mefst%3A914/datastream/PDF/view>

(99) Wiener SN, Seitz WH. Sonography of The Shoulder in Patients With Tears Of The Rotator Cuff: Accuracy And Value for Selecting Surgical Options. *American Journal of Roentgenol* 1993; 160(1): 103-107.

(100) Van Holsbeeck MT, Kolowich PA, Eyley WR, et al. US Depiction of Partial-Thickness Tear of The Rotator Cuff. *Radiology* 1995; 197(2): 443-446.

(101) Rutten MJCM, Spaargaren GJ, van Loon T, Waal Malefijt Lambertus MC, Kiemeneij ALM, Jager GJ. Detection of rotator cuff tears: the value of MRI following ultrasound. *Eur Radiol* 2010; 20: 450-457.

(102) Hayter CL, Miller TT, Nguyen JT, Adler RS (2012) Comparative Analysis Of 2- versus 3-Dimensional Sonography of The Supraspinatus Tendon. *Journ of Ultrasound Med* 31(3): 449-453.

(103) Read JW, Perko M. Ultrasound Diagnosis of Subacromial Impingement for Lesions of The Rotator Cuff. *Austral J Ultr Medic* 2015; 13(2): 11-15.

(104) Farin PU, Jaroma H, Harju A, Soimakallio S. Shoulder impingement syndrome: sonographic evaluation. *Radiology* 1990; 176: 845-849.

(104) Dietrich TJ, Jonczy M, Buck FM, Sutter R, Puskas GJ, Pfirrmann CW. Ultrasound of The Coracoacromial Ligament in Asymptomatic Volunteers And Patients With Shoulder Impingement. *Acta Radiol* 2016; 57: 971-977.

(105) Peter Coombs RP. Sonography of the Shoulder and Upper Arm. In: Marnix T van Holesbeeck JHI, ed. *Musculoskeletal Ultrasound*. 3rd ed. London: Jaypee, 2016: 737-811.

(106) Wang YC, Wang HK, Chen WS, Wang TG. Dynamic Visualization of the Coracoacromial Ligament by Ultrasound. *Ultrasound in Med Biol* 2009; 35(8): 1242-1248.

(107) Manzoor I, Bacha R, Gilani SA, Liaqat M. The Role of Ultrasound in Shoulder Impingement Syndrome and Rotator Cuff Tear. *Annals of Orthopaedics, Trauma and Rehabilitation* 2019; 2(1): 126

(108) Farin PU, Jaroma H. Sonographic findings of rotator cuff calcification. *J Ultrasound Med* 1995; 14: 7-14.

(109) Sconfienza LM, Albano D, Allen G i sur. Clinical indications for musculoskeletal ultrasound updated in 2017 by European Society of Musculoskeletal Radiology (ESSR) consensus. *Eur Radiol* 2018; 28: 5338-5351.

(110) Norenberg D, Ebersberger HU. Diagnosis of calcific tendonitis of the rotator cuff by using susceptibility-weighted MR imaging. *Radiology* 2016; 278: 475-484.

(111) Albano D, Coppola A, Gitto S, Rapisarda S. Imaging of calcific tendinopathy around the shoulder: usual and unusual presentations and common pitfalls. *La radiologia medica* 2021; 126, 608-619.

(112) Chiou HJ, Chou YH, Wu JJ, Hsu CC, Huang DY, Chang CY. Evaluation of calcific tendonitis of the rotator cuff: role of color Doppler ultrasonography. *J Ultrasound Med* 2002; 21: 289-95.

(113) Neer CS, Satterlee CC, Dalsey RM, Flatow EL. The anatomy and potential effects of contracture of the coracohumeral ligament. *Clin Orthop Relat Res* 1992; 280: 182-185.

(114) Omari A, Bunker TD. Open surgical release for frozen shoulder: surgical findings and results of the release. *J Shoulder Elbow Surg* 2001; 10: 353-357.

(115) Do JG, Hwang JT, Yoon KJ, Lee YT (internet). Correlation of Ultrasound Findings With Clinical Stages and Impairment in Adhesive Capsulitis of the Shoulder. *Orthp J Sports Med*. May 2021. (citirano 29. srpnja 2021.) Dostupno na: <https://pubmed.ncbi.nlm.nih.gov/33997079/>

(116) Homsí C, Bordalo-RodriguesM, da Silva JJ, Stump XMGRG. Ultrasound in adhesive capsulitis of the shoulder: is assessment of the coracohumeral ligament a valuable diagnostic tool? *Skeletal Radiol* 2006; 35: 673-678.

(117) Kwon DR, Kim MY, Chae YJ, Park JS, Kim JS, Yi TI. Comparison of coracohumeral ligament thickness between asymptomatic shoulders and adhesive capsulitis in Korean. *Journal Korean Acad Rehabil Med* 2009; 33: 392-395.

(118) Lee JC, Sykes C, Saifuddin A, Connell D. Adhesive capsulitis: sonographic changes in the rotator cuff interval with arthroscopic correlation. *Skeletal Radiol* 2005; 34: 522-527.

(119) McNally EG, Rees JL. Imaging in shoulder disorders. *Skeletal Radiol* 2007; 36: 1013-1016.

(120) Walmsley S, Osmotherly PG, Walker CJ, Rivett DA. Power Doppler Ultrasonography in The Early Diagnosis Of Primary/Idiopathic Adhesive Capsulitis: An Exploratory Study. *J Manipulative Physiol Ther* 2013; 36: 428-435.

(121) Park GY, Park JH, Kwon DR, Kwon DG, Park J. Do The Findings of Magnetic Resonance Imaging, Arthrography and Ultrasonography Reflect Clinical Impairment In Patients With Idiopathic Adhesive Capsulitis Of The Shoulder? *Arch Phys Med Rehabil* 2017; 98: 1995-2001.

(122) Park GY. Role of Ultrasonography in Diagnosis and Treatment of Frozen Shoulder. *J Rheum Dis* 2019; 26(3): 149-155.

(123) Zubler V, Mamisch-Saupe N, Pfirrmann CWA, Jost B, Zanetti, M. Detection and quantification of glenohumeral joint effusion: reliability of ultrasound. *Eur Radiol* 2011; 21: 1858-1864.

(124) Breyer, B. *Medicinski i dijagnostički ultrazvuk*. Zagreb: Školska knjiga, 1991.

(125) Opća županijska bolnica Našice (internet). Kompjutorizirana tomografija (MSCT) glave, vrata, tijela (prsni koš, trbuh i/ili zdjelica) te koštano-mišićnog sustava (citirano 16. kolovoza 2021). Dostupno na: <http://obnasice.hr/kompjutorizirana-tomografija-msct-glave-vrata-tijela-te-kostano-misicnog-sustava>

(126) Fučkan I. Magnetska rezonancija: Priprema i planiranje pregleda. Medix : specijalizirani medicinski dvomjesečnik 2012; 18(103)

(127) Khoury V, Cardinal E, Brassard P. Atrophy and Fatty Infiltration of the Supraspinatus Muscle: Sonography Versus MRI. American Roentgen Ray Society 2008; 190: 1105-1111.

(128) Refaat MM, Torky A, El Deen WS, Soliman S. Comparing Efficacy of Shoulder Ultrasound and Magnetic Resonance Imaging in Shoulder Impingement. Benha medical journal (special issue: Radiology) 2021; 38: 112-127.

(129) Tandon A, Dewan S, Bhatt S, Jain AK, Kumari R. Sonography in diagnosis of adhesive capsulitis of the shoulder: a case-control study. J Ultrasound 2017; 20(3): 227-236.

(130) Burbank KM, Stevenson JH, Czarnecki GR, Dorfman J (internet). Chronic Shoulder Pain: Part I. Evaluation and Diagnosis. American Academy of Family Physicians 2008. (citirano 16. kolovoza 2021.) Dostupno na: <https://www.aafp.org/afp/2008/0215/afp20080215p453.pdf>

(131) Specijalna bolnica Sv. Katarina (internet). Kako se pripremiti za snimanje koštano-zglobnog sustava? (citirano 16. kolovoza 2021.). Dostupno na: <https://www.svkatarina.hr/centar-izvrsnosti/1/kako-se-pripremiti-za-rendgensko-snimanje-kostano-zglobnog-sustava/150>

(132) NU Langune Health. Diagnosing Shoulder Sprains, Strains & Tears (citirano 16. kolovoza 2021.). Dostupno na: <https://nyulangone.org/conditions/shoulder-sprains-strains-tears/diagnosis>

POPIS SLIKA I TABLICA

SLIKE

| | |
|--|----|
| Slika 1. Zglobovi ramenog obruča..... | 5 |
| Slika 2. Mišići rotatorne manšete | 9 |
| Slika 3. Prikaz deltoidnog mišića i teres majora | 10 |
| Slika 4. Anatomske referentne točke | 11 |
| Slika 5. Prikaz prednje nestabilnosti ramena, Bankartove i Hill-Sachove lezije | 19 |
| Slika 6. Ultrazvučni pregled akromioklavikularnog zgloba..... | 26 |
| Slika 7. Ultrazvučni pregled tetive subskapularitisa (a) i tetive supraspinatusa (b)..... | 28 |
| Slika 8. Doppler ultrazvuk ramena | 29 |
| Slika 9: Tetiva duge glave bicepsa kod normalnog ramena (a) i subluksacija tetive duge glave bicepsa (b) | 33 |
| Slika 10: Ultrazvučni snimak zdrave tetive duge glave bicepsa (a) i tendinitisa duge glave bicepsa (b) | 34 |
| Slika 11: Tenosinovitis izražen dopplerom..... | 35 |
| Slika 12: Dvostruki korteks (a), potpuna ruptura supraspinatusa (b) i potpuna ruptura subskapularisa (c) | 37 |
| Slika 13: Djelomična ruptura rotatorne manšete pri ultrazvučnom presjeku duge (a) i kratke osi (b) na području supraspinatusne tetive..... | 38 |
| Slika 14: Tendinoza supraspinatusa..... | 39 |
| Slika 15: Potpuna ruptura supraspinatusa sa podvlačenjem tetive ispod akromiona | 39 |
| Slika 16: Tvrdi (a), meki (b) i tekući kalcifikacija (c) | 42 |
| Slika 17: Zadebljanje korakohumeralnog ligamenta kod pacijenta sa smrznutim ramenom..... | 43 |
| Slika 18: Prikaz hipervaskularnosti u rotator intervalu doppler ultrazvukom..... | 44 |
| Slika 19: CT prikaz ramena..... | 47 |
| Slika 21: Frontalna RTG snimka (a) i ramena i snimka pri vanjskoj rotaciji (b) | 48 |
| Slika 20: MRI prikaz ramena | 49 |

TABLICE

| | |
|--|----|
| Tablica 1. Klasifikacija ramene nestabilnosti (39) | 18 |
| Tablica 2. Klasifikacija separacije akromioklavikularnog zgloba..... | 22 |

| | |
|---|----|
| Tablica 3: Komponente standardne procedure UZV pregleda | 25 |
| Tablica 4: Standardni protokol ultrazvuka ramena | 31 |
| Tablica 5: Usporedba UZV, CT, MRI i RTG..... | 50 |
| Tablica 6: Usporedba osjetljivosti i specifičnosti UZV i MRI u dijagnostici bolnog ramena | 51 |

ŽIVOTOPIS

Stjepan Lončar
Trenkova 8, 21 000 Split
Mob: 091 957 7103
E-mail: stjepanloncar6@gmail.com
Datum rođenja: 20.09.1994.

OBRAZOVANJE:

2013.-2016. preddiplomsko sveučilišni studij radiološke tehnologije, Fakultet zdravstvenih studija u Splitu

2018. – do danas diplomski sveučilišni studij radiološke dijagnostike

RADNO ISKUSTVO:

2017.-2018. obavljeno stručno osposobljavanje za prvostupnika radiološke tehnologije u KBC Split

03.09.2020.- do danas - zaposlen na određeno radno vrijeme u KBC Split na mjesto inženjera medicinske radiologije

OSOBNJE VJEŠTINE I KOMPETENCIJE:

dobro poznavanje rada na računalu

aktivno poznavanje engleskog jezika u govoru i pismu

komunikativnost, odgovornost

pokazivanje empatije prema pacijentima

predanost u radu i odgovorno pristupanje svakom zadatku

sklonost timskom radu

INTERESI:

Trenutno završavam diplomski studij na radiološkoj tehnologiji i spreman sam dodatno se obrazovati i usavršavati u struci te na taj način doprinijeti struci i ugledu odjela na kojem radim kao i samom KBC-u Split.