

# Kontrastna mamografija

---

**Matas, Ana**

**Master's thesis / Diplomski rad**

**2022**

*Degree Grantor / Ustanova koja je dodijelila akademski / stručni stupanj:* **University of Split / Sveučilište u Splitu**

*Permanent link / Trajna poveznica:* <https://um.nsk.hr/um:nbn:hr:176:959922>

*Rights / Prava:* [In copyright](#)/[Zaštićeno autorskim pravom.](#)

*Download date / Datum preuzimanja:* **2024-07-22**



Sveučilišni odjel zdravstvenih studija  
SVEUČILIŠTE U SPLITU

*Repository / Repozitorij:*

[Repository of the University Department for Health Studies, University of Split](#)



UNIVERSITY OF SPLIT



SVEUČILIŠTE U SPLITU

Podružnica

SVEUČILIŠNI ODJEL ZDRAVSTVENIH STUDIJA

DIPLOMSKI SVEUČILIŠNI STUDIJ

RADIOLOŠKA TEHNOLOGIJA

**Ana Matas**

**KONTRASTNA MAMOGRAFIJA**

**Diplomski rad**

Split, 2022.

SVEUČILIŠTE U SPLITU

Podružnica

SVEUČILIŠNI ODJEL ZDRAVSTVENIH STUDIJA

DIPLOMSKI SVEUČILIŠNI STUDIJ

RADIOLOŠKA TEHNOLOGIJA

**Ana Matas**

**KONTRASTNA MAMOGRAFIJA**

**CONTRAST MAMMOGRAPHY**

**Diplomski rad/Master's Thesis**

**Mentor:**

**Izv. prof. dr. sc. Tade Tadić, dr. med.**

Split, 2022.

## TEMELJNA DOKUMENTACIJSKA KARTICA

DIPLOMSKI RAD

**Sveučilište u Splitu**

**Sveučilišni odjel zdravstvenih studija**

**Radiološka tehnologija**

**Znanstveno područje:** Biomedicina i zdravstvo

**Znanstveno polje:** Kliničke medicinske znanosti

**Mentor:** Izv. prof. dr. sc. Tade Tadić, dr. med.

### KONTRASTNA MAMOGRAFIJA

Ana Matas, 66176

#### SAŽETAK:

Mamografija je probirna metoda otkrivanja karcinoma dojke. Razvojem medicinske znanosti i moderne tehnologije, u zdravstveni se sustav uvodi i nova digitalna metoda pod nazivom kontrastna mamografija. Utemeljena je na oslikavanju tkiva dojke korištenjem kontrastnoga sredstva i dual – energy tehnike. Rekombinacijom slika visoke i niske energije dobiju se dvostruke slike : jedna slika niske energije koja odgovara klasičnom mamografskom pregledu, a druga, rekombinirana slika s istaknutom lezijom obojanom kontrastom. Kontrastna mamografija omogućava preciznije isticanje novih, benignih ili malignih tvorbi. S obzirom na visoku osjetljivost ove metode, često se koristi kao zamjena ili nadopuna MR dijagnostici i 3D mamografiji. S obzirom da se tek uvodi u zdravstvene ustanove, postoji vjerojatnost za dodatnim ispitivanjem kakvoće ove metode.

**Ključne riječi:** probir; mamografija; kontrast; CEM; MR

**Rad sadrži:** 40 stranica, 11 slika, 1 tablicu, 25 literaturnih referenci

**Jezik izvornika:** hrvatski

## BASIC DOCUMENTATION CARD

MASTER THESIS

**University of Split**

**University Department for Health Studies**

**Radiological technology**

**Scientific area:** Biomedicine and health

**Scientific field:** Clinical medical sciences

**Supervisor:** Izv. prof. dr. sc. Tade Tadić, dr. med.

## CONTRAST MAMMOGRAPHY

Ana Matas, 66176

### SUMMARY:

Mammography is a screening method for detecting breast cancer. With the development of medical science and modern technology, a new digital method called contrast mammography is being introduced into the healthcare system. It is based on breast tissue imaging using a contrast agent and dual - energy technique. Recombination of high and low energy images produce dual images: one low energy image corresponding to classical mammographic examination, and the other, a recombined image with a prominent contrast - stained lesion. Contrast mammography enables more precise highlighting of new, benign or malignant formations. Due to the high sensitivity of this method, it is often used as a replacement or supplement to MR diagnostics and 3D mammography. Since it is just being introduced in healthcare facilities, there is a possibility testing the quality of this method more prominently.

**Keywords:** screening; mammography; contrast; CEM; MR

**Thesis contains:** 40 pages, 11 figures, 1 table, 25 references

**Original in:** croatian

## SADRŽAJ

1. UVOD .....	1
1.1 POVIJEST MAMOGRAFIJE .....	1
1.2 TEHNIČKI ASPEKT MAMOGRAFIJE .....	3
1.3 DOZE ZRAČENJA .....	5
1.4 ANATOMIJA DOJKE .....	6
1.5 KARCINOM DOJKE I EPIDEMIOLOGIJA .....	6
2. CILJ RADA.....	8
3. IZVORI PODATAKA I METODE.....	9
4. RASPRAVA.....	10
4.1 KONTRASTNA MAMOGRAFIJA.....	10
4.2 POVIJEST CEM-A .....	11
4.3 MEHANIZAM RADA CEM – A .....	12
4.4 INTERPRETACIJA CEM NALAZA .....	13
4.4.1 Lažno pozitivni nalazi .....	14
4.5 INDIKACIJE I KONTRAINDIKACIJE CEM – A .....	14
4.5.1 Indikacije .....	14
4.5.2 Kontraindikacije .....	15
4.6 PRIPREMA PACIJENATA ZA PREGLED.....	16
4.6.1 CEM pregled .....	18
4.6.2 Kontrastno sredstvo .....	20
4.6.3 Pozitivne i negativne strane primjene CEM - a.....	21
4.7 USPOREDBA CEM I MR DIJAGNOSTIKE .....	23
4.8 NISKODOZNA KONTRASTNA MAMOGRAFIJA U USPOREDBI S MR DOJKE S KONTRASTOM; prospektivna studija.....	26
4.8.1 Optimizacija doze zračenja CEM – a i prosječna doza u žlijezdama .....	27
4.8.2 Priprema pacijenata za pregled i uporaba kontrasta u dijagnostici.....	28
4.8.3 Analiza i interpretacija mamograma.....	28
4.8.4 Statistička analiza .....	29
4.8.4 Lažno pozitivni i lažno negativni nalazi.....	30
4.9 BUDUĆNOST KONTRASTNE MAMOGRAFIJE .....	32
5. ZAKLJUČAK .....	36
6. LITERATURA .....	37

7. POPIS KRATICA .....	39
8. ŽIVOTOPIS .....	40

# 1. UVOD

Razvojem medicinske radiologije, koja je svoje značenje stekla razvojem radiologije kao znanosti o zračenju, započela je modernizacija medicinske znanosti. Zahvaljujući znanstveniku Röntgenu i ključnoj 1895. godini koju se s pravom može nazvati „okidačem“ radiološke znanosti, danas postoji široka paleta podznanosti utemeljenih na slučajno otkrivenim X - zrakama. Wilhelm Conrad Röntgen postavio je temelje radiografije kao znanosti te svojim otkrićem obavijestio javnost o novom, uvriježenom nazivu - rendgen. Zračenje nije samo važno u dijagnosticiranju različitih bolesti već se koristi i u terapijske svrhe. Upravo je zbog toga radiologija danas ključna stavka, koju se može smatrati i jednom od početnih stanica u liječenju pacijenata i praćenju njihovih zdravstvenih stanja. Podgrana medicinske radiologije svakako je i mamografija koja koristi ionizirajuće zračenje u svrhu prikupljanja dijagnostičkih informacija o tkivu dojke. Radi se o snimanju dojki žena (u rijetkim slučajevima muškaraca), radi otkrivanja patoloških stanja u tkivu dojke. Obično je riječ o nativnoj mamografiji kao metodi prevencije u otkrivanju karcinoma dojke i pravovremenom liječenju (NPP). Naglim razvijanjem moderne tehnologije, koja je popraćena većim postotkom obolijevanja ili razvojem novih bolesti, znanstvenici u medicinske svrhe uvode i novu metodu dijagnoze bolesti poznatu pod nazivom kontrastna mamografija. Mamografiju s primjenom kontrasta s dvije energije prvi su opisali 2003. godine Lewin i suradnici kao alternativu tehnici vremenskog oduzimanja (subtrakciji). To je metoda koja se postepeno uvodi u zdravstvene ustanove i trebala bi omogućiti sigurniji i bolji uvid u patološki promjenjeno tkivo dojke.

## 1.1 POVIJEST MAMOGRAFIJE

Mamografija kao radiološka djelatnost otpočela je svoj razvoj 1913. godine kada ju je berlinski kirurg A. Salomon proslavio istraživanjem provedenih na 3000 mastektomija. Radilo se o rendgen - histološkom istraživanju koje je postalo temelj mamografske znanosti. Do 1938. godine publicirano je nekoliko članaka o pojmu mamografije, ali se nisu daleko plasirali u javnost niti ostavili traga na području mamografske znanosti. Period od 1947. do 1970. godine donosi značajne rezultate u korelaciji radiološke znanosti i kliničke znanosti dok je dominantan bio znanstvenik R. Leborgne koji je bio prvi odgovoran za razvoj ove metode. Od 1951. godine mnogi su američki i europski radiolozi dali svoj doprinos.



Tako je CH.Gros mamografiji dao svjetsko priznanje kao izuzetnoj metodi u dijagnostici bolesti dojke. 70-tih godina 20. stoljeća mamografija postaje osnova za dijagnosticiranje karcinoma dojke (1).

Drugim riječima, povijest mamografije može se podijeliti u tri etape: doba pionira, kao počeci uvođenja pojma mamografije u kliničku znanost gdje se ponajprije ističe rad Salomona, a potom i Kleinschmidta, Warrena, Vogela, Seabolda, Gershon-Cohena, Leborgnea, Egana, Gallagera, Martina, Dodda, Straxa i njihovih kolega; doba tehničkog napretka dodaje imena Goulda, Wolfea i Grosa i njihovih suradnika, dok moderna era ubraja doprinose Pricea, Butlera, Ostruma, Beckera, Isarda, Moskowitza, Sicklesa, Kopansa, Homera, Tabára i drugih. Ovi su znanstvenici svojim umijećem, znanjem i sposobnošću omogućili da mamografija postane vrhunska metoda probira i ranog otkrivanja karcinoma dojki, a da je pritom jednostavna i neinvazivna dijagnostika (2). Dokazali su učinkovitost mamografije za smanjenje smrtnosti od raka dojke.

1938., Jacob Gershon-Cohen i Albert Stnickber publiciraju članak koji govori kako izgled mamograma uvelike ovisi o životnoj dobi i menstrualnom statusu. Također su se osvrnuli na činjenicu kako će razvojem modernije tehnologije doći do poboljšanja u dijagnosticiranju tumora dojke, odnosno ranom otkrivanju istih. Kao predani studenti i znanstvenici na području mamografije, istaknuli su mamografiju kao izvrsnu metodu otkrivanja patoloških stanja i ustrajali u upotrebi rendgenskog snimanja. 1964. godina bila je uspješna po začecima prvih mamografskih uređaja i komora za razvijanje mamografskog filma što je bila odlična veza između industrijalizacije i medicine. Prva mamografska jedinica namijenjena isključivo za mamografiju proizvedena je 1965. godine te je omogućila tehnički znatno napredniji mamografski prikaz (3). Do 1970-tih godina obično su se mamografski filmovi ručno razvijali, ali se 1973. godina smatra prekretnicom jer na snagu nastupa nova tehnologija koja omogućava mamografski sustav s ekranskim filmom i vakuumskom kazetom.

## 1.2 TEHNIČKI ASPEKT MAMOGRAFIJE

Razvojem tehnologije i usavršavanjem mamografskih uređaja doze se zračenja na tkivo dojke smanjuju (4). Prve mamografske metode utemeljene su na sustavu film – folija gdje se mamogrami dobiju razvijanjem filmova u tamnim komorama. Radi se o materijalu na filmu koji je fotosjetljiv na zračenje (kristali srebrovog bromida) i u doticaju s radijacijom scintilira, a ovisno o gustoći u tkivu ostavlja traga na filmu (4). Filmovi se čuvaju u metalnim kazetama obloženima olovom koji propuštaju ionizirajuće zračenje, ali pak smanjuju raspršeno zračenje. Obično se radi o dvjema dimenzijama filma, što ovisi o veličini dojki pa se na temelju toga i upotrebljavaju. Kako bi se mamogram razvio potrebna su sredstva/kemikalije u obliku razvijачa i fiksira koji su sastavni dio uređaja za razvijanje filmova. Navedena tehnika smatra se jednom od mamografskih tehnika koja se gotovo više i ne upotrebljava.

Trenutno komercijalno dostupne mamografske tehnologije su mamografije s detektorom koji koristi neizravnu pretvorbu (analogno – digitalna pretvorba), tj. mamografije koje za nastanak slike koriste digitalizatore i mamografije s detektorom na izravnu pretvorbu (5). Digitalizatori su uređaji za pretvorbu analogne slike na fosfornim pločama u digitalnu sliku kakva se ubrzo može vidjeti na računalu u realnom vremenu. Radiografija digitalnog ravnog detektora pomoću neizravne konverzije odvija se u dva koraka. U prvom koraku, scintilacijski sloj napravljen od gadolinijevog oksisulfida ili cezijeveog jodida prikuplja rendgenske zrake i pretvara ih u svjetlo. U drugom koraku, svjetlost se pretvara u električne naboje u fotodiodama izrađenim od amorfnog silicija. Danas se najviše u kliničkoj praksi upotrebljavaju digitalne metode izvedbe ili izravna digitalizacija.

U digitalnoj radiografiji s ravnim pločama pomoću izravne pretvorbe, x - zrake se pretvaraju izravno u električne naboje u sloju amorfnog selena (5). Po namještaju pacijentice na uređaj i eksponiranju dojke, mamografska slika dojke prikaže se automatski na ekranu uređaja što značajno ubrzava dijagnostički pregled. Za razliku od neizravne konverzije u dva koraka, izravna konverzija, dakle, čini samo jedan korak- automatsku pretvorbu. Istraživanja su pokazala kako nema drastične razlike u kvaliteti i dijagnostičkoj točnosti mamograma nastalih direktnom ili indirektnom pretvorbom (ili film – folija sustava), ali se sitnija patologija u obliku mikrokalcfikata lakše prepoznata na digitalnom mamogramu. Zašto je tako govori u prilog činjenica da se mamografske slike dobivene na računalu lakše obrađuju; moderna je tehnologija omogućila jednostavnije uređivanje slike kao i njihovu analizu, a po potrebi i nadopunu.

Najvažnija poboljšanja u mamografskoj tehnici bila su uvođenje jedno- ili dvostruko-emulzijskih kombinacija filma i ekrana visokog kontrasta za mamografiju, korištenje posebno dizajnirane nisko-kilonaponske Buckyjeve mreže za smanjenje raspršenog zračenja i uvođenje manjih žarišnih točaka za poboljšanje geometrije slike (6).

Mamografski je uređaj specijalno građen rendgenski uređaj za snimanje, a u suvremeno ih doba možemo podijeliti u četiri vrste: klasični mamografski uređaj sa sustavom film – folija (radi se o mamografijama na rendgenskom filmu koje se dobiju razvijanjem filmova u tamnoj komori), uređaj za mamografiju s digitalnom ciljanom mamografijom koji služi za stereotaksije ili označavanje dojki kod biopsija ili punkcija (eng. *Digital spot mammography*), potom kompjutorska mamografija koja koristi fosforne ploče i sustav digitalizatora za dobivanje slike te u konačnici digitalna mamografija, mamografija s ravnim detektorima koja se danas najčešće primjenjuje, a omogućuje direktno dobivanje slike na zaslonu računala (4).

Rendgenski uređaj za mamografiju ima rendgensku cijev s dvostrukom rotirajućom anodom maloga žarišta (od 0.1 mm do 0.3 mm) i filter, građeni najčešće od molibdena ili rodija (molibden - molibden / rodij - rodij), a pogodan je za snimanje dojki bez obzira na njihovu veličinu. Moderni mamografski uređaji imaju ravne detektorske ploče te kompresivne lopatice za kompresiju dojki. Kompresivnom se tehnikom dobije bolja kvaliteta slike i veća rezolucija, a smanjuje se raspršeno zračenje. Po potrebi, kompresijske se lopatice mogu mijenjati u ovisnosti o veličini dojke zbog čega dolaze u nekoliko dimenzija. Također, osim samog mamomata, u prostoru za mamografsko snimanje nalazi se i staklenom olovnom pregradom odijeljena radiografska konzola s računalom za ekspoziciju te poseban zaslon na kojem se prikaže mamografska slika po eksponiranju. Inženjer radiologije prilikom snimanja nalazi se iza zaštitne pregrade ili u drugoj prostoriji kako bi se zaštitio od ionizirajućeg zračenja. Konzola modernih mamografskih uređaja sadrži računalo sa tipkovnicom pomoću kojih se na ekranu odabiru pacijenti, projekcije snimanja i vrše uređivanja slike. S obzirom da se slike dobiju direktnom pretvorbom, one se odmah prikazu na posebnim zaslonima za pregled. Prednost ove metode je brzina dobivanja slika, jednostavnija ekspozicija, mogućnost naknadne obrade slike i kraće trajanje pregleda.

Mamografija je neinvazivna metoda snimanja dojki koja koristi X - zrake ili ionizirajuće zračenje. Radi se o metodi probira (ranog otkrivanja karcinoma dojke) zbog čega je redovan mamografski pregled od velike važnosti.

Većina zdravstvenih ustanova koje promiču *screening*, zalažu se za mamografski pregled barem jednom u dvije godine kod žena u četrdesetim godinama i barem jednom godišnje ženama između 50 i 70 godina. Naime, žene između pedesete i sedamdesete godine života spadaju u rizičnu skupinu jer je incidencija karcinoma dojke najveća u toj dobi (7).

### 1.3 DOZE ZRAČENJA

Klasičnih kontraindikacija za mamografiju nema jer je metoda neinvazivna. Jedina prava kontraindikacija je trudnoća. Doza zračenja koja se dobije tijekom mamografije ovisit će o količini masnog tkiva u dojkama i o broju napravljenih snimki. Doza zračenja jednog mamograma u prosjeku je jednaka dozi zračenja koju bi tijelo dobilo u razdoblju od tri mjeseca od prirodnog (pozadinskog) zračenja (sunce, zrak, hrana, itd.). Rendgenske zrake nastale mamografskim snimanjem obično su nižih energija, između 25 i 35 kV, a dojka kao mekotiivni organ manje gustoće ne apsorbira veliku količinu zračenja. Doza zračenja po dojci obično ovisi o veličini same dojke pri čemu će dojke većeg volumena primiti i nešto veću dozu (4). Osim veličine i obujma dojke, drugi su faktor također važni pokazatelji ukupne doze koju će dojka po zračenju primiti: materijal anode i filtra rendgenske cijevi, energije upadnog zračenja (cca 20 keV), protokoli snimanja, jačina kompresije, gustoća dojke i njezin sastav. Ako je uzeti u obzir omjer rizika i koristi prakticiranjem mamografskih pregleda, dokazano je kako se godinama i tehničkim razvitkom ukupna apsorbirana doza zračenja žljezdanoga tkiva dojke smanjuje (8). Izvođenje mamografije zahtijeva precizno pozicioniranje za dobivanje optimalnih mamograma (7). Za svaku se dojku vrše po dvije kompresije (minimalno) kako bi se dobile različite projekcije: kraniokaudalna projekcija (CC) i mediolateralna kosa projekcija (MLO). Redoslijed snimanja nije bitan faktor, ali je dogovoreni protokol snimanja u većini zdravstvenih ustanova. Kako bi se dobili dobri radiogrami, važno je obratiti pažnju na visinu mamomata, pravilno pozicioniranje žene i dobru kompresiju. Adekvatna kompresija omogućava bolji prikaz tkiva (veću dijagnostičku točnost) i smanjuje dozu zračenja (7).

Tri su osnovna načela zaštite od zračenja: opravdanje, optimizacija i ograničenje doze (ALARA kodeks). Potrebno je smanjiti doze zračenja i prilagoditi ih snimanju, držati se zaštitnih mjera propisanih pravilnikom, a pritom zadržati kvalitetu dijagnostičke snimke (9).

Inženjer radiološke tehnologije ima ključnu ulogu u pripremi pacijentice za pregled i izvršavanje mamografskog pregleda poštujući pritom sve norme pravilnog izvođenja mamografije. One uključuju: pravilni namještaj pacijentice na mamografu, pravilan odabir ekspozicije, zadovoljavajuću kompresiju, primjenu svih zaštitnih sredstava tijekom izvedbe i dobivanje točne i dijagnostički prihvatljive radiografske snimke. Kako bi nalaz bio što točniji i precizniji, od velike je važnosti prikaz svih anatomskih struktura dojke (izvučen pektoralni mišić, bradavica u čistom profilu i inframamarni nabor).

## **1.4 ANATOMIJA DOJKE**

„Dojka (lat. *mamma*, grč. *mastos*) je simetrični parni organ koji se nalazi na zidu prsnoga koša.“ (10) Radi se o modificiranoj žlijezdi znojnice i najvećoj žlijezdi na površini tijela koja se svojom dužinom proteže do pazuha. Razdoblje formiranja i rasta dojki obično je između šesnaeste i devetnaeste godine života. Korijen dojke (lat. *radix mammae*) započinje uglavnom od drugoga rebra i označava vrh dojke. Dojka se dalje širi od lateralnog ruba prsne kosti do srednje pazušne linije. Bradavica je izbočenje na dojci i sadržava izvodne mliječne kanaliće koji su sastavni dio mliječne žlijezde dojke. Svaka je dojka građena iz tri osnovna dijela: vezivnog, žljezdano i masnog tkiva. „Žljezdano tkivo mliječne žlijezde obloženo je s masti i umetnuto je u vezivno tkivo. Vezivno tkivo formira oblik dojke i njen položaj.“ (10) U strukturi dojke nalazi se krvni i limfni sustav. Limfni sustav čine limfni čvorovi koji su poput zrnatih struktura raspoređeni po čitavom tijelu te limfne žile koje prenose limfu između limfnih čvorova. Limfni sustav čini imunološki sustav u borbi protiv nekih bolesti i infekcija u tijelu. Ako je uzeti u obzir položaj dojke, limfni su čvorovi smješteni u pazuhu, na području prsne kosti te iznad ključne kosti. Tijelo dojke (lat. *corpus mammae*) omeđeno je s dva sloja fascije i masti, prednjom i stražnjom laminom. Prednja i stražnja lamina spajaju se s dubokom fascijom stijenke prsnog koša cirkumamarnim ligamentom na prsište, a koji pruža potporu i strukturu dojci (11).

## **1.5 KARCINOM DOJKE I EPIDEMIOLOGIJA**

„Svake godine brojka novih dijagnosticiranih slučajeva raka dojke veća je od 1 700 000, a oko 500 000 oboljelih žena umre od ove zloćudne bolesti. Zanimljivo je, ova vrsta raka znatno je češća u razvijenim i zemljama u razvoju.“ (12)

Karcinom dojke postao je vodeći uzrok smrtnosti od raka među ženama diljem svijeta. U otprilike 60% slučajeva radi se o ženama starije životne dobi (iznad 60 godina). Osim životne dobi, mnogi su drugi čimbenici rizika: genetska predispozicija ili obiteljska anamneza (rak dojke prisutne u obitelji od prvoga koljena poput sestre, majke, kćeri često povećavaju incidenciju bolesti za oko 2 – 3 puta), gen za rak dojke (otkrivena dva najčešća gena koja dovode do oboljenja), prerana menstruacija, rana menopauza (prije 55.-te godine), kasnija trudnoća (iznad 30.-te godine), žene nerotkinje, dugotrajno uzimanje kontracepcijskih sredstava ili nadomjesnog liječenja estrogenom, debljina, prethodne dobroćudne bolesti dojke i prethodni karcinom dojke. Karcinom in situ, što u prijevodu označava karcinom na jednom mjestu, najčešći je karcinom dojki žena. Radi se o ranom stadiju karcinoma koji se nije proširio izvan mjesta svog nastanka, a dijeli se na dva najčešća oblika: duktalni karcinom in situ i lobularni karcinom in situ. Razlikuju se po mjestu svoga razvoja. Duktalni karcinom razvija se u stijenci mliječnih kanalića dok se lobularni razvija unutar mliječne žlijezde dojke. Oko 80% invazivnih karcinoma su duktalni, a oko 10% lobularni (13).

Najčešći je prvi simptom bolesti kvržica koja je jasno opipljiva i u početnim se stadijima može slobodno pokretati pod kožom pri dodiru prstima. Kad se radi o uznapredovalim stadijima bolesti, kvržica se obično učahuri u jednom mjestu, postaje nepokretna, koža iznad nje zadebljana i poput narančine kore. Također, ne treba zanemariti i pojavu uvlačenja bradavice, nabiranja kože, promjenu oblika dojke i iscjedak iz bradavice (naročito ako je krvav). Kod popratnih upalnih procesa (karcinoma) dojke, koža je na tom mjestu topla, otečena i crvena. U takvim se slučajevima kvržica u dojci rijetko može opipati (13).

Žene s više čimbenika rizika imaju i veću mogućnost dobivanja karcinoma dojke, ali mogu primijeniti mjere predostrožnosti redovnim pregledima: samopregledom dojke ili probirom, eng. *Screening*. Važno je napomenuti kako samopregled nije zamjena za mamografiju i ostale specijalističke preglede. Nacionalnim programom ranog otkrivanja raka dojke (NPP) obuhvaćene su sve žene u RH u dobi od 50 - 69 godina (screening). Cilj je programa otkriti rak dojke u što ranijoj fazi te smanjiti smrtnost od raka dojke za 25 - 30% (Hrvatski zavod za javno zdravstvo, 14).

## **2. CILJ RADA**

Cilj je rada prikazati uporabu kontrastne mamografije i razinu njezine koristi u dijagnostici patoloških stanja dojki (poglavito tumori) te ukazati na neke prednosti i nedostatke u odnosu na konvencionalnu (klasičnu) mamografiju ili magnetsku rezonancu. Očekuju se rezultati koji će prikazati kako je kontrastna mamografija (CEM) dovoljno osjetljiva metoda izbora za procjenu novonastalih tvorbi u tkivu dojke uz ranije metode izbora kao što su tomosinteza ili MRI.

### **3. IZVORI PODATAKA I METODE**

Rad će biti koncipiran kao literaturni pregled i bazirat će se na sustavnom pretraživanju podataka koristeći platformu PubMed uz uporabu ključnih riječi mamografija, kontrastna mamografija i karcinom dojke. Korištene su publikacije od 2012. do 2021. godine kao i nekoliko starijih članaka objavljenih u periodu od 1990. do 1998. godine.

Rezultati studija provedenih na temu kontrastne mamografije prikazani su u narativnom obliku.



## 4. RASPRAVA

### 4.1 KONTRASTNA MAMOGRAFIJA

Kontrastna mamografija (eng. *Contrast - Enhanced Mammography*, CEM) predstavlja novu dijagnostičku metodu u borbi protiv karcinoma dojke. Slična standardnom mamografskom pregledu, ali upotpunjena uporabom jednog kontrastnog sredstva, omogućuje bolji uvid i analizu u patološki promijenjeno tkivo dojke (15). Kontrastno sredstvo omogućuje povećanu dijagnostičku točnost jer se neki karcinomi na standardnim mamografskim pregledima jasno ne prikazuju. Najčešći je to slučaj s dojkama visoke gustoće, a potencijalnim suspektnim lezijama koje se upravo zbog gustoće parenhima preklapaju sa tkivom dojke i ne ostavljaju jasan trag na snimci. Brza, specifična i relativno jeftina radiološka dijagnostika koja omogućava prikaz suspektnih lezija automatski na ekranu, u samoj jednoj kompresiji, pri čemu se dobiju dvije snimke uporabom akvizicije *dual-energy*. Dual – energy je tehnika koja koristi dvije različite energije pri čemu se subtrakcijom dviju snimki različitih energija dobije slika dostatna za analizu. Dakle, energije od 35 keV se smatraju nižim energijama i obično se koriste u suvremenim digitalnim mamografskim pregledima, dok su energije 45 – 49 keV iznimno visoke pri čemu će dobivene snimke biti preeksponirane. Snimka dobivena kombinacijom snimke niske i visoke energije (eng. *Insight cem image*) izdvaja suspektne lezije koje će se uporabom kontrasta obojati. Osnovna karakteristika CEM-a je dobivanje dvostruke snimke (eng. *Twin view*) na ekranu: jedna je snimka niskih energija koja je dostatna za analizu i u standardnim mamografskim pregledima (25 – 35 keV), a druga je kombinirana slika nastala upravo kombiniranjem snimke niže i više energije. Dual – energy omogućava odlično vizualiziranje postojećih malignih lezija koje eventualno nisu bile vidljive kod standardne mamografije (16).

Princip rada mamografije s uporabom kontrasta zasnovan je na aplikaciji kontrastnog sredstva intravenski čime se postiže njegova akumulacija iz abnormalnih, propusnih krvnih žila u potencijalno prisutno tumorsko tkivo dojke (16). Tumorska tvorba obojana kontrastom postaje jasno vidljiva na dobivenoj snimci visoke kvalitete.

## 4.2 POVIJEST CEM-A

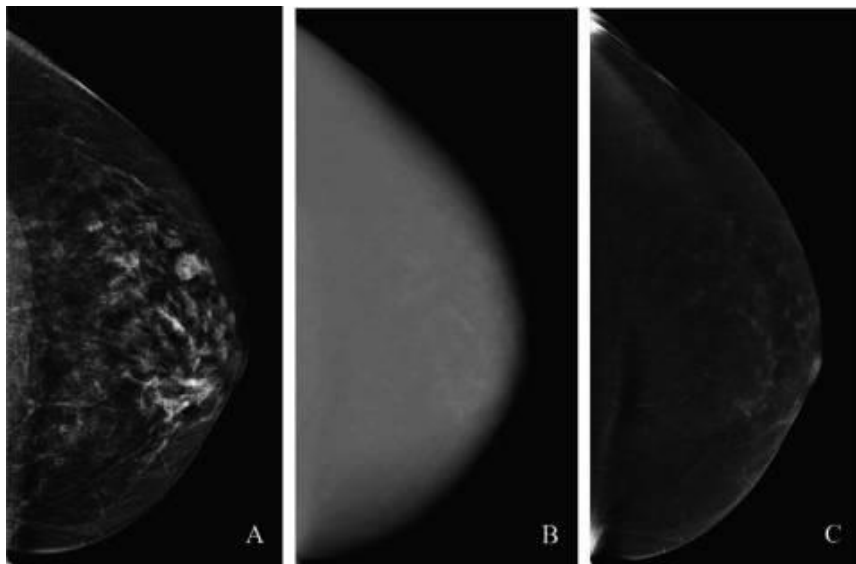
CEM tehnika doživljava svoj postepeni razvoj od 1985. godine poznata pod nazivom digitalna subtraksijska angiografija dojke. Cilj pretrage bilo je identificirati razliku između benignih i malignih tvorbi kako bi se smanjila uporaba biopsija i kirurških zahvata. Tehnika se izvodila postavljanjem katetera u gornju šuplju venu i injiciranjem kontrasta, nakon čega su uslijedile višestruke ekspozicije i prikaz ulaska kontrasta u slobodne krvne žile dojke. Uzevši u obzir dužinu postupka i nedovoljno točne rezultate, pretraga je izišla iz svakodnevne prakse. Nakon toga, CEM je izveden kao tehnika vremenskog oduzimanja. Ova metoda sadržavala je predkontrastne i postkontrastne snimke jer se ponajprije radila kompresija dojke prije injiciranja kontrasta, a potom nakon injiciranja jednog kontrasta u venu. Predkontrastna slika oduzimala se od postkontrastnih slika, naglašavajući područja upijanja kontrasta - tumor (17).

Mamografiju s primjenom kontrasta s dvije energije prvi su opisali 2003. godine Lewin i suradnici kao alternativu tehnici vremenskog oduzimanja (subtraksiji), (16). Ovim se načinom u samo jednoj ekspoziciji, a korištenjem dviju različitih energija, dobiva slika njihovim kombiniranjem. Dvoenergetska slika utemeljena je na različitim prigušenjima rendgenskih zraka koje prođu kroz tkivo dojke ili jedno kontrastno sredstvo. Može se izvesti korištenjem standardne mamografske opreme uz dodatak bakrene filtracije i nadogradnje softvera kako bi jedinica bila sposobna za dvoenergetsko snimanje (17).

Takva se mamografska metoda primjenjuje i danas u vrlo malo zdravstvenih ustanova i još uvijek je u ekspanziji. Jedna od rijetkih ustanova koja koristi ovu mamografsku tehniku je Dom zdravlja Primorsko – goranske županije (Rijeka). Snimka koja se dobije na ekranu visoke je kvalitete i spremna na očitavanje. Radi se o digitalnoj tehnici dobivanja mamograma u realnome vremenu i u vrlo kratkom vremenu. Ponekad je neposredno prije mamografije s kontrastom, a po uputama liječnika, potrebno obaviti nativno snimanje dojke standardnom mamografijom ili tomosintezom kako bi se što točnije lokalizirala patološka tvorba ili sumnjiva lezija. Tomosinteza je snimanje dojke po slojevima. Na takav se način sitne, teže vidljive lezije, bolje vide i preciznije lokaliziraju. Zbog toga je tomosinteza najčešći oblik nadopune mamografije s kontrastom. Cilj kontrastne mamografije je precizan prikaz patološki promijenjenog segmenta dojke jer se ciljana tvorba oboji i lako vizualizira.

### 4.3 MEHANIZAM RADA CEM – A

Kao što je već navedeno u tekstu prije, mamografska slika s kontrastom nastaje kombiniranjem slika dviju različitih energija ili dual – energy tehnike, (slika 1). Radi se o energijama nastalim pri eksponiranju dojke x – zrakama pri čemu jod kao kontrastno sredstvo poprima različite granične energije koje predstavljaju energije ionizirajućeg zračenja. Naime, niskoenergetske slike dobivaju se ispod takozvanog K – ruba joda (cca 28 – 33 keV) i prikazat će isključivo izgled tkiva dojke, što odgovara i današnjim digitalnim mamografskim pregledima punog polja (eng. *Full-Field Digital Mammography (FFDM)*). Istraživanja su pokazala kako su te energije ekvivalentne upravo energijama zračenja koje su potrebne za dobivanje digitalnog mamografa koji se svakodnevno prakticiraju. Nadalje, visokoenergetske slike iznad graničnog K – ruba joda od cca 45 do 49 keV prikazuju unos joda u tkivo dojke, ali se zbog preeksponiranog izgleda ne mogu interpretirati. Fizička naknadna obrada generira rekombinaciju slika nižih i viših energija i stvaranje optimalne slike za analizu. Na takav se način ističu područja nakupljanja joda u mamografskom tkivu, a brišu pozadinske strukture što se smatra potiskivanjem signala pozadinskog tkiva. Upijanje joda u dojci znak je vaskularizacije tumora ili neke benigne lezije na CEM – u (17). Ovakav se prikaz odnosi i na kraniokaudalni kao i mediolateralni namještaj dojki.



Slika 1. A – niskoenergetska kraniokaudalna snimka po apliciranju joda. B – visokoenergetska kraniokaudalna snimka po apliciranju joda. C – rekombinirana snimka dviju energija koja bi trebala naglasiti nakupljanje joda. U ovom je slučaju nalaz negativan zbog čega nakupljanja nema.

Izvor: <https://www.ncbi.nlm.nih.gov/pmc/articles/PMC8494428/>

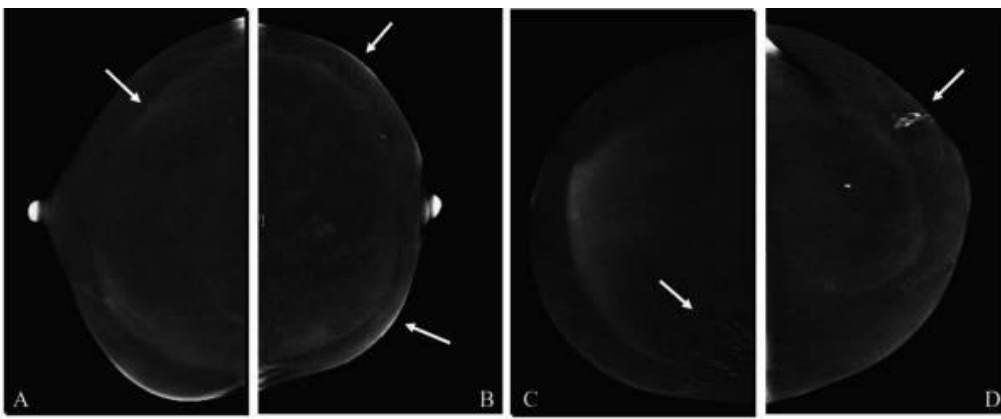
Optimalno snimanje dojki vrši se u periodu od dvije do osam minuta po aplikaciji kontrasta i to redoslijedom kako je dogovoreno u kliničkoj praksi (nije određeno). Kontrast se u dojci zadržava do 10 minuta nakon injiciranja pa je po potrebi moguće izvesti i nadopune poput magnifikacije dojke ili standardnog, konvencionalnog snimanja. Važno je ne odgađati snimanje predugo kako kontrast ne bi izcirkulirao iz dojke. Leksikon izvješćivanja o statusu dojke (BI – RADS) za mamografije s kontrastom nije uveden u praksu i još uvijek je u razvoju. Radit će se o kombinaciji RADS ocjene i CEM ocjene na ljestvici od četiri razine koje govore o intenzitetu razvoja neke lezije u rasponu od negativnog do pozitivnog nalaza. Izvještavanje bi također trebalo uključivati i procjenu gustoće dojki na temelju niskoenergetskih slika i pozadinskoga tkiva dojke (BPE; eng. *Background parenchymal enhancement*). Istraživanja su pokazala kako će ovakva kombinacija izvještaja (MPS rezultat utemeljen i na postojećem leksikonu kao i gustoći dojke, eng. *Malignancy potential score*), poboljšati dijagnostičku točnost u otkrivanju karcinoma dojke više nego sami FFDM ili CEM rezultati (17).

#### **4.4 INTERPRETACIJA CEM NALAZA**

Prilikom tumačenja mamografskih slika s kontrastom, važno je usporedno razmatrati niskoenergetsku i rekombiniranu snimku jer nalazi identificirani na niskoenergetskoj snimci moraju biti u korelaciji s nalazom na rekombiniranoj slici i obrnuto. Ovisno u intenzitetu zasjenjenja kontrasta na leziji, zaključuje se o stupnju invazivnosti lezije. Obično jače upijanje kontrasta, odnosno jače zasjenjenje (srednje ili jako pojačanje), označava invazivne oblike karcinoma dojke. Međutim, važno je istaknuti kako se ovakvim prikazom često ne može odrediti malignitet tumora jer neki invazivni karcinomi (lobularni, mucinozni) ponekad ne prikazuju jako pojačanje kontrasta. Pozitivna stvar CEM metode je i prikaz sitne patologije na niskoenergetskim snimkama kao što su mikrokalcifikati, što u slučaju s nekim drugim dijagnostičkim metodama, kao što je MRI, nije moguće. Ako se, pak, primjećuje asimetrija ili razlika u korelaciji niskoenergetske snimke i kombinirane snimke, tada je CEM dobra opcija za isključivanje tumora. U takvim se slučajevima preporučuje daljnja obrada u obliku biopsije, ultrazvuka ili MRI dijagnostike. Za identifikaciju patološkog pojačanja na CEM-u neophodno je poznavanje izgleda normalnog BPE (pozadinskog tkiva dojke) kako bi se s točnošću utvrdilo koje je tkivo zdravo, a koje patološki promjenjivog karaktera (17).

#### 4.4.1 Lažno pozitivni nalazi

S obzirom na osjetljivost ove metode, često se može dogoditi prisutnost lažno pozitivnih nalaza jer će se na CEM - u obojati i one strukture koje nisu malignoga karaktera. Benigni nalaz može uključivati fibroadenome, atipičnu duktalnu hiperplaziju, papilom, apsces, ožiljak, sklerozirajuću leziju ili druge poremećaje. Također, nerijetki mogu biti i artefakti snimanja poput artefakata ruba kože, pomicanja pacijenata, kožnih nabora, izlivanja kontrasta ili ožiljaka (slika 2). Važno je poznavati razlike između artefakata snimanja i prave patologije za ispravno pisanje nalaza (17).



Slika 2. Artefakt ruba (A) i artefakt linije kože (B) od neujednačenog raspršenog zračenja u dojci i koži. Artefakt valovitosti (C) od pokreta. Artefakt kontaminacije kože (D) zbog izlivanja kontrasta.

Izvor: <https://www.ncbi.nlm.nih.gov/pmc/articles/PMC8494428/>

## 4.5 INDIKACIJE I KONTRAINDIKACIJE CEM – A

### 4.5.1 Indikacije

- Pacijenti sa sumnjom na karcinom dojke,
- pacijenti s novootkrivenim karcinomom dojke,
- pozitivna obiteljska anamneza,
- gusto žljezdano tkivo (velika gustoća dojki),
- kad je MRI kontraindicirana metoda.

#### **4.5.1.1 Karcinom dojke muškaraca**

„Mutirani gen BRCA1 ili BRCA2 može se naslijeđivati i po ženskoj i po muškoj liniji s jednakom vjerojatnošću. U normalnim stanicama ovi geni pomažu u spriječavanju raka stvarajući proteine koji čuvaju stanice od abnormalnog rasta. Ako osoba ima nasljeđeni mutirani gen postoji visoki rizik za razvoj raka dojke tijekom života. Sama prisutnost jednog mutiranog gena nije dovoljna za razvoj bolesti, ali ako se tijekom života dogodi spontana mutacija (npr. pod djelovanjem nekog okolišnog čimbenika ili stresa), u preostaloj zdravoj kopiji gena, može doći do razvoja tumora. Zbog toga osobe s obiteljskom sklonošću imaju veću vjerojatnost nastanka raka dojke od onih bez obiteljske sklonosti. U obiteljima s mutacijama na genu BRCA1 rizik za razvoj raka dojke kreće se od 55% do 65%, a s mutacijama na genu BRCA2 rizik je oko 45%.“ (Zavod za javno zdravstvo Dubrovačko – neretvanske županije)

BRCA1 i BRCA2 su geni supresori tumora uključeni u popravak DNK i održavanje genomske stabilnosti. Muškarci s BRCA1/2 mutacijama imaju povećan rizik od raka dojke, prostate, gušterače i drugih karcinoma. Rak dojke muškaraca je obično vrlo rijedak i u ukupnoj populaciji iznosi oko 0.1%, ali je značajno povećan ukoliko je nastao mutacijama BRCA1/2. Utvrđeno je kako je rizik od karcinoma dojki muškaraca uzrokovan BRCA2 otprilike 7 – 8%, a BRCA1 oko 1%. Desetogodišnja retrospektivna studija provedena na 102 muškarca zrele životne dobi (35 – 75 god.) pokazala je kako mutirani BRCA 1 i BRCA 2 gen povećavaju rizik od karcinoma dojke kod muškaraca kao i neke druge karcinome (18).

#### **4.5.2 Kontraindikacije**

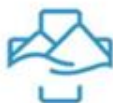- Preosjetljivost na jod (alergijske reakcije),
- bubrežna insuficijencija,
- implantati dojke.

## 4.6 PRIPREMA PACIJENATA ZA PREGLED

Spektralna mamografija s kontrastom (CEM) vrijedan je alat u dijagnozi i određivanju stadija primarnog raka dojke. Kombinira jodno kontrastno sredstvo s konvencionalnom mamografijom radi poboljšanja dijagnostičke točnosti, osobito kod žena s gušćom parenhimskom pozadinom (19). Na spektralnu mamografiju obično dolaze žene sa sumnjom na karcinom dojke ili žene kod kojih je karcinom unaprijed dijagnosticiran. Radi se o kontrolnim pregledima kontrastnom mamografijom po liječenju karcinoma kemoterapijom ili zračenjem. Na takav se način može odrediti koliki je stupanj izliječenja karcinoma, odnosno koliko se karcinom liječenjem smanjio. Također, indikacije za pregled su i pozitivna obiteljska anamneza i slučajevi kada je magnetska rezonanca kontraindicirana. Jedna od najznačajnijih indikacija ipak je gusti žljezdani parenhim, odnosno gustoća dojke. Dojke veće gustoće često kriju pozitivne nalaze, ali se teško interpretiraju.

Kontrastna mamografija ne zahtijeva izrazitu pripremu pacijentica za pregled. Dom zdravlja PGŽ koristi jednostavne protokole pripreme: dobrovoljni informirani pristanak i popunjavanje formulara za pregled. Prije pregleda, pacijentica je dužna ispuniti upitnik (uzimanje anamneze) koji će ukazati na lijekove koje pacijent uzima, povijest bolesti (bolesti bubrega, štitnjače, pluća), postoje li srčana oboljenja, visoki krvni tlak, astma, giht ili dijabetes. Važni su nalazi uree i kreatinina. Također, važno je provjeriti postoje li alergijske reakcije na jod ili lijekove. U slučaju da postoje, pregled se ne smije obavljati (slika 3).

Nakon potpisivanja upitnika i informiranog pristanka, inženjer radiologije zadužen je pripremiti potrebnu opremu za pregled. To uključuje pripremu mamomata i kompresijske lopatice, pripremu injektora kontrasta te unos podataka o pacijentu na radnoj mamografskoj stanici. Osim osobnih podataka, određuju se i vrijednosti količine kontrasta i fiziološke otopine (koje ovise o tjelesnoj težini pacijenta) te brzina protoka kontrastnog sredstva. Tijekom injiciranja kontrastnog sredstva važno je upozoriti pacijenta da su osjećaj vrućine i nagon na mokrenje normalne reakcije na kontrast.



Ime i prezime pacijenta:

Datum rođenja:

**JESTE LI IKADA IMALI ILI TRENUTNO IMATE:**

**DA NE**

1. umjerenu ili tešku alergijsku reakciju na jedno kontrastno sredstvo unutar 1h od pretrage tijekom koje ste dobili intravensko kontrastno sredstvo
2. bilo koju reakciju preosjetljivosti (npr. urtikarijski osip, otežano disanje i zviždanje u prsima, otok jezika) koja je zahtijevala liječenje
3. nestabilnu astmu
4. bolest štitnjače (poremećaj rada štitnjače, višak hormona štitnjače, Gravesovu bolest, autoimunu bolest štitnjače, multinodoznu strumu. Autonoman rad štitnjače, operaciju štitnjače)
5. planirate li u slijedeća dva mjeseca scintigrafiju štitnjače ili terapiju radioaktivnim jodom radi tumora štitnjače
6. zatajanje ili slabljenje srca
7. šećernu bolest
8. bubrežnu bolest
9. operaciju bubrega
10. podatak o proteinuriji (višak proteina u urinu)
11. povišen krvni tlak
12. giht

nedavno izmjerena vrijednost serumskog kreatinina:

13. vrijednost: \_\_\_\_\_  $\mu\text{mol/L}$   
datum: \_\_\_\_\_

uzimate li neke od navedenih lijekova:

METFORMIN (Gluformin, Meglucon, Glucophage, Aglutab, Siofor, Glucovance)

INTERLEUKIN 2

14. NESTEROIDNE ANTIREUMATSKE LIJEKOVE – lijekove protiv bolova i temperature (Aspirin, Andol, Voltaren, Ibuprofen, Ketoprofen, Naproxene)

AMINOGLIKOZIDE – antibiotike (Amikacin, Tobramicin, Gentamicin)

BETA – BLOKATORE – lijekove za liječenje povišenog krvnog tlaka i ubrzanog rada srca (Atenolol, Bisoprolol, Nebivolol, Karvedilol, Trasicor, Concor)

Dodatne zabilješke i opažanja:

\_\_\_\_\_

Podatke prikupio/la: \_\_\_\_\_

Potpis i faksimil

Datum

Slika 3. Upitnik za upućivanje pacijenta na pretrage tijekom kojih se aplicira jodno kontrastno sredstvo.

Izvor: DZ PGŽ (PP prezentacija : *KONTRASTNA MAMOGRAFIJA*; *Ti-CEM – titanium contrast enhanced mammography*)

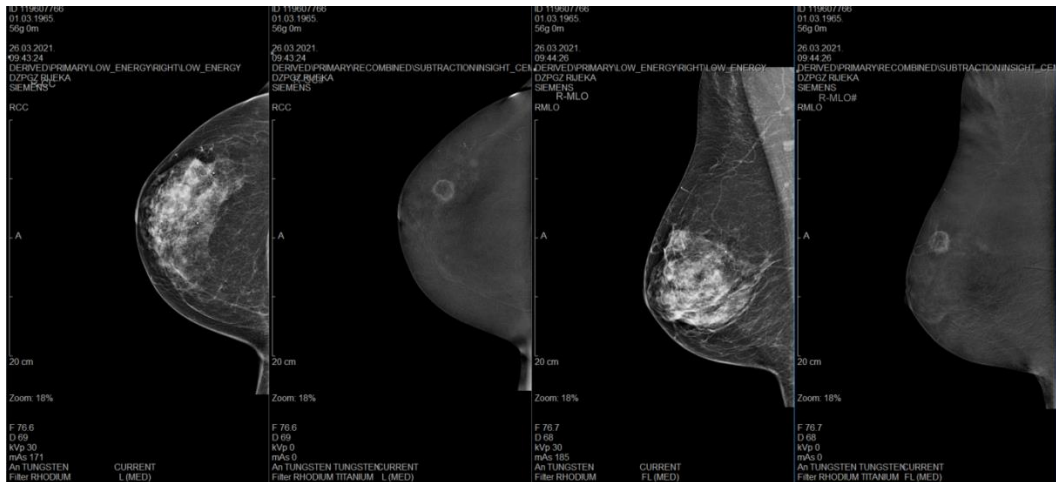


#### 4.6.1 CEM pregled

TiCEM (eng. *Titanium contrast enhanced mammography*), kontrastna je mamografska dijagnostika zasnovana na uporabi titana/titanija, laganoga i snažnog metala velike čvrstoće i visokog tališta potrebnog za jaču filtraciju rtg zraka kod druge snimke visoke energije (16). Ova je praksa uvedena u DZ PGŽ kao tehnika vremenskog oduzimanja, pri čemu se po eskponiranju dojke dobije slika niže energije i kombinirana slika na kojoj se izdvaja struktura benignoga ili malignog karaktera obojana kontrastom. Prije samog pregleda, najvažnije je ispravno identificirati pacijenta i utvrditi je li CEM sustav spreman za pregled (odabir kompresijske ploče koja odgovara pregledu). Potom se određuje koncentracija kontrasta i fiziološke otopine ovisno o težini pacijenta (obično oko 1.5ml/kg kontrasta) te protok apliciranja (oko 3ml/s). Inženjer medicinske radiologije ili medicinska sestra otvaraju venski put za injekciju kontrasta nakon čega slijedi njegova aplikacija po unaprijed određenim vrijednostima koje odgovaraju svakom pacijentu zasebno. Snimanje se provodi u rasponu od 1.30 minute do 5 minuta po aplikaciji kontrasta (dogovoreno nakon 3 minute), što žurnije i s onom dojkom koja je sumnjiva, a nastavlja se drugom dojkom. CEM se obvezno radi na obje dojke, a kod snimanja provode se klasične kраниокаудалне i mediolateralne projekcije (redoslјedom po dogovoru, najčešće prvo CC pa MLO projekcija). Za pretragu je važno koristiti neko jodno kontrastno sredstvo (npr. Iomeron) te provjeriti postoji li potencijalna opasnost za pacijenta uporabom kontrasta. TiCEM pregled može se izvoditi dok pacijent sjedi ili stoji. Sve pripreme za pregled moraju se napraviti prije kompresije. Dojka mora ostati komprimirana dok se ne izvede zračenje. Nedovoljna jačina kompresije tijekom TiCEM pregleda može dovesti do pomicanja pacijenata između ekspozicija stoga je potrebno osigurati dovoljnu kompresiju dojke tijekom postupka (20).

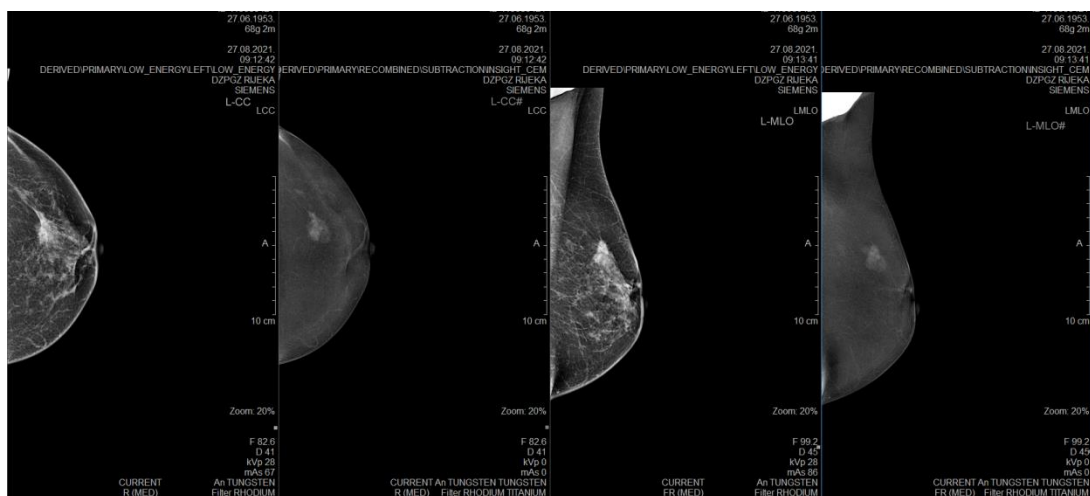
Važno je pravilno identificirati pacijenta na radnoj konzoli i odabrati ciljanu pretragu. Držanjem dugmeta za ekspoziciju zrači se dojka nekoliko sekundi. Po završetku kompresije i ekspozicije prvo se na ekranu prikaže slika niske energije, a nakon nekoliko trenutaka kombinirana slika (dual – energy tehnika). Proces se ponavlja na drugoj dojci. Slika niske energije prikazuje izgled dojke kao i na klasičnom mamografskom pregledu, sa svim strukturama i gustoćom dojke, dok kombinirana slika više energije briše sve pozadinske strukture i izdvaja obojanu patologiju (slike 4 i 5).

Po potrebama moguće je raditi i odgođenu fazu mamografije na ciljanoj dojci, obično nekih 8 minuta od pregleda, kako bi liječnici potvrdili moguće sumnje i lakše interpretirali nalaz. Pozitivan nalaz ili karcinom dojke obično se potvrdi i odgođenom fazom jer zbog svoje vaskularizacije tumor ostaje obojan. Slike nastale dual – energy tehnikom su 2D slike koje se potom šalju na određene adrese za pisanje nalaza. U slučaju alergijskih reakcija na kontrast bitno je pripremiti anti – šok terapiju prije pregleda, a pacijentica se promatra 10. – tak minuta nakon pregleda.



Slika 4. Prikaz slučajnog pozitivnog nalaza na TiCEM. Kraniokaudalni i mediolateralni kosi prikaz desne dojke; na kombiniranim slikama veće energije vidi se kontrastom obojan tumor.

Izvor: DZ Primorsko – goranske županije (baza podataka)



Slika 5. Slučajno otkriven tumor lijeve dojke primjenom CEM tehnike.

Izvor: DZ Primorsko – goranske županije (baza podataka)

## 4.6.2 Kontrastno sredstvo

Kontrastno je sredstvo kemijska tvar ili supstanca koja se koristi u invazivnim ili neinvazivnim radiološkim pretragama sa funkcijom pojačavanja intenziteta sumnjivih lezija. Zbog sposobnosti apsorpcije rendgenskog zračenja, na tkivima i organima ostavlja specifičan trag koji se razmatra kao neka patološka promjena malignog ili benignog karaktera. Koristi se u mnogobrojnim dijagnostikama, između ostaloga i na mamografskim pretragama. Kontrastna sredstva primjenjuju na različite načine (oralno, rektalno, intraarterijski, intravenski), ali se kod mamografskog pregleda unosi otvaranjem venskoga puta.

Jodna kontrastna sredstva, s primjenom u mamografiji, spadaju u skupinu pozitivnih kontrastnih sredstava. Na rendgenskim se snimkama prikazuju kao zasjenčenja. Kontrastna sredstva sadržavaju tvari visokog protonskog broja i veće su gustoće, zbog čega je njihov intenzitet na slikama mnogo jači nego intenzitet i gustoća okolnoga tkiva. Jod je kemijski element dovoljno velikog atomskog broja ( $Z=53$ ) koji stvara zadovoljavajuću sjenu.

Kontrastna sredstva na bazi joda su vodotopiva, imaju visoku gustoću (viskoznost) i osmolalnost. Spojevi koji čine kontrastna sredstva brzo se distribuiraju u tijelu i mogu se naći u nemetaboliziranom obliku u urinu unutar 24 sata jer se izlučuju van bubrežima (21). S obzirom na svoju viskoznost, uvijek dolazi u kombinaciji s fiziološkom otopinom. Brzina ubrizgavanja kontrastnog sredstva ovisi o viskoznosti i temperaturi kontrastnog sredstva, debljini igle, dužini igle kao i o sili ubrizgavanja kontrasta iz šprice u žilu. Jodni se kontrasti najčešće upotrebljavaju za snimanje angiografija (prikaz krvnih žila). Kod kontrastne mamografije kontrast pojačava intenzitet sumnjivih lezija, odnosno abnormalnosti krvnih žila koje ospkrbljuju lezije (tumore).

### 4.6.2.1 Poželjne karakteristike kontrastnoga sredstva

- visoka gustoća (viskoznost) koja pojačava kontrastnost na radiogramu
- biološki inertan (da ne izaziva bilo kakve biokemijske reakcije ili promjene u tijelu)
- fizičko – kemijski stabilan (ne stvara toksične supstance, ne razlaže se prebrzo)
- jednostavna uporaba
- pristupačna cijena

- dobra topljivost u vodi (hidrofilan), (22).

#### **4.6.2.2 Nuspojave kontrastnoga sredstva**

Jod je prirodni element koji se osim u ljudskom tijelu javlja i u nekim izvorima hrane, suplementima i lijekovima. S obzirom da je neophodan element za funkcioniranje štitnjače, ne smatra se pokretačem alergijske reakcije. Ipak, reakcije na kontrast mogu biti raznovrsne. Prije injiciranja jodnoga kontrastnog sredstva, potrebno je provjeriti postoje li alergijske reakcije na jod. Alergijske reakcije ili nuspojave mogu biti jednostavnijega ili jačeg intenziteta. Umjerene ili blage su crvenilo (osip ili urtikarija), mučnina i probavne smetnje, a jake otok vrata i osjećaj gušenja (nedostatak zraka i otežano disanje) koji može dovesti i do anafilaktičkog šoka, što može biti i smtonosno, ako se ne reagira na vrijeme. Zbog toga je važno pacijente pitati jesu li do sada imali reakciju na jod, a nakon pregleda pratiti pacijenta barem 10 minuta. U slučaju jakih alergijskih reakcija potrebno je primjenjivati antišok terapiju.

#### **4.6.3 Pozitivne i negativne strane primjene CEM - a**

CEM je visokoosjetljiva metoda probira i otkrivanja karcinoma dojke. Velika je prednost ove tehnike, u odnosu na klasični mamografski pregled, ta što se patologija lako prikaže kod izrazito gustih dojki, kod kojih se kod uobičajenih pregleda može propustiti. Rak dojke može se sakriti neprozirnim gustim tkivom zbog nedostatka razlike u prigušenju rendgenskih zraka između lezija i pozadinskog tkiva. CEM je, dakle, metoda osjetljiva za dijagnosticiranje invazivnih tumora i to u otprilike 98% slučajeva. Također, tehnika je jeftina i relativno brza jer omogućuje dostupnost nalaza u kratko vrijeme nakon pregleda. Kontrastna mamografija smanjuje broj nepotrebnih biopsija dojke i omogućava rano otkrivanje karcinoma dojke, provjeru stadija karcinoma dojke po liječenju kemoterapijom ili zračenjem te razlikovanje benignih i malignih tvorbi. Doza zračenja iskorištena za pregled kontrastnom mamografijom prihvatljiva je u dijagnostičkim uvjetima i niža od preporučene mamografske doze. CEM pruža morfološke i fiziološke informacije slične MRI dojke s kontrastom, za koju se pokazalo da je najosjetljivija slikovna tehnika u otkrivanju raka s osjetljivošću od 96-99 %. Stoga se CEM uzima kao alternativa magnetskoj rezonanci kada je ona kontraindicirana kod pacijenata s klaustrofobijom, alergijom na kontrast, pretilošću ili zbog prisutnosti stranih objekata u tijelu (16).

CESM pruža i morfološke informacije, slične mamografiji i funkcionalne informacije o perfuziji tumora (23). Dijagnostička točnost i preciznost, kvalitetna oprema koja uključuje dobar injektor i mamomat te zaslon za prikaz mamografskih snimki uz digitalizaciju koja je omogućila teleradiografiju (pisanje nalaza s udaljenih područja), svakako spadaju u prednosti ove metode.

Nedostatak mamografije s uporabom kontrasta je njezina mala dostupnost, s obzirom da je metoda koja se tek uvodi u zdravstvene ustanove i istražuje. (Ustanove koje koriste ovu metodu su bolnica u Karlovcu, KBC Rebro u Zagrebu i DZ PGŽ u Rijeci.) Kao i kod drugih dijagnostika s uporabom kontrasta, ne smije se primjenjivati kod pacijenata s reakcijama preosjetljivosti na kontrast. Također, artefakti opisani u poglavlju 4.4.1, koji se stvaraju na CEM snimkama, mogu utjecati na interpretaciju nalaza i stvaranje lažno pozitivnih rezultata kao i otežavati dijagnosticiranje. Nerijetko je prisutan takozvani „efekt maskiranja“, pri čemu se pojačava intenzitet pozadinskog gušćeg parenhima, a smanjuje intenzitet pojačanja karcinoma dojke (19).



Slika 6. Injektor uređaja TiCEM u DZ PGŽ.

Izvor: DZ PGŽ

## 4.7 USPOREDBA CEM I MR DIJAGNOSTIKE

Godinama unatrag otpočela je era uporabe kontrastnih sredstava u dijagnostikama poput kompjutorizirane tomografije (CT) ili magnetske rezonance (MR) u svrhu otkrivanja karcinoma dojki. Angiogeneza (stvaranje krvnih žila s pomoću odgovarajućih čimbenika rasta), procijenjivala se protokom kontrasta kroz tumorske žile i njegovim ispiranjem iz ciljanog tkiva. 1974. godina označila je prvi unos radioaktivnog joda u tkivo dojke, nakon čega je, dvije godine kasnije, znanstvenik Chang napravio prvo preliminarno izvješće o primjeni kontrastnog sredstva (u ovom slučaju radioaktivnoga joda) u dojci na CT dijagnostici. Prva suptraksijska angiografija dojke s kontrastom napravljena je 1985. godine, a nakon toga je uslijedila prva magnetna rezonanca dojke s kontrastom godinu dana kasnije (23).

Rekombinacijom slike niske i visoke energije, na kontrastnoj mamografiji nastaje takozvana „oduzeta slika“, koja po svom karakteru daje slične informacije kao i ponderirane MR slike na T1 sekvencama. Kao i na MR slikama, procjena stanja dojki na CESM zasnovana je na analizi unosa i ispiranja kontrasta na sumnjivim lezijama.

Ipak, postoji nekoliko značajnih tehničkih razlika u provođenju pregleda magnetskom rezonancom i kontrastnom mamografijom.

Tablica 1. Glavne razlike u tehnici i interpretaciji između CESM i MRI pregleda

	<b>CESM</b>	<b>MRI</b>
<b>Tehnika snimanja</b>	2D	3D projekcija (slojevi), prikaz u 3 ravnine
<b>Kontrastno sredstvo</b>	Jod (npr. Iomeron)	Gadolinij (GBCA)
<b>Vremenska razlučivost</b>	Prikaz jedne po jedne dojke u različitom vremenu snimanja (asimetrija)	Obostrani prikaz dojki, istovremeno
<b>Količina kontrastnog sredstva i početak snimanja (odgoda/peak)</b>	Ovisno o tjelesnoj težini pacijentice Peak: 2-3min	Bolus Peak: 1.30min
<b>Kompresija</b>	Tijekom pretrage	Bez kompresije
<b>Namještaj</b>	Najmanje 2 projekcije za svaku dojku (CC i MLO)	Prokubitalni položaj (ležeći na stomaku)
<b>Prikaz</b>	Twin view (slika niske energije i rekombinirana slika s jasnim prikazanim lezijama, kalcifikatima)	T1 i T2 sekvence (sa i bez supresije masti) DWI pogled
<b>Kinetička analiza</b>	NE	DA

Kao što je navedeno u tablici, radi se o dvjema u potpunosti drugačijim dijagnostikama s uporabom kontrasta. Mamografija je dvodimenzionalni prikaz dojki u dvjema različitim projekcijama, dok će se magnetskom rezonancom prikazati tri sloja ili presjeka koji odgovaraju osima tijela. Također, kontrastno sredstvo na bazi joda koristi se u pregledu kontrastnom mamografijom dok se za magnetsku rezonancu koriste GBCA (eng. *Gadolinium based contrast agents*) sa različitim svojstvima, ali istom svrhom – jasniji prikaz patološke lezije. Nadalje, tijekom snimanja magnetskom rezonancom, pacijenticu se postavlja u položaj potrbuške kako bi se dojke slobodno izdvojile u poseban nastavak za dojke, dok se MMG pregledom vrši kompresija dojke tijekom čitavog pregleda.

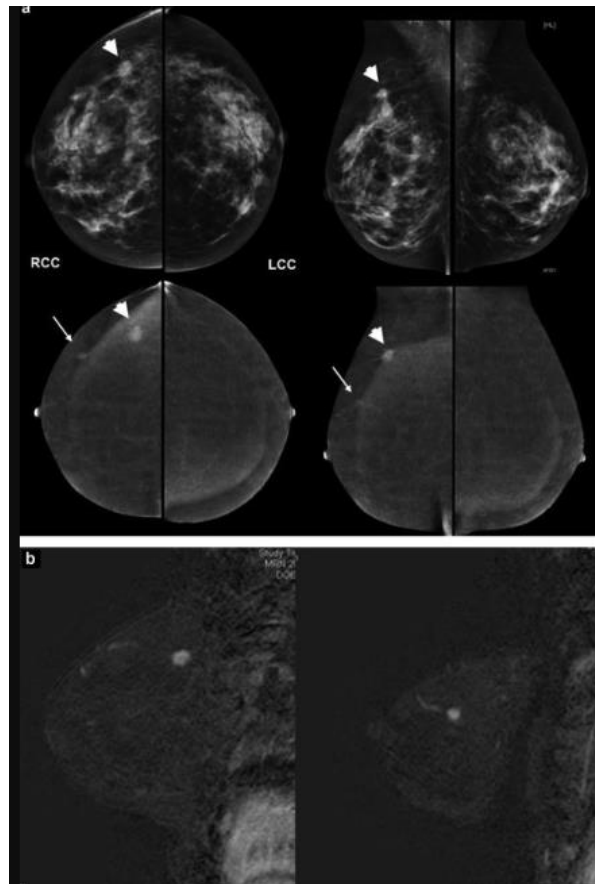
U konačnici se dobije 2D prikaz dojke klasičnim Twin view pogledom (MMG), gdje će se jasno iscrtati rubovi sumnjivih lezija ili mikrokalcfikata. Kod MRI dijagnostike, kontrast će također obojiti patologiju, ali rijetko će se prikazati mikrokalcfikati. Magnetska rezonanca za prikaz dojke koristi specifične T1 i T2 sekvence prilikom kojih će se istaknuti parenhim dojke, a suprimirati mast (slika 7). Peak ili odgoda snimanja kraća je u MR dijagnostici (cca 1 minuta i 30 sekundi), a kod MMG iznosi između 2 ili 3 minute po injiciranju kontrasta.

Dakle, projekcijske CESM slike nastaju rekombiniranjem parenhimskih pozadinskih struktura koje bi se vidjele jasno i na klasičnoj mamografiji s kontrastno obojenim strukturama. Takvo preklapanje dovodi do poboljšanja intenziteta tumora jer se on oduzima od preostalih, okolnih struktura i prikaže na slici nešto više energije. Intenzitet prigušenja kontrasta na tumorskoj tvorbi ovisi o veličini i prokrvljenosti samog tumora (izraženiji će biti na većim lezijama). Istraživanja su pokazala kako je osjetljivost kontrastne mamografije na tumore velika (preko 90%), a vrijednosti pozitivnih nalaza mogu se usporediti i s onima na magnetskoj rezonanci koja se pokazala jednom od najspecifičnijih metoda u otkrivanju raka. Ipak, MR, za razliku od mamografije s uporabom kontrasta, često ne prikazuje nakupine sitnih mikrokalcfikata koji mogu biti malignoga karaktera. Važno je naglasiti da, kada su kalcfikacije vidljive na niskoenergetskim slikama i smatraju se sumnjivim, CESM se mora smatrati sumnjivim (pozitivnim) čak i ako nema poboljšanja na rekombiniranoj slici (23).

Što se osjetljivosti pretraga tiče, istraživanja su pokazala podudarnost nalaza u obje dijagnostike (slika 7). Ipak, CESM je tehnika koju su pacijentice puno bolje podnijele u odnosu na MR (veća brzina pretrage, udobniji položaj, bez buke, smanjenog osjećaja anksioznosti, bez klaustrofobije). S druge strane, MRI ne koristi kompresivnu tehniku izvođenja čime se smanjuje osjećaj boli za pacijenticu, a i smanjena je mogućnost nuspojava po intravenskom injiciranju kontrastnog sredstva. Također, mnogobrojni su nalazi pokazali i veću stopu probira karcinoma dojke korištenjem CEM – a u odnosu na klasičnu digitalnu mamografiju. CEM digitalna mamografija je prikazala dodatne karcinome u dojci s boljom specifičnošću od MR snimanja (23).

S obzirom na visoku osjetljivost i specifičnost metode, jednostavnost izvođenja i dobrih iskustava pacijenata, CEM se danas koristi kao izuzetna zamjena za magnetsku rezonancu, a posebice kad je ona kontraindicirana pretraga ili nedovoljno pristupačna.





Slika 7. Lobularni karcinom dojke prikazan kontrastnom mamografijom (a) i magnetskom rezonancom (b).

Izvor: <https://www.sciencedirect.com/science/article/pii/S2211568419300361?via%3Dihub>

#### **4.8 NISKODOZNA KONTRASTNA MAMOGRAFIJA U USPOREDBI S MR DOJKE S KONTRASTOM; prospektivna studija**

Prospektivna studija objašnjava kako je magnetska rezonanca najosjetljivija metoda izbora otkrivanja karcinoma dojke. Kontrastna mamografija (CEM) pojavljuje se kao alternativa MRI. Svrha studije bila je procijeniti dijagnostičku učinkovitost CEM-a koja koristi nisku dozu zračenja, u žena sa sumnjivim nalazima. Također, zamisao studije bila je usporediti tehniku CEM s magnetskom rezonancom dojke.

Ovu je studiju odobrilo etičko povjerenstvo, a svi su pacijenti dali pisani, informirani pristanak. Autori su imali punu kontrolu nad svim podacima i statističkim rezultatima.

MRI je jedna od najosjetljivijih metoda u dijagnostici bolesti. Tehnika je korisna za rješavanje dijagnostičkih problema u pacijentica s dvosmislenim nalazima na mamografiji ili ultrazvuku i praćenje stadija bolesnika s otkrivenim karcinomima. Posljednjih godina, magnet se sve više upotrebljava u dijagnostici bolesti dojke, ali ima nekoliko nedostataka. Jedno od ograničenja je nedostupnost metode zbog visokih troškova, a drugo činjenica da snimanje traje dugo i nerijetko izaziva klaustrofobiju kod pacijenata (24).

Za razliku od MRI, mamografija s upotrebom kontrasta, nova je digitalna dijagnostika koja omogućava detaljniji uvid u neku patološku leziju. Prve su studije pokazale kako je ova metoda vrlo osjetljiva za procjenu karcinoma dojke i pacijenti su ju dobro prihvatili. Većina retrospektivnih studija ističu CEM kao izuzetnu metodu zamjene za MRI. Nedostaci kontrastne mamografije, u odnosu na MRI, su ionizirajuće zračenje (iako nije značajno veće od zračenja potrebnog za dobivanje slike na klasičnoj mamografiji punoga polja ili 3D mamografiji), (24).

U studiji su sudjelovale pacijentice s 21 godinom ili starije, sa sumnjivim lezijama otkrivenim na probirnom mamografskom pregledu, tomosintezi ili ultrazvuku (nalaz je morao biti klasificiran u skupini BI – RADS 4 ili 5). Kriteriji za isključenje bili su: trudnice ili dojilje, žene koje su već bile podvrgnute operaciji raka dojke, žene s implantatima u grudima, žene koje su podvrgnute neoadjuvantnoj kemoterapiji, žene koje nisu u stanju dati pismeni, informirani pristanak, žene s kontraindikacijama za MRI i žene osjetljive na kontrastna sredstva na bazi gadolinija i/ili joda. Svi pacijenti koji su pristali sudjelovati u studiji podvrgnuti su MRI s kontrastom i bilateralnom CEM-u unutar minimalnog intervala od 24 i maksimalnog intervala od 72 sata. CEM je izveden prije ili nakon MRI, ovisno o dostupnosti uređaja i opreme. Prikupljeni su podaci o nuspojavama uslijed primjene kontrastnog sredstva (24).

#### **4.8.1 Optimizacija doze zračenja CEM – a i prosječna doza u žlijezdama**

CEM je izveden digitalnim mamografskim uređajem punog polja, Siemens Mammomat Inspiration (FFDM, Siemens Healthineers). Kako bi se smanjila doza zračenja (raspršenosti), a posebice za veće grudi, koristila se rešetka za smanjenje raspršenosti koja se postavljala između detektora i pacijentice. Funkcija rešetke bila je apsorbirati višak x – zraka koje ne putuju paralelno s primarnim snopom zračenja.

U dijagnostici dojki višak raspršenog zračenja smanjuje kontrastnu rezoluciju slike pa je u tu svrhu iskorišten i program za softversku obradu slike. S obzirom na slike visokih energija, odobren je sustav PRIME (eng. Progressive Reconstruction Intelligently Minimizing Exposure) ili Algoritam progresivne rekonstrukcije za optimizaciju doze zračenja. To je omogućilo smanjenje doze zračenja žlijezde za 27%. Visokoenergetske slike dobivene su pomoću filtra od titana debljine 1 mm te volframove anode pri fiksnom naponu cijevi od 49 kVp. Niskoenergetske slike dobivene su pomoću volframove anodne mete i rodijevog filtra od 55  $\mu\text{m}$  pri naponu cijevi od 28 - 32 kVp. Niskoenergetski parametri snimanja i obrade slike bili su ekvivalentni standardnim mamografima (energije fotona znatno ispod K - ruba joda). Ukupan broj mamografskih pregleda u ovoj studiji bio je 640. U samo 36 (5,6%, 12 kraniokaudalnih i 24 mediolateralno-kosih pogleda) korištena je rešetka protiv raspršivanja zračenja kod dojki debljine veće od 70 mm (24), (slika 9).

#### **4.8.2 Priprema pacijenata za pregled i uporaba kontrasta u dijagnostici**

Neposredno prije snimanja izvedena je priprema uređaja i pacijentice. U sjedećem položaju, pacijentici je injicirano jodno kontrastno sredstvo intravenski i to 2 ml/kg tjelesne mase. Brzina primjene kontrasta bila je 3 ml/s pomoću injektora te oko 20 ml fiziološke otopine. Nakon 1 do 2 minute po davanju kontrasta vršila se kompresija dojke i snimanje u standardnim mamografskim projekcijama. Na kraju ekspozicije dobivene su slike niskih i visokih energija (24).

MRI pregled izveden je magnetom jačine magnetnog polja 1.5 T ili 3 T, s pacijentima u ležećem položaju. Proveden je standardni protokol, uključujući T2 - ponderiran slijed i gradijentni eho T1 - ponderiran slijed prije i nakon injekcije jedne doze kontrastnog sredstva na bazi gadolinija. Dobivene su najmanje tri postkontrastne serije i dostupne su bile snimke po vremenskom oduzimanju (24).

#### **4.8.3 Analiza i interpretacija mamograma**

Radiološki nalaz pisala su tri neovisna radiologa s dugogodišnjim iskustvom na MRI (15 godina) i CEM (5 godina) i na međusobnoj udaljenosti (teleradiologija). Očitavanja su obavljena na posebnim zaslonima visoke rezolucije. Nalaz se očitavao u dva navrata tako da se izbjegne pristranost pamćenja.

Radiolozi su trebali definirati: prisutnost/odsutnost lezije, mjesto lezije (kvadranti dojke) i tip lezije (za CEM: masa, mikrokalcifikacije, asimetrija, izobličenje; za MRI: povećanje mase, bez mase), veličinu lezije (mm) te BI - RADS rezultat za svaku leziju. Isti BI - RADS deskriptori korišteni za ocjenu MRI također su primijenjeni za CEM. Razmatrana je samo jedna lezija po dojci. Kada je opisano više lezija, razmatrana je samo najsumnjivija lezija po dojci, za koju je bila dostupna histološka provjera (24).

#### 4.8.4 Statistička analiza

Statistički izračun dobiven računalnim programom IBM SPSS Statistics for Windows, predstavljen je pomoću srednjih vrijednosti i standardne devijacije, a nominalni podaci prikazani su u obliku postotaka. Analiza je provedena po dojci. Ako je bilo prisutno više od jedne lezije, samo je najsumnjivija lezija uzeta u obzir za analizu. Stopa detekcije izračunata je uzimajući u obzir broj lezija koje je otkrio liječnik na apsolutnom broju biopsiranih lezija uključenih u analizu (benigne i maligne). Osim toga, stopa detekcije izračunata je odvojeno za benigne i maligne lezije bez obzira na BI-RADS klasifikaciju. Pregledi klasificirani kao BI-RADS 1-3 smatrani su negativnim (nesumnjive), a BI-RADS 4 i 5 pozitivnim (sumnjivim). Zbog osjetljivosti, otkrivene lezije klasificirane kao nesumnjive, i neotkrivene lezije tretirane su kao lažno negativne. Smatralo se da P - vrijednost jednaka ili manja od 0,05 ukazuje na značajne rezultate (GEE - Generalizirane jednadžbe procjene). Veličina uzorka od 80 odabrana je kako bi se osigurala snaga od 80% za razliku u točnosti od 10% kada se uspoređuje CEM i MRI, uz oko 11% neskladnih ocjena (24).

Od ukupno 80 pacijentica uključenih u istraživanje, srednje životne dobi (34 – 83 godine), s 93 histološki dokazane lezije dojke, uočene su 32 benigne i 61 maligna lezija (slika 8). Ukupno 67 dojki bilo je bez lezija. Nije bilo nuspojava ili reakcija na kontrastna sredstva.

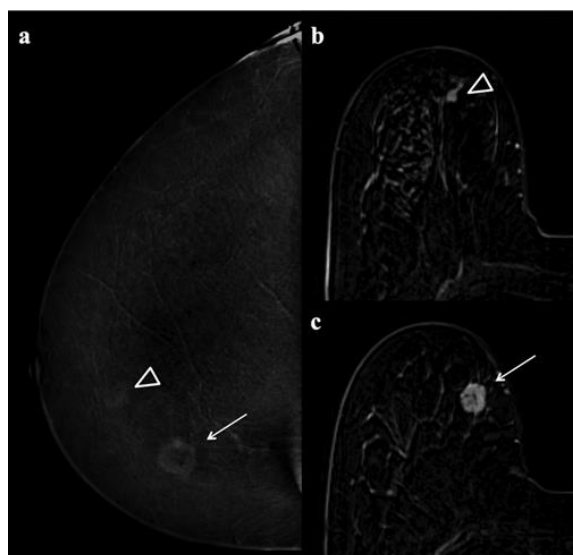
Veličina lezije kretala se u rasponu od 4 - 120 mm kod procjene sva tri radiologa. Za CEM, rezultati su bili: srednja i standardna devijacija za rad 1.  $22,6 \pm 20,7$  mm; za rad 2.  $23,9 \pm 20,7$  mm; za rad 3.  $23,3 \pm 27,1$  mm. Kod MRI rezultati su bili: srednja vrijednost i standardna devijacija za rad 1.  $21,9 \pm 15,3$  mm; za rad 2.  $25,1 \pm 17,8$  mm; za rad 3.  $23,5 \pm 15,6$  mm.

Lezije su prikazane na CEM - u kao povećanje mase u 66 slučajeva (71,0%) i kao povećanje bez mase u 19 slučajeva (20,4%). Preostalih osam (8,6%) lezija bile su mikrokalifikati na mamografiji. Lezije prikazane na MRI kao masa bile su u 75 slučajeva (80,7%) i kao „ne definirana masa“ u 18 slučajeva (19,3%). Ukupna stopa detekcije bila je značajno viša kod MRI u usporedbi s CEM ( $P = 0,014$ ).

Kada se benigne i maligne lezije razmatraju odvojeno, značajno viša stopa otkrivanja pokazala se kod benignih u odnosu na maligne lezije. Osjetljivost i specifičnost obiju metoda bila je visoka, iako je nešto veću specifičnost pokazala kontrastna mamografija. Ipak, dokazano je da i osjetljivost i specifičnost metode uvelike ovisi i o subjektivnom dojmu radiologa koji čita nalaz (24).

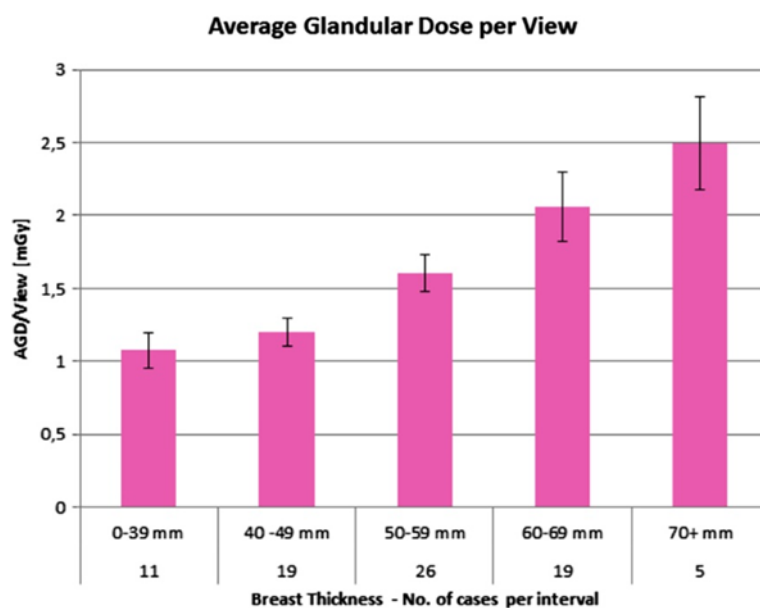
#### **4.8.4 Lažno pozitivni i lažno negativni nalazi**

Rezultati CEM – a i MRI s kontrastom prikazali su sljedeće: lažno negativnih nalaza bilo je dva po snimanju magnetskom rezonancom (dva duktalna karcinoma in situ) te četiri nalaza CEM – a od čega su dva invazivna duktalna karcinoma i dva duktalna karcinoma in situ. Osim toga, rezultati su prikazali i nekoliko lažno pozitivnih nalaza. Tako je trinaest lezija na MRI prikazano kao lažno pozitivan nalaz, a odnosilo se na tri fibroadenomatozne hiperplazije, dvije fibrocistične promjene, dva papiloma, dvije masne nekroze, dvije upalne promjene, jedan fibroadenom i jednu pseudoangiomatoznu stromalnu hiperplaziju. Lažno pozitivnih nalaza korištenjem kontrastne mamografije bila su dva od čega je jedan bio atipična duktalna hiperplazija, a drugi masna nekroza (24).



Slika 8. CEM i MRI desne dojke 69 –ogodišnje žene. Slika a) rekombinirana mamografska snimka. Slike b) i c) MRI slike po aplikaciji kontrasta. Strelice pokazuju invazivni duktalni karcinom otkriven na obe tehnike snimanja. Vrhovi strelica prikazuju nepravilne tvorbe koje odgovaraju benignoj leziji (papilom).

Izvor: <https://onlinelibrary.wiley.com/doi/10.1002/jmri.27079>



Slika 9. Grafički prikaz srednje prosječne doze zračenja koje je primilo tkivo dojke u ovisnosti o njezinoj debljini (AGD). AGD se povećava s povećanom debljinom dojke. Maksimalna doza na CEM – u bila je do 2.49mGy.

Izvor: <https://onlinelibrary.wiley.com/doi/10.1002/jmri.27079>

### Temeljni zaključci studije:

- Visoka osjetljivost i točnost CEM pretrage u otkrivanju karcinoma dojke,
- Osjetljivost MRI između 72% i 80%; osjetljivost CEM između 66% i 77%,
- CEM ima veću specifičnost u odnosu na MRI (90%),
- Kontrastna mamografija smanjuje postotak nepotrebnih biopsija,
- Veća stopa lažno pozitivnih nalaza na MRI,
- Doza zračenja koju dojka primi na CEM – u ovisi o volumenu dojke,
- CEM bi zbog manjeg troška i veće dostupnosti mogla biti dobra alternativa za MRI (24).

Kontrastna mamografija (CEM) prikazala je visoku osjetljivost i točnost u otkrivanju karcinoma dojke, baš kao i magnetska rezonanca. Osim toga, CEM se pokazala kao visoko specifična metoda koja bi mogla smanjiti broj nepotrebnih biopsija i lažno pozitivnih nalaza. Zbog svega navedenog CEM je tehnika odlična u kombinaciji s ultrazvukom ili 3D mamografijom, a mogla bi poslužiti kao alternativa MRI kada je ona kontraindicirana.

## **4.9 BUDUĆNOST KONTRASTNE MAMOGRAFIJE**

CEM pruža niskoenergetske 2D mamografske slike analogne digitalnoj mamografiji i rekombinirane slike s kontrastom koje omogućuju procjenu vaskularnosti sličnu onoj koju nudi MRI. CEM je trenutno dostupan u malom broju centara za snimanje dojki. Niska stopa usvajanja CEM-a može biti posljedica nepoznavanja ove tehnologije i nesigurnosti u načinu uključivanja kontrastne mamografije u postojeće prakse snimanja dojki. Jedna od država koja postepeno implementira CEM u svoje kliničke centre je i SAD (25).

Prikupljanje i interpretacija mamografskih slika s kontrastom traje otprilike između 8 i 10 minuta po eksponiranju. Po davanju kontrasta i završetku snimanja ukupno se dobije 8 dijagnostičkih slika, od čega su četiri koje odgovaraju niskoenergetskim snimkama analognima 2D mamografijama punoga polja (FFDM), kao i četiri rekombinirane slike s pojačanjem kontrasta.

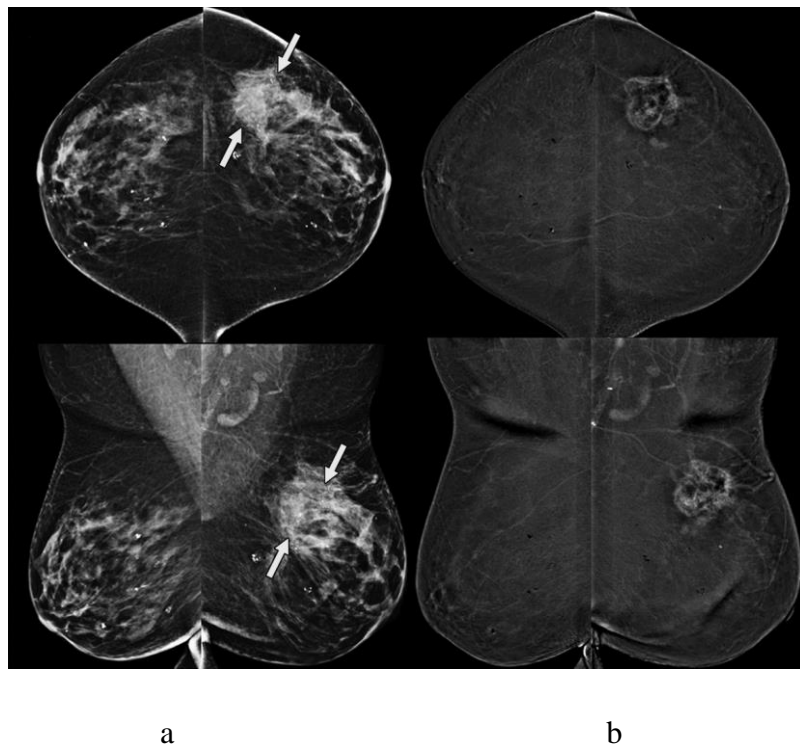
Rekombinirane slike pokazuju područja pojačanog kontrasta uz oduzimanje pozadinskog parenhima dojke, slično kao MRI dojke s oduzimanjem kontrasta. Klinika Mayo u Arizoni koristi jodno kontrastno sredstvo (Omnipaque 350, GE Healthcare) i to oko 1,5 mL/kg, s brzinom protoka od 3 mL/s, a optimalnim prikazom slike od 2 - 6 minuta nakon injekcije kontrasta. Prosječno vrijeme interpretacije slika je između jedne i dvije minute (25).

MRI pregledi dojki zauzimaju prvo mjesto u otkrivanju zloćudnih bolesti dojke u odnosu na ultrazvuk ili mamografske probire. Međutim, MRI je isplativ samo za dopunski probir žena s životnim rizikom od raka dojke većim od 20%, kao što su žene s genetskim mutacijama BRCA1 ili BRCA2. Osjetljivost CEM-a za otkrivanje raka može biti približna MRI, a njezina blaga prednost leži u činjenici kako je MRI poprilično skuplja pretraga. Podaci iz klinike Mayo pokazuju kako je CEM 25% jeftinija pretraga u odnosu na magnetsku rezonancu. Ovakva bi cijena značajno utjecala na smanjenje troškova pregleda ženama sa srednjim ili visokim rizikom od maligniteta, a posebno onima s vrlo gustim dojkama (25).

Studije u Americi su pokazale kako bi se, hipotetski, CEM mogao smatrati primarnom ili sekundarnom metodom probira za žene s izrazito gustim dojkama. Također, tomosinteza (3D mamografija) znatno bi pomogla u otkrivanju raka u gustom tkivu dojke zbog čega se danas i sve više prakticira uz CEM. CEM se obično izvodi na klinici Mayo kao dodatak MRI za procjenu odgovora na neoadjuvantnu terapiju (24,8 %), za koju se MRI smatra zlatnim standardom (slike 10 i 11). Međutim, često se izvodi umjesto MRI za druge indikacije, kao što je procjena abnormalnih nalaza na probirnoj mamografiji (39,8%) ili predkirurško planiranje. CEM se također koristi kada je MRI kontraindicirana zbog klaustrofobije, tjelesnog habitusa, ograničenja težine stola ili drugih kontraindikacija kao što je prisutnost elektrostimulatora, od kojih su pojedini građeni od materijala koji ne smiju u magnetsko polje. Za razliku od MRI, CEM nema komercijalno dostupan sustav za biopsiju područja sumnjivog poboljšanja. Prema dosadašnjim saznanjima, nejasno je hoće li komercijalni sustav biopsije vođen CEM - om postati dostupan. Mayo u SAD – u koristi kontrastnu mamografiju kao nadopunu nalazima, po obavljenim pretragama, u slučaju nesigurnosti prilikom analiziranja. Tehnika je brza, jednostavna i u realnom vremenu (25).

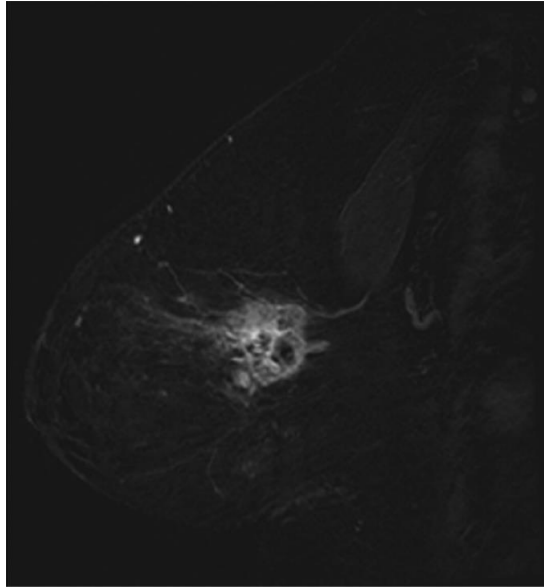


Usvajanje CEM-a u praksi snimanja u Sjedinjenim Američkim Državama potencijalno bi moglo biti brzo s obzirom na sve veći broj centara koji koriste mamografske jedinice sposobne za CEM, što zahtijeva samo manje modifikacije postojeće opreme kako bi se postigla puna CEM sposobnost. Ovakva fleksibilnost trebala bi smanjiti ukupne dodatne troškove nabave i instalacije opreme: umetanje bakrenog filtra u postojeću mamografsku jedinicu i nabava standardnog kontrastnog injektora (slika 6), što isključuje potrebu za dodatnim prostorom. Troškovi nabave CEM-a bit će veći za ordinacije koje ne posjeduju mamografske sustave sposobne za CEM (22). Zbog svega navedenoga, CEM bi se trebao razmotriti kao tehnika od izuzetne važnosti za kliničku upotrebu i u drugim centrima za snimanje dojki, u bliskoj budućnosti.



Slika 10. Duktalni karcinom lijeve dojke 44.-godišnjakinje otkriven na 2D digitalnom mamografskom prikazu (a) i potvrđen digitalnom subtrakcijskom mamografijom s kontrastom (b).

Izvor: <https://www.ajronline.org/doi/10.2214/AJR.17.18749>



Slika 11. Duktalni karcinom dojke 44.-godišnjakinje na MRI s kontrastom.

Izvor: <https://www.ajronline.org/doi/10.2214/AJR.17.18749>

## 5. ZAKLJUČAK

Kontrastna se mamografija, kao relativno nova metoda probira, postepeno uvodi u kliničku praksu kao alternativa već ranije poznatih dijagnostika ili kao njihova nadopuna (3D mamografija, magnetska rezonanca). Relativno jeftina i brza metoda, visoke osjetljivosti i preciznosti, omogućila je izuzetan uvid u tkivo dojke, neovisno radi li se o ženskoj ili muškoj dojci. Radi na principu dual – energy tehnike koja koristi dvostruke energije za dobivanje kombinirane, visokoenergetske slike na zaslonima visoke rezolucije. X – zrake niskih energija (25 – 35 keV) te visokih energija (45 – 49 keV) omogućavaju energetska rekombiniranje i konačni twin view, prilikom čega će se na mamografskom ekranu prikazati slika niske energije te kombinirana slika nastala subtrakcijom. Subtrakcija ili vremensko oduzimanje znači prikaz struktura benignog ili malignog karaktera (novonastale tvorbe), a brisanje manje važnih, pozadinskih struktura tkiva dojke. Slike niskih energija obično su jednake slikama klasičnih mamografskih pregleda, a doza zračenja kod mamografije uz korištenje kontrasta nije značajno veća od doza koju tkivo primi klasičnim mamografskim pregledom. Niže energije ispod K – ruba joda prikazuju samo tkivo dojke koje odgovara i mamografijama punoga polja (FFDM), a energije iznad graničnog K – ruba joda unos kontrasta u tkivo. Slika nastala subtrakcijom prikazuje obojano patološku tvorbu bez prikaza okolnih struktura u dojci. Prilikom unosa jednoga kontrastnog sredstva važan je informirani pristanak i potpis pacijenta, kao i promatranje pacijenta desetak minuta nakon pregleda zbog potencijalnih reakcija na kontrast. Kao i kod klasične mamografije, kontrastna se mamografija vrši u dva smjera (CC i MLO), a kriteriji za procjenu radiograma moraju biti zadovoljeni. Prednosti kontrastne mamografije su njezina visoka osjetljivost i specifičnost za otkrivanje tumora, smanjenje broja biopsijskih pretraga, kontroliranje onkoloških bolesnika i praćenje promjena te niska cijena koja ne zahtjeva mnogo dodatne opreme. Nedostaci su nedovoljna dostupnost jer je metoda nova i tek se uvodi u zdravstveni sustav pa ju je potrebno dodatno ispitivati, moguće kontrastne reakcije preosjetljivosti, ionizirajuće zračenje te mogućnost lažno pozitivnih nalaza. Istraživanja su pokazala kako bi se metoda trebala što više koristiti, a posebice kad je MRI kontraindicirana pretraga.

## 6. LITERATURA

- (1) Picard, J D. (1998.): History of mammography, Bulletin de l'Academie Nationale de Medecine, 182(8):1613-20.
- (2) Gold, R H. (1992.): The evolution of mammography, Radiologic clinics of North America, Jan;30(1):1-19.
- (3) Gold R H., Basset W L., Widoff B E. (1990.): Highlights from the History of Mammography, Radiologic History Exhibit:1111-1139.
- (4) Janković S., Mihanović F., Punda A., Radović D., Barić A., Hrepić D.(2015.): Radiološki uređaji i oprema u radiologiji, radioterapiji i nuklearnoj medicini, 115-118.
- (5) Krug KB., Stützer H., Schröder R., Boecker J., Poggenborg J., Lackner K.(2008.): Image Quality of Digital Direct Flat-Panel Mammography Versus an Analog Screen-Film Technique Using a Low-Contrast Phantom, American Journal of Roentgenology, 191: W80-W88.
- (6) Friedrich M A. (1991.): Mammographic equipment, technique, and quality control, Current opinion in radiology, 3(4):571-8.
- (7) <https://kbc-rijeka.hr/wp-content/uploads/2017/06/Mamografija-bro%C5%A1ura.pdf> ,  
Katedra za radiologiju KBC Rijeka
- (8) Thierry-Chef I., Simon L A., Weinstock R M., Kwon D., Linetb M S. (2012.): Reconstruction of Absorbed Doses to Fibroglandular Tissue of the Breast of Women undergoing Mammography (1960 to the Present), 177(1): 92–108.
- (9) Frane N., Bitterman A.(2021.): Radiation Safety and Protection
- (10) Poljičak D.(2018.): Radiološka dijagnostika bolesti dojke, Završni rad
- (11) Rehnke RD., Groening R M., Van Buskirk E R., Clarke J M. (2018.): Anatomy of the Superficial Fascia System of the Breast: A Comprehensive Theory of Breast Fascial Anatomy, Plastic and reconstructive surgery, 142(5):1135-1144.
- (12) Hećimović I.(2016.): Oralne nuspojave kao posljedica liječenja karcinoma dojke, Diplomski rad

- (13) <http://www.msđ-priručnici.placebo.hr/msđ-za-pacijente/specifčne-bolesti-zena/bolesti-dojke/rak-dojke> , Medicinski priručnik za pacijente
- (14) <https://www.hzjz.hr/sluzba-epidemiologija-prevencija-nezaraznih-bolesti/odjel-za-programe-probira-raka-dojke/> , Hrvatski zavod za javno zdravstvo
- (15) <https://drinkovic.hr/djelatnosti-i-usluge/dijagnostika-bolesti-dojke/kontrastna-mamografija/>
- (16) Klobučar Malešević D., Babić S., (2021): KONTRASTNA MAMOGRAFIJA (Ti-CEM – titanium contrast enhanced mammography), Siemens Helthineers MAMMOMAT Revelation (2020.), Korisnički priručnik
- (17) Sogani J., Mango V L., Keating D., Sung J S., Jochelson M S.(2021.): Contrast-enhanced mammography: past, present, and future, *Clinical imaging*, 69:269-279.
- (18) Ibrahim M., Yadav S., Ogunleye F., Zakalik D.(2018.): Male BRCA mutation carriers: clinical characteristics and cancer spectrum, *BMC Cancer*, broj 179
- (19) James J J., Tennant S L.(2018.): Contrast-enhanced spectral mammography (CESM), *Clinical radiology*, 73(8):715-723.
- (20) Siemens Helthineers MAMMOMAT Revelation (2020.), Korisnički priručnik +
- (21) Ljubojević S., Lipozenčić J.(2012.): Preosjetljivost na jodna kontrastna sredstva, *Novosti u dermatološkoj farmakoterapiji*, broj 103.
- (22) Mujala I. (2021.): Kontrastna radiografija
- (23) Dromain C., Vietti-Violi N., Meuwly J Y.(2019.): Angiomammography: A review of current evidences, *Diagnostic od interventional imaging*, 100(10):593-605.
- (24) Clauser P., A.T. Baltzer P., Kapetas P., Hoernig M., Weber M., Leone F., Bernathova M., Helbich T H.(2020.): Low-Dose, Contrast-Enhanced Mammography Compared to Contrast-Enhanced Breast MRI: A Feasibility Study, *Journal of Magnetic Resonance Imaging*, 589-595.
- (25) Covington M F., Pizzitola V J., Lorans R., Pockaj B A., Northfelt D W., Appleton C M., Patel B K.(2018.): The Future of Contrast-Enhanced Mammography, *American Journal of Roendenology*, 210(2):292-300.

## 7. POPIS KRATICA

**ALARA** – As Low As Reasonably Achievable (Smanjiti zračenje na najmanju moguću mjeru i pridržavati se svih pravila zaštite od zračenja, a pritom zadržati kvalitetu slike.)

**NPP** – National preventive program (Preventivni program ranog otkrivanja karcinoma dojke)

**CC** – Craniocaudal (Kraniokaudalna projekcija snimanja dojke)

**MLO** – Mediolateral (Mediolateralna projekcija snimanja dojke)

**LMLO** – Left mediolateral (Mediolateralna projekcija lijeve dojke)

**RMLO** – Right mediolateral (Mediolateralna projekcija desne dojke)

**CEM** – Contrast Enhanced Mammography (Mamografija s uporabom kontrasta)

**CESM** – Contrast Enhanced Spectral Mammography (Spektralna mamografija)

**Ti-CEM** – Titanium Contrast Enhanced Mammography (Kontrastna mamografija poboljšana titanskom rtg cijevi)

**FFDM** – Full Field Digital Mammography (Konvencionalna mamografija punoga polja)

**BPE** – Background Paranchymal Enhancement (Pozadinske strukture dojke)

**MRI** – Magnetic Resonance Imaging (Magnetska rezonanca)

## **8. ŽIVOTOPIS**

### **OSOBNI PODACI:**

**Ime i prezime:** Ana Matas

**Datum, mjesto i godina rođenja:** 12. 06. 1996., Split

### **OBRAZOVANJE:**

**Osnovnoškolsko obrazovanje:** Osnovna škola don Lovre Katića, Solin (2003. – 2011.)

**Srednjoškolsko obrazovanje:** Opća gimnazija Marko Marulić, Split (2011. – 2015.)

**Visokoškolsko obrazovanje:** Sveučilišni odjel zdravstvenih studija, Split

-Preddiplomski sveučilišni studij Radiološka tehnologija (2015. – 2018.)

-Diplomski sveučilišni studij Radiološka tehnologija (2019. – 2022.)

### **RADNO ISKUSTVO:**

-ljetna praksa KBC Split tijekom školovanja na preddiplomskom studiju

-pripravnički staž KBC Rijeka i DZ PGŽ (prosinac 2018. – prosinac 2019.)

-DZ Splitsko – dalmatinske županije (srpanj 2020. – veljača 2021.)

-KBC Križine Split (trenutno zaposlena od listopada 2021.)

### **ZNANJA I VJEŠTINE:**

**Strani jezici:** - engleski jezik (govor i pismo)

- talijanski jezik (osnovno poznavanje jezika)

**Rad na računalu** - Microsoft Office (Word, Power Point, Excel), internet