

Primjena radioloških metoda u forenzici

Stjepić, Ivana

Undergraduate thesis / Završni rad

2022

Degree Grantor / Ustanova koja je dodijelila akademski / stručni stupanj: **University of Split / Sveučilište u Splitu**

Permanent link / Trajna poveznica: <https://um.nsk.hr/um:nbn:hr:176:018886>

Rights / Prava: [In copyright](#)/[Zaštićeno autorskim pravom.](#)

Download date / Datum preuzimanja: **2024-11-15**



Sveučilišni odjel zdravstvenih studija
SVEUČILIŠTE U SPLITU

Repository / Repozitorij:

[Repository of the University Department for Health Studies, University of Split](#)



zir.nsk.hr



UNIVERSITY OF SPLIT



DIGITALNI AKADEMSKI ARHIVI I REPOZITORIJI

SVEUČILIŠTE U SPLITU
Podružnica
SVEUČILIŠNI ODJEL ZDRAVSTVENIH STUDIJA
PREDDIPLOMSKI SVEUČILIŠNI STUDIJ
RADIOLOŠKA TEHNOLOGIJA

Ivana Stjepić

PRIMJENA RADIOLOŠKIH METODA U FORENZICI

Završni rad

Split, 2022. godine

SVEUČILIŠTE U SPLITU
Podružnica
SVEUČILIŠNI ODJEL ZDRAVSTVENIH STUDIJA
PREDDIPLOMSKI SVEUČILIŠNI STUDIJ
RADIOLOŠKA TEHNOLOGIJA

Ivana Stjepić

PRIMJENA RADIOLOŠKIH METODA U FORENZICI

**APPLICATION OF RADIOLOGICAL METHODS IN
FORENSICS**

Završni rad/Bachelor's Thesis

Mentor:

Doc. dr. sc. Maja Marinović Guić, dr. med.

Split, 2022. godine

TEMELJNA DOKUMENTACIJSKA KARTICA

ZAVRŠNI RAD

Sveučilište u Splitu

Sveučilišni odjel zdravstvenih studija

Radiološka tehnologija

Znanstveno područje: Biomedicina i zdravstvo

Znanstveno polje: Temeljne medicinske znanosti

Mentor: Doc. dr. sc. Maja Marinović Guić, dr. med.

PRIMJENA RADIOLOŠKIH METODA U FORENZICI

Ivana Stjepić, 611152

Sažetak:

Budući da se radiologija sve više koristi te širi i u druga znanstvena područja primjene, tako se učestalo koristi i u forenzici. U forenzičkim ispitivanjima su svoje mjesto našli rendgen, kompjutorizirana tomografija (CT) i magnetska rezonanca (MR). Sva tri modaliteta se koriste kako bi se utvrdio mogući uzrok i način smrti, kako bi se dobile informacije o oružju, a također pomaže i u rješavanju pitanja o ubojstvu ili samoubojstvu. Zbog učestalog korištenja ovih uređaja, dolazi do sve većih istraživanja u kojima se nastoji poboljšati kvaliteta snimanja, ali i sam način izvedbe snimanja. Radiološki tehnolozi, koji snimaju tijela u forenzičke svrhe, prije svega trebaju biti psihički jaki i neosjetljivi. Osim toga moraju biti kvalificirani za izvođenje snimanja te sposobni snimanje odraditi besprijekorno i bez posljedica za ostatak tima. Isto tako trebaju voditi brigu o pravilnom namještanju tijela te samoj sigurnosti izvođenja pretrage. Radiološki tehnolog mora paziti kako da prilikom snimanja i namještanja pacijenata ne dođe do kontaminacije, te provjeriti eventualne metala u tijelu kako bi se izbjegle neželjene posljedice prilikom snimanja MR. Nadalje, trebaju brinuti da se živim pacijentima ne uskrati hitna pomoć, dok obavljaju radiografska snimanja u svrhu forenzičkog istraživanja. Velika je važnost radioloških tehnologa u istragama masovnih katastrofa, prilikom identifikacije tijela žrtava ili njihovih ostataka. S obzirom na postojanje masovnih katastrofa javlja se veće potreba za mobilnim mrtvačnicama s radiološkim uređajima. Sve navedeno dovodi do pojave sve opsežnijih istraživanja o psihološkom utjecaju forenzičkih istraga na radiološke tehnologe.

Ključne riječi: CT, MR, rendgen; forenzika, radiološke metode

Rad sadrži: 46 stranice, 18 slika, 38 literaturnih referenci

Jezik izvornika: hrvatski

BASIC DOCUMENTATION CARD

BACHELOR THESIS

University of Split

University Department of Health

Radiological technology

Scientific area: Biomedicine and Healthcare

Scientific field: Basic medical sciences

Supervisor: Doc. dr. sc. Maja Marinović Guić, dr. med.

APPLICATION OF RADIOLOGICAL METHODS IN FORENSICS

Ivana Stjepić, 611152

Summary:

As radiology is increasingly used and spread to other scientific fields of application, it is also often used in forensics. X-rays, computed tomography (CT) and magnetic resonance imaging (MRI) have found their place in forensic examinations. All three modalities are used to determine the possible cause and mode of death, to obtain information about weapons, and it also helps to address the issue of murder or suicide. Due to the frequent use of these devices, there is increasing research in which efforts are being made to improve the quality of recording, but also the way the recording is performed. Radiological technologists, who record bodies for forensic purposes, should first and foremost be mentally strong and insensitive. In addition, they must be qualified to perform the recording and be able to perform the recording flawlessly and without consequences for the rest of the team. They should also take care of the correct positioning of the body and the safety of the search. The radiologist must be careful not to contaminate patients during imaging and adjustment, and check for any metal in the body to avoid side effects when imaging MR. Furthermore, care should be taken not to deprive living patients of emergency care while performing radiography in favor of forensic research. Radiological technologists are of great importance in the investigation of mass catastrophes, when identifying the bodies of victims or their remains. Given the existence of mass catastrophes, there is a greater need for mobile mortuaries with radiological devices. All of the above implies importance of increasing research on the psychological impact of forensic investigations on radiological technologists.

Key words: CT, MRI, x-rays; forensics, radiological methods

Thesis contains: 46 pages, 18 figures, 38 references

Original in: Croatian

SADRŽAJ

1. UVOD	1
1.1. POVIJEST FORENZIČKE RADIOGRAFIJE	3
1.2. POVIJEST KOMPJUTORIZIRANE TOMOGRAFIJE	4
1.3. POVIJEST MAGNETSKE REZONANCE	6
2. CILJ RADA	7
3. RASPRAVA	8
3.1. PRIMJENA FORENZIČKE RADIOGRAFIJE U IDENTIFIKACIJI.....	8
3.1.1. Određivanje spola.....	9
3.1.2. Određivanje dobi.....	10
3.1.3. Usporedna radiografija.....	10
3.1.4. Utvrđivanje uzroka i načina smrti	12
3.2. ALTERNATIVNI MODALITETI U FORENZIČKOJ RADIOGRAFIJI.....	15
3.3. FORENZIČKA RADIOGRAFIJA	16
3.3.1. Sigurnost.....	16
3.3.2. Pozicioniranje.....	17
3.3.3. Snimanje skeleta.....	17
3.3.4. Budućnost.....	17
3.4. VIRTUALNA OBDUKCIJA	19
3.5. MASOVNE KATASTROFE	20
3.5.1. Uloga radioloških tehnologa	21
3.5.2. Snimanje masovnih žrtava	22
3.6. PRIMJENA KOMPJUTORIZIRANE TOMOGRAFIJE KOD ŽRTAVA SAMOUBOJSTVA.....	24
3.6.1. Vješanje.....	24
3.6.2. Vatreno oružje	26
3.6.3. Samoubojstvo ubodom.....	27
3.6.4. Udar velike brzine	28
3.6.5. Samotrovanje.....	29
3.7. FORENZIČKA POSTMORTEM MR SNIMANJA	30
3.7.1. Snimanje glave i vrata.....	30
3.7.2. Kardiovaskularno snimanje.....	31
3.7.3. Snimanje abdomena	33
3.7.4. Snimanje mišićno-koštanog sustava.....	34

3.8. EMOCIONALNI UČINCI.....	35
4. ZAKLJUČAK	36
5. LITERATURA.....	37
6. ŽIVOTOPIS	40

1. UVOD

Forenzička radiografija je subspecializacija sudske medicine koja koristi tumačenje radioloških pregleda kako bi odgovorila na pravna pitanja. Forenzička radiografija koristi se u mnogim područjima, uključujući medicinu, krijumčarenje, nenamjerne ozljede, određivanje dobi i spola, identifikaciju i utvrđivanje uzroka smrti. Radiografija se također koristi u forenzičkoj patologiji za identifikaciju ljudi - posebno u slučajevima kada je tijelo raspadnuto, fragmentirano ili spaljeno [1].

Forenzički slučajevi sve se više dokumentiraju pomoću 3D snimanja ljudi (žrtava, počinitelja) i predmeta (mjesto zločina, vozila, oružja) koristeći širok raspon tehnika skeniranja [2]. Za snimanje nakon obdukcije koriste se rendgenske snimke, kompjutorizirana tomografija (CT), CT angiografija, magnetska rezonancija (MR) i različite metode površinskog skeniranja kako bi se istražile okolnosti smrti pokojnika i dokumentirali nalazi [3–5]. U takvim slučajevima, post mortem CT (PMCT) je preferirani modalitet koji omogućuje procjenu forenzički najvažnijih stanja kao što su prijelomi kostiju, krvarenje, parenhimske razderotine, nakupljanje slobodnog plina i prisutnost stranih tijela [6, 7]. Protokoli skeniranja PMCT-a mogu se optimizirati za forenzičku upotrebu povećanjem kvalitete slike korištenjem većih energija, čime se smanjuje šum [3]. Osim toga, klinički CT-ovi mogu se forenzički preispitati za potencijalnu uporabu u kaznenim postupcima. CT skeniranje također može pomoći u 3D dokumentiranju objekata [8, 9].

Različite forenzičke discipline, uključujući sudsku medicinu, sudsku antropologiju i forenzičku rekonstrukciju mjesta zločina, rutinski rade s podacima o obdukciji [7, 10, 11]. Forenzički radiolozi analiziraju slike za početnu dijagnozu, a forenzički patolozi mogu planirati obdukcije na temelju tih nalaza [3]. I klinički i forenzički radiolozi prvenstveno koriste 2D slojeve, a ne 3D vizualizaciju u procjeni CT podataka kako bi uočili suptilne detalje koji bi inače mogli biti propušteni [12]. Međutim, za adekvatno tumačenje ovih 2D slika potrebno je precizno poznavanje anatomije, svijest o uobičajenim posmrtnim promjenama, prostorna mašta i poznavanje osnovnih operativnih načela modaliteta ispitivanja. U nedostatku ove vrste specijaliziranog znanja, medicinski laici poput tužitelja, odvjetnika i sudaca oslanjaju se na razumljivije vizualizacije nalaza. Te im se informacije često pružaju u obliku tiskanog izvješća o slici

koje sadrži 2D slike s primjedbama, kao i 3D slike ili namjenske 3D ispise kao dodatak [3, 13]. Osim toga, policijski stručnjaci kao što su forenzičari i tehničari mogu uključiti podatke i nalaze radioloških slika u svoje rekonstrukcije mjesta zločina dodatnim postupcima obrade [14].

Obdukcije su prethodile formalnoj forenzičkoj znanosti i prve obdukcije izvršene za promicanje anatomskih, medicinskih i znanstvenih studija. Prvi zakon koji je odobrio ljudsku sekciju u zapadnom svijetu donio je Rimski car Fridrik II 1231. godine. U 13. i 14. stoljeću u Italiji, tijela su bila „otvarana“ u pravne nego u medicinske svrhe.

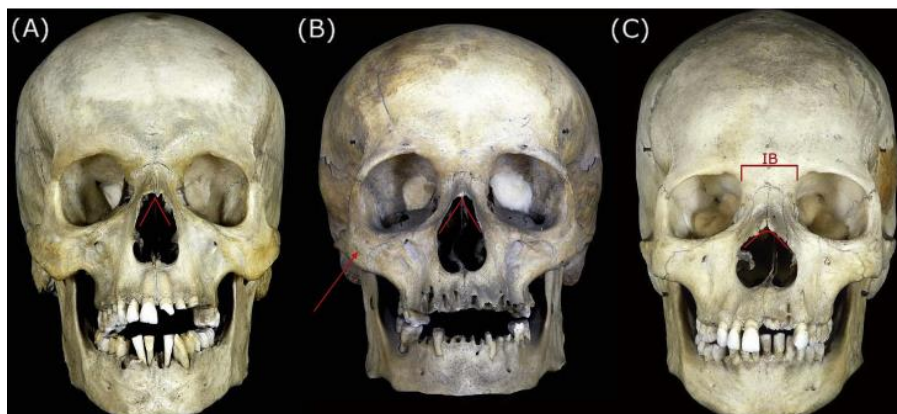
1.1. POVIJEST FORENZIČKE RADIOGRAFIJE

Prvi slučaj primjene forenzičke radiografije dogodio se 1896. godine u Montrealu, u Kanadi. Tolson Cuning je bio prva žrtva ubijena vatrenim oružjem kod kojeg je nakon ubojstva korištena radiografija za lociranje metka. Korištenjem radiografije je omogućena osuda osumnjičenika Georgea Holdera za pokušaj ubojstva [15].

Prihvatanje nalaza iz forenzičke radiografije kao valjanih dokaza na sudu nisu bili toliko dostupni kao otkriće tehnologije. 1919. sud u Iowi je dopustio prihvatanje nalaza radiografije kao dokaza, ali je odbijeno vještačenje radi obrazlaganja nalaza. Umjesto toga, liječniku svjedoku je dopušteno da opiše nalaze, a zatim bi porotnici pregledali slike i donijeli vlastite zaključke. Ostale forenzičke primjene radiografije bile su dokumentirane u *Journal of the American Medical Association* 1896. godine. Uključivale su demonstraciju prijeloma, metke, kao i korištenje radiografije za pregled sumnjivih paketa, što ostaje relevantan način primjene tehnologije više od 100 godina kasnije [15].

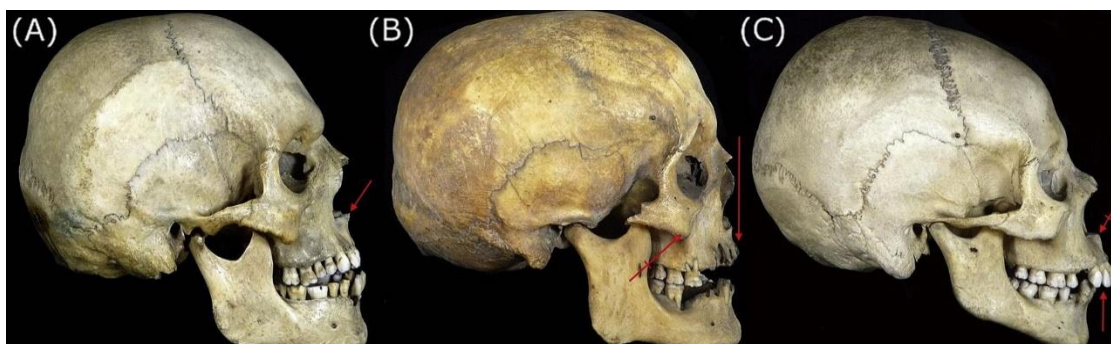1.2. POVIJEST KOMPJUTORIZIRANE TOMOGRAFIJE

Kompjutorizirana tomografija utjecala je na brojna područja od svog nastanka 1970-ih. Tijekom proteklog desetljeća, postojao je stalni porast broja forenzičkih antropoloških studija koje uključuju virtualne osteološke analize. Termin post-mortem kompjuterizirana tomografija uveli su početkom 1980-ih Krantz i Holtås, koji su koristili CT skeniranje kako bi poboljšali nalaze obdukcije kod smrtnih slučajeva u ronjenju. Međutim, CT se nije često koristio sve do sredine 1990-ih. Reichs je prvi usporedio radiografske i CT slike frontalnih sinusa, te dao tehničke i metodološke preporuke za standardizaciju. Studije su koristile multidetektorski CT (MDCT) za procjenu obilježja skeleta za izgradnju baze podataka za biološko profiliranje neidentificiranih ljudskih ostataka (Slika 1.). Prva je lubanja bijele rase (A) koja pokazuje usku lubanju i kutne orbite, uski nosni otvor i nosni most u obliku zvonika (označeno s crvenom linijom). Zatim azijska lubanja (B) koja ima široku kranijalnu širinu, zaobljene orbite, uski nosni otvor, nosni most u obliku šatora i izraženu bočnu, prednju i donju stranu (Slika 1., strelica). Subsaharska afrička lubanja (C) pokazuje usku širinu lubanje, kutne orbite, široki nosni otvor, široki inter-orbitalni dijametar (IB) i nosni most (Slika 1., označen crvenom linijom) [16].



Slika 1. Lubanja bijele rase, azijska lubanja i afrička lubanja (Izvor: C. Leo J. E. O'Connor J. P. McNulty: Combined radiographic and anthropological approaches to victim identification of partially decomposed or skeletal remains)

Na profilnoj snimci lubanje bijele rase (A) prikazuje se zaobljena sagitalna kontura lubanje, ortognatski profil lica i istaknuta nosna kost (Slika 2., strelica). Na azijskoj lubanji (B) prikazuje se lučna sagitalna kontura lubanje, ortognatski profil lica. Subsaharska afrička lubanja (C) pokazuje dugu, ravnu sagitalnu konturu lubanje i malu nosnu kost (Slika 2., →) [16].



Slika 2. Profil lubanje bijele rase, lubanje azijskog porijekla i afričke lubanje (Izvor: C. Leo J. E. O'Connor J. P. McNulty: Combined radiographic and anthropological approaches to victim identification of partially decomposed or skeletal remains)

Većina ovih vrsta studija koristila je MDCT za dob, spol, stas i procjenu tjelesne mase. Rutinskom uporabom postmortem MDCT-a sada je moguće kontinuirano prikupljati digitalne podatke, što predstavlja temelj za dobro istraživanje. Stručnjaci različitih disciplina, uključujući forenzičke patologe, odontologe, radiologe i antropologe, uzimaju u obzir uglavnom fizičke, zubne i koštane (ruke, ključne kosti) razvojne promjene kako bi procijenile dob maloljetnih ili mladih odraslih osoba [16].

1.3. POVIJEST MAGNETSKE REZONANCE

Postmortem MR (PMMR) snimanje moćan je dijagnostički alat širokog opsega u forenzičkoj radiologiji. U posljednjih 20 godina, PMMR se koristio i kao dodatak i kao alternativa obdukciji. Uloga PMMR-a u forenzičkim istragama smrti uvelike ovisi o pravilima i navikama lokalnih jurisdikcija, dostupnosti stručnjaka, financijskim sredstvima i okolnostima pojedinačnog slučaja. PMMR slike su pod utjecajem postmortalnih promjena, uključujući sedimentaciju ovisno o položaju, promjenjivu tjelesnu temperaturu i razgradnju. Istražitelji moraju biti upoznati s izgledom normalnih nalaza na PMMR-u kako bi ih razlikovali od bolesti ili ozljede. Koronalne slike cijelog tijela pružaju sveobuhvatan pregled [17].

Godine 1990. Ros i suradnici istraživali su potencijal PMMR snimanja prije obdukcije. Koristeći 0,15-T MR skener snimili su šest ljudskih leševa prije obdukcije i otkrili da je MR bila jednaka obdukciji u otkrivanju grubih kranijalnih, plućnih, abdominalnih i vaskularnih patologija, pa čak i “superiorna u odnosu na autopsiju u otkrivanju zraka i tekućine”. Autori zaključuju svoju studiju vizionarskom izjavom da PMMR može biti alternativa autopsiji [18].

Tijekom proteklog desetljeća, i MR tehnologija i postmortem forenzička radiologija značajno su se razvile. Danas je obdukcijski postmortem snimak presjeka standardna procedura u mnogim forenzičkim institutima diljem svijeta. Nedavna analiza literature otkrila je da post-mortem CT uživa širu upotrebu u forenzičkoj radiologiji od PMMR-a. Ovaj nalaz potkrijepljen je istraživanjem Međunarodnog društva za forenzičku radiologiju i snimanje provedeno u ožujku 2013. Smatra se da su ograničeni pristup MR skenerima, vremenska ograničenja i složenost MR tehnologije glavni razlozi zašto se PMMR koristi rjeđe od PMCT [17].

Unatoč tome, PMMR je moćan alat u forenzičkim istragama smrti i ima sposobnost poboljšanja autopsije i otkrivanja nalaza koji se inače ne mogu otkriti [17].

2. CILJ RADA

Cilj ovog završnog rada je:

- prikazati radiološke metode koje se koriste u forenzici,
- dati uvid u mogućnosti snimanja i prikazivanja razlike u snimkama na različitim uređajima, a da se pri tome vodi računa o samome izvođenju pretrage,
- ukazati na važnost brige o sigurnosti ostalih sudionika u pretrazi
- prikazati važnost brige o tome kako pacijenti na redovnim pretragama ne bi bili zapostavljeni.

3. RASPRAVA

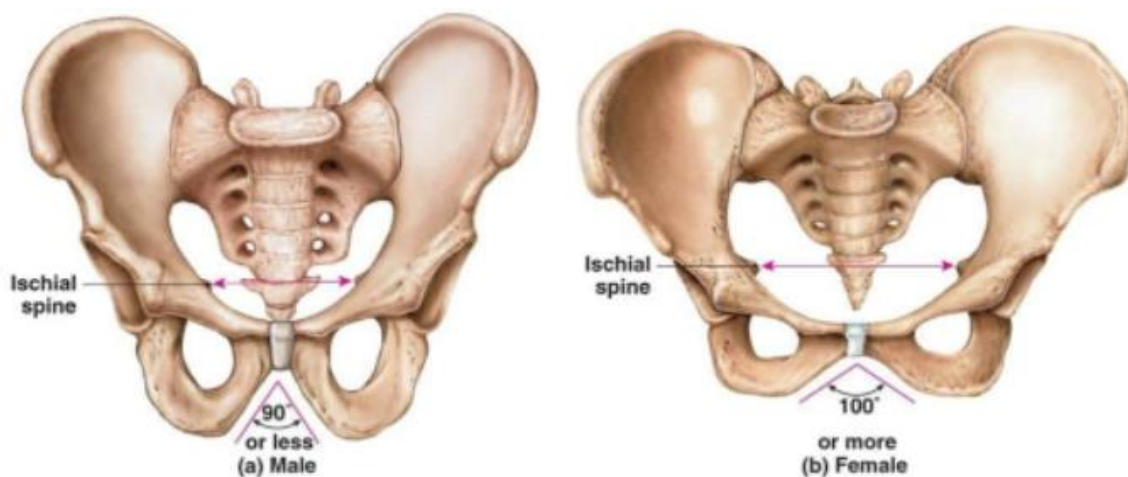
3.1. PRIMJENA FORENZIČKE RADIOGRAFIJE U IDENTIFIKACIJI

Kada se pronađe umrla osoba, papiri koji se nalaze na tijelu ili u njegovoj blizini mogu pomoći pri identifikaciji. Međutim, ako se ne pronađu papiri, identifikacija može biti teška. To je posebno slučaj s: teško raspadnutim ili uništenim tijelima, tijelima koja se nalaze na neuobičajenim mjestima, velikim civilnim katastrofama i na mjestima gdje se pokušava namjerno prikriti identifikacija tijela. Identifikacija pokojnika može uključivati jednu ili više sljedećih tehnika: vizualno prepoznavanje tjelesnih karakteristika (lice, ožiljci, tetovaže itd.), skeletni ostaci, otisci prstiju, DNK analiza, dentalna identifikacija, identifikacija isključenjem. Potreba za rendgenskim pregledom posmrtnih ostataka je vjerojatno potaknuta osjećajima bliže rodbine, ali ne mora nužno biti povezana s kriminalom/pravno potaknuta. Nije neočekivano da rođaci nestale osobe žele da se utvrdi identitet otkrivenih posmrtnih ostataka [19].

Postoje dva načina istraživanja gdje se radiografija može koristiti. Prvo, može se napraviti opća klasifikacija prema vrsti, spolu, dobi, rasi i stasu. Drugo, usporedba raznih filmova prije i nakon smrti može biti od koristi. Ako su oboje dostupni, tada je moguće pozitivno identificirati ili eliminirati određene kandidate u istrazi. Kada se radiografija koristi za uspostavljanje opće klasifikacije pojedinca, onda nema mogućnosti da se pojedinac posebno identificira, usporedbom dva filma, što je idealna situacija. Stoga se identitet mora suziti što je više moguće. Za određivanje vrste rendgenske snimke mogu biti točna i prikladna metoda za identifikaciju ljudskih kostiju, posebno kada se kosti nalaze u vezi s mekim tkivom [20].

3.1.1. Određivanje spola

Određivanje spola je iznimno važno jer može odmah pozitivno isključiti određeni postotak mogućnosti. Lubanja, zdjelica i femur su najkorisniji za radiološko određivanje spola. Radiologija može pomoći u davanju točnih dimenzija koje se mogu koristiti u formulama za određivanje spola. Prije puberteta je teško odrediti spol. Međutim, različite studije su ustanovile male razlike u prepubertetskim muškarcima i ženama, koje omogućuju točnije određivanje (Slika 3.). Zanimljivo istraživanje određivanja spola skapularnim mjerenjem pokazalo je da je povezanost dvaju glenoidnih mjerenja omogućila određivanje spola skeleta sa stopom pogrešne klasifikacije od 10%. Mjerenja bi se mogla smatrati vrlo korisnim u forenzičkim istraživanjima kada se pronađu samo fragmentirani ostaci lopatice [21].



Slika 3. Razlika u građi muške i ženske zdjelice (Izvor: comportho.com)

3.1.2. Određivanje dobi

Određivanje dobi je još jedno područje gdje je radiografija važna i poznata kao točna. Razvoj epifize obično se ispituje u djece i mladih odraslih osoba. Također se određeni anatomske orijentiri pojavljuju u slijedu od ranog djetinjstva do 25. godine. Nakon 25 godina može se napraviti gruba procjena dobi korištenjem progresivne ponovne apsorpcije i remodeliranja spužvaste kosti u dugim kostima udova. Studija napravljena na 195 uzoraka srednjeg dijela bedrene kosti u poprečnom presjeku koristila je mikroradiografiju za ispitivanje broja Haversovih kanalića, iako su uočene promjene, zaključeno je da je raspon preširok za točno određivanje dobi [22].

3.1.3. Usporedna radiografija

Usporedna radiografija je vizualno podudaranje dvaju setova radiografije, jedan dobiven iz prethodne kliničke dijagnostičke epizode, drugi snimljen u vrijeme forenzičke istrage i na način da oponaša onaj s 'prethodne' dijagnostičke radiografije. Daleko najkorisniji dio tijela su zubi. To je zato što dentalni dokazi imaju tendenciju preživjeti fizičke učinke nesreće velike sile jer su zubi najtvrdja tvar u ljudskom tijelu. Zubi su također iznimno otporni na djelovanje vatre, uranjanja u vodu, isušivanja i raspadanja. Ti događaji i procesi dovode do uništavanja mekog tkiva. Jedna studija pokazala je stopu točnosti od 93% za identifikaciju na rendgenskim snimkama zuba, pod uvjetom da veliki dio populacije ima zubne kartone (Slika 4.), te može biti učinkovita metoda. Kullman i sur. izradili su kompjuterizirani registar dentalnih kartona za sve nestale osobe. Osim zuba mogu se koristiti i druge značajke skeleta. Među njima je i lubanja, koja ima više karakterističnih značajki od bilo kojeg dijela kostura [19].

Slučaj od posebnog interesa opisuje kako je pronađena relativno potpuna kost jedne žrtve američkog serijskog ubojice bila vratni kralježak. Osteološka i radiološka obilježja su se mogla uskladiti korištenjem pre- i post-mortem radiografije, što je rezultiralo pozitivnom identifikacijom žrtve. Ostale značajke kao što su anomalije skeleta, prisutnost starih prijeloma ili ortopedskih pomagala vrlo su korisne, jer su često jedinstvene i stoga mogu pomoći u pozitivnoj identifikaciji. Prosječno 10% medicinsko-pravnih slučajeva odnosi se na neidentificirane posmrtno ostatke, a oko 80% njih identificira se radiografskim putem [23].

Vlada AKB, br. _____ Naziv ustanove _____
 ulica/golub _____
 AKB, broj _____
 ul. godine _____

Gbr. 1

ZUBNA KARTA PACIJENTA

Oznaka zdrav. br. (OZB) _____

Ime i prezime pacijenta	Datum rođenja
Ime i prezime nositelja osiguranja	Datum rođenja

Adresa nositelja osiguranja: mjesto, općina, Republika _____

Zanimanje _____	Zaposlenje: mjesto i adresa _____
-----------------	-----------------------------------

GRUPA KORISNIKA ZDRAVSTVENOG OSIGURANJA

Aktivni radnici i članovi obitelji	Unaprijednici i članovi obitelji	Poluprihvrednici i članovi obitelji	Dobroćnici i članovi obitelji, ostali posebn. osig.	Socijalno nezbrinuti	Neosigurani (plaćaju sami)
Datum pregleda _____	Broj zuba. iskaznice _____	Ljubičasta ploča _____			

STATUS USNE ŠUPLJINE

1. Zubi (D00-501)

D8	7	6	5	4	3	2	1	1	2	3	4	5	6	7	8L

KRATICE ZA STATUS ZUBI

E zub izvađen
 K zub karkasni
 P zub plovčan
 Z. Ostali organi

KRATICE ZA TERAPIJU ZUBI

Zub izvađen sa ili bez anestezije
 Plomba amalgam, polipropilena ili fibroplastna
 Plomba akrilna, polipropilena ili fibroplastna
 Plomba cementna (bez otvora na taj plomba)
 Vratna ili monozona zglobna
 Inlekciono ili direktno polimerizirane zube
 Liječenje - postupak kanala
 Liječenje gumenimnog zuba

S06	S07	S07, S08	Traume	Služba zubala	
Bolovi sluznice	Parodontopija	Ostali organi usta	Zub-1 dijelovi	zubala	zubi neslužb.
				popunio dijelom	popunio dijelom nikom

Narodna novine d.d., Zagreb - (140) 636520
 Oznaka za raščitbu: UT-88-B-1

3 550157 006052

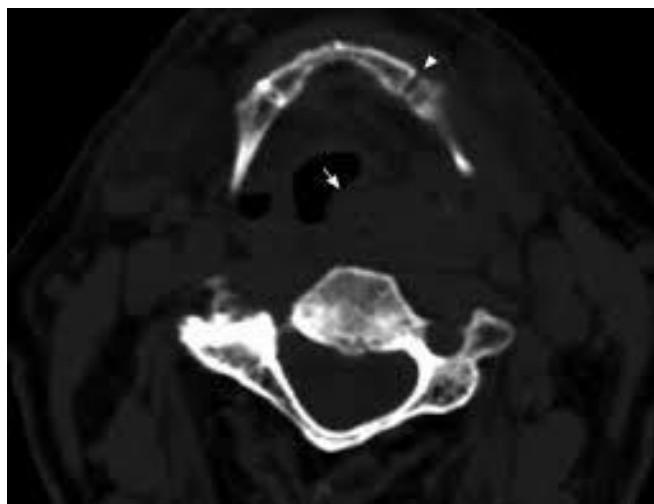
Pretiskivanje nije ikazano

Slika 4. Zubni karton pacijenta

(preuzeto s: <https://bazaar.hr/p/49GD5E-iii-8-1-zubna-karta-arak-14-8-x-21-cm>)

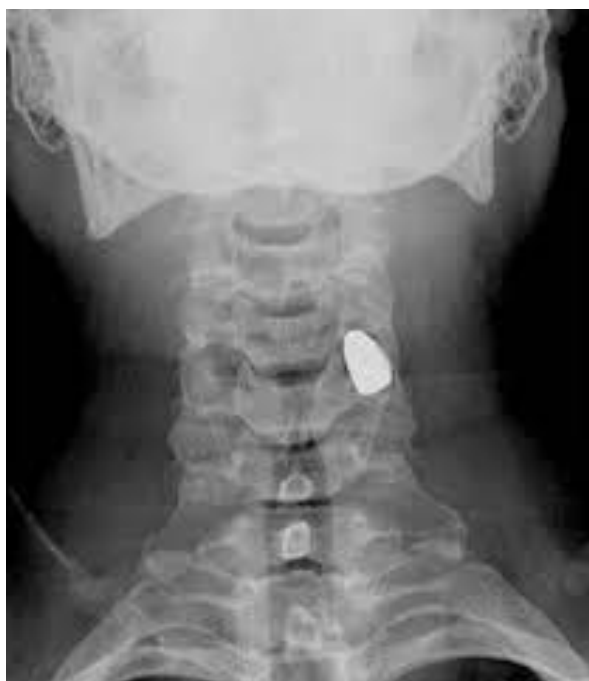3.1.4. Utvrđivanje uzroka i načina smrti

Radiografska istraživanja cijelog leša ili uzoraka iz njega predstavljaju koristan dodatak obdukcijском pregledu pri utvrđivanju ili potvrđivanju uzroka smrti. Oštećenje grkljana ima poseban medicinsko-pravni značaj, jer ubojito davljenje često ostavlja tragove traume koje mogu biti od vitalne važnosti u kaznenom postupku. Tri glavne vrste oštećenja koja nastaju pritiskom na vrat su prijelomi jezične kosti, prijelomi tiroidne hrskavice te krikoidne hrskavice (Slika 5.). Oštećenja jezične kosti su rijetka, osim možda kod ručnog davljenja, povremeno kod vješanja i kao posljedica izravnih udaraca u vrat. Rog tiroidne hrskavice može biti oštećen na isti način kao i jezična kost. Međutim, čini se vjerojatnim da u nekim slučajevima prijelomi nisu posljedica izravnog pritiska na same izbočine, već nastaju zbog vuče na tirohioidnoj membrani - koja se često rasteže pritiskom prstiju davitelja. Izravan udarac u vrat, na primjer komandos udarac ili *karate chop*, može uzrokovati prijelome tiroidne hrskavice ili krikoida. Prijelomi skeleta možda neće zahtijevati radiografiju jer obdukcija obično daje detaljne informacije. Međutim, rendgenski pregledi daju važne informacije o mogućim ozljedama udova. Na primjer, radiografski dokazi mogu sugerirati je li ozljeda bila rezultat ponovljenih udaraca. Oblik rane također može ukazivati na vrstu korištenog oružja. Dodatno, konfiguracija i smjer prijeloma lubanje mogu ukazivati na smjer i točku udara [24].



Slika 5. Prikaz jezične kosti (Izvor: Yeliz Pekçevik, İbrahim Çukurova, Cem Ülker: Cricoid and Thyroid Cartilage Fracture, Cricothyroid Joint Dislocation, Pseudofracture Appearance of the Hyoid Bone: CT, MRI and Laryngoscopic Findings)

Identifikacija i vađenje projektila, fragmenata i drugih stranih predmeta iz tijela vjerojatno su glavni razlog korištenja radiografije u forenzičkoj praksi. Radiografija za vađenje metaka kod smrtonosnih pucnjava uobičajena je u forenzičkoj radiografiji jer se meci jasno vide na radiografiji (Slika 6.). Obična folija važna je za lociranje metaka, jer se možda neće lako locirati u postmortem pregledima zbog činjenice da mogu migrirati iz ulazne rane kroz tijelo. Također radiografija može razlikovati metke velike ili male brzine pokazujući povezane ozljede kostiju i mekog tkiva. Pronalaženje metka (ili metaka) i usklađivanje tragova izbočina s drugim probno ispaljenim mecima ili drugim mecima pronađenim na mjestu događaja obično može utvrditi je li to određeno oružje korišteno u prethodnim ubojstvima. U slučajevima u kojima se radi o bombama ili eksplozijama, posmrtni ostaci žrtve se snimaju kako bi se utvrdio mehanizam smrti. Radiografski snimci mogu biti od pomoći i za identifikaciju i za pronalaženje fragmenata bombe posebno ako su pojedinci bili blizu eksplozije, jer će se fragmenti uređaja obično ugraditi u njihova tkiva [19].



Slika 6. Prikaz metka na radiogramu vrata

(Izvor: A. Pinto, R. Capasso and L. Romano: Plain Film and MDCT Assessment of Neck Foreign Bodies)

U istraživanjima uzroka i načina smrti, neka traumatska stanja kao što su pneumotoraks i zračna embolija se ponekad teško identificiraju i te u tim slučajevima radiografija igra važnu ulogu. Zračnu emboliju je iznimno je teško otkriti na obdukciji. Nakon što su tkiva otvorena i vene probijene, iznimno je teško potvrditi zračnu emboliju grubom anatomskom disekcijom. U takvim slučajevima radiografija (uz odgovarajući odabir faktora izloženosti) otkrit će mjehuriće u venskom sustavu, uključujući velike vene vrata, donju šuplju venu i srčane komore. U slučaju pneumotoraksa, radiografija se mora napraviti prije obdukcije, jer se to lako može previdjeti ako se ne uzme u obzir [19].

3.2. ALTERNATIVNI MODALITETI U FORENZIČKOJ RADIOGRAFIJI


Dok je do sada fokus bio na rutinskoj upotrebi radiografije u sudskoj medicini, alternativne tehnike snimanja kao što su ultrazvuk (UZV), magnetska rezonancija, kompjuterska tomografija i angiografija postupno se uvode u praksu sudskih istraživanja. CT i MR dva su modaliteta posebno korisna za vizualizaciju mozga i lubanje. CT se također preporučuje za otkrivanje subarahnoidalnih krvarenja, dok je MR bolji u otkrivanju subduralnih hematoma i razderotina. Za ozljede lubanje vremenska skala između smrti i radiološkog pregleda može odrediti koji je pregled bolji. CT lubanje smatra se osjetljivijim i specifičnijim u definiranju i akutnih (do nekoliko dana starih) ekstracerebralnih kolekcija krvi i svježih kolekcija subduralne krvi budući da se denzitet postupno smanjuje tijekom prvog tjedna. MR je bolji od CT-a u prikazu subakutne (stare nekoliko tjedana) i kronične (više od tri mjeseca) ekstracerebralne krvi [19].

3.3. FORENZIČKA RADIOGRAFIJA

Kao i za sva radiografska snimanja, kako živih ljudi tako i u postmortem snimanjima, također u snimanjima za forenzičke svrhe treba voditi računa o bitnim stavkama za dobivanje radiološke snimke. Potrebno je brinuti o sigurnosti izvođenja pretrage, pozicioniranju te samom snimanju skeleta.

3.3.1. Sigurnost

Također treba primijeniti standarde radijacijske sigurnosti prilikom snimanja pokojnika. Kao i u kliničkom okruženju, svatko tko je uključen u forenziku - radiološki tehnolozi, radiolozi, patolozi, medicinsko osoblje i svi ostali trebaju biti oprezni kada se izravno ili neizravno radi s ionizirajućim zračenjem. Tehnike za smanjenje zračenja, kao što je ALARA (što niže koliko je razumno moguće), treba uzeti u obzir, zajedno s primjenjivim lokalnim, državnim i nacionalnim smjernicama i propisima (Slika 7.). Svatko tko provodi forenzički radiografski pregled mora poštivati 3 kardinalna pravila radijacijske sigurnosti: vrijeme, udaljenost i zaštita. Radiološki tehnolog trebao bi koristiti najmanje potrebno vrijeme za dobiti kvalitetnu sliku. Minimalna udaljenost od radiološke opreme tijekom snimanja trebala bi biti barem 180 cm od izvora zračenja. Konačno, svo osoblje uključeno u proces snimanja uvijek mora nositi zaštitnu opremu, uključujući odgovarajuće olovne pregače ili biti zaštićen trajnim ili prijenosnim olovnim pregradama [25].



Slika 7. Tehnika za smanjenje zračenja (ALARA)

(Izvor: <https://versantphysics.com/2021/04/08/alara-the-gold-standard-of-radiation-protection/>)

3.3.2. Pozicioniranje

Pozicioniranje pokojnika za slikovne preglede razlikuje se od pozicioniranja živih pacijenata. Kada snimanje pomaže u određivanju uzroka smrti ili identificiranju pokojnika, subjekt treba biti prikazan u projekciji što bliže stvarnom anteroposteriornom (AP)/posteroanteriornom (PA) položaju koliko god je to moguće. Lateralna projekcija također je od pomoći. Radiološki tehnolog bi trebao pokušati prikazati lubanju u pravim AP i lateralnim projekcijama za demonstriranje frontalnih sinusa i turskog sedla ako se snimka koristi za identifikaciju. Svaki zglob treba biti uključen u snimanje cijelog tijela. Stanja kao što su artritis ili prethodni prijelomi jedinstveni za pojedinca također mogu pomoći u identifikaciji [25].

3.3.3. Snimanje skeleta

Tehnike snimanja mekih tkiva u ranim fazama razgradnje slične su onima koje se primjenjuju i kod živih ljudi. Kako se tkiva nastavljaju raspadati nastaje plin koji može utjecati na tehniku snimanja. Ako su ostaci skeletizirani, sustavi za snimanje koji pružaju široku ekspoziciju i oštre detalje slike su idealni. Ako takva oprema nije dostupna, tehnike koje mogu poboljšati kvalitetu slike uključuju povećanje udaljenosti od izvora do receptora slike ili korištenje male žarišne točke, smanjena kolimacija, optimalni kilovolti i dovoljno miliampera po sekundi. Kada se lubanje osuše, nedostaje im meko tkivo, što obično dovodi do prekomjerne ekspozicije. Također radiološkom tehnologu može biti teško održavati lubanju s mandibulom ili bez nje, u ispravnom položaju. Može se izraditi zamjenski kralježnični stup ili se mogu koristiti akrilne kuke i gumene trake za držanje odvojene dijelove djelomično rastavljene ili nepotpune lubanje na njihovom ispravnom anatomskom mjestu [25].

3.3.4. Budućnost

Avrahami i sur. opisuju torakoskopske i laparoskopske tehnike obdukcije. Smatra se da bi to mogla biti opcija gdje je pristanak za konvencionalnu obdukciju uskraćen ili postoji nevoljkost iz vjerskih razloga. Ovo bi se moglo kombinirati s radiografskim pregledom, CT-om, MR-om ili ultrazvukom, a može biti od pomoći u daljnjem smanjenju

broja konvencionalnih obdukcija. Korist ovih tehnika bi uključivala smanjeni rizik od prijenosa bolesti (npr. hepatitis), kao i poboljšani kozmetički izgled trupla za obitelj, posebice gdje mogu postojati vjerski ili kulturni prigovori [26].

3.4. VIRTUALNA OBDUKCIJA

Virtualna obdukcija, također nazvana virtopsija, je nova tehnika snimanja koja kombinira 3D tehnike, MDCT i MR snimanje za provođenje minimalno invazivne obdukcije. Postupak je sličan laparoskopskoj kirurgiji u kliničkoj medicini i obećavajuća je metoda u području forenzike. Tehnika bez krvi pokazuje unutrašnjost tijela bez seciranja. U virtualnoj obdukciji, 3D skeniranje površine dokumentira površine tijela, a MDCT i MR snimanje pružaju uvid na unutarnje strukture. Ovo je važno u forenzici jer 3D slika može pomoći dokumentiranju ozljeda. Nadalje, virtualna obdukcija omogućuje preispitivanje leša desetljećima kasnije, čak i nakon pokopa ili naknadno otkrivanje mjesta zločina [27].

Tehnika virtualne obdukcije pokazala se učinkovitom u identificiranju stranih predmeta u grkljanu, što je čest uzrok smrti pronađen na obdukciji. U 3 slučaja sumnje na gušenje od stranog tijela u grkljanu, MDCT i MR snimanja su napravljena prije standardne obdukcije. MDCT je pokazao veliku dijagnostičku moć u lociranju stranih tijela i abnormalnosti u larinksu, iako je njegova moć razlikovanja novotvorina od mekih stranih tijela bila niska. MR snimanje je bolje razlikovalo strukture mekog tkiva i meka strana tijela [27].

Virtualna obdukcija također može otkriti nalaze koji su inače okultni ili teško uočljivi u standardnoj obdukciji, kao što je unutarnje krvarenje (kontuzija mozga, aspiracija krvi u pluća), putevi metaka, fragmentacija projektila te skriveni prijelomi [27].

3.5. MASOVNE KATASTROFE

Masovne katastrofe su srećom neuobičajena pojava u današnjem društvu, no one su prisutne i kada se dogode mogu utjecati na mnoge ljude. Radiografija igra vrlo raznoliku ulogu u masovnim katastrofama. To je tehnika koja se koristi na preživjelima kako bi se odredio opseg njihovih ozljeda; također se koristi 'na licu mjesta' u hitnim mrtvačnicama na pokojnicima. Najveća briga kod masovnih katastrofa je broj tijela i dijelova tijela koji se moraju identificirati. Potrebno je primijeniti pouzdanu, ali brzu metodu, a radiografija ispunjava taj zahtjev. U prosjeku, 55% leševa iz velikih katastrofa identificira se korištenjem raznih radiografskih usporedbi, a svaka žrtva nesreće se pokušava identificirati kako bi se posmrtni ostaci mogli vratiti najbližim rođacima [19].

Uloga radiografije u masovnim katastrofama je od izuzetne važnosti. U određenim okolnostima radiografija može biti tri puta učinkovitija od otisaka prstiju i pet puta više od zubnih zapisa. Godine 1995. slučaj iz Oklahome identificirao je radiografiju kao ključni element istrage jer je konstrukcija Federalne zgrade u velikoj mjeri koristila olovno staklo - a značajna količina olovnog stakla pronađena je unutar tijela. Na osnovu radiografija istražitelji su uspjeli brzo identificirati ovaj materijal i upotrijebiti ga kako bi složili ono što se dogodilo. Doista, u određenim okolnostima radiologija može biti točnija za identifikaciju od analize DNK [19].



Slika 8. Forenzičari i radnici pretražuju masovnu grobnicu u selu Tomašica u zapadnoj Bosni
(Izvor: <https://balkans.aljazeera.net/news/technology/2021/2/23/moze-li-aviotehnologija-otkriti-masovne-grobnice-u-bih>)

Radiografija masovnih katastrofa obično se koristi u kontekstu katastrofa s masovnim žrtvama. Katastrofa je neočekivana i timovi za katastrofu su postavljeni za rješavanje izvanredne situacije. Međutim, u posljednje vrijeme Ujedinjeni narodi (UN) su postavili timove za odlazak u Bosnu (Slika 8.) i Kosovo kako bi prikupili dokaze iz masovnih grobnica za Međunarodni sud za zločine. Dio tog posla uključivao je ekshumaciju tijela iz masovnih grobnica i obdukcije kako bi se utvrdio uzrok i način smrti. Zbog raspadanja, a u nekim slučajevima i izgorjelosti ekshumiranih tijela, radiografski je utvrđen uzrok smrti [1].

U situacijama masovnih žrtava, kao što su masovne katastrofe ili istraživanja masovnih grobnica, forenzički timovi obično rade u okolnostima koje se razlikuju od rutinskih. Veliki broj žrtava i potreba za brzim i pouzdanim rezultatima usmjeravaju rad. To može dovesti do zanemarivanja potreba (i fizičkih i psihičkih) članova ovih timova. Članovi zdravstvenih timova često se doživljavaju kao nepobjedivi, sposobni, jake volje i neranjivi. Mnogi su, međutim, pod utjecajem prizora i zvukova kojima svjedoče, ali ovaj posttraumatski stres uglavnom prolazi nezapaženo [19].

3.5.1. Uloga radioloških tehnologa

U situaciji masovne grobnice radiološki tehnolozi su pregledali tijela kada su stigla i pomogli u lociranju i uklanjanju metaka. Oni su također bili poveznica između snimljenih slika i utvrđivanja uzroka i načina smrti dok su tumačili sve filmove. U nekim slučajevima su imali dva glavna cilja, jedan je bio pozitivno identificirati tijela, dok je drugi bio pronaći mjesto bombe [19].

Trenutačno u mnogim zemljama ne postoji strukturirani sustav za rješavanje hitnih masovnih katastrofa. Sadašnji aranžmani se oslanjaju na lokalne bolnice koje osiguravaju radiološke tehnologe i opremu za privremenu mrtvačnicu. Ovo možda nije baš pouzdan sustav. Na primjer, postoje problemi kao što je to što bolnica ne može udovoljiti zahtjevu za pružanje radiološkog tehnologa bez neprihvatljivog ugrožavanja usluga drugim korisnicima koji mogu uključivati žive žrtve iz istog incidenta. Također možda neće biti dobrovoljaca koji su voljni ispuniti ulogu radioloških tehnologa u situaciji, budući da je forenzička radiografija dobrovoljna [19].



Slika 9. Mobilna mrtvačnica s radiološkim uređajima

(Izvor: <http://www.disastermedtech.com/mobile-mortuary-systems.html>)

Međutim, u SAD-u postoji strukturirani sustav poznat kao 'De-mode'. Ovaj sustav se sastoji od osoblja u pripravnosti i kamiona (Slika 9.), koji je u osnovi mobilna mrtvačnica s radiografskim uređajima koji je u njemu ugrađen. Međutim, zbog financijskih sredstava potrebnih za postavljanje i održavanje takvog sustava (koji nema zajamčenu upotrebu) on ostaje sustav za budućnost [19].

3.5.2. Snimanje masovnih žrtava

Kada se radiologija koristi kao odgovor na događaje masovnih žrtava, kao što su uragani ili zrakoplovne nesreće, pregled se obično usredotočuje na prepoznavanje pokojnika. Stanje tijela žrtava masovne katastrofe varira ovisno o događaju. Na primjer, tijela žrtava uragana općenito su netaknuta za razliku od ljudi poginulih u padu zrakoplova ili tijekom bombardiranja, čija su tijela obično spaljena. U biološkom ili radiološkom slučaju, potrebno je poduzeti mjere opreza kako bi se isključio rizik kontaminacije prije početka forenzičkih slikovnih ispitivanja [25].

Sve važnija uloga forenzičke radiografije u odgovoru na masovne žrtve je evoluirala tijekom godina. Danas se mogu koristiti radiografija i CT u mnogim

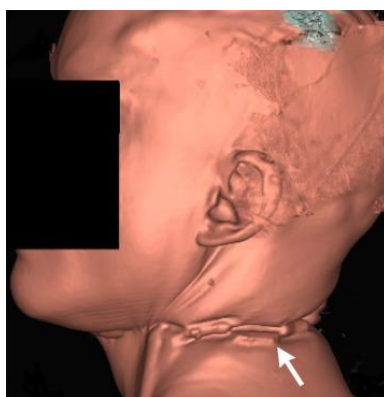
mrtvačnicama, pa čak i na mjestu događaja masovne katastrofe. MR snimanje također je dragocjeno za snimanje masovnih žrtava katastrofa, ali predstavlja više problema u smislu prenosivosti i skeniranja dijelova tijela koje sadrže metalne krhotine. Prilikom provođenja forenzike radiografski pregledi za masovne žrtve, forenzički protokol može uzeti u obzir sljedeće: uzrok smrti, dokumentaciju o ozljedama, dokumentaciju o postojećim (prirodnim) bolestima, zabilježena prisutnost identifikacijskih predmeta (prepoznavanje kirurških implantata) i njihov položaj, bilježenje zdravstvenih i sigurnosnih pitanja (skriveno oružje, zarazne bolesti), planiranje obdukcije, zbirka forenzičkog radiografskog pregleda [25].

3.6. PRIMJENA KOMPJUTORIZIRANE TOMOGRAFIJE KOD ŽRTAVA SAMOUBOJSTVA

U nekim zemljama (npr. Francuskoj) se posmrtni CT obično radi bez primjene kontrastnog sredstva. Tijelo se stavlja u vreću za tijelo u ležećem položaju ako je moguće. Postmortem CT cijelog tijela uključuje ruke i noge. Postmortem CT je koristan za utvrđivanje uzroka smrti na temelju metode samoubojstva te za traženje specifičnih značajki koje bi bile u suprotnosti sa samoubojstvom. Ako je potrebno, postmortem CT pomaže u određivanju identiteta preminulog korištenjem premortem slika. S vremenom je postmortem CT sve teže analizirati zbog razgradnje tijela i “fiziološke” promjene kao što je gubitak diferencijacije sivo-bijele tvari u mozgu ili djelovanje plinova truljenja [28].

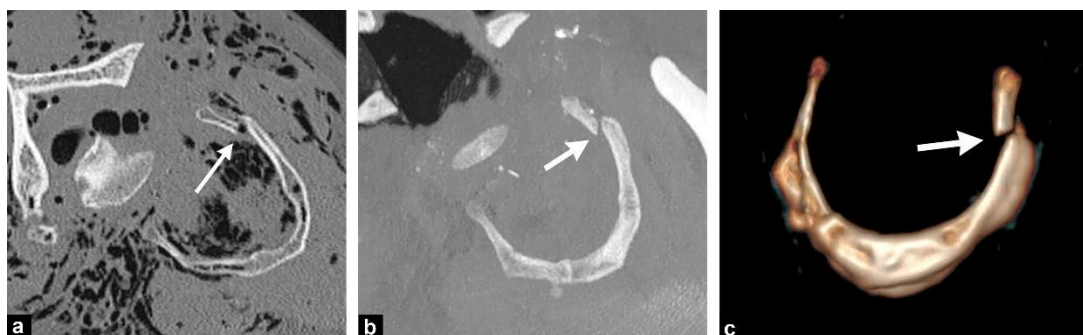3.6.1. Vješanje

Postmortem CT može izgledati normalno nakon samoubojstva vješanjem. Trodimenzionalne (3D) postmortem CT slike prikazivanjem volumena mogu dokazati površinske biljege (Slika 10.). Ove oznake možda neće biti vidljive ako je korištena ligatura tanka i može se teško razlikovati od kožnih nabora u pretelih pacijenata. Mišićne lezije teško se vide na nativnim CT slikama. O njima svjedoči zadebljanje mišića uzrokovano hematomom. Vaskularne lezije, kao što je disekcija karotidne arterije, također se mogu vizualizirati samo postmortalnim CT-om s kontrastom [29].

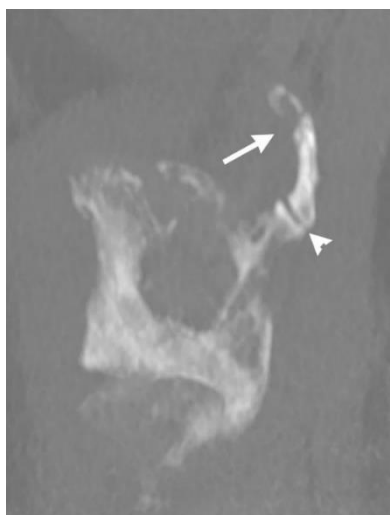


Slika 10. Vješanje, 26-godišnji muškarac. Trodimenzionalni volumen renderiran postmortem CT (Izvor: M. Garetier, L. Deloire, F. Dédouit, E. Dumousset, C. Saccardy, D. Ben Salem, Imagerie tomodensitométrique post-mortem du suicide)

Moguće je dokazati prijelom hioidne kosti (Slika 11.) i hrskavice larinksa (Slika 12.) na postmortalnom CT-u, korištenjem multiplanarnih i rekonstrukcija projekcije maksimalnog intenziteta (MIP). Međutim, prijelom jednog većeg roga hioidne kosti može biti manje očit i pojaviti se samo kao deformitet, osobito ako je pokojnik mlad. Prijelom tiroidne hrskavice također se ponekad teško vizualizira zbog djelomične osifikacije, pa ga je stoga lakše otkriti u starijih osoba. Anatomske varijante hrskavice larinksa kao sinhondroza ili prekobrojna hrskavica također mogu uzrokovati lažno pozitivne slike prijeloma na postmortem CT [30].



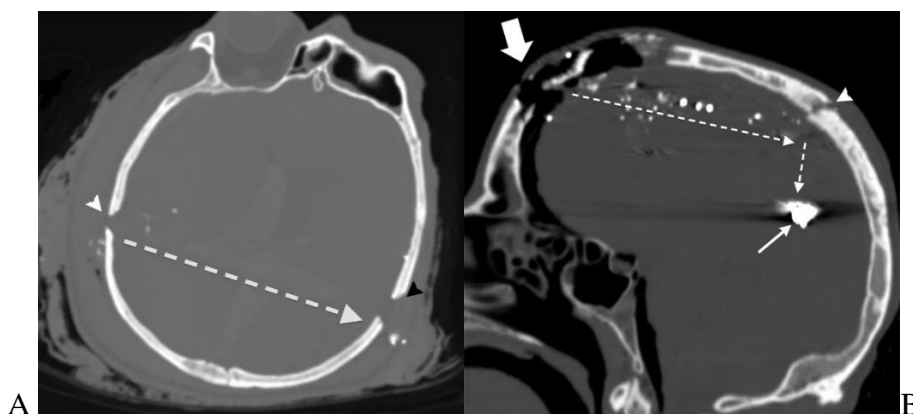
Slika 11. Vješanje, 39-godišnji muškarac, a: multiplanar; b: projekcija maksimalnog intenziteta i c: postmortalne CT slike prikazane trodimenzionalnim volumenom pokazuju prijelom većeg roga hioidne kosti (strelica), (Izvor: M. Garetier, L. Deloire, F. Dédouit, E. Dumousset, C. Saccardy, D. Ben Salem, Imagerie tomodensitométrie post-mortem du suicide)



Slika 12. Postmortem CT slika u sagitalnoj ravnini korištenjem projekcije maksimalnog intenziteta pokazuje prijelom gornjeg roga tiroidne hrskavice (strelica) (Izvor: M. Garetier, L. Deloire, F. Dédouit, E. Dumousset, C. Saccardy, D. Ben Salem, Imagerie tomodensitométrie post-mortem du suicide)

3.6.2. Vatreno oružje

U slučaju samoubojstva vatrenim oružjem, postmortem CT se koristi u različite svrhe. Prvo, određuje ulaznu ranu, put metka i zadobivene ozljede, pa čak i izlaznu ranu u slučaju transfiksirajuće rane. Također, postmortem CT pomaže odrediti broj projektila i fragmenata, ako ih ima, te ih locirati [31].



Slika 13. A: Rana od vatrene oružja. Isprekidana strelica pokazuje smjer putanje metka. B: Isprekidane strelice pokazuju promjenu intrakranijalnog puta metka (vrh strelice) koji se odbio (Izvor: M. Garetier, L. Deloire, F. Dédout, E. Dumousset, C. Saccardy, D. Ben Salem, Imagerie tomodensitométrique post-mortem du suicide)

U slučaju prostrijelnih rana na glavi, ulazna rana u kosti može se prepoznati na postmortalnom CT-u po oštrim zakošenim rubovima usmjerenim prema unutra. Rana je iste veličine kao metak ako je cijev bila okomita na kost. Izlazna rana je općenito nasuprot ulaznoj rani u lubanji, i ima zakošene rubove usmjerene prema van (Slika 13. A). Mjesto izlaza metka prema ušću varira s kutom cijevi. Međutim, projektil se može odbiti, promijeniti smjer, pa čak i ostati u lubanji gdje se lako vizualizira (Slika 13. B) [32].

U prsnom košu i abdomenu, ulazne i izlazne rane teže je vizualizirati na postmortalnom CT-u nego vanjskim pregledom. Meka tkiva poput izlazne rane na leđima pokojnika mogu se stisnuti i ne vidjeti ako se tijelo snimi u ležećem položaju [33].

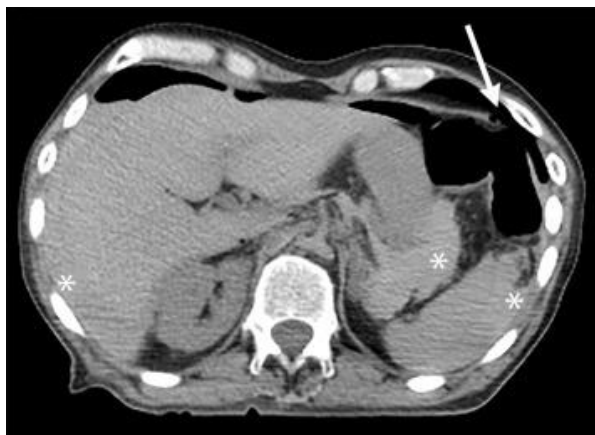Mora se imati na umu da put metka može biti iskrivljen na obdukcijom CT-u i da se ne čini linearnim. To nije samo zato što se organi pomiču, bilo gravitacijom, razgradnjom ili kolapsom pluća nakon čega slijedi pomak dijafragme i medijastinuma, već i zato što se položaj tijela promijenio između vremena smrti (stojeći ili sjedeći) te je

postmortem CT izveden u ležećem položaju. Promjena položaja ruku, a time i lopatice , također može objasniti neusklađenost putanje metka [33].

3.6.3. Samoubojstvo ubodom

Gubitak tvari uzrokovan ubodom i put oružja vidljivi su na postmortalnom CT -u po zraku koji ulazi u stazu rane ili koji dolazi iz perforiranog šupljeg organa. Ulazna rana se prepoznaje po lomovima površine kože i prisutnosti zraka. Tkiva koja okružuju ranu mogu se brzo zatvoriti kada se oštrica povuče. Međutim, moguće je vidjeti masnu infiltraciju duž putanje oružja. Na posmrtnom CT-u nije moguće povezati širinu i duljinu rane s mjerama oružja ako je oštrica izvučena. Ali moguće je locirati ulomak oštrice ako je slomljen [33].

Koštane lezije ili krvarenja jasno pokazuju put oružja. Ozlijeđeni čvrsti organ ispod dijafragme možda neće biti vidljiv na nativnom postmortem CT-u (Slika 14.). Međutim, te ozljede, kao i vaskularne rane, vidljive su ubrizgavanjem kontrastnog materijala [34].



Slika 14. Ubodna rana. Abdominalna postmortalna CT slika u poprečnoj ravnini.

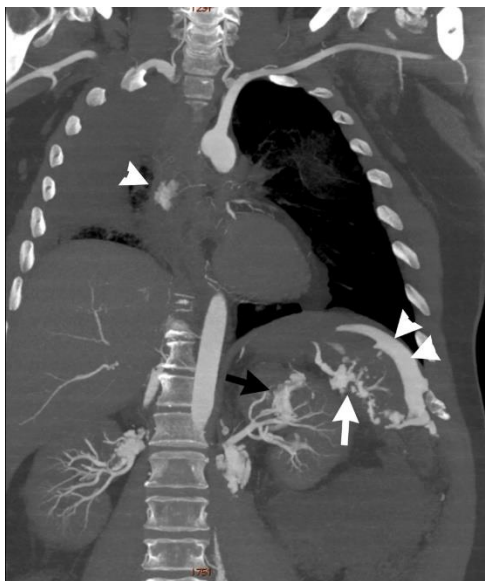(Izvor: M. Garetier, L. Deloire, F. Dédouit, E. Dumousset, C. Saccardy, D. Ben Salem, Imagerie tomодensitométrique post-mortem du suicide)

Kao i kod rana vatrenim oružjem, potrebno je uzeti u obzir moguće pomake organa između vremena samoubojstva. Pokojnik je mogao stajati, sjediti ili biti u drugom položaju. Ovaj pomak organa uzrokovan je gravitacijskim i postmortalnim promjenama. Put oružja je horizontalan kod samoubilačkog uboda u prsa i više okomit u slučaju

ubojstva. Ulazna rana je općenito prednja ili bočna. Treba uzeti u obzir i dominantniju ruku pokojnika [33].

3.6.4. Udar velike brzine

Udarne ozljede povezuju se sa skokom s veće visine (skok s mosta), nesrećom u automobilu (udar automobila ili udar u zid) ili s drugim vozilom (vlakom). Radiološki tehnolog u ovom slučaju ima zadatak otkriti intrakranijalno krvarenje, prijelome kralježnice, prijelome kuka ili pneumotoraks. Smrt je često uzrokovana kombinacijom uzroka (zahvaćenost mozga, nekontrolirano krvarenje). Također radiološki tehnolog u ovom slučaju koristi postmortem angiografiju pomoću koje može identificirati vaskularne lezije uzrokovane traumom (Slika 15.) [35].



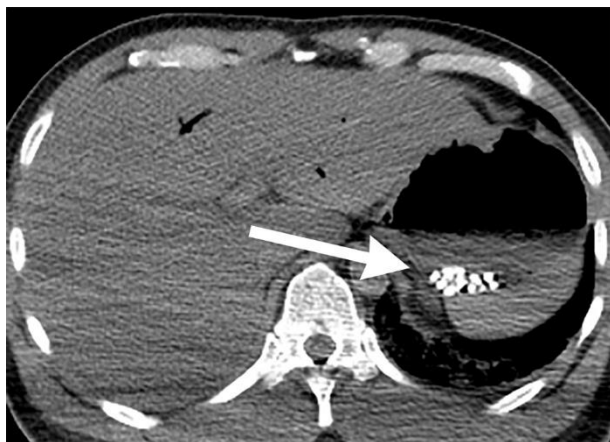Slika 15. Postmortem angiografija uz korištenje projekcije maksimalnog intenziteta, u koronalnoj ravnini pokazuje rupturu lijevog bubrega (crna strelica) i slezene (bijela strelica). (Izvor:

M. Garetier, L. Deloire, F. Dédouit, E. Dumousset, C. Saccardy, D. Ben Salem, Imagerie tomodynamométrique post-mortem du suicide)

3.6.5. Samootrovanje

Tvari koje se najčešće koriste za samootrovanje su lijekovi, narkotici, kemijski proizvodi i otrovni plinovi. Postmortem CT u slučajevima samootrovanja ima relativno malu vrijednost i dijagnoza se u osnovi oslanja na toksikološke analize. Gubitak diferencijacije sivo-bijele tvari u moždanim hemisferama zbog razgradnje može prikriti znakove intoksikacije ugljičnim monoksidom [33].

Kod samootrovanja oralnim lijekovima, nativni postmortem CT otkriva dobro definiran, hiperdenzni materijal u crijevima (Slika 16.). Postmortem CT također može pokazati hiperdenzna područja u želučanom sadržaju koja odgovaraju lijekovima i ovise o sastavu i količini progutanog. Gustoća želučanog sadržaja također ovisi o količini tekućine i unesene hrane, vremenu od uzimanja i smrti, te postmortalnim promjenama. Gusti sadržaj želuca sa vrijednosti iznad 74 HU je uzrokovan unesenim lijekovima koji su se unijeli da bi se isključio, odnosno zanemario utjecaj krvi i proteina. Dobro ograničen bazalni hiperdenzni sloj želuca je prisutan samo u trovanju lijekovima koji se uzimaju per os [33].



Slika 16. Postmortalni CT abdomena u transverzalnoj ravnini pokazuje bazalna intragastrična hiperdenzna područja koja odgovaraju lijekovima (strelica), (Izvor: M. Garetier, L. Deloire, F. Dédouit, E. Dumoussset, C. Saccardy, D. Ben Salem, Imagerie tomodensitométrique post-mortem du suicide)

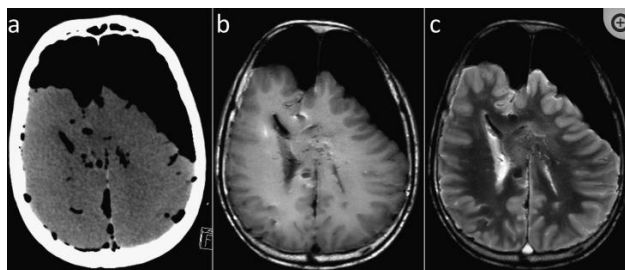
3.7. FORENZIČKA POSTMORTEM MR SNIMANJA

Postmortem MR nudi izvrsne anatomske detalje i posebno je koristan za vizualizaciju patologija mozga, srca, potkožnog masnog tkiva i trbušnih organa. PMMR se također može koristiti za dokumentiranje ozljeda kostura. Kardiovaskularna slika je temeljno područje snimanja PMMR-a i sve veći dokazi pokazuju da je PMMR sposoban otkriti ishemijsku ozljedu u ranijoj fazi od tradicionalne obdukcije i rutinske histologije [17].

3.7.1. Snimanje glave i vrata

Uspoređivan je PMMR (i PMCT) glave s obdukcijom. Otkriveno je da su ekstra-aksijalna krvarenja vidljiva i na PMMR i PMCT u otprilike 90% svih slučajeva. Ipak, važno je napomenuti da tanki slojevi krvi mogu biti nevidljivi na snimci poprečnog presjeka. Studija je otkrila iznenađujuće heterogene rezultate u vezi s radiološkom detekcijom širokog spektra patologija (uključujući ozljede vlasišta, prijelome lubanje, intrakranijalno krvarenje, intrakranijski tlak i nakupljanje plinova) [17].

PMMR se također pokazao korisnim za vizualizaciju lezija kože, potkožnog tkiva i mišića vrata od davljenja i vješanja. Točna procjena postmortem intervala (tj . vremena smrti) predstavlja vječni izazov forenzičkim istražiteljima. PMMR mozga pruža detaljne in situ informacije o ekstra-aksijalnom prostoru prije nego što se poremeti obdukcijom ili izgubi u procesu fiksacije za formalnu disekciju mozga. Osim toga, PMMR dobro prikazuje anatomske detalje u procesu razgradnje (Slika 17.) [17].



Slika 17. Postmortem slike dekomponiranog mozga: usporedba između aksijalne postmortem CT (PMCT) slike (a) aksijalne (b) T2 (c) PMMR slike mozga u umjerenoj fazi razgradnje (Izvor: Ruder, Thomas D., Michael J. Thali, and Gary M. Hatch. "Essentials of forensic post-mortem MR imaging in adults.")

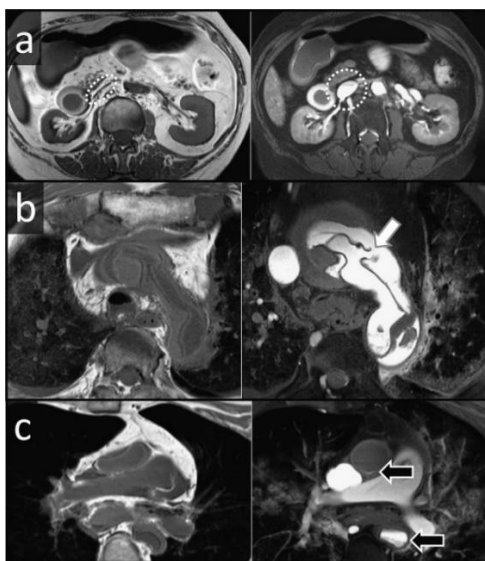
3.7.2. Kardiovaskularno snimanje

Kardiovaskularna slika zasigurno je temeljno područje PMMR-a. Kardiovaskularne bolesti su čest uzrok smrti u forenzičkim istragama smrti, a slučajeve iznenadne srčane smrti može biti posebno teško prepoznati tijekom obdukcije. Definicije iznenadne srčane smrti razlikuju se i kreću se od smrti unutar 1-24 sata nakon pojave simptoma. Makroskopski dokazi ishemijske ozljede često izostaju ako smrt nastupi unutar prvih 12 sati. Rutinskim histološkim pregledom, mikroskopske promjene uzrokovane ishemijom bit će uočljive ne prije 4 sata nakon početka ishemije. Godine 2005., prijavljen je slučaj iznenadne srčane smrti gdje je na PMMR bio vidljiv edem izazvan ishemijom. Obdukcijom je utvrđena akutna okluzija koronarne arterije, ali bez znakova infarkta miokarda. Ovaj slučaj potaknuo je nadu među sudionicima u forenzičkim ispitivanjima da bi PMMR mogao premostiti dijagnostički jaz u iznenadnoj srčanoj smrti [17].

T2 sekvence se rutinski koriste za otkrivanje edema miokarda. Edem miokarda predstavlja brz, ali nespecifičan odgovor tkiva na ishemijsku ozljedu (i druga srčana stanja) i uzrokuje produljenje vremena relaksacije T2 u zahvaćenom području. Područja dugog vremena relaksacije T2 istaknuta su povećanim intenzitetom signala na T2 ponderiranim MR slikama. Intracelularni edem (i posljedično produljenje T2) se razvija unutar nekoliko minuta nakon ishemije. Nedavna studija otkrila je da se edem od ishemije/reperfuzijske ozljede može otkriti na PMMR unutar 3 h nakon početka vaskularne okluzije. Postmortem slikovni nalazi akutnog infarkta miokarda usporedivi su s onima pronađenim u kliničkoj MR srca i sastoje se od žarišne nekroze okružene perifokalnim edemom miokarda s povećanim intenzitetom signala na T2 ponderiranim slikama. [17].

U živih bolesnika prisutnost i opseg koronarne arterijske bolesti (CAD) obično se istražuje angiografijom. Angiografija je također izvediva u postmortem snimanju, a PMCT-angiografija je postala vrijedan alat u forenzičkoj radiologiji. Nedavno se pokazala izvedivost PMMR angiografije cijelog tijela. T1 ponderirane slike sa saturacijom masti nude dobar kontrast slike (Slika 18.). Međutim, zbog relativno dugog vremena skeniranja, PMMR angiografija je osjetljiva na sedimentaciju kontrastnog medija ovisno o položaju, što degradira kvalitetu slike. Trenutni istraživački napori

posvećeni su razvoju novih mješavina PMMR kontrastnih medija kako bi se prevladalo ovo tehničko ograničenje [17].



Slika 18. Postmortem MR (PMMR) angiografija: lijevi stupac sadrži nativne aksijalne T1 ponderirane slike abdomena (a), luka aorte (b) i plućnih arterija (c), desni stupac prikazuje postkontrastni T1 ponderirane slike sa saturacijom masti istih razina (Izvor: Ruder, Thomas D., Michael J. Thali, and Gary M. Hatch. "Essentials of forensic post-mortem MR imaging in adults.")

Postmortem angiografija je relativno dugotrajan postupak, zahtijeva namjensku opremu i možda nije uvijek izvediva. Stoga je procjena koronarne arterijske bolesti često ograničena na post mortem snimanje bez kontrasta. Kalcificirani plakovi koronarne arterije mogu se procijeniti CT-om bez kontrasta i korisni su za procjenu rizika od temeljne stenoze, ali ne pružaju izravne dokaze o stenozu. Procjena CAD na nekontrastnom PMMR smatra se problematičnom. Nedavno je predstavljen novi pristup otkrivanju koronarne arterijske bolesti na PMMR-u. Ovaj pristup temelji se na pojavi ili odsutnosti artefakata kemijskog pomaka duž koronarnih arterija. Artefakti kemijskog pomaka uzrokovani su razlikom u frekvenciji rezonancije masti i vode i pojavljuju se kao svijetle i tamne trake na suprotnim stranama zahvaćene strukture na T2 ponderiranim slikama. U usporedbi s opsežnom literaturom o snimanju srca, postoji vrlo malo literature o PMMR snimanju krvožilnog sustava. Ipak, postoje jaki dokazi da PMMR može točno prikazati slučajeve rupture torakalne ili abdominalne disekcije aorte [17].

3.7.3. Snimanje abdomena

Opće je slaganje da PMMR bez kontrasta otkriva bolje detalje o mekim tkivima od PMCT bez kontrasta, te se stoga smatra da je MR korisniji od CT-a za procjenu trbušnih organa. Visok kontrast mekog tkiva i sposobnost MR-a da vizualizira patologiju mekog tkiva također su glavni razlog zašto je PMMR modalitet izbora u postmortem neonatalnim i pedijatrijskim slikama. Međutim, u postmortalnom snimanju odrasle osobe, snimanje abdomena igra marginalnu ulogu i samo 2% svih objavljenih članaka o forenzičkim post-mortem slikama presjeka posvećeno je snimanju abdomena [36].

U studiji iz 2003. Thali i sur. izvijestili su da značajan dio traumatskih ozljeda abdomena nije bio detektiran ni na PMCT ni na PMMR. Nekoliko godina kasnije, Christe i suradnici potvrdili su ovo zapažanje u svojoj usporednoj studiji post-mortem snimanja abdominalne traume. Njihovo istraživanje je pokazalo da su osjetljivost i specifičnost PMMR-a u pogledu otkrivanja trbušnih ozljeda bile znatno niže od očekivanih. U naknadnoj studiji, Ross i sur. izvijestili su o izrazito većoj osjetljivosti i specifičnosti u pogledu razderotina jetre (80% odnosno 100%). Razine osjetljivosti za ozljede slezene, gušterače i bubrega ostale su na oko 60%, dok je ukupna osjetljivost bila >90%. Kao što je slučaj sa torakalnim snimanjem, ovo značajno poboljšanje od prve do druge studije pokazuje važnost posvećene obuke i iskustva u forenzičkoj radiologiji kako bi se osigurala visoka dijagnostička točnost [37].

Gastrointestinalni trakt ostaje pomalo slijepa točka na PMMR-u. Otkrivanje gastrointestinalnih patologija ometa i intraluminalno i intramuralno postmortem stvaranje plina i nemogućnost uvođenja intraluminalnog kontrasta [17].

PMMR snimanje abdomena i gastrointestinalnog trakta ostaje nedovoljno istraženo i potrebno je više istraživanja kako bi se produbilo naše razumijevanje ove forenzički relevantne teme. Za sada je najpraktičniji pristup pregledati trbušne organe za forenzičku korist na T2 slikama. To omogućuje otkrivanje većine traumatskih ozljeda trbušnih organa [17].

3.7.4. Snimanje mišićno-koštanog sustava

PMCT je modalitet izbora za procjenu i vizualizaciju ozljede skeleta u forenzičkim istragama smrti. Međutim, sposobnost PMMR-a da istakne edem koštane srži na STIR sekvencama nudi dublji uvid u slijed događaja nego sam PMCT. Buck i sur. prvi su primijetili potencijalnu i povremenu superiornost PMMR-a nad PMCT-om u forenzičkoj rekonstrukciji skeletnih ozljeda. Njihova publikacija izvještava o seriji od pet smrtnih slučajeva u prometu, gdje je PMMR omogućio otkrivanje nagnječenja kostiju koja nisu vidljiva na PMCT-u. U tim slučajevima, PMMR je bio ključan za rekonstrukciju nesreće. Nadalje, postoje dokazi da PMMR dopušta razliku između prijeloma prije smrti i prijeloma nakon smrti na temelju prisutnosti ili odsutnosti edema koštane srži [36, 38].

Postoje konkretni dokazi da je PMMR vrijedan alat u forenzičkim istragama smrti uslijed traume. U analizi 40 skupova PMMR podataka za cijelo tijelo, ukupna osjetljivost PMMR-a na otkrivanje ozljeda kostura bila je gotovo 70% i dosegla je srednju specifičnost od >90%. Prijelomi gornjih ekstremiteta najčešće su promašeni zbog ograničenog vidnog polja. Otkriveno je da su hematomi potkožnog masnog tkiva otkriveni u 90% svih slučajeva [37].

3.8. EMOCIONALNI UČINCI

Rad s pokojnikom može utjecati na emocionalnu dobrobit radioloških tehnologa. Zapravo, posttraumatski stresni poremećaj (PTSP) je čest kod ljudi koji rade u forenzici. PTSP se karakterizira kao anksiozni poremećaj koji se razvija nakon izlaganja zastrašujućem događaju u kojem je nastupila teška tjelesna ozljeda. Prema Nacionalnom institutu za Mentalno zdravlje, događaji koji mogu izazvati PTSP uključuju nasilne osobne napade, prirodne katastrofe ili katastrofe uzrokovane ljudima, nesreće ili vojne borbe [27].

Osobe koje pate od PTSP-a pokazuju tri niza simptoma: ponovno proživljavaju događaje (kroz flashbackove ili noćne more), pokušavaju izbjeći situacije ili stvari koje ih podsjećaju na traumu i pokazuju znakove hiper-eksiciranosti. Međutim, može se reći da izloženost traumatskim događajima može varirati ovisno o zanimanju. Za neka zanimanja, kao što su vojnici u borbi, izloženost može biti neizbježna. Druga skupina koja se sve više prepoznaje kao osjetljiva na PTSP su djelatnici hitne pomoći. Spasioci, bolničko osoblje, savjetnici i djelatnici mentalnog zdravlja svi su u opasnosti ako su blisko uključeni u veliki traumatski događaj. Oni mogu doživjeti simptome traume slične žrtvama i mogu se osjećati preopterećeni poslom koji je uključen ili se previše identificirati s onima kojima pomažu [19].

U studiji o izloženim spasilačkim radnicima ili radnicima u katastrofama u usporedbi s radnicima ne izloženim katastrofama, učestalost akutnog stresnog poremećaja, PTSP-a i depresije bila je značajno veća kod izloženih radnika. S 13 mjeseci dijagnosticirano je 40,5% radnika koji su bili izloženi događajima masovnih stradavanja sa sva 3 stanja naspram 20,4% neeksponiranih radnika. Osim toga, više izloženi radnici tražili su liječničku pomoć zbog svojih emocionalnih stanja [27].

Što se tiče masovnih katastrofa utvrđeno je da što je duže vremena provedeno u istraživanju, to je nakon toga nastupilo manje psiholoških učinaka, što je u početku bilo iznenađujuće. Također je bitno istaknuti mentalnu i fizičku pripremu potrebnu prije obje situacije i pokazalo se da što je ispitanik bio spremniji, to se nakon toga osjećao manje traumatizirano. Iz toga proizlazi da su ispitanici za hitne slučajeve doživjeli znatno više emocionalne traume jer su bili nespremni za situaciju s kojom su se morali suočiti [27].

4. ZAKLJUČAK

Primjena radiološke tehnologije u kriminalističkoj istrazi može biti od velike koristi. Iako je radiografija najčešći modalitet koji se danas koristi, CT skeniranje, MR slikanje i drugi modaliteti imaju svijetlu budućnost.

Forenzička radiografija primjenjuje se u različitim okolnostima (npr. krijumčarenje, provjera autentičnosti dokumenata, umjetničkih djela, dragulja itd.) te pri pomoći u rješavanju smrtonosnih slučajeva (npr. utvrđivanje uzroka smrti ili identificiranje pokojnika).

Dodatno, forenzička radiografija je neinvazivna i pokazuje unutarnje tijelo bez disekcije, što je korisno kada vjerska ili kulturna uvjerenja zabranjuju otvaranje tijela pokojnika. Nedostatci uključuju troškove opreme i nedostatak obučenog osoblja za provođenje i tumačenje radioloških slika.

Za radiološke tehnologe, pravila radijacijske sigurnosti primjenjuju se kod slikanja pokojnika i živih. Mnogi izazovi povezani su s radom u području forenzike, kao što su proračunska ograničenja, teški radni uvjeti i emocionalni utjecaj rada s pokojnicima. Glavne smetnje s kojom se susreću traumatizirani djelatnici u hitnim situacijama su bila nesаница i opsesija.

Poboljšano prepoznavanje vrijednosti forenzičke radiografije i pojava nekoliko forenzičkih radioloških organizacija omogućile su napredak u tom polju. Nadalje, radiološki tehnolozi koji rade u forenzici će vjerojatno imati koristi od saznanja da njihov rad može pomoći u rješavanju pitanja u vezi sa smrću žrtve, čime se donosi mir bližnjima žrtve.

5. LITERATURA

1. Rainio J, Lalu K, Ranta H, Penttilä A, Radiology in forensic expert team operations, *Leg Med (Tokyo)* (2001); 34-43.
2. Carew RM, Errickson D, Imaging in forensic science: five years on, *J Forensic Radiol Imaging* (2019); 16:24–33.
3. Flach PM, Gascho D, Schweitzer W, Ruder TD, Berger N, Ross SG, et al. Imaging in forensic radiology: an illustrated guide for postmortem computed tomography technique and protocols, *Forensic Sci Med Pathol.* (2014); 10:583–606.
4. Jalalzadeh H, Giannakopoulos GF, Berger FH, Fronczek J, van de Goot FRW, Reijnders UJ, et al. Post-mortem imaging compared with autopsy in trauma victims – a systematic review, *Forensic Sci Int.* (2015); 257:29–48
5. Ebert LC, Flach P, Schweitzer W, Leipner A, Kottner S, Gascho D, et al. Forensic 3D surface documentation at the Institute of forensic medicine in Zurich – workflow and communication pipeline. *J Forensic Radiol Imaging* (2016); 5:1–7.
6. Ampanozi G, Halbheer D, Ebert LC, Michael JT, Held U, Postmortem imaging findings and cause of death determination compared with autopsy: a systematic review of diagnostic test accuracy and meta-analysis. *Int J Legal Med* (2020); 134:321–337.
7. Norberti N, Tonelli P, Giaconi C, Nardi C, Focardi M, Nesi G, et al. State of the art in post-mortem computed tomography: a review of current literature. *Virchows Arch.* (2019); 475:139–150.
8. Inokuchi G.; Yoshida M.; Makino Y.; Iwase H.; Utility of contrast-enhanced computed tomography in forensic examination of a stab wound in living individuals. *Forensic Sci Med Pathol.* (2019); 15:463–469.
9. Matusz EC, Schaffer JT, Bachmeier BA, Kirschner JM, Musey PI. Jr, Roumpf SK, et al. Evaluation of nonfatal strangulation in alert adults. *Ann Emerg Med.* (2020); 75:329–338.
10. Buck U, Naether S, Räss B, Jackowski C, Thali MJ, Accident or homicide – virtual crime scene reconstruction using 3D methods. *Forensic Sci Int.* (2013); 225:75–84.
11. Christensen A, Smith M, Gleiber D, Cunningham DL, Wescott DJ, The use of x-ray computed tomography technologies in forensic anthropology. *FA* (2018); 1:124–140.
12. Andriole KP, Wolfe JM, Khorasani R, Treves ST, Getty DJ, Jacobson FL, et al. Optimizing analysis, visualization, and navigation of large image data sets: one 5000-section CT scan can ruin your whole day. *Radiology* (2011); 259:346–362.
13. Ampanozi G, Zimmermann D, Hatch GM, Ruder TD, Ross S, Flach PM, et al. Format preferences of district attorneys for post-mortem medical imaging reports:

- understandability, cost effectiveness, and suitability for the courtroom: a questionnaire based study. *Leg Med (Tokyo)* (2012); 14:116–120.
14. Buck U, Naether S, Braun M, Bolliger S, Friederich H, Jackowski C, et al. Application of 3D documentation and geometric reconstruction methods in traffic accident analysis: with high resolution surface scanning, radiological MSCT/MRI scanning and real data based animation. *Forensic Sci Int.* (2007); 170:20–28.
 15. Brogdon B, Lichtenstein J, Forensic radiology in historical perspective. In: Brogdon B, ed. *Forensic Radiology*. Boca Raton, FL: CRC Press; (1998); 13-34.
 16. Uldin T, Virtual anthropology - a brief review of the literature and history of computed tomography. *Forensic Sci Res.* (2017); 2(4):165-173.
 17. Ruder, Thomas D, Michael JT, Gary MH, "Essentials of forensic post-mortem MR imaging in adults " *The British journal of radiology* (2014)
 18. Ros PR, Li KC, Vo P, Baer H, Staab EV, Preautopsy magnetic resonance imaging: initial experience. *Magn Reson Imaging* (1990); 8: 303–8.
 19. Walsh M, Reeves P, Scott S, When disaster strikes; the role of the forensic radiographer, *Radiography* (2004); 33-43
 20. Baker M, Hughes N, The use of radiography in forensic medicine. *Radiography* (1997); 3: 311-320
 21. Di Vella G, Campobasso CP, Dragone M, Introna Jr. F, Skeletal sex determination by scapular measurements. *Boll Soc Ital Biol Supermentale* (1995); 229-305
 22. Bertelsen PK, Clement JG, Thomas CD, Radiography in a morphometric study of the cortex of the human femur from early childhood to advanced old age. *Forensic Sci Int.* (1995); 74: 63-67
 23. Owsely DW, Ubelaker DH, Houck MM, The role of forensic anthropology in the recovery and analysis of branch Davidian compound victims: techniques of analysis.
 24. Newman J, McLemore J, Forensic medicine: matters life and death. *Radiol Technol.* (2000); 71: 169-184
 25. Adams N, An introduction to forensic imaging. Published (2009); Accessed
 26. Hughes N, Baker M, THE USE OF RADIOGRAPHY IN FORENSIC MEDICINE, *Radiography* (1997); 3, 311-320
 27. Reynolds MS, ELS, *Forensic Radiography: An Overview* (2010); Vol. 81/No. 4
 28. Hatch GM, Dedouit F, Christensen AM, Thali MJ, Ruder TD, RADid: a pictorial review of radiological identification using postmortem CT *J Forensic Radiol Imaging* (2014); 52-59

29. Linnau KF, Cohen WA, Radiological evaluation of attempted suicide by hanging: cricotracheal separation and common carotid artery dissection *AJR Am J Roentgenol* (2002); 214
30. Dedouit F, Otal P, Costagliola R, Lacroix FL, Telmon N, Rouge D, et al. Role of modern cross-sectional imaging in thanatology: a pictorial essay *J Radiol* (2006); 619-638
31. Daghfous A, Bouzaïdi K, Abdelkefi M, Rebai S, Zoghlemi A, Mbarek M, et al. Contribution of imaging in the initial management of ballistic trauma, *Diagn Interv Imaging* (2015); 45-55
32. Harcke H.T, Levy A.D, Getz J.M, Robinson S.R, MDCT analysis of projectile injury in forensic investigation, *AJR Am J Roentgenol* (2008); 106-111
33. Garetier M, Deloire L, Dédouit F, Dumoussat E, Saccardy C, Ben Salem D, Imagerie tomodensitométrique post-mortem du suicide, Elsevier Masson SAS, (2017); 204-216
34. Levy A.D, Harcke H.T, Essentials of forensic imaging: a text-atlas, CRC Press, Boca Raton (2010); 163-181
35. Mokrane FZ, Savall F, Rérolle C, Blanc A, Saint Martin P, Rousseau H, et al. The usefulness of post-mortem CT angiography in injuries caused by falling from considerable heights: three fatal cases, *Diagn Interv Imaging* (2014) 1085-1090
36. Baglivo M, Winklhofer S, Hatch GM, Ampanozi G, Thali MJ, Ruder TD, The rise of forensic and post-mortem radiology—analysis of the literature between the years 2000 and 2011. *J Forensic Radiol Imaging* (2013); 1: 3–9
37. Ross S, Ebner L, Flach P, Brodhage R, Bolliger SA, Christe A, et al.. Postmortem whole-body MRI in traumatic causes of death. *AJR Am J Roentgenol* (2012); 199: 1186–92
38. Thayyil S, Sebire NJ, Chitty LS, Wade A, Chong W, Olsen O, et al.. Post-mortem MRI versus conventional autopsy in fetuses and children: a prospective validation study (2013); 382: 223–33

6. ŽIVOTOPIS

Osobni podatci

Ime i prezime: Ivana Stjepić

Datum i mjesto rođenja: 12.12.2000., Požega, Republika Hrvatska

Državljanstvo: Hrvatsko

Obrazovanje

2007. - 2011. Osnovna škola fra Kaje Adžića, Pleternica (Područna škola: Kuzmica)

2011. - 2015. Osnovna škola Antuna Kanižlića, Požega

2015. - 2019. Katolička gimnazija, Požega (smjer: klasična gimnazija)

2019. – 2022. Sveučilište u Splitu, Sveučilišni odjel zdravstvenih studija
(smjer: radiološka tehnologija)

Osobne vještine i kompetencije

Materinji jezik: hrvatski

Ostali jezici: engleski i njemački (A2)

Računalne vještine: aktivno i svakodnevno korištenje MS Office paketa i interneta

Ostalo: vozačka dozvola „B kategorije“