

Automatizirani pregled dojke ultrazvukom

Žaja, Marija

Undergraduate thesis / Završni rad

2022

Degree Grantor / Ustanova koja je dodijelila akademski / stručni stupanj: **University of Split / Sveučilište u Splitu**

Permanent link / Trajna poveznica: <https://um.nsk.hr/um:nbn:hr:176:727408>

Rights / Prava: [In copyright](#)/[Zaštićeno autorskim pravom.](#)

Download date / Datum preuzimanja: **2025-02-23**



Sveučilišni odjel zdravstvenih studija
SVEUČILIŠTE U SPLITU

Repository / Repozitorij:

[Repository of the University Department for Health Studies, University of Split](#)



zir.nsk.hr



UNIVERSITY OF SPLIT



DIGITALNI AKADEMSKI ARHIVI I REPOZITORIJI

SVEUČILIŠTE U SPLITU

Podružnica

SVEUČILIŠNI ODJEL ZDRAVSTVENIH STUDIJA

PREDDIPLOMSKI SVEUČILIŠNI STUDIJ

RADIOLOŠKA TEHNOLOGIJA

Marija Žaja

AUTOMATIZIRANI PREGLED DOJKE ULTRAZVUKOM

Završni rad

Split, 2022.

SVEUČILIŠTE U SPLITU

Podružnica

SVEUČILIŠNI ODJEL ZDRAVSTVENIH STUDIJA

PREDDIPLOMSKI SVEUČILIŠNI STUDIJ

RADIOLOŠKA TEHNOLOGIJA

Marija Žaja

AUTOMATIZIRANI PREGLED DOJKE ULTRAZVUKOM

AUTOMATED BREAST ULTRASOUND

Završni rad/Bachelor's Thesis

Mentor:

Tatjana Matijaš, mag. rad. techn., pred.

Split, 2022.

ZAHVALA

Zahvaljujem svojoj mentorici Tatjani Matijaš, mag. rad. tech. pred. na susretljivosti, strpljenju i nesebičnoj pomoći koju mi je pružala, ne samo za vrijeme pisanja završnog rada, već i tijekom tri godine preddiplomskog studija.

Zahvaljujem se i svojoj obitelji na razumijevanju i potpori koju su mi pružali kroz cijelo obrazovanje jer bez njih ništa od ovoga ne bi bilo ostvarivo.

TEMELJNA DOKUMENTACIJSKA KARTICA

ZAVRŠNI RAD

Sveučilište u Splitu
Sveučilišni odjel zdravstvenih studija
Radiološka tehnologija

Znanstveno područje: Biomedicina i zdravstvo
Znanstveno polje: Kliničke medicinske znanosti

Mentor: Tatjana Matijaš, mag. rad. techn., pred.

AUTOMATIZIRANI PREGLED DOJKE ULTRAZVUKOM

Marija Žaja, 611146

Sažetak:

Uvod: Zbog sve većeg broja oboljelih od raka dojke, a kako bi se smanjila smrtnost, vrlo je važna rana dijagnostika. U dijagnostici raka dojke koriste se metode kao što su mamografija, DBT, MRI, HHUS ili ABUS.

Cilj rada: Cilj ovoga rada je bio sustavnim pregledom literature prikazati princip rada ABUS-a te ukazati na njegove prednosti i nedostatke u odnosu na konvencionalne metode snimanja dojki.

Rasprava: ABUS je relativno nova ultrazvučna metoda koja je pokazala izvrsne rezultate kod žena s gustim grudima. Korištenje ABUS-a smanjuje ovisnost o operateru, a omogućuje vrijedne dijagnostičke informacije s multiplanarnim rekonstrukcijama. Pregledom brojnih istraživanja u ovom radu, ABUS se pokazao kao značajno osjetljivija metoda sa boljom stopom otkrivanja raka dojke u odnosu na zlatni standard, mamografiju. Korištenje ovih dviju metoda zajedno u probiru pokazalo je izvrsne rezultate koji potvrđuju važnost implementacije u kliničku praksu. Nedostatak kombinacije ABUS-a i mamografije je bio taj što je u velikom broju studija specifičnost bila niža u odnosu na samu mamografiju. U odnosu na DBT, ABUS je pokazao superiornije rezultate, osim u detekciji kalcifikacija. Iako je ABUS pokazao nešto lošije rezultate u usporedbi s MRI-om, jednostavnost uporabe i niska cijena čine ga alternativom MRI-u. Što se pak HHUS-a tiče, kao njegovu prednost u odnosu na ABUS pacijentice su navele manje bolan pregled i kraće trajanje, iako se on pokazao manje osjetljivijim i specifičnijim u odnosu na ABUS. Korištenje umjetne inteligencije danas postaje svakodnevica, pa su tako razvijeni i posebni CAD softveri za ABUS kojima je svrha poboljšati stopu otkrivanja raka dojke i točnost radiologa. Korištenje CAD-a značajno je smanjilo vrijeme očitavanja slika te poboljšalo dijagnostičku točnost ABUS-a.

Zaključak: Prema svim iznesenim podacima, važnost ABUS uređaja u kliničkoj praksi je iznimno velika, a daljnim razvojem tehnologije i medicine, očekuje se njegova potpuna integracija u zdravstvene sustave diljem svijeta.

Ključne riječi: ABUS, CAD, mamografija, probir, rak dojke.

Rad sadrži: 45 stranica, 21 slika, 4 tablice, 0 priloga, 66 literaturnih referenci.

Jezik izvornika: hrvatski

BASIC DOCUMENTATION CARD

BACHELOR THESIS

University of Split
University Department for Health Studies
Radiology technology

Scientific area: Biomedicine and health care

Scientific field: Clinical medical sciences

Supervisor: Tatjana Matijaš, mag. rad. techn., lect.

AUTOMATED BREAST ULTRASOUND

Marija Žaja, 611146

Summary:

Introduction: Due to the growing number of breast cancer patients, an early diagnosis is important in order to reduce the mortality rate of those affected. Methods such as mammography, DBT, MRI, HHUS or ABUS are used in the detection of breast cancer.

Aim: The aim of this paper is to systematically review the literature to show the basic principle of ABUS and to point out its advantages and disadvantages in relation to conventional methods of breast imaging.

Discussion: ABUS is a relatively new ultrasound method that performs well on patients with dense breast tissue. It reduces operator-dependence and provides valuable diagnostic information with multiplanar reconstructions. Using evidence from reliable researches, these studies have demonstrated that ABUS has a higher diagnostic accuracy compared to mammography, which continues to remain the primary modality for early diagnosis of breast cancer. Applying ABUS as an adjunct to mammography during the screening test has proven effective and further confirmed the importance of continuing their application in clinical practice. The disadvantage of the combination of ABUS and mammography was that in a large number of studies the specificity was lower compared to mammography itself. Compared to DBT, ABUS has demonstrated to have a higher diagnostic performance, with the exception that it lacks the ability to effectively detect calcifications. Although MRIs seem to outperform ABUS, ABUS devices offer a cost-effective and easy to use imaging system, making it the best alternative. The HHUS technique, on the other hand, was perceived by many studies as less painful, with a shorter operative time compared to ABUS. However, the sensitivity and specificity of this screening method continues to remain inferior to ABUS. The use of artificial intelligence is becoming widely used today. As a result, the CAD software has been developed to be applied in conjunction with ABUS in order to improve the detection rate of breast cancer as well as its accuracy. The use of CAD significantly reduced image reading time and improved the overall diagnostic accuracy of ABUS.

Conclusion: According to all the presented data, the use of ABUS medical devices in clinical practice continues to grow in importance and with the further development of technology and medicine, its full integration into healthcare systems around the world is expected.

Keywords: ABUS, breast cancer, CAD, mammography, screening.

Thesis contains: 45 pages, 21 figures, 4 tables, 0 supplements, 66 references.

Original in: Croatian

SADRŽAJ

SAŽETAK.....	I
SUMMARY	II
SADRŽAJ.....	III
1. UVOD	1
1.1 ANATOMIJA DOJKE	1
1.2 MAMOGRAFIJA	3
1.3 DIGITALNA TOMOSINTEZA DOJKE	5
1.4 MAGNETSKA REZONANCIJA DOJKE	8
1.5 UMJETNA INTELIGENCIJA	9
1.6 ULTRAZVUK	11
1.7 RUČNI ULTRAZVUK DOJKE	13
1.8 AUTOMATIZIRANI PREGLED DOJKE ULTRAZVUKOM	15
1.8.1 Princip rada ABUS-a	15
1.8.2 Kvaliteta slike i artefakti.....	19
2. CILJ RADA.....	24
3. RASPRAVA	25
3.1 USPOREDBA MAMOGRAFIJE I ABUS-A.....	25
3.2 USPOREDBA DIGITALNE TOMOSINTEZE DOJKE I ABUS-A	28
3.3 USPOREDBA MAGNETSKE REZONANCIJE DOJKE I ABUS-A	29
3.4 USPOREDBA RUČNOG ULTRAZVUKA DOJKE I ABUS-A.....	31
3.5 FUZIJA UMJETNE INTELIGENCIJE I ABUS-A.....	34
4. ZAKLJUČAK	36
5. LITERATURA.....	37
6. ŽIVOTOPIS	45

1. UVOD

Incidencija raka dojke u stalnom je porastu, a prema podacima Svjetske zdravstvene organizacije u 2020. godini u svijetu je bilo 2,3 milijuna s dijagnozom i 685 000 umrlih od raka dojke [1]. U Hrvatskoj su u 2020. godini od raka dojke oboljele 2894 žene, a umrle su njih 832 [2]. Čimbenici rizika za nastanak raka dojke su: dob, mamografski veća gustoća grudi, rana menarha, kasna menopauza, kasna dob prvorođkinje, nerotkinja, nezdravi način života te izloženost ionizirajućem zračenju. Pozitivna obiteljska anamneza također je čimbenik rizika, a visoki rizik nastanka raka dojke imaju žene sa mutacijama BRCA1 i BRCA2 gena [3].

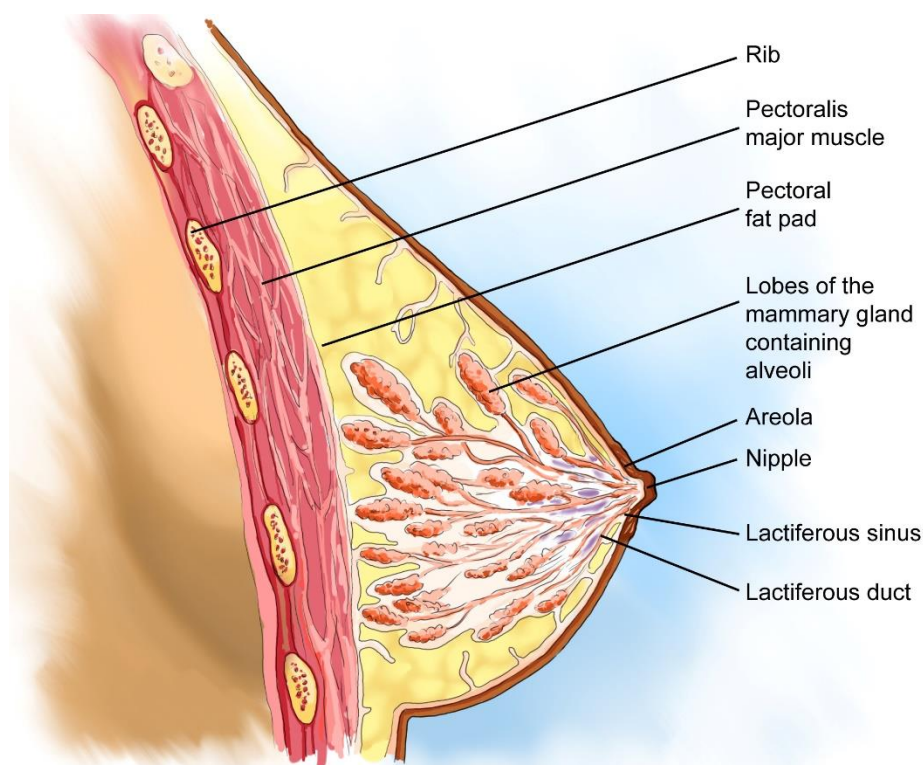
Ako se karcinom dojke otkrije u ranoj fazi (do 1 cm), šansa izliječenja je vrlo visoka (98%) [4]. Zbog toga se provodi probir (engl. *screening*) kako bi se bolest otkrila kod asimptomatskih pacijenata i u ranoj fazi. Smrtnost od raka dojke može se smanjiti preventivnim pregledima, zbog čega je u Hrvatskoj uveden Nacionalni program ranog otkrivanja raka dojke, a kojim su obuhvaćene sve žene u dobi od 50 do 69 godina. Provođenjem programa žene se svake dvije godine poziva na mamografski pregled dojki, a cilj je smanjenje smrtnosti od raka dojke za 25% do 30% [5].

U otkrivanju bolesti dojke mogu se koristiti brojne radiološke metode kao što su ručni ultrazvuk dojke, HHUS (engl. *Handheld Ultrasound*), automatizirani ultrazvuk dojke (engl. *Automated breast ultrasound*), digitalna mamografija, FFDM (engl. *Full-Field Digital Mammography*), digitalna tomosinteza dojke, DBT (engl. *Digital breast tomosynthesis*) te magnetska rezonancija, MRI (engl. *Magnetic Resonance Imaging*). Ultrazvuk je, nakon mamografije, najčešća metoda za slikovni prikaz dojke. Preventivnom pregledu dojki ultrazvukom trebale bi pristupiti žene mlađe od 40 godina, a osobito žene koje imaju pozitivnu obiteljsku anamnezu raka dojke. Pregled bi trebalo ponoviti svake ili svake druge godine [6].

1.1 ANATOMIJA DOJKE

Dojka je parni, simetrični i egzokrini žlijezdani organ koji se nalazi na prednjoj strani prsnog koša. To je kompleksna tubuloalveolarna žlijezda, izgrađena od 20-25 duktalno-lobularnih jedinica. Svaka žlijezda izgrađuje po jedan režanj dojke, zajedno s vezivnim i

masnim tkivom. Svaki režanj ima jedan glavni odvodni kanal (lat. *ductus lactiferus*), a svi kanali zajedno imaju izlazni otvor na bradavici (lat. *porus lactiferus*). Bradavicu dojke (lat. *mamilla mammae*) okružuje areola (lat. *areola mammae*), a te dvije strukture su jače pigmentirane od ostatka dojke (Slika 1.). Glavna funkcije ove žlijezde je proizvodnja mlijeka, kojim se pomoću utjecaja različitih hormona omogućuje prehrana novorođenčetu. Najvažniji hormoni su oksitocin i prolaktin [7].



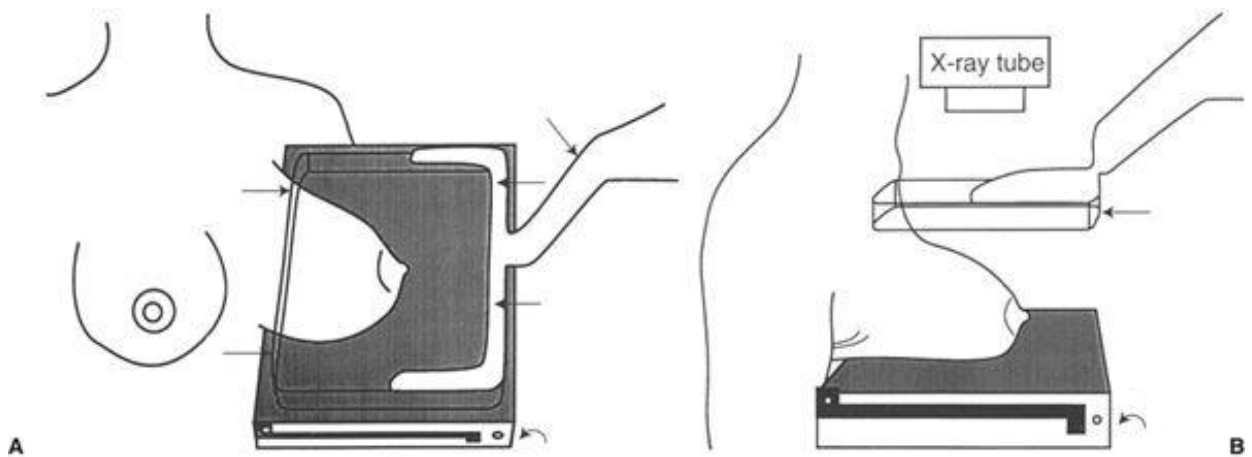
Slika 1. Anatomija dojke

Izvor: https://cdn3.f-cdn.com/contestentries/860784/7636185/57f2d0eee5905_thumb900.jpg

Starost je uglavnom obrnuto proporcionalna sa gustoćom dojki. Mlađe žene imaju veći udio žljezdanog nego masnog tkiva, pa samim time i gušće dojke. Starenjem i ulaskom žena u menopauzu, žljezdano tkivo se zamijenjuje masnim tkivom i dojke se smanjuju gustoća. Također, Cooperovi ligamenti u dojci gube na elastičnosti, pa dojke postaju opuštenije [3].

1.2 MAMOGRAFIJA

Digitalna mamografija je prva metoda izbora u dijagnostici patologija dojke, a omogućuje prikaz sa visokom kontrastnom i prostornom rezolucijom, uz male doze zračenja [8]. Doza tijekom rutinske mamografije iznosi 0,7 mSv, što je ekvivalentno dozi koja se primi pozadinskim zračenjem u razdoblju od tri mjeseca. To je metoda koja uključuje kompresiju tkiva dojke te izlaganje rendgenskim zrakama, koje se različito atenuiraju ovisno o karakteristikama tkiva dojke. Doza koju će dojke apsorbirati ovisi o debljini tkiva, tj. doza je proporcionalna debljini dojke [9]. Kako bi se postigla visoka kvaliteta mamografske slike, vrlo je važna optimalna kompresija dojke. Kompresijom dojke smanjujemo količinu raspršenog zračenja, a samim time i dozu zračenja te povećavamo rezoluciju slike. Kompresiju možemo postići primjenom automatskih uređaja za kompresiju ili ručnim određivanjem snage kompresije, što se radi kod silikonskih implantata [10]. Standardni namještaji koji se koriste su kraniokaudalni, CC (engl. *Craniocaudal*) i mediolateralni kosi, MLO (engl. *Mediolateral Oblique*) (Slika 2.) [9].



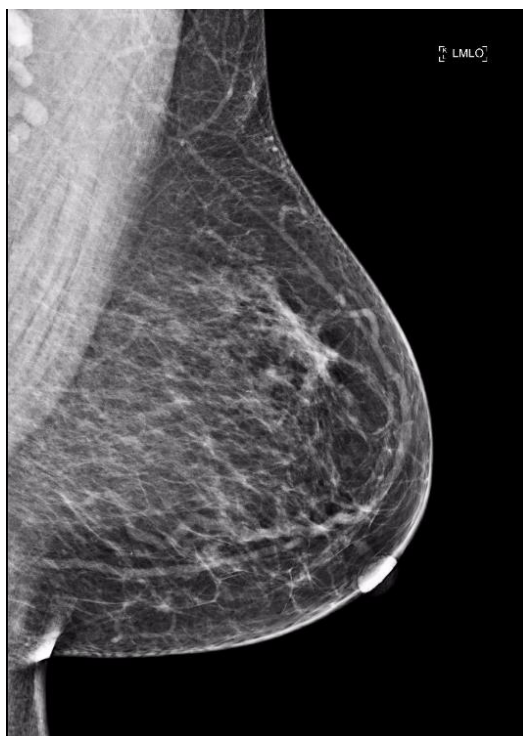Slika 2. MLO i CC namještaj pri snimanju dojki

Izvor: <https://radiologykey.com/wp-content/uploads/2016/09/image00900-1.jpeg>

FFDM koristi ravne detektore (engl. *flat panel*) što omogućuje dobivanje vrlo kvalitetnih snimaka, naknadnu obradu slike i pohranu [6]. Digitalnom konverzijom signala rendgenske zrake moguća je primjena sustava računalno potpomognute dijagnoze, CAD (engl. *Computer-aided diagnosis*). Digitalna mamografija je osnova na kojoj su utemeljene napredne tehnike snimanja kao što su kontrastom pojačana

mamografija, CEM (engl. *Contrast-enhanced mammography*) i digitalna tomosinteza dojke [3].

Stopa apsorpcije rendgenskih zraka je vrlo slična kod različitih vrsta tkiva dojke, pa zbog toga mamografija zahtijeva visokokvalitetno zračenje koje omogućuje razlikovanje tkiva pomoću različitih nijansi sive skale (Slika 3.). Digitalna slika se sastoji od određenog broja piksela koji su raspoređeni u dvodimenzionalnu slikovnu mrežu (matricu). Svakom pikselu je dodijeljena nijansa sive skale, koja je prikazana brojčano. Veličina piksela je povezana sa prostornom razlučivosti, odnosno što je manja veličina piksela, prikaz struktura će biti kvalitetniji. Digitalni mamografski sustavi obično imaju veličinu piksela od 0,03 do 0,1 mm [11].



Slika 3. Normalan prikaz tkiva dojke

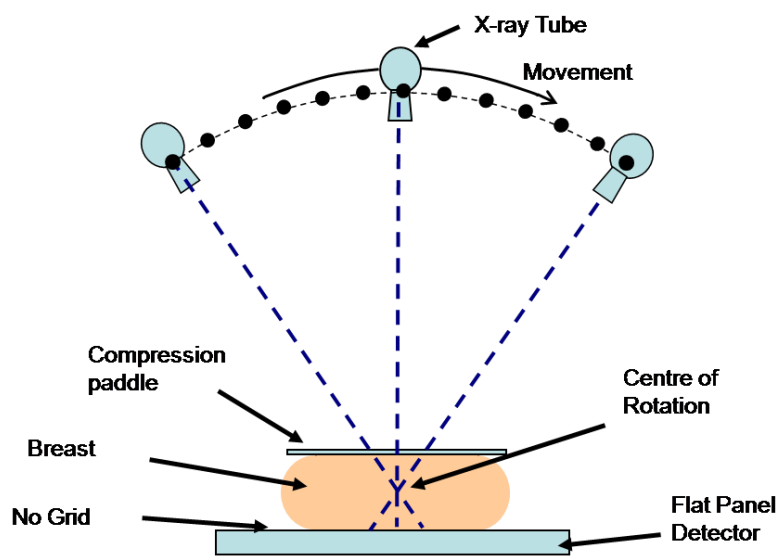
Izvor: <https://pressbooks.com/app/uploads/sites/66470/2017/10/normal-mammography-2-e1502466131862.png>

Mamografija ima visoku osjetljivost u detekciji karcinoma koji sadrže mikrokalcifikate. Suprotno tome, maligni tumori kod žena sa gustim grudima mogu ostati neotkriveni zbog superpozicije okolnog gustog tkiva. S obzirom na činjenicu da oko 40% žena ima guste grudi, a rizik pojave raka dojke kod takvih grudi je veći nego kod žena sa

manjom gustoćom grudi, važno je koristiti metode koje su komplementarne mamografiji kao što su ručni i automatizirani ultrazvuk dojke. Kombinacija ultrazvuka i mamografije za procjenu masa dojke pokazala je da poboljšava specifičnost dijagnostičke procjene i smanjuje broj biopsija s benignim nalazima [8].

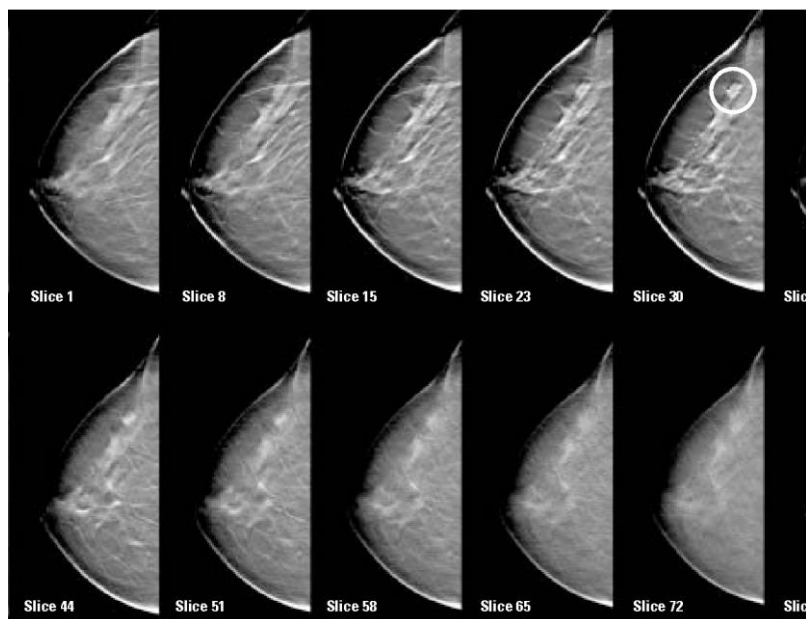
1.3 DIGITALNA TOMOSINTEZA DOJKE

Digitalna tomosinteza dojke, koja se također naziva i trodimenzionalna (3D) mamografija napredni je oblik snimanja dojki koji koristi niske doze zračenja i računalne rekonstrukcije za stvaranje trodimenzionalne slike dojki. Tomosinteza dojke pomaže u ranom otkrivanju i dijagnostici bolesti dojke. Rendgenska cijev kruži u luku oko komprimirane dojke hvatajući više slika svake dojke iz različitih kutova (Slika 4.). Te se digitalne slike zatim rekonstruiraju ili "sintetiziraju" u skup trodimenzionalnih slika pomoću računala (Slika 5.). Ovi skupovi slika pomažu minimizirati preklapanje koje može sakriti tumor ili otežati razlikovanje normalnog tkiva dojke od tumora [12].



Slika 4. Princip digitalne tomosinteze dojke

Izvor: <https://medphys.royalsurrey.nhs.uk/department/wp-content/uploads/2018/06/Obj-OPT2-Pic.png>




Slika 5. Slojevi dojke dobiveni DBT-om

Izvor: <https://d3i71xaburhd42.cloudfront.net/1bf3395a7f13bafcd13e1cb4fa4cec68ff6988d1/4-Figure5-1.png>

Kao najveću prednost DBT-a možemo navesti smanjenu dozu zračenja jer nema potrebe za izvođenjem dodatnih mamografskih snimki. Zbog kraćeg trajanja pretrage, smanjuje se mogućnost nastanka artefakata i pacijentice bolje podnose pretragu, a uz to je moguće u kraćem vremenu pregledati veći broj pacijentica. Još jedna od prednosti DBT-a je bolji prikaz kalcifikata. Nedostatci ove metode su artefakti koji mogu nastati zbog stranih tijela, superpozicije tkiva ili prirodne zakrivljenosti dojke [13].

Prototip FUSION-X-US-II je uređaj koji kombinira DBT i ABUS u jednom uređaju. Temelji se na ACUSON S2000 automatskom ultrazvuku dojki (Siemens Healthcare GmbH) i mamografskom uređaju MAMMOMAT Inspiration (Siemens Healthcare GmbH), koji su odobreni od strane Američke udruge za hranu i lijekove, FDA (engl. *Food and drug administration*). Ovakav uređaj koji kombinira obje metode nije komercijalno dostupan, već se koristi samo u istraživačke svrhe. Dojka se komprimira pomoću posebne tkanine, koja osigurava konstantnu napetost te jednaku raspodjelu kompresije za ABUS i propusnost rendgenskih zraka za tomosintezu [14]. Implementirana je nova značajka za poboljšanje kontakta između površine dojke i ultrazvučne sonde: poseban zračni jastuk pričvršćen na detektor koji se može napuhati kako bi se periferni dijelovi dojke homogeno gurnuli prema tkanini (Slika 6.). Napuhivanje ručno kontrolira radiološki tehnolog. Osim napuhivanja zračnog jastuka, izvedba tomosinteze uključuje pozicioniranje pacijentice i kompresiju dojke koja se ne razlikuje od rutinskih pregleda. Nakon tomosinteze, dojka ostaje stisnuta u istom položaju sve dok se ne završi ABUS snimanje. ABUS i DBT slike prenose se na digitalnu radnu stanicu gdje su oba modaliteta povezana i mogu se analizirati istodobno [15].



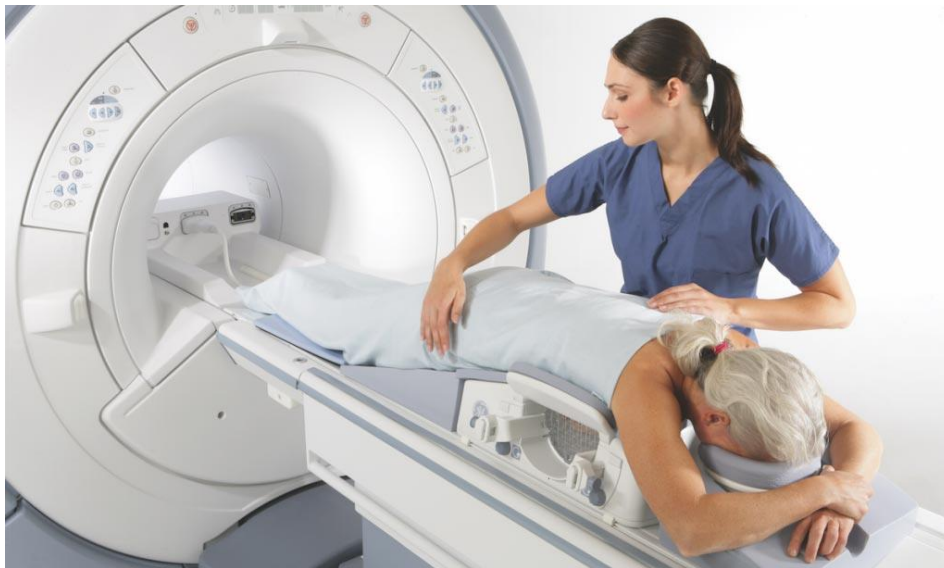Slika 6. a) Shematski prikaz prototipa FUSION-X-US-II, b) Fantom dojke pod kompresijom

Izvor:

https://www.ncbi.nlm.nih.gov/pmc/articles/PMC8277634/bin/404_2021_6081_Fig1_HTML.jpg

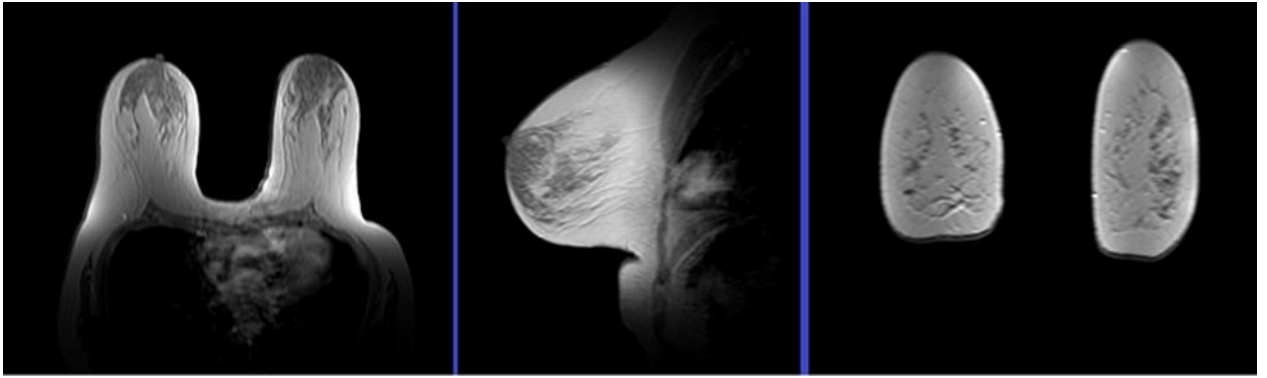
1.4 MAGNETSKA REZONANCIJA DOJKE

Magnetska rezonancija dojke je dijagnostička metoda za prikaz dojki koja ne koristi ionizirajuće zračenje, a daje izvrstan prikaz struktura dojke [16]. To je vrijedna dijagnostička metoda u evaluaciji karcinoma dojke, a dojka se prikazuje u sva tri presjeka (sagitalni, koronalni i transverzalni) [6]. Nastanak slike kod MRI-a je kompleksan, a temelji se na činjenici da voda ima najveći udio u ljudskom tijelu. Pacijentica se tijekom pregleda smješta licem prema dolje na stol uređaja i uvodi unutar kućišta gdje se tijelo magnetizira, čime su protoni vodika u pobuđenom stanju (Slika 7.). Koristi se posebna radiofrekventna zavojnica za dojke koja odašilje radiofrekventne valove kojima se protoni vodika otklanjaju od početnog položaja. Proton se u osnovno stanje vraća pomoću T1 (longitudinalna relaksacija) i T2 (transverzalna relaksacija) vremena relaksacije. Pri povratku u osnovno stanje, radiofrekventna zavojnica registrira signale i šalje ih u računalo koje obrađuje te signale i prikazuje ih na zaslonu. Zbog različitih T1 i T2 vremena pojedinih tkiva nastaje različiti kontrast na MR slici (Slika 8.) [16].



Slika 7. Položaj tijela tijekom MRI-a dojki

Izvor: https://globetechcdn.com/medicalimaging/images/stories/articles/article_images/2017-02-21/AJD-758.jpg



Slika 8. Magnetska rezonancija dojke u tri ravnine

Izvor:

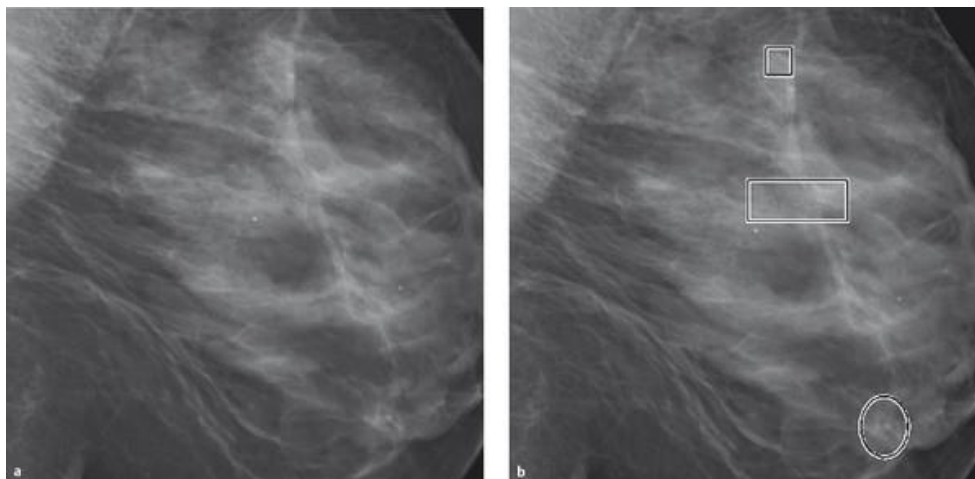
<https://mrimaster.com/images/POSSITION%20BUTTON/PLANNING/breast/MRI%20breast%20localizer%201.jpg>

Indikacije za MR pregled dojki su:

- procjena statusa intramamarnog implantata
- pozitivna obiteljska anamneza (oboljela majka, sestra ili baka)
- procjena multicentričnosti karcinoma
- preoperativna priprema
- kontrola nakon kemoterapije i zračenja
- poslijeoperacijsko praćenje
- dijagnostika zahvaćenosti pazušnih limfnih čvorova [6].

1.5 UMJETNA INTELIGENCIJA

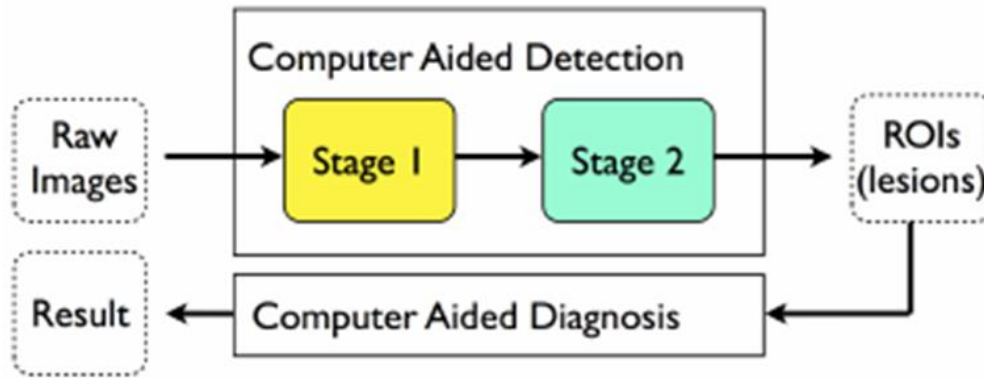
Umjetna inteligencija, AI (engl. *Artificial Intelligence*) predstavlja sustave koji analiziraju svoje okruženje te uz određenu autonomiju izvode različite postupke kako bi se ostvario zadani cilj. Težnja za većom učinkovitošću i djelotvornošću u zdravstvenoj skrbi glavni je razlog korištenja AI u medicini. Sustav umjetne inteligencije se integrira u radni tok unutar zdravstvene ustanove kako bi povećao efikasnost, a smanjio pogreške. Korištenje CAD-a ima kontinuiran rast, a njegov cilj je ukazati radiologu na važne objekte unutar slike (Slika 9.) [17].



Slika 9. Mamogram sa CAD oznakama

Izvor: http://radiologykey.com/wp-content/uploads/2018/04/978-3-13-201931-7_c005_f016ab.eps_epub1.jpg

Računalno potpomognuta detekcija uobičajeno sastoji od sljedećih koraka: predobrade slike, izdvajanje regija od interesa, ROI (engl. *Region of interest*), značajki ROI-a i klasificiranje bolesti prema značajkama (Slika 10.) [17]. Glavni cilj predobrade slike je poboljšati sliku i smanjiti mrlje uz očuvanje važnih dijagnostičkih značajki. Tehnika redukcije smanjenja šuma općenito uključuje metode filtriranja i složene pristupe. Segmentacija slike odvaja objekte od pozadine i dodjeljuje regije od interesa za izdvajanje značajki. Nakon segmentacije, značajke se izdvajaju za klasifikaciju, te se kao takve iz svakog različitog odjeljka kombiniraju kako bi se definirale značajke za danu tvorbu. Odabrane značajke unesene su u klasifikator kako bi se kategorizirale slike sa lezijama/bez lezija ili benignih/malignih klasa [18]. Kako bi detekcija bila uspješna, potrebne su visokorezolucijske radne stanice za pregled i akviziciju [17].



Slika 10. Tijek korištenja CAD-a

Izvor: [https://www.researchgate.net/profile/Krzysztof-](https://www.researchgate.net/profile/Krzysztof-Krawiec/publication/262011653/figure/fig2/AS:296742160486400@1447760252218/A-typical-flowchart-for-Computer-Aided-Detection-and-Diagnosis-Stage-1-of-the-process.png)

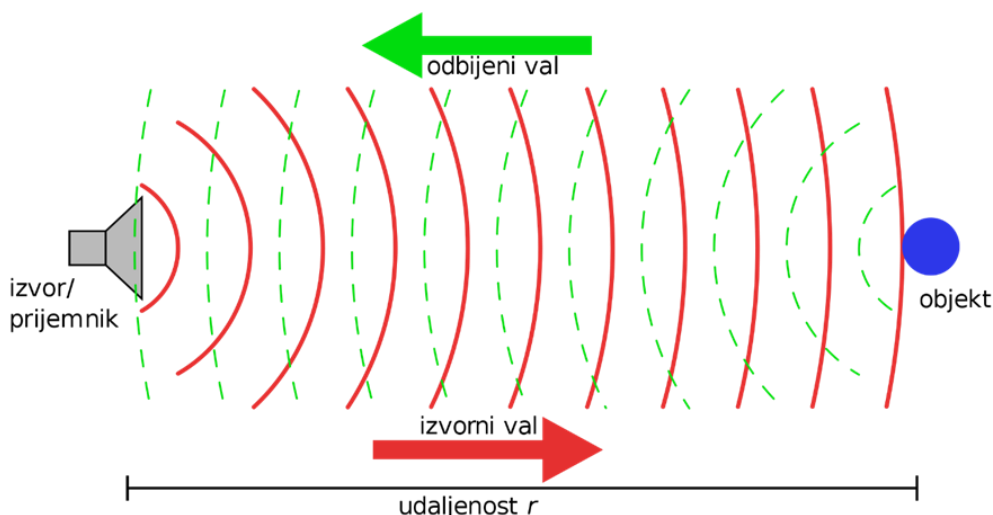
[Krawiec/publication/262011653/figure/fig2/AS:296742160486400@1447760252218/A-typical-flowchart-for-Computer-Aided-Detection-and-Diagnosis-Stage-1-of-the-process.png](https://www.researchgate.net/profile/Krzysztof-Krawiec/publication/262011653/figure/fig2/AS:296742160486400@1447760252218/A-typical-flowchart-for-Computer-Aided-Detection-and-Diagnosis-Stage-1-of-the-process.png)

Umjetna inteligencija nije prijetnja radiologiji, već je prilika za njezino poboljšanje. Naime, slično našoj prirodnoj inteligenciji, algoritmi AI promatraju medicinske slike kako bi identificirali obrasce nakon što su stekli informacije analizirajući ogroman broj pregleda i slika. Ti sustavi mogu dati informacije o karakterizaciji abnormalnih nalaza. To je važno jer nisu sve abnormalnosti reprezentativne za bolest i moraju se analizirati. Sustavi AI uče od slučaja do slučaja, ali za razliku od CAD sustava, koji samo naglašavaju prisutnost ili odsutnost značajki slike za koje se zna da su povezane s bolešću, sustavi AI gledaju na specifično označene strukture i također uče kako izdvojiti značajke slike koje su vidljive ili nevidljive za ljudsko oko. Ovaj pristup omogućuje bolje performanse od onih dobivenih starim CAD softverom, a radiologija sada prelazi sa subjektivne perceptivne vještine na objektivniju znanost. Ključna stvar je da AI ima potencijal zamijeniti mnoge rutinske zadatke detekcije, karakterizacije i kvantifikacije koje trenutno obavljaju radiolozi koristeći kognitivne sposobnosti [19].

1.6 ULTRAZVUK

Ultrazvuk je dijagnostička metoda oslikavanja temeljena na odašiljanju i detekciji ultrazvučnih valova koji se odbijaju od snimanih struktura ljudskoga tijela. Ultrazvuk kao dijagnostička metoda ima brojne prednosti, a najvažnije su: nekorištenje ionizirajućeg zračenja, pretraga u realnom vremenu, pokretljivost ultrazvučnog uređaja i neinvazivnost. Ultrazvučni val ima frekvenciju veću od 20 kHz. U ultrazvučnoj sondi, koja je ujedno i

odašiljač i prijemnik valova, nalaze se piezoelektrični kristali koji su izvor ultrazvučnih valova. Piezoelektrični kristali proizvode ultrazvučne valove koji se reflektiraju od granica različitih medija te se ponovno vraćaju u sondu (Slika 11.). Sonda dobivenu električnu energiju obrnutim piezoelektričnim efektom pretvara u mehaničke valove. Titranjem sonde djelovanjem mehaničkog vala, na njezinoj površini pojavljuje se elektricitet koji možemo detektirati [20].



Slika 11. Odašiljanje i detekcija ultrazvučnog vala

Izvor: https://upload.wikimedia.org/wikipedia/commons/thumb/8/81/Sonar_Principle_HR.svg/2000px-Sonar_Principle_HR.svg.png

S obzirom na broj piezoelektričnih kristala, postoje jednoelementne i višeelementne sonde. Jednoelementne sonde su najčešće kružne ili u obliku pločice, a snop ima kružni ili pravokutni oblik. Višeelementne sonde najčešće sadrže 128 ili 256 kristala koji mogu biti poredani na tri načina: kružno, linearno ili sektorski [20]. Linearne sonde najčešće primjenjujemo u ginekologiji i za prikaz površinskih organa, sektorske za pregled srca, a zakrivljene za prikaz abdomena (Slika 12.). Sonde mogu biti i endokavitarne, odnosno mogu se uvoditi u tjelesne šupljine, kao što su npr. transvaginalne, transrektalne i transezofagealne. Korištenjem sonde veće frekvencije, imat ćemo bolju rezoluciju slike, ali će prodornost ultrazvučnog snopa biti lošija. Zbog toga, sonde frekvencije 2,5-5 MHz ćemo koristiti kod dublje smještenih organa, a sonde frekvencije 10 MHz kod površinskih organa [10].



Slika 12. Ultrazvučni uređaj i sonda

Izvor: <https://i0.wp.com/allimaging.com/wp-content/uploads/2022/02/All-Imaging-Systems-Transducer.jpg?fit=1024%2C765&ssl=1>

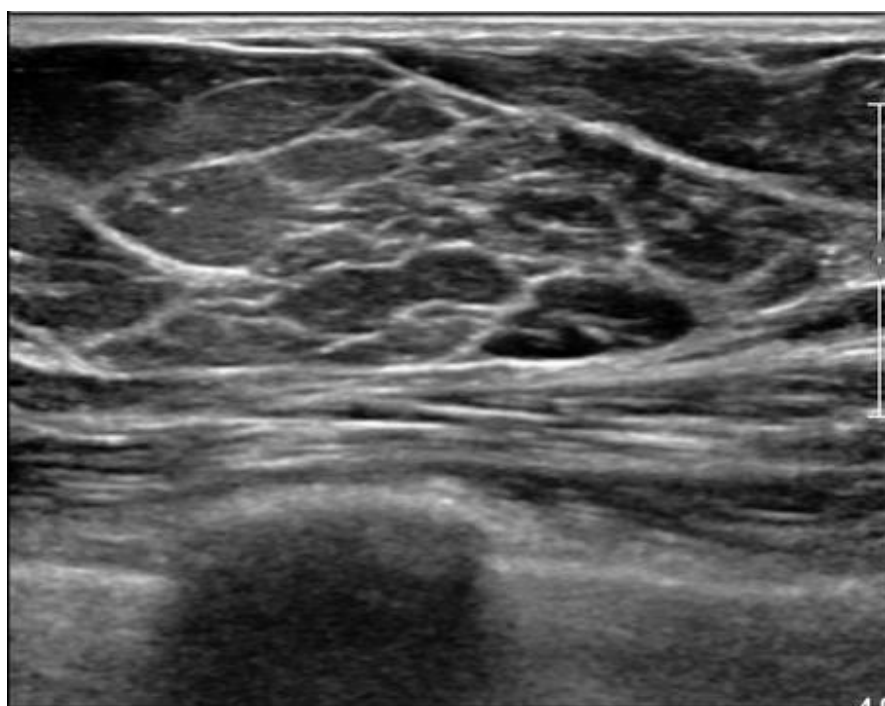
Iako je dijagnostički ultrazvuk neinvazivna tehnika, njegovom primjenom mogu se postići neželjeni efekti. Najvažnija nuspojava je termički efekt, odnosno efekt zagrijavanja tkiva, koji nastaje prolaskom ultrazvučnog vala kroz tkivo, apsorpcijom akustične energije i njenom pretvorbom u toplinu, što konačno rezultira zagrijavanjem [20]. Ultrazvuk može povisiti temperaturu tkiva do 1,5 °C. Za osjetljiva tkiva, kao što je fetalno, ovaj porast temperature može imati štetne učinke ako je prisutan dulje vrijeme. Termalni učinak može utjecati na razvoj fetusa, a osjetljivost je različita tijekom razvoja, ovisno o staničnom ciklusu [21].

1.7 RUČNI ULTRAZVUK DOJKE

Ručni ultrazvuk dojke se najčešće koristi kao komplementarna metoda mamografiji, a zajedno čine zlatni standard u dijagnostici raka dojke. To je metoda koja korištenjem ultrazvučnih valova karakterizira ehografska svojstva tkiva dojke. Ultrazvuk dojki je neinvazivan zahvat koji najčešće ne zahtjeva posebnu pripremu. Nakit u anatomskoj regiji

od interesa treba ukloniti, a pacijentica skida odjeću sa gornjeg dijela tijela. Dojka se procjenjuje u četiri glavna kvadranta, a to su desni gornji, lijevi gornji, desni donji i lijevi donji kvadrant. Sve lezije identificirane tijekom pregleda trebale bi biti označene kao položaj dojke za buduće kontrolne preglede [22].

Uobičajene indikacije za ultrazvuk dojke su: opipljiva kvržica otkrivena pri kliničkom pregledu dojke, pregled trudnica ili dojilja, iscjedak iz bradavica, crvenilo i oticanje kože, pregled žena mlađih od 40 godina s anomalijama, abnormalnosti na mamografskim snimkama, sumnja na rupturu implantanata, perkutana biopsija dojke vođena iglom itd (Slika 13.). Kontraindikacija za njegovu primjenu može biti korištenje isključivo ultrazvuka kao metode probira te nemogućnost da pacijentica zauzme ležeći položaj [9]. Nedostatci ručnog ultrazvuka su nemogućnost prikaza mikrokalcifikata i subjektivnost metode, jer uspješnost pretrage ovisi o izvođaču i njegovom znanju i iskustvu [8].



Slika 13. Normalan ultrazvučni prikaz tkiva dojke

Izvor: https://prod-images-static.radiopaedia.org/images/45173030/101e4b11d9d079646ebea213875a48_big_gallery.jpeg

1.8 AUTOMATIZIRANI PREGLED DOJKE ULTRAZVUKOM

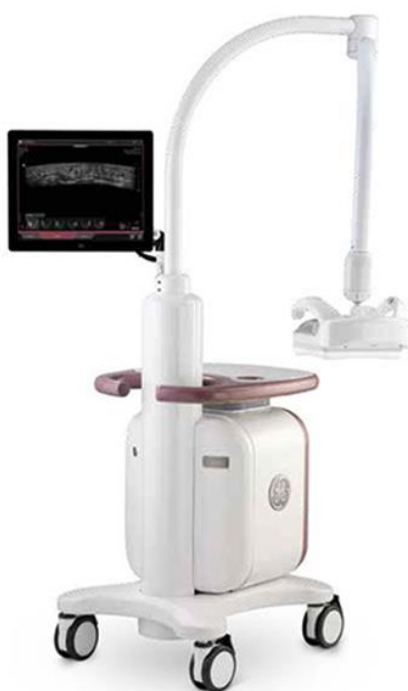Automatizirani pregled dojke ultrazvukom ili ABUS relativno je nova tehnika primjene ultrazvuka, razvijena s ciljem standardizacije ultrazvuka dojke i prevladavanja nekih ograničenja ručnog ultrazvuka, kao što su ovisnost o operateru i znatna količina vremena potrebnog za izvođenje i očitavanje nalaza ručnog ultrazvuka. ABUS, s tim prednostima, ima potencijal da se koristi kao pomoćni alat za probirnu mamografiju, posebno u gustim dojkama, gdje mamografija ima relativno nisku osjetljivost [23]. Žene s gustim grudima imaju povećan rizik od razvoja raka dojke (6-8 puta veći) u usporedbi sa ženama kod kojih prevladava masno tkivo [24]. Ova metoda je odobrena 2012. godine od strane FDA [25].

U pregledu ABUS-om snimanje vrši radiološki tehnolog, a liječnik naknadno očitava slike. Pregled se prilagođava veličini grudi, a na kraju se dobije od tri do pet slika za svaku dojku [24]. Ova metoda, kao i ručni ultrazvuk, koristi visokofrekventne zvučne valove koji prolaze i reflektiraju se od tkiva dojke, a istovremeno daju 3D volumensku sliku cijele dojke. Ultrazvučna sonda koja se ovdje koristi automatski skenira dojku i tako je ovisnost o operateru mnogo niža nego kod klasičnog, ručnog ultrazvuka [26]. ABUS pruža reproducibilne slike za lokaciju lezije dojke, mjerenje veličine i karakterizaciju, što se pokazalo korisnim, osobito u kliničkim situacijama koje zahtijevaju naknadno snimanje. Prednosti ove metode su: povećana stopa otkrivanja raka dojke te poboljšan tijek rada. S druge strane, kao i svaka tehnika snimanja, ABUS ima nedostatke. Mnogi nedostaci mogu se umanjiti dodatnom pažnjom i obukom. Nedostaci u pogledu akvizicije slike su nemogućnost procjene aksile, vaskularizacije i elastičnosti lezije, dok su što se tiče interpretacije nedostaci artefakti zbog lošeg pozicioniranja, nedostatka kontakta, vezani za pokrete ili za leziju [24].

1.8.1 Princip rada ABUS-a

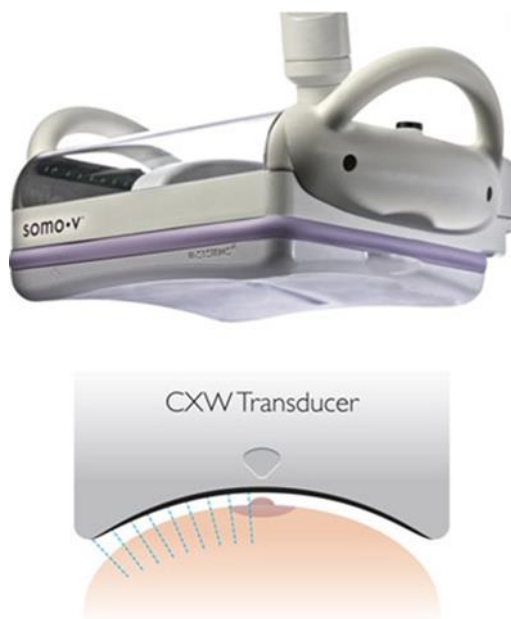ABUS je neionizirajuća metoda pregleda dojki koja se prvenstveno koristi kod žena s gustim tkivom dojke. Oko 40% žena ima gusto tkivo dojke, a rak dojke može ostati neotkriven korištenjem isključivo mamografije. Uređaj uobičajeno sadrži algoritme koji uključuju: izjednačavanje tkiva, kompenzaciju sjene bradavica, otkrivanje granice dojke

i otkrivanje stijenke prsnog koša. Svi ovi algoritmi služe za minimaliziranje artefakata što je više moguće kako bi se liječnik mogao koncentrirati na anatomiju. Uređaj je sastavljen od tri dijela: kućišta, zaslona i ultrazvučne sonde koja je kod ovog ultrazvučnog uređaja drugačija nego kod klasičnih uređaja, najčešće dimenzija 15 cm×17 cm (Slika 14.). Ultrazvučna sonda visoke frekvencije pruža izvrsnu kvalitetu slike. Sonda je oblikovana tako da odgovara anatomiji dojke i na taj način omogućuje potpunu pokrivenost tkiva dojke (Slika 15.). Dosljedna i homogena kompresija povećava udobnost pregleda za pacijentice [27].



Slika 14. Građa ABUS uređaja

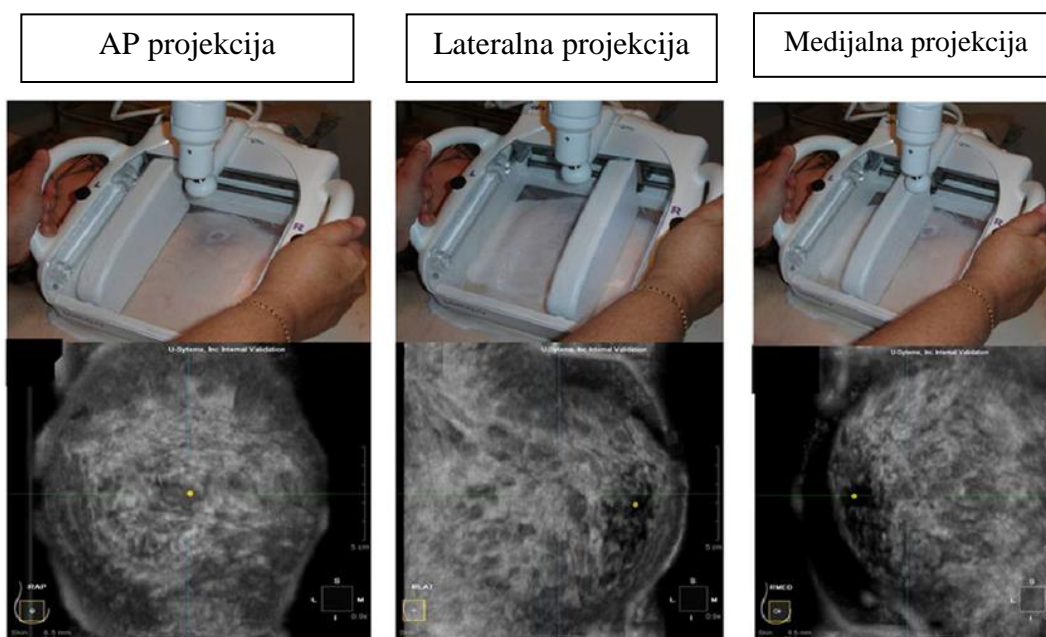
Izvor: <https://ge-ultrasound.eu/wp-content/uploads/2020/06/abus-2-0-pro-2.jpg>



Slika 15. Sonda ABUS-a

Izvor: <http://www.medgadget.com/wp-content/uploads/2011/11/sese3224re.jpg>

Skeniranje se izvodi dok je pacijentica u ležećem položaju na leđima, a ispod leđa se postavlja klin na strani koja se pregledava što omogućuje izravnavanje dojke radi poboljšanog kontakta sa sondom. Nakon izlaganja dojke, pacijentica podiže ruku snimane strane te se nanosi odgovarajuća količina gela na cijelu površinu dojke s dodatnom količinom nanesenom na bradavica-areolarni kompleks kako bi se osiguralo pravilno skeniranje i izbjegli artefakti skeniranja. Sonda se postavlja na dojku uz blagu kompresiju kako bi se izbjegli artefakti pokreta. Skeniranje se izvodi u tri standardne ravnine (koralna, sagitalna i transverzalna) kako bi se omogućila odgovarajuća pokrivenost cijelog tkiva dojke. Koristeći bradavicu kao središnju točku, prvo se zauzima anteroposteriorni (AP) položaj. Lateralni položaj zauzima se nagnjanjem sonde od aksile prema prsnoj kosti, a za medijalni položaj sonda je pod kutom od prsne kosti prema aksili (Slika 16.). Snimke se prvo pregledavaju na monitoru radi osiguranja kvalitete dobivene snimke. Vrijeme skeniranja za svaku akviziciju iznosi otprilike jednu minutu, a dobiveni volumetrijski podaci automatski se prebacuju na radnu stanicu za naknadnu obradu, uključujući transverzalno, koronalno i sagitalno reformatiranje i analizu. Pregled traje oko 15 minuta za obje dojke [28].



Slika 16. Tri osnovne projekcije snimanja dojke

Izvor: <https://d3i71xaburhd42.cloudfront.net/6147351abf0f19beabdf31125d9972147523c9bf/3-Figure1-1.png>

ABUS skeniranje je kontinuirano i automatizirano. Tijekom akvizicije pacijentice se mole da se ne pomiču i da nesmetano dišu. Volumen se dobija u transverzalnoj ravni počevši od donjeg dijela dojke koronalnom i sagitalnom rekonstrukcijom. Podaci slike automatski obuhvaćaju područje od 15 cm × 17 cm, od kože do stijenke prsnog koša, dubine do 5 cm s debljinom od 0,2 mm svakog sloja. Za svaku dojku dobivaju se tri volumena: središnji (anteroposteriorni) volumen s bradavicom u središtu, bočni volumen koji uključuje gornji vanjski dio tkiva dojke s bradavicom smještenom u inferiornomedijalni kut i medijalni volumen koji uključuje unutarnji i donji dio tkiva dojke. Marker za bradavice postavlja se tijekom svakog pregleda radi točne lokalizacije različitog kvadranta dojke. Za optimalnu kvalitetu slike, kod žena s većim grudima, uzimaju se dodatni prikazi (superiorni i inferiorni) kako bi se izbjeglo isključenje gornjeg i dubokog središnjeg tkiva. Nakon što radiološki tehnolog završi skeniranje, podaci se spremaju i prenose na radne stanice gdje ih radiolozi pregledavaju koristeći izvorne i rekonstruirane snimke. Stoga, ABUS povećava reproduktivnost, smanjuje ovisnost operatera i skraćuje potrebno vrijeme liječnika zbog mogućnosti retrospektivnog pregleda slika i daje vrijedne dijagnostičke informacije s multiplanarnim rekonstrukcijama. S druge strane, postoje i

neka glavna ograničenja, kao što su isključenje aksilarnih regija iz vidnog polja i odsutnost alata za procjenu vaskularnosti i elastičnosti tkiva [29].

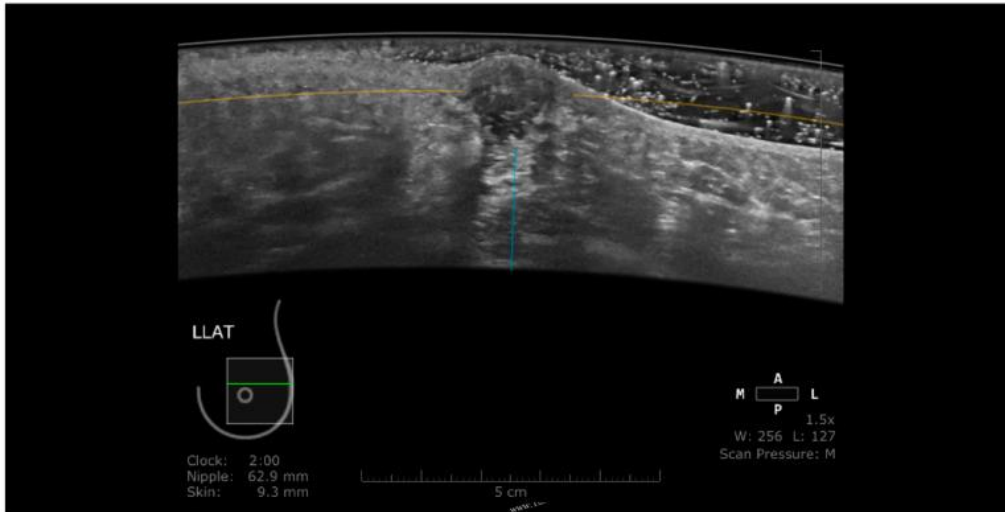
1.8.2 Kvaliteta slike i artefakti

Optimalna kvaliteta slike ključna je za ispravnu dijagnozu. Na kvalitetu slike može utjecati proces dobivanja slike. Artefakti mogu ometati vidljivost abnormalnosti, smanjiti ukupnu kvalitetu slike i negativno utjecati na pouzdanost slikovnog sustava. Radiolozi bi trebali biti svjesni uobičajenih artefakata kako bi osigurali točnost dijagnoze. Dubina skeniranja određena je slovima od A do D (ovisno o veličini grudi) ili rasponom od 3,5 do 5 cm (mala, srednja i velika dubina), ovisno o proizvođaču, a zatim i odabranom području skeniranja. Lakše je dobiti slike kod žena s velikim grudima nego kod onih s malim grudima. Dubina skeniranja treba biti procijenjena kako bi se osiguralo da su duboko i periferno tkivo dojke uključeni u polje slike. Budući da artefakti nisu dio anatomije ili patologije tkiva dojke i općenito ometaju mogućnost postavljanja točne dijagnoze, važno je da radiološki tehnolozi i radiolozi nauče identificirati i karakterizirati artefakte na ABUS slikama [30].

Postoji nekoliko najčešćih artefakata koji se pojavljuju na ABUS slikama:

1. Artefakti izazvani uporabom gela

Kod ABUS pregleda ne koristi se klasični ultrazvučni gel jer stvara sitne mjehuriće plina i može uzrokovati nastanak artefakata (Slika 17.). Kako bi se izbjegli ovi artefakti, korištenje ABUS-a zahtijeva primjenu gela posebno razvijenog za tu svrhu, koji ima konzistenciju homogenog losiona [24].

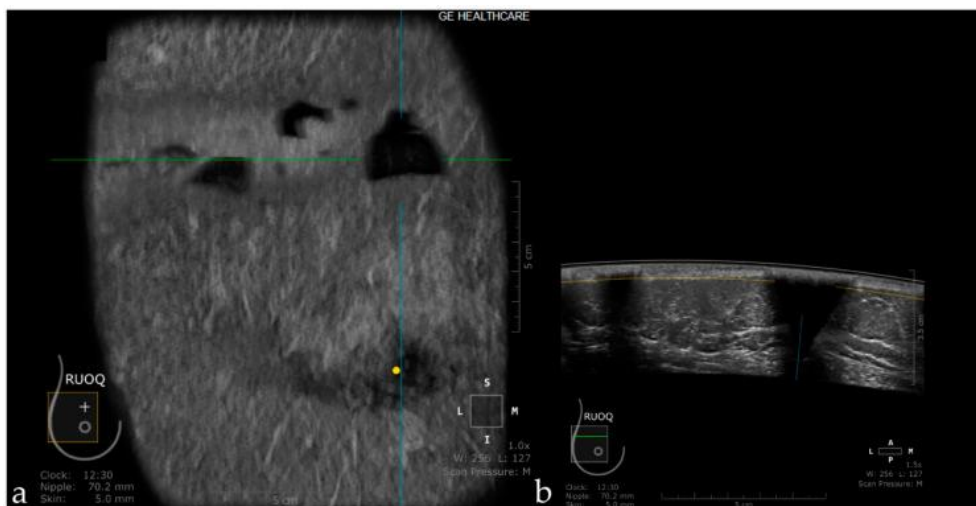


Slika 17. Artefakti izazvani uobičajenim ultrazvučnim gelom

Izvor: <https://www.ncbi.nlm.nih.gov/pmc/articles/PMC8400952/bin/jpm-11-00703-g002.jpg>

2. Interpozicija zraka

Ako korišteni losion nije ravnomjerno raspoređen i ako nedostaje u određenom području, zrak se nalazi u prostoru između sonde i kože te se zvučni valovi reflektiraju zrakom između membrane sonde i kože, izazivajući zasjenjenje i vizualizaciju podloge. Zrak se na slici prikazuje kao hipohogena slika sa stražnjim zasjenjenjem (Slika 18.) [24].

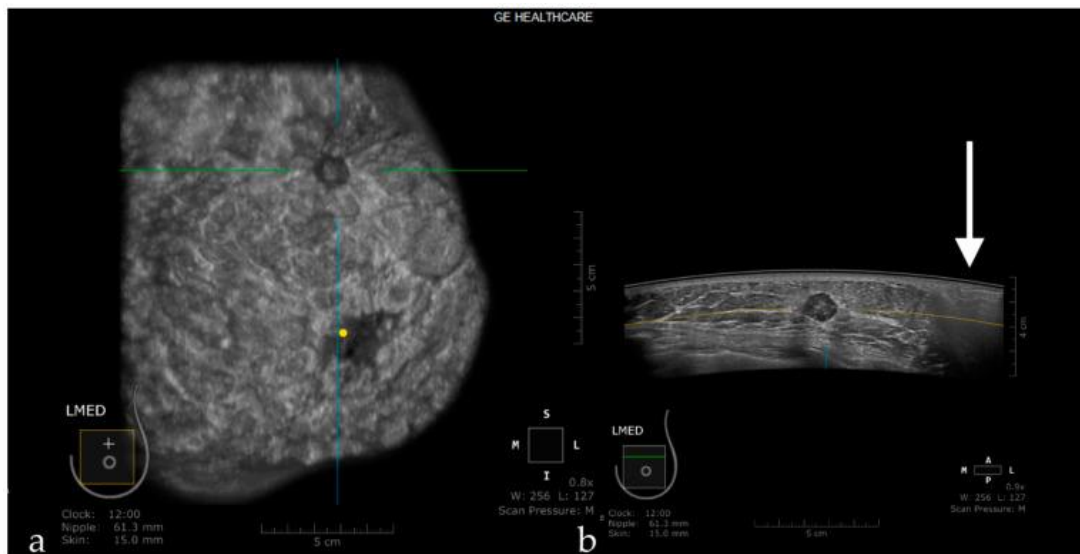


Slika 18. Koronalna (a) i aksijalna ravnina (b) u slučaju s višestrukim interpozicijama zraka između kože i sonde

Izvor: <https://www.ncbi.nlm.nih.gov/pmc/articles/PMC8400952/bin/jpm-11-00703-g003.jpg>

3. Nedovoljna kompresija

U slučaju da sonda nije ravnomjerno i dovoljno komprimirana, zrak se ubacuje na rubove snimljene slike, što otežava analizu žljezdanog parenhima na periferiji slike (Slika 19.). Nedovoljna kompresija također može uzrokovati artefakte inducirane Cooperovim ligamentima, artefakte koji se također pojavljuju u slučaju nedovoljne kompresije na ručnom ultrazvuku. Kako bi se smanjio ovaj artefakt, radiološki tehnolog bi trebao izvršiti odgovarajuću kompresiju [24].

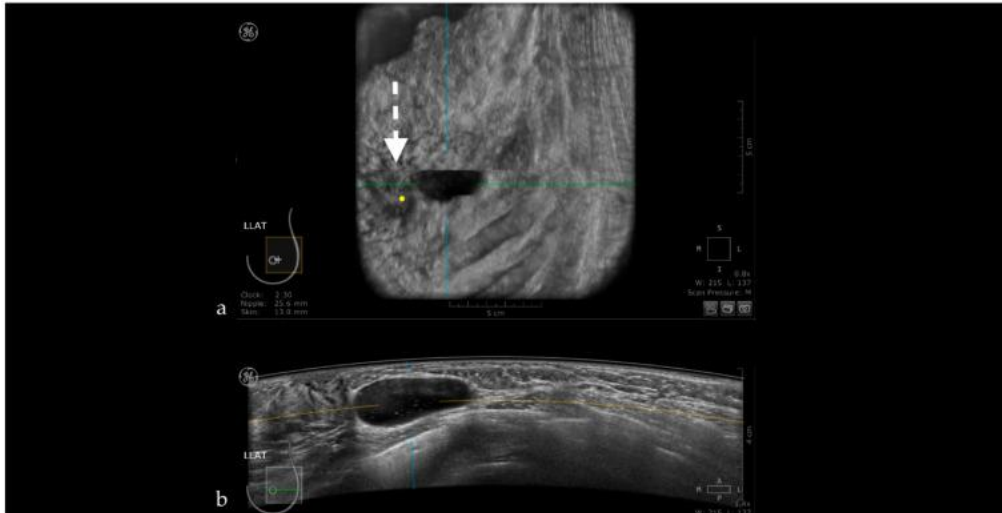


Slika 19. Neodgovarajuća kompresija, žljezdano tkivo ispod ruba sonde ne može se procijeniti (bijela strelica)

Izvor: <https://www.ncbi.nlm.nih.gov/pmc/articles/PMC8400952/bin/jpm-11-00703-g004.jpg>

4. Artefakt preskakanja

Kada sonda brzo klizi preko čvrste i površinske lezije (cista, fibroadenom), stvara linearni artefakt koji se opaža u koronalnoj i sagitalnoj ravnini. Prikazuje se kao vodoravna linija koja se nalazi iznad lezije (Slika 20.) [24].

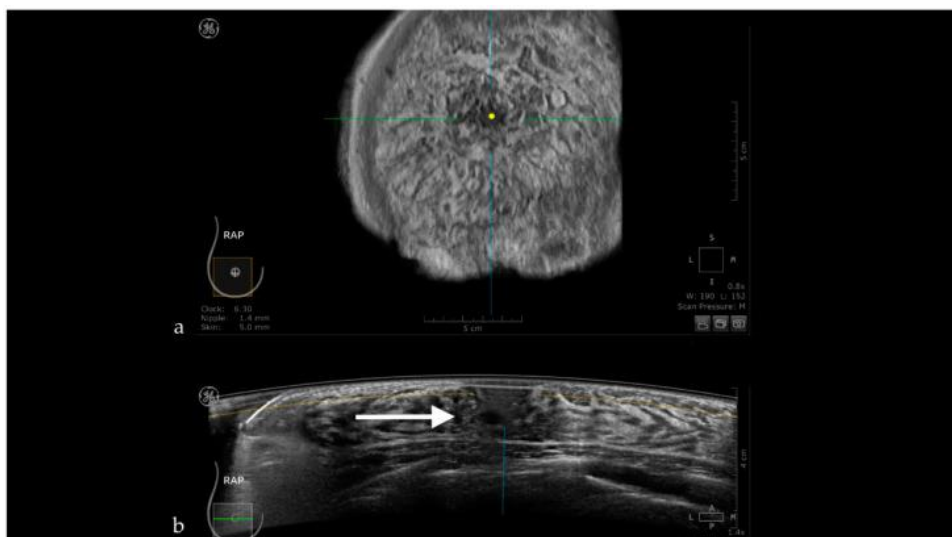


Slika 20. Artefakt preskakanja

Izvor: <https://www.ncbi.nlm.nih.gov/pmc/articles/PMC8400952/bin/jpm-11-00703-g005.jpg>

5. Artefakt bradavice

Retro-alveolarnu regiju je teško procijeniti zbog artefakta zasjenjenja izazvanog bradavicom koji se pojavljuje kao hipoehogeni stupovi koji se protežu u prednjem-stražnjem smjeru iza bradavice (Slika 21.). Ovaj artefakt može biti uzrokovan nesavršenom prilagodbom nepravilne površine bradavice, a ako se sumnja na abnormalnost, pacijenticu se poziva na ponovni pregled ili na ručni ultrazvuk dojke [24].



Slika 21. Artefakt bradavice

Izvor: <https://www.ncbi.nlm.nih.gov/pmc/articles/PMC8400952/bin/jpm-11-00703-g006.jpg>

Za poboljšanje kvalitete slike potrebno je pridržavati se osnovnih tehnika, uključujući obilno korištenje gela, potpuno prekrivanje i podešavanje dubine, nježna kompresiju i pravilno postavljanje sonde. Kako bi se smanjili artefakti pokreta, pacijentice treba uputiti da dišu površno i da ne razgovaraju tijekom akvizicije. Smanjenje artefakata bradavice moguće je uz korištenje novih algoritama obrade, tj. algoritma uklanjanja reverberacije koji određuje je li prisutan kontakt sa tkivom te uklanja podatke koji odgovaraju područjima bez kontakta s tkivom [30].

2. CILJ RADA

Cilj ovog rada je opisati ABUS uređaj, tehniku izvođenja te njegovu primjenu u kliničkoj praksi. Pregledom brojnih studija utvrđuju se njegove prednosti i nedostaci u odnosu na konvencionalne metode snimanja dojki.

3. RASPRAVA

3.1 USPOREDBA MAMOGRAFIJE I ABUS-A

Mamografija je najrašireniji i najučinkovitiji modalitet u probiru raka dojke, no mana je što na njenu osjetljivost utječe gustoća tkiva dojke [31]. Istraživanje Xin i sur. je pokazalo da je ABUS značajno osjetljivija metoda kod žena s gustim grudima u odnosu na mamografiju (92,54% naspram 83,77%), no jednako osjetljiva kao i mamografija kod žena s niskom gustoćom grudi [32]. Izloženost zračenju je glavni nedostatak mamografije i 43% žena odustaje od probira zbog straha od ionizirajućeg zračenja. Kako bi se prevladali takvi nedostaci, u probir je uvedena i nova tehnika oslikavanja, ABUS. Prednost ABUS-a u smislu bolje dijagnostičke evaluacije povezana je sa ranim otkrivanjem, točnijom procjenom i unaprijeđenom kategorizacijom. ABUS pregled traje kraće nego mamografski, a moguće je oslikavanje cijele dojke bez primjene ionizirajućeg zračenja. U istraživanju Elkhalek i sur. koje je provedeno na 25 pacijentica kako bi se usporedile ove dvije metode, dobiveni su podatci da je detekcija BI-RADS II lezija korištenjem mamografije iznosila 28%, dok je kod ABUS-a to bilo 32%. Otkrivanje BI-RADS III lezija kod mamografije je iznosilo 12%, a kod ABUS-a 20%. Osjetljivost mamografije je bila 85%, a specifičnost 100%, dok je kod ABUS-a osjetljivost bila 100%, a specifičnost 62,5% [31]. Lin i sur. su dobili slične podatke za osjetljivost kod žena u dobi od 40 do 69 godina, koja je za ABUS bila veća nego za mamografiju (93,5% naspram 87,9%). Specifičnost je za obje metode bila slična, 93% za ABUS i 91,6% za mamografiju [33].

U sustavnom pregledu i meta-analizi Hadadi i sur. uspoređivala se mamografija u odnosu na kombinaciju primjene mamografije zajedno sa ABUS-om. Autori su do podataka došli pretraživajući baze podataka kao što su Medline, Embase, PubMed, CINAHL, Scopus i Web of Science. Prosječna osjetljivost mamografije je bila 72%, dok se ta vrijednost u kombinaciji s ABUS-om povećala na 99,8%. Nasuprot tome, kombinacija ovih dviju metoda je imala znatno veći broj žena koje su bile pozvane na ponovni pregled zbog anomalija (engl. *recall rate*) nego što je to bilo korištenjem isključivo mamografije. Ova kombinacija je pokazala značajno veći broj otkrivenih tumora dojke (n=200) nego što je to primjenom samo mamografije (n=138) [34].

Suprotno navedenome, u istraživanju Chen i sur. slaganje između između ABUS-a i mamografije je iznosilo samo 32,22% [35].

U svojem istraživanju Giger i sur. pokazali su da se kombinacijom mamografije zajedno sa ABUS-om značajno povećava stopa detekcije karcinoma dojke. Osjetljivost je kod same mamografije iznosila 57,5%, a kombinacije mamografije i ABUS-a 74,1%. Specifičnost je bila nešto viša korištenjem samo mamografije, 78,1% za mamografiju i 76,1% za mamografiju i ABUS. [36]. Istraživanja na istu temu su Boca i sur. i Wilczek i sur. Naime, u istraživanju Boca i sur. stopa otkrivanja raka dojke pomoću mamografije iznosila je 5,4/1000, a kombinacije metoda 7,3/1000. Osjetljivost dviju metoda je bila 81,82%, a njihova specifičnost 89,74% [37]. U istraživanju Wilczek i sur. stopa otkrivanja mamografije je bila 4,2/1000, a kombinacije metoda 6,6/1000. Recall rate je kod primjene isključivo mamografije iznosio 13,8/1000, a spomenute kombinacije 22,8/1000. Osjetljivost se znatno povećala korištenjem mamografije i ABUS-a u odnosu samo na mamografiju (63,6% naspram 100%), a specifičnost nešto smanjila (99% naspram 98,4%). Ovo istraživanje je prikazalo ABUS kao obećavajuću metodu koja bi se mogla implementirati u program probira raka dojke na velikom broju ljudi [38].

Istraživanje Gatta i sur. koje je provedeno na 1165 asimptomatskih žena s gustim grudima, ukazuje na to da su primjenom mamografije otkrivena 4 raka dojke, a kombinacijom mamografije i ABUS-a njih 8. Osjetljivost mamografije je iznosila 58,8%, a kombinacije metoda 93,5%. Specifičnost mamografije je iznosila 94%, a kombinacije metoda 87%. Recall rate je u slučaju mamografije iznosio 14,5%, a za kombinaciju metoda 26,6%. Radiolozi su se u ovom istraživanju izjasnili da ABUS slike imaju bolju kontrastnu i prostornu rezoluciju. Kombinacija ABUS-a i mamografije daje osjetljivost koja je usporediva s MRI-om, znatni porast stope otkrivanja, a ujedno znatno nižu cijenu [39]. Nedostatak mamografije koji su pacijentice navele je bol, kojom su na ljestvici od 1 do 10 mamografiji dali prosječnu ocjenu 6,41, a ABUS-u 1,86 [40].

Istraživanje Brem i sur. koje govori o 15 318 slučajeva, prikazuje podatke o osjetljivosti mamografije koja iznosi 73,2%, dok kombinacija mamografija i ABUS ima osjetljivost 100%. Specifičnost same mamografije iznosi 85,4%, a kombinacije spomenutih metoda 72%. Recall rate za mamografiju je bio 2301, a za ABUS i mamografiju zajedno 4364 slučaja. Ova studija je pokazala da iako kombinacija

mamografije i ABUS-a ima nižu specifičnost i veći recall rate nego što to ima primjena isključivo mamografije, detekcija okultnog raka dojke značajno je unaprijeđena njihovom uporabom. Kombinacijom metoda se u prosjeku otkrije 1,9/1000 tumora više, a otkrivaju se i u ranijoj fazi [41].

Iz svih navedenih istraživanja vidljivo je da je osjetljivost ABUS-a nešto veća nego što je to same mamografije. Suprotne podatke su iznijeli Kim i sur. u svom istraživanju na ženama u dobi od 40 do 49 godina gdje je osjetljivost mamografije iznosila 100%, a ABUS-a 83,3% [42]. Osjetljivost i stopa detekcije raka dojke najveći su kod kombinacije ovih dviju metoda, dok je specifičnost nešto niža nego kod primjene metoda zasebno (Tablica 1.). Njihovom zajedničkom primjenom moguća je bolja i preciznija dijagnostika kojom možemo dobiti veću korist nego od svake navedene metode pojedinačno. Također, potrebno je više studija i daljnjih istraživanja kako bi se bolje procijenile prednosti svake navedene metode, kao i njihova izvedivost u smislu troškova u programima probira [39].

Tablica 1. Karakteristike istraživanja koja uspoređuju dijagnostičke performanse mamografije, ABUS-a i kombinacije metoda [31][34][36][38][39]

Istraživanje	Osjetljivost			Specifičnost			Stopa detekcije raka		
	MG	ABUS	MG + ABUS	MG	ABUS	MG + ABUS	MG	ABUS	MG + ABUS
Elkhalek i sur.	85%	100%	-	100%	62,5%	-	25	25	-
Hadadi i sur.	72%	-	99,8%	86,7%	-	74,6%	138	-	200
Giger i sur.	57,5%	-	74,1%	78,1%	-	76,1%	-	-	-
Wilczek i sur.	63,6%	-	100%	99%	-	98,4%	7	-	11
Gatta i sur.	58,8%	-	93,5%	94%	-	87%	4	-	8

3.2 USPOREDBA DIGITALNE TOMOSINTEZE DOJKE I ABUS-A

Zbog pojave preklapanja tkiva dojke na mamografiji i smanjene mogućnosti detekcije patologija dojke, digitalna tomosinteza dojke se pokazala kao izvrsna metoda u ranom otkrivanju raka dojke, posebice kod gustog parenhima dojke. U istraživanju Ali i sur. 38 žena je bilo podvrgnuto pregledu ABUS-om i DBT-om. ABUS je imao 14 pozitivnih nalaza, 0 lažno negativnih i 0 lažno pozitivnih, dok je DBT prikazao 14 pozitivnih nalaza, 0 lažno negativnih i 3 lažno pozitivna nalaza. Osjetljivost DBT-a je iznosila 87,5%, a ABUS-a 100%. Specifičnost DBT-a je bila 100%, kao i kod ABUS-a. Navedeno istraživanje je pokazalo da je ABUS izvrstan za probir i dijagnostiku. ABUS pregled je pokazao poboljšanje u stopama detekcije tumora, smanjio stope lažno pozitivnih nalaza i potrebu za daljnjim procjenama. Zaljučak je da ABUS u kombinaciji sa DBT-om može napraviti revoluciju u probiru, posebice kod žena sa gustim dojkama [43].

Istraživanje Hashem i sur. je provedeno na 32 pacijentice u dobi od 25 do 74 godine sa ciljem usporedbe DBT-a i ABUS-a. Pacijenticama su napravljena oba pregleda, a slike su analizirala dva iskusna radiologa. Osjetljivost u detekciji masa dojke je iznosila 100% kod obje metode, dok je specifičnost kod ABUS-a bila 75%, a kod DBT-a 81,25%. Kod pacijentica koje su imale višestruke lezije, DBT ih je otkrio 14, a ABUS svih 19. DBT je pokazao značajno bolje rezultate u detekciji kalcifikacija, detektirano ih je 16, dok ih je ABUS otkrio samo 2. U probiru raka dojke obje spomenute metode pokazuju vrlo dobre rezultate, a ABUS se nametnuo kako superiorna metoda kod žena sa gustim dojkama. Također, to što ABUS ne koristi ionizirajuće zračenje je dodatna velika prednost u odnosu na DBT [44].

Podatci Egipatskog nacionalnog probira raka dojke govore o 242 žene s gustim grudima koje su pozvane na pregled pomoću DBT-a i ABUS-a nakon pozitivne probirne mamografije. Svaki od ova dva modaliteta je imao 4 lažno negativna nalaza. ABUS je imao 4 lažno pozitivna nalaza, a DBT njih 15. Prema predstavljanim podacima, ABUS je pokazao veću točnost od DBT-a (Tablica 2.) [45].

Tablica 2. Usporedba parametara DBT-a i ABUS-a u žena s gustim tkivom dojke [45]

Measure	Tomosynthesis	ABUS
Sensitivity	92%	92%
Specificity	92%	98%
Positive predictive value	76%	92%
Negative predictive value	98%	98%
Accuracy	92%	97%

U svojem istraživanju, Schäfer i sur. procijenjuju izvedbu prototipa FUSION-X-US-II koji je razvijen za kombiniranje ABUS-a i DBT-a u jednom uređaju. Ukupno je 101 pacijentica snimljena ovim uređajem. Ukupno vrijeme izvođenja ABUS-a i tomosinteze kretalo se između 90 i 130 s. Prosječno vrijeme za interpretaciju ABUS i DBT slika bilo je 277 ± 113 s. U 18 od 101 skeniranja (17,8%), kvaliteta slike je opisana kao bliska HHUS-u, dok niti jedno skeniranje nije ocijenjeno s 5 (jednaka ili viša kvaliteta od HHUS-a). Prototip je pokazao visoku stopu otkrivanja karcinoma (33 od 34). Sveukupno, kombinirana izvedba tomosinteze i ABUS-a dovela je do osjetljivosti od 97,1% i specifičnosti od 59,7%. Kvaliteta slike uvelike se razlikovala ovisno o individualnom obliku grudi. Male grudi bilo je teže postaviti ispod kompresijske naprave i stoga je u nekim slučajevima bilo teško postići odgovarajući kontakt s ultrazvučnom sondom. Također, rezolucija slike ABUS-a ograničena je tehničkim specifikacijama ultrazvučnog pretvarača. U ovom istraživanju, kombinirana primjena ABUS-a i tomosinteze pokazala je jasnu prednost u odnosu na samu tomosintezu. Njihova primjena je vremenski učinkovita, a rezultati se mogu klinički primjeniti [14].

3.3 USPOREDBA MAGNETSKE REZONANCIJE DOJKE I ABUS-A

Tehnički razvoj i primjena MRI-a u kliničkoj praksi započinju sredinom 1980-ih godina. Indikacije za MRI pregled dojki su monitoriranje odgovora na neoadjuvantnu kemoterapiju te kontrola integriteta silikonskih implantanata zbog vrlo visoke stope detekcije ruptura [46]. MRI pregled dojke se smatra najosjetljivijom metodom za detekciju raka dojke, međutim trenutno je preskupa metoda za korištenje u probiru raka

dojke. Nadalje, trenutni standardni protokoli MRI-a uključuju upotrebu intravenske injekcije kontrastnog sredstva gadolinija što se također smatra ograničenjem MRI-a. Trenutni standardni protokol MRI sekvenci traje između 15-20 minuta po pacijentu, a to ne uključuje informiranje pacijenta, pripremu intravenskog puta i kontrastnog sredstva te pozicioniranje pacijentice [47]. Probir uključuje kraće MRI protokole koji koriste postkontrastne T1 sekvence koje su gotove kroz 10-15 minuta. Takvi protokoli imaju svrhu smanjiti cijenu i vrijeme trajanja pregleda, a zadržavaju visoku osjetljivost [45]. MRI se pokazao osjetljivim kod detekcije raka dojke u žena s mutacijama BRCA1 i BRCA2 gena, gdje je osjetljivost MRI-a iznosila 93,6% [48]. To su potvrdili Obdeijn i sur. gdje je dijagnostički doprinos kod visokorizičnih žena korištenjem MRI-a bio puno veći nego korištenjem mamografije [49].

Američko društvo za rak, ACS (engl. *American Cancer Society*) je nedavno preporučilo MRI kao metodu za pregled žena s vrlo visokim rizikom od raka dojke. Iako se kontrastne MRI snimke dojke sada smatraju zlatnim standardom za otkrivanje raka dojke, cilj ovog istraživanja bila je usporedba ABUS-a i MRI-a dojke u otkrivanju i dijagnosticiranju nepalpabilnih sumnjivih lezija dojki u asimptomatskih žena s gustim parenhimom dojke. U istraživanju Giuliano i sur. primjetilo se izvrsno slaganje među promatračima i slične morfološke značajke uočene su i kod benignih i malignih lezija kada se uspoređuje ABUS sa MRI-om. ABUS je ponudio iste multiplanarne mogućnosti snimanja kao i MRI, pacijentice su ga dobro podnosile i lako se integrirao u praksu snimanja dojki. Jednostavnost upotrebe i niska cijena čine ABUS atraktivnom alternativom MRI-u za žene s gustim grudima, obiteljskom ili osobnom anamnezom raka dojke ili drugim čimbenicima rizika. ABUS je dobro prihvaćen od strane ispitanika zbog manje kompresije dojke od mamografije, nekorištenja ionizirajućeg zračenja ili primjene kontrastnog sredstva. Nedostatak ABUS-a je bio taj što zahtijeva suradnju pacijentice jer disanje može izravno pogoršati kvalitetu slike [50].

Istraživanje Schmachtenberg i sur. imalo je za cilj usporediti dijagnostičku vrijednost ABUS pregleda dojki sa korištenjem MRI-a dojke kao zlatnog standarda. 28 pacijentica sa barem jednom lezijom vidljivom na MRI-u dojke podvrgnuto je i ABUS-u. MRI je otkrio 72 lezije, a ABUS 59 lezija. Slaganje u pogledu lokalizacije lezije (isti kvadrant) iznosilo je 94,3%. Veličina lezije u usporedbi s veličinom lezije na MRI-u procijenjena je ispravno (± 3 mm) u 80% slučajeva [51]. Girometti i sur. su potvrdili da je veličina

lezija otkrivenih na MRI-u sličnija veličini utvrđenoj na histološkoj analizi nego što je to korištenjem ABUS-a [52].

3.4 USPOREDBA RUČNOG ULTRAZVUKA DOJKE I ABUS-A

S obzirom na porast incidencije raka dojke, smatra se da dodatni ultrazvučni pregled dojke može otkriti mamografski okultni karcinom dojke. Uz sve veće zahtjeve za dodatnim ultrazvučnim probirom, radiolozi nisu u mogućnosti široko koristiti ručni ultrazvuk zbog ograničenih ljudskih resursa i velikog radnog opterećenja. Kako bi se prevladala ograničenja ovisnosti o operateru i nedostatak reproduktivnosti koji se javljaju kod ručnog ultrazvuka, razvijen je ABUS. ABUS je odobren u SAD-u i Europi kao dodatak mamografiji za probir, posebice kod asimptomatskih žena s gustim grudima. Dodatni ABUS pregled u probiru povećao je stopu otkrivanja raka dojke za 1,9-7,7 slučajeva na 1000 žena [53].

U istraživanju Yun i sur. retrospektivno je pregledano ukupno 135 pacijenatica koje su bile podvrgnute ABUS-u i HHUS-u. Svi ABUS pregledi napravljeni su pomoću istog uređaja, sa debljinom sloja od 0,5 mm. HHUS slike su dobivene korištenjem linearne sonde od 7-15 MHz. Patološkom analizom utvrđeno je 49 (36,3%) malignih lezija i 86 (63,7%) benignih lezija. Ukupna slaganje ABUS-a i HHUS-a u svim slučajevima iznosilo je 79,3%, dok je slaganje kod potvrđenih malignih bolesti bilo 55,1%. Među svim nepodudarnostima, bilo je 22 slučaja (78,6%) gdje je niža kategorija BI-RADS procjene dodijeljena korištenjem ABUS-a nego što je korištenjem HHUS-a [54]. Slaganje između ABUS-a i HHUS-a o kategoriji BI-RADS iznosilo je 86,63% u studiji Chen i sur. [35]. Slične rezultate imali su i Jeh i sur. gdje je ABUS otkrio sve maligne lezije koje su otkrivene pomoću HHUS-a, osim što je propustio nekoliko manjih benignih lezija [55].

Slaganje u rezultatima između HHUS-a i ABUS-a pokazuju Wang HY i sur. gdje je HHUS bio sličan ABUS-u u smislu osjetljivosti (90,6% naspram 95,3%) i specifičnosti (82,5% naspram 80,5%) te Wang ZL i sur. gdje se ABUS pokazao nešto osjetljivijim (96,1% naspram 93,2%) te specifičnijim (91,9% naspram 88,7%) u odnosu na HHUS (Tablica 3.) [56].

Tablica 3. Istraživanja koja uspoređuju osjetljivost i specifičnost ABUS-a i HHUS-a u kliničkoj praksi [56]

Study	Sensitivity		Specificity	
	ABUS	HHUS	ABUS	HHUS
Wang HY et al.	95.3	90.6	80.5	82.5
Wang ZL et al.	96.1	93.2	91.9	88,7
Chen et al.	92.5	88.1	86.2	87.5
Jeh et al.	88	95.7	76.2	49.4

U meta-analizi Zhang i sur. iznose podatke o devet studija koje su uključivale 1376 pacijenata. Ukupna osjetljivost bila je 93% za ABUS i 90% HHUS, a ukupna specifičnost bila je 86% za ABUS i 82% za HHUS. Meta-analiza je pokazala da obje metode imaju jednaku stopu otkrivanja (100%). Od 1047 malignih lezija, 1030 je otkriveno pomoću ABUS-a, a 1026 pomoću HHUS-a, što nije statistički značajna razlika u stopi detekcije. Kao nedostatak HHUS-a navode se loša reproducibilnost i ovisnost o iskustvu liječnika, dok se kod ABUS-a navodi nedostatak signala protoka krvi [57]. Nasuprot tomu, Tutar i sur. u istraživanju koje je provedeno na 340 pacijentica, dolaze do rezultata da je HHUS imao više istinito negativnih rezultata, dok je ABUS imao više lažno pozitivnih rezultata. Osjetljivost je kod obje metode iznosila 100%, a specifičnost je bila veća kod HHUS-a nego kod ABUS-a (99,33% naspram 84,46%). Trajanje pregleda je bilo znatno kraće kod HHUS-a (12,5 min) nego što je to kod ABUS-a (22,5 min). Kod korištenja ABUS-a je 10,6% žena je izjavilo da su iskusile jaku bol. 59,7% žena je izjavilo je da bi odabrale HHUS za budući pregled da im se pruži prilika zbog kraćeg trajanja, ugodnije pretrage i zbog toga što odmah mogu saznati rezultate [58]. Također, Brunetti i sur. prikazuju znatno kraće vrijeme potrebno za izvođenje i očitavanje HHUS (prosječno 5,2 minute) nego što je to kod ABUS (prosječno 16,7 minuta) pregleda [59].

U istraživanju Mussetto i sur. bilo je uključeno 79 pacijentica koje su istog dana bile podvrgnute HHUS-u, a zatim ABUS-u. Iskustvo pacijentica je procijenjeno TMI upitnikom (engl. *testing morbidities index*). Za obje tehnike procijenjeno je devet stavki: a) bol ili nelagoda neposredno prije testa, b) bol ili nelagoda tijekom testa, c) bol ili nelagoda nakon testa, d) strah ili tjeskoba neposredno prije testa, e) strah ili tjeskoba tijekom testa, f) fizička funkcija nakon testiranja, g) mentalna funkcija nakon testiranja,

h) neugodnost tijekom testa i i) ukupno zadovoljstvo. TMI rezultat ovih sedam stavki koje su direktno povezane sa pregledom (a-g), za svakog pacijenta bio je u rasponu od 7 (najbolje moguće iskustvo) do 35 (najgore moguće iskustvo). ABUS tehnika je dobila više ukupne ocjene u svakoj od stavki povezanih s ispitivanjem, osim za stavku d) 'strah ili anksioznost neposredno prije testa', koja je bila značajno viša za HHUS. Što se tiče stavke b) 'bol ili nelagoda tijekom testa', bio je značajno veći za ABUS (Tablica 4.). Na pitanje 'Koju tehniku biste odabrali za potencijalni sljedeći pregled dojki?', 32 od 79 (40,5%) pacijentica je odgovorilo HHUS, 23 od 79 (29,1%) pacijentica odgovorilo je ABUS, 24 od 79 (30,4%) pacijentica je bilo nepristrano. Glavnim nedostatakom ABUS-a predstavljena je bol ili nelagoda koja se pojavljuju tijekom pregleda, što je očekivano budući da je kompresija dojke neophodna kako bi se dobila slika visoke kvalitete. Iako je HHUS imao bolju toleranciju u usporedbi s ABUS-om, zaključak je kako pacijentice toleriraju obje metode i kako bi se potencijalno mogle integrirati kao pomoćni alati za probir uz mamografiju [60].

Tablica 4. Srednje vrijednosti i interkvartilni raspon za evaluirane stavke [60]

Attributes	Median		Interquartile range		p value
	ABUS	HHUS	ABUS	HHUS	
Pain or discomfort before the test	1	1	1–2	1–1	p = 0.020
Pain or discomfort during the test	3	1	2–3	1–2	p < 0.001
Pain or discomfort after the test	1	1	1–1	1–1	p = 0.131
Fear or anxiety before the test	1	1	1–1	1–2	p = 0.001
Fear or anxiety during the test	1	1	1–1	1–1	p = 0.437
Physical function after testing	1	1	1–1	1–1	p = 0.107
Mental function after testing	1	1	1–1	1–1	p = 0.564
Embarrassment during the test	1	1	1–1	1–1	p = 0.577
Overall satisfaction	1	1	1–2	1–2	p = 0.060

Vourtsis i sur. u svome istraživanju na 1886 pacijentica sa ciljem usporedbe ABUS-a i HHUS-a, prvo su izveli ABUS pregled dojke, a zatim pregled dojke ručnim ultrazvukom. Podudarnost između HHUS-a i ABUS-a bila je 99,8%. U istraživanju su bila dva izvanredna slučaja, koji su kod HHUS-a ocijenjeni kao BI-RADS I, ali su

ocijenjen kao BI-RADS IV kod ABUS-a. Prednost ABUS-a je u tome što omogućuje prikaz u koronalnoj ravnini, a taj prikaz je u ovome istraživanju prikazao dva radijalna ožiljka koja nisu bila vidljiva korištenjem HHUS-a. Zbog ograničenja HHUS-a kao što su malo polje pregleda i ovisnosti o operateru, ABUS se pokazao kao obećavajuća metoda, poželjna za integraciju u postojeću kliničku praksu. Ostale prednosti ove metode su: prikaz intraduktalnih lezija, neovisnost o operateru, brža akvizicija slika i zahtjev za manje potrebnih vještina [61].

3.5 FUZIJA UMJETNE INTELIGENCIJE I ABUS-A

Zbog subjektivnosti ultrazvučnog snimanja i dijagnoze mogu se pojaviti visoke stope varijacija među različitim promatračima. Također, zbog velike količine podataka koje je potrebno analizirati pri korištenju ABUS-a, značajan je rizik od pogrešaka. Stoga je CAD poželjan kako bi se radiolozima pomoglo u otkrivanju i klasifikaciji raka dojke, a cilj je poboljšati točnost radiologa u razlikovanju malignih od benignih lezija na 2D i 3D ultrazvučnim slikama [18]. Istraživanje Tan i sur. je pokazalo da korištenje CAD-a može poboljšati razlikovanje malignih od benignih lezija dojke na 3D ultrazvučnim slikama [62].

U istraživanju van Zelst i sur. cilj je bio odrediti učinak CAD softvera na vrijeme očitavanja, RT (engl. *reading time*) i performanse u probiru raka dojke. Nasumično je odabrano 120 pregleda žena s gustim grudima uključujući 30 malignih, 30 benignih i 60 normalnih slučajeva s histopatološkom provjerom ili ≥ 2 godine negativnog praćenja. Osam radiologa očitavalo je nalaze, jednom s CAD-ABUS i jednom bez CAD-a (samo ABUS). Uspoređeni su RT, osjetljivost, specifičnost, i površina ispod krivulje, AUC (engl. *area under the curve*). Prosječni RT bio je značajno kraći korištenjem CAD-ABUS-a (133,4 s/slučaj) u usporedbi s ABUS-om (158,3 s/slučaj). Osjetljivost je bila 84% za obje metode, a specifičnost 67% za ABUS i 71% za CAD-ABUS. Skupni AUC za CAD-ABUS bio je usporediv sa samo ABUS-om (0,82 prema 0,83). Zaključno, CAD softver za ABUS može skratiti vrijeme dijagnosticiranja bez smanjenja učinkovitosti probira [63]. To potvrđuju i Jiang i sur. [64] u čijoj studiji se RT smanjio za 67% korištenjem CAD sustava te projekt ASSURE [47], u kojem je 120 ABUS pregleda

odabranih nasumično analiziralo osam iskusnih radiologa koristeći CAD softver gdje je vrijeme čitanja ukupno je smanjeno za 15%. Ove studije su pokazale da su dijagnostička točnost te brzina čitanja poboljšani korištenjem CAD sustava.

Istraživanje Xu i sur. retrospektivno na 1000 slučajeva imalo je za cilj procijeniti učinkovitost CAD sustava kao pomoć radiolozima u interpretaciji ABUS slika. Radiolozi su bili podijeljeni u dvije grupe, grupa 1 koja koristila CAD pri dijagnostici te grupa 2 koja ga nije koristila. Prosječni AUC za grupu 1 iznosio je 0,784, a za grupu 2 je iznosio 0,747. RT je za grupu 1 iznosio 44,744 s/slučaj, a za grupu 2 je to bilo 49,355 s/slučaj. Za grupu 1 ukupna osjetljivost je bila 70,8%, a specifičnost 77,5%. Kod grupe 2 osjetljivost je iznosila 62%, a specifičnost 80,9%. Mana CAD sustava je što učestalo prikazuje lažno negativne i pozitivne rezultate. Artefakt preskakanja uzrokuje 70% lažno pozitivnih rezultata koji se pojavljuju korištenjem CAD-a, a drugi razlog su artefakti nastali lošim kontaktom između sonde i tkiva. [65]. Te rezultate potvrđuje istraživanje Lee i sur. koje pokazuje da CAD ima veliki postotak lažno negativnih rezultata te da ne poboljšava dijagnostičke performanse ABUS-a [66]. Iako CAD ima određene nedostatke, spomenuta istraživanja su pokazala da korištenje CAD sustava poboljšava učinkovitost očitavanja ABUS slika, bez smanjenja učinkovitosti probira. CAD sustav je jednako učinkovit kod svih čitatelja, od onih manje iskusnih do onih sa dugogodišnjim iskustvom.

4. ZAKLJUČAK

Incidencija raka dojke u stalnom je porastu pa je rana detekcija vrlo važna. U otkrivanju raka dojke uvode se nove metode kao što je ABUS, kako bi se prevladali nedostaci pojedinih metoda, kao što je ionizirajuće zračenje kod mamografije, ovisnost o operateru kod ručnog ultrazvuka te cijena kod MRI-a. U ovom radu, pregledom brojnih istraživanja, analiziraju se prednosti i nedostaci primjene ABUS-a u kliničkoj praksi. Najvažniji benefit ABUS-a je to što je pokazao izvrsne rezultate kod žena s gustim parenhimom dojke, a upravo takve žene imaju 6-8 puta veći rizik nastanka raka dojke. Kao njegove prednosti navode se niska cijena te jednostavnost uporabe, a kao nedostatak zahtjev za suradnjom pacijentica jer disanje može uzrokovati artefakte i pogoršati kvalitetu slike. ABUS je ponudio jednake multiplanarne mogućnosti snimanja kao i MRI. Pacijentice su pregled ABUS-om podnosile bolje od mamografskog pregleda zbog manje kompresije dojke, a ipak nešto lošije nego pregled HHUS-om jer je bol bila veća. Pregledom literature vidljivo je da je vrijeme pregleda ABUS-om nešto duže nego što je HHUS-om. Nekoliko studija je pokazalo da se vrijeme očitavanja ABUS slika smanjuje primjenom CAD softvera, ali su također pokazale da CAD ima veliki postotak lažno negativnih nalaza, čime ne poboljšava dijagnostičke performanse ABUS-a. I ABUS i CAD imaju još prostora za daljnji razvoj i napredak. Navedena istraživanja pokazuju izvrsne karakteristike ABUS-a te važnost njegove integracije u kliničku praksu.

5. LITERATURA

1. "Breast cancer" [Internet]. World Health Organization, 26 March 2021, [pristupljeno 13.5.2022].
Dostupno na: <https://www.who.int/news-room/fact-sheets/detail/breast-cancer>
2. "Incidencija i mortalitet od raka u EU-27 zemljama za 2020. godinu" [Internet]. Hzz.hr, 3. rujna 2020. [pristupljeno 13.5.2022].
Dostupno na:
<https://www.hzz.hr/sluzba-epidemiologija-prevencija-nezaraznih-bolesti/incidencija-i-mortalitet-od-raka-u-eu-27-zemljama-za-2020-godinu/>
3. Radović, N. Utjecaj radioterapije na vrijednost očiglednoga koeficijenta difuzije zdravoga tkiva i lezija dojke pri oslikavanju magnetskom rezonancijom. [Internet]. Zagreb, Sveučilište u Zagrebu, Medicinski fakultet; 2020 [pristupljeno 13.5.2022].
Dostupno na: <https://repozitorij.mef.unizg.hr/islandora/object/mef:2929>
4. "Rak dojke" [Internet]. Hlpr.hr, [pristupljeno 13.5.2022].
Dostupno na: <https://hlpr.hr/rak/vijest/rak-dojke>
5. "Nacionalni programi ranog otkrivanja raka" [Internet]. Hzz.hr, 22. prosinca 2016. [pristupljeno 13.5.2022].
Dostupno na:
<https://www.hzz.hr/sluzba-epidemiologija-prevencija-nezaraznih-bolesti/preventivni-program-za-zdravlje-danas/#rak-dojke>
6. Poljičak, D. Radiološka dijagnostika bolesti dojke. [Internet]. Split, Sveučilište u Splitu, Sveučilišni odjel zdravstvenih studija; 2018 [pristupljeno 13.5.2022].
Dostupno na: <https://repo.ozs.unist.hr/islandora/object/ozs:705>
7. "Dojka" [Internet]. Wikipedia. [pristupljeno 13.5.2022].
Dostupno na: <https://hr.wikipedia.org/wiki/Dojka>
8. Anić Matić N. Razlikovanje benignih i malignih lezija dojke slikovnim metodama. [Internet] Zagreb, Sveučilište u Zagrebu, Medicinski fakultet; 2019 [pristupljeno 13.5.2022].

- Dostupno na: <https://repositorij.mef.unizg.hr/islandora/object/mef:2311>
9. Prutki M, Petrovečki M, Valković Zujčić P, Ivanac G, Tadić T, Štimac D. Smjernice za radiološko dijagnosticiranje i praćenje bolesnica oboljelih od raka dojke. Liječnički vjesnik, 144 (2022), 1-2; 1-14
Dostupno na: <https://repository.medri.uniri.hr/islandora/object/medri:5015>
 10. Janković S, Mihanović F, Punda A, Radović D, Barić A, Hrepić D. Radiološki uređaji i oprema u radiologiji, radioterapiji i nuklearnoj medicini. Split: Sveučilište u Splitu; 2015.
 11. "Mammography" [Internet]. Radiology Key, 22 April 2018 [pristupljeno 13.5.2022].
Dostupno na: <https://radiologykey.com/mammography-5/>
 12. "Breast Tomosynthesis" [Internet]. RadiologyInfo.org, April 15 2022 [pristupljeno 13.5.2022]
Dostupno na: <https://www.radiologyinfo.org/en/info/tomosynthesis>
 13. Abičić A. Tomosinteza dojke [Internet] Zagreb, Sveučilište u Zagrebu, Medicinski fakultet; 2020 [pristupljeno 13.5.2022].
Dostupno na: <https://repositorij.mef.unizg.hr/islandora/object/mef:3082>
 14. Schäffgen B, Juskić M, Radicke M, Hertel M, Barr R, Pfob A, et al. Evaluation of the FUSION-X-US-II prototype to combine automated breast ultrasound and tomosynthesis. Eur Radiol. 2021 Jun;31(6):3712-3720.
 15. Schaeffgen B, Juskić M, Hertel M, Barr RG, Radicke M, Stieber A, et al. First proof-of-concept evaluation of the FUSION-X-US-II prototype for the performance of automated breast ultrasound in healthy volunteers. Arch Gynecol Obstet. 2021 Aug;304(2):559-566.
 16. "Breast Magnetic Resonance Imaging (MRI)" [Internet] Johns Hopkins Medicine [pristupljeno 13.5.2022]
Dostupno na:
<https://www.hopkinsmedicine.org/health/treatment-tests-and-therapies/breast-mri>
 17. Križić I. Područja primjene umjetne inteligencije u radiografiji [Internet] Split, Sveučilište u Splitu, Sveučilišni odjel zdravstvenih studija; 2019 [pristupljeno 13.5.2022]

- Dostupno na: <https://repo.ozs.unist.hr/islandora/object/ozs:696>
18. Guo R, Lu G, Qin B, Fei B. Ultrasound Imaging Technologies for Breast Cancer Detection and Management: A Review. *Ultrasound Med Biol.* 2018 Jan;44(1):37-70.
 19. Pesapane F, Codari M, Sardanelli F. Artificial intelligence in medical imaging: threat or opportunity? Radiologists again at the forefront of innovation in medicine. *Eur Radiol Exp.* 2018 Oct 24;2(1):35.
 20. Ivek A. Dijagnostički ultrazvuk [Internet] Zagreb, Sveučilište u Zagrebu, Medicinski fakultet; 2014 [pristupljeno 22.5.2022]
Dostupno na: <https://repositorij.mef.unizg.hr/islandora/object/mef:143>
 21. Izadifar Z, Babyn P, Chapman D. Mechanical and Biological Effects of Ultrasound: A Review of Present Knowledge. *Ultrasound Med Biol.* 2017 Jun;43(6):1085-1104.
 22. Malherbe K, Annamaraju P. Breast Ultrasound. *StatPearls* [Internet]. 2022 Jan 21 [pristupljeno 22.5.2022]
Dostupno na: <https://www.ncbi.nlm.nih.gov/books/NBK557837/>
 23. Zanotel M, Bednarova I, Londero V, Linda A, Lorenzon M, Girometti R, et al. Automated breast ultrasound: basic principles and emerging clinical applications. *Radiol Med.* 2018 Jan;123(1):1-12.
 24. Boca Bene I, Ciurea AI, Ciortea CA, Dudea SM. Pros and Cons for Automated Breast Ultrasound (ABUS): A Narrative Review. *J Pers Med.* 2021 Jul 23;11(8):703.
 25. "FDA Clears some V Automated Breast Ultrasound (ABUS) System" [Internet]. *Itnonline.com*, 2012, [pristupljeno 22.5.2022]
Dostupno na:
<https://www.itnonline.com/content/fda-clears-some-v-automated-breast-ultrasound-abus-system>
 26. Jia M, Lin X, Zhou X, Yan H, Chen Y, Liu P, et al. Diagnostic performance of automated breast ultrasound and handheld ultrasound in women with dense breasts. *Breast Cancer Res Treat.* 2020 Jun;181(3):589-597.
 27. "Invenia™ ABUS 2.0" [Internet]. *Ge-ultrasound.eu*, [pristupljeno 22.5.2022]

Dostupno na:

https://ge-ultrasound.eu/voluson-gynecology-obstetrics/invenia-abus-2-0/?gclid=CjwKCAiAg6yRBhBNEiwAeVyL0FcadAUIZ8rYLOIdMWhnI3qWzSCM0GVksIGOm7PKisANiodgLFyROBoCcp4QAvD_BwE

28. Mostafa AAE, Eltomey MA, Elaggan AM, Hashish AA. Automated breast ultrasound (ABUS) as a screening tool: initial experience. *Egypt J Radiol Nucl Med.* 2019;50, 37
29. Nicosia L, Ferrari F, Bozzini AC, Latronico A, Trentin C, Meneghetti L, et al. Automatic breast ultrasound: state of the art and future perspectives. *Ecancermedalscience.* 2020 Jun 23;14:1062.
30. Kim SH. Image quality and artifacts in automated breast ultrasonography. *Ultrasonography.* 2019 Jan;38(1):83-91.
31. Elkhalek YI, Bassiouny AM, Hamid RWARA. Automated breast ultrasound system (ABUS): can it replace mammography as a screening tool?. *Egypt J Radiol Nucl Med.* 2019;50, 51
32. Xin Y, Zhang X, Yang Y, Chen Y, Wang Y, Zhou X, Qiao Y. A multicenter, hospital-based and non-inferiority study for diagnostic efficacy of automated whole breast ultrasound for breast cancer in China. *Sci Rep.* 2021 Jul 6;11(1):13902
33. Lin X, Jia M, Zhou X, Bao L, Chen Y, Liu P, et al. The diagnostic performance of automated versus handheld breast ultrasound and mammography in symptomatic outpatient women: a multicenter, cross-sectional study in China. *Eur Radiol.* 2021 Feb;31(2):947-957.
34. Hadadi I, Rae W, Clarke J, McEntee M, Ekpo E. Diagnostic Performance of Adjunctive Imaging Modalities Compared to Mammography Alone in Women with Non-Dense and Dense Breasts: A Systematic Review and Meta-Analysis. *Clin Breast Cancer.* 2021 Aug;21(4):278-291.
35. Chen H, Han M, Jing H, Liu Z, Shang H, Wang Q, et al. Dependability of Automated Breast Ultrasound (ABUS) in Assessing Breast Imaging Reporting and Data System (BI-RADS) Category and Size of Malignant Breast Lesions Compared with Handheld Ultrasound (HHUS) and Mammography (MG). *Int J Gen Med.* 2021 Dec 1;14:9193-9202.

36. Giger ML, Inciardi MF, Edwards A, Papaioannou J, Drukker K, Jiang Y, et al. Automated Breast Ultrasound in Breast Cancer Screening of Women With Dense Breasts: Reader Study of Mammography-Negative and Mammography-Positive Cancers. *AJR Am J Roentgenol*. 2016 Jun;206(6):1341-50.
37. Boca Bene I, Ciurea AI, Vesa ȘC, Ciortea CA, Dudea SM, Manole S. Associating Automated Breast Ultrasound (ABUS) and Digital Breast Tomosynthesis (DBT) with Full-Field Digital Mammography (FFDM) in Clinical Practice in Cases of Women with Dense Breast Tissue. *Diagnostics (Basel)*. 2022 Feb 11;12(2):459.
38. Wilczek B, Wilczek HE, Rasouliyan L, Leifland K. Adding 3D automated breast ultrasound to mammography screening in women with heterogeneously and extremely dense breasts: Report from a hospital-based, high-volume, single-center breast cancer screening program. *Eur J Radiol*. 2016 Sep;85(9):1554-63.
39. Gatta G, Cappabianca S, La Forgia D, Massafra R, Fanizzi A, Cuccurullo V, et al. Second-Generation 3D Automated Breast Ultrasonography (Prone ABUS) for Dense Breast Cancer Screening Integrated to Mammography: Effectiveness, Performance and Detection Rates. *J Pers Med*. 2021 Aug 31;11(9):875.
40. Zintsmaster S, Morrison J, Sharman S, Shah BA. Differences in Pain Perceptions between Automated Breast Ultrasound and Digital Screening Mammography. *Journal of Diagnostic Medical Sonography*. 2013;29(2):62-65.
41. Brem RF, Tabár L, Duffy SW, Inciardi MF, Guingrich JA, Hashimoto BE, et al. Assessing improvement in detection of breast cancer with three-dimensional automated breast US in women with dense breast tissue: the SomoInsight Study. *Radiology*. 2015 Mar;274(3):663-73.
42. Kim SH, Kang BJ, Choi WJ, Shin HJ, Ko M, Bang M. Breast Cancer Detection of Screening Automated Breast US in Korean Women Aged 40-49 Years: Comparison with Screening Mammography using a Multi-center Cohort Study 2021;18:15-26
Dostupno na:
https://www.breast.or.kr/api/society/journal/download/40141/18_1_15-26.pdf
43. Ali EA, Saeed F, Adel L. Do automated breast ultrasound and tomosynthesis have an effective role in dense breast evaluation?. *Egypt J Radiol Nucl Med*. 2021 Nov;52, 282

44. Hashem LMB, Ali RHM, Helal MH, Gemeae EL, Moustafa AFI. Characterization of breast masses: a comparative study between automated breast ultrasound (ABUS) and digital breast tomosynthesis (DBT). *Egypt J Radiol Nucl Med.* 2020 Mar;51, 47
45. "ABUS better than DBT for diagnostic workup" [Internet] Auntminnie.com, 2019 [pristupljeno 7.6.2022]
Dostupno na:
<https://www.auntminnie.com/index.aspx?sec=ser&sub=def&pag=dis&ItemID=124788>
46. Joe BN, Sickles EA. The evolution of breast imaging: past to present. *Radiology.* 2014 Nov;273(2 Suppl):S23-44.
47. "Final Report Summary - ASSURE (Adapting Breast Cancer Screening Strategy Using Personalised Risk Estimation)" [Internet] Cordis.europa.eu, 2016 [pristupljeno 7.6.2022]
Dostupno na: <https://cordis.europa.eu/project/id/306088/reporting>
48. Obdeijn IM, Winter-Warnars GA, Mann RM, Hooning MJ, Hunink MG, Tilanus-Linthorst MM. Should we screen BRCA1 mutation carriers only with MRI? A multicenter study. *Breast Cancer Res Treat.* 2014 Apr;144(3):577-82.
49. Obdeijn IM, Mann RM, Loo CCE, Lobbes M, Voormolen EMC, van Deurzen CHM, et al. The supplemental value of mammographic screening over breast MRI alone in BRCA2 mutation carriers. *Breast Cancer Res Treat.* 2020 Jun;181(3):581-588.
50. Giuliano V, Giuliano C. Using Automated Breast Sonography as Part of a Multimodality Approach to Dense Breast Screening. *Journal of Diagnostic Medical Sonography.* 2012;28(4):159-165.
51. Schmachtenberg C, Fischer T, Hamm B, Bick U. Diagnostic Performance of Automated Breast Volume Scanning (ABVS) Compared to Handheld Ultrasonography With Breast MRI as the Gold Standard. *Acad Radiol.* 2017 Aug;24(8):954-961.
52. Girometti R, Zanotel M, Londero V, Linda A, Lorenzon M, Zuiani C. Automated breast volume scanner (ABVS) in assessing breast cancer size: A comparison with

- conventional ultrasound and magnetic resonance imaging. *Eur Radiol.* 2018 Mar;28(3):1000-1008.
53. Kim SH, Kim HH, Moon WK. Automated Breast Ultrasound Screening for Dense Breasts. *Korean J Radiol.* 2020 Jan;21(1):15-24.
 54. Yun G, Kim SM, Yun B, Ahn HS, Jang M. Reliability of automated versus handheld breast ultrasound examinations of suspicious breast masses. *Ultrasonography.* 2019 Jul;38(3):264-271.
 55. Jeh SK, Kim SH, Choi JJ, Jung SS, Choe BJ, Park S, et al. Comparison of automated breast ultrasonography to handheld ultrasonography in detecting and diagnosing breast lesions. *Acta Radiol.* 2016 Feb;57(2):162-9.
 56. Allajbeu I, Hickman S, Payne N, Moyle P, Taylor K, Sharma N, et al. Automated Breast Ultrasound: Technical Aspects, Impact on Breast Screening, and Future Perspectives. *Current Breast Cancer Reports.* 2021 Jun;13(3):141-150.
 57. Zhang X, Chen J, Zhou Y, Mao F, Lin Y, Shen S, et al.. Diagnostic value of an automated breast volume scanner compared with a hand-held ultrasound: a meta-analysis. *Gland Surg.* 2019 Dec;8(6):698-711.
 58. Tutar B, Esen Icten G, Guldogan N, Kara H, Arıkan AE, Tutar O, et al. Comparison of automated versus hand-held breast US in supplemental screening in asymptomatic women with dense breasts: is there a difference regarding woman preference, lesion detection and lesion characterization? *Arch Gynecol Obstet.* 2020 May;301(5):1257-1265.
 59. Brunetti N, De Giorgis S, Zawaideh J, Rossi F, Calabrese M, Tagliafico AS. Comparison between execution and reading time of 3D ABUS versus HHUS. *Radiol Med.* 2020 Dec;125(12):1243-1248.
 60. Mussetto I, Gristina L, Schiaffino S, Tosto S, Raviola E, Calabrese M. Breast ultrasound: automated or hand-held? Exploring patients' experience and preference. *Eur Radiol Exp.* 2020 Feb 10;4(1):12.
 61. Vourtsis A, Kachulis A. The performance of 3D ABUS versus HHUS in the visualisation and BI-RADS characterisation of breast lesions in a large cohort of 1,886 women. *Eur Radiol.* 2018 Feb;28(2):592-601.
 62. Tan T, Platel B, Twellmann T, van Schie G, Mus R, Grivegnée A, et al. Evaluation of the effect of computer-aided classification of benign and malignant lesions on

- reader performance in automated three-dimensional breast ultrasound. *Acad Radiol*. 2013 Nov;20(11):1381-8.
63. van Zelst JCM, Tan T, Clauser P, Domingo A, Dorrius MD, Drieling D, et al. Dedicated computer-aided detection software for automated 3D breast ultrasound; an efficient tool for the radiologist in supplemental screening of women with dense breasts. *Eur Radiol*. 2018 Jul;28(7):2996-3006.
64. Jiang Y, Inciardi MF, Edwards AV, Papaioannou J. Interpretation Time Using a Concurrent-Read Computer-Aided Detection System for Automated Breast Ultrasound in Breast Cancer Screening of Women With Dense Breast Tissue. *AJR Am J Roentgenol*. 2018 Aug;211(2):452-461.
65. Xu X, Bao L, Tan Y, Zhu L, Kong F, Wang W. 1000-Case Reader Study of Radiologists' Performance in Interpretation of Automated Breast Volume Scanner Images with a Computer-Aided Detection System. *Ultrasound Med Biol*. 2018 Aug;44(8):1694-1702.
66. Lee J, Kang BJ, Kim SH, Park GE. Evaluation of Computer-Aided Detection (CAD) in Screening Automated Breast Ultrasound Based on Characteristics of CAD Marks and False-Positive Marks. *Diagnostics (Basel)*. 2022 Feb 24;12(3):583.

6. ŽIVOTOPIS

OPĆI PODATCI:

IME I PREZIME: Marija Žaja

DATUM I MJESTO ROĐENJA: 30.4.2000., Šibenik

MOBITEL: 0915269762

E-MAIL: marijazaja30@gmail.com

OBRAZOVANJE

Osnovna škola Antuna Mihanovića Petropoljskog, Drniš, 2007.-2015.

Gimnazija Antuna Vrančića, Šibenik, 2015.-2019.

Sveučilište u Splitu, Sveučilišni odjel zdravstvenih studija: Radiološka tehnologija, 2019-2022.

STUDENTSKE AKTIVNOSTI

Aktivno sudjelovanje na 4. Kongresu radiološke tehnologije s međunarodnim sudjelovanjem u Poreču, 15.-17. listopada 2021. sa temom „Online nastava za vrijeme Covid 19 pandemije” (Marija Žaja, Ira Gabela, Tatjana Matijaš)

NAGRADE I PRIZNANJA

2020. Nagrada Sveučilišnog odjela zdravstvenih studija za rezultate postignute u akademskoj godini 2019./20., kategorija „Najbolji prosjek ocjena na preddiplomskim studijima”, podkategorija „Najuspješniji student za uspjeh ostvaren u prethodnoj akademskoj godini, a koji je ostvaren u I. ili II. godini njegovog studiranja”