

# Epiduralna analgezija kod bolesnika s kroničnom boli

---

**Matošić Božan, Daria**

**Undergraduate thesis / Završni rad**

**2022**

*Degree Grantor / Ustanova koja je dodijelila akademski / stručni stupanj:* **University of Split / Sveučilište u Splitu**

*Permanent link / Trajna poveznica:* <https://um.nsk.hr/um:nbn:hr:176:292899>

*Rights / Prava:* [In copyright](#)/[Zaštićeno autorskim pravom.](#)

*Download date / Datum preuzimanja:* **2025-02-12**



Sveučilišni odjel zdravstvenih studija  
SVEUČILIŠTE U SPLITU

*Repository / Repozitorij:*

[Repository of the University Department for Health Studies, University of Split](#)



UNIVERSITY OF SPLIT



DIGITALNI AKADEMSKI ARHIVI I REPOZITORIJ

SVEUČILIŠTE U SPLITU

Podružnica

SVEUČILIŠNI ODJEL ZDRAVSTVENIH STUDIJA

PREDDIPLOMSKI STUDIJ SESTRINSTVA

**Daria Matošić Božan**

**EPIDURALNA ANALGEZIJA KOD BOLESNIKA S  
KRONIČNOM BOLI**

**Završni rad**

Split, 2022.

SVEUČILIŠTE U SPLITU

Podružnica

SVEUČILIŠNI ODJEL ZDRAVSTVENIH STUDIJA

PREDDIPLOMSKI STUDIJ SESTRINSTVA

**Daria Matošić Božan**

**EPIDURALNA ANALGEZIJA KOD BOLESNIKA S  
KRONIČNOM BOLI**

**EPIDURAL ANALGESIA IN PATIENTS WITH CHRONIC  
PAIN**

**Završni rad/ Bachelor's Thesis**

Mentor:

**Zvonimir Parčina, mag. med. techn.**

Split, 2022.

## **ZAHVALA**

*Zahvaljujem svom mentoru, Zvonimiru Parčini, mag.med.techn., na ukazanom povjerenju, nesebičnoj potpori, podršci i stručnom vodstvu tijekom pisanja ovog završnog rada. Posebna mi je čast što ste mi upravo Vi mentor.*

*Zahvaljujem Rafaeli Milan, bacc.med.techn., iz Ambulante za liječenje boli (Križine) na korisnim sugestijama, srdačnosti, pristupačnosti, vremenu, strpljenju i trudu tijekom naših razgovora.*

*Zahvaljujem Nikoli Deliću, dr.med.spec. anesteziologije, reanimatologije i intenzivnog liječenja, na tome što mi je omogućio da prisustvujem plasiranju epiduralnih steroidnih injekcija u operacijskoj dvorani, kao i na stručnim objašnjenjima i odgovorima na sva moja pitanja.*

*Posebno zahvaljujem svom sinu, suprugu i cijeloj obitelji na bezuvjetnoj ljubavi, vjeri i podršci koju su mi ukazivali tijekom pisanja ovog rada, kao i tijekom cjelokupnog studiranja.*

Sveučilište u Splitu  
Sveučilišni odjel zdravstvenih studija  
Preddiplomski studij sestrinstva

Znanstveno područje: Biomedicina i zdravstvo  
Znanstveno polje: Kliničke medicinske znanosti

Mentor: Zvonimir Parčina, mag.med.techn.

**EPIDURALNA ANALGEZIJA KOD BOLESNIKA S KRONIČNOM BOLI**  
Daria Matošić Božan, 41457

**Sažetak:** Bol je neugodno osjetno i emocionalno iskustvo koje se redovito javlja u mnogim kroničnim stanjima. U ovom radu opisana je primjena epiduralne analgezije kod bolesnika s kroničnom boli, od čega je obrađena primjena kod nemaligne i maligne boli. Kronična bol kompleksan je klinički problem koji utječe na sva područja života i rada pojedinca. Pod kroničnom boli podrazumijeva se bol koja traje od 3 do 6 mjeseci i dulje i ostaje prisutna i nakon što je završen proces cijeljenja tkiva. Opisana je primjena epiduralne analgezije kod liječenja križoblje kao najčešće kronične nemaligne boli, a potom je opisana i primjena epiduralne analgezije u liječenju karcinomske boli kao maligne boli. Epiduralna analgezija je tzv. neuroaksijalna blokada kod koje se anestetik aplicira u epiduralni prostor, a njegova će definicija, kao i kontraindikacije te komplikacije spomenute analgezije biti dane u radu. Kronična nemaligna bol tretira se davanjem epiduralnih injekcija koje najčešće sadrže kortikosteroide, a ponekad i lokalne anestetike, dok se kronična maligna bol najčešće tretira plasiranjem tuneliranog epiduralnog katetera putem kojeg se daju opijati i lokalni anestetici. Prilikom primjene epiduralne analgezije u liječenju kronične nemaligne i maligne boli od neizmjerne je važnosti uloga medicinske sestre. Medicinska sestra zadužena je za provođenje kvalitetne psihološke i fizičke pripreme pacijenta, uzimanje detaljne anamneze, edukaciju pacijenta i obitelji o samom postupku, pripremu aseptičnih uvjeta i monitoring pacijenta za vrijeme i po završetku postupka.

**Ključne riječi:** epiduralna analgezija; epiduralne injekcije; epiduralni kateter; kronična bol  
**Rad sadrži:** 36 stranica, 18 slika, 24 literaturne reference  
**Jezik izvornika:** hrvatski

## **BASIC DOCUMENTATION CARD**

## **BACHELOR THESIS**

**University of Split**  
**University Department for Health Studies**  
**Bachelor study of Nursing**

**Scientific area: Biomedicine and health**  
**Scientific field: Clinical medical sciences**

**Supervisor: Zvonimir Parčina, mag.med.techn.**

### **EPIDURAL ANALGESIA IN PATIENTS WITH CHRONIC PAIN**

Daria Matošić Božan, 41457

**Summary:** Pain is an uncomfortable sensory and emotional experience that occurs regularly in many chronic conditions. In this paper, the use of epidural analgesia in patients with chronic pain is described, of which the use in non-malignant and malignant pain is discussed. Chronic pain is a complex clinical problem that affects all areas of an individual's life and work. Chronic pain is pain that lasts from 3 to 6 months and longer and remains present even after the tissue healing process has been completed. The use of epidural analgesia in the treatment of low back pain as the most common chronic non-malignant pain is described, and then the use of epidural analgesia in the treatment of carcinoma pain as malignant pain is described. Epidural analgesia is the neuroaxial blockade in which the anesthetic is applied to the epidural space, and its definition, as well as contraindications and complications of the mentioned analgesia, will be given in the paper. Chronic non-malignant pain is treated by giving epidural injections, which usually contain corticosteroids and sometimes local anesthetics, while chronic malignant pain is usually treated by placing a tunneled epidural catheter through which opiates and local anesthetics are given. In the application of epidural analgesia in the treatment of chronic non-malignant and malignant pain, the role of the nurse is of immense importance. The nurse is in charge of conducting quality psychological and physical preparation of the patient, taking detailed anamnesis, educating patients and families about the procedure, preparing aseptic conditions and monitoring the patient during and after the procedure.

**Keywords:** chronic pain; epidural analgesia; epidural catheter; epidural injections

**Thesis contains:** 36 pages, 18 figures, 24 references

**Original in:** Croatian

# SADRŽAJ

1. UVOD.....	1
1.1. DEFINICIJA I MEHANIZAM BOLI .....	1
1.2. KRONIČNA BOL .....	4
1.2.1. Kronična nemaligna bol – križobolja.....	5
1.2.2. Kronična maligna bol – karcinomska bol .....	6
2. CILJ RADA .....	8
3. RASPRAVA.....	9
3.1. DEFINICIJA EPIDURALNE ANALGEZIJE.....	9
3.1.1. Anatomija kralježnice .....	9
3.1.2. Epiduralni prostor.....	12
3.2. SET ZA EPIDURALNU ANALGEZIJU.....	15
3.3. PRIMJENA LIJEKOVA ZA POSTIZANJE EPIDURALNE ANALGEZIJE.....	17
3.3.1. Kortikosteroidi kao dio epiduralne analgezije .....	18
3.4. PRIMJENA EPIDURALNE ANALGEZIJE PUTEM EPIDURALNOG KATETERA .....	20
3.4.1. Tunelirani epiduralni kateter u liječenju maligne boli .....	22
3.4.2. Tunelirani epiduralni kateter – aktivnosti medicinske sestre.....	23
3.5. EPIDURALNE INJEKCIJE .....	25
3.5.1. Uspješnost epiduralnih steroidnih injekcija u liječenju kronične križobolje	28
3.5.2. Epiduralne steroidne injekcije – aktivnosti medicinske sestre.....	30
3.6. KONTRAINDIKACIJE ZA PRIMJENU EPIDURALNE ANALGEZIJE .....	34
3.7. KOMPLIKACIJE EPIDURALNE ANALGEZIJE .....	35
4. ZAKLJUČAK.....	37
5. LITERATURA .....	38
6. ŽIVOTOPIS .....	41

# 1. UVOD

U ovom radu opisana je primjena epiduralne analgezije kod bolesnika s kroničnom boli. Epiduralna analgezija danas je u širokoj upotrebi diljem svijeta. Za pretpostaviti je da je sve više kroničnih bolesnika koji zahtijevaju primjeren i pravodoban tretman, a što je vidljivo iz broja upisanih u Ambulantu za liječenje boli (Križine). Glavni cilj epiduralne analgezije jest olakšati bolesniku osjećaj boli i omogućiti mu primjereno i kvalitetno funkcioniranje u svakodnevnom životu. Svaki zdravstveni djelatnik svjestan je da je bol prisutna kad god pacijent kaže da jest, stoga treba djelovati u skladu s time.

U prvom dijelu rada dana je definicija i opisan mehanizam boli. Objašnjena je kronična bol, a potom se rad dotiče križobolje kao najčešće kronične nemaligne boli i karcinomske boli kao maligne boli. Poseban je značaj stavljen na opis i važnost epiduralne analgezije kao metode izbora za liječenje kronične nemaligne i maligne boli. Kroz kratak prikaz anatomije kralježnice ilustrira se položaj epiduralnog prostora u koji se ulazi ili epiduralnim steroidnim injekcijama ukoliko se tretira kronična nemaligna bol ili plasiranjem tuneliranog epiduralnog katetera ukoliko se tretira kronična maligna, karcinomska bol. Prikazan je set za epiduralnu analgeziju, lijekovi koji se primjenjuju pomoću epiduralnih steroidnih injekcija i epiduralnog katetera, a potom i kontraindikacije i komplikacije epiduralne analgezije.

Poseban dio rada posvećen je opisu aktivnosti medicinske sestre prilikom primjene epiduralnih steroidnih injekcija i epiduralnog katetera. Uloga medicinske sestre od neizostavne je važnosti u primjeni epiduralne analgezije jer je upravo ona konstantno uz bolesnika; prije, tijekom i nakon dobivene analgezije.

## 1.1. DEFINICIJA I MEHANIZAM BOLI

Bol je kompleksan fenomen usko povezan s različitim biološkim, psihološkim i društvenim čimbenicima. Ona je uvijek individualno i subjektivno iskustvo. Međunarodno udruženje za istraživanje boli – International Association for the Study of Pain (IASP) definira bol kao: „neugodno osjetno i emocionalno iskustvo povezano sa stvarnim ili mogućim oštećenjem tkiva.“ (1). Doživljaj boli ovisi podjednako o

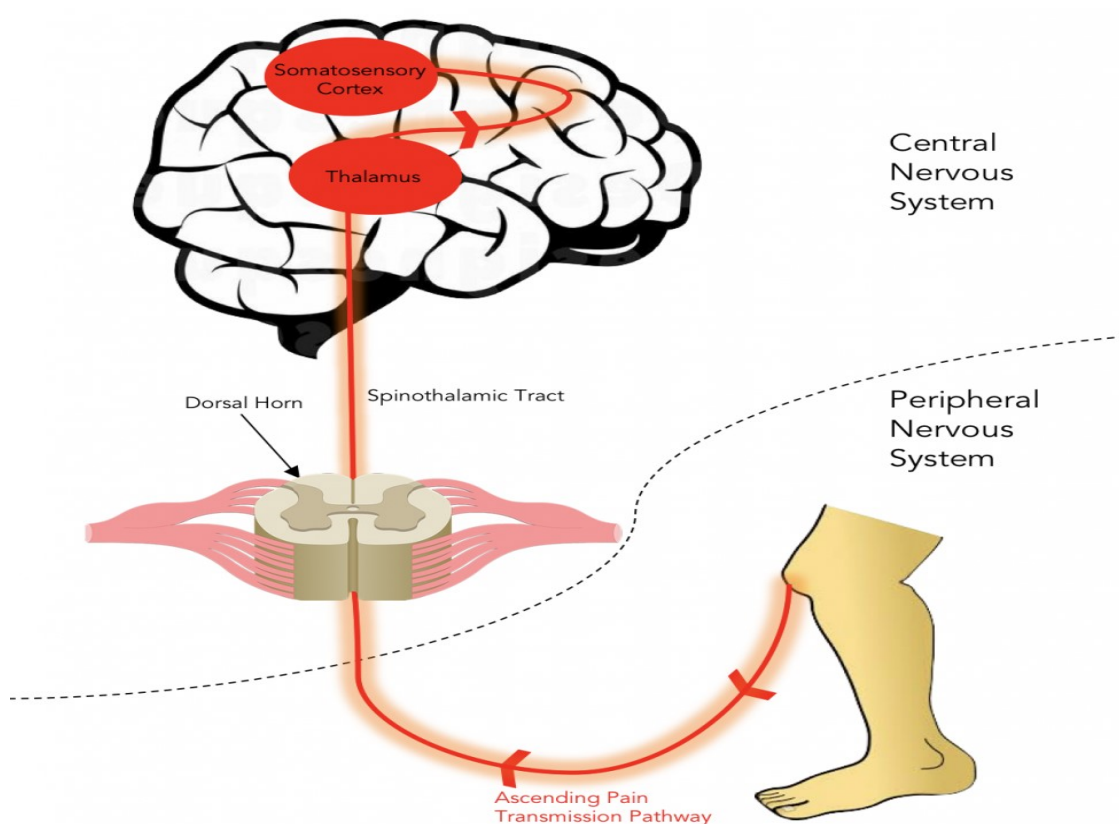


fiziološkim i o psihološkim čimbenicima. Bol je najbolje okarakterizirati kao psihosomatski poremećaj koji uzrokuje fizičko oštećenje tkiva, psihičke reakcije pojedinca na samo oštećenje, ali i ranije stečena iskustva, doživljaj i percepcija boli (2).

Put razvoja osjeta boli kompleksan je. Kada dođe do ozljede, bolni podražaj se preko perifernih živaca i kralježnične moždine prenosi od samog mjesta ozljede do centra za bol u velikom mozgu, odnosno talamusa. Ipak, tek onda kada se bolni podražaj prenese u koru velikog mozga postajemo ga svjesni jer kora velikog mozga omogućuje punu svjesnost o doživljaju boli (2).

Osjet boli može biti izazvan bilo kojim podražajem, odnosno, ne postoji neki specifičan podražaj koji može uzrokovati bol. Također, za razliku od drugih osjeta, kod osjeta boli je vrijeme koje prođe od trenutka podražaja do trenutka nastanka osjeta duže, stoga su boli svojstvene posebne fiziološke reakcije. One su, primjerice, ubrzan rad srca, povišen krvni tlak, ubrzano disanje, proširene zjenice, znojenje i slično. Kod intenzivne stimulacije dolazi do pojave živčanih impulsa u slobodnim živčanim završetcima i upravo to uzrokuje sam mehanizam boli. Slobodni živčani završeci na koje djeluju bolni, tzv. nociceptivni podražaji nazivaju se nociceptori, a sam osjet boli naziva se nocicepcija (3). Nocicepcija je zapravo rezultat obrade informacija iz perifernog živčanog sustava. Slobodni živčani završeci su zapravo ogranci osjetnih živčanih vlakana, a mjesta na kojima su smješteni su površina kože, stijenke arterija, pokosnica ili zglobne površine, ali i različita tkiva unutarnjih organa. Ipak, oni nisu specifični receptori za bol jer mogu biti podraženi i toplinom, hladnoćom, dodiranjem ili pritiskom. Tek dovoljno jak podražaj uzrokuje nastanak bolnih impulsa. Nakon što su u nociceptorima nastali živčani impulsi, provode ih tzv. aferentna živčana vlakna, odnosno mijelinizirana A delta vlakna i nemijelinizirana C vlakna. A delta vlakna se slikovito nazivaju brzim vlaknima. Ona su deblja te se brže prilagode bolnom podražaju. C vlakna su tanka živčana vlakna kojima treba više vremena da se prilagode bolnim podražajima. Upravo zbog različite prirode A i C vlakana, bolni osjet doživljavamo na dva različita načina, stoga postoje i dvije kakvoće boli. Epikiritična bol je akutna, brzo nastupa, oštra i jasno ograničena, dok je protopatska bol spora, nastupa muklo i nije oštro ograničena. Za prijenos visceralne boli, odnosno boli iz unutarnjih organa, zadužena su C vlakna. Osjetni podražaji prenose se živčanim vlaknima u kralježničnu moždinu, dok se iz nje bolni osjet postsinaptičkim vlaknima prenosi u viša mozgovna središta (4).

U mozgu se nalaze specijalizirani receptori za bol. Ti receptori mogu se aktivirati prirodnim ili opioidnim analgeticima te se na taj način inhibira bolni podražaj. Nekoliko je vrsta opioidnih receptora. Neki od njih su  $\mu$  (mi),  $\delta$  (delta),  $\lambda$  (lambda) ili  $\kappa$  (kapa). Dok  $\mu_1$  receptor pruža najjači analgetski učinak,  $\mu_2$  receptor može uzrokovati mučninu, povraćanje ili pak depresiju disanja. Za razliku od spomenutih receptora, nociceptori se ne aktiviraju mehaničkim i toplinskim podražajima, već u upalnim uvjetima uslijed kemijskog podražaja. Bolni podražaj dovodi do različitih upala ili ozljeda tkiva nakon čega se različite alogene tvari oslobađaju iz tkiva ili imunskih stanica koji aktiviraju nociceptore (4).



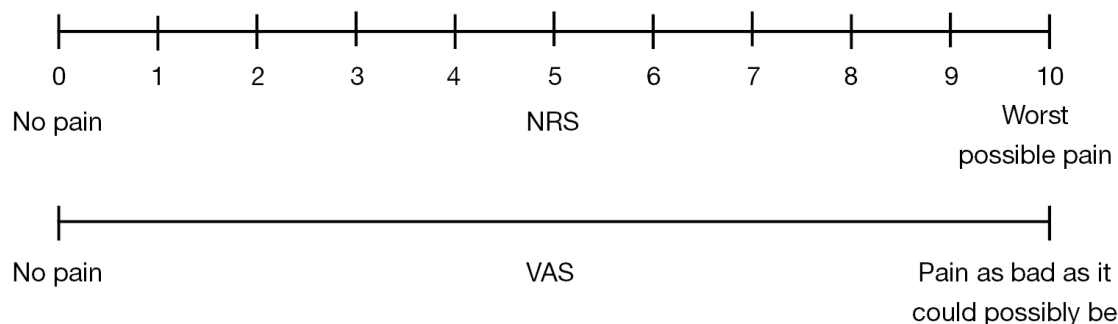
**Slika 1.** Put prijenosa podražaja boli

Preuzeto sa: <https://sites.tufts.edu/opioidpeptides/files/2019/12/Screen-Shot-2019-12-11-at-3.24.40-PM-1-978x1024.png>

## 1.2. KRONIČNA BOL

Kronična bol kompleksan je klinički problem koji utječe na sva područja života i rada pojedinca. Ona uvelike određuje kakvo će biti fizičko, psihološko i socijalno funkcioniranje osobe. Smatra se da je upravo kronična bol jedan od najčešćih razloga posjeta liječniku obiteljske medicine i da u svijetu od kronične boli pati 30% stanovništva (5). Pod kroničnom boli podrazumijeva se bol koja traje od 3 do 6 mjeseci i dulje i ostaje prisutna i nakon što je završen proces cijeljenja tkiva. Dakle, za razliku od akutne boli, ona nema zaštitnu ulogu. Kronična bol tako postaje zasebno stanje koje je često i neovisno o samom stanju koje je uzrokovalo bol. Uzrokovana je nekim kroničnim patološkim procesom u somatskim strukturama ili oštećenjima živčanog sustava, bilo perifernog bilo središnjeg. Kronična bol zahtijeva individualan pristup pacijentu uzimajući u obzir sve aspekte njegovog života. Uzrok kronične boli može biti poznat ili idiopatski, a tretman je uvijek multidisciplinaran. Kronična bol može se sagledati kroz dvije komponente, a to su pozadinska koja je trajno prisutna i iznenadna ili probijajuća. Ukoliko je pozadinska komponenta učinkovito držana pod kontrolom, tada je probijajuća, intenzivnija komponenta znatno kraća i rjeđa. Cilj liječenja kronične boli jest uvijek pacijentu omogućiti zadovoljavajuću kvalitetu života i olakšati obavljanje svakodnevnih aktivnosti koliko god je to moguće. Naravno, taj cilj se može sagledavati tek onda kada je postignut primarni cilj, a to je ublažavanje boli. Poseban oprez potreban je kod bolesnika koji uz kroničnu bol imaju i različite psihološke komorbiditete, socijalne probleme ili su skloni zloupotrebi alkohola i lijekova. Upravo zbog svega toga pristup pacijentu treba biti holistički i maksimalno individualiziran pri tome vodeći računa o maksimalnom analgetskom učinku lijeka i minimalnoj mogućnosti nuspojava. Kod definiranja obilježja i procjene kronične boli uzima se u obzir bolesnikovo trenutno opće stanje, anamneza i komorbiditeti te svi prijašnji dijagnostički i terapijski postupci. Važno je pacijenta pitati za njegovo viđenje, odnosno doživljaj boli pri čemu on navodi lokaciju, učestalost, jačinu, trajanje i vrijeme početka i javljanja boli. Bol je uvijek subjektivan doživljaj, ali danas su u širokoj upotrebi alati za procjenu boli od kojih su najpoznatiji jednodimenzionalne skale (vizualna analogni skala) i multidimenzionalne skale (SF-McGill, Brief Pain Inventory i ostale) (5). Pri izboru farmakoloških i nefarmakoloških metoda liječenja treba se voditi

smjernicama struke i svim do tada prikupljenim podacima. Ipak, najčešće kombinacija farmakoloških i nefarmakoloških metoda postiže najbolji rezultat.



**Slika 2.** Vizualna analogna skala

Preuzeto sa: <https://rebelem.com/wp-content/uploads/2018/03/Visual-Analog-Scale.png>

### 1.2.1. Kronična nemaligna bol – križobolja

Križobolja ili bol u donjem dijelu leđa se definira kao neugoda koju pacijent osjeća u području leđa, i to između rebrenih lukova i donje glutealne brazde (6). U medicinskoj literaturi pod pojmom križobolja podrazumijeva se išijas, lumbalna radikulopatija, lumbosakralni radikularni sindrom ili bol u korijenu živaca (7). Križobolja je učestao problem u općoj populaciji, a to ilustrira podatak da je upravo ona druga najčešća bolest koja pogađa populaciju nakon obične prehlade. Križobolja jest najčešća kronična nemaligna bol koja pogađa stanovništvo. Istraživanja pokazuju da od 65% do 85% populacije bude zahvaćeno križoboljom barem jednom u životu. Križobolja se češće javlja kod ljudi nakon 65. godine, i to više kod žena nego kod muškaraca, zbog sve većeg broja mišićno-koštanih bolesti koji se javljaju u starijoj životnoj dobi. Nadalje, križobolja je treći najčešći razlog funkcionalne onesposobljenosti kod radno sposobne populacije od 35 do 65 godina, stoga upravo zbog križobolje raste broj radno aktivnog stanovništva koji izostaju s posla. Križobolja može biti akutna, ali zbog velike sklonosti recidivima, osobe koje su imale akutnu križobolju vrlo vjerojatno će s vremenom razviti kroničnu križobolju. Uzevši u obzir sve navedeno, može se zaključiti da je križobolja veliki individualni, ali i socijalno-medicinsko-ekonomski problem. Postoje brojni i složeni biomehanički i biokemijski uzročni čimbenici koji dovode do križobolje, a samo neki od njih su loša postura, odnosno držanje tijela, predugi ostanak u pogrešnom položaju,

slabost mišića, funkcionalna nestabilnost, previše sjedenja i stresni način života te starenje mišićno-koštanog sustava. Još neki od brojnih uzroka križobolje mogu biti i često sagibanje, nošenje velikih tereta, dijabetes, pretilost, pušenje ili depresija (6). Ipak, jedan od najčešćih uzroka križobolje jest degeneracija intervertebralnog diska. Njegova debljina se kreće između 7 i 10 mm i sastoji se od vanjskog prstena (anulus fibrosus) i unutarnjeg želatinoznog dijela (nucleusa pulposus) (7). Zbog dobi bolesnika i svih prethodno navedenih uzroka dolazi do trošenja diska i smanjenja prostora između dva kralješka, a to se najčešće događa upravo u slabinskom dijelu kralježnice koji je podložan najvećim opterećenjima. Kod dijagnostike križobolje najvažnija je opsežna anamneza i detaljan klinički pregled. Kronična križbolja jest križbolja koja traje dulje od 12 tjedana. Cilj konzervativnog tretiranja boli u donjem dijelu leđa jest odgoditi ili izbjeći operativni zahvat. Epiduralne steroidne injekcije su najčešća i minimalno invazivna opcija kod liječenja kronične križobolje.

### **1.2.2. Kronična maligna bol – karcinomska bol**

Maligne bolesti nalaze se na drugom mjestu na ljestvici vodećih uzroka smrtnosti u svijetu. Prema podacima WHO-a iz 2020. godine u svijetu imamo 2,7 milijuna novih slučajeva raka, češće se javlja kod starijih od 65 godina, i to kod muškaraca. Upravo zbog sve većeg napretka medicinske znanosti i tehnologije produljen je životni vijek pacijenata s malignim bolestima, stoga se karcinomska bol svrstava u kroničnu bol, a karcinom u kroničnu bolest. Bol je najteže podnošljiv, glavni i vodeći simptom maligne bolesti. Istraživanja pokazuju da 50% do 70% ljudi s malignim oboljenjem kontinuirano trpi određeni stupanj boli i on se povećava paralelno s napredovanjem karcinoma (8). Učestalost boli u uznapredovalom stadiju karcinoma iznosi visokih 80%, a ako se uzme u obzir i određeni stupanj boli uzrokovan različitim dijagnostičko-terapijskim postupcima, može se zaključiti da svaki pacijent s malignim oboljenjem trpi određeni stupanj boli koji mu otežava svakodnevicu. Glavni cilj liječenja malignih bolesti jest smanjiti koliko god je moguće karcinomsku bol i omogućiti zadovoljavajuću kvalitetu života pacijenta. Kod liječenja karcinomske boli najvažnije je napraviti sveobuhvatnu procjenu boli. Karcinomskoj boli svojstven je promjenjiv i nestabilan karakter, stoga je treba redovito i detaljno procjenjivati, najbolje pri svakom kliničkom pregledu. U

anamnezi se uzimaju podatci o mjestu boli, širenju boli, vremenu njezinog javljanja, intenzitetu te čimbenicima koji je pogoršavaju ili olakšavaju, kao i o eventualnim komorbiditetima i analgetskoj terapiji koja se uzima ili se uzimala. Farmakoterapija se kod liječenja karcinomske boli može podijeliti na indirektni i direktni put primjene lijekova. Dok indirektni put primjene lijekova podrazumijeva sustavnu analgeziju, direktni podrazumijeva neuroaksijalnu primjenu lijekova (epiduralna, intraventrikularna i subarahnoidalna) i neuroablaciju. Nefarmakološke metode liječenja obuhvaćaju kemoterapiju, radioterapiju, fizikalnu terapiju ili anesteziološke i kirurške postupke.

## **2. CILJ RADA**

Prikaz različitih načina kupiranja boli kod najčešćih kroničnih nemalignih i malignih boli putem epiduralnog prostora.

## 3. RASPRAVA

### 3.1. DEFINICIJA EPIDURALNE ANALGEZIJE

Epiduralna analgezija je vrsta regionalne analgezije, a može se primjenjivati jednokratno pomoću injekcija ili putem epiduralnog katetera u epiduralni prostor. Kada se primjenjuje putem epiduralnog katetera lijek se također može aplicirati jednokratnim bolusima ili kontinuiranim putem pomoću injekcijskih pumpi (9). Epiduralni kateter se postavlja između tvrde ovojnice (*dura mater*) i žutog ligamenta (*ligamentum flavum*) (10). Epiduralna anestezija je središnja neuroaksijalna blokada kod koje se lijek aplicira u epiduralni prostor kralježničkog kanala. Epiduralni prostor lumbalne regije je najčešće mjesto gdje se uštrcava lokalni anestetik. Također, lokalni anestetik se može primijeniti i u preostale segmente kralježnice kao što su vratni (cervikalni), prsni (torakalni) i križni (sakralni).

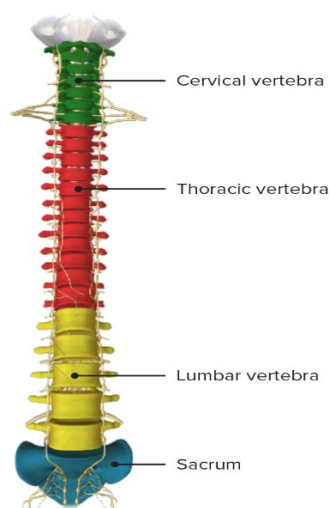
#### 3.1.1. Anatomija kralježnice

Kralježnica je glavna koštana potpora trupa koja povezuje kosti glave, trupa i udova. Nužna je za stabilizaciju, pokretanje i potporu tijela. Nalazi se u medijalnoj ravnini u stražnjem dijelu trupa. Kralježnica je dio aksijalnog skeleta spojenog s kostima lubanje u gornjem dijelu, s rebrima u prsnom dijelu, dok je s kostima donjih udova spojena preko lijeve i desne zdjelične kosti. Anatomski se kralježnica sastoji od 32 do 33 međusobno srasla koštana segmenta, tj. kralješka. Sačinjava je 7 vratnih kralježaka, 12 prsnih kralježaka, 5 slabinskih, 5 križnih te 3 do 4 trtična kralješka. Skupine vratnih, prsnih i slabinskih kralježaka su samostalni segmenti koji se još nazivaju i pravi kralješci. Za razliku od njih, skupina sačinjena od križnih i trtičnih kralježaka naziva se skupina lažnih kralježaka jer je spomenutih 5 križnih kralježaka sraslo u križnu kost, dok 3 do 4 trtična kralješka oblikuju trtičnu kost. Uzevši sve navedeno u obzir, smatra se da kralježnicu sačinjava 26 sraslih i povezanih koštanih segmenata. Unutar same kralježnice smješten je kralježnični kanal u kojem je zaštićena kralježnična moždina. On je zapravo šupljina koja se proteže duljinom kralježnice i koja je nastala uzdužnim nizanjem otvora pravih kralježaka (*foramina vertebralia*) i sakralnog kanala. I kralježnični kanal i sama



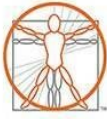kralježnica su formirani u obliku dvostrukog slova S. Tzv. *foramen magnum* je veliki otvor preko kojega je kralježnični kanal povezan s lubanjskom šupljinom, kaudalno se nalazi otvor (*hiatus sacralis*), dok bočno izlaze moždinski živci kroz intervertebralne otvore. Kada se napravi poprečni presjek, kralježnični kanal ima različite oblike pa je tako u vratnom i slabinskom dijelu trokutastog oblika, u prsnom okruglastog, dok je u križnom dijelu bubrežast. Kralježnica je duga između 60 i 75 cm. Kralješci su povezani vezivnim tkivom i zglobovima (ligamentima) i vezivnohrskavičnim pločicama (intervertebralni diskovi). Intervertebralni diskovi povezuju trupove susjednih kralježaka (11).

Anatomski gledano, kralješci imaju neka zajednička obilježja. Trup kralješka (*corpus vertebrae*) je tzv. prednji dio kralješka, a ujedno i najmasivniji dio kosti te je najčešće valjkastog oblika. Sačinjava ga spongiozna koštana tvar, a na površini se nalazi tanki sloj kompaktne tvari. Luk kralješka (*arcus vertebrae*) je stražnji i manji dio kralješka koji zajedno s trupom zatvara kralješčani otvor (*foramen vertebrale*). Na samom luku kralješka smješteni su nastavci kralješka, a oni su tri parna i jedan neparni nastavak. Parni nastavci su gornji i donji zglobni i poprečni nastavci, a neparni nastavak je trnasti nastavak. Širina trupova kralježaka je veća što je veća težina koju oni nose. Dakle, širina se povećava od drugog vratnog do prvog križnog kralješka (11).

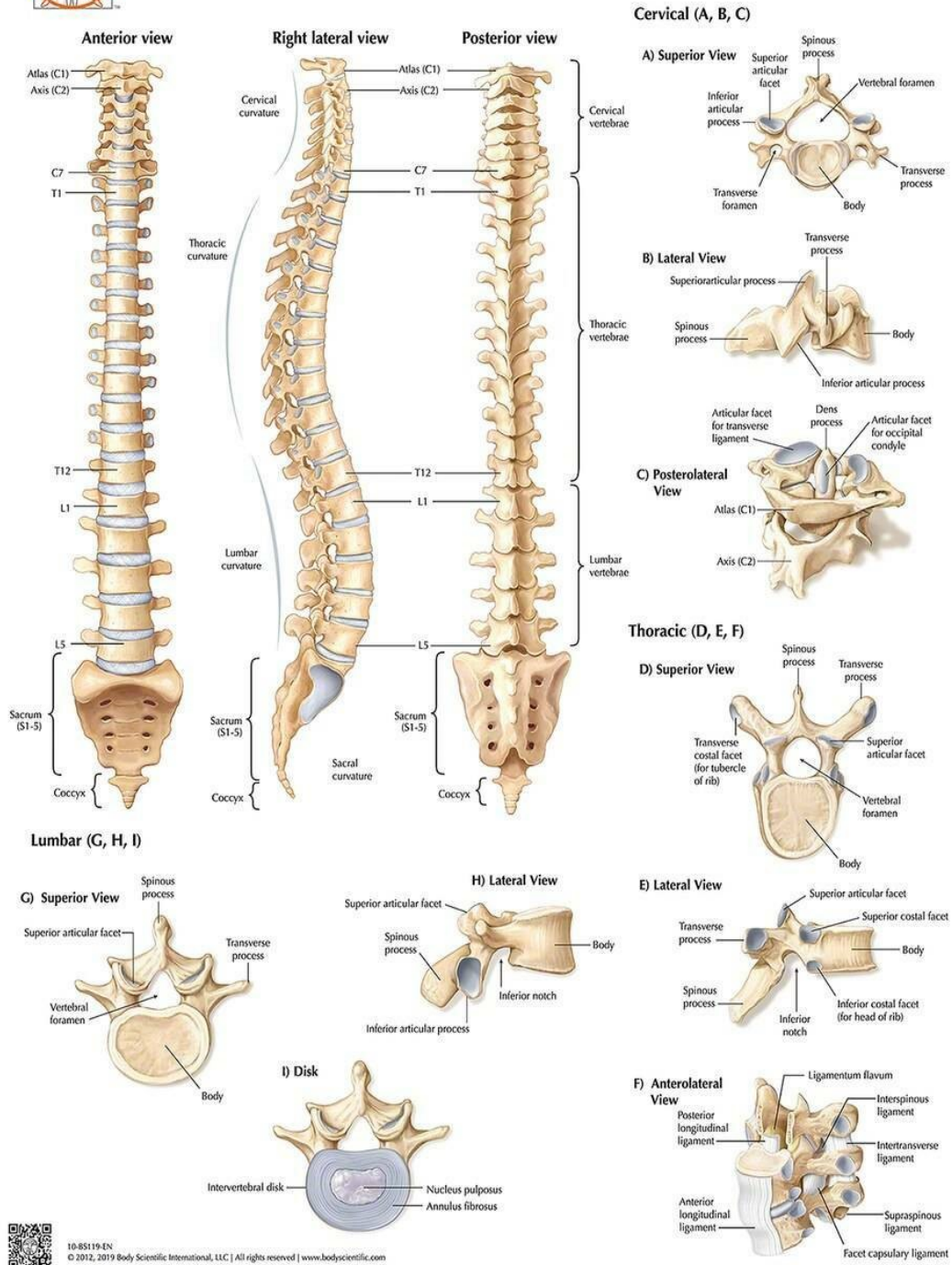


**Slika 3.** Segmenti kralježnice

Preuzeto sa: <https://www.lecturio.com/concepts/vertebral-column/>



# VERTEBRAL COLUMN ANATOMY



Slika 4. Anatomija kralježnice i kralježaka

Preuzeto sa: <https://anatomywarehouse.com/anatomy-of-the-vertebrae-and-vertebrae-types-laminated-wall-chart-with-digital-download-code-a-109112>

### 3.1.2. Epiduralni prostor

Epiduralni prostor jedan je od najistraženijih i najbolje opisanih područja ljudskog tijela u literaturi. U znanstvenoj literaturi epiduralni prostor prvi put se spominje 1901. godine (12). Epiduralni prostor jest prostor koji je smješten između dva sloja *dure mater* (10). Prvi, vanjski sloj izgrađen je od ligamenata i periosta te se proteže od *foramena magnuma* do sakrokocigealne membrane. Drugi, unutrašnji sloj jest *dura mater spinalis*, odnosno prava dura. Epiduralni prostor se dijeli u četiri regije, odnosno četiri segmenta, a to su cervikalni, torakalni, lumbalni i sakralni segment. Svaki od četiriju segmenata jasno je razgraničen. Gornja granica epiduralnog prostora jest mjesto gdje su srasli spinalni i periostalni sloj *dure mater s formenom magnumom*. Donja granica epiduralnog prostora jest sakrokocigealna membrana (13).

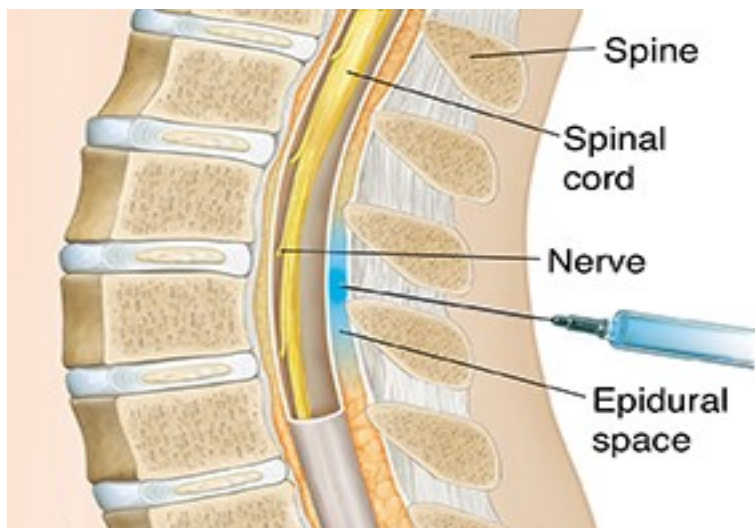
Cervikalni epiduralni prostor se proteže od spoja spinalnog i periostalnog sloja *dure mater* i *foramena magnuma* do donjeg ruba 7. vratnog kralješka. Torakalni epiduralni prostor zauzima granice od donjeg ruba 7. vratnog kralješka do gornjeg ruba 1. slabinskog kralješka. Lumbalni epiduralni prostor je smješten od donjeg ruba 1. slabinskog kralješka do gornjeg ruba 1. sakralnog kralješka. Nadalje, sakralni epiduralni prostor proteže se od gornjeg ruba 1. sakralnog kralješka do sakrokocigealne membrane (12).

Prednji dio epiduralnog prostora, odnosno prednji epiduralni odjeljak zapravo je virtualni prostor jer je *dura mater* sprijeda srasla s posteriornim longitudinalnim ligamentom te anularnim ligamentom svakog intervertebralnog diska. Iznimka je jedino lumbosakralni spoj gdje dolazi do razdvajanja *dure* od posteriornog longitudinalnog ligamenta te masno tkivo oblaže prednji epiduralni prostor. S druge strane, stražnji dio epiduralnog prostora, odnosno stražnji odjeljak sadrži žute ligamente, lamine i kapsule fasetnih zglobova. Taj prostor lateralno je omeđen pediklima i intervertebralnim otvorima. Također, najširi je u razini gornjih torakalnih segmenata gdje mu širina iznosi 7,5 mm, dok mu u lumbalnim segmentima širina iznosi 4 do 7 mm (13). Sadržaj stražnjeg dijela epiduralnog prostora je od sadržaja lateralnog dijela odvojen zasebnim područjem gdje *dura mater* dodiruje laminu. Kako ne bi došlo do kolabiranja *dure*, postoji tzv. *plica mediana dorsalis*. Ona je zapravo nabor *dure* povezan sa žutim ligamentom pomoću fibroznog tkiva, a nalazi se u stražnjoj medijalnoj liniji (10).

Širina epiduralnog prostora varira. U srednjoj lumbalnoj regiji iznosi 5-6 mm, u srednjoj torakalnoj 3-5 mm, u prvom torakalnom međuprostoru iznosi 3-4 mm te 2 mm od 3. do 6. cervikalnog kralješka. Ako se aplicira velika količina anestetika, ona se širi u svim smjerovima, dok glavni dio izlazi kroz intervertebralne otvore. Kod apliciranja anestetika treba voditi računa i o udaljenosti od kože do epiduralnog prostora. Ta udaljenost kod odraslih uglavnom iznosi 4-6 cm, iako može iznositi i 2-4 cm. Kako bi se izbjegao rizik od perforacije dure, bitno je iglu uvesti samo 2 cm kod lociranja epiduralnog prostora (10).

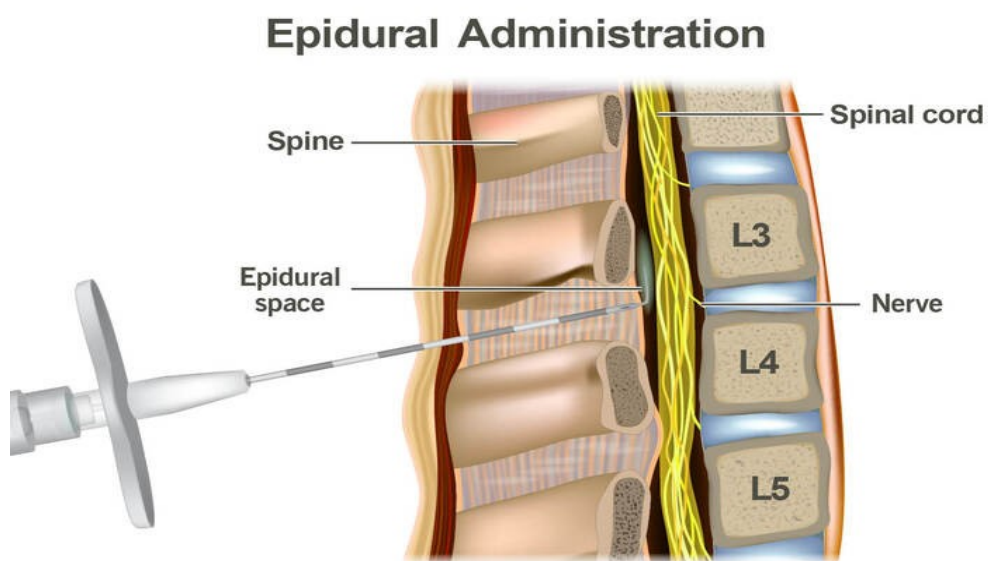
Kod identifikacije epiduralnog prostora koriste se tehnika gubitka otpora (loss of resistance, LOR) i tehnika *viseće kapi*. Tehnika gubitka otpora češće je u upotrebi, a zasniva se na osjećaju gubitka otpora kada se prođe kroz žuti ligament. Najčešće se koriste zrak, fiziološka otopina ili kombinacija jednog i drugog. Pritisak prisutan u štrcaljki ispunjenoj fiziološkom otopinom naglo popušta pri prolasku kroz žuti ligament, a tekućina se uštrca blizu vrška igle. Ovaj prostor je jako uzak jer su *dura* i *ligamentum flavum* priljubljeni jedno uz drugo, stoga se zove potencijalni prostor. Tehnika *viseće kapi* je povezana s negativnim tlakom koji vlada u epiduralnom prostoru. Naime, kada igla uđe u žuti ligament kap fiziološke otopine nalazi se u središtu igle. Nakon što igla uđe u epiduralni prostor kap otopine bi trebala biti usisana zbog negativnog tlaka (14).

Epiduralni prostor sadrži polutekuću mast, limfne kanale, arterije, živce, rahlo fibrinozno tkivo, kao i bogat splet vena koji se izravno ulijeva u *venu azygos* (10). Epiduralni prostor obiluje velikim količinama epiduralne masti koja je raspoređena duž kralježničkog kanala. U duri se također nalazi obilje masnih stanica koje okružuju korijenove spinalnih živaca. Uloga masti u epiduralnom prostoru jest ublažavanje pulsirajućih kretnji duralne vreće, zaštita živčanih struktura te olakšavanje pokreta duralne vreće tijekom fleksije i ekstenzije. Različite patologije mogu dovesti do različite distribucije masnog tkiva, a to može utjecati na apsorpciju i distribuciju lijekova apliciranih u epiduralni prostor. Oko epiduralnog venskog pleksusa nalazi se neznatna količina masti. Bogati venski pleksus u potpunosti zauzima prednji epiduralni prostor. Pleksus je povezan sa torakalnim i abdominalnim venama pomoću intervertebralnog otvora. Upravo ta veza zadužena je za prijenos intraabdominalnog i intratorakalnog tlaka u epiduralni prostor. Limfni kanali u epiduralnom prostoru se nalaze u blizini korijena dure. Njihova glavna uloga je uklanjanje mikroorganizama iz epiduralnog prostora (12).



Slika 5. Epiduralni prostor

Preuzeto sa: <https://fairviewmnhhs.org/patient-education/84977>



Slika 6. Epiduralni prostor

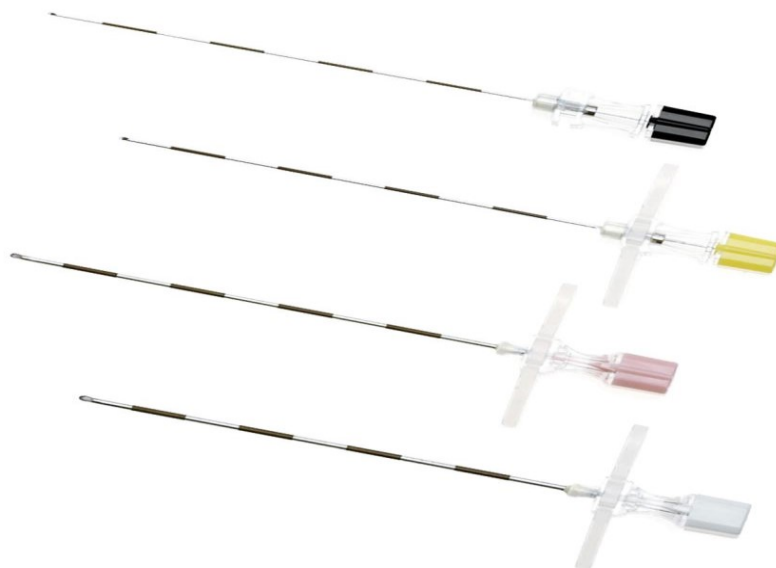
Preuzeto sa: <https://my.clevelandclinic.org/health/treatments/21896-epidural>

### 3.2. SET ZA EPIDURALNU ANALGEZIJU

Setovi za epiduralnu analgeziju su namijenjeni jednokratnoj upotrebi i nalaze se u sterilnim pakiranjima. Epiduralni kateter se uvodi kroz Tuohyevu iglu nakon što je detektiran epiduralni prostor. Debljina, odnosno promjer tipične epiduralne igle iznosi 16-18 G, duljine je oko 8 cm, a na površini ima oznake u razmacima od 1 cm. Također, igla je zakrivljena 15-30 stupnjeva i ima tupi vrh kako ne bi došlo do probijanja duralne membrane (15). Vrh ove igle u stručnoj se literaturi često naziva i Huberov vrh. Njegova je svrha da pomakne duru u stranu prilikom prolaska kroz *ligamentum flavum* kako bi se izbjegla njezina punkcija. Većina igala za postavljanje epiduralnog katetera zapravo su Tuohy/Huber igle. Nekoć se za identifikaciju epiduralnog prostora koristila staklena štrcaljka s klipom, a današnji moderni setovi sadrže plastičnu štrcaljku s klipom koja pruža vrlo mali otpor. Ne preporuča se korištenje običnih štrcaljki jer pružaju veći otpor što ujedno može biti problem pri detekciji epiduralnog prostora. Epiduralni kateteri su napravljeni od fleksibilne, ali izdržljive, rendgenski vidljive plastike, a na kraju imaju ili jednu rupu ili njih nekoliko na bočnoj strani. Na prednjem kraju katetera nalazi se i tzv. bakterijski filter.



**Slika 7.** Dijelovi seta za epiduralnu analgeziju (samostalna fotografija)



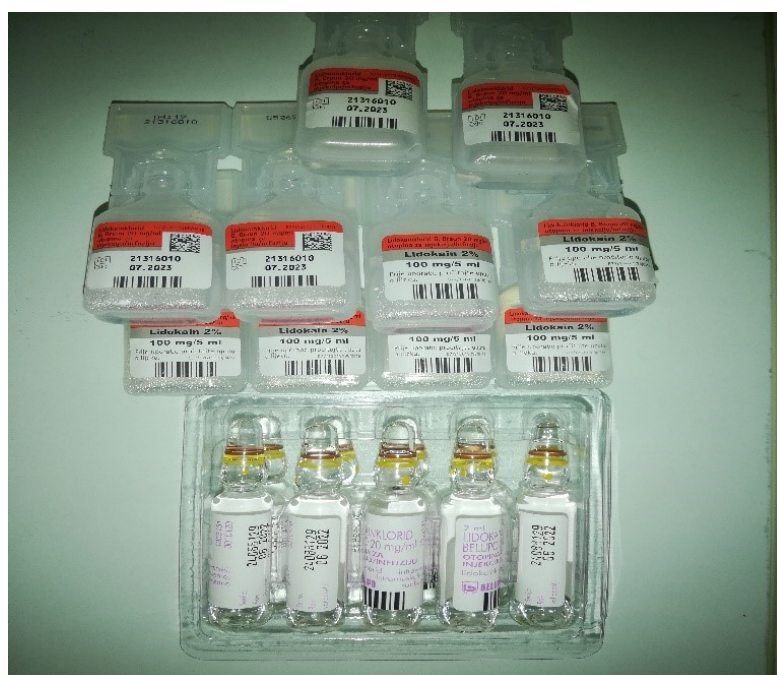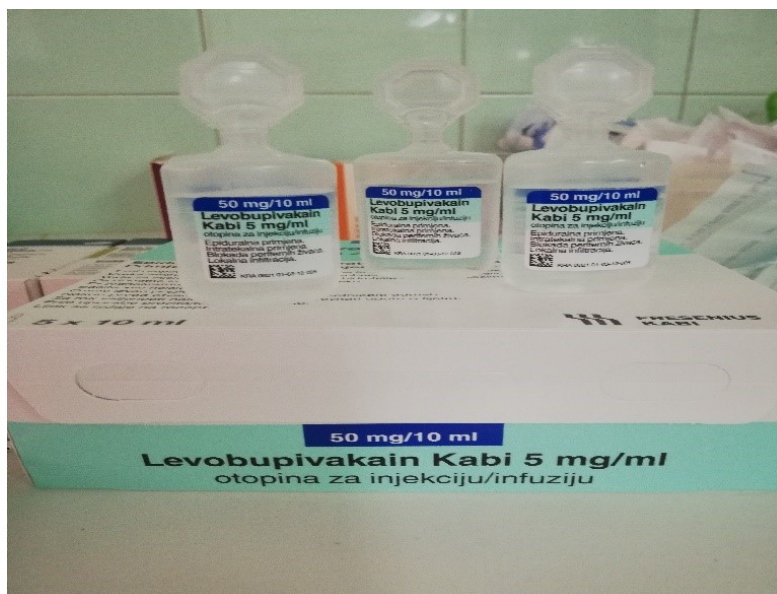
**Slika 8.** Tuohyve igle

Preuzeto sa: <https://medimart.com/product/tuohy-epidural-needle-17g-x-5-with-removable-wings-plastic-hub-and-metal-stylet-sterile/#gallery>

### **3.3. PRIMJENA LIJEKOVA ZA POSTIZANJE EPIDURALNE ANALGEZIJE**

Na prvom mjestu lijekova koji se primjenjuju za postizanje epiduralne analgezije jesu opijati. Primarni opijat je morfin koji je hidrofilan, odnosno topljiv u vodi. Hidromorfon i meperidin su srednje lipofilni opijati. Za razliku od njih, fentanil i sufentanil su visoko lipofilni analgetici. Epiduralna analgezija je zaslužna za postizanje 80% epiduralne blokade, a posebno važnu ulogu ima u liječenju boli kod kroničnih bolesnika. Uglavnom se primjenjuje putem epiduralnog katetera i lijek se može aplicirati jednokratnim bolusima ili kontinuirano pomoću injekcijskih pumpi. Kontinuirana infuzija ima prednost u odnosu na intermitentno davanje lijekova jer se lakše prilagođava individualnim potrebama i stanju bolesnika, a lako ju je prekinuti odmah po pojavi neželjenih učinaka lijeka. Treba voditi računa i o tome da se ne preporuča kombinacija morfina s lokalnim anestheticima, kao i o smanjenju stresnog odgovora. S obzirom na to da opijatni analgetici slabo utječu na taj odgovor kada se primjenjuju sami, poželjna je njihova kombinacija s lokalnim anestheticima (10). Lokalni anestetici koji se najčešće primjenjuju zajedno s opioidima su dugodjelujući lokalni anestetici kao što su levobupivakain, bupivakain ili ropivakain. Doza lijekova treba biti prilagođena individualnim potrebama pacijenta i sa što manje neželjenih učinaka. Također, kako bi područje koje se analgezira bilo dovoljno obuhvaćeno, analgetici i anestetici moraju biti razrijeđeni u odgovarajućem, dovoljno velikom volumenu.



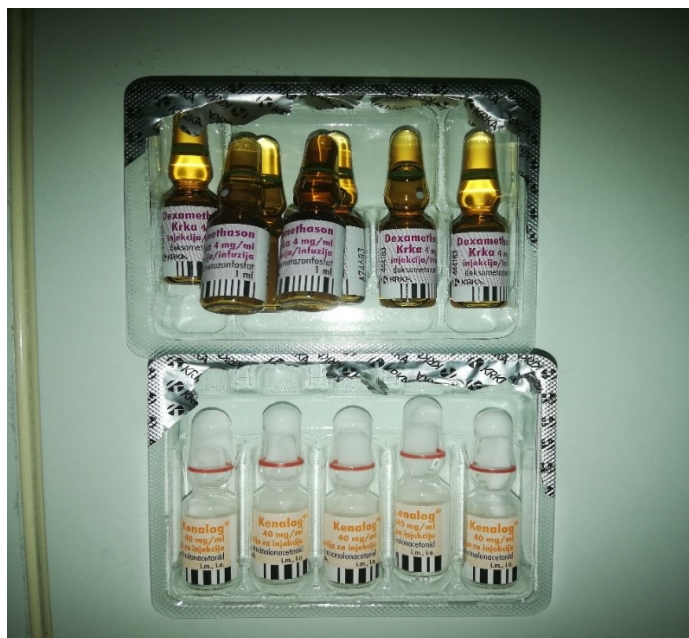

Slika 9. Primjeri lokalnih anestetika (samostalna fotografija)

### 3.3.1. Kortikosteroidi kao dio epiduralne analgezije

Kortikosteroidi imaju široku primjenu u regionalnoj anesteziji, a posebno se koriste za tretiranje kronične boli. Oni su zapravo steroidni hormoni proizvedeni u kori

nadbubrežne žlijezde. Reguliraju i upravljaju brojnim fiziološkim mehanizmima kao što su stresni odgovor organizma, imunosni odgovor te metabolizam ugljikohidrata i proteina (16). Kortikosteroidi imaju slično djelovanje kao i endogeno proizveden hormon kortizol što znači da djeluju protuupalno, imunosupresivno, vazokonstriksijski i antiproliferativno (7). Uobičajena podjela kortikosteroida jest na glukokortikoide i mineralokortikoide. Glukokortikoidi su zaduženi za metabolizam ugljikohidrata, masti i proteina i imaju protuupalno djelovanje. Mineralokortikoidi kontroliraju razine vode i elektrolita u organizmu. Glukokortikoidi se koriste u epiduralnim injekcijama i uobičajeno se zovu epiduralni steroidi. U praksi najčešće korišteni kortikosteroidi za epiduralnu analgeziju su deksametazon fosfat i triamcinolon acetonid. Kortikosteroidi djeluju na principu sprječavanja ciklooksigenaze, a njezina inhibicija dovodi do olakšanja upale i smanjenja boli. Ciklooksigenaza jest enzim odgovoran za stvaranje upalnog odgovora. Odgovorna je za pretvorbu arahidonske kiseline u prostaglandine koji su odgovorni za komunikaciju između stanica u tijelu. Ukoliko su prostaglandini u neravnoteži dovode do upale, boli i narušavanja homeostaze.



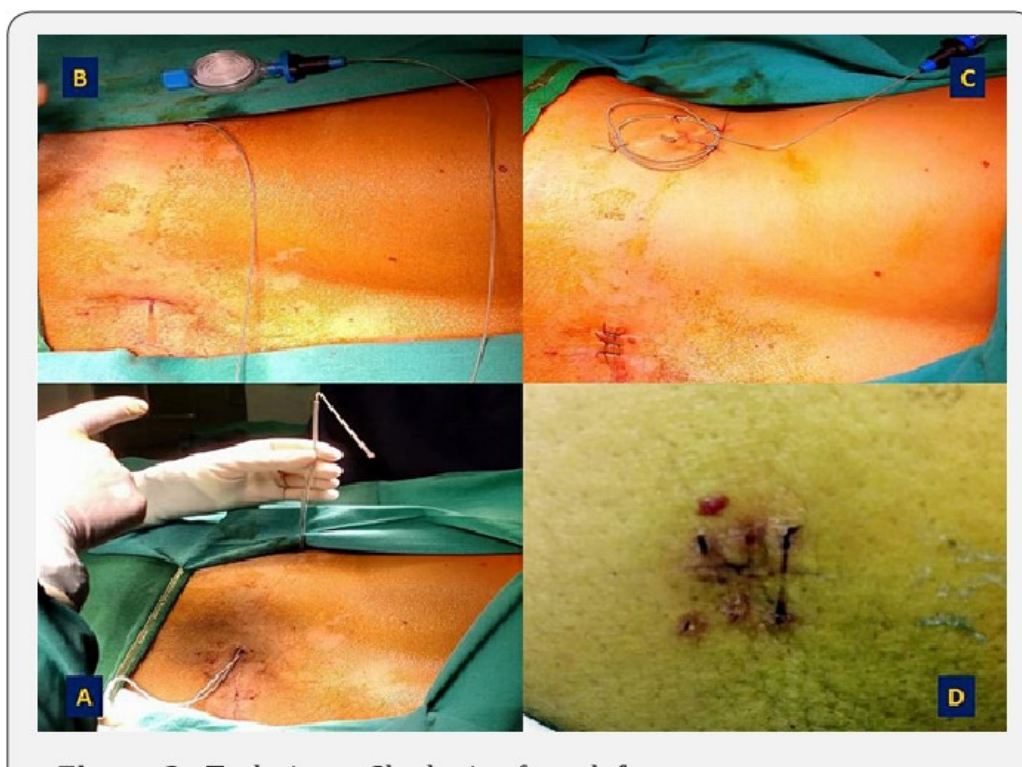**Slika 10.** Primjer kortikosteroida korištenih u epiduralnoj analgeziji (samostalna fotografija)

### **3.4. PRIMJENA EPIDURALNE ANALGEZIJE PUTEM EPIDURALNOG KATETERA**

Pri postavljanju epiduralnog katetera važno je bolesnika postaviti u odgovarajući položaj. To su najčešće sjedeći ili ležeći bočni položaj. Kod postavljanja bolesnika u ležeći bočni položaj manja je vjerojatnost pojave sinkope, a i ugodniji je za bolesnika. Također, preporuča se da bolesnik bude u fetalnom položaju, odnosno da bude maksimalno flektiran kako bi došlo do otvaranja prostora između trnastih nastavaka kralježaka za prolaz igle i katetera. Ravnina u kojoj se nalaze ramena trebala bi biti okomita na ravninu stola. Iznimno je važno da bolesnik bude u pravilnom položaju kako bi se liječniku olakšalo uvođenje katetera. Epiduralni prostor najlakše se može identificirati povlačenjem zamišljene crte između obiju gornjih stražnjih ilijačnih kristi pri čemu se dobije položaj trnastog nastavka (*processus spinosus*) L4 (10). Opservacijom je utvrđeno da, nakon što sestra i liječnik bolesnika postave u prikladan položaj, liječnik oblači sterilnu odjeću, pere i dezinficira mjesto punkcije, a zatim primjenjuje lokalni anestetik na kožu i potkožno tkivo čime je omogućeno bezbolno uvođenje epiduralne igle. Potrebno je uštrcati malu dozu fiziološke otopine kroz epiduralnu iglu kada je detektiran epiduralni prostor jer se na taj način smanjuje vjerojatnost kanulacije krvne žile. Nakon što je bolesniku uspješno uveden epiduralni kateter, aplicira se testna doza lokalnog anestetika kako bi se još jednom potvrdio ispravan položaj epiduralnog katetera, a čitavo vrijeme provodi se nadzor vitalnih parametara i razgovara s bolesnikom zbog mogućih neželjenih reakcija na aplicirane lijekove i/ili postupke.

Kod bolesnika koji boluju od malignih bolesti u predjelu abdomena ili zdjelice, epiduralni kateter se uvodi u lumbalni dio kralježnice. Nakon što je kateter uveden, potrebno ga je osigurati, odnosno fiksirati kako ne bi došlo do pomaka. Kateter treba pričvrstiti od mjesta na kojem je uveden do mjesta do samog ulaznog filtera putem kojeg će se aplicirati lijek. Jako djelotvoran i prihvaćen način učvršćivanja epiduralnog katetera jest tzv. tuneliranje ispod kože. Kateter se tunelira, odnosno učvršćuje od mjesta na kojem je uveden u lumbalnom segmentu kralježnice do mjesta na kojem se nalazi filter. Bolesnik se nalazi u ležećem bočnom položaju, a postupak se provodi po svim pravilima asepsa. Liječnik anestetizira kožu i potkožno tkivo lokalnim anestetikom na nekoliko mjesta, a potom koristi Tuohyevu iglu kojom uđe pod kožu do prvog mjesta aplikacije lokalnog

anestetika koje se nalazi najbliže ulaznom mjestu katetera. Igla se potom ispod kože približi kateteru nakon čega se skalpelom učini maleni rez uz sam kateter koji služi da vrh igle izvede iznad kože. Kateter se kroz izvedenu iglu provuče u smjeru umbilikalne linije nakon čega se igla izvuče van, a kateter ostane ispod kože. Postupak je potrebno ponoviti onoliko puta koliko je potrebno da se kateter smjesti ispod kože sve do mjesta koji je bolesniku najugodniji i najoptimalniji za neometanu primjenu lijeka. Rezovi napravljeni skalpelom se zašiju i sterilno previju, a šavovi se odstranjuju nakon tjedan dana. Na ovakav način kateter je maksimalno fiksiran uz minimalnu mogućnost komplikacija (17).



**Slika 11.** Tuneliranje epiduralnog katetera

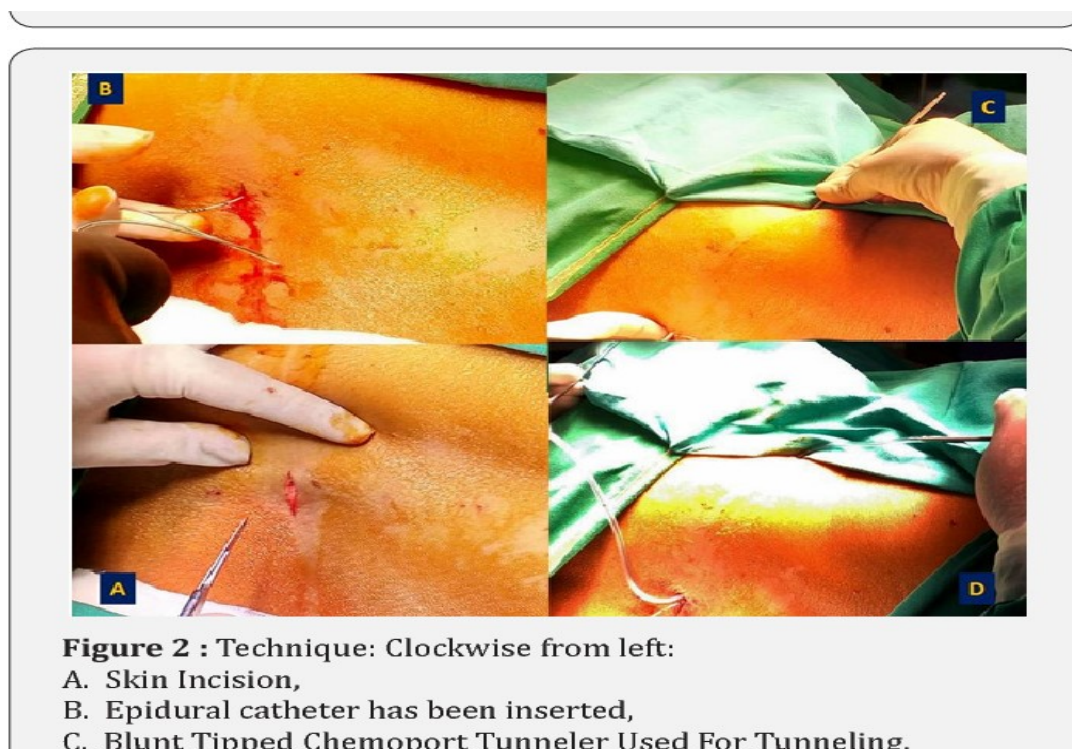
Preuzeto sa: <https://www.semanticscholar.org/paper/%22Indwelling-Tunneled-Epidural-Catheter-for-in-a-A-Chakraborty/dceb2c5fa54a29ead591441d8e82cfb644447ba1/figure/2>

### 3.4.1. Tunelirani epiduralni kateter u liječenju maligne boli

Bolesnici u terminalnim fazama karcinoma mogu s vremenom razviti rezistenciju na analgetike. Znanstvena literatura dokazala je učinkovitost primjene epiduralne analgezije putem tuneliranog katetera u liječenju, odnosno olakšavanju karcinomske boli. Epiduralni kateter postavlja se ispod kože čime se smanjuje rizik od infekcije, kao i od pomicanja katetera. Kateter je fiksiran i osiguran, a pacijent može normalno obavljati svakodnevne aktivnosti kao što je, primjerice, tuširanje, promjena položaja, fleksija kralježnice i sl. Kad bi kateter bio postavljen na uobičajen način (bez da se tunelira pod kožom) obavljanje svakodnevnih aktivnosti bilo bi otežano i kateter bi vrlo lako ispao iz epiduralnog prostora. Vlaženje kože, znojenje ili pojava iscjetka iz kirurške rane su čimbenici koji bi također mogli dovesti do promjene položaja katetera ukoliko nije tuneliran. Također, put primjene lijekova jednostavan je i prilagođen pacijentu. Sve gore navedeno prednost je tuneliranog katetera u odnosu na onaj koji nije tuneliran, stoga je tunelirani epiduralni kateter uvijek metoda izbora kod pacijenata s karcinomom u terminalnoj fazi. Kateter može stajati i do 6 mjeseci. Neki od najčešćih karcinoma kod kojih se pribjegava postavljanju tuneliranog epiduralnog katetera su ginekološki karcinomi (karcinom endometrija, ovarija, vrata maternice, stidnice) i karcinom debelog crijeva (kolorektalni karcinom).

Za postavljanje tuneliranog epiduralnog katetera kod karcinoma endometrija pacijent se postavlja u bočni položaj (položaj fetusa) sa flektiranim koljenima i vratom prema trbuhu. Uz pomoć fluoroskopa identificira se treći lumbalni kralježnjak i zatim se napravi poprečni rez na razini L3-L4 (18). Kateter se uvodi pomoću Tuohyve igle tehnikom gubitka otpora. Primijenjuje se testna doza od 2 ml 0.25% levobupivakaina koji odmah djeluje na ublažavanje boli. Savitljiva cjevčica, odnosno tunel s tupim vrhom umetnut je kroz rez tvoreći potkožni tunel koji izlazi iz lijevog boka pacijenta. Nakon toga drenažni je kateter pričvršćen na proksimalni kraj tunela, dok se na drugom kraju tunela izvodi van. Tunel se otkači od drenažne cijevi, a epiduralni kateter se umetne kroz nju. Zatim se drenažna cijev izvadi, a epiduralni kateter ostaje fiksiran. Rez na koži se zašije, a konačan položaj katetera potvrđen je fluoroskopom. Pacijentu se daje epiduralna infuzija levobupivakaina i fentanila, a potom ga se monitorira prateći vrijednosti tlaka, pulsa, saturacije i doživljaj boli. Nakon nekoliko dana pacijenti su otpušteni iz bolnice, a

analgeziju primjenjuju pomoću pumpe za kontinuiranu epiduralnu analgeziju, odnosno PCEA uređaja (engl. *Patient controlled epidural analgesia*). Pacijenti izvještavaju o nestanku boli vrlo kratko vrijeme nakon postavljanja tuneliranog katetera. Dokazano je da kontinuirana epiduralna analgezija putem tuneliranog katetera može dugotrajno ublažiti bol kod bolesnika s karcinomom endometrija.



Slika 12. Tuneliranje epiduralnog katetera

Preuzeto sa: <https://www.semanticscholar.org/paper/%22Indwelling-Tunneled-Epidural-Catheter-for-in-a-A-Chakraborty/dceb2c5fa54a29ead591441d8e82efb644447ba1>

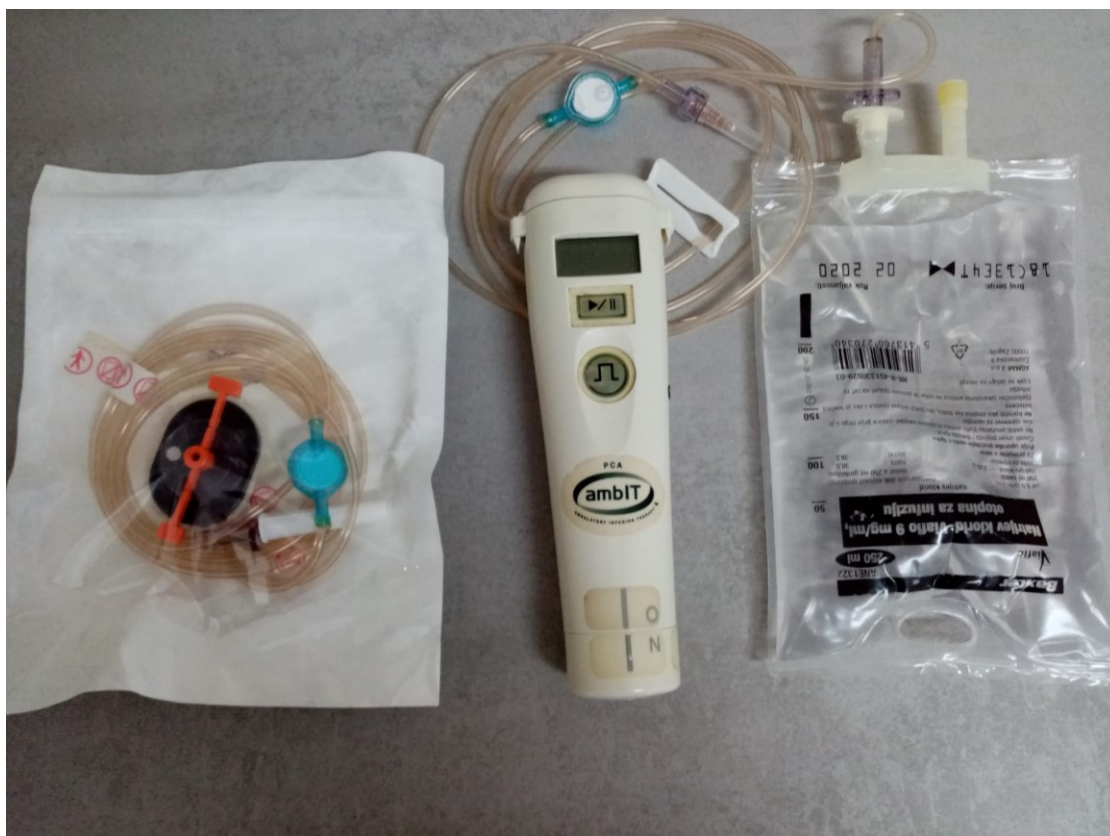### 3.4.2. Tunelirani epiduralni kateter – aktivnosti medicinske sestre

Tunelirani epiduralni kateter siguran je i jednostavan način na koji pacijent ili članovi njegove obitelji mogu primjenjivati analgeziju. Tunelirani epiduralni kateter također postavlja liječnik anesteziolog u operacijskoj dvorani u strogo aseptičnim uvjetima. Zadatak je medicinske sestre sličan kao i kod davanja epiduralnih steroidnih injekcija, odnosno, sestra s pacijentom uspostavlja odnos povjerenja i suradnje kako bi provela kvalitetnu fizičku i psihološku pripremu. Medicinska sestra kroz razgovor s

pacijentom ili članovima obitelji te kroz pregled medicinske dokumentacije uzima anamnezu o dosadašnjim bolestima, načinima liječenja te sadašnjem stanju, tegobama i stupnju, vrsti i jačini boli. Važno je da pacijent ima uspostavljen venski put, da se odjene u prikladnu odjeću i da se provjere vitalne funkcije prije dolaska u operacijsku dvoranu, a za vrijeme boravka u dvorani i uvođenja epiduralnog katetera pacijentu se prati srčani ritam pomoću EKG-a, krvni tlak i saturacija pomoću pulsnog oksimetra. Nakon uvođenja epiduralnog katetera pacijent se opservira sljedeća 2 do 4 sata. Mjere se vitalne funkcije, evaluira se bol, a prati se i senzorna i motorna aktivnost.

Tuneliranjem je smanjena mogućnost pomicanja katetera, kateter je fiksiran i pacijent bez bojazni može obavljati svakodnevne aktivnosti ili promijeniti položaj u krevetu. Kateter je tuneliran ispod kože, prekriven prozirnom ljepljivom trakom, a lijekovi se mogu aplicirati pomoću PCEA uređaja. Kateter, ukoliko se ispravno provodi njegova toaleta i nema znakova koji upućuju na infekciju, može stajati i do 6 mjeseci. Upravo zbog toga, nakon što je postavljen, važna je detaljna i kvalitetna edukacija kako samog pacijenta tako i članova njegove obitelji. Ulazno mjesto katetera treba provjeravati nekoliko puta dnevno, najbolje kod svakog obavljanja osobne higijene. Na samoljepljivoj traci ne smije biti tragova krvi ili iscjetka. Ulazno mjesto katetera ne smije biti crveno, edematozno niti s primjesama krvi, gnoja ili drugih tekućina, dakle, mora biti suho i normalne boje. Ukoliko se primijete tragovi svijetlocrvene krvi, nakupljanje bilo kakve tekućine ispod samoljepljive trake i prisutnost boli usprkos dobivenoj analgeziji, može se posumnjati da je došlo do pomicanja katetera, traume tkiva ili infekcije (19). Da bi se prevenirale spomenute neželjene posljedice, potrebno je provoditi toaletu katetera u aseptičnim uvjetima. Potrebno je prije svakog rukovanja kateterom i davanja lijekova oprati i dezinficirati ruke te navući jednokratne sterilne rukavice. Preporuča se korištenje jodnih preparata za čišćenje katetera, kao i hvataljka za klemanje katetera. Upotreba alkohola je strogo kontraindicirana kod čišćenja katetera zbog svog neurotoksičnog djelovanja. Također, cijev pumpe bi se trebala mijenjati svaka 72 sata (19). Epiduralna pumpa jednostavna je i laka za rukovanje, a pacijentu je omogućeno da dobiva kontinuiranu infuziju u udobnosti svog doma. Također, postoji i opcija tzv. pacijent kontroliranog bolusa, odnosno moguće je da pacijent sam sebi aplicira dodatnu dozu analgezije ukoliko je to odobreno od strane liječnika. Isto tako, pumpa ima i mogućnost zaključavanja tako da pacijent ne može samoinicijativno sebi dati veću dozu od propisane.

Ukoliko se kateter pomakne, ulazno mjesto katetera treba prekriti sterilnim zavojem i pozvati pomoć stručnog zdravstvenog djelatnika. Može se zaključiti da su kvalitetna edukacija pacijenta i njegove obitelji, kao i svakodnevna toaleta katetera u aseptičnim uvjetima najbolja prevencija infekcije i ostalih neželjenih posljedica.



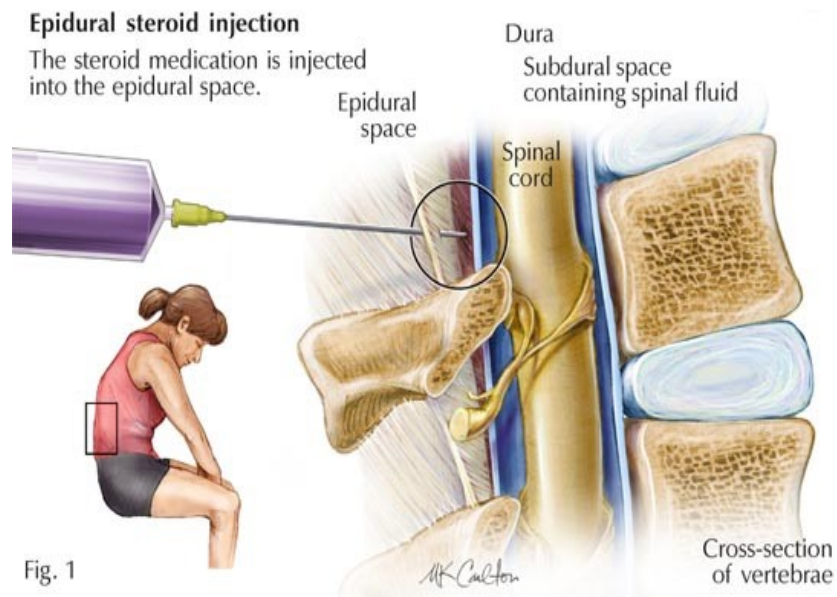
Slika 13. PCEA (Patient Controlled Epidural Analgesia) pumpa (samostalna fotografija)

### 3.5. EPIDURALNE INJEKCIJE

Epiduralne steroidne injekcije često se primjenjuju za liječenje kronične križobolje. Kronična lumbalna bol pogađa velik dio svjetske populacije u nekom trenutku života. Njezini najčešći uzroci su hernija diska i stenoza kralješničnog kanala koji, ako se ne liječe, mogu utjecati na radnu sposobnost. U medicinskoj literaturi pod pojmom „bol u donjem dijelu leđa“ obuhvaćeni su išijas, lumbosakralni radikularni sindrom, lumbalna radikulopatija, bol u korijenu živaca i sl. Prednost epiduralnih steroidnih injekcija jest ta

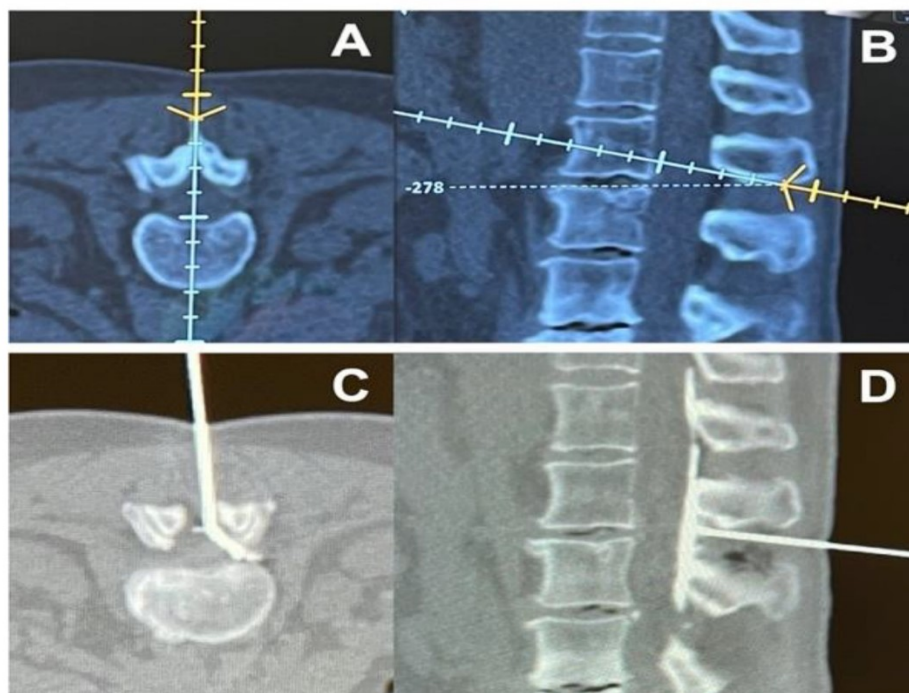


što su minimalno invazivne. Pomoću epiduralnih injekcija uglavnom se daju steroidi, a ponekad i lokalni anestetici u epiduralni prostor. Tri najčešća pristupa u davanju injekcija jesu interlaminarni, transforaminalni i kaudalni (7). Kaudalni i interlaminarni pristup davanja steroida u stražnji epiduralni prostor su dugo bila dva glavna pristupa, dok se nije pojavio transforaminalni pristup kojim se lijek daje u prednji/lateralni epiduralni prostor. Ukoliko se bol širi obostrano koristi se interlaminarni pristup, a ukoliko je bol jednostrana primjenjuje se transforaminalni pristup. Indikacije za kaudalni pristup su najčešće deformiteti kralježnice ili opsežni degenerativni procesi (16). Rezultati novijih istraživanja potvrdili su učinkovitost epiduralnih steroidnih injekcija u tretiranju kronične križobolje, poboljšanju kvalitete života pacijenata, kao i u maksimalnom odlaganju kirurškog zahvata na kralježnici. Epiduralne steroidne injekcije se također daju pomoću Tuohyve igle s tupim vrhom. Injekcije se daju u epiduralni prostor koji se nalazi između *dura mater* i *ligamentuma flavuma*. Epiduralni prostor se najčešće lokalizira pomoću tehnike gubitka otpora koja je prethodno opisana. Epiduralne injekcije mogu se uvoditi i pod nadzorom CT-a što omogućuje još preciznije uvođenje igle ili prepoznavanje potencijalnih problema. Osim uz pomoć CT-a epiduralne steroidne injekcije se mogu uvoditi i pomoću ultrazvuka, pogotovo kada se koristi interlaminarni pristup. Pomoću ultrazvuka lako se može odrediti udaljenost od kože do epiduralnog prostora, a samim time i najbolji smjer igle. Prednost je ultrazvuka što ne koristi ionizirajuće zračenje, no sam postupak ponajviše ovisi o iskustvu i znanju operatera, a vođenje igle u realnom vremenu može biti izazovno, pogotovo kod pretilih pacijenata. Fluoroskopija (x-zrake) i CT su se dokazale kao učinkovite i sigurne tehnike kod uvođenja transforaminalnih injekcija, iako CT pruža veću mogućnost zračenja pacijenta. Postoji i najnovija generacija CT uređaja koji u sebi imaju ugrađen neuronavigacijski sustav koji pomaže pri uvođenju igle, ali su jako skupi (7). Nakon što se igla uvede pomoću fluoroskopa, potrebno je provjeriti položaj vrha igle pomoću kontrasta. Nakon što je potvrđeno da se vrh igle nalazi u epiduralnom prostoru primjenjuje se kombinacija steroida i lokalnog anestetika.

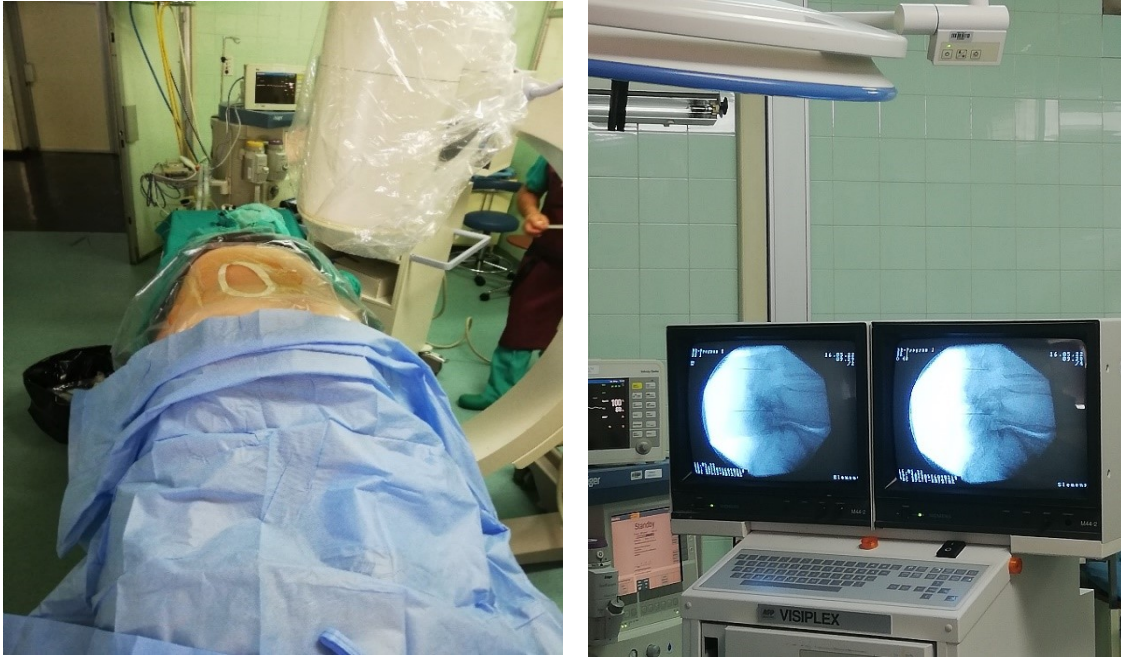


**Slika 14.** Epiduralne steroidne injekcije

Preuzeto sa: <https://www.singhealth.com.sg/patient-care/conditions-treatments/epidural-steroid-injection>



**Slika 15.** A i B: navigacijom vođeno plasiranje igle u epiduralni prostor. C i D: potvrda položaja injekcije pomoću kontrasta Preuzeto sa: <https://www.mdpi.com/1660-4601/19/1/231/htm>



**Slika 16.** Primjena epiduralnih steroida transforaminalnim putem pod kontrolom rendgena (samostalna fotografija)

### **3.5.1. Uspješnost epiduralnih steroidnih injekcija u liječenju kronične križobolje**

Epiduralne steroidne injekcije predstavljaju minimalno invazivan zahvat koji se pokazao kao uspješan u liječenju kronične križobolje. Pomoću injekcija daju se steroidi, a ponekad i lokalni anestetici u epiduralni prostor. Tehnika davanja epiduralnih injekcija danas je učestalo primjenjivana metoda analgezije koja se koristi diljem svijeta. Znanstvene studije slažu se oko toga da epiduralne steroidne injekcije mogu znatno poboljšati kvalitetu života i svakodnevno funkcioniranje pacijenata, kao i odgoditi operativni zahvat na kralježnici. Također, kroz brojna istraživanja dokazano je da epiduralne steroidne injekcije ublažavaju bol i poboljšavaju funkcionalni status pacijenta kratko vrijeme nakon primjene. Kennedy i suradnici potvrdili su visoku učinkovitost epiduralnih steroidnih injekcija kod tretiranja hernije lumbalnog diska kroz 6 mjeseci, ali i povratak dijela simptoma nakon 5 godina (20). Nadalje, Buchner i suradnici su također potvrdili učinkovitost epiduralnih steroidnih injekcija u kratko vrijeme nakon njihove primjene, ali nije bilo većeg poboljšanja nakon 6 mjeseci, što dovodi u pitanje njihov dugoročan učinak (21). Kreiner i suradnici također govore u prilog kratkoročnog djelovanja epiduralnih steroidnih injekcija, i to kroz period od 2 do 4 tjedna (22).

Primjena epiduralnih steroida kod lumbalne spinalne stenoze ponovno je upitna za dugoročnu primjenu, odnosno nije potvrđen njezin dugotrajni učinak, ali velik broj studija slaže se u pogledu kratkoročno povoljnog učinka u olakšanju simptoma. Neki čimbenici idu u prilog kratkoročno povoljnom učinku, a to su mlađa životna dob, ženski spol i jednostruka stenoza (7). Kod liječenja lumbalne spinalne stenoze neusuglašena su mišljenja istraživača oko toga je li bolje primijeniti samo steroide ili ih kombinirati s lokalnim anestheticima.

Interlaminarne epiduralne injekcije pokazale su se učinkovitima u liječenju kronične lumbalne radikularne boli, ali kratkoročno, dok je njihov dugoročan učinak upitan. Kod liječenja kronične boli korijena lumbalnih živaca dokazan je snažan pozitivan učinak transforaminalnih epiduralnih injekcija i on se odnosi na kratkoročno poboljšanje, dok je za poboljšanje na dulje vrijeme nešto slabiji. Kaudalne epiduralne injekcije imaju snažan kratkoročni učinak u tretiranju kronične boli kod lumbalne radikulopatije (23).

Epiduralne steroidne injekcije su učinkovite kod olakšavanja glavnih simptoma povezanih s kroničnom križoboljom. Potvrđen je njihov kratkoročni učinak i utjecaj na odlaganje kirurškog zahvata. Također, djelotvornije su kod liječenja kroničnih tegoba povezanih s hernijom lumbalnog diska nego kod tretiranja lumbalne spinalne stenoze (7). Naravno, njihov cjelokupni učinak ovisi o tehnici i mjestu primjene, posebno kod lumbalne spinalne stenoze. U znanstvenoj literaturi još uvijek je nedovoljno podataka o njihovim dugoročnim benefitima. Također, još uvijek ima prostora za istraživanje i uspoređivanje podataka o tome je li bolje primijeniti samo lokalne anestetike ili ih kombinirati sa steroidima te koje su skupine pacijenata povoljnije za liječenje epiduralnim steroidnim injekcijama, a koje skupine bi ih trebala izbjegavati zbog mogućih negativnih učinaka.

### 3.5.2. Epiduralne steroidne injekcije – aktivnosti medicinske sestre

Kod primjene epiduralnih steroidnih injekcija neizbježna je uloga medicinske sestre. Prije samog postupka nužno je uzeti detaljnu i kvalitetnu anamnezu kroz razgovor s pacijentom, ali i kroz pregled prethodne medicinske dokumentacije. Pacijent donese nalaze prethodno učinjenih krvnih pretraga pri čemu su posebno važni faktori koagulacije (PV, INR, trombociti). Naime, kod umetanja igle u epiduralni prostor moguće je da dođe do krvarenja. Kod osoba koje imaju poremećaje koagulacije može vrlo lako doći do razvoja hematoma, a samim time i do kompresije leđne moždine. Nadalje, pacijenta se pita o dosadašnjim bolestima, lijekovima koje uzima, alergijama na lijekove, tegobama zbog kojih je došao, kao i o ranijim načinima i postupcima liječenja. Pacijent ispunjava razne upitnike o boli kako bi se dobio još kvalitetniji uvid u njegovo stanje, a prije samog postupka potpisuje i informirani pristanak gdje jamči da je svojevolumno pristao na postupak dobivanja epiduralne steroidne injekcije, kao i da je upoznat sa samim postupkom i eventualnim nuspojavama. Jako je važan individualan pristup svakom pacijentu, kao i to da se razgovor vodi u mirnom prostoru gdje nema drugih ljudi. Da bi sve to bilo moguće, s pacijentom je nužno uspostaviti odnos povjerenja i suradnje te mu posvetiti dovoljno vremena. Pacijent mora sam osjetiti potrebu da se otvori i kaže više o svom stanju. Psihološka priprema pacijenta uspostavlja se prije svega kvalitetnom komunikacijom između sestre i pacijenta. Potrebno je pacijentu objasniti sve što ga očekuje i biti otvoren za sva njegova pitanja ili nedoumice. Potrebno je provjeriti je li pacijent razumio rečeno i koristiti rječnik primjeren njegovoj mentalnoj sposobnosti, dobi i stupnju obrazovanja.

Uspješna psihološka priprema pacijenta preduvjet je kvalitetne fizičke pripreme. Zadatak je medicinske sestre da provjeri vitalne funkcije pacijenta (krvni tlak, puls i temperaturu) i da pomogne pacijentu da se odjene u odjeću za operacijsku dvoranu. Pacijent se skida u donje rublje, navlači sterilni ogrtač, kapu i kaljače. Nakon što je pacijent propisno odjeven medicinska sestra uspostavlja venski put te transportira pacijenta do operacijske dvorane. Čitavo vrijeme do dolaska u operacijsku dvoranu sestra razgovara s pacijentom i procjenjuje njegovo stanje. Po dolasku u dvoranu, pomaže pacijentu da se smjesti na operacijski stol i uspostavlja monitoring vitalnih funkcija. Sterilno pripremi set za apliciranje epiduralnih steroidnih injekcija, kao i u potrebnoj

premedikaciji. Sve se odvija u strogo aseptičnim uvjetima. Po završetku postupka sestra zbrinjava pacijenta na način da prati njegovo stanje sljedeća 2 do 4 sata. Provjerava vitalne funkcije i kroz razgovor s pacijentom procjenjuje opće stanje. Posebno se provjerava senzorna i motorna aktivnost, krvni tlak, a evaluira se i jačina boli. Ukoliko se dogodilo da je liječnik anesteziolog ušao u spinalni, umjesto u epiduralni prostor, može se dogoditi prolazna neosjetljivost donjih udova koja spontano prolazi kroz 2 sata. Također, ako je potrebno, pacijentu se još jednom objasni postupak, kao i način djelovanja i moguće, ali rijetke nuspojave epiduralnih steroidnih injekcija. Poželjno je da pacijent na postupak dobivanja epiduralnih steroidnih injekcija dođe u pratnji, stoga se pratnji još jednom sve objasni, a pacijenta se informira o daljnjim kontrolama.

**painDETECT™**      **UPITNIK O BOLI**

Datum: \_\_\_\_\_ Bolesnik: \_\_\_\_\_ Prezime: \_\_\_\_\_ Ime: \_\_\_\_\_

Kako bi ocijenili Vašu bol **sada**, u ovom trenutku?

0	1	2	3	4	5	6	7	8	9	10
---	---	---	---	---	---	---	---	---	---	----

bez boli      najjača bol

Koliko **jaka** je bila **najjača** bol u zadnja 4 tjedna?

0	1	2	3	4	5	6	7	8	9	10
---	---	---	---	---	---	---	---	---	---	----

bez boli      najjača bol

Koliko je **prosječno** bila jaka bol u zadnja 4 tjedna?

0	1	2	3	4	5	6	7	8	9	10
---	---	---	---	---	---	---	---	---	---	----

bez boli      najjača bol

**Označite sliku koja najbolje opisuje prirodu Vaše boli:**

	Trajna bol s blagim oscilacijama	<input type="checkbox"/>
	Trajna bol s bolnim napadajima	<input type="checkbox"/>
	Bolni napadaji bez prisutne boli između napadaja	<input type="checkbox"/>
	Bolni napadaji uz prisutnu bol između napadaja	<input type="checkbox"/>

Molimo označite glavno područje boli

Širi li se Vaša bol u druga područja tijela?

da  ne

Ukoliko da, molimo označite strelicom smjer kuda se bol širi.

**Patite li u označenim područjima od osjećaja pečenja (žarenja)?**

nikada     jedva primjetno     blago     srednje     jako     vrlo jako

**Imate li u području boli osjećaj trnaca ili bockanja (poput mravinjanja, peckanja struje)?**

nikada     jedva primjetno     blago     srednje     jako     vrlo jako

**Je li lagani dodir ovog područja (npr. odjećom, pokrivačem) bolan?**

nikada     jedva primjetno     blago     srednje     jako     vrlo jako

**Imate li u području boli iznenadne bolne napadaje nalik udaru struje?**

nikada     jedva primjetno     blago     srednje     jako     vrlo jako

**Je li primjena topline ili hladnoće (npr. voda za kupanje) u ovom području ponekad bolna?**

nikada     jedva primjetno     blago     srednje     jako     vrlo jako

**Patite li od osjećaja utrnulosti u područjima koja ste označili?**

nikada     jedva primjetno     blago     srednje     jako     vrlo jako

**Izaziva li lagani pritisak ovog područja, npr prstom, bol?**

nikada     jedva primjetno     blago     srednje     jako     vrlo jako

(ispunjava liječnik)


nikada	jedva primjetno	blago	srednje	jako	vrlo jako
x 0 = 0	x 1 =	x 2 =	x 3 =	x 4 =	x 5 =

**Ukupan zbroj bodova**    od 35

R. Freynhagen, R. Baron, U. Gockel, T.R. Tolle. CurrMed Res Opin Vol 22, 2006, 1911-1920      © 2005

PD-Q - Croatia/Croatian - Mapi Research Institute.  
 "institucijadap/projeck410161ady41011questionnaire/croatian/pd-q-croq36b\_mapi-dec-16/07/2007-mdo"

Slika 17. Primjer upitnika o boli (samostalna fotografija)

  
**Klinički  
bolnički  
centar  
Split**

Klinika za anesteziologiju, reanimatologiju i intenzivno liječenje  
Predstojnik: doc.prim.dr.sc. ██████████  
Poliklinika  
Ambulanta za liječenje boli Križine

Adresa: ██████████  
Telefon: ██████████; E-mail: ██████████

### Informirani pristanak

Poštovani/a, imate problem s boli koji nije olakšan rutinskim tretmanima i lijekovima. Sada je za daljnju procjenu ili liječenje vaše boli indiciran postupak kao što je blokada ili ablacija. Nema jamstva da će ovaj postupak izliječiti vašu bol, a u rijetkim slučajevima bol se može i pogoršati. Stupanj i trajanje ublažavanja boli varira od osobe do osobe, tako da ćemo nakon ovog postupka ponovno procijeniti Vaš napredak, a zatim odrediti je li potrebno daljnje liječenje.

Vaš liječnik će Vam objasniti detalje postupka navedenog u nastavku. Obavijestite liječnika ako uzimate bilo kakve razrjeđivače krvi, kao što su varfarin, klopidogrel, tikagrelor ili heparin, jer oni mogu uzrokovati prekomjerno krvarenje i postupak se ne smije obaviti. Obavijestite svog liječnika ako imate simptome vrućice, prehlade ili gripe ili bilo kakve infekcije prije zahvata.

Alternative postupku uključuju lijekove, fizikalnu terapiju, akupunkturu, operaciju. Prednosti uključuju povećanu vjerojatnost postavljanja ispravne dijagnoze i/ili smanjenje ili uklanjanje boli. Rizici uključuju infekciju, krvarenje, modrice, alergijsku reakciju, povećanu bol, oštećenje živaca koje uključuje privremenu ili trajnu bol/utrnulost ili slabost.

Posebni rizici koji se odnose na svaki pojedini postupak su sljedeći:

         Epidural, fasetni blok, blok medijalne grane, sakroilijakalni blok, selektivni blok korijena živaca, lumbalna simpatetička injekcija/blok/ablacija/radiofrekvencija --- infekcija, nizak krvni tlak, slabost ili utrnulost ruke ili noge, glavobolja koja zahtijeva epiduralnu krvnu zakrpu i vrlo rijetko paraliza.

         Epiduralna ili spinalna injekcija opioda --- svrbež, mučnina, otežano disanje, usporeno disanje, glavobolja koja zahtijeva epiduralnu krvnu zakrpu, rijetko paraliza ili ozljeda živaca.

Slika 18. Primjer informiranog pristanka (samostalna fotografija)



### **3.6. KONTRAINDIKACIJE ZA PRIMJENU EPIDURALNE ANALGEZIJE**

Kontraindikacije za primjenu analgezije epiduralnim putem mogu biti apsolutne i relativne. Pod apsolutne kontraindikacije spadaju nesuglasnost pacijenta za primjenu epiduralne analgezije, koagulopatija, postojeća infekcija kože na predviđenom mjestu uboda, povišen intrakranijalni tlak i hipovolemija (15).

1) nesuglasnost pacijenta - prije primjene epiduralne analgezije pacijent potpisuje informirani pristanak gdje daje svoju suglasnost za postupak i ujedno potpisuje da je upoznat sa samim postupkom izvođenja, kao i svim mogućim nuspojavama i popratnim učincima.

2) koagulopatija – kod umetanja igle ili katetera u epiduralni prostor moguće je da dođe do krvarenja. Kod osoba koje imaju poremećaje koagulacije može vrlo lako doći do razvoja hematoma, a samim time i do kompresije leđne moždine.

3) postojeća infekcija kože – kroz inficiranu kožu se nikada ne uvodi epiduralna igla ili kateter. Patogene bakterije izazvale bi čitav niz komplikacija koje bi ozbiljno ugrozile život i zdravlje pacijenta kao što su, primjerice, meningitis ili epiduralni apsces.

4) povišen intrakranijalni tlak – ukoliko pacijent ima povišen intrakranijalni tlak i dogodi se slučajna punkcija dure može doći do hernije moždanog debla.

5) hipovolemija – ukoliko kod pacijenta postoji neliječena hipovolemija koja nije pod kontrolom ona može zajedno sa simpatičkom blokadom dovesti do cirkulatornog kolapsa.

Relativne kontraindikacije za primjenu epiduralne analgezije jesu nesuradljivi pacijenti, prethodni neurološki poremećaji, kardiovaskularne abnormalnosti i abnormalnosti kralježnice (15).

1) nesuradljivi pacijenti – kod takvih pacijenata najveći je problem nemogućnost točnog pozicioniranja za umetanje epiduralne analgezije, kao i mirovanje za vrijeme uvođenja katetera ili igle, te posljedično mogućnost punkcije spinalnog prostora epiduralnom iglom kao najčešće komplikacije.

2) prethodni neurološki poremećaji – ako osobe koje imaju neurološke poremećaje prime epiduralnu analgeziju sva buduća pogoršanja ili novi neurološki poremećaji mogli bi se dovesti u uzročnu vezu s primjenom epiduralne analgezije.

3) kardiovaskularne abnormalnosti – aortalna stenoza, mitralna stenoza, hipertrofična opstruktivna kardiomiopatija. Kod ovih bolesnika ne može se povećati srčani minutni volumen kao reakcija na perifernu vazodilataciju koju uzrokuje epiduralna blokada.

4) abnormalnosti kralježnice – mogu otežati tehničku izvedbu postavljanja epiduralnog katetera ili igle.

Još neke od kontraindikacija za izvođenje epiduralne analgezije jesu kronična bol u leđima, kronične glavobolje, elektrolitski disbalans i preosjetljivost na lokalne anestetike.

### **3.7. KOMPLIKACIJE EPIDURALNE ANALGEZIJE**

Neke od komplikacija vezane uz primjenu epiduralne analgezije su:

1) motorna blokada – pacijenti se ponekad mogu žaliti na osjećaj slabosti ili nemogućnost micanja donjih udova. Motorna blokada se dogodi ukoliko se primijene visoke doze lokalnih anestetika i najčešće prolazi nakon 2 sata od prestanka epiduralne anestezije.

2) senzorna blokada – moguće je da neki pacijenti imaju osjećaj trnjenja u nogama, odnosno prolaznih trnaca.

3) retencija urina – najčešće je uzrokovana lijekovima.

4) mučnina i povraćanje – uzrokuju ih opiodi, stoga je prihvatljiviji izbor njihova kombinacija s lokalnim anesticima.

5) hipotenzija – događa se zbog vazodilatacije koju uzrokuju lokalni anestetici i gotovo je neizbježna pojava uz epiduralnu analgeziju. Ukoliko je sistolički tlak niži od 80 mmHG pacijenta treba postaviti u Trendelenburgov položaj. Ipak, prije daljnje obrade potrebno je isključiti druge uzroke hipotenzije kao što su komplikacije povezane s krvarenjem, sepsa, dehidracija i sl.

6) depresija disanja – može biti uzrokovana davanjem opioida ili visoke doze lokalnih anestetika u subarahnoidalni prostor. Kod primjene opioida treba voditi računa o dozi, životnoj dobi bolesnika, kombinaciji s drugim lijekovima te komorbiditetima. Pacijent se najčešće žali na dispneju, a vidljivo je i uvlačenje interkostalnih mišića (24).

Neke od rijetkih komplikacija su toksični učinak lokalnih anestetika, epiduralni hematoma i epiduralni apsces (24). Ukoliko se epiduralni hematoma nađe u epiduralnom prostoru može vršiti pritisak na živce u epiduralnom prostoru slično kao i epiduralni apsces koji nastaje kada određena infekcija uđe u epiduralni prostor i tamo se stvori nakupina gnoja. Izbor liječenja u oba slučaja jest neizbježan kirurški zahvat.

## 4. ZAKLJUČAK

Epiduralna analgezija vrlo je učinkovita i široko primjenjivana metoda u tretiranju kroničnih boli, kako nemalighnih tako i malignih. Lijek se, ovisno o vrsti boli, aplicira u epiduralni prostor pomoću epiduralnih steroidnih injekcija ili pomoću epiduralnog katetera. Ukoliko se tretira kronična nemaligna bol (primjerice, križobolja) metoda izbora jesu epiduralne steroidne injekcije. S druge strane, ukoliko se tretira kronična maligna bol (karcinomska bol) metoda izbora jest tunelirani epiduralni kateter. Tunelirani epiduralni kateter najčešće se postavlja u terminalnim fazama karcinoma, a to su ginekološki karcinomi (karcinom endometrija, ovarija, vrata maternice, stidnice) i karcinom debelog crijeva (kolorektalni karcinom). Prednost epiduralnih steroidnih injekcija jest ta što su minimalno invazivne. Pomoću epiduralnih injekcija uglavnom se daju steroidi, a ponekad i lokalni anestetici u epiduralni prostor. U praksi najčešće korišteni kortikosteroidi za epiduralnu analgeziju su deksametzon fosfat i triamcinolon acetonid. S druge strane, na prvom mjestu lijekova koji se primjenjuju putem epiduralnog katetera jesu opijati. Opijati se najčešće kombiniraju s lokalnim anestheticima, a lokalni anestetici koji se najčešće primjenjuju su dugodjelujući lokalni anestetici, tj. levobupivakain, bupivakain ili ropivakain.

Kod primjene epiduralnih steroidnih injekcija kao i kod postavljanja epiduralnog katetera od neizmjerne je važnosti uloga medicinske sestre. Od nje se očekuje visoka razina znanja i stručnosti, profesionalan pristup, cjeloživotno usavršavanje i rad na sebi, a nadasve individualan, ljudski pristup svakom pojedincu. Medicinska sestra zadužena je za provođenje kvalitetne psihološke i fizičke pripreme pacijenta, uzimanje detaljne anamneze, edukaciju pacijenta i obitelji o samom postupku, pripremu aseptičnih uvjeta i monitoring pacijenta za vrijeme i po završetku postupka. Medicinska sestra je ključna karika koja prati pacijenta kroz sve faze njegove bolesti i liječenja i upravo o njoj ovisi njegov cjelokupni doživljaj boli i liječenja. Medicinska sestra treba osigurati sve uvjete kako bi pacijent maksimalno iskoristio svoje preostale funkcionalne sposobnosti i postigao zadovoljavajuću kvalitetu života.

## 5. LITERATURA

1. Raja SN, Carr DB, Cohen M, Finnerup NB, Flor H, Gibson S, Keefe FJ, Mogil JS, Ringkamp M, Sluka KA, Song XJ, Stevens B, Sullivan MD, Tutelman PR, Ushida T, Vader K. The revised International Association for the Study of Pain definition of pain: concepts, challenges, and compromises. *Pain*. 2020;161(9):1976-82.
2. Božičević D, Grbavac Ž. *Neurologija*. Zagreb: Medicinska naklada; 1995.
3. Girotto D, Bajek G, Ledić D, Stanković B, Vukas D, Kolbah B i sur. Patofiziologija bolnog puta. *Medicina Fluminensis* [Internet]. 2012 [pristupljeno 28.05.2022.];48(3):271-7. Dostupno na: <https://hrcak.srce.hr/86938>
4. Melzack R. Pain and the neuromatrix in the brain. *J Dent Educ*. 2001;65(12):1378-82.
5. Lončar Z. Liječenje kronične nemaligne boli. *Medicus* [Internet]. 2014 [pristupljeno 28.05.2022.];23(2. Liječenje boli):105-9. Dostupno na: <https://hrcak.srce.hr/127303>
6. Schnurrer-Luke Vrbanić T. Križobolja - od definicije do dijagnoze. *Reumatizam* [Internet]. 2011 [pristupljeno 28.05.2022.];58(2):105-7. Dostupno na: <https://hrcak.srce.hr/124413>
7. Carassiti M, Pascarella G, Strumia A, Russo F, Papalia GF, Cataldo R, Gargano F, Costa F, Pierri M, De Tommasi F, Massaroni C, Schena E, Agrò FE. Epidural Steroid Injections for Low Back Pain: A Narrative Review. *Int J Environ Res Public Health*. 2021;19(1):231.
8. Dobrila-Dintinjana R, Vukelić J, Dintinjana M. Liječenje maligne boli. *Medicus* [Internet]. 2014 [pristupljeno 28.05.2022.];23(2. Liječenje boli):93-98. Dostupno na: <https://hrcak.srce.hr/127301>
9. Vallejo R, Benyamin R, Stanton G. Epidural Analgesia for Cancer Patients. *Journal of Cancer Pain & Symptom Palliation*. 2005;1(3):21–9.
10. Jukić M, Majerić-Kogler V, Husedžinović I, Sekulić A, Žunić J. *Klinička anesteziologija* Zagreb: Medicinska naklada; 2005.

11. Bajek S, Bobinac D, Jerković R, Malnar D, Marić I. Sustavna anatomija čovjeka. Rijeka: Digital point tiskara; 2007.
12. Anatomy and Clinical Importance of the Epidural Space [Internet]. ResearchGate. [pristupljeno 28.05.2022.]; Dostupno na: [https://www.researchgate.net/publication/221929109\\_Anatomy\\_and\\_Clinical\\_Importance\\_of\\_the\\_Epidural\\_Space](https://www.researchgate.net/publication/221929109_Anatomy_and_Clinical_Importance_of_the_Epidural_Space)
13. Lenac Juranić S, Ružić Baršić A, Miletić D. Magnetska rezonancija spinalnog epiduralnog prostora. Medicina Fluminensis [Internet]. 2017 [pristupljeno 28.05.2022.];53(2):147-58. Dostupno na: [https://doi.org/10.21860/medflum2017\\_179751](https://doi.org/10.21860/medflum2017_179751)
14. Bicket MC, Chakravarthy K, Chang D, Cohen SP. Epidural steroid injections: an updated review on recent trends in safety and complications. Pain Manag. 2015;5(2):129-46.
15. Visser L. [Internet]. E-safe-anaesthesia.org. 2022 [pristupljeno 28.05.2022.]; Dostupno na: [https://e-safe-anaesthesia.org/e\\_library/07/Epidural\\_anaesthesia\\_Update\\_2001.pdf](https://e-safe-anaesthesia.org/e_library/07/Epidural_anaesthesia_Update_2001.pdf)
16. Collighan N, Gupta S. Epidural steroids. Continuing Education in Anaesthesia Critical Care & Pain [Internet]. 2010 [pristupljeno 27.02.2021.];10(1):1–5. Dostupno na: <https://academic.oup.com/bjaed/article/10/1/1/266495>
17. Tripathi M, Pandey M. Epidural catheter fixation: subcutaneous tunnelling with a loop to prevent displacement. Anaesthesia. 2000;55(11):1113–6.
18. Chakraborty A. Indwelling Tunneled Epidural Catheter for Analgesia in a Terminal Cancer Patient: A Case Report. Journal of Anesthesia & Intensive Care Medicine. 2017;4(2).
19. D'Arcy Y. Using tunneled epidural catheters to treat cancer pain. Nursing. 2003;33(9):17.
20. Kennedy DJ, Zheng PZ, Smuck M, McCormick ZL, Huynh L, Schneider BJ. A minimum of 5-year follow-up after lumbar transforaminal epidural steroid injections in

patients with lumbar radicular pain due to intervertebral disc herniation. *The Spine Journal*. 2018 ;18(1):29–35.

21. Buchner M, Zeifang F, Brocai DRC, Schiltewolf M. Epidural Corticosteroid Injection in the Conservative Management of Sciatica. *Clinical Orthopaedics and Related Research*. 2000;375:149–56.

22. Kreiner DS, Hwang SW, Easa JE, Resnick DK, Baisden JL, Bess S, et al. An evidence-based clinical guideline for the diagnosis and treatment of lumbar disc herniation with radiculopathy. *The spine journal : official journal of the North American Spine Society* [Internet]. 2014 [pristupljeno 09.01.2020.];14(1):180–91. Dostupno na: <https://www.ncbi.nlm.nih.gov/pubmed/24239490>

23. Abdi S, Datta S, Lucas LF. Role of epidural steroids in the management of chronic spinal pain: a systematic review of effectiveness and complications. *Pain Physician*. 2005 ;8(1):127-43.

24. Keeler J. Title: Epidural Analgesia Reference Number: SA0198 Author (name and designation) [Internet]. [pristupljeno 28.05.2022.]; Dostupno na: <https://www.bradfordhospitals.nhs.uk/wp-content/uploads/2019/05/Epidural-analgesia.pdf>

## 6. ŽIVOTOPIS

### OSOBNOST

**Ime Prezime:** Daria Matošić Božan

**Adresa:** Split

**E-mail:** matosicdaria@gmail.com

**Datum rođenja:** 21-04-1990

**Mjesto rođenja:** Split

**Spol:** ženski

**Nacionalnost:** Hrvatica

**Bračni status:** udana

**Vozačka dozvola:** B kategorija

---

### OBRAZOVANJE I OSPOSOBLJAVANJE

**Ruj 1997 – Lip 2005**     *Osnovna škola „Bol“, Split*

**Ruj 2005 – Svi 2009**     **SSS**  
*I. gimnazija, Split (jezični program)*

**Lis 2009 – Srp 2012**     **prvostupnik**  
*Sveučilište u Splitu, Filozofski fakultet*

**Lis 2012 – Srp 2014**     **mag. paed. et cro.**  
*Sveučilište u Splitu, Filozofski fakultet*

**Lis 2019 – Srp 2022**     preddiplomski studij Sestrinstva  
*Sveučilišni odjel zdravstvenih studija – Sveučilište u Splitu*

---

### VJEŠTINE

paket MS Office: iskusna

engleski jezik: iskusna

talijski jezik: iskusna

španjolski jezik: iskusna