

Multiplanarni prikaz ozljede prednjeg križnog ligamenta u sportaša

Gulan, Roko

Master's thesis / Diplomski rad

2022

Degree Grantor / Ustanova koja je dodijelila akademski / stručni stupanj: **University of Split / Sveučilište u Splitu**

Permanent link / Trajna poveznica: <https://um.nsk.hr/um:nbn:hr:176:754965>

Rights / Prava: [In copyright](#) / [Zaštićeno autorskim pravom.](#)

Download date / Datum preuzimanja: **2024-07-23**

Repository / Repozitorij:



Sveučilišni odjel zdravstvenih studija
SVEUČILIŠTE U SPLITU

[Repository of the University Department for Health Studies, University of Split](#)



UNIVERSITY OF SPLIT



SVEUČILIŠTE U SPLITU

Podružnica

SVEUČILIŠNI ODJEL ZDRAVSTVENIH STUDIJA

DIPLOMSKI SVEUČILIŠNI STUDIJ

RADIOLOŠKA TEHNOLOGIJA

Roko Gulan

**MULTIPLANARNI PRIKAZ OZLJEDE PREDNJEG
KRIŽNOG LIGAMENTA
U SPORTAŠA**

Diplomski rad

Split, 2022.

SVEUČILIŠTE U SPLITU

Podružnica

SVEUČILIŠNI ODJEL ZDRAVSTVENIH STUDIJA

DIPLOMSKI SVEUČILIŠNI STUDIJ

RADIOLOŠKA TEHNOLOGIJA

Roko Gulan

**MULTIPLANARNI PRIKAZ OZLJEDE PREDNJEG
KRIŽNOG LIGAMENTA
U SPORTAŠA**

**MULTIPLANAR IMAGING OF ANTERIOR CRUCIATE
LIGAMENT INJURIES AT THE ATHLETE**

Diplomski rad/ Master's Thesis

Mentor:

Doc. dr. sc. Igor Borić, dr. med.

Split, 2022.

TEMELJNA DOKUMENTACIJSKA KARTICA

DIPLOMSKI RAD

Sveučilište u Splitu

Sveučilišni odjel zdravstvenih studija

Studij radiološke tehnologije

Znanstveno područje: Biomedicina i znanost

Znanstveno polje: Kliničke medicinske znanosti

Mentor: doc. dr. sc. Igor Borić, dr. med.

MULTIPLANARNI PRIKAZ OZLJEDE PREDNJEG KRIŽNOG LIGAMENTA U SPORTAŠA

Roko Gulan, 66190

Sažetak: Profesionalni sport ide u korak sa modernim svijetom, te stavlja sve veće fizičke i psihičke izazove pred profesionalnog sportaša. U takvim uvjetima, sportske ozljede su neizostavni dio svakodnevice kako za prvu skupinu, rekreativce, tako i za drugu, profesionalce. Ozljede najčešće zahvaćaju sustav za pokretanje – čak do 80% svih sportskih ozljeda. Kada u globalu pogledamo sve ozljede koje su nastale kao posljedica bavljenja sportom, gotovo polovica otpada na neku vrstu ozljede koljena. Zbog svoje složenosti i važnosti sudjelovanja u kretanju, pri čemu podnosi velika opterećenja česta je upravo ozljeda povezana sa koljenom. Kada do ozljede dođe potrebna je što točnija dijagnoza kako bi se ozljeda pravilno liječila. Ključnu ulogu ima moderna dijagnostika koja nam omogućuje multiplanarni prikaz struktura koje su ozlijeđene. Tu u prvom planu mislimo na CT i MR dijagnostiku. Upravo je MR dijagnostika metoda izbora kod ozljede koljena, zbog specifičnosti prikaza mekotkivnih struktura, a pri tom pacijenta ne izlažemo ionizirajućem zračenju. MR daje najbolji uvid i u strukturu prednjeg križnog ligamenta. Prednji križni ligament ima važnu ulogu u biomehanici zgloba koljena. Uz sudjelovanje u stabilizaciji i kontroli pokreta zgloba, njegova je glavna uloga u odupiranju prednjoj translaciji tibije. Uobičajeni mehanizam njegove ozljede vezan je na prekomjernu prednju translaciju tibije te valgus koljena uz dodatnu rotaciju tibije. U ovom radu opisuje se složenost anatomije koljena i uloga prednjeg križnog ligamenta u istom, kao jednog

od razloga čestog ozljeđivanja, tipovi i vrste ozljeda koljena te kako one nastaju, i na posljetku principi dijagnostike takvih ozljeda magnetnom rezonancijom i tehničke značajke samog pregleda.

Ključne riječi: prednji križni ligamenta, koljeno, ozljede prednjeg križnog ligamenta, sportske ozljede koljena, magnetska rezonancija

Rad sadrži: 76 stranica, 14 slika, 2 tablice,, 44 literaturnih referenci

Jezik izvornika: hrvatski

BASIC DOCUMENTATION CARD

MASTER THESIS

University of Split

University Department for Health Studies

Radiologic technology

Scientific area: Biomedicine and Healthcare

Scientific field: Clinical and Medical Sciences

Supervisor: doc. dr. sc. Igor Borić, dr. med.

MULTIPLANAR IMAGING OF ANTERIOR CRUCIATE LIGAMENT INJURIES AT THE ATHLETE

Roko Gulan, 66190

Summary: Professional sport keeps pace with the modern world, and puts increasing physical and mental challenges on the professional athlete. In such conditions, sports injuries are an indispensable part of everyday life for the first group, recreationists, as well as for the second, professionals. Injuries most commonly affect the locomotor system - up to 80% of all sports injuries. When we look at all the injuries that have occurred as a result of playing sports, almost half of them are some kind of knee injury. Due to its complexity and the importance of participating in movement, while withstanding heavy loads, it is often a knee-related injury. When an injury occurs, an accurate diagnosis is needed in order for the injury to be treated properly. A key role is played by modern diagnostics, which allows us to have a multiplanar view of the structures that have been injured. Here in the foreground we mean CT and MR diagnostics. MR is the diagnostic of choice for knee injuries, due to the specificity of the presentation of soft tissue structures, and we do not expose the patient to ionizing radiation. MR also gives the best insight into the structure of the anterior cruciate ligament. The anterior cruciate ligament plays an important role in the biomechanics of the knee joint. In addition to participating in the stabilization and control of joint movement, its major role is in resisting anterior tibial translation. The usual mechanism of that kind of injury is on excessive anterior tibial translation and knee valgus associated with additional tibial rotation. This paper

describes the complexity of the knee anatomy and the role of the anterior cruciate ligament in it, as one of the reasons for frequent injuries, types of knee injuries and how they occur, and finally the principles of diagnosis of such injuries by magnetic resonance imaging and technical features of the examination.

Keywords: anterior cruciate ligament, knee, anterior cruciate ligament injuries, sports knee injuries, magnetic resonance

Thesis contains: 76 pages, 14 figures, 2 tables, 44 references

Original in: Croatian

SADRŽAJ

1. UVOD.....	1
2. CILJ RADA.....	3
3. PREGLED LITERATURE NA ZADANU TEMU	4
3.1. ANATOMIJA KOLJENOG ZGLOBA	4
3.1.1. Zglobna tijela (<i>facies articulares</i>).....	5
3.1.2. Zglobna čahura (<i>capsula articularis</i>)	5
3.1.3. Zglobna šupljina (<i>cavitas articularis</i>).....	6
3.1.4. Sveze (<i>ligamenta</i>).....	6
3.1.5. Zglobni polumjeseci-meniski (<i>menisci articularis</i>)	8
3.1.6. Sluzne vrećice (<i>bursae synoviales</i>)	8
3.1.7. Goljeničnolisni zglob (<i>articulatio tibiofibularis</i>).....	9
3.1.8. Mišići koljena.....	9
3.1.9. Krvne žile koljenog zgloba	11
3.1.10. Živci koljenog zgloba.....	13
3.1.11. Mehanika koljenog zgloba	13
3.2. ANATOMIJA PREDNJEG KRIŽNOG LIGAMENTA	14
3.2.1. Histološka građa prednjeg križnog ligamenta.....	16
3.2.2. Raspored vlakana prednjeg križnog ligamenta	17
3.2.3. Krvne žile i živci prednjeg križnog ligamenta	18
3.2.4. Biomehanika prednjeg križnog ligamenta	19
3.3. SPORTSKE OZLJEDE KOLJENA	21
3.3.1. Ozljede ligamenata.....	22
3.3.2. Ozljede meniska koljena	24
3.3.3. Ozljede ekstenzornog aparata koljena.....	25

3.3.4. Uganuće koljena.....	25
3.3.5. Fraktura kostiju koljenog zgloba.....	26
3.3.6. Dislokacija ili subluksacija patele.....	27
3.3.7. Ozljede hrskavice koljena.....	27
3.3.8. Traumatsko iščašenje koljena.....	27
3.3.9. Kronične ozljede koljena.....	28
3.3.10. Postupanje nakon ozljede koljena.....	29
3.4. OZLJEDE PREDNJEG KRIŽNOG LIGAMENTA.....	31
3.5. DIJAGNOSTIKA OZLJEDE PREDNJEG KRIŽNOG LIGAMENTA RADIOLOŠKIM PRETRAGAMA.....	34
3.5.1. Kompjuterizirana tomografija (CT).....	37
3.6. MAGNETSKA REZONANCIJA KOLJENA.....	37
3.6.1. MR uređaj.....	37
3.6.2. Oslikavanje koljena magnetnom rezonancijom.....	40
3.6.3. Određivanje sloja snimanja.....	45
3.6.4. Specifičnosti prikaza ozljeda na MR-u.....	45
3.7. MR PREDNJEG KRIŽNOG LIGAMENTA.....	47
3.7.1. MR anatomija prednjeg križnog ligamenta.....	47
3.7.2. MR ozljede prednjeg križnog ligamenta.....	50
3.7.3. Specifičnosti MR-a prednjeg križnog ligamenta nakon rekonstrukcije.....	53
4. RASPRAVA.....	57
5. ZAKLJUČAK.....	59
6. POPIS LITERATURE.....	60
7. ŽIVOTOPIS.....	65
8. PRILOZI.....	66

1. UVOD

Koljeno je jedan od najvećih i najsloženije građenih zglobova u ljudskom tijelu i predstavlja spoj femura – bedrene kosti, tibie – goljenične kosti i patele – ovalne tetivne kosti na prednjoj strani koljena. U zglob su uključeni još i meniskusi i ligamenti i zbog toga je koljeno jedan od najkompliciranijih zglobova tijela. Ako bilo koji od njegovih dijelova nije u skladu s prirodnom funkcijom, koljeno postaje nestabilno i podložnije ozljedi. Ozljeda je svaki poremećaj u strukturi i funkcionalnosti određenog dijela tijela nastao u određenom i ograničenom vremenu bilo fizikalnim, kemijskim ili mehaničkim uzrokom, a koji, u većoj ili manjoj mjeri, smanjuje mogućnost za obavljanje svakodnevnih aktivnosti, a u te aktivnosti ubraja se i sport. Ozljede koljena se prema svojoj ozbiljnosti kreću od najjednostavnijih uganuća koljena, preko nategnuća, pa sve do ozljeda važnijih dijelova koljena kao što su meniskusi ili ligamenti. Ozljede mišića i ligamenata događaju se u trenucima kada tijelo treba iznenada proizvesti silu ili zaustaviti vlastitu inerciju. Ozljede mišića ne ostavljaju veće posljedice, dok nakon ozljede ligamenata i tetiva tijelo treba više vremena za ponovnu funkcionalnu stabilnost zgloba.

Sportske ozljede su sve one ozljede nastale tijekom sportskih aktivnosti ili vježbanja, uzroci kojih su najčešće mehanički. Ozljede najčešće zahvaćaju sustav za pokretanje – čak do 80% svih sportskih ozljeda. Nastala ozljeda je u najvećem broju slučajeva traumatska (istegnuće, iščašenje, ruptura, prijelom). Sportske aktivnosti uključuju sve oblike sporta (nogomet, košarka, skijanje, atletika) kao i svaku njegovu razinu od rekreativnog do profesionalnog.

Dijagnostika sportskih ozljeda je nevjerojatno napredovala, tako da se u vrlo kratkom vremenu od nastanka ozljede saznaje dijagnoza. Ključnu ulogu u tom procesu imaju liječnici, ali i aparatura koja nam daje sliku ozlijeđenog područja tijela. U ovom slučaju, kada govorimo o koljenu, magnetska rezonancija je primarna dijagnostička metoda u prikazu struktura i patoloških promjena. Dijagnostika magnetskom rezonancijom neinvazivna je radiološka metoda oslikavanja, koja omogućuje multiplanarni prikaz tijela bez izlaganja pacijenta ionizirajućem zračenju. MR - metoda

omogućava poboljšani prikaz i pouzdanije razlikovanje različitih mekotkivnih struktura te planiranje liječenja i procjenu terapijskog uspjeha.

Prednji križni ligament (ACL) je važna struktura u održavanju normalne biomehanike koljena i najčešće je ozlijeđen ligament koljena. Međutim, kosi tijekom ACL-a unutar interkondilarne jame ograničava vizualizaciju i procjenu patologije ligamenta. Ovaj rad pruža sveobuhvatan i ilustrativan pregled anatomije i biomehanike, kao i ozljeda koje nastaju uslijed sportske aktivnosti. Nadalje, analizirane su informacije o različitim modalitetima radiološkog istraživanja i multiplanarnog prikaza ACL-a, posebice magnetske rezonancije.

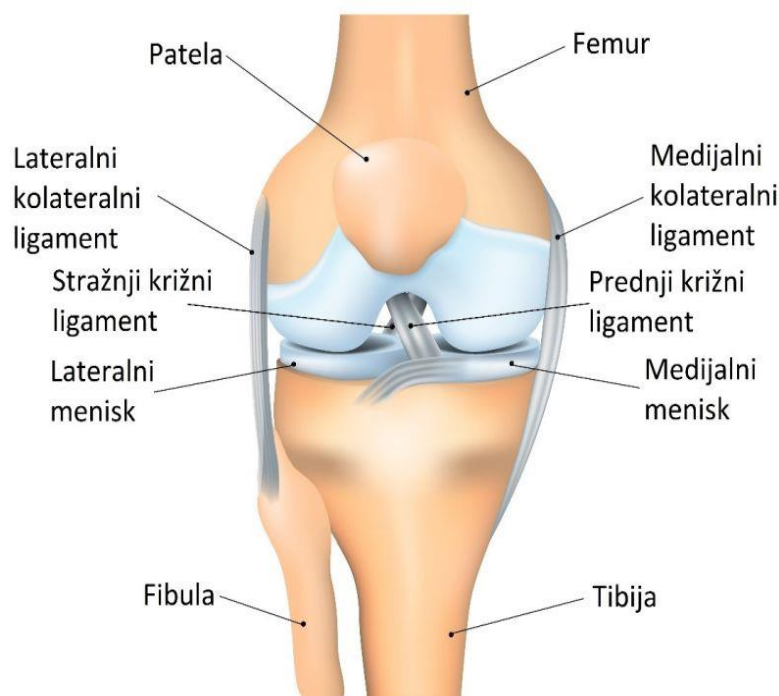
2. CILJ RADA

Cilj ovog diplomskog rada je prikazati sve komponente koje utječu na pojavu sportskih ozljeda koljena, počevši od složenosti anatomije koljena preko specifičnih pokreta u koljenu koji su najčešći uzroci patoloških promjena struktura u zglobu, s naglaskom na prednji križni ligament. Nastavno na to, objasniti metodu magnetne rezonancije kao metodu izbora u prikazu koljena, te na kraju prikazati proces koji prolazi pacijent od pripreme za snimanja do kraja snimanja, i detaljnije pojasniti očitovanje pojedine ozljede prednjeg križnog ligamenta na slici nastaloj magnetnom rezonancijom.

3. PREGLED LITERATURE NA ZADANU TEMU

3.1. ANATOMIJA KOLJENOG ZGLOBA

Koljeno je najveći i najsloženiji zglob u tijelu. Sastoji se od 3 kosti, povezuje donji kraj bedrene kosti (femur) i gornji krak goljenične kosti (tibija), a pripada mu i sezamska kost iver (patella) (slika 1.). Koljeno je pokretač tijela i prema mehanici spada u kutne, djelomično okretne zglobove (trochoginglymus). Pri fleksiji zgloba koljena nastaju rotacija i klizna kretnja, a u flektiranom koljenu moguća je i rotacija. Prema anatomskoj strukturi koljeno je pravi zglob (articulatio synoviales). Tri osnovna dijela koljena su: zglobna tijela, zglobna čahura i zglobna šupljina. Složenosti koljenog zgloba pridonose i pomoćni dijelovi zgloba sveze, zglobni kolutovi i srpovi, masni jastučići, zglobni mišići i zglobne vrećice. (1)



Slika 1. Pojednostavljeni prikaz anatomskih struktura koljena (preuzeto sa: <https://www.svkatarina.hr/centar-izvrsnosti/2/ortopedija-i-sportska-medicina/operativni-zahvati-hrskavicnih-ostecenja/428>)

3.1.1. Zglobna tijela (*facies articulares*)

Zglobna tijela (*facies articulares*) koljenog zgloba su zglavci bedrene kosti (*condyli femoris*) odijeljeni međuzglavačnom jamom (*fossa intercondylaris*) i zglavci goljenične kosti (*condyli tibiae*). Nesklad zglobnih površina usklađuju, odnosno ostvaruju kongruenciju istih, razmjerno debela hrskavična tijela, menisci. U zglobu koljena osim bedrene i goljenične kosti sudjeluje i patella, pa u kliničkom razgovoru govorimo o femoropatelarnom zglobu, tj. zglobu između femura i patele. Kondili bedrene kosti su medijalni i lateralni koji divergiraju distalno i prema natrag i pri tomu je lateralni kondil sprijeda širi nego straga, a medijalni kondil je jednolike širine. Kondili goljenične kosti su medijalni i lateralni (*condylus medialis et lateralis*), kojih je gornja površina zaravnjena i ima dvije glatke, blago udubljene površine za zglob sa zglavcima bedrene kosti. Medijalna je površina duguljasta, a lateralna je slična trokutu s malo zadebljanim stranicama.

Iver (*patella*) najveća je sezamska kost i uložena je u tetivu četveroglavog bedrenog mišića i slična je klinu. Prednja je strana ivera hrapava, a stražnja je strana glatka i ima dvije plohe kojima se prilagođava obliku zglavaka bedrene kosti. Nalazi se ispred zglavka bedrene kosti i štiti ga kad je koljeno pregnuto.

3.1.2. Zglobna čahura (*capsula articularis*)

Zglobna čahura (*capsula articulares*) mlohava je i široka, sprijeda i postranično tanka, a pojačavaju je sveze. Potpuno okružuje i nepropusno zatvara cijeli zglob. U prednju stijenku zglobne čahure uložena je patela. U zglobu koljena su sveze, menisci i pripadajuće burze raspoređene na poseban način. Membrana *synovialis* i membrana fibrosa odijeljene su na prednjoj i na stražnjoj strani zgloba umetcima masnog tkiva.

3.1.3. Zglobna šupljina (*cavitas articularis*)

Prostor je između zglobnih tijela zatvoren zglobnom čahurom i ispunjen malom količinom zglobne tekućine, *synovia*. *Synovia* je gusta, viskozna tekućina koja zglobne površine čini skliskima, te smanjuje trenje, a istodobno prehranjuje površinsku zglobnu hrskavicu.

3.1.4. Sveze (*ligamenta*)

Sveze tvore usporedni snopovi čvrstog veziva s kolagenim i elastičnim vlaknima. Mogu se nalaziti i izvan zglobne čahure, te povezuju i međusobno učvršćuju kosti ili mišićne tetive pritežu uz kost na mjestima gdje tetive prelaze preko zglobova. Koljenski zglob osiguravaju brojne sveze koje dijelimo u 3 skupine.

Prva skupina su sveze koje pojačavaju zglobnu čahuru. ***Lig. patellae*** nastavak je tetive mišića kvadricepsa i seže od patele do hrapave ispupčine na tibiji (*tuberositas tibiae*). Vlakna lateralnog širokog mišića *m. vastus lateralis* i ravnog mišića *m. rectus femoris* oblikuju ***retinaculum patellae laterale***. Vlakna medijalnog širokog mišića *m. vastus medialis* oblikuju ***retinaculum patellae mediale*** koji je usmjeren medijalno i distalno do *lig. patellae*, te se veže na tibiju ispred *lig. collaterale mediale*. U *retinaculum patellae mediale* priključuju se i vlakna što polaze od medijalnog epikondila i poprečno ulaze u *retinakul*. Dvije postranične sveze imaju funkciju vodilje pri kretanjama fleksije i ekstenzije. Na stražnjoj strani nalazimo ***lig. popliteum obliquum*** koji je lateralni izdanak tetive semimembranoznog mišića i usmjeren je lateralno i proksimalno. ***Lig. popliteum arcuatum*** polazi s *apex capitis fibulae* te ukrižuje tetivu *m. popliteus* i priključuje se u zglobnu čahuru. (2)

Drugu skupinu tvore kolateralne sveze *lig. collaterale tibiale* i *lig. collaterale fibulare*. ***Lig. collaterale tibiale*** trokutasta je sveza ugrađena u membranozni dio zglobne čahure i čvrsto je srasla s medijalnim meniskom. U toj svezi razlikujemo tri vrste vlakna: prednja duga vlakna, stražnja površinska kratka vlakna i stražnja donja vlakna. Svezu ukrižuje dio tetive semimembranoznog mišića koji se veže na tibiju. ***Lig. collaterale fibulare*** nije sraštena s čahurom i s lateralnim meniskom, a polazi od lateralnog epikondila i veže se na *caput fibulae*. (2)

Treća skupina obuhvaća sveze u unutrašnjosti zgloba, tj., prednju i stražnju ukriženu svezu. Kolateralne i ukrižene sveze glavni su nosioci čvrstoće koljenskog zgloba i one određuju vrstu i granice najvećeg raspona pokreta u koljenskom zglobu. Ukrižene sveze, ***lig. cruciata*** su dvije kratke i snažne sveze smještene u nutrini zgloba. Razapete su od međučvorne udubine bedrene kosti do goljениčne kosti. One se međusobno križaju, a svaka je ukrižena i oko svoje osi. Sveze osiguravaju stalan doticaj zglobnih tijela u svakom položaju zgloba. (2)

Prednja ukrižena sveza, ***lig. cruciatum anterius*** polazi sa stražnjeg gornjeg dijela lateralnog kondila bedrene kosti i to sa strane što oblikuje lateralni zid međučvorne udubine. Sveza je usmjerena naprijed, dolje i medijalno i hvata se na goljениčnu kost ispred međučvorne udubine, na polju između prednjih hvatišta obaju meniska. Veza za goljениčnu kost je čvršća i šira nago ona za bedrenu kost. Čine ju dva dijela: anteromedijalni i posterolateralni dio vlakana. Prednji dio sveze se zateže pri ekstenziji, a stražnji dio pri fleksiji.

Stražnja ukrižena sveza ***lig. cruciatum posterius*** snažnija je nego prednja ukrižena sveza. Polazi od lateralne plohe medijalnog kondila femura. Sveza je usmjerena natrag, dolje i lateralno, križa poput slova "X" prednju ukriženu svezu i veže se u udubini iza stražnjeg ruba goljениčne kosti na stražnjoj plohi tibije. Dijeli se u veću prednju skupinu vlakana i manju stražnju skupinu. Prilikom ekstenzije zategnut je stražnji dio sveze, a pri fleksiji njezin prednji dio. U vanjskoj rotaciji potkoljenice zategnut je stražnji dio sveze, a pri unutrašnjoj rotaciji zategnuta je cijela sveza.

Meniskofemoralni ligamenti, nazivani još i "treća ukrižena sveza" polaze od stražnjeg roga lateralnog meniska i prolaze ispred i iza stražnje ukrižene sveze.

3.1.5. Zglobni polumjeseci-meniski (*menisci articularis*)

Meniske oblikuje vezivno tkivo s kolagenim vlaknima u koja su uložene hrskavične stanice. Kolagena su vlakna usmjerena u dva glavna pravca. Čvršća vlakna slijede oblik meniska i razapeta su između njegovih pričvrstnih mjesta. Slabija vlakna usmjerena su zrakasto od zamišljene središnje točke i isprepliću se s uzdužnim vlaknima, pa zbog toga nastaju češće lučne uzdužne pukotine nego poprečni rascjep meniskusa. Hrkavične se stanice nalaze bliže površini meniska. U poprečnom presjeku su menisci spljošteni prema unutra, a vanjska ploha je srasla sa sinovijalnom opnom zglobne čahure. Menisci su pomični prema podlozi koju čini tibija, a krvlju ih opskrbljuje aa. genus inferiores koje zajedno čine perimenisknu arkadu.

Meniscus medialis je polumjesečast i vezan s lig. collaterale tibiale. Straga je medijalni menisk širi nego sprijeda, pa je i prednji rog (*crus anterius*) tanji nego stražnji rog (*crus posterius*). Medijalni menisk je srastao s lig. collaterale tibiale, a pričvrstna mjesta su mu prilično razdaljena, pa je mnogo manje gibljiv nego lateralni menisk. Pri rotaciji potkoljenice prema van medijalni se menisk najviše pomiče i napreže, a rasterećen je pri rotaciji prema unutra.

Meniscus lateralis je više okruglast i podjednako je širok kao medijalni, a pričvrstna mjesta su mu vrlo blizu. Lateralni menisk nije srastao sa lig. collaterale fibulare, pa je pomičniji nego medijalni menisk i zbog veće pokretljivosti manje je opterećen pri različitim kretnjama. Od stražnjeg roga lateralnog meniska polaze jedna ili dvije sveze i to lig. meniscofemorale anterius i lig. meniscofemorale posterius, te se vežu za medijalni kondil femura. Češće nalazimo lig. meniscofemorale posterius, a iznimno mogu postojati obe sveze. Sprijeda oba meniska povezuje lig. transversum genus.

3.1.6. Sluzne vrećice (*bursae synoviales*)

U zglobu koljena nalaze se i različite burze među kojima su neke spojene sa zglobnim prostorom, a najveća je bursa suprapatellaris koja se nalazi sprijeda i proksimalno je spojena sa zglobnim prostorom te povećava zglobnu šupljinu. Ostale manje burse su bursa m. semimembranosi i recessus subpopliteus te bursa subtendinea m. gastrocnemii lateralis et medialis.

3.1.7. Goljениčnolisni zglob (*articulatio tibiofibularis*)

Goljениčnolisni zglob nepomičan je zglob (amfiartroza) i povezuje gornje krajeve potkoljениčnih kostiju tibie i fibule. Nalazi se neposredno ispod koljenog zgloba. Zglob ima čvrstu zglobnu čahuru. To je također i kompenzacijski zglob, jer se pri maksimalnoj dorzalnoj fleksiji u gornjem nožnom zglobu nategnu maleolarne rašlje, i to se kompenzira gibanjem u tibiofibularnom zglobu. Obje kosti potkoljenice osim zglobnih spojeva povezuje sindesmotički spoj (*membrana interossea cruris*). U distalnom kraju potkoljenice kosti su povezane vezivnim spojem *syndesmosis tibiofibularis*, gdje su mogući pokreti približavanja i razmicanja lisne i goljениčne kosti.

3.1.8. Mišići koljena

Stabilnost i kompaktnost koljenog zgloba osigurava se preko stabilizatora koljena koje dijelimo na pasivne i aktivne. Pasivni stabilizatori su već spomenuti ligamenti koljena i meniskusi. Aktivni stabilizatori koljena su mišići koji okružuju koljeni zglob i koji su između ostalog i zaduženi za kretanje u koljenom zglobu. Mišići koji su aktivni stabilizatori koljena su neki od mišića natkoljenice, potkoljenice i zglobni mišići.

3.1.8.1. Bedreni mišići

Bedreni mišići su razmješteni na prednjoj, medijalnoj i stražnjoj strani bedra. Kada govorimo o važnosti za mehaniku koljena najvažniji su mišići prednje skupine *m. sartorius* i *m. quadriceps femoris*.

Krojački mišić, *m. sartorius*, najduži je mišić u tijelu i počinje s prednjeg gornjeg bočnog trna te završava na unutarnjoj strani goljениčne kosti ispod koljena. Mišić u koljenom zglobu djeluje tako da ga učvršćuje kad je ispruženo, a u pregnutom koljenu okreće potkoljenicu unutra.

Četveroglavi bedreni mišić, *m. quadriceps femoris*, pokriva cijelu prednju stranu bedra i ima četiri dijela. Ravni mišić, *m. rectus femoris*, počinje iznad zdjelične čaške i okomito se spušta prema koljenu. Ostala su tri široka mišića, *m. vastus lateralis*, *m. vastus intermedius* et *m. vastus medialis*. Sva tri počinju sa bedrene kosti. Zatim, sva se četiri mišića udružuju u zajedničku tetivu koja se veže na patelu i potom se distalno od patele nastavlja na *lig. patellae* i veže na hrapavost tibie. Površinska vlakna tetive prelaze preko ivera, a dubinska se tetivna vlakna vežu na gornji rub i na postranične rubove patele. *M. quadriceps femoris* je ekstenzor u zglobu koljena i fleksor u zglobu kuka.

Na unutarnjoj strani bedra je pet mišića koji počinju sa zdjeličnih kostiju i u bedru se vežu (osim vitkog mišića) uzduž hrapave pruge (*linea aspera*) niz stražnju stranu femura. Ova skupina mišića naziva se i skupina primicača (aduktora) jer svi privlače nogu prema središnjoj ravnini. To su grebenski mišić, *m. pectineus*, kratki mišić primicač, *m. adductor brevis*, veliki mišić primicač, *m. adductor magnus*, dugački mišić primicač, *m.*

adductor longus i vitki mišić, *m. gracilis*. Od spomenutih u kretnjama koljena najviše sudjeluje vitki mišić.

Na stražnjoj strani bedra su tri mišića koja počinju sa sjedne kvрге. Polutetivni mišić, *m. semitendinosus*, spušta se na medijalnu stranu koljena, prelazi u veliku tetivnu ploču i završava na medijalnoj strani tibie. Poluopnasti mišić, *m. semimembranosus*, počinje tetivom koja je produžena u mišić, dok na području koljena opet ima tetivu koja se veže na stražnjoj strani goljениčne kosti. Dvoglavi bedreni mišić, *m. biceps femoris*, ima dugačku i kratku glavu. Dugačka glava počinje sa sjedne izbočine, a kratka glava joj se priključuje te se zajednički vežu za glavu lisne kosti. Mišić pregiba koljeni zglob, a dugačka glava okreće potkoljениcu prema van.

3.1.8.2. Potkoljениčni mišići

Potkoljениčni mišići prekrivaju potkoljениcu i dijelimo ih prema smještaju na prednju, lateralnu i stražnju skupinu. Od onih mišića koji sudjeluju u kretnjama koljenog zgloba valja spomenuti troglavi gnjatni mišić, *m. triceps surae*, koji sudjeluje u pregibanju koljena i zakoljeni mišić, *m. popliteus*, koji napinje čahuru koljenog zgloba.

Tablica 1. Funkcija mišića u koljenom zglobu

Funkcija mišića u koljenom zglobu	
Ekstenzija	<i>m. quadriceps femoris</i>
Fleksija	<i>m. semimembranosus</i> , <i>m. semitendinosus</i> , <i>m. biceps femoris</i> , <i>m. gracilis</i> , <i>m. sartorius</i> , <i>m. popliteus</i> , <i>m. gastrocnemius</i>
Rotacija prema unutra	<i>m. semimembranosus</i> , <i>m. semitendinosus</i> , <i>m. gracilis</i> , <i>m. sartorius</i> , <i>m. popliteus</i>
Rotacija prema van	<i>m. biceps femoris</i>

3.1.9. Krvne žile koljenog zgloba

Svaki je zglob dobro opskrbljen krvnim i limfnim žilama. Arterije, vene i limfne žile čine gustu mrežu oko zgloba i šalju brojne ogranke u zglobnu čahuru i okrajke kostiju. Jedino zglobna hrskavica ne sadrži ni krvne ni limfne žile. Vene prate arterije, a najviše ih ima u sinovijalnoj membrani.

3.1.9.1. Arterije

Bedrena arterija, *a. femoralis*, glavna je krvna žila noge. Daje ogranke za okolne mišiće, kožu i limfne čvorove. Najznačajnija i najveća postrana grana bedrene arterije je duboka bedrena arterija, *a. profunda femoris*. Nastavlja tok vanjske bočne arterije, dospijeva na prednju i medijalnu stranu bedra, zatim kroz tetivno-mišićni prostor (aduktorni kanal) dospijeva na stražnju stranu bedra i nastavlja se u zakoljenu arteriju. **Zakoljena arterija**, *a. poplitea*, nastavlja tok bedrene arterije sredinom zakoljene jame. Daje postrano grane koljenog zgloba; aa. superior medialis et lateralis genus, aa. surales, a. media genus, aa. inferior medialis et lateralis genus. Završne grane jesu prednja i stražnja goljenična arterija, *a. tibialis anterior et posterior*, i mala lisna arterija, *a. fibularis*.

3.1.9.2. Vene

Bedrena vena, *v. femoralis*, glavna je sabirna vena koja skuplja krv iz dubokih i površinskih nožnih vena. Ona slijedi istoimenu arteriju i nastavlja se u izvanjsku bočnu venu. U gornjem djelu bedra u bedrenu venu ulijeva se velika potkožna vena, *v. saphena magna*, koja je glavna sabirna vena površinskog venskog sustava noge i seže od medijalnog ruba stopala do prepona gdje se ulijeva u bedrenu venu. U području koljenog zgloba nalazi se **zakoljena vena**, *v. poplitea*, koja spada u duboke nožne vene te skuplja krv iz površinske male potkožne vene, *v. saphena parva*, a nastavlja se u bedrenu venu.

3.1.10. Živci koljenog zgloba

Zglobovi su bogato opskrbljeni živcima koji daju brojne ogranke u zglobnu čahuru, zglobne ligamente, mišiće i tetive u obliku osjetnih tjelešaca i živčanih završetaka pa je stoga zglobna čahura vrlo dobro inervirana. Područje oko koljenskog zgloba oživčuju grane četiri živca, živac kuka (n. ischiadicus), goljениčni živac (n. tibialis), lisni živac (n. peroneus) i gnjatni živac (n. suralis).

Živac kuka (n. ischiadicus) najdeblji je živac u čovjekovu tijelu koji dopire do stražnjeg dijela bedra gdje daje osjetne i pokretačke grane za bedreno mišićje. Živac se u zakoljenoj jami (fossa poplitea) dijeli na dvije završne grane, goljениčni i lisni živac.

Goljениčni živac (n. tibialis) prolazi stražnjom stranom potkoljenice te završava u tabanu. Njegovi živčani ogranci oživčuju mišiće potkoljenice i stopala.

Lisni se živac (n. peroneus) pruža lateralnom stranom potkoljenice te seže do vrškova nožnih prstiju. Oživčuje mišiće uz lisnu kost i stopala, a osjetnim vlaknima kožu lateralnog dijela potkoljenice.

Gnjatni živac (n. suralis) oblikuju grane goljениčnog i lisnog živca, a njegovi ogranci oživčuju mišićje i kožu stražnjih dijelova potkoljenice.

3.1.11. Mehanika koljenog zgloba

Koljeni zglob je složen od kutnog i obrtnog zgloba (trochogynghimus) pa imamo dvije osnovne ravnine gibanja: poprečnu i uzdužnu. Oko poprečne osi u koljenom zglobu ostvaruju se pokreti fleksije i ekstenzije, a u položaju fleksije obavljaju se i pokreti rotacije oko uzdužne osi potkoljenice. Pri ispruženom koljenu napete su obje kolateralne sveze i prednji dio prednje ukrižene sveze. Pri ekstenziji kondili femura kližu u krajnji položaj i pri tome se širi lig. collaterale tibiale, te u zadnjih 10° ekstenzije, prije krajnjeg položaja slijedi rotacija. Takva je kretanja uvjetovana napetošću prednje ukrižene sveze i oblikom medijalnog kondila bedrene kosti. U tom su pokretu potpuno napete obje

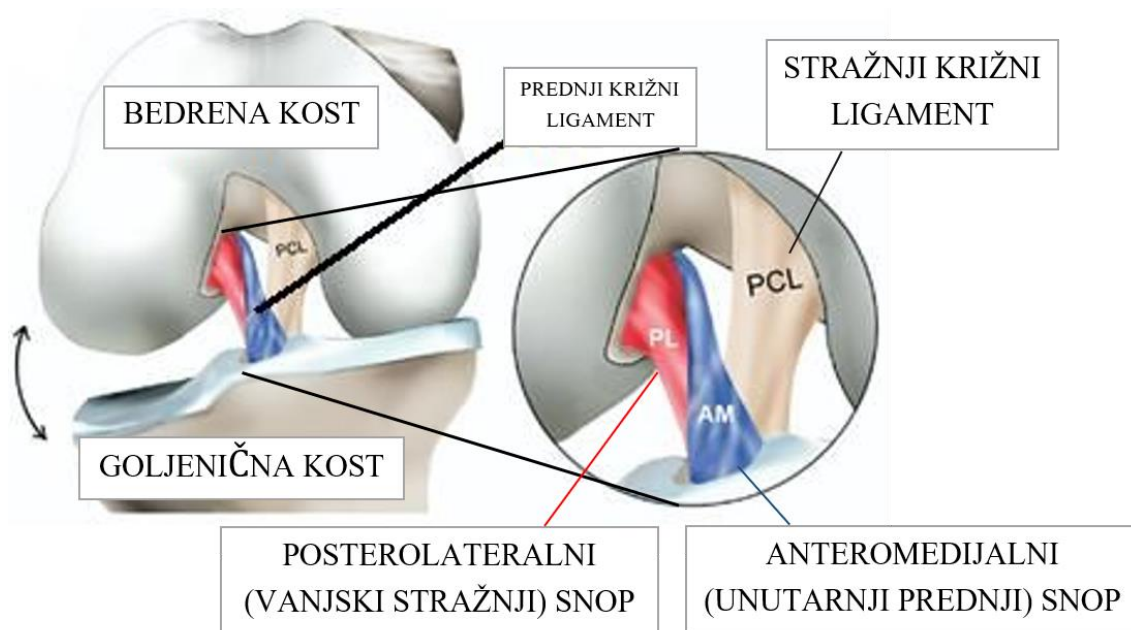
postranične sveze te nastaje blago razdvajanje ukriženih sveza. Opseg normalne ekstenzije je 180°.

Pri flektiranom koljenu gotovo su sve sveze koljena mlohave i u položaju fleksije mogući su pokreti rotacije koji usklađuju ukriženu svezu. Opseg rotacije je veći prema unutra nego prema vani. Ukrižene sveze ograničuju rotaciju prema unutra i pri tomu se pokretu zatežu i stražnja vlakna lig. collaterale tibiale. Rotaciju prema van ograničuje lig. collaterale tibiale a pomaže mu i lig. collaterale fibulare. Maksimalni opseg rotacije je između 45° i 60°. Zbog ukošenog smjera ukriženih sveza, u svakom je položaju napeta jedna sveza ili dio sveze i napeta sveza preuzima vođenje zgloba ako su oslabile kolateralne sveze.

3.2. ANATOMIJA PREDNJEG KRIŽNOG LIGAMENTA

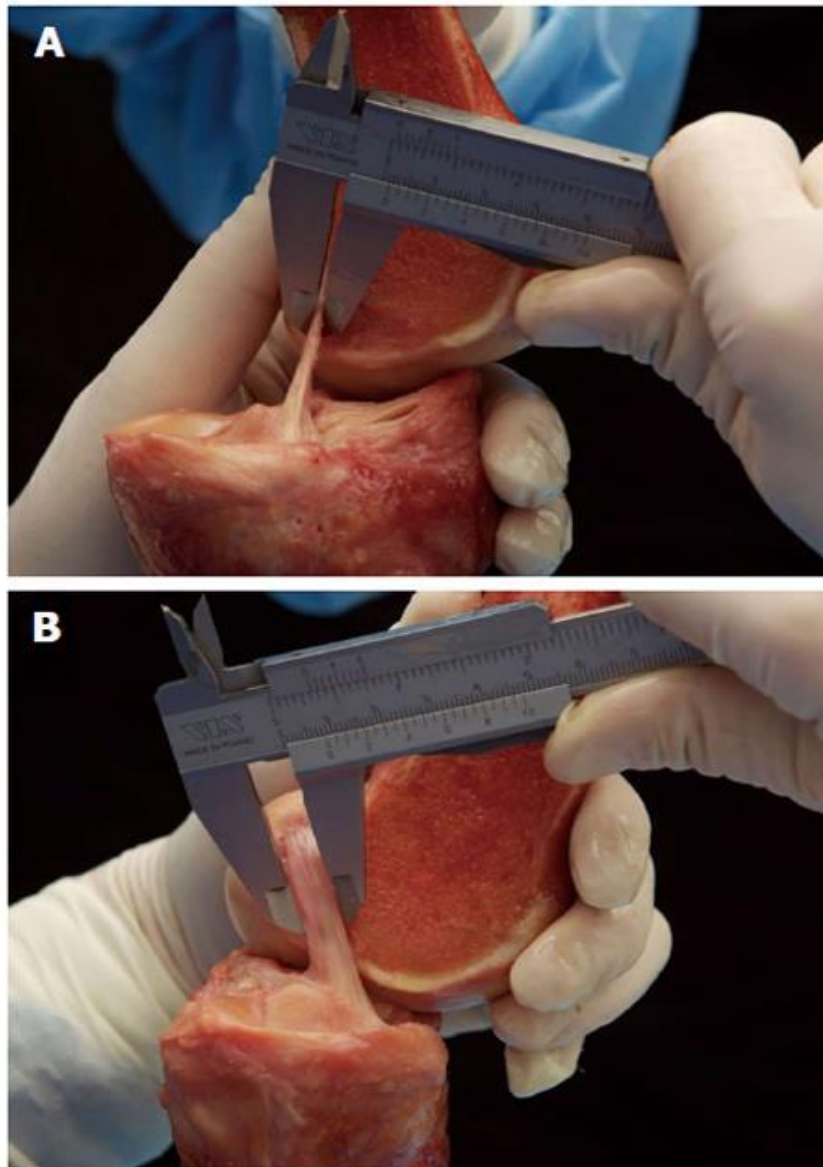
ACL ima svoje ishodište u medijalnom području lateralnog femoralnog kondila i umeće se u središte eminencije platoa tibije uz prednji rog lateralnog meniskusa. Struktura ACL-a je opisana kao dva funkcionalna snopa: anteromedijalni (AM) i posterolateralni (PL) snop. Ova dva snopa povezana su s različitim ulogama u anteroposteriornj i kompleksno-rotacijskoj stabilizaciji zgloba. Bedreno podrijetlo opisano je kao ovalnog oblika s uzdužnim promjerom od 18 mm i širinom od približno 11 mm (3). AM snop je umetnut duboko u interkondilarni usjek neposredno ispred interkondilarne linije i ruba hondralne kosti. Femoralna insercija PL snopa nalazi se s prednje strane AM snopa, također graniči s rubom hondralne kosti. Tibijalna insercija AM snopa nalazi se blizu prednjeg roga lateralnog meniskusa na približno prvih 30% oznake virtualne sagitalne linije koja prelazi tibijalni plato, dok se PL snop umeće blago posterolateralno u odnosu na AM snop na približno 44% virtualne sagitalne linije (4). Anatomija ACL-a i funkcionalnih snopova biomehanički je procijenjena u mnogim studijama, a kirurške tehnike su se razvile kao rezultat. Zbog ovalnog oblika kondila femura, položaj osi zgloba varira tijekom fleksije u sagitalnoj ravnini. Ovalna/ravna struktura ACL-a igra važnu ulogu u stabilizaciji zgloba koljena pod različitim kutovima fleksije i, stoga, u kompenziranju pomicanja osi fleksije koljena. Pokazalo se da PL snop ima posebne stabilizacijske učinke na anteroposteriorne i rotacijske sile u položajima blizu ekstenzije

manjim od 30°, dok AM snop postaje napet i funkcionalan pri većim kutovima fleksije (5).



Slika 2. Anatomski položaj prednjeg križnog ligamenta (preuzeto sa: <https://www.poliklinikaribnjak.hr/ortopedija/prednji-krizni-ligament/>)

Nedavno je postojeće znanje o anatomiji ACL-a poboljšano značajnom anatomskom studijom. Šmigielski i suradnici (6) analizirali su detaljnu anatomsku ACL strukturu 111 ljudskih koljena. Otkrili su da su femoralna insercija i srednja tvar ACL-a tanji nego što se prethodno pretpostavljalo, te su odredili širinu od 11-17 mm i debljinu od samo približno 3 mm (Slika 3.). Osim toga, mjesto umetanja tibije nedavno su anatomske analizirali Siebold i suradnici (7) i opisali ga kao strukturu u obliku slova "C". Osim kolagenih vlakana, živci i mehanoreceptori integrirani su u ACL i igraju važnu ulogu u ravnoteži zgloba. Ipak, oko koljena ima više ravnotežnih elemenata, kao što su ostali ligamenti, mišići i kapsula.



Slika 3. Šmigijelski i suradnici mjere debljinu (A) i širinu (B) srednjeg supstanca prednjeg križnog ligamenta poput vrpce (preuzeto sa: <https://link.springer.com/article/10.1007/s00167-014-3146-7>)

3.2.1. Histološka građa prednjeg križnog ligamenta

ACL, kao i svaki drugi ligament, građen je od gustog vezivnog tkiva. Ligament povezuje dvije kosti, a na njegovom hvatištu za kost gusto vezivno tkivo ne prelazi direktno u koštano. Postoji tranzicija iz jednog u drugo tkivo tako da gusto vezivno tkivo

prelazi u vezivnu hrskavicu, zatim u mineraliziranu vezivnu hrskavicu te u koštano tkivo. Gusto vezivno tkivo građeno je od fibroblasta (20%) i međustanične tvari (80%). Fibroblasti su stanice koje sintetiziraju i izlučuju kolagen i ostale elemente međustanične tvari. Kolagena vlakna su pravilno paralelno raspoređeni snopovi vlakana. Najzastupljeniji su kolagen tipa I i III. Osnovna tvar međustanične tvari sastavljena je od glikozaminoglikana, adhezivnih proteina (integrini, fibronektin), hijaluronske kiseline i vode. Osnovna tvar ima funkciju u potpori i povezivanju stanica međusobno i s međustaničnom tvari, skladištenju vode te služi kao medij u izmjeni tvari između krvi i stanica. Struktura ligamenta je hijerarhijski uređena. Mreža isprepletenih, valovito raspoređenih kolagenih filamenata (promjera 150-250 nm) grupirani su u kolagena vlakna (promjera 1-20 μm) koja čine subfascikularnu jedinicu (promjera 100- 250 μm) obloženu rahlim vezivnim tkivom, endotenon. Grupa od nekoliko subfascikularnih jedinica čini fascikulus (promjera od 250 μm do nekoliko milimetara) kojeg okružuje epitenon. Fascikul se može direktno pružati s jednog na drugo hvatište ligamenta ili može imati spiralni tok. Svi fascikuli ligamenta obloženi su vezivnim tkivom koje se naziva paratenon (8).

3.2.2. Raspored vlakana prednjeg križnog ligamenta

Organizacija vlakana ACL-a kombinacija je spiralnih i ravnih, paralelnih ili uvijenih, nelinearnih mreža. Središnje smještene fascikule u ACL-u su ili ravne ili valovite u obliku ravnih valova, dok su one smještene na periferiji raspoređene u obliku spiralnog vala. Svrha valnog i nelinearnog uzorka fibrila tumačena je kao "*crimp*" odnosno "regrutiranje". *Crimp* predstavlja pravilan sinusoidni uzorak u matrici. Ovaj uzorak nalik harmonici u matrici osigurava "tampon" u kojem se može pojaviti blago uzdužno izduženje bez oštećenja vlakana. Također pruža mehanizam za kontrolu napetosti i djeluje kao "amortizer" duž dužine tkiva. (9) Dakle, tijekom vlačnog rastezanja, „zavijanje“ fibrila se najprije izravnavaju malim opterećenjima, nakon čega su potrebna veća opterećenja kako bi se ova vlakna izdužila. Kao takav, sve veći broj fibrila postaje nosivi kako se primjenjuju veća opterećenja („regrutiranje“) i uočava se postupno

povećanje krutosti tkiva, što rezultira nelinearnom krivuljom opterećenje-elongacija. Ovaj fenomen omogućuje ACL-u da brzo pruži dodatnu zaštitu zglobu (28).

3.2.3. Krvne žile i živci prednjeg križnog ligamenta

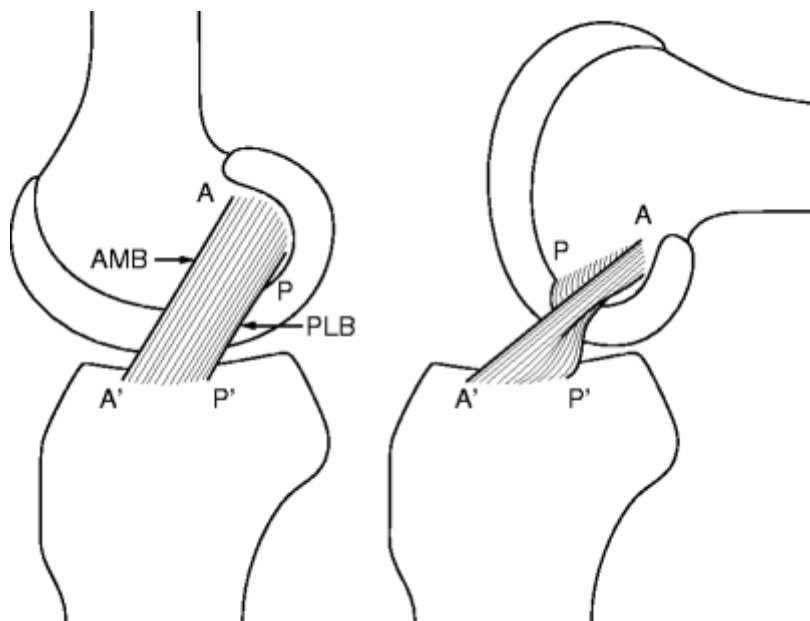
Vaskularizacija ACL-a posredovana je sinovijalnom membranom koja ga oblaže. Sinovijalna membrana obložena je žilama koje većim dijelom potječu od srednje genikularne arterije koja penetrira kroz stražnji dio zglobne čahure, a manji dio i od terminalnih grana medijalne i lateralne donje genikularne arterije koje potječu iz infrapatelarnog masnog tkiva. Anastomoziranjem grana ovih žila, formira se mreža periligamentarnih žila koja se pruža kroz cijelu duljinu ligamenta, a njihovi ogranci penetriraju u ligament i anastomoziraju s longitudinalnom mrežom endoligamentarnih žila. Vaskularizacija ACL-a nije jednaka cijelom njegovom duljinom. Veća je na krajevima, a manja je u srednjem dijelu ligamenta zbog većeg broja i veličine žila te zbog većeg broja anastofoza između periligamentarnih i endoligamentarnih žila na distalnom i proksimalnom kraju. Iako srednja genikularna arterija opskrbljuje distalnu epifizu femura i proksimalnu epifizu tibije, nema znatnije irigacije 8 ligamenta putem arterija na hvatištima ACL-a za kosti zbog prisutnosti vezivne hrskavice na spoju (10).

Živčana vlakna koja inerviraju ACL ogranci su grana tibijalnog živca. Ona prodiru u zglobnu kapsulu straga i putuju zajedno s periligamentnim žilama u sinovijalnoj membrani. Većina živčanih vlakna putuje do endoligamentarnih žila u interfascikularnom vezivnom tkivu. Živci u ligamentu su mijelinizirani ili nemijelinizirani, a njihovi živčani završeci mogu biti inkapsulirani (Pucinijska i Ruffinijska tjelešca) ili slobodni. Slobodni živčani završeci imaju vazomotoričku i nociceptivnu ulogu. Pucinijska i Ruffinijska tjelešca su mehanoreceptori koji imaju proprioceptivnu ulogu koja omogućuje osjet položaja zgloba u prostoru, detekciju napetosti, pokreta, ubrzanja te pokreće refleksni odgovor mišića. Ova tjelešca najbrojnija su na krajevima ligamenta. Tijekom pokreta dolazi do deformacije ligamenta čime se izazove aktivacija mehanoreceptora čiji se signal prenosi aferentnim živčanim vlaknima u centralni živčani sustav, gdje se obrađuje i dalje prenosi eferentnim živčanim vlaknima kako bi se aktivirala mišićna masa oko koljena.

Ovaj ligamentno-muskularni kontrolni sistem naziva se ACL refleks. ACL refleks bitan je u stabilnosti koljena jer uz sam ligament on dodatno uključuje i muskulaturu u stabilizaciji koljenog zgloba. Obzirom da sile koje se javljaju tijekom pokreta nadilaze mogućnost istežanja ligamenta, potrebno je uključivanje okolne muskulature kako ne bi došlo do puknuća ligamenta (11).

3.2.4. Biomehanika prednjeg križnog ligamenta

Snopovi vlakana ACL-a ne funkcioniraju kao jednostavna traka vlakana s konstantnom napetošću; zapravo, oni pokazuju drugačiji obrazac zatezanja kroz cijeli raspon pokreta. Diferencijacija ACL-a u dva funkcionalna snopa, anteromedijalni snop (AMB) i posterolateralni snop (PLB), čini se pretjeranim pojednostavljenjem, ali opis dvaju snopova vlakana ACL-a naširoko je prihvaćen kao osnova za razumijevanje funkcije ACL-a (Slika 4.). Terminologija snopova odabrana je prema njihovoj tibijalnoj inserciji s vlaknima AMB-a koja potječu iz najproksimalnijeg dijela femoralnog ishodišta AMB-a i umeću se na anteromedijalnoj tibijalnoj inserciji. Sakane i sur. (12) su pokazali da su kao odgovor na opterećenje prednje tibije od 134 N, sile koje preuzima PLB veće u nižim stupnjevima fleksije u usporedbi s AMB-om. Međutim, pokazalo se da AMB preuzima više primijenjene vanjske sile u višim kutovima savijanja. Koristeći tekući metalni mjerač deformacije, Bach i sur. izvijestio je o većem naprežanju u PLB-u nego u AMB-u kod fleksije koljena ispod 200. Biomehanička studija provedena na ljudskim leševima izvijestila je o beznačajnom povećanju translacije prednje tibije nakon djelomičnog kidanja AM ili PL snopova. Uzajamna funkcija između ta dva snopa ostaje neuvjerljiva u literaturi (12).



Slika 4. Diferencijacija ACL-a u dva funkcionalna snopa, anteromedijalni snop (AMB) i posterolateralni snop (PLB) pri ekstenziji i fleksiji (preuzeto sa: <https://radiologykey.com/anterior-cruciate-ligament-acl/>)

Nedavno istraživanje provedeno je korištenjem robotskog/univerzalnog senzora momenta sile i naglasilo je važnost PLB-a. U ovoj studiji, *in situ* sile PLB-a kao odgovor na prednje opterećenje od 134 N bile su najveće u punoj ekstenziji i smanjivale se s povećanjem fleksije. Ovi autori su dalje pokazali da PLB igra značajnu ulogu u stabilizaciji koljena protiv kombiniranog rotacijskog opterećenja. Nedavna *in vivo* studija korištenjem radiografske stereofotogrametrijske analize (RSA) procijenila je kinematiku koljena rekonstruiranih ACL (tehnika jednog snopa) i neozlijeđenih (kontralateralnih) koljena šest ispitanika tijekom trčanja nizbrdo. Autori su zaključili da rekonstrukcija ACL-a s jednim snopom nije uspjela vratiti normalnu kinematiku rotacije koljena tijekom dinamičkog opterećenja. Zaključno, čini se da postoji neko slaganje u prilog hipotezi da je PLB više ograničavanje rotacije tibije nego AMB. (13)

Nakon rupture ACL-a, os rotacije koljena se mijenja, što ugrožava unutarnju rotacijsku nestabilnost. Kao rezultat toga, kretanje na postero-lateralnoj komponenti je povećano do 413% pri 15° fleksije koljena. (14)

3.3. SPORTSKE OZLJEDE KOLJENA

Velik broj ligamenata, tetiva i mišića osigurava stabilnost i funkciju zgloba. Dok su god svi koštani i meki elementi koljena neozlijeđeni, stabilnost i funkcija su mu besprijekorni. Kada jedan od brojnih elemenata toga aparata popusti nastaju smetnje i poteškoće. Ponekad je teško utvrditi vrstu i stupanj ozljede jer se uloga pojedinih stabilizatora isprepliće. Da bismo utvrdili ispravnu dijagnozu ozljede moramo dobro poznavati anatomske položaj i funkcionalnu ulogu statičkih i dinamičkih stabilizatora koljenskog zgloba. Zatvorene ozljede stabilizacijskog aparata koljenskog zgloba, bilo statičkih ili dinamičkih stabilizatora, u posljednjem desetljeću u znatnom su porastu. Sport je vrlo često uzrok takvih ozljeda, postao je znatno grublji i zahtjevniji, a njime se bavi i sve više ljudi. Te se ozljede najčešće događaju između 20. i 40. godine života sportaša, više kod muškaraca nego kod žena.

Koljeno je stabilan zglob u slučaju kad svi njegovi statički i dinamički stabilizatori djeluju u potpunosti i potpunom skladu. Ozljede nastaju u trenutku kada kinetička energija, koja djeluje na zglob, prekorači mogućnost stabilizatora koljena. Kao primjer možemo navesti situaciju u skijanju, kod skijaša početnika, kada je vrh skije usmjeren prema van, skijaš pada prema naprijed ili se u padu još okreće uz fiksiranu skiju u snijegu. S druge strane, u nogometu ozljeda unutarnjeg ligamenta koljena nastaje kao posljedica direktnog djelovanja sile, pritiska drugog igrača na vanjsku stranu koljena i fiksirano stopalo uz podlogu.

Trauma može djelovati direktno ili indirektno. Od svih zatvorenih ozljeda koljena oko 80% obuhvaća unutarnje i vanjske stabilizatore, a 20% na prednje i stražnje stabilizatore koljena. Ovisno os ili dolazi do ruptur jednog ili više stabilizatora koljenskog zgloba. Zbog svih mogućnosti ozljeđivanja za ozljede uvedeni su posebni nazivi: dijade, trijade, tetrade, pentade itd.

Složena građa koljenskog zgloba kao i različite mogućnosti ozljeđivanja, vrlo rijetko izazivaju ozljede samo jednog stabilizatora koljena. Redovno su to kombinirane ozljede koje za posljedicu imaju niz dijagnostičkih problema i loše postavljenih dijagnoza. Temelj moderne dijagnostike su pitanja da li je koljeno stabilno i o kakvom

nestabilitetu je riječ. U današnjoj kliničkoj praksi vrlo često postoji sasvim površna dijagnoza distorzije koljenskog zgloba s brojnim kasnijim komplikacijama. Iz toga proizlazi da čitava dijagnostika primarne ozljede koljena mora već kod prvog pregleda biti potpuna.

3.3.1. Ozljede ligamenata

Ligamenti koljena kao pasivni stabilizatori uz mišiće kao aktivne, imaju ključnu ulogu u očuvanju stabilnosti i zaštiti koljena kao zgloba. Aktivni i pasivni stabilizatori koljena djeluju sinergistički. Kolateralni i ukriženi ligamenti zgloba imaju funkciju u očuvanju cjelovitosti i stabilnosti koljena tako da je svaka ozljeda važna za mehaniku zgloba.

Ozljede ligamenata koljena možemo podijeliti na tri stupnja. Prvi stupanj je distenzija, odnosno niti ligamenata su samo nategnute. Drugi stupanj je kada postoji djelomična ruptura, ali zglob je i dalje stabilan. Treći stupanj je kada je ligament koljena kompletno rupturiran pa ozlijeđeno koljeno više nije stabilno. Nestabilnost koljena kod ozljede dijelimo na: jednostavni, rotacijski i kombinirani. Najčešći je prednji unutarnji rotacijski nestabilitet. Prednji lateralni rotacijski nestabilitet je drugi po učestalosti, a zatim slijede lateralni i medijalni rotacijski nestabiliteti.

3.3.1.1. Ozljede medijalnog kolateralnog ligamenta (*lig. collaterale tibiale*)

Medijalni kolateralni ligament se nalazi na unutarnjoj strani koljena (bliže drugom koljenu) i kontrolira bočne kretnje koljena. Može doći do istegnuća, djelomičnog ili potpunog puknuća ligamenta. Udarac u vanjsku stranu koljena dovodi do ozljede MCL-a, ali i učestale aktivnosti rotacije potkoljenice (npr. u plivanju). Prilikom ozljede koljena najčešće dolazi do kombiniranih ozljeda MCL-a i prednjeg križnog ligamenta. Ozljedu karakterizira jaka bol u području kolateralnog ligamenta. Medijalni kolateralni ligament se u prosjeku ozljeđuje 15 puta češće nego lateralni.

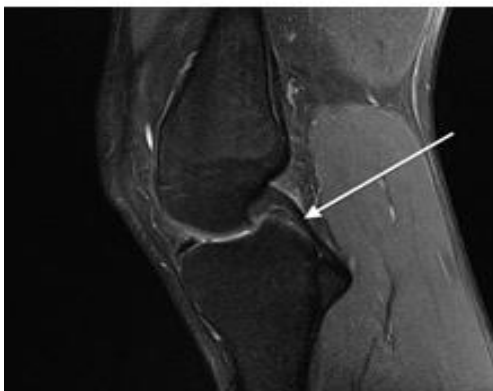3.3.1.2. Ozljede lateralnog kolateralnog ligamenta (*lig. collaterale fibulare*)

Lateralni kolateralni ligament se pruža vertikalno uz koljeno sa vanjske strane i ima ulogu sprečavanja savijanja koljena prema van. Kako ga zaštićuju hvatišta iliotibijalnog traktusa i m. biceps femoris, a isto tako i adukcijski pritisak drugog ekstremiteta, manje je podložan ozljedama. Udarac u unutarnju stranu koljena, odnosno prilikom guranja koljena prema van od drugog koljena, dovodi do ozljede lateralnog kolateralnog ligamenta. Pretjerano ispružanje (hiperekstenzija) koljena može također biti uzrokom ozljede lateralnog kolateralnog ligamenta. Ozljedu karakterizira jaka bol na vanjskoj strani koljena.

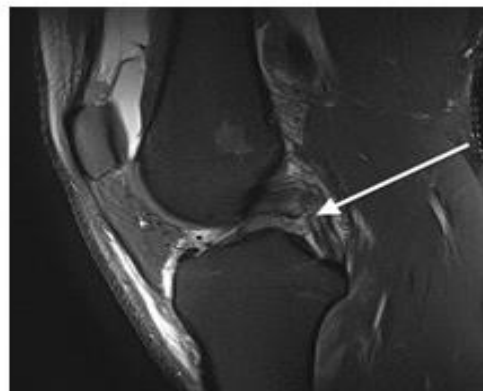3.3.1.3. Ozljede stražnje ukrižene sveze (*lig. cruciatum posterius*)

Stražnja ukrižena sveza se nalazi straga u koljenu, od natkoljenice (femura) pa prema potkoljenici (tibiji). Njezina funkcija je da sprječava pomak potkoljenice prema straga. Mnogo je deblja i snažnija od prednje ukrižene sveze. Ozljede su rjeđe nego ozljede drugih ligamenata (od 3 do 20% svih ligamentarnih ozljeda). Potrebna je veća energija da bi došlo do potpune rupture stražnje ukrižene sveze. Zato je rjeđa izolirana ozljeda, a nažalost češće su kombinirane ozljede sa drugim ligamentima. Ozljeda nastaje kada pri flektiranom koljenu sila djeluje prema straga. Najčešći uzrok ozljede su prometne nesreće, poglavito motociklističke, ali i sportske ozljede (skijanje, nogomet, ...). Simptomi ozljede stražnje ukrižene sveze su bol, oticanje, šepanje i osjećaj nestabilnosti koljena. Vrlo često simptomi nisu jasni, te pacijent ne osjeća subjektivno tu nestabilnost. Zbog toga nije uvijek jednostavno postaviti ispravnu dijagnozu.

MRI image of normal PCL (white arrow)



MRI image of a PCL tear (white arrow)



Slika 5. Prikaz normalne i rupturirane stražnje ukrižene sveze (preuzeto sa: <https://yorkshirekneeclinic.com/knee-conditions/complex-knee-ligament-injuries/>)

3.3.2. Ozljede meniska koljena

Ozljede meniska koljenog zgloba imaju u sportskoj traumatologiji posebno mjesto. Liječnici gotovo redovito imaju poteškoća pri postavljanju dijagnoza, jer je dijagnostika unutrašnjih ozljeda koljena vrlo složena. Menisci omogućuju da konkavno tijelo zgloba prilikom pokreta prati konveksno tijelo zgloba. Ozljede meniska nastaju kao posljedica izravne ili posredne traume. Može doći do akutne ozljede ili do degenerativnih promjena (postupnog oštećenja) meniska. Akutne ozljede meniska najčešće se događaju prilikom naglih rotacijskih pokreta prilikom kojih se koljeno ispruža dok je stopalo spuštено (fiksirano). Do takvih ozljeda najčešće dolazi prilikom sportskih aktivnosti u kojima prevladavaju odrazi i skokovi s rotacijama trupa, doskoci na jednu nogu ili nagle promjene smjera kretanja, npr. nogomet, skijanje, tenis, košarka.

Zbog činjenice da medijalni menisk stoji čvršće od relativno mobilnog lateralnog meniska to može biti uzrok veće učestalosti ozljeda medijalnog meniska. Kronični ili ponavljajući stres može uzrokovati degenerativne razdore meniska. Najčešća lezija meniska jest uzdužni razor stražnjeg segmenta medijalnog meniska koja nastaje kada pri flektiranom koljenu uz rotaciju prema van i eventualnu abdukciju potkoljenice iznenada

uslijedi snažna ekstenzija. Unutarnja rotacija dovodi do ozljede medijalnog meniska, a vanjska rotacija dovodi do lezije lateralnog meniska.

Tipični znakovi ozljede meniska su: blokada koljena, ukočeno koljeno u polusavijenom položaju zbog uklještenja meniska između kondila, bedrene kosti i goljenične kosti, otekline periodu od 24 sata.

3.3.3. Ozljede ekstenzornog aparata koljena

Ozljede ekstenzornog aparata koljena jesu ozljede tetiva mišića kvadricepsa sa gornje strane, ligamenata patele s donjeg kraja patele i hvatišta ligamenata patele za tibiju. Ozljede tetive i hvatišta za gornju polovicu ivera nastaju pretežito kod stariji sportaša. Počinju mikrotraumama, a poslije pucanja pojedinih niti tetive javlja se aseptična upalna reakcija s kasnijom metaplazijom tkiva kako hrskavičnog tako i koštanog. Postoje i ozljede donje polovice ivera, odnosno polazišta ligamenta patele. Susrećemo ih kod sportaša kod kojih je ekstenzorni aparat izložen opterećenju i traumi. Sportaš kod ozljede ekstenzornog aparata najprije osjeti bol tokom nagle ekstenzije koljena iz srednje savijenog položaja ili pri skoku (odraz ili doskok).

3.3.4. Uganuće koljena

Uganuće koljena je ozljeda kod koje dolazi do istegnuća ili trganja ligamenata koji drže zajedno kosti koljenskog zgloba. Uzroci takve ozljede su najčešće kompresija prednje, bočne ili stražnje strane koljena silom većom nego ligamenti koljena mogu podnijeti. Jedan od uzroka je i slabi mišići bedra kada i djelovanje manje sile može uzrokovati uganuće. Sportaš kao simptom osjeti umjerenu do ozbiljniju bol pri ispružanju ili savijanju koljena, osjećaj labavosti ili nestabilnosti te ako se čulo ili osjetilo pucketanje.

3.3.5. Fraktura kostiju koljenog zgloba

Frakture koljena mogu se dogoditi na pateli, femoralnim kondilima ili tibijalnom platou. Fraktura je prekid kontinuiteta kosti ili hrskavice ili kosti i hrskavice. Svaka je fraktura povezana s oštećenjem mekih tkiva, pa se može definirati kao oštećenje mekih tkiva s prekidom u kontinuitetu kosti i hrskavice.

Fraktura patele (ivera) događa se najčešće pri udarcu koljena u podlogu, ili kakvu drugu tvrdu prepreku. Pri toj ozljedi, osim loma kosti, dolazi i do nagnječenja hrskavice u patelofemoralnom zglobu, te kontuzije mekih tkiva u okolini. Prijelomi patele nastaju direktnim i indirektnim djelovanjem sile. Pri indirektnom djelovanju sile najčešće nastaju poprečni prijelomi patele, i to najčešće pri polusavijenom koljenu, pri čemu patela samo jednim dijelom naliže na kondil femura. Takvi prijelomi su najčešće lokalizirani u donjoj polovici patele, ali mogu nastati i na apexu i na gornjim dijelovima patele. Pri direktnim djelovanjem sile najčešće su višeiverni, zatim uzdužni prijelomi, zvjezdoliki, kosi, prijelomi u frontalnoj ravni, otrgnuće vrha patele, prekid lig. patele.

Prijelomi patele su najčešće intraartikularni, čak i oni najmanji. Frakture femoralnih kondila prema mjestu nastanka mogu biti monokondilni ili bikondilni, a prema obliku frakture čiste, impresivne i depresivne. Do fraktura kondila dolazi pri padu na flektirano koljeno ili pri padu s visine. Češće su frakture lateralnog nego medijalnog kondila.

Kod frakture tibijalnog platoa najčešće dolazi do prijeloma lateralnog kondila, a može doći i do prijeloma medijalnog ili oba kondila tibije. Ozljeda nastaje kod naglog i ne fizičkog opterećenja ekstremiteta po duljini i kod valgus položaja (abnormalna prekomjerna abdukcija potkoljenice u koljenskom zglobu).

3.3.6. Dislokacija ili subluksacija patele

Dislokacija patele nastaje kad patela iskoči izvan brazde femura. Sa druge strane, subluksacija patele je kada ona klizne izvan brazde femura i spontano se vrati. Do dislokacije ili subluksacije patele dolazi: kada se izvrši pritisak na unutrašnju stranu patele, uslijed snažne kontrakcije vanjskih mišića kvadricepsa, kod uvrtanja ili torzije itd. Simptomi kod subluksacije su bol kod savijanja ili ispružanja koljena, bol duž unutrašnje strane koljena, osjećaj pucketanja, osjećaj da patela izlazi iz ležišta. Simptomi kod dislokacije su osjećaj da se patela pomaknula iz žlijeba, bol duž unutrašnje strane koljena, osjećaj pucketanja.

3.3.7. Ozljede hrskavice koljena

Hrskavica je specijalizirana vrsta vezivnog tkiva. U koljenskom zglobu nalazimo dvije vrste hrskavice, a to su: fibrokartilaginozno tkivo i hijalina hrskavica. Fibrokartilaginozno tkivo nalazimo u koljenskim meniscima, a hijalina hrskavicu u sinovijalnim zglobovima kako prekriva površinu kostiju. Do trganja hrskavice u koljenu dolazi uslijed jake kompresije, uvrtranja ili torzije, a naročito kad je koljeno ekstremno savijeno dok je stopalo čvrsto na tlu. Simptomi trganja hrskavice jesu: osjećaj da koljeno otkazuje, osjećaj labavosti ili nestabilnosti, bol na mjestu ozljede (naročito duž linije zgloba između femura i tibije). Gotovo sigurni znakovi oštećenja hrskavice su smanjena sposobnost ili nesposobnost ispružanja koljena, oteklina (najčešće trenutačna) i blokirano koljeno.

3.3.8. Traumatsko iščašenje koljena

Traumatsko iščašenje koljena (dislocatio genus, luxatio genus) nastaje relativno rijetko, a uzrok je djelovanje snažne sile na distalni dio femura uz učvršćen proksimalni dio tibije ili obrnuto, dok su iščašenja pri rotacijskim traumama vrlo rijetka. U odnosu na

femur, tibija se može pomaknuti naprijed, straga, medijalno, lateralno ili rotirana prema unutra ili prema van. Pri svim tipovima nastaju ruptures ligamenata, m. popliteusa, gastrocnemiusa i vastusa medijalisa, dok kod medijalnog i lateralnog iščašenja dolazi do ozljede n. peroneusa communisa. Potrebna je što ranija repozicija koljenog zgloba, koja je moguća u više od 90% slučajeva.

3.3.9. Kronične ozljede koljena

Patelarni tendinitis (skakačko koljeno) je upala tetive kvadricepsa i tetive koja patelu veže za kosti potkoljenice. Tendinitis nastaje postepeno kroz duže vrijeme, javlja se zbog oštećenja i trošenja tetive i spada u sindrome prenaprezanja. Uzrok upale može biti snažna kontrakcija mišića kvadricepsa ili oslabljenost i nefleksibilnost kvadricepsa, zadnje lože i mišića listova prilikom prenaprezanja koljena. Simptomi ozljede mogu biti blagi ili umjereno do ozbiljni. Blagi simptomi su umjerena bol od dna patele do vrha tibije i prilikom trčanja i skakanja te blaga bol prilikom istezanja koljena. Umjereni do ozbiljni simptomi su ozbiljnija bol od dna patele do vrha tibije i prilikom trčanja i skakanja. Dolazi do smanjene sposobnosti ili nemogućnosti ispružanja koljena, osjeća se zadebljanje patelarne tetive na dodir, lokalizira se otekline, ozbiljna osjetljivost na dodir između patele i gornjeg dijela tibije. Najčešće se razvija kod sportaša čiji se trening sastoji od trčanja, skokova, udaraca nogom, čučnjeva, i sl.. Pogreške u treningu, pretreniranost, kao i neadekvatna obuča pridonose razvoju ove bolesti.

Bol u prednjem dijelu koljena koja se još zove i prednja koljenska bol ili patelofemoralna bol, često se javlja, osobito u osoba koje se bave nekim vrstama sporta ili tjeleovježbe. Tipično se pogoršava pri uspinjanju i silasku niz stepenice, izvođenju čučnjeva, klečanju i sjedenju sa savijenim koljenima. Uzroci takve boli su: kompresija na vrhu patele, nemogućnost patele da pravilno klizi po brazdi femura, opetovane epizode dislokacije patele, slabi mišići kvadricepsa i gluteusa i nefleksibilni kvadriceps. Simptomi koji se javljaju kod sportaša su najčešće bol kod trčanja i skokova, bol u području iza patele i osjećaj mljevenja iza patele.

Sindrom iliotibijalnog trakta je jedan od najčešćih uzroka boli u lateralnom dijelu koljena. Rezultat toga je ponavljajuće trenje iliotibijalnog traktusa preko lateralnog epikondila koljena. Dolazi do snažnog istezanja vezivnog tkiva koje se veže za vanjsku stranu koljena. U početnom stadiju sindroma prenaprezanja za kliničku sliku je karakterističan osjećaj zatezanja, a nakon toga dolazi do boli u cijelom ili u dijelu mioentezijskog aparata pri njegovom istezanju, pri kontrakciji odgovarajućeg mišića protiv otpora i pri normalnoj kontrakciji mišića. Nakon nekog vremena javlja se bol na palpaciju, a i otok zahvaćenog područja. Sindrom trenja iliotibijalnog trakta javlja se u 5-14% trkača, (češće se javlja kod dugoprugaša), biciklista ali i u svim ostalim sportovima kojima je trčanje sastavni dio aktivnosti.

3.3.10. Postupanje nakon ozljede koljena

Kada govorimo o ozljedi koljena u kontekstu sportske ozljede ona će se dogoditi prilikom obavljanja neke aktivnosti, bilo kod rekreativaca pri laganoj vježbi ili kod profesionalnih sportaša tijekom trenajnog procesa ili tijekom samog nastupa (utakmica, utrka, vježba,...). Kada do ozljede dođe, ovisno o prirodi ozljede i intenzitetu, sportaš uz većini slučajeva trenutno osjeti bol i simptome da nešto nije u redu. Pri tome je potrebno pružiti pravilnu prvu pomoć u vidu trenutne poštode od svih aktivnosti, spriječiti opterećenje ozlijeđene noge, primijeniti led na ozljedu i poslati sportaša liječniku (pozvati hitnu pomoć ako je ozljeda ozbiljnije prirode).

Na temelju novijih podjela i postavki razvijaju se suvremeni dijagnostički i terapijski postupci koje danas primjenjujemo. Dijagnostički postupak mora se odvijati određenim redom, počevši od detaljne anamneze o načinu ozljeđivanja, određivanja svih prethodnih ozljeda koljena, bolnosti, lokalizacije. Palpacijom precizno određujemo mjesto najjačeg bola i ujedno lokaliziramo ozljedu.

Nakon ispitivanja pokretljivosti koljenskog zgloba u smislu fleksije i ekstenzije ispituje se stabilitet. Pregled počinje testom abdukcije i addukcije u punoj ekstenziji te u blagoj fleksiji pod kutem od 20° do 30°. Pri tome su stražnji dijelovi zglobne čahure i stražnja ukrižena sveza napeti. Test abdukcije i addukcije pri punoj ekstenziji ispada

pozitivan samo ako su dijelovi stabilizacijskog aparat ozlijeđeni. Znak prednje ladice ispituje se kod savijenog koljena i to u tri pozicije : neutralnoj, vanjskoj rotaciji od 30° i unutrašnjoj rotaciji od 10°. Time dijagnosticiramo da li je uz ozljedu ukriženog ligamenta ozlijeđen i medijalni odnosno lateralni stabilizacijski aparat koljena. Konačno se izvodi Pivot-shift test kao specifičan test za ozljedu vanjskih stabilizatora koljena. Taj test može biti pozitivan i kod rupture prednje ukrižene sveze.

Kod ozljede meniska značajno je dobiti što bolju anamnezu jer menisk ne možemo palpirati niti prikazati običnom rendgenskom snimkom. Inspekcijom se ispituje promjena reljefa koljena, izbočenje recesususa, dokazuje se postojanje izljeva u zglobu. Zatim slijedi pretraga bolnosti, pri čemu se palpira zglobna pukotina u potpunoj ekstenziji sve do potpune fleksije, nakon čega se kombiniraju kretnje sa rotacijom, addukcijom i abdukcijom. Tipični znakovi ozljede meniska podijeljeni su u određene skupine prema bolnosti, intenzitetu boli i pokretu pri kojem do boli dolazi. Ta podjela je: Steinmann I, Steinmann II, Böhler, Bragard, Finochietto, Mc Murray, Krömer i Payr.

Radiografska pretraga obavlja se standardnim radiogramima u dvije projekcije, a nekad pribjegavamo i izvođenju zadržanih snimki. Nakon radiograma metoda izbora za daljnji pregled je magnetska rezonancija. Kao završne pretrage dolaze artrografija i artroskopija, koja se primjenjuje kao dijagnostički i terapijski postupak.

Terapija ozljede koljenog zgloba je kompletna restitucija svih statičkih i dinamičkih struktura zgloba. Ako je koljeno stabilno terapija je konzervativna, a ako su izražen znakovi instabiliteta, potrebno je operativno liječenje. Većina ozljeda stabilizatora koljenskog zgloba spada u prvu i drugu grupu, što znači distenzije i laceracije ligamenata bez znakova instabiliteta zgloba. One iznose oko 80% svih ozljeda ligamenta koljenskog zgloba. Terapija kod tih ozljeda je standardizirana. Kod distenzije ligamenata postavlja se elastični zavoj na 14 dana i odmah počinju vježbe mišića ili blokiranje bolnog mjesta te vježbe kvadricepsa.

Operativna terapija ozljeda stabilizatora koljena apsolutno je indicirana kod ozljeda trećeg stupnja. Važno je operativni zahvat izvesti što ranije jer je tada moguće postaviti primarni šav ligamenta, bataljke rupturiranog ligamenta vrlo dobro adaptira i mjesto prekida precizno rekonstruirati.

Kod ozljede meniska kada je potrebno operativno liječenje, najuspješniji zahvat je parcijalna meniscectomija, vađenje samo dijela puknutog meniska. U slučaju rupture meniska najbolje rezultate daje šivanje meniska.

3.4. OZLJEDE PREDNJEG KRIŽNOG LIGAMENTA

ACL se odupire translaciji prednje tibije tijekom ekstenzije i osigurava stabilnost rotacije. Anteromedijalni snop je zategnut kada je koljeno savijeno, a posterolateralni snop je zategnut kada je koljeno ispruženo. Anteromedijalni snop je najduži u fleksiji i može biti primarna komponenta koja se odupire prednjem pomaku tibije u fleksiji. Čini se da se posterolateralni snop prvenstveno odupire prednjoj translaciji tibije u ekstenziji, a također doprinosi rotacijskoj stabilnosti koljenskog zgloba koji se koristi u fenomenu "*screw home*", tj. tijekom terminalne ekstenzije koljena, tibija se izvana rotira u odnosu na femur što služi za "zaključavanje" koljena u ekstenziji. Anteromedijalni i posterolateralni snopovi stabiliziraju zglob koljena kao odgovor na prednja tibijalna opterećenja i kombinirana rotirajuća opterećenja na sinergijski način. (18)

ACL rupture mogu biti djelomične ili potpune. Djelomične rupture mogu se kretati od manjeg puknuća koje uključuje samo nekoliko vlakana do gotovo potpunog pucanja visokog stupnja koje uključuje gotovo sva ACL vlakna. Djelomična ruptura može uključivati oba ili samo jedan snop u različitom stupnju. Ponekad može doći do plastične deformacije ACL-a bez prekida vlakana što uzrokuje insuficijenciju ACL-a. (19)

Mehanizam ozljede ACL-a uključuje unutarnju rotaciju tibije u odnosu na bedrenu kost. To se obično događa tijekom padova primjerice tijekom skijanja, kao i u kontaktnim sportovima kao što je nogomet. Kod valgusnog stresa, odjeljak medijalnog femorotibijalnog zgloba je poremećen što uzrokuje ozljedu medijalne kolaterale i ozljedu

medijalnog meniskusa (O'Donoghueova trijada). Drugi mehanizam ozljede ACL-a je hiperekstenzija kao što se događa tijekom skakanja ili manevara s visokim udarcem što dovodi do kontuzije kosti na prednjoj tibiji i bedrenom kondilu. Rupture ACL-a koje su rezultat hiperekstenzije često se javljaju bez popratnog kolateralnog ligamenta ili ozljede meniskusa. Treći mehanizam je vanjska rotacija tibije u odnosu na bedrenu kost s varusnim stresom koji dovodi do impakcije i koštanog edema medijalno i distrakcije bočno što rezultira avulzijom lateralnog tibijalnog ruba (Segond fraktura) i kidanjem lateralnog kolateralnog ligamenta. (18)

Većina ruptura ACL-a (otprilike 80%) je potpuna, javljaju se oko srednje trećine ACL-a (90%) ili rjeđe blizu femoralnog (7%) ili tibijalnog (3%) pričvršćenja. Rjeđe (približno 20%) rupturi ACL-a su nekompletne s djelomičnim prekidom ACL vlakana. Djelomične rupturi mogu zahvatiti samo jedan ili oba snopa u različitom stupnju, iako je anteromedijalni pojas najčešće zahvaćen. Snimanje, a posebno MRI, od velike je pomoći u procjeni sumnje na ozljedu ACL-a. (20)

Rizični čimbenici koji utječu na nastanak ACL ozljede mogu biti intrinzični i ekstrinzični te oni na koje možemo i ne možemo djelovati (Tablica 2.). Također treba naglasiti da ženske sportašice imaju veću vjerojatnost od ozljede LCA za 2.4 do 9.7 puta u odnosu na muške sportaše. Anatomske, biomehaničke i hormonske faktori utječu na ovu stopu povećanog broja ozlijeđenih ženskih sportašica. Ovaj podatak se odnosi na djevojke i žene koje su prošle pubertet, jer nisu objavljeni znanstveni dokazi koji bi utvrdili postojanje spolne razlike u ozljeđivanju LCA prije puberteta. Prethodna ozljeda ACL-a je još jedan važan predisponirajući čimbenik za ponovnu ozljedu. Povratak visokoj razini sportskih aktivnosti povećava rizik od ozljede iste ili suprotne noge 15 – 25 puta. Također, žene imaju 4 puta veću vjerojatnost ozljede iste noge te 6 puta veću vjerojatnost ozljede suprotne noge od muškaraca. (21)

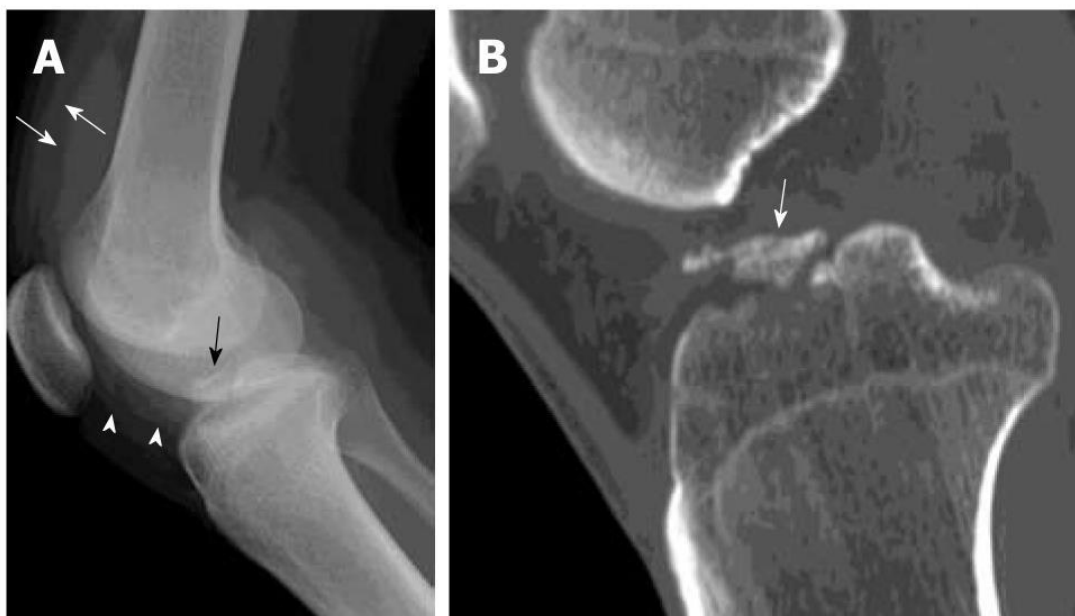Tablica 2. Intrinzični i ekstrinzični čimbenici koji utječu na ACL ozljede

Čimbenici na koje možemo djelovati	Čimbenici na koje ne možemo djelovati
Intrinzični	Intrinzični
Body Mass Index	Spol (Ž)
Neuromuskularni i biomehanički deficiti	Veličina femuralnog ureza
Hormonski status	Volumen LCA
Umor	Stražnji tibijalni nagib
Ekstrinzični	Labavost ligamenata
Obuća	Poravnanje (engl. <i>alignment</i>) ekstremiteta
Podloga (teren)	Prethodna ozljeda LCA
Vremenski uvjeti	Genetička predispozicija
Razina natjecanja	
Tip sporta	

Ozljeda prednjeg križnog ligamenta obuhvaća 40% do 50% svih ozljeda ligamenata koljena. Prema podacima iz 2016. godine iz švedskog nacionalnog LCA registra, ozljede prednje križne sveze se mogu očekivati u 81/100 000 stanovnika godišnje, a kod djece i adolescenata do 18 godina ta brojka još je veća te iznosi 121/100 000. Kako su većina ozlijeđenih mladi ljudi, posebice sportaši, važno je prepoznati čimbenike rizika te poduzeti preventivne mjere da do ozljede ne dođe, a ukoliko dođe, potrebno je provesti pravilno liječenje i rehabilitaciju. Također, opisana je pozitivna korelacija između razvoja osteoartritisa koljena i ozljede LCA, koji predstavlja veliki problem u današnjoj populaciji. Nessler i sur. u svom su radu opisali gotovo 79% slučajeva osteoartritisa koljena kod osoba koje su ozlijedile prednji križni ligament. (22)

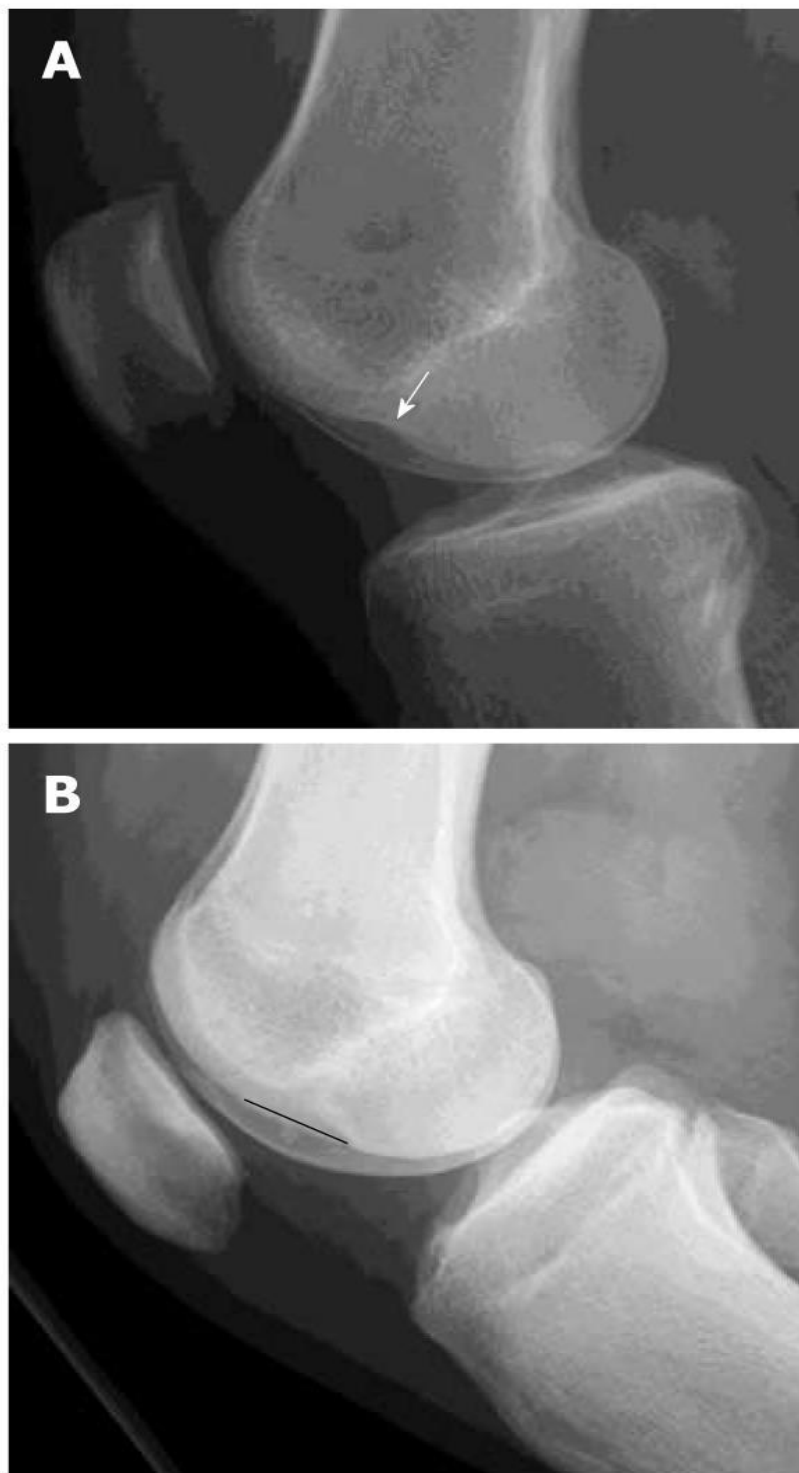
3.5. DIJAGNOSTIKA OZLJEDE PREDNJEG KRIŽNOG LIGAMENTA RADIOLOŠKIM PRETRAGAMA

Radiografske snimke imaju ograničenu vrijednost u dijagnozi akutne ozljede ACL-a. Nalazi su neizravni i ograničeni na abnormalnosti kostiju. Na radiografiji postoji nekoliko neizravnih znakova koji bi mogli izazvati sumnju na temeljnu ozljedu ACL-a. Avulzijski prijelom ACL-a na tibijalnoj inserciji ili femoralnom podrijetlu može se naći na radiografiji, ali je bolje definiran kompjutoriziranom tomografijom (CT) (Slika 6.). Avulzijski prijelom bočnog tibijalnog ruba (drugi prijelom) obično je povezan s rascjepom ACL-a i klasično je posljedica avulzijskog prijeloma iliotibijalne trake, iako se taj izraz također primjenjuje kada postoji avulzija fibularnog kolateralnog ligamenta ili tetive bicepsa femorisa (18).



Slika 6. Lateralna snimka koljena pokazuje pomaknutu avulzijsku frakturu prednjeg križnog ligamenta (crna strelica) na prednjoj interkondilnoj eminenciji tibije. Fragment prijeloma je potpuno izdignut od native kosti. Povećana neprozirnost mekog tkiva u suprapatelarnoj vrećici (bijeke strelice) i infrapatelarnoj vrećici (bijeli vrhovi strelica) u skladu je s hemartrozom; B: Reformatirana sagitalna kompjuterizirana tomografska slika istog pacijenta kroz srednji tibijalni plato prikazuje pomaknutu avulzijsku frakturu tibijalne interkondilarne eminencije (bijela strelica) (preuzeto sa: <https://www.wjgnet.com/2218-5836/full/v2/i8/75.htm>)

Osteohondralni impakcijski prijelom može se vrlo povremeno vidjeti u kondilopatelarnom sulkusu lateralnog femoralnog kondila (znak lateralnog femoralnog zareza – Slika 7.). Brazda dublja od 1,5 mm prilično je specifična, ali vrlo neosjetljiv neizravni radiografski znak poderanog ACL-a. Hemartroza je vrlo česta u ACL rupturama i vidi se kao povećana neprozirnost u suprapatelarnoj vrećici ili čak s razinom masne tekućine (lipoartroza) ako je povezana s prijelomom kosti.



Slika 7. . Lateralne snimke koljena dva pacijenta s potpunim rascjepom prednjeg križnog ligamenta (ACL). O: Znak dubokog zarezaja je abnormalno produblјivanje kondilofemoralnog sulkusa veće od 1,5 mm (bijela strelica); B: Znak dugog zarezaja je abnormalno produljenje kondilofemoralnog sulkusa (crna ravna linija). Ova dva znaka upućuju na osteohondralnu frakturu lateralnog femoralnog kondila i vrlo su povezana s kidanjem ACL-a, iako to nisu česti nalazi. (preuzeto sa: <https://www.wjgnet.com/2218-5836/full/v2/i8/75.htm>)

3.5.1. Kompjuterizirana tomografija (CT)

Iako se ACL može vizualizirati na CT-u, njegova je vidljivost smanjena u prisutnosti hemartroze i većina pacijenata s ozljedom ACL-a procjenjuje se magnetskom rezonancom jer je to također najbolje za otkrivanje istodobnih ozljeda meniskusa, ligamenta ili hrskavice. Ako se radiografijom vidi avulzijska ozljeda ACL-a, CT je od pomoći u određivanju veličine i usitnjavanju fragmenta avulzijske kosti s trodimenzionalnim CT-om koji omogućuje bolji prikaz prijeloma. CT artrografija se može izvesti i ima usporedivu točnost s MRI u otkrivanju i križne ozljede kao i ozljede meniskusa (23).

3.6. MAGNETSKA REZONANCIJA KOLJENA

3.6.1. MR uređaj

Dijagnostika magnetskom rezonancijom – MR (magnetic resonance) neinvazivna je radiološka metoda oslikavanja, koja omogućuje multiplanarni prikaz tijela bez izlaganja pacijenta ionizirajućem zračenju. MR omogućava poboljšani prikaz i pouzdanije razlikovanje mekotkivnih struktura te planiranje liječenja i procjenu terapijskog uspjeha. S obzirom na navedene prednosti, područja primjene MR-a su središnji živčani sustav, lokomotorni i probavni sustav te dojke i srce.

3.6.1.1. Građa MR uređaja

Svaki MR- uređaj sastoji se od nekoliko međusobno povezanih osnovnih sklopova. Osnovni dio je tzv. bore magneta (rupa). U sklopu bore smješten je magnet, kriostat, gradijenti (shielding) i radiofrekventna (RF) zavojnica za tijelo (body coil). U prostoriji za snimanje još se nalazi stol za pacijenta, RF-zavojnice i automatska brizgalica za

aplikaciju kontrastnog sredstva. Uređaj mora bit smješten u posebno izgrađenoj prostoriji (Faradayev kavez). U prostoriji pored glavne nalaze se RF-pojačalo i pretpojačalo, gradijentna pojačala, kompresor kriostata i razni upravljačko-kontrolni sustavi. U prostoriji u kojoj se nalazi operater je radna konzola, kompjuter, upravljački sklop automatske brizgalice kontrastnog sredstva, kontrolni uređaji i mjerači vitalnih funkcija.

3.6.1.2. Princip rada magnetske rezonancije

Pri MR snimanju tijelo je smješteno u snažnom magnetskom polju koje djeluje na dijelove stanica tkiva (na protone) slažući ih u određeni red. Radiofrekventni val iz uređaja prenosi energiju tim protonima, pomiče ih iz položaja ravnoteže. Nakon što se pacijent položi u jako magnetsko polje, dodatno se prema njemu usmjere radiofrekventni elektromagnetski valovi. Ti naknadno proizvedeni valovi uzrokuju da se protoni, već otprije posloženi u smjeru ravnine jakog magnetskog polja, odmaknu od glavne ravnine i počnu oko nje rotirati u smjeru kazaljke na satu. Da bi se to dogodilo, frekvencija primijenjenih elektromagnetskih radiovalova mora biti jednaka frekvenciji precesirajućih protona, tj. dolazi do fenomena magnetske rezonancije. Nakon prestanka djelovanja tog vala, protoni se vraćaju u ravnotežu i pri tome predaju višak energije okolini. Tu energiju prima MR uređaj, a u računalu uređaja se pretvara u sliku. Primjena magnetske rezonancije počiva na mogućnosti razlikovanja vrlo male promjene karakteristike tkiva unutar jednog organa ili organskog sustava. Više međusobno povezanih čimbenika nam omogućuje takav prikaz, a to su: karakteristika tkiva (intrinzičnih parametara), vrste primijenjene pulsne sekvence (ekstrinzičnih parametara), rezolucija prikaza, kontrast, SNR te snaga i homogenost magnetskog polja.

3.6.1.3. Karakteristike tkiva

Svaku vrstu tkiva karakteriziraju T1 relaksacijsko vrijeme, T2 relaksacijsko vrijeme, protonska gustoća i fiziološki parametri.

T1 relaksacijsko vrijeme je vrijeme potrebno da bi spinovi pobuđeni RF-pulsom predali energiju okolnom tkivu i poravnali se s uzdužnom osi statičkog magnetskog polja. Naziva se još i vrijeme longitudinalne relaksacije. T1 vrijeme izravno ovisi o veličini molekula te snazi magnetskog polja. T1 relaksacijsko vrijeme ne opisuje samo koliko je vremena potrebno da se uzorak vrati u ravnotežu nakon radiofrekventnog podražaja, nego prvenstveno pokazuje koliko je vremena potrebno da se postigne magnetizacija. (24)

T2 relaksacijsko vrijeme označava vremenski period nestanka transverzalne komponente vektora magnetizacije i povezan je s gubitkom fazne koherencije (relaksacija spin-spin). Nazivamo ga i vrijeme transverzalne relaksacije. T2 izražava čvrstoću kojom su povezani magnetni momenti, a ovisi o brzini prijenosa energije između promatranih jezgri. (24)

3.6.1.4. Priprema pacijenta

Kod pregleda magnetskom rezonancijom priprema pacijenta je vrlo važan korak u tom procesu zbog specifičnosti MR-a kao uređaja. Prije pregleda pacijent obavezno ispunjava upitnik (Slika 8.) sa osnovnim osobnim podacima te najvažnijim anamnestičkim podacima (operativni zahvati, alergije, trudnoća,...). Posebna pažnja se obraća na mogućnost postojanja bilo kakvog stranog tijela, posebno metalnog stranog tijela. O mogućim implantatima tražimo informacije u medicinskoj dokumentaciji, uz koju je potrebno posebno pisano odobrenje o vrsti materijala i kompatibilnosti sa snagom uređaja na kojem se pregled izvodi. Apsolutna kontraindikacija za pregled MR-om su pacemakeri, umjetni srčani zalisci, kohlearni implantati, automatski potkožni injektori lijekova te posebno metalna strana tijela strateške lokalizacije u oku, CNS-u, leđnoj moždini (geleri i metalne strugotine). Prije pregleda pacijent mora skinuti sav nakit, pomične proteze i odjeću. U sobu za snimanje se ulazi u donjem rublju i jednokratnom ogrtaču. Zbog specifične građe uređaja i dužine trajanja pregleda (20-40 min) potreban je pažljiv i smiren pristup pacijentu. Treba ga upozoriti na popratne efekte poput buke ili

zagrijavanja. Od ostalih potencijalnih kontraindikacija treba spomenuti tetovaže i šminku, koje mogu imati metalne ili grafitne čestice u sastavu. Ugrađeni dentalni materijali također mogu stvarati komplikacije ali ne kao kontraindikacija za pregled, već zbog moguće pojave artefakata. Kada govorimo o trudnoći, dosad nisu poznati štetni utjecaji magnetskog polja i RF-pulsova na ljudski organizam, ali se ne preporuča obavljati pregled tijekom trudnoće, a posebno tijekom prva četiri mjeseca.

UPITNIK

Molimo Vas da zbog kvalitete pretrage i Vaše sigurnosti pažljivo pročitate i odgovorite na sljedeća pitanja:

Jeste li ikada bili operirani?	DA	NE
Vrsta i datum operacije _____		
Imate li:		
stimulator srca (pace maker)?	DA	NE
umjetni srčani zalistak?	DA	NE
slušni aparat (ugrađeni ili vanjski)?	DA	NE
protezu krvne žile (stent) na srcu ili drugdje?	DA	NE
bilo koju drugu protezu?	DA	NE
(očnu, zubnu, žučnih ili mokraćnih kanala, zglobova, itd.)?	DA	NE
kirurški ugrađene pločice, vijke, žice ili klipse?	DA	NE
komade metala u tijelu zaostale nakon ranjavanja?	DA	NE
povišen očni tlak (glaukom)?	DA	NE
povećanu prostatu?	DA	NE
bolest bubrega ili ste podvrgnuli dijalizi?	DA	NE
strah od zatvorenog prostora (klaustrofobiju)?	DA	NE
Jeste li:		
predviđeni za presađivanje ili imate presađenu jetru?	DA	NE
alergični, jeste li imali reakciju na kontrastno sredstvo pri prethodnom pregledu magnetnom rezonancijom?	DA	NE
Jeste li trudni?	DA	NE

PRISTANAK

Sukladno članku 26 Zakona o zdravstvenoj zaštiti upoznat-a sam na meni razumljiv način s potrebom za pregled magnetskom rezonancijom, mogućim komplikacijama i popratnim pojavama te na pregled pristajem vlastoručnim potpisom
(Za maloljetne osobe ili osobe pod skrbi potpisuje roditelj ili skrbnik.)
Potpisom pristajete i na moguću anonimnu upotrebu rezultata pregleda u znanstvene, stručne i obrazovne svrhe.

Datum _____ Potpis _____

Slika 8. Upitnik za pacijenta prije pregleda MR-om (preuzeto sa: <http://sestrinstvo.kbcm.hr/wp-content/uploads/2014/09/MR-Magnetna-rezonanca.pdf>)

3.6.2. Oslikavanje koljena magnetnom rezonancijom

Svojstva magnetske rezonancije kao što su multiplanarni prikaz i visoka prostorna rezolucija čine je idealnom metodom u dijagnostici patoloških stanja mišićno-koštanog

sustava. MR se obično izvodi nakon konvencionalne radiografije, UZV-a ili scintigrafije. Zbog svoje osjetljivosti i mogućnosti diferencijacije raznih vrsta mekih tkiva kao što su ligamenti, hrskavica, meniski i tetive, i s obzirom na to da u koljenu nalazimo sve navedene strukture, MR sve više postaje metoda u dijagnosticiranju patomorfoloških promjena unutar koljenog zgloba. U analizi patoloških promjena koljenog zgloba magnetska rezonancija se primjenjuje kao MR "imaging", MR analiza dinamike koljena, MR s primjenom kontrastnog sredstva (intraartikularno ili intravenozno) te MR angiografija (MR A) prikaz krvnih žila s kontrastom ili bez kontrasta.

MR „imaging“ (oslikavanje) je osnovno snimanje magnetskom rezonancijom kada dobivamo multiplanarni prikaz određene strukture ili dijela tijela koji smo snimali. Nove generacije MR uređaja primjenom novih ultra brzih MR sekvenci omogućuju nam u kraćem vremenu vrlo detaljnu analizu s prikazom velike kontrastne rezolucije, a posebno prostorne u matriksu 512x512 pa sve do 1024, što nam omogućava vrlo detaljnu analizu hrskavice i koštanih struktura.

MR-artrografija je posebno područje primjene magnetske rezonancije, pri kojoj se pacijentu aplicira paramagnetsko kontrastno sredstvo (0,2 ml/kg tjelesne težine) 30 minuta prije početka pregleda. Nakon aplikacije pacijent do početka pregleda mora lagano razgibavati zglob u svim smjerovima. Posebno je pogodna za zglobove poput ramena, koljena, ručnog zgloba itd. Preporučena pulsna sekvenca je Spin echo T1 u sve tri ravnine.

MR-analiza dinamike koljenog zgloba je analiza dinamike patelofemoralnog zgloba te ligamentarnih struktura zgloba. Takva se dinamička analiza vrši pomoću uređaja koji omogućava promjenu pozicije zgloba od 5 - 30° i primjenom ultra brzih sekvenci uključujući 3D gradient echo i fast spin echo sekvence, što nam omogućava poboljšani prikaz u bilo kojoj ravnini prikaza.

MR s primjenom kontrastnog sredstva je tehnika kada dajemo kontrastno sredstvo radi detaljne analize patologije tumora ili nekih upala. Kontrastno sredstvo možemo primijeniti intraartikularno ili intravenozno. Inicira se kontrastno sredstvo gadolinium koji ima paramagnetska svojstva. Intraartikularno primjenjujemo radi boljeg prikaza hrskavične strukture i kapsule zgloba.

MR-angiografija uključuje niz tehnika snimanja kojima se prikazuju krvne žile različitih dijelova tijela sa ili bez intravenske primjene paramagnetskog kontrastnog sredstva (gadolinij) putem automatskog injektora. MR-angiografijom mogu se prikazati svi vaskularni segmenti te je moguće detaljno prikazati patološke promjene krvnih žila te planirati liječenje.

Uređaji novije generacije omogućuju dobar prikaz arterija područja koljenskog zgloba uporabom 2D (TOF) s EKG sinkronizacijom. Kada je potreban prikaz kompletne cirkulacije donjih udova, noviji uređaji s jakim gradijentima omogućuju, pomoću ultrabrzih sekvenci i primjenom kontrastnog sredstva pomoću automatske šprice, kao i automatskog pomicanja stola, prikaz MR periferne angiografije vrlo visoke kvalitete u nekoliko minuta.

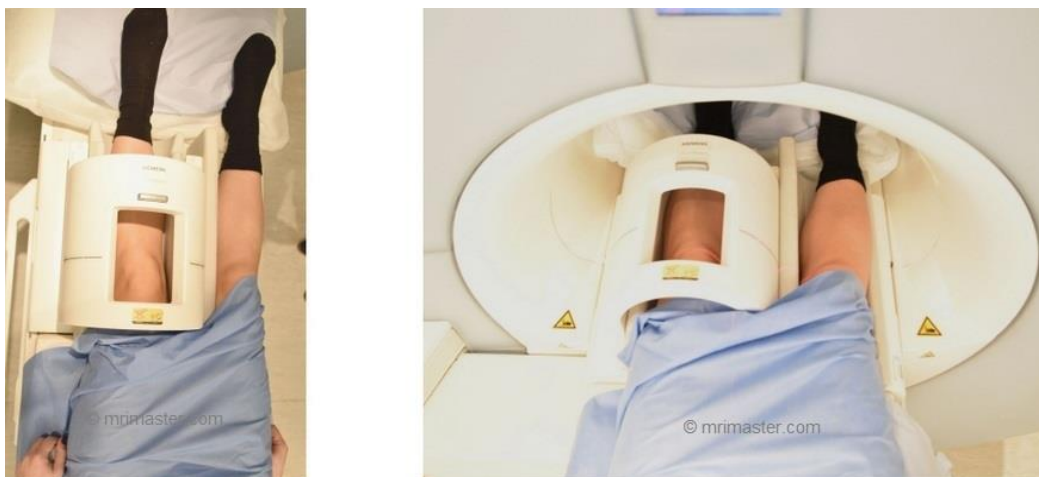3.6.2.1. Pregled pacijenta

Kad pacijent dolazi na pregled, odnosno na snimanje koljena magnetskom rezonancijom slijedi niz postupaka prije samog snimanja. Provodi se upitnik nad pacijentom i priprema za pregled kao što je već objašnjeno u poglavlju „Priprema pacijenta“. U suštini postupak je isti za snimanje bilo kojeg traženog dijela tijela sve do dolaska na stol za pacijenta.

3.6.2.2. Položaj pacijenta

Inženjer radiologije namješta pacijenta u položaj za pretragu i uvođenje bolesnika u tunel aparata, odnosno u magnetsko polje. Pacijent leži na pomičnom stolu na leđima s rukama uz tijelo, tako da su noge okrenute prema magnetskom tunelu. Snimano koljeno smješteno je u RF-zavojnici za koljeno (knee coil) (slika 9.). Središnja ravnina tijela je

okomita, a frontalna ravnina paralelna s ravninom stola. Snimana noga je u laganoj vanjskoj rotaciji stopala (10° do 15°), kako bi se omogućio kvalitetniji prikaz prednje i stražnje ukrižene sveze. Centrira se na donji rub patele odnosno sredinu koljenog zgloba. Nadzor pacijenta vrši se stalnim snimanjem TV kamere i promatranjem na TV monitoru, a interfonom se održava komunikacija s pacijentom.



Slika 9. Položaj pacijenta za MR-koljena (preuzeto sa: autorova arhiva)

3.6.2.3. Ravnine prikaza koljena na MR-u

MR koljenog zgloba proučava se na karakterističnim slojevnim projekcijama koje se uvijek čine u tri standardne ravnine : transverzalnoj (aksijalnoj), frontalnoj (koronarnoj) i sagitalnoj ravnini.

3.6.2.4. Transverzalna (aksijalna) ravnina

Transverzalni slojevi od izuzetne su važnosti u rutinskoj MR obradi koljena. Medijalna i lateralna strana patele i pripadajuće zglobne hrskavice, zbog svoje zakrivljenosti najbolje se prikazuju na transverzalnim slojevima. Polukružna zakrivljenost površine meniska i njihova veza za ukrižene i pobočne sveze prikazuju se

na transverzalnim slojevima kroz područje sredine zglobne pukotine femorotibijalnog zgloba. Plato goljenične kosti vidljiv je na donjim transverzalnim slojevima kroz koljenski zglob. Spoj stražnje ukrižene sveze prikazuje se na stražnjem dijelu tibijalne plohe kao područje niskog signala. Poplitealni mišić vidljiv je iza goljenične kosti, u visini gornjeg tibiofibularnog zgloba. Polazišta prednje i stražnje ukrižene sveze prikazana su u području interkondilarne udubine. Lateralna pobočna sveza, koja je niskog intenziteta signala, može biti okružena visokim intenzitetom signala okolnog masnog tkiva. Transverzalni prikaz omogućava nam dobru analizu odnosa patelofemoralnog zgloba.

3.6.2.5. Sagitalna ravnina

Presjeci u sagitalnoj ravnini prikazuju dijelove medijalne i lateralne pobočne sveze kao i susjedne dijelove zglobne čahure. Patelofemoralni odjeljak, mišić kvadriceps i patelarna tetiva vidljivi su na mediosagitalnom presjeku. Menisci imaju homogeni niski intenzitet signala na svim sekvencama. Tijelo meniska ima izgled „leptir mašne“ na najmanje jednom ili dva uzastopna sagitalna sloja (debljine do 5 mm). Prednja i stražnja ukrižena sveza najbolje se prikazuju na sagitalnim slojevima. Ako se sagitalni slojevi prate od medijalne prema lateralnoj strani koljena, stražnja ukrižena sveza vidljiva je prije prednje ukrižene sveze. Iako je prednja ukrižena sveza građena od dva snopa vlakana (anteromedijalnog i posterolateralnog), ti snopovi se ne mogu razlikovati na sagitalnim slojevima. Niti prednje ukrižene sveze mogu pokazivati nešto viši intenzitet signala od signala stražnje ukrižene sveze.

3.6.2.6. Frontalna (koronarna) ravnina

Niz koronarnih slojeva poredanih od stražnjeg prema prednjem dijelu koljena prikazuje stražnji dio zglobne čahure, poplitealnu tetivu, ukrižene sveze i meniske, pobočne sveze i ekstenzorni mehanizam koljena. Koronarni slojevi najčešće se koriste za prikaz anatomije pobočnih sveza. Lateralna pobočna sveza prikazuje se kao traka niskog

intenziteta signala koja je napeta između glave fibule i lateralnog kondila femura. Odvojena je od lateralnog meniska debljinom poplitealne tetive. Medijalna pobočna sveza vidljiva je na sloju ispred slojeva na kojim se femoralni kondili spajaju u distalnu metafizu femura. Ukrižene sveze, koje se najbolje prikazuju na sagitalnim slojevima, također se mogu analizirati i na koronarnim slojevima posebice zbog dobrog prikaza njihovih polazišta i hvatišta. Tijelo te prednji i stražnji rogovi meniska vidljivi su kao zasebne strukture.

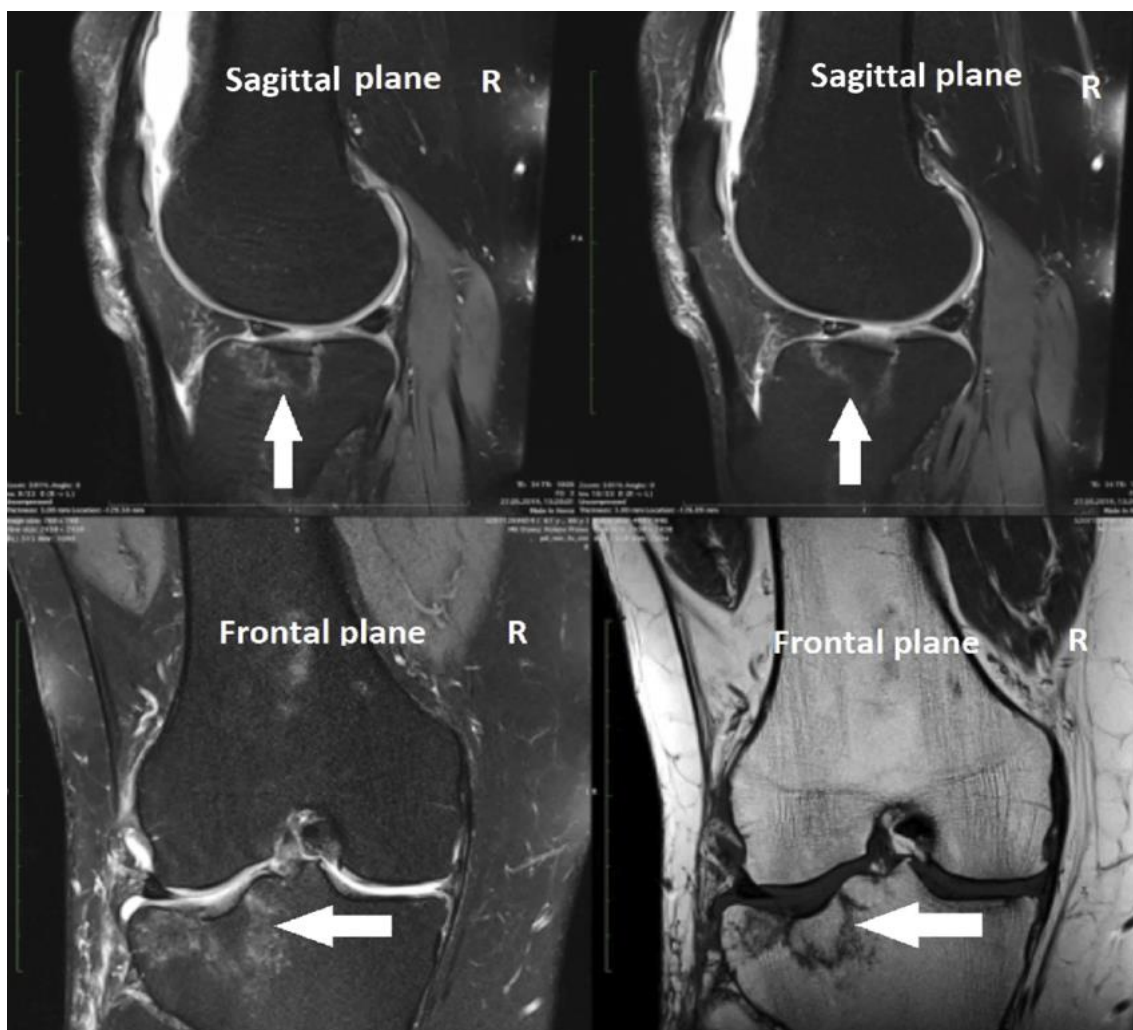
3.6.3. Određivanje sloja snimanja

Općeprihvaćena debljina sloja je 4 mm u aksijalnoj i koronarnoj ravnini te 3 mm u sagitalnoj ravnini. Kada je potrebna veća rezolucija (milimetarska) koristimo sekvencu 3D FT s debljinom sloja 0,7 do 0,9 mm kako bi tijelo meniska prikazali u 6 - 8 slojeva. Za detaljnu se analizu hrskavice koristimo slojevima 1 - 2 mm. Kod promjene je debljine sloja potrebno uzeti u obzir da ona utječe na prostornu i kontrastnu rezoluciju tako da smanjenje debljine sloja povećava prostornu rezoluciju, ali smanjuje kontrastnu rezoluciju.

3.6.4. Specifičnosti prikaza ozljeda na MR-u

Kontuzija koljena- MR nalaz pokazuje koštani edem na mjestu udarca, najčešće u području kondila femura ili tibijalnog platoa (Slika 10.) . Pozitivan nalaz može potrajati i nekoliko tjedana nakon prestanka boli.

Fraktura (subperiostalna) koljena- prikazuje se na MR-u kao promjena signala (edem) u području hrskavice, kortikalni dio kosti je očuvan, a subkortikalna kost je edematozna.



Slika 10. Prikaz frakture tibijalnog platoa u frontalnoj i sagitalnoj ravnini na MR-u (preuzeto sa: https://www.researchgate.net/figure/Schatzker-type-III-tibial-plateau-fracture-on-anteroposterior-and-lateral-magnetic_fig1_350605585)

Lezije meniska

a)

Lezije se prikazuju samo pomoću MR-a kao mrljasti ili prugasti signali. Lezije usmjerene spram zglobnih ploha mogu se zamijeniti s rupturom meniska, pa je u takvim slučajevima indicirana artroskopija.

b) Ruptura meniska se vidi kao horizontalna ili vertikalna pruga različitog intenziteta sa širenjem prema zgloбноj plohi. Posebnu formu lezije meniska čini edem meniska u kojem je menisk zadržao visinu, ali je signal u cijelom menisku povišen.

Ligamentarne

lezije

- a) Prednji ukriženi ligament- u potpunoj rupturi vidi se velika količina izljeva u zglobu te sinovijalnim recesussima. Ligament je prekinut, diskontinuiran i valovit, horizontalno usmjeren, u čijoj se okolini vidi edem. U nepotpunoj rupturi sačuvan je integritet ligamenta, ali se unutar ligamenta vidi promjena signala.
- b) Stražnji ukriženi ligament- radiološki nalazi slični kao u prednjeg.
- c) Medijalni kolateralni ligament- kod lezije I. stupnja uzduž kolateralnog ligamenta vidi se edem. Parcijalna ruptura vidi se kao lezija II. stupnja, a unutar zadebljanog ligamenta vidi se povišen signal. Ligament je diskontinuirano prikazan.
- d) Lateralni kolateralni ligament- lezija se vidi isto kao kod medijalnog. Na snimkama je potrebno detaljno pregledati stražnji lateralni kut.

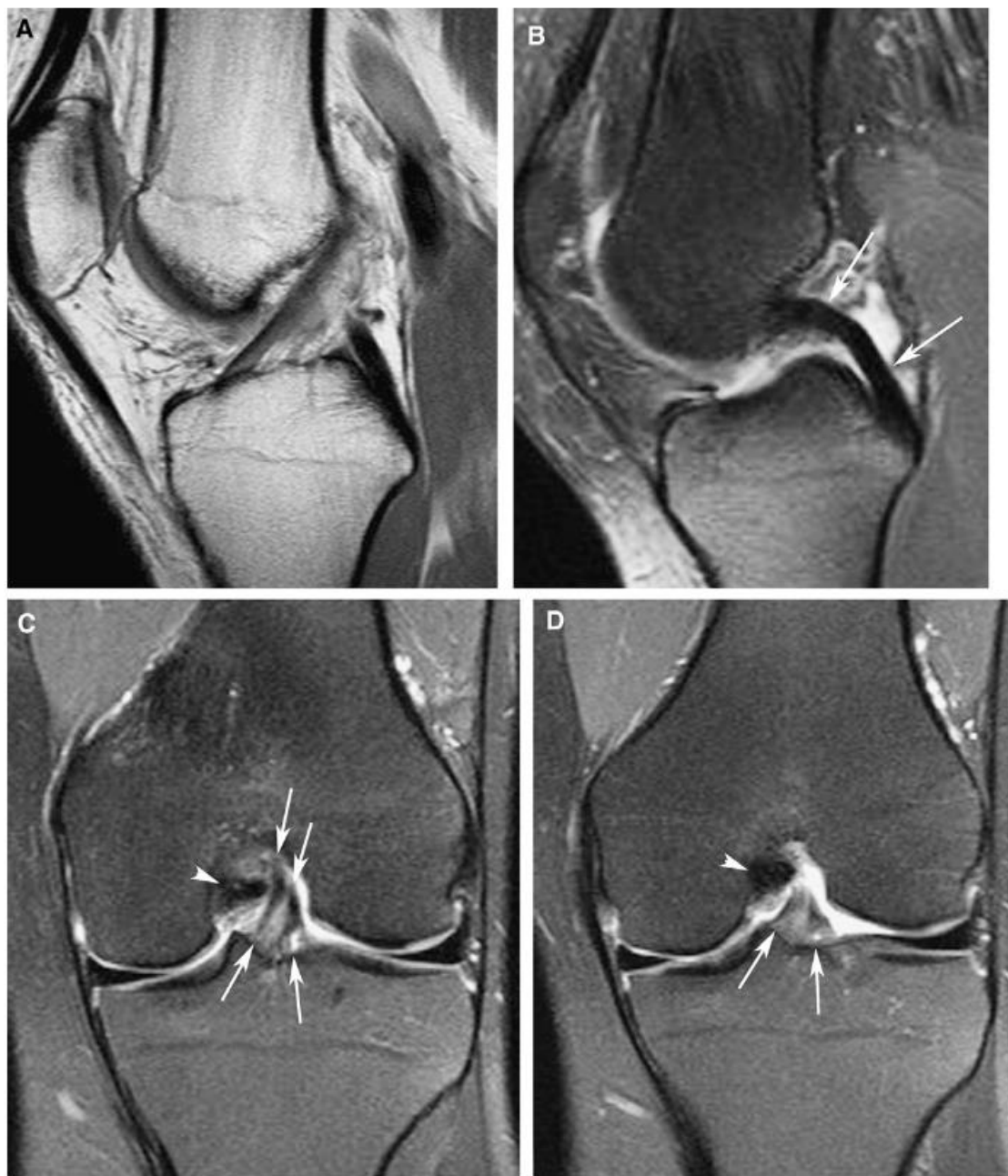
Patelarna tetiva- unutar lokalno proširene tetive vidi se povišen signal. U akutnoj fazi patelarnog tendinitisa vidi se lokalni edem duž tetive i edem subkutanog tkiva. Kod ruptуре tetive, tetiva je uska, a u području ruptуре vidi se povišen signal.

3.7. MR PREDNJEG KRIŽNOG LIGAMENTA

3.7.1. MR anatomija prednjeg križnog ligamenta

Na sagitalnim T2 sekvencama pojavljuje se normalan ACL kao ravna traka paralelna s interkondilarnim krovom (slika 11 A). Razvija se dok se spušta do hvatišta na širokoj prednjoj tibiji. Ova kolagena vlakna ACL-a su organizirana u 2 glavna snopa. To

su anteromedijalni i posterolateralni snopovi (Slike 11 C i D) i nazvani su prema njihovom položaju u odnosu jedan prema drugom na inserciji tibije. Snažan anteromedijalni snop postaje zategnut pri fleksiji, dok se posterolateralni snop steže pri ekstenziji koljena. ACL ima pretežno nizak signal na T1 ili T2 sekvencama. Često su neke visoke signalne pruge vide unutar distalnog ligamenta zbog interpozicije masti ili sinovije. Sveukupno, ACL je veći u intenzitetu signala od PCL. Koronalne i aksijalne projekcije su komplementarne u procjenama femoralnog i tibijalnog pričvršćivanja oba križna ligamenta. (30)

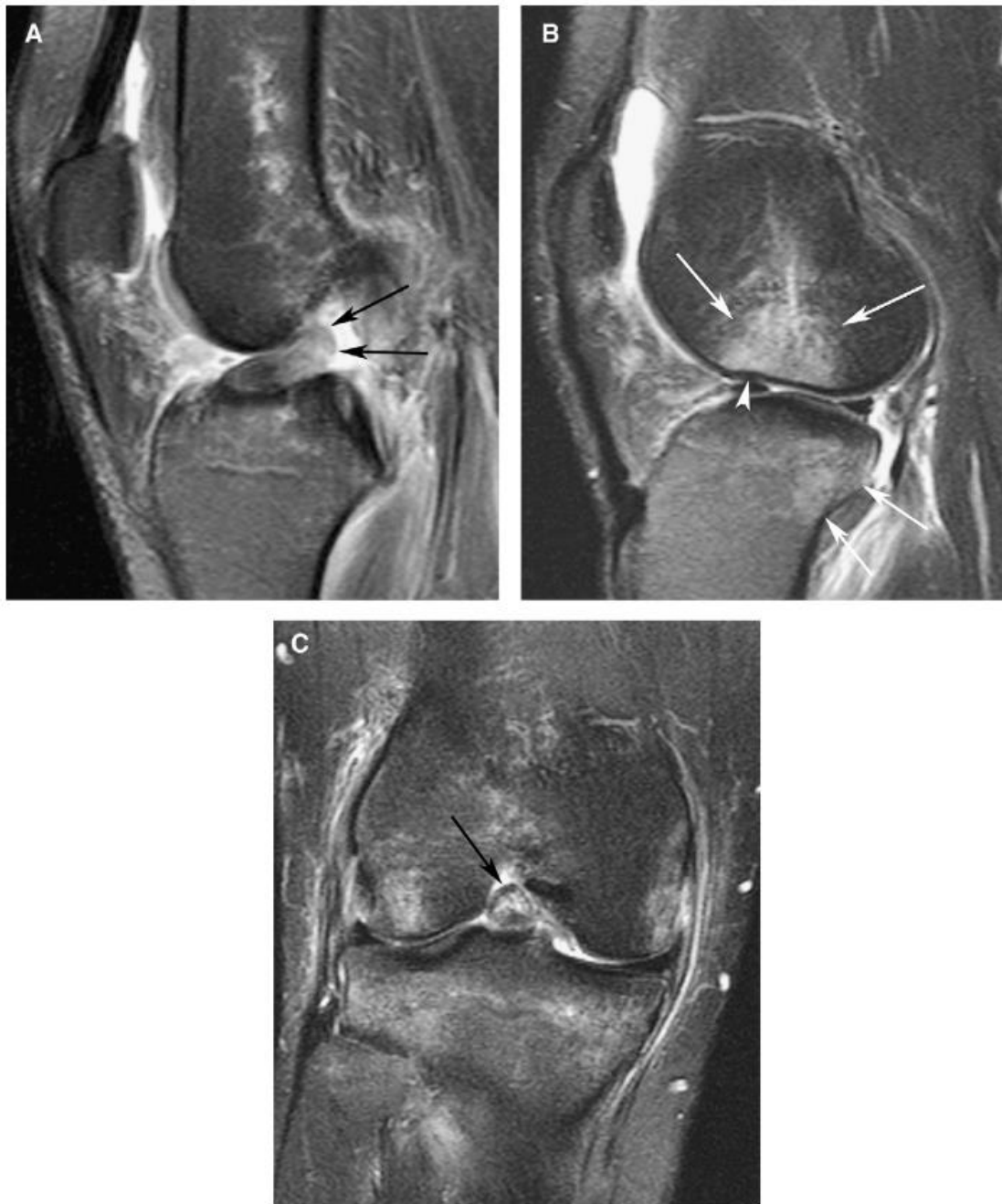

Slika 11. Normalna magnetska rezonancija anatomije križnih ligamenata. (A) Sagitalna (FSE PD) sekvenca prikazuje prugasta područja izointenzivnog signala unutar normalnog prednjeg križnog ligamenta (ACL). (B) Sagitalna FSE PD sekvenca prikazuje intenzitet tamnog signala stražnjeg križnog ligamenta (PCL), koji ima stražnju konveksnu konfiguraciju (strelice). (C, D) Susjedne koronalne FSE PD sekvence normalnih ACL i PCL. Obratite pažnju na intenzitet tamnog signala PCL (vrh strelice) i relativno visok intenzitet signala ACL-a u blizini njegove tibijalne insercije. Vizualiziraju se anteromedijalni i posterolateralni snopovi ACL-a (strelice). (preuzeto sa: <https://reader.elsevier.com/reader/sd/pii/S0846537109002241?token=3478502E013E4C77B58AC8A2449373BA3D31CC99CFFAB4D61B3452157B18B31D36EC7EAF825A594CC69BA988C5EF0C1E&originRegion=eu-west-1&originCreation=20220621093108>)

3.7.2. MR ozljede prednjeg križnog ligamenta

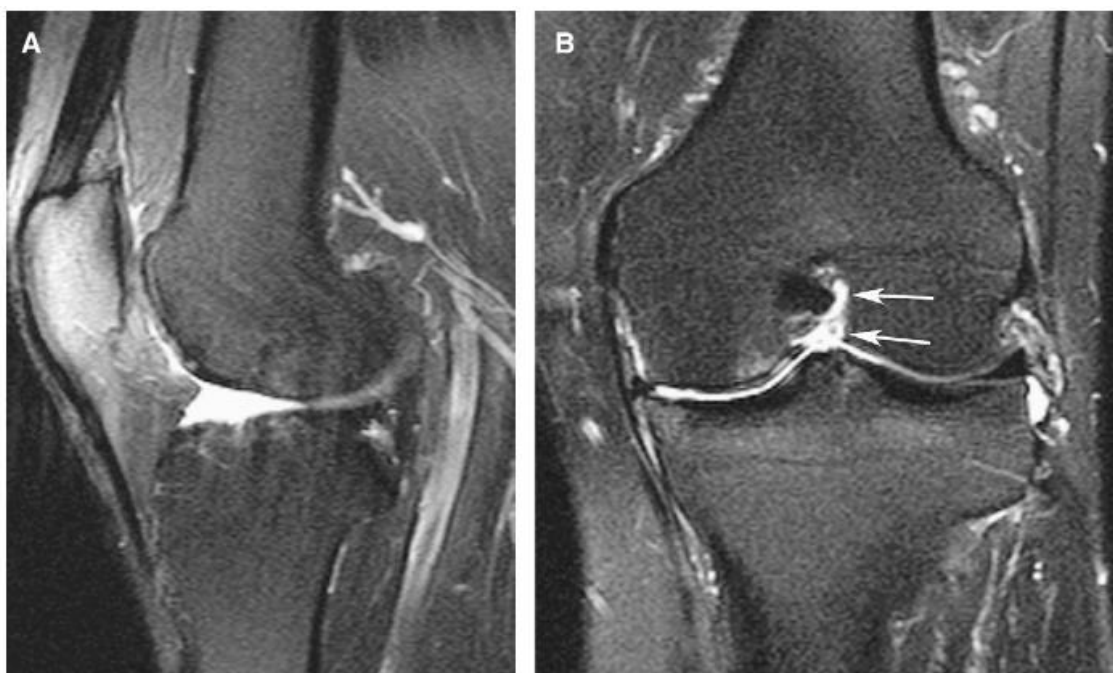Konvencionalno, križni ligamenti se procjenjuju na sagitalnim T2 sekvencama. T2 sekvence povezane su s većom osjetljivošću, specifičnije su i točnije za ACL rupture od T1 sekvenci. T2 sekvence mogu prikazati područja edema i izljeva koji utječu na ligament. Koronalne i aksijalne slike važne su za korelaciju, osobito kada ACL nije dobro definiran na sagitalnim presjecima. Iako, neke studije su pokazale da dodatna upotreba ograničenog tankog sloja koronalne i sagitalne sekvence bi mogla poboljšati dijagnostičku točnost ozljede ACL-a, njihova rutinska uporaba možda neće biti opravdana u svakodnevnoj praksi. Točnost MRI-a za ACL je iznimno visoka u većini prijavljenih studija. MRI ima visoku osjetljivost i specifičnost veću od 95% u dijagnosticiranju akutnih potpunih ruptura ACL-a. (31)

U akutnoj potpunoj rupturi ACL-a primarni znakovi su najvažniji i uključuju nevizualizaciju ACL-a; diskontinuitet ligamenta, s abnormalno povećanim T1 i T2 signalom zbog edema i krvarenja; abnormalno morfolgija, kao što je zadebljanje, valovit ili uvučen izgled; i kut prema horizontalnoj ravnini (slika 12). U akutnoj djelomičnoj rupturi vidljivi su netaknuti ACL snopovi, ali je ligament zadebljan s T2-hiperintenzivnim signalom.



Slika 12. Akutni potpuni prekid prednjeg križnog ligamenta (ACL). (A) Sagitalna FSE T2 sekvenca prikazuje distalni dio rupturiranog ACL-a, koji je zadebljan, hiperintenzivan i horizontalno orijentiran (strelice). Njegova je os abnormalno spljoštena (udaljena od Blumensaatove linije). (B) Sagitalna FSE T2 sekvenca prikazuje kontuzije kostiju (strelice) u lateralnom femoralnom kondilu i posterolateralnom tibijalnom platou. Prisutni su produbljeni lateralni femoralni sulkus (vrh strelice) i prednja tibijalna translacija. (C) FSE T2 koronalna sekvenca prikazuje zadebljanje ACL-a, s povećanim intenzitetom signala unutar svojih vlakana (strelica). (preuzeto sa: <https://reader.elsevier.com/reader/41?tok&originRegion=eu-west-1&originCreation=20220621093108>)

MRI je manje točan u otkrivanju kroničnih ACL poremećaja. Teže je otkriti kronični ACL poremećaj, jer edem i zadebljanje ACL vlakana je možda već splasnulo. Štoviše, većina neizravnih znakova koji su prisutni u trenutku ozljede su odsutni za vrijeme ispitivanja i nalazi snimanja su promjenjivi. U kroničnoj potpunoj rupturi, ACL može izostati i zamijenjen je tekućim signalom u bočnom interkondilarnom zarezu (slika 13.). Više se pojavljuje, da se ligament čini tanak, s nekim prisutnim zaostalim vlaknima, i može pokazati abnormalni stražnji nagib. Kronična ruptura može povremeno oponašati intaktni ligament kao premošćivanje. Kronične parcijalne rupture teško je dijagnosticirati na MR-u. (32)



Slika 13. Kronično potpuno kidanje prednjeg križnog ligamenta (ACL) s izljevom u zglob. (A) FSE T2 sekvenca prikazuje odsutnost ACL-a. Prisutna je mala količina zglobnog izljeva. (B) FSE T2 koronalna sekvenca pokazuje odsutnost ACL-a u interkondilarnom usjeku (znak praznog zareza) (strelice). (preuzeto sa:

<https://reader.elsevier.com/reader/sd/pii/S0846537109002241?token=3478502E013E4C77B58AC8A2449373BA3D31CC9Cwest-1&originCreation=20220621093108>)

Sekundarni znakovi ACL rupture povezani su s mehanizmom ozljede, povezane ozljede ili rezultirajuće nestabilnosti. Iako ti sekundarni znakovi imaju vrijednost za odlučivanje o statusu ACL neovisno o primarnim znakovima i mogu povećati

dijagnostičko povjerenje, mnogi od njih su nespecifični. Ove znakove treba tumačiti oprezno. Na primarne nalaze puknuća ACL-a treba se više osloniti pri postavljanju dijagnoze. (30)

Sekundarni znakovi ACL rupture povezani su s mehanizmom ozljede, povezane ozljede ili rezultirajuće nestabilnosti. Iako ti sekundarni znakovi imaju vrijednost za odlučivanje o statusu ACL neovisno o primarnim znakovima i mogu povećati dijagnostičko povjerenje, mnogi od njih su nespecifični. Ove znakove treba tumačiti oprezno. Na primarne nalaze puknuća ACL-a treba se više osloniti pri postavljanju dijagnoze (33).

Rupture ACL-a su obično povezane s ozljedama drugih struktura koljena, uključujući meniskuse, kolateralne ligamente i kost. Rupture meniskusa su također česte i važne ozljede koljena. Nerijetko se viđaju u bolesnika s rascjepom ACL-a. Međutim, rupture meniska, osobito one u stražnjoj trećini ili perifernom dijelu lateralnog meniskusa, vjerojatnije je da će izostati ruptura ACL-a.

Karakteristične kontuzije kostiju se javljaju u sredini prema prednjem dijelu lateralnog femoralnog kondila i u posterolateralnom tibijalnom platou. Međutim, adolescenti mogu imati ovaj obrazac kontuzija kao odrasli ali može održavati netaknuti ACL, što bi moglo biti uzrokovano svojstvenoj labavosti ligamenta u mlađoj dobnoj skupini (14). Ako su tlačne sile dovoljno velike da izazovu osteohondralni impakcijski prijelom lateralnog femoralnog kondila, to će rezultirati produblјivanjem lateralnog femoralnog sulkusa (duboki usjek). To se smatra specifičnim znakom koji ukazuje na poremećaj ACL-a. Avulzijski prijelom tibijalnog pričvršćivanja ACL-a javlja se u nekih bolesnika, više kod mlađih pacijenata.

3.7.3. Specifičnosti MR-a prednjeg križnog ligamenta nakon rekonstrukcije

Rekonstrukcija prednjeg križnog ligamenta jedan je od najčešćih ortopedskih zahvata koji se izvode diljem svijeta. Smatra se standardom skrbi za mlade aktivne pacijente koji se žele vratiti sportskoj praksi nakon ozljede ACL-a (34). Unatoč

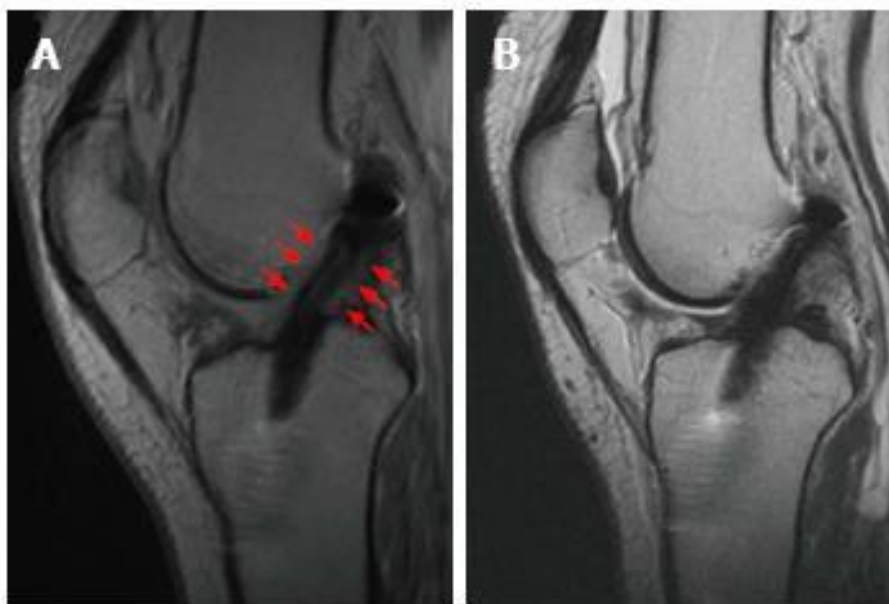
nedostatku jasnih dokaza o njegovoj sposobnosti da smanji nastanak i napredovanje osteoartritisa koljena (OA), očekuje se da će rekonstrukcija ACL-a spriječiti daljnje lezije meniskusa i hrskavice koje bi se mogle pojaviti u koljenu s nedostatkom ACL-a. Obično se rekonstrukcija ACL-a izvodi artroskopski (povremeno u kombinaciji s ekstraartikularnom plastikom/augmentacijom) koristeći autologni transplantat kao što su Gracilis i Semitendinosus tetive (HS), koštano-patelarna tetiva kosti (BPTB) i tetiva kvadricepsa (QT) ili alogeni transplantati kao što su BPTB, Ahilova tetiva i stražnje ili prednje tibijalne tetive. Fiksacija grafta postiže se širokim rasponom uređaja za fiksiranje, različitih po funkciji, obliku, veličini, materijalu, biomehaničkim svojstvima i pozicioniranju. Ishodi rekonstrukcije ACL-a općenito su dobri; međutim, ruptura transplantata ili klinički neuspjeh može se dogoditi u 6%-12% slučajeva (35).

U području ozljeda i rekonstrukcije ACL-a, magnetska rezonancija predstavlja koristan preoperativni alat za potvrdu poremećaja ACL-a i za procjenu mogućih povezanih ozljeda. Međutim, MR je također vrijedan postoperativno za procjenu cijeljenja i sazrijevanja transplantata, za određivanje njegovog položaja i za procjenu mogućih komplikacija ili ponovne ozljede.

S biološke točke gledišta, intraartikularni transplantat prolazi kroz proces sazrijevanja i remodeliranja koji traje i nakon 24 mjeseca, a sastoji se od 4 koraka: početne avaskularne nekroze, revaskularizacije, stanične proliferacije i konačnog remodeliranja (36). Taj se proces može neizravno pratiti putem MR-a, jer je dokazano da su loša biomehanička svojstva i nepotpuno sazrijevanje grafta povezani s hiperintenzivnim signalom grafta na MR-u. Unatoč normalnom procesu sazrijevanja, važno je znati da povećanje intenziteta signala novog ACL-a, posebno na distalnim dvijema trećinama, također može biti posljedica udara grafta. Ova komplikacija nastaje kada transplantati dodiruju interkondilarni usjek tijekom ekstenzije koljena. (37)

3.7.3.1. BPTB autograft

Pokazalo se da strukturni sastav transplantata i prisutnost ili odsutnost koštanih čepova predstavljaju različita ponašanja i prezentacije sazrijevanja na MR snimkama. Kada se koriste tetive autotransplantata BPTB, u prvom mjesecu transplantat obično predstavlja signal niskog intenziteta u T1 i T2 sekvencama, slično originalnoj tetivi patele, odražavajući relativno avaskularnu prirodu strukture donora. Nakon toga, tijekom faze remodeliranja, transplantat je omotan sinovijalnim tkivom i vaskulariziran (slika 14.), s posljedičnim povećanjem MRI signala do 16-18 mj. Nakon tog razdoblja, graft će ubrzo postići signal vrlo sličan izvornom ACL-u (38).



Slika 14. Uspješna rekonstrukcija prednjeg križnog ligamenta autograftom Gracilis i Semitendinosus s normalnim procesom cijeljenja. U 6. mjesecu moguće je u T2-Fast recovery sat-spin echo (FRFSE) sekvenci procijeniti hiperintenzivnu liniju unutar tijela transplantata. Transplantat je okružen tkivom srednjeg intenziteta signala (crvene strelice), koje predstavlja vaskularizaciju i sinovijalizaciju (A). U 12. mjesecu periligamentni signal je nestao, a signal transplantata se smanjio nalik na PCL (B). (preuzeto sa: <https://www.wjgnet.com/2218-5836/full/v7/i10/638.htm>)

3.7.3.2. HS autograft

Kada se koriste tetive autotransplantata Gracilis i Semitendinosus, u 1. mjesecu nije nužno uočiti hipointenzivni signal kao kod BPTB grafta, zbog višeslojne konfiguracije transplantata koji može uzrokovati nakupljanje tankog tekućeg sloja (hiperintenzivno na MR-u) između pojedinih slojeva. Ovaj nalaz, ponekad u kombinaciji s malim naslagama tekućine u sučelju tunel-graft, može ostati u prvoj postoperativnoj godini. Nakon toga, proces sazrijevanja se nastavlja slično kao kod patelarne tetive. Međutim, u nedavnoj studiji na 26 pacijenata koji su bili podvrgnuti rekonstrukciji ACL-a u jednom snopu, pokazalo se da je autotransplantat Gracilis i Semitendinosus pokazao sporije sazrijevanje nakon 6 mjeseci u usporedbi s tetivom kvadricepsa autotransplantata s koštanim blokom, kada se mjeri kvocijentom signal/šum. Autori su predložili mogućnost potrebe za modifikacijom rehabilitacije prema opsegu sazrijevanja grafta kako bi se spriječile ponovne ozljede i maksimizirala funkcija pacijenta. (39)

3.7.3.3. Alografti

Čak i alotransplantati pokazuju slično ponašanje; međutim, pokazalo se da imaju mnogo duži proces sazrijevanja. To je potvrđeno postojanošću većeg intenziteta signala u usporedbi s autotransplantatom do 2 godine nakon rekonstrukcije ACL-a (40).

Ukratko, MRI procjena signala neoligamenta neizravno nam omogućuje dobivanje vrijednih informacija o stanju sazrijevanja, dajući kliničaru dragocjen uvid koji može pomoći u usmjeravanju rehabilitacije i tjelesne aktivnosti.

4. RASPRAVA

Biomehanika je jedan od glavnih ključeva funkcije, stabilnosti i procesa starenja zglobova. Koljeno je veliki i složen zglob. Njegovu stabilnost i kretanje u osnovi kontroliraju ligamenti kao što je prednji križni ligament. (41) ACL je središnji ligament koljena. Glavna funkcionalna uloga ACL-a je osigurati stabilnost protiv prednje tibijalne translacije (ATT) i unutarnje rotacije. Akutna ruptura ACL-a uobičajena je ortopedska trauma, s procijenjenom incidencijom od 78 na 100 000 osoba i prosječnom dobi od 32 godine u Švedskoj i procijenjenom učestalošću do 84 na 100 000 osoba u Sjedinjenim Državama (42).

Uobičajeni i česti mehanizam ozljede je beskontaktni kombinirani valgus i trauma unutarnje rotacije. Stoga su ozljede ACL-a često povezane s drugim ozljedama ligamenta, kao što je (djelomična) ruptura medijalnog kolateralnog ligamenta (MCL) ili meniskusa. Osim toga, kompresija lateralnog kondila s modricom kosti ili hondralnom lezijom često je povezana s ozljedom zbog valgus traume. Trajna nestabilnost koljena može biti povezana s dugotrajnim degenerativnim lezijama. Kirurško liječenje ACL-a u kontekstu drugih ozlijeđenih struktura i rekonstrukcija kinematike intaktnog zgloba sugerira se kao ključ za dobar klinički ishod (43).

Ozljede ACL-a velikim dijelom posljedica su sve većih rezultatskih zahtjeva koji se postavljaju pred vrhunske sportaše, kao i sve veći broj rekreativnih sportaša koji se prvi put počinju baviti sportskim aktivnostima ili se odlučuju baviti nekim ekstremnim sportovima. Kod rekreativnih sportaša postoji još i problem nepripremljenosti pri ponovnom povratku staroj ili početkom bavljenja novom sportskom aktivnosti. Zbog toga preventivne mjere od ozljede ACL koje podrazumijevaju skup specifičnih vježbi i postupaka, danas postaju sastavni dio treninga kod sve većeg broja sportaša. (44)

Za dijagnostiku ozljeda ACL-a, uz klinički pregled i dalje u prvom redu stoji pregled magnetskom rezonancijom. Svojstva magnetske rezonancije kao što su multiplanarni prikaz i visoka prostorna rezolucija čine je idealnom metodom u dijagnostici patoloških stanja mišićno-koštanog sustava. A kako je sam koljeni zglob složen sustav koštanih i mekotkivnih struktura, među koje ulazi i prednji križni ligament

magnetska rezonancija nam daje najbolji uvid u stanje te anatomske strukture. Koljeno se standardno prikazuje u sve tri ravnine prikaza (koronalna, transvezalna i sagitalna) u T1 i T2 sekvencama. Ipak, križni ligamenti se najbolje procjenjuju na sagitalnim T2 sekvencama. T2 sekvence povezane su s većom osjetljivošću, specifičnije su i točnije za ACL rupture od T1 sekvenci. T2 sekvence mogu prikazati područja edema i izljeva koji utječu na ligament. Koronalne i aksijalne slike važne su za korelaciju, osobito kada ACL nije dobro definiran na sagitalnim presjecima. MR je također vrijedan postoperativno za procjenu cijeljenja i sazrijevanja transplantata, za određivanje njegovog položaja i za procjenu mogućih komplikacija ili ponovne ozljede.

5. ZAKLJUČAK

Zglob koljena jedan je od najvećih u ljudskom tijelu, a ozljeda koljena jedna je od najčešćih ozljeda. Koljeno omogućuje savijanje i ispružanje noge kao i blage medijalne i lateralne rotacije. Ligamenti oko koljena imaju ulogu stabilnosti ograničavanjem pokreta i štite koljeno. Kod ljudi, koljena trpe gotovo cijelu težinu tijela pa su stoga i ranjiva i podložna ozljedama. Posebno se to odnosi na sportaše, bilo rekreativce ili profesionalce. Ne utječu svi sportovi jednako na sve zglobove, postoje oni sportovi koji su iznimno popularni među današnjom populacijom primjerice nogomet i košarka pa se baveći se njima često javlja ozljeda uzrokovana opterećenjem zgloba koljena, a postoje i oni sportovi u kojima se pokreti baziraju baš na kretnjama u koljenu kao što je skijanje. Prema tim saznanjima zaključujemo zašto je kod ozljeda lokomotornog sustava, koljeno na prvom mjestu.

Razvitkom dijagnostičkih procesa, posebno onih u multiplanarnom prikazu struktura tijela, došli smo to toga da se ozljede dijagnosticiraju brzo i točno sa vrlo malo mjesta za pogrešku. Ipak, znanje anatomije, prirode ozljede i pravilnog rukovanja aparaturom za snimanje i dalje je ključno u procesu dijagnosticiranja. Radiološki inženjer je prvi u tom procesu o kojem ovisi kvaliteta prikaza ozljeda na temelju kojeg radiolog očitava o kojoj se ozljedi radi, te dalje kliničar određuje vrstu liječenja, hoće li ono biti konzervativno ili operacijsko.

ACL ligament je vrlo važan ligament strukturno i zato što je tako često ozljeđivan. Snimanje, a posebno MR, omogućilo je mnogo točniju procjenu ozljeda prednjeg križnog ligamenta i drugih stanja koja utječu na prednje križnu svezu, kao i pridružene ozljede. Dijagnoza bi se trebala temeljiti na primarnim znakovima ozlijede, iako su i sekundarni znakovi ponekad korisni, osobito u kroničnim slučajevima. Otkrivanje pridruženih ozljeda meniskusa, kolateralnih ligamenata i osteohondralnih struktura također je važno u postavljanju točne dijagnoze. Točna interpretacija MR slikovnog prikaza zahtijeva preciznu tehniku magnetske rezonancije, poznavanje anatomije slike i razumijevanje karakterističnog izgleda lezije.

6. POPIS LITERATURE

1. Keros P, Pećina M, Ivančić-Košuta M: Temelji anatomije čovjeka. Zagreb: Naprijed;1999.
2. Platzer W: Priručni anatomski atlas. Zagreb: Medicinska naklada;2011.
3. Domnick C, Raschke MJ, Herbort M. Biomechanics of the anterior cruciate ligament: Physiology, rupture and reconstruction techniques. *World J Orthop.* 2016 Feb 18;7(2):82-93
4. Petersen W, Zantop T. Anatomy of the anterior cruciate ligament with regard to its two bundles. *Clin Orthop Relat Res.* 2007 Jan;454:35-47.
5. Zantop T, Herbort M, Raschke MJ, Fu FH, Petersen W. The role of the anteromedial and posterolateral bundles of the anterior cruciate ligament in anterior tibial translation and internal rotation. *Am J Sports Med.* 2007 Feb;35(2):223-7.
6. Śmigielski R, Zdanowicz U, Drwięga M, Ciszek B, Cizkowska-Łysoń B, Siebold R. Ribbon like appearance of the midsubstance fibres of the anterior cruciate ligament close to its femoral insertion site: a cadaveric study including 111 knees. *Knee Surg Sports Traumatol Arthrosc.* 2015 Nov;23(11):3143-50.
7. Siebold R, Schuhmacher P, Fernandez F, Śmigielski R, Fink C, Brehmer A, Kirsch J. Flat midsubstance of the anterior cruciate ligament with tibial "C"-shaped insertion site. *Knee Surg Sports Traumatol Arthrosc.* 2015 Nov;23(11):3136-42. doi: 10.1007/s00167-014-3058-6. Epub 2014 May 20. Erratum in: *Knee Surg Sports Traumatol Arthrosc.* 2016 Sep;24(9):3046.
8. Arnoczky SP. Anatomy of the Anterior Cruciate Ligament. *Clin Orthop Relat Res.* 1983; (172): 19-25.
9. Woo SL, Gomez MA, Seguchi Y, Endo CM, Akeson WH. Measurement of mechanical properties of ligament substance from a bone-ligament-bone preparation. *J Orthop Res.* 1983;1(1):22-9.

10. Toy BJ, Yeasting RA, Morse DE, McCann P. Arterial Supply to the Human Anterior Cruciate Ligament. *J Athl Train.* 1995; 30(2): 149-52.
11. Haus J, Halata Z. Innervation of the anterior cruciate ligament. *Int Orthop.* 1990; 14: 293- 296.
12. Sakane M, Fox RJ, Woo SL, Livesay GA, Li G, Fu FH. In situ forces in the anterior cruciate ligament and its bundles in response to anterior tibial loads. *J Orthop Res.* 1997 Mar;15(2):285-93.
13. Gabriel MT, Wong EK, Woo SL, Yagi M, Debski RE. Distribution of in situ forces in the anterior cruciate ligament in response to rotatory loads. *J Orthop Res.* 2004 Jan;22(1):85-9.
14. Kanamori A, Sakane M, Zeminski J, Rudy TW, Woo SL. In-situ force in the medial and lateral structures of intact and ACL-deficient knees. *J Orthop Sci.* 2000;5(6):567-71.
15. Heimer S, Čajavac R: *Medicina sporta.* Zagreb: Kineziološki fakultet Zagreb; 2006.
16. Gjurčić Z: *Ozljede u sportu.* Zagreb: Sportska tribina; 1990.
17. Flegel MJ: *Ozljede i prva pomoć u sportu.* Zagreb: Gopal; 2009.
18. Ng WHA, Griffith JF, Hung EHY, Paunipagar B, Law BKY, Yung PSH. Imaging of the anterior cruciate ligament. *World J Orthop* 2011; 2(8): 75-84
19. Larson RL. Prosthetic replacement of knee ligaments: Overview. *The crucial ligaments: Diagnosis and treatment of ligamentous injuries about the knee.* New York: Churchill Livingstone 1988; 495-501.
20. Lubowitz JH, Bernardini BJ, Reid JB. Current concepts review: comprehensive physical examination for instability of the knee. *Am J Sports Med.* 2008;36:577-594.
21. Sanda Dubravčić-Šimunjak , Toni Petrović , Petra Hodak , Tena Šimunjak , Antun Jurinić , Katarina Ivanković, Dubravko Boranić. Važnost funkcionalne stabilnosti koljena u prevenciji i rehabilitaciji ozljeda prednjeg križnog ligamenta kod sportaša. *Hrvat. Športskomed. Vjesn.* 2021; 36:100-112

22. Pećina M i sur, ur. Ortopedija, 3. izmijenjeno i dopunjeno izdanje, Zagreb: Naklada Ljevak, 2004.
23. Vande Berg BC, Lecouvet FE, Poilvache P, Dubuc JE, Maldague B, Malghem J. Anterior cruciate ligament tears and associated meniscal lesions: assessment at dual-detector spiral CT arthrography. *Radiology*. 2002;223:403-409.
24. Zoran Klanfar i suradnici: Radiološke i nuklearno-medicinske dijagnostičke metode ; metodika radiološke tehnologije, Zagreb: Zdravstveno veleučilište; 2013.
25. Fućkan I: Magnetska rezonancija – priprema i planiranje pregleda. Zagreb: Tko zna zna; 2012.
26. Schild HH: MRI-made easy. Berlin: Schering; 1990.
27. Brnjas-Kraljević j: Princip oslikavanja magnetskom rezonancijom. *Med. Vjesnik*; 1999., 31(1-4), 27-32.
28. Borić I: Procjena i klasifikacija početnog oštećenja hrskavice koljena magnetnom rezonancijom – Disertacija. Zagreb: Medicinski fakultet Zagreb; 2011.
29. Hrabak M, Štern-Padovan R: CT-angiografija i MR-angiografija- neinvazivne radiološke metode prikaza patoloških promjena krvnih žila. *Medix*; veljača; 2009.
30. Kam CK, Chee DW, Peh WC. Magnetic resonance imaging of cruciate ligament injuries of the knee. *Can Assoc Radiol J*. 2010 Apr;61(2):80-9.
31. J H Mink, T Levy, and J V Crues. Tears of the anterior cruciate ligament and menisci of the knee: MR imaging evaluation. *Radiology*, 1988 167:3, 769-774
32. Chen, W.-T., Shih, T.T.-F., Tu, H.-Y., Chen, R.-C., Shau, W.-Y. Partial and complete tear of the anterior cruciate ligament: Direct and indirect MR signs. *Acta Radiologica*, Volume 43, Issue 5, September 2002, Pages 511-516
33. G A Tung, L M Davis, M E Wiggins, P D Fadale. Tears of the anterior cruciate ligament: primary and secondary signs at MR imaging. *Radiology*, Sep 1 1993.

34. Sebastián Irrázaval, Masahiro Kurosaka, Moises Cohen, Freddie H Fu, Anterior cruciate ligament reconstruction, *Journal of ISAKOS*, Volume 1, Issue 1, 2016, Pages 38-52,ISSN 2059-7754.
35. Crawford SN, Waterman BR, Lubowitz JH. Long-term failure of anterior cruciate ligament reconstruction. *Arthroscopy*. 2013 Sep;29(9):1566-71.
36. Janssen RP, Scheffler SU. Intra-articular remodelling of hamstring tendon grafts after anterior cruciate ligament reconstruction. *Knee Surg Sports Traumatol Arthrosc*. 2014 Sep;22(9):2102-8.
37. Grassi A, Bailey JR, Signorelli C, Carbone G, Tchonang Wakam A, Lucidi GA, Zaffagnini S. Magnetic resonance imaging after anterior cruciate ligament reconstruction: A practical guide. *World J Orthop*. 2016 Oct 18;7(10):638-649.
38. Ralph Gnannt MD, Avneesh Chhabra MD, John S. Theodoropoulos MD, Juerg Hodler MD, MBA, Gustav Andreisek MD. MR imaging of the postoperative knee. *Journal of Magnetic Resonance Imaging*, Volume34, Issue5, November 2011, Pages 1007-1021.
39. Ali Naraghi. Lawrence White. MRI Evaluation of the Postoperative Knee: Special Considerations and Pitfalls. *Clinics in Sports Medicine*. Volume 25, issue 4, P703-725, OCTOBER 01, 2006
40. Amendola A, Stolley MP. What do we really know about allografts? *Clin Sports Med*. 2009 Apr;28(2):215-22.41. Markolf KL, Mensch JS, Amstutz HC. Stiffness and laxity of the knee--the contributions of the supporting structures. A quantitative in vitro study. *J Bone Joint Surg Am*. 1976 Jul;58(5):583-94.
42. Griffin LY, Albohm MJ, Arendt EA, et al. Understanding and Preventing Noncontact Anterior Cruciate Ligament Injuries: A Review of the Hunt Valley II Meeting, January 2005. *The American Journal of Sports Medicine*. 2006;34(9):1512-1532.
43. Eberhardt C, Jäger A, Schwetlick G, Rauschmann MA. Geschichte der Chirurgie des vorderen Kreuzbandes [History of surgery of the anterior cruciate ligament]. *Orthopade*. 2002 Aug;31(8):702-9. German.

44. Griffin LY, Agel J, Albohm MJ, Arendt EA, Dick RW, Garrett WE, Garrick JG, Hewett TE, Huston L, Ireland ML, Johnson RJ, Kibler WB, Lephart S, Lewis JL, Lindenfeld TN, Mandelbaum BR, Marchak P, Teitz CC, Wojtys EM. Noncontact anterior cruciate ligament injuries: risk factors and prevention strategies. *J Am Acad Orthop Surg.* 2000 May-Jun;8(3):141-50.

7. ŽIVOTOPIS

Osobni podaci

Ime i prezime: Roko Gulan

Datum rođenja: 03.05. 1994.

email: gulanroko@gmail.com

Obrazovanje

2018.-2022. Diplomski studij radiološke tehnologije, Sveučilišni odjel zdravstvenih studija Sveučilišta u Splitu

2015.-2018. Zdravstveno veleučilište Zagreb , smjer Radiološka tehnologija

2009.-2013. Gimnazija Vladimira Nazora, Zadar

Radno iskustvo (u struci)

2020.-2022. OB Zadar, Odjel za radiologiju

2018.-2019. OB Zadar, stručno osposobljavanje za rad

Dodatne informacije

- poznavanje rada na računalu i u MS Office-u
- poznavanje rada u PACS-u i syngo. via sustavu
- poznavanje i aktivno korištenje u govoru i pisanju engleskog jezika, osnove talijanskog i njemačkog jezika

8. PRILOZI

Slika 15. Pojednostavljeni prikaz anatomskih struktura koljena (preuzeto sa: <https://www.svkatarina.hr/centar-izvrsnosti/2/ortopedija-i-sportska-medicina/operativni-zahvati-hrskavicnih-ostecenja/428>)

Slika 2. Anatomski položaj prednjeg križnog ligamenta (preuzeto sa: <https://www.poliklinikaribnjak.hr/ortopedija/prednji-krizni-ligament/>)

Slika 3. Šmigielski i suradnici mjere debljinu (A) i širinu (B) srednjeg supstanca prednjeg križnog ligamenta poput vrpce (preuzeto sa: <https://link.springer.com/article/10.1007/s00167-014-3146-7>)

Slika 4. Diferencijacija ACL-a u dva funkcionalna snopa, anteromedijalni snop (AMB) i posterolateralni snop (PLB) pri ekstenziji i fleksiji (preuzeto sa: <https://radiologykey.com/anterior-cruciate-ligament-acl/>)

Slika 5. Prikaz normalne i rupturirane stražnje ukrižene sveze (preuzeto sa: <https://yorkshirekneeclinic.com/knee-conditions/complex-knee-ligament-injuries/>)

Slika 6. Lateralna snimka koljena pokazuje pomaknutu avulzijsku frakturu prednjeg križnog ligamenta (crna strelica) na prednjoj interkondilnoj eminenciji tibije. Fragment prijeloma je potpuno izdignut od native kosti. Povećana neprozirnost mekog tkiva u suprapatelarnoj vrećici (bijele strelice) i infrapatelarnoj vrećici (bijeli vrhovi strelica) u skladu je s hemartrozom; B: Reformatirana sagitalna kompjuterizirana tomografska slika istog pacijenta kroz srednji tibijalni plato prikazuje pomaknutu avulzijsku frakturu tibijalne interkondilarne eminencije (bijela strelica) (preuzeto sa: <https://www.wjgnet.com/2218-5836/full/v2/i8/75.htm>)

Slika 7. Lateralne snimke koljena dva pacijenta s potpunim rascjepom prednjeg križnog ligamenta (ACL). O: Znak dubokog zarezaja je abnormalno produblјivanje kondilofemoralnog sulkusa veće od 1,5 mm (bijela strelica); B: Znak dugog zarezaja je abnormalno produljenje kondilofemoralnog sulkusa (crna ravna linija). Ova dva znaka upućuju na osteohondralnu frakturu lateralnog femoralnog kondila i vrlo su povezana s

kidanjem ACL-a, iako to nisu česti nalazi. (preuzeto sa: <https://www.wjgnet.com/2218-5836/full/v2/i8/75.htm>)

Slika 16. Upitnik za pacijenta prije pregleda MR-om (preuzeto sa: <http://sestrinstvo.kbcm.hr/wp-content/uploads/2014/09/MR-Magnetna-rezonanca.pdf>)

Slika 9. Položaj pacijenta za MR-koljena (preuzeto sa: arhiva autora)

Slika 10. Prikaz frakture tibijalnog platoa u frontalnoj i sagitalnoj ravnini na MR-u (preuzeto sa: https://www.researchgate.net/figure/Schatzker-type-III-tibial-plateau-fracture-on-anteroposterior-and-lateral-magnetic_fig1_350605585)

Slika 11. Normalna magnetska rezonancija anatomije križnih ligamenata. (A) Sagitalna (FSE PD) sekvenca prikazuje prugasta područja izointenzivnog signala unutar normalnog prednjeg križnog ligamenta (ACL). (B) Sagitalna FSE PD sekvenca prikazuje intenzitet tamnog signala stražnjeg križnog ligamenta (PCL), koji ima stražnju konveksnu konfiguraciju (strelice). (C, D) Susjedne koronalne FSE PD sekvence normalnih ACL i PCL. Obratite pažnju na intenzitet tamnog signala PCL (vrh strelice) i relativno visok intenzitet signala ACL-a u blizini njegove tibijalne insercije. Vizualiziraju se anteromedijalni i posterolateralni snopovi ACL-a (strelice). (preuzeto sa: <https://reader.elsevier.com/reader/sd/pii/S0846537109002241?token=3478502E013E4C77B58AC8A2449373BA3D31CC99CFFAB4D61B3452157B18B31D36EC7EAF825A594CC69BA988C5EF0C1E&originRegion=eu-west-1&originCreation=20220621093108>)

Slika 12. Akutni potpuni prekid prednjeg križnog ligamenta (ACL). (A) Sagitalna FSE T2 sekvenca prikazuje distalni dio rupturiranog ACL-a, koji je zadebljan, hiperintenzivan i horizontalno orijentiran (strelice). Njegova je os abnormalno spljoštena (udaljena od Blumensaatove linije). (B) Sagitalna FSE T2 sekvenca prikazuje kontuzije kostiju (strelice) u lateralnom femoralnom kondilu i posterolateralnom tibijalnom platou. Prisutni su produbljeni lateralni femoralni sulkus (vrh strelice) i prednja tibijalna translacija. (C) FSE T2 koronalna sekvenca prikazuje zadebljanje ACL-a, s povećanim intenzitetom signala unutar svojih vlakana (strelica). (preuzeto sa: <https://reader.elsevier.com/reader/41?tok&originRegion=eu-west-1&originCreation=20220621093108>)

Slika 13. Kronično potpuno kidanje prednjeg križnog ligamenta (ACL) s izljevom u zglob. (A) FSE T2 sekvenca prikazuje odsutnost ACL-a. Prisutna je mala količina zglobnog izljeva. (B) FSE T2 koronalna sekvenca pokazuje odsutnost ACL-a u interkondilarnom usjeku (znak praznog zareza) (strelice). (preuzeto sa: <https://reader.elsevier.com/reader/sd/pii/S0846537109002241?token=3478502E013E4C77B58AC8A2449373BA3D31CC99Cwest-1&originCreation=20220621093108>)

Slika 14. Uspješna rekonstrukcija prednjeg križnog ligamenta autograftom Gracilis i Semitendinosus s normalnim procesom cijeljenja. U 6. mjesecu moguće je u T2-Fast recovery sat-spin echo (FRFSE) sekvenci procijeniti hiperintenzivnu liniju unutar tijela transplantata. Transplantat je okružen tkivom srednjeg intenziteta signala (crvene strelice), koje predstavlja vaskularizaciju i sinovijalizaciju (A). U 12. mjesecu periligamentni signal je nestao, a signal transplantata se smanjio nalik na PCL (B). (preuzeto sa: <https://www.wjgnet.com/2218-5836/full/v7/i10/638.htm>)

Tablica 1. Funkcija mišića u koljenom zglobu

Tablica 3. Intrinzični i ekstrinzični čimbenici koji utječu na ACL ozljede