

Upotreba radiografije i kompjutorizirane tomografije u trudnoći: pregledni članak

Jerić, Tereza

Master's thesis / Diplomski rad

2022

Degree Grantor / Ustanova koja je dodijelila akademski / stručni stupanj: **University of Split / Sveučilište u Splitu**

Permanent link / Trajna poveznica: <https://um.nsk.hr/um:nbn:hr:176:777714>

Rights / Prava: [In copyright](#) / [Zaštićeno autorskim pravom.](#)

Download date / Datum preuzimanja: **2024-12-24**



Sveučilišni odjel zdravstvenih studija
SVEUČILIŠTE U SPLITU

Repository / Repozitorij:

[Repository of the University Department for Health Studies, University of Split](#)



UNIVERSITY OF SPLIT



DIGITALNI AKADEMSKI ARHIVI I REPOZITORIJI

SVEUČILIŠTE U SPLITU

Podružnica

SVEUČILIŠNI ODJEL ZDRAVSTVENIH STUDIJA
DIPLOMSKI STUDIJ RADIOLOŠKE TEHNOLOGIJE

Tereza Jerić

**UPOTREBA RADIOGRAFIJE I KOMPJUTORIZIRANE
TOMOGRAFIJE U TRUDNOĆI: PREGLEDNI ČLANAK**

Diplomski rad

Split, 2022.godine

SVEUČILIŠTE U SPLITU

Podružnica

SVEUČILIŠNI ODJEL ZDRAVSTVENIH STUDIJA
DIPLOMSKI STUDIJ RADIOLOŠKE TEHNOLOGIJE

Tereza Jerić

**UPOTREBA RADIOGRAFIJE I KOMPJUTORIZIRANE
TOMOGRAFIJE U TRUDNOĆI: PREGLEDNI ČLANAK**

**THE USE OF RADIOGRAPHY AND COMPUTED
TOMOGRAPHY IN PREGNANCY: REVIEW ARTICLE**

Diplomski rad/Master's Thesis

Mentor:

Doc. dr. sc. Maja Marinović Guić

Split, 2022.godine

Sveučilište u Splitu

Sveučilišni odjel zdravstvenih studija

Radiološka tehnologija

Znanstveno područje: Biomedicina i zdravstvo

Znanstveno polje: Temeljne medicinske znanosti

Mentor: Doc. dr. sc. Maja Marinović Guić

**UPOTREBA RADIOGRAFIJE I KOMPJUTORIZIRANE TOMOGRAFIJE U TRUDNOĆI:
PREGLEDNI ČLANAK**

Tereza Jerić, 66188

SAŽETAK

Napretkom radiologije povećala se i upotreba radioloških pregleda u trudnoći, osobito kompjutorizirane tomografije, metode koja koristi ionizirajuće zračenje. Istovremeno porasla je i svijest, zabrinutost i zablude među javnošću i zdravstvenim radnicima o potencijalnim rizicima izlaganja ionizirajućem zračenju majke i fetusa. Potrebno je odvagnuti rizik izlaganja majke i djeteta ionizirajućem zračenju u svrhu postavljanja točne dijagnoze koja može biti životno ugrožavajuća. Neželjni učinci zračenja mogu biti deterministički i stohastički. Deterministički učinci zračenja proizlaze iz oštećenja određenog broja stanica, s točno određenim pragom doze prije nego dođe do oštećenja. Ne očekuje se deterministički učinak od praktičnog značaja ispod doze od 100 mGy. Stohastički učinci ionizirajućeg zračenja proizlaze iz oštećenja pojedine stanice i mogu dovesti do karcinogeneze.

Fetalne doze zračenja do 1 mGy—koje se koriste u većini radioloških pregleda područja ispod koljena i iznad dijafragme—smatraju se prihvatljivima, s dodatnim rizikom od karcinogeneze za dijete manjim od jedan na 10 000. S većim dozama (npr. fetalna doza od 20-50 mGy primljena tijekom CT-a zdjelice), rizik od karcinogeneze povećava se otprilike za faktor 2, iako ostaje nizak u apsolutnom smislu (manje od jedan u 250). Sve radiološke ustanove trebale bi imati pisane upute za probir i liječenje trudnica.

Kontrolirane studije o primjeni niskoosmolalnih jodnih kontrastnih sredstava tijekom trudnoće u žena ne postoje dok životinjske studije in vivo ne pokazuju mutagene i teratogene učinke stoga se primjena ovih kontrastnih sredstava u trudnoći preporuča jedino ukoliko se bez njih ne bi mogla dobiti klinički važna dijagnostička informacija. Ako se jodirani spojevi koriste tijekom trudnoće, funkciju štitnjače novorođenčeta treba provjeriti tijekom 1. tjedna života. Ukoliko je potrebno trudnicu snimati metodom koja koristi ionizirajuće zračenje potrebno je odvagnuti rizike za majku i dijete, prilagodbom radiološke metode smanjiti dozu zračenja te nakon snimanja osigurati savjetovanje s medicinskim fizičarom, ginekologom i radiologom.

Ključne riječi: trudnoća; radiografija; kompjutorizirana tomografija

Rad sadrži: 55 stranica, 7 slika, 56 literarnih referenci

Jezik izvornika: hrvatski

BASIC DOCUMENTATION CARD

MASTER THESIS

University of Split

University Department for Health Studies

Radiological Technology

Scientific area: Biomedicine and health care

Scientific field: Basic medical sciences

Supervisor: Doc. dr. sc. Maja Marinović Guić

THE USE OF RADIOGRAPHY AND COMPUTED TOMOGRAPHY IN PREGNANCY: REVIEW ARTICLE

Tereza Jerić, 66188

SUMMARY

With the progress of radiology, the use of radiological methods during pregnancy has also increased, especially computed tomography, a method that uses ionizing radiation. At the same time, awareness, concern, and misconceptions among the public and health professionals about the potential risks of exposure to ionizing radiation for the mother and fetus have also increased. It is necessary to weigh the risk of exposure of mother and child to ionizing radiation in order to establish an accurate diagnosis, which can be life-threatening. Radiation adverse effects can be deterministic and stochastic. Deterministic effects occur when a certain number of cells is damaged, with a precisely defined dose threshold before damage occurs. Below a dose of 100 mGy there is no expected deterministic effect of practical significance. Stochastic effects of ionizing radiation occurs when there is damage to individual cells and can result with carcinogenesis.

Fetal doses of radiation up to 1 mGy—used in most radiological examinations of the area below the knee and over the diaphragm—are considered admissible, with a risk of carcinogenesis for child less than one in 10,000. With higher doses (e.g. fetal doses of 20-50 mGy received during a CT of pelvic region), the risk of carcinogenesis grows by about factor of 2, but it remains low in absolute terms (less than one in 250). All radiological institutions should have a written instructions for the screening and treatment of pregnant women.

Controlled studies on the use of low-osmolality iodine contrast agents during pregnancy in women do not exist, while animal studies in vivo do not show mutagenic and teratogenic effects, therefore the use of these contrast agents during pregnancy is recommended only if clinically important diagnostic information could not be obtained without them.

If it is necessary to scan a pregnant woman with a method that uses ionizing radiation, it is necessary to weigh the risks for the mother and child, to reduce the radiation dose by adapting the method, and after the scan to ensure consultation with a physicist, gynecologist and radiologist.

Key words: pregnancy; radiography; computed tomography

Thesis contains: 55 pages, 7 figures, 56 references

Original in: Croatian

SADRŽAJ

1. UVOD	1
2. CILJ RADA.....	2
3. IZVORI PODATAKA I METODE	3
4. IONIZIRAJUĆE ZRAČENJE.....	4
5. DOZA ZRAČENJA, RIZIK I TRUDNOĆA	6
5.1. MJERNE JEDINICE.....	6
5.2. DOZA ZRAČENJA	7
5.3. RIZICI KOJIMA JE IZLOŽENA MAJKA	10
5.4. RIZICI KOJIMA JE IZLOŽEN FETUS	10
5.4.1. Spontani pobačaj	11
5.4.2. Teratogeneza	12
5.4.3. Karcinogeneza	12
6. PROCJENA FETALNE DOZE	13
7. OSOBITOSTI MODALITETA	14
7.1. MODALITETI KOJI KORISTE IONIZIRAJUĆE ZRAČENJE	14
7.1.1. Kompjutorizirana tomografija.....	14
7.1.2. Nuklearna scintigrafija	17
7.1.3. Fluoroskopija, intervencijska radiologija i radiografija	18
7.2. MODALITETI KOJI KORISTE NEIONIZIRAJUĆE ZRAČENJE	19
7.2.1. Magnetna rezonancija.....	19
7.2.2. Ultrazvuk	20
8. UPOTREBA RADIOGRAFIJE U TRUDNOĆI.....	22
8.1. UTVRĐIVANJE TRUDNOĆE I DOJENJA	23
9. UPOTREBA KOMPJUTORIZIRANE TOMOGRAFIJE U TRUDNOĆI	27
9.1. PLUĆNA EMBOLIJA U TRUDNICA.....	28
9.2. RADIOLOŠKA OBRADA TRAUME U TRUDNICA.....	32

9.2.1. Pregled ultrazvukom	32
9.2.2. Konvencionalna radiografija i CT	33
10. PRIMJENA KONTRASTNIH SREDSTAVA U TRUDNICA.....	38
10.1. JODNA KONTRASTNA SREDSTVA	38
10.2. GADOLINIJSKA KONTRASTNA SREDSTVA	39
10.3. NUSPOJAVE KONTRASTNIH SREDSTAVA	41
10.3.1. Akutne alergijske reakcije	42
11. SAVJETOVANJE, INFORMIRANI PRISTANAK I UPRAVLJANJE RIZIKOM.....	44
11.1. PROBIR TRUDNOĆE.....	44
11.2. TOČNOST TESTA TRUDNOĆE	45
11.3. SAVJETOVANJE I INFORMIRANI PRISTANAK	45
12. ZAKLJUČAK	47
13. LITERATURA.....	48
15. ŽIVOTOPIS	54

1. UVOD

Kako korištenje slikovne obrade u evaluaciji trudnica i dojilja i dalje raste, pogrešna percepcija zračenja i sigurnosnih rizika se povećala, što je dovelo do često neopravdanih zabrinutosti među pacijentima i kliničarima. Kada se radiološki pregledi koriste na odgovarajući način, koristi koje proizlaze iz dobivenih informacija obično nadmašuju rizike.

Ovaj diplomski rad opisuje pitanja prikladnosti i sigurnosti, procijenjene doze za dio slikovnih metoda koje koriste ionizirajuće zračenje, rizike od zračenja za majku i plod tijekom različitih faza trudnoće, te korištenje jodnih kontrastnih sredstava ili gadolinijских kontrastnih sredstava i radiotraceru u trudnica.

Mora se odvagnuti rizik zračenja majke s potencijalnim posljedicama propuštanja po život opasne dijagnoze kao što je plućna embolija. Rizici za fetus (tj. spontani pobačaj, teratogeneza ili karcinogeneza) variraju ovisno o gestacijskom razdoblju i modalitetu snimanja te ih treba razmotriti u kontekstu potencijalne koristi medicinski nužne dijagnostičke obrade.

Kada je to izvedivo i medicinski indicirano, u trudnica i dojilja su poželjni modaliteti koji ne koriste ionizirajuće zračenje (npr. magnetska rezonancija). Radiolozi bi trebali nastojati smanjiti rizike od zračenja za majku i fetus, učinkovito savjetovati pacijentice i promicati realistično razumijevanje rizika povezanih sa snimanjem tijekom trudnoće i dojenja.

Primjena radioloških pregleda u trudnica se više nego udvostručila tijekom proteklog desetljeća u Sjedinjenim Američkim Državama (1). Najviše povećanje se može pripisati modalitetima koji koriste ionizirajuće zračenje. Najviše je porasla uporaba kompjuterizirane tomografije (CT), za otprilike 25% godišnje, nakon čega slijedi nuklearna medicina, čija je uporaba na godišnjoj razini porasla za 12% (2).

U isto vrijeme, među javnošću i zdravstvenim radnicima rasli su svijest, zabrinutost i zablude o potencijalnim rizicima zračenja fetusa i majke uzrokovanih ovim modalitetima. Ankete obiteljskih liječnika, ginekologa i radiologa pokazale su sveprisutne nedostatke u znanju među praktičarima o ovom pitanju (3). Takve zablude mogu dovesti do pretjerane i nepotrebne tjeskobe među pacijenticama, kašnjenja u dijagnostici i liječenju, ili čak do neprikladnog prekida trudnoće.

2. CILJ RADA

Cilj ovog diplomskog rada je predstaviti rizike sigurnosna pitanja vezana uz snimanje trudnica, upoznati čitatelje s preporukama za snimanje utemeljenim na dokazima i pružiti praktične smjernice o savjetovanju pacijenata, dobivanju informiranog pristanka, minimiziranju rizika i pridržavanju ALARA načela.

3. IZVORI PODATAKA I METODE

Rad je zbir svih izvora pronađenih na ovu temu, članci su korišteni kao podloga, uz dostupne stručne knjige te pravilnike i postupnike vezane uz navedenu problematiku.

Sustavno pretraživanje znanstvenih članaka izvedeno je koristeći bazu podataka PubMed.gov. Ključni pojmovi su prilikom pretraživanja korišteni u različitim kombinacijama, a to su: *imaging during pregnancy, radiography of pregnant patients, prenatal imaging, computed tomography in pregnant patients*. Pretraga je rezultirala s 56 članaka dostupnih prema ključnim pojmovima. Iz pretrage su isključeni članci koji se odnose na intervencijsku i nuklearnu radiologiju te radioterapiju. Pretraga je uključila isključivo članke napisane na engleskom jeziku.

Osim znanstvenih članaka, korištene su i trenutno važeće preporuke Međunarodne komisije za zaštitu od zračenja (*International Commission on Radiological Protection, ICRP*) i Međunarodne agencije za atomsku energiju (*International Atomic Energy Agency, IAEA*) te ESUR (engl. *European society of urogenital radiology*).

4. IONIZIRAJUĆE ZRAČENJE

Ionizirajuće zračenje ionizira tvar s kojom je u međudjelovanju, odnosno predaje dio ili svu energiju tvari, što mijenja svojstva ozračene tvari. Fotoni ili elementarne čestice emitiraju se pri predaji energije kada dolazi do promjene energijskog stanja ili sastava atoma i atomske jezgre. Izvori ionizirajućeg zračenja mogu biti prirodni i umjetni, a međudjelovanje zračenja i tvari može imati pozitivne ili negativne posljedice (4).

Svi živi organizmi svakodnevno su izloženi zračenju. Uz dijagnostičko i terapijsko medicinsko izlaganje, kronično smo izloženi pozadinskom zračenju kozmičkih zraka, radioaktivnog otpada, raspadanja radona, nuklearnih testova i nesreća. Doprinos dozi od prirodnih radionuklida mnogo je veći. Posljednjih godina postalo je očito da je udisanje kratkotrajnih produkata raspadanja ^{222}Rn jedan od važnijih izvora prirodnog izlaganja.

Dijagnostička primjena ionizirajućeg zračenja u medicini uključuje korištenje rendgenskih zraka i radioizotopa u dijagnostičkom oslikavanju. Prirodno zračenje i radioaktivnost u okolišu, uz dijagnostičku medicinsku ekspoziciju, čine najveći dio akumulirane godišnje doze za ljude koji tijekom svoje svakodnevne radne aktivnosti nisu profesionalno izloženi ionizirajućem zračenju iz drugih izvora.

Unatoč golemim prednostima koje proizlaze iz različitih medicinskih primjena, zračenje može biti štetno i dobro je poznato kao kancerogeno za žive organizme (5). Štetni učinci zračenja grupirani su u dvije kategorije: deterministički učinci i stohastički učinci. Deterministički učinci temelje se na ubijanju stanica i karakterizira ih granična doza. Ispod granične doze nema kliničkog učinka. Stohastički učinci povezani su s dugotrajnim, niskim (kroničnim) izlaganjem zračenju.

Uz izloženost iznad granične doze, težina ozljede raste s dozom. Vjerojatnosti štetnih učinaka izloženosti niskim dozama zračenja procjenjuju se ekstrapolacijom iz podataka dobivenih nakon izlaganja visokim dozama zračenja, korištenjem linearnog modela bez praga, (*Linear no-threshold*, LNT model). Koristeći ovaj model, mogući rizici od izlaganja niskim dozama ionizirajućeg zračenja (ispod 100 mSv) procjenjuju se ekstrapolacijom iz podataka dobivenih nakon izlaganja većim dozama zračenja (6). LNT model se naširoko koristi za uspostavljanje međunarodnih pravila i standarda zaštite od zračenja prateći predodžbu da povećanje fizičkog taloženja energije ionizacijskog zračenja linearno povećava kancerogeni rizik s povećanjem doze.

Konvencionalni model, koji se temelji na izravnom ciljanom učinku zračenja, razvio se u radiobiologiju i proširen je tako da se primjenjuje na zdravstvene rizike od zračenja i da vodi praksu zaštite od zračenja. Učinci zračenja objašnjeni su teorijom cilja. Prema tome, štetni učinci zračenja, kao što su mutacija i karcinogeneza, pripisuju se oštećenju stanične mete, koja se obično identificira kao nuklearna DNK putem izravne apsorpcije energije zračenja, čije su posljedice izražene u preživjelim ozračenim stanicama (6).

Iako se ovaj model primjenjuje pažljivo i konzervativno, postoji prostor za zabrinutost oko valjanosti ovako dobivenih rizika izloženosti niskim dozama jer su se nakupili brojni nalazi koji se ne mogu objasniti klasičnom "teorijom cilja" radijacijske biologije. Specifični stanični odgovori opaženi kao odgovor na nisku dozu i/ili nisku dozu zračenja opisani su kao radioadaptivni odgovor, radijacijski inducirani odgovor promatrača, hiper-radioosjetljivost niske doze i genomska nestabilnost.

Svi ovi fenomeni smatraju se odgovorima na zračenje koji uključuju neciljane molekule ili molekule koje nisu izravno stupile u interakciju sa zračenjem (7). Širenje štetnih učinaka s ozračenih na neozračene promatračke stanice bi, vjerojatno, rezultiralo supralinearnim odnosima doza-odgovor. Nasuprot tome, ekspresija adaptivnih odgovora koji ublažavaju početne štetne učinke izazvane zračenjem bi sugerirala infralinearne odnos doza-odgovor ili postojanje praga doze, ispod koje ne bi bilo rizika.

Koliko će oštećenje ionizirajuće zračenje izazvati ovisi o količini energije, brzini i vremenu u kojem masa neke tvari primi energiju zračenja. Učinak zračenja ovisi o mjestu i vrsti oštećenja, funkciji i vrsti ozračene stanice te o broju oštećenih stanica. Kada je brzina primanja doze mala ili kada postoji dovoljno dug razmak između primljenih pojedinačnih doza, tkivo mitozom nadomješta stanice.

Nediferencirane stanice, stanice koje se neprekidno i brzo dijele, kao što su matične stanice krvotvornog tkiva i spolnih žlijezda, stanice kože i sluznica te crijevne resice, najosjetljivije su na ionizirajuće zračenje. Mišićne stanice, živčani sustav, koštana i solidna tkiva, tj. stanice koje se rijetko ili nikada ne dijele, slabo su osjetljive na izloženost zračenju. Kada dođe do oštećenja genetskog koda stanice, a stanica preživi „kopije stanice“ se promijene i može doći do problema s kromosomskim aberacijama, neoplastičnim rastom, gubitkom supresorskih gena što može rezultirati nastankom solidnih tumora ili aktivacijom onkogeni (podloga za nastanak leukemije). Utjecaj zračenja na tijelo je manji što je ozračen dio tijela manji bez obzira na veličinu primljene doze (4).

5. DOZA ZRAČENJA, RIZIK I TRUDNOĆA

5.1. MJERNE JEDINICE

U radiologiji i radiološkoj fizici postoji veliki broj različitih doza zračenja. Razlikujemo dvije vrste: fizikalnu dozu koja predstavlja količinu zračenja koja je apsorbirana u određenom volumenu te biološku koja osim fizikalne doze uključuje i vrstu zračenja (težinski faktor radijacije), vremensku raspodjelu, različitu osjetljivost ozračenog tkiva (težinski faktor tkiva), te druge faktore koji imaju manje utjecaja.

Osnovne jedinice korištene u radiologiji su: ekspozicijska doza, doza apsorpcije, ekvivalentna doza i doza zračenja radioaktivnih izotopa.

Ekspozicijska doza je količina zračenja kojoj je čovjek izložen (8). Predstavlja ionizaciju zraka koju izaziva određeno zračenje, bez obzira koliko je zračenja apsorbirano u tkivu. Za istu se nekoć upotrebljavala stara jedinica 1 Rentgen (1R), dok ju je sada zamijenila jedinica 1 kulon na kilogram (1 C/kg).

Apsorbirana doza predstavlja količinu primljene energije na određenu tkivnu masu. Ona je odgovorna za biološki učinak jer predaje svu energiju tkivima (8). Stara jedinica kojom se označavala je 1 rad, ali trenutno se koristi 1 Gy (Gray). 1 Gy predstavlja dozu zračenja kod koje se u tkivu kojem je težina 1 kg, apsorbira količina energije od 1 džula. Količina od 1 Gy je u starim jedinicama iznosila 100 rada.

Ekvivalentna doza je najbolji pokazatelj rizika izloženosti zračenju. Ista se dobiva umnoškom apsorbirane doze i RBE-a (relativnim biološkim efikasnostima zračenja). Različite vrste zračenja imaju i drugačiji biološki učinak. Stara jedinica koja se koristila za ekvivalentnu dozu je Rem, kojeg je zamijenio Sievert (Sv). 1 Sv iznosi 100 rema.

Radioaktivno zračenje se označava kao broj raspada atoma izotopa u jedinici vremena. Stara jedinica koja se koristila je 1 Curie, dok se trenutno koristi Becquerel. 1 Bq predstavlja 1 raspad u 1 sekundi (8).

Doze izloženosti utječu na vrstu pretraga koja se izvodi, volumenu ozračenog tijela, širini rentgenskog snopa, mA i Kv (intenzitetu i prodornosti rentgenskog zračenja), vrsti uređaja, načinu na koji se pretraga izvodi te trajanju postupka izloženosti zračenju (8).

5.2. DOZA ZRAČENJA

Tijekom 9 mjeseci trudnoće, procijenjena doza zračenja majke od pozadinskog zračenja koje se prirodno javlja iznosi približno 2,3 mSv u cijelom svijetu i varira prema zemljopisnom položaju i nadmorskoj visini (9).

Prosječna fetalna doza je približno 0,5-1 mSv zbog atenuacije kroz majčino tkivo (9). Za trudnice koje rade s izvorima ionizirajućeg zračenja, gornje granice doze za majku preporučene od strane ICRP-a, Nacionalnog vijeća za mjerenje i zaštitu od zračenja i Nuklearne regulatorne komisije trebale bi biti manje od 5 mGy. Slično, fetalna doza zračenja bi trebala biti manja od 1 mGy tijekom ukupnog gestacijskog razdoblja (10).

Ova doza (manja od 1 mGy) ista je kao i za opću populaciju koji su slučajno izloženi zračenju (tj. fetus je nedužni promatrač). Radnice na radiologiji, koje su svjesne trudnoće, trebaju pomno pratiti svoju osobnu dozu i izračunatu fetalnu dozu tijekom cijele trudnoće. Općenito, doktoricama i inženjerkama koje su trudne i poduzimaju mjere opreza kako bi ograničile svoju izloženost vezanu uz intervenciju ili intraoperativnu fluoroskopiju neće biti teško ispuniti ove zahtjeve.

Pojavio se konsenzus da kada je fetalna doza zračenja manja od 50 mGy, rizik za pobačaj ili malformaciju je zanemariv u usporedbi s drugim rizicima trudnoće(10). Korištenjem tipičnih parametara malo je vjerojatno da će single-phase CT skeniranje doseći ovu razinu doze (11). Fetalna doza manja od 100 mGy također se ne bi trebala smatrati razlogom za prekid trudnoće. Zapravo, Američki radiološki koledž (*American College of Radiology, ACR*) opisuje učinke zračenja ove razine kao “vjerojatno previše suptilne da bi bili klinički detektirajući”, a neki autori sugeriraju da se doza manja od 100 mGy može koristiti kao razina doze bez štetnog učinka (11), bez obzira na gestacijsku dob fetusa.

Ako fetalna doza dosegne razine veće od 150 mGy, postoji veća vjerojatnost malformacije (10). Neki autori sugeriraju da je izloženost zračenju većem od 500 mGy tijekom razvoja neurona (tj. između 7. i 25. tjedna trudnoće) može biti povezana sa značajno povećanim rizikom od teške mentalne retardacije, i u ovim uvjetima inducirani pobačaj može biti preporučen (10,11).

Međutim, ovo ostaje izvor kontroverzi, a drugi autori sugeriraju da se niža fetalna doza (>200 mGy) može koristiti kao prag za savjetovanje o pobačaju (12). Odluku o pobačaju treba izvršiti na temelju individualnih okolnosti i dodatnih rizika, npr. kao gestacijska dob fetusa u vrijeme izlaganja.

Apsorbirane doze za veliku većinu ispravno obavljenih dijagnostičkih pregleda trebale bi biti manje od 50 mGy osim u slučaju višestrukih pregleda koji se moraju obaviti tijekom trudnoće (11). Tipične doze zračenja za različite vrste snimanja date su u Tablici 1.

Tablica 1. Doze zračenja povezane s čestim radiološkim pregledima.

Modificirano iz: Tirada N, Dreizin D, Khati NJ, Akin EA, Zeman RK. Imaging Pregnant and Lactating Patients. Radiographics. 2015 Oct;35(6):1751-65 (13).

Modalitet	Fetalna doza (mGy)	Doza majke (mSv)	Doza dojke (mGy)
CT			
Glava ili vrat	1.0-10	0.9-4.0	...
Pulmonalna angiografija	0.01-0.66	2.7-40	8-70
Abdomen	1.3-35	3.5-25	...
Zdjelica	10-50	3.3-10	...
Abdomen i zdjelica	13-25	3-45	...
Aortografija aorte u toraksu, abdomenu i zdjelici, s kontrastom ili bez njega	6.7-56	4-68	16-130
Angiografija koronarne arterije	0.1-3	7-39	10-90
Nativni CT abdomena i zdjelice za procjenu nefrolitijaze	10-11	3-10	...
Nuklearna medicina			
Niskodozna perfuzijska scintigrafija	0.1-0.5	0.6-1.0	0.1-0.3
V/Q scintigrafija	0.1-0.8	1.2-2.8	0.2-0.7
Scintigrafija kostiju tehnecij 99m	10-50	6.7	...
Fluor 18 FDG PET/CT scintigrafija cijelog tijela	9.4-21.9	13.5-31.9	14
Fluor 18 FDG PET miokardijalna održivost	6.8-8.1	7	...
Perfuzija miokarda s Tc99m-sestamibi	17	11.4-14.8	...
Perfuzija miokarda s Tc99m-tetrofosmin	8.45	9.3-11.6	...
Radiografija			
Mamografija, dvije projekcije	0.001–0.01	0.1–0.7	3
Radiografija pluća, dvije projekcije	0.0005–0.01	0.06–0.29	<0.04
Radiografija vratne kralježnice i ekstremiteta	<0.001	0.03–0.22	...
Radiografija abdomena	0.1–0.3	0.01–1.1	...
Radiografija lumbalne kralježnice	1.0–10	0.5–1.8	...
Drugo			
Intravenska pijelografija	5-10	0.7-3.7	...
Irigografija s dvokontrastrnim sredstvom	1.0-20	2.0-18.0	...
Pregled tankog crijeva	7	3.0-7.8	...

Napomena – Procijenjena doza varira ovisno o protokolu, vrsti i dozi radiotraceru, načinu izračuna doze, i čimbenicima ovisnima o pacijentu (npr. težina ili tjelesni habitus i postotak žljezdanog tkiva dojke). FDG = fluorodeoksiglukoza, PET = pozitronska emisijska tomografija, V/Q = ventilacijska perfuzija.

5.3. RIZICI KOJIMA JE IZLOŽENA MAJKA

Na neželjene učinke povezane s radiološkim pretragama u trudnoći treba misliti kao na rizike za majku i rizike za fetus. Tijekom trudnoće i u prvom postporođajnom mjesecu, tkivo dojke pacijentice je više osjetljivo na zračenje zbog proliferacije žlijezda (14).

Dvadesetogodišnja žena koja nije trudna, a podvrgnuta je CT angiografiji prsnog koša i prima dozu od 10 mGy, ima procijenjeni životni rizik ili višak rizika koji se može pripisati ionizirajućem zračenju od 429 na 100.000 osoba za dijagnozu raka dojke i rizik od 101 na 100 000 osoba za smrtnost povezanu s rakom dojke, prema sedmom izvješću studije *Biological Effects of Ionizing Radiation* (BEIR VII) bioloških učinaka ionizirajućeg zračenja (BEIR) (15).

Pretpostavlja se da je procijenjeni rizik veći u trudnica ili pacijentica koje doje, s obzirom na peripartalnu proliferaciju žljezdanog tkiva dojke, ali nije jasno do kojeg stupnja (16). Nadalje, s novijim protokolima CT angiografije prsnog koša, doza za žljezdano tkivo dojke može se trostruko smanjiti, od približno 10 mSv u standardnim CT protokolima za plućnu emboliju do 3 mSv (17).

Kasnije u tekstu raspravljat će se o strategijama smanjenja doze za CT. Rizik od zračenja majke mora se odvagati s mogućim posljedicama propuštanja po život opasne dijagnoze kao što je na primjer plućna embolija. U drugim dijelovima tijela, profil rizika trudnice ili dojilje je uvelike sličan onom kod pacijentica koje nisu trudne.

5.4. RIZICI KOJIMA JE IZLOŽEN FETUS

Opasnosti od zračenja za fetus uključuju spontani pobačaj, teratogenezu i karcinogenezu. Ovi rizici variraju ovisno o gestacijskoj dobi fetusa i modalitetu snimanja koji se koristi i sažeti su u Tablici 2. Svaki se rizik mora razmotriti u kontekstu potencijalne koristi od medicinski potrebnog dijagnostičkog snimanja. Također treba uzeti u obzir da je vjerojatnost spontanog pobačaja u trudnoći 15%, većih malformacija 3%, prijevremenog porođaja ili ograničenja rasta 4%, a mentalne retardacije 1% (18).

Tablica 2. Potencijalni deterministički učinci izloženosti zračenju za embrij i fetus. Modificirano iz: 1.Tirada N, Dreizin D, Khati NJ, Akin EA, Zeman RK. Imaging Pregnant and Lactating Patients. Radiographics. 2015 Oct;35(6):1751-65. Dostupno na: <https://pubmed.ncbi.nlm.nih.gov/26466183/>

Parametar	Potencijalni deterministički učinak
<50 mGy doza zračenja	
0-2 tjedna trudnoće	Spontani pobačaj; učinak sve ili ništa prije implantacije
>2 tjedna trudnoće	Vjerojatno presuptilni da bi se klinički otkrili
>50-100 mGy doza zračenja*	
2-25 tjedan trudnoće	Teratogeni; organogeneza (npr. kongenitalne abnormalnosti, intrauterino usporavanje rasta); zbog brzog razvoja neurona tijekom 8-15 tjedna izloženost tijekom ovog razdoblja može rezultirati mentalnom retardacijom i mikrocefalijom
>25 tjedana trudnoće	Nisu primijećeni teratogeni učinci pri dijagnostičkim dozama manjim od 100 mGy
100-500 mGy doza zračenja	Odluku o prekidu trudnoće treba donijeti uzimajući u obzir individualne okolnosti (malignitet majke koji zahtijeva serijsko slojevno snimanje tijekom trudnoće, intervencijske postupke ili radioterapiju)
>500 mGy doza zračenja	Može rezultirati klinički značajnim oštećenjem ploda

* Pobačaj nije opravdan na temelju doze zračenja.

5.4.1. Spontani pobačaj

Postoji otprilike 50% mogućnosti za neuspjelu trudnoću od svih začeca u žena koje nisu izložene zračenju (19). Izloženost zračenju veća od 50-100 mGy tijekom prva 0-2 tjedna trudnoće ili prije implantacije može uzrokovati smrt embrija. Ako je implantacija uspješna,

vjerojatno je da neće biti posljedica za fetus, bez obzira na dozu zračenja (19). Ovo se često naziva efektom „sve ili ništa“.

5.4.2. Teratogeneza

Teratogeni učinci se također nazivaju i determinističkim (ili nestohastičkim) učincima jer se mora prijeći prag doze zračenja prije nego inherentni mehanizmi staničnog popravka uspiju djelovati, što rezultira gubitkom funkcije tkiva ili poremećajem razvoja. Fetus je u opasnosti za teratogenezu tijekom razdoblja organogeneze između 2. i 20. tjedna trudnoće. Fetus je posebno osjetljiv na zračenje između 8 i 15 tjedana, tijekom kojih dolazi do brzog razvoja i migracije neurona (20).

Izloženost zračenju veća od 100 mGy tijekom ovog razdoblja može dovesti do mentalne retardacije, mikrocefalije i intrauterinog ograničenja rasta. Pri dozama većim od 100 mGy, podaci iz studija na životinjama, preživjelih od atomske bombe i pacijenata izloženih zračenju iz medicinskih razloga procjenjuju smanjenje od približno 0,025 bodova koeficijenta inteligencije po 1 mGy (20).

5.4.3. Karcinogeneza

Karcinogeneza proizlazi iz stohastičkih ili nedeterminističkih učinaka. Za razliku od determinističkih učinaka, stanična oštećenja od stohastičkog učinka ne dovode do gubitka funkcije tkiva. Umjesto toga, ovi učinci rezultiraju nasumičnim DNK mutacijama, koje se mogu pojaviti pri bilo kojoj dozi zračenja. Linearni model bez praga predviđa da kancerogeni rizik raste linearno s povećanjem doze zračenja i da ne postoji minimalna doza ispod koje nema rizika od raka (21).

Relativni rizici za rak u djetinjstvu su veći tijekom rane trudnoće. Relativni rizik za rak u djetinjstvu od zračenja na dijagnostičkoj razini procjenjuje se na otprilike 3,19 u prvom trimestru, 1,29 u drugom tromjesečju i 1,30 u trećem tromjesečju (2). Uz fetalnu dozu od 50 mGy, procjenjuje se dvostruko povećanje relativnog rizika za smrtonosni rak u djetinjstvu u usporedbi s rizikom kada nije bilo izloženosti ionizirajućem zračenju (20). Iako se ovi podaci mogu činiti alarmantnim, važno je zapamtiti da je osnovni rizik za umiranje od raka u djetinjstvu izrazito nizak (1,0-2,5 pacijenata na 1000), a apsolutni rizici za rak u djetinjstvu nastao od dijagnostičkog zračenja su minimalni. Prekomjerna incidencija raka za koncept doze zračenja od 50 mGy je 1,1–3,0 pacijenata na 1000 (2).

6. PROCJENA FETALNE DOZE

Kada je potrebno savjetovati se s medicinskim fizičarom?

Ako se pacijentica podvrgne radiološkom pregledu tijekom prva 2 tjedna trudnoće, procjena doze možda neće biti potrebna, s obzirom na mogućnost da ista može ili ne mora utjecati na fetus (21). Unatoč uvjerenju, mnoge pacijentice za koje se pokaže da su trudne, a podvrgnute su snimanju tijekom tog razdoblja rane trudnoće, žele dodatne informacije.

Općenito, konzultacije od strane kvalificiranog medicinskog fizičara i dobra komunikacija s pacijenticom, radiologom i ginekologom (pod pretpostavkom da trudnoća neće biti prekinuta zbog drugih razloga) povećava svačiju razinu udobnosti. Iznad 2 tjedna nakon začeća pacijentice, koje znaju da su trudne, mogu biti podvrgnute zračenju ili snimanju ako korist dobivenih informacija nadmašuje rizik, kao i pacijentice koje su se morale podvrgnuti zračenju ili snimanju u hitnoj situaciji, a nisu znale da su trudne.

Većina praksi ne ustručava se uključiti kvalificiranog medicinskog fizičara u bilo koju od ovih situacija. Radiolozi i radiološki tehnolozi su osposobljeni za poduzeti korake za optimizaciju izloženosti trudnica; za neke modalitete, npr. CT, pri kojemu se indeksi doze prospektivno prikazuju kada se parametri slike unose i djeluju kao neizravni surogat za majčinu dozu.

Upoznatost s principima ALARA i znanje o mogućnostima korištenog skenera neophodni su za optimizaciju doze. Važno je, međutim, shvatiti da je indeks volumenske CT doze ili proizvod duljine-doze (čak i ako se pomnoži odgovarajućim faktorom konverzije dijela tijela) nije doza za majku, a kamoli doza za fetus (13).

Fetalna doza je najbolje i najtočnije određena od strane medicinskog fizičara. Postoje metode za grubu procjenu fetalne doze, na primjer množenjem efektivnih miliamper-sekundi (miliamper-sekunde po pitchu) ili volumenski CT indeks doze za 10,8 mGy/100 mAs (2), ali one nisu zamjena za točnu procjenu kvalificiranog medicinskog fizičara pomoću parametara skeniranja i geometrije pacijentice za Monte Carlo izračun (22). Ovo je praksa koja se koristi u većini akademskih i mnogih općih bolnica.

Nakon implantacije, ako se očekuje da će procijenjena doza fetusa biti veća od 50 mGy, preporučuje se savjetovanje sa medicinskim fizičarom (10). Procjena fetalne doze može se također izvesti prospektivno s postavljanjem dozimetra na razini maternice, ali to se ne provodi rutinski u mnogim institucijama (10, 21).

7. OSOBITOSTI MODALITETA

Snimanje u radiologiji se može podijeliti na modalitete koji koriste ionizirajuće zračenje (tj. radiografija, CT, nuklearna scintigrafija te fluoroskopski vođena intervencijska radiologija) i one koji ne koriste ionizirajuće zračenje (tj. magnetska rezonancija (MR) i ultrazvuk (UZV)).

7.1. MODALITETI KOJI KORISTE IONIZIRAJUĆE ZRAČENJE

7.1.1. Kompjutorizirana tomografija

Uobičajene indikacije za CT kao prvi izbor modaliteta snimanja u trudnica uključuju traumu i sumnju na plućnu emboliju. Trauma je vodeći uzrok neginekološke smrtnosti majki u cijelom svijetu (11). U zemljama u razvoju, venska tromboembolija je vodeći uzrok smrtnost majki (23).

Nakon traume, trudnice s pozitivnim nalazom fokusiranog ultrazvučnog pregleda u traumi tj. FAST pregleda (engl. *Focused Assessment with Sonography in Trauma*) trebaju biti upućene na CT snimanje s primjenom kontrastnog sredstva za otkrivanje eventualne traume solidnih organa, šupljih visceralnih organa i vaskularnih ozljeda. Iako se višefazno CT snimanje uobičajeno izvodi u bolesnika s tupom politraumom, u trudnica se može snimiti jednofazno postkontrastno CT snimanje kako bi se ograničila fetalna izloženost zračenju (24). CT cistografija može biti potrebna u slučajevima sumnje na rupturu mjehura i može se izvesti tehnikom primjene niske doze. Kada je riječ o traumi, MR snimanje zahtijeva vrijeme i resurse i obično je rezervirano samo kao alat za rješavanje problema, npr. kao u bolesnika sa sumnjom na traumu gušterače ili za kirurško planiranje i prognozu u bolesnika s nestabilnim ozljedama kralježnice (24).

Američko društvo porodničara i ginekologa ACOG (engl. *American College of Obstetricians and Gynecologists*) i FS (engl. *Fleischner Society*) preporučilo je plućnu CT angiografiju za trudnice sa sumnjom na plućnu emboliju. Potrebno je napraviti CT angiografiju nakon potvrde negativnih nalaza kod bilateralnog UZV doplera donjih ekstremiteta jer jedna trećina trudnica s plućnom embolijom imaju duboku vensku trombozu (25).

Plućna CT angiografija daje nižu fetalnu dozu kada je fetus mali i kada je dalje iz vidnog polja ili od prsa u usporedbi s V/Q scintigrafijom, ali može dati nepouzdana ili veće doze za fetus ukoliko je maternica uvećana i što je bliže dijafragmi (21).

Mogu se poduzeti koraci za značajno smanjenje doze tijekom perfuzijskog dijela V/Q snimanja i eliminirati ventilacijski dio. Postoje mnoge institucije koje će to učiniti, pogotovo ako se nakon radiografije prsnog koša pokaže da je pacijentica zdrava. Alternativno, pregled ventilacije može biti obavljen dan nakon snimanja ako su nalazi kod perfuzijskog snimanja abnormalni, ali nedijagnostički. Mogu se postići doze koje su usporedive s CT angiografijom u ranoj trudnoći ili čak niže od CT angiografije u kasnijoj trudnoći (26).

7.1.1.1. Razmatranje doza i strategije za smanjenje doze na CT-u

Sveukupno gledano, pri CT-u glave, vrata i ekstremiteta, isključujući kukove, raspršeno zračenje na fetus je zanemarivo. Fetalna doza postaje važna kada se fetus nalazi u polju od interesa (2). Trebalo bi pokušati pridržavati se principa ALARA. Stoga, standardni protokoli ne bi se trebali koristiti kod trudnica.

Za postizanje najniže moguće doze, tehnolog bi trebao biti educiran i ovlašten za prilagodbu parametara snimanja (Tablica 3.). To uključuje smanjenje napona cijevi (u kilovoltima) na temelju težine pacijenta, jačinu struje (u miliaperima) i vremena snimanja (u miliamper sekundama), ograničavanje duljine slike (tj. z-os), povećanje pitcha i ograničavanje broja akvizicija na jednu (27).

Dodatne najčešće korištene tehnike smanjenja doze uključuju automatiziranu kontrolu izloženosti (koja može smanjiti dozu za 40%–50%), izbor automatiziranog napona cijevi (koji može smanjiti dozu za 33%–65%) i iterativnu rekonstrukciju (koja može smanjiti dozu za 40%–50%) (27). Radiolog bi također trebao biti dostupan u slučaju konzultacija.

Budući da se dimenzije trbuha povećavaju u kasnoj trudnoći, kontrola automatizirane ekspozicije može povećati miliamper sekunde kao nadoknadu. Tehnolog treba poduzeti korake za ograničavanje ciljanih miliampersekundi na temelju modulacijske metode u uporabi. Fetalna apsorbirana doza iz jednofaznog CT pregleda zdjelice može se smanjiti od približno 25 mGy do 13 mGy korištenjem neke od ovih tehnika (11).

Zaštitna pregača za trbuh kod plućne CT angiografije ne dovodi do značajnog smanjenja doze jer većina fetalne doze dolazi iz unutarnjeg raspršenog zračenja, ali zaštita trbuha može osigurati utjehu za majku. Unutarnja zaštita korištenjem oralnog barija (sa suspenzijom barija 30% ili više) prije plućne CT angiografije može smanjiti fetalnu dozu (28). Važno je naglasiti

da ako CT slika nije ispravno kolimirana, može doći do povećanja fetalne doze ako se u polje snimanja uključi zaštita ili oralno kontrastno sredstvo.

Štitnici za dojke od bizmuta rijetko se koriste kod CT pregleda prsnog koša jer mogu rezultirati nepotrebnim izlaganjem posteriornih tkiva i pogoršanjem kvalitete slike. Automatizirani algoritmi za kontrolu ekspozicije s prilagodbom miliamper-sekundi u stvarnom vremenu, npr. kao one koje trenutno koriste neki dobavljači, mogu dovesti do povećanja doze (29).

Tablica 3. Mogućnosti smanjenja doze kod kompjutorizirane tomografije.

Modificirano iz: Vock P. Clinical perspective on diagnostic X-ray examinations of pregnant patients - What to take into account. Phys Med. 2017 Nov;43:165-171 (30).

↓ Duljina skeniranja	↓ Produkt duljine doze (DLP)
↓ kVp	↓ DLP, ↑ šum, ↑ kontrast
↓ mAs	↓ DLP, ↑šum (ukoliko kvaliteta ostaje u redu)
mAs-modulacija	kompensirano debljom rekonstrukcijom
Izbjegavati prekomjerno snimanje, preklapanje uzastopnih skenova	↓ DLP, gotovo jednake kvalitete
Izbjegavati višestruko skeniranje istog područja (osim ako je neophodno)	Smanjiti fotone niske energije
Filtracija	
Zaštita	

* Osim za mršave pacijente i djecu, kvaliteta slike pri niskim kVp može postati loša zbog šuma, nekoliko skenera nudi software alate koji automatski podešavaju kVp.

7.1.2. Nuklearna scintigrafija

Kao i kod radiografskih pregleda, rizici za fetus u nuklearnoj medicini odnose se na ionizirajuće zračenje, osim u slučajevima gdje majka postaje izvor zračenja na fetus. Izloženost fetusa nastaje zbog radioaktivnosti koja se akumulira u majčinih organima i transporta ili pak difuzije radiofarmaka preko placente (10). Kako bi se smanjila izloženost fetusa, doza tracersa se obično smanjuje (za V/Q preglede doza se obično smanjuje za polovicu), s kompenzacijskim povećanjem vremena snimanja (10).

Najčešće izvođeni nuklearno-medicinski pregled trudnica je V/Q scintigrafsko snimanje. V/Q snimanje je obično povezano sa manjom dozom za majčine grudi u usporedbi s plućnom CT angiografijom (10). Procjenjuje se da je apsorbirana doza za fetus od 0,1–0,37 mGy. Ove vrijednosti imaju isti raspon kao i apsorbirana doza u trećem tromjesečju fetusa kod plućne CT angiografije.

Za većinu aplikacija, najčešće korišteni izotop ^{99m}Tc isporučuje manje od 5 mGy zračenja fetusu. Za tracersa kao što je ^{99m}Tc -merkaptacetiltriglicin (MAG3) i ^{18}F -FDG, koji se izlučuju bubrezima, od najveće je važnosti adekvatna hidratacija. Kako bi se minimiziralo zračenje fetusa, kateterizacija mokraćnog mjehura može se uzeti u obzir za ove preglede (10).

Pregledi iz nuklearne medicine, osim V/Q snimanja, rijetko su indicirani u trudnoći. S obzirom na porast dobi trudnica i popratno povećanje kardiovaskularnih potreba, peripartalna kardiomiopatija postaje češća (21). Snimanje srca može biti potrebno, ali treba se razmotriti u svakom pojedinom slučaju.

Kako bi se izbjeglo korištenje ionizirajućeg zračenja, može se izvesti stres ehokardiografija ili MR snimanje bez kontrasta. Nakon potencijalnih rizika povezanih s upotrebom gadolinija, o kontrastnom sredstvu raspravlja se s pacijenticom, a u obzir se može uzeti i odgođena faza s kontrastom.

Nuklearno medicinsko snimanje miokarda uz upotrebu ^{99m}Tc agensa ili PET može se provesti radi procjene perfuzije, integriteta stanične membrane i mitohondrijalne funkcije s fetalnim dozama manjim od 50 mGy, osobito sa smanjenim dozama radiotraceri (12). Farmakološki stres korištenjem vazodilatatora s adenozinom (prema Američkoj upravi za hranu i lijekove *engl. U.S. Food and Drug Administration, FDA* kategorija C) ili dipiridamola (FDA kategorija B) ne preporučuje se trudnicama jer navedene tvari mogu dovesti do teških ortostatskih hipotenzija.

Liječenje natrijevim jodidom 131 (131I-NaI) je kontraindicirano u trudnica jer može dovesti do trajne hipotireoze u fetusa. ACOG preporučuje da se ova vrsta terapije odgodi do nakon poroda i to, za dijagnostičke preglede štitnjače u trudnoći, koristiti jod 123 (123I) ili 99mTc umjesto 131I-NaI zbog niže doze zračenja i kraćeg poluživota (31).

Pacijentice se mogu raspitati je li preporučljivo zatrudnjeti nakon podvrgavanja nuklearno medicinskom pregledu. Nema dokaza da liječenje 131I-NaI utječe na ishod naknadne trudnoće; međutim, pacijentice bi trebale izbjegavati trudnoću 1 godinu nakon liječenja i dok se ne postigne eutireoidno stanje s nadomjesnom terapijom štitnjače (32). Za druge farmaceutike ICRP preporučuje da bi trebalo biti manje od 1 mGy preostalog radiotragera prije pokušaja začeća (19). Trajanje ovog razdoblja ovisit će o poluživotu svakog radiofarmaka.

7.1.3. Fluoroskopija, intervencijska radiologija i radiografija

Radiografsko snimanje koje ne uključuje izravnu izloženost fetusa ili abdomena i zdjelice rezultira zanemarivom dozom. Iako treba slijediti institucijske politike i postupke, utvrđivanje statusa trudnoće ne treba mijenjati odluku o nastavku pregleda.

Kada je fetus u polju od interesa, treba potvrditi status trudnoće. U situacijama u kojima je intervencijski postupak potreban, UZV treba koristiti kao smjernicu kad god je moguće. Ako je zračenje fetusa neizbježno, izloženost treba smanjiti minimiziranjem vremena fluoroskopije, smanjujući broj stečenih slika, korištenjem povećanja samo kada je potrebno, korištenjem najniže moguće brzine kadrova, optimiziranjem kolimacije i korištenjem zadržavanja slike umjesto dodatnih ekspozicija (33).

Pacijentica bi trebala biti postavljena što bliže receptoru, s maksimalnom udaljenosti između izvora zraka i receptora, a olovna pregača treba biti postavljena između pacijentice i stola kako bi se smanjilo izlaganje niskoenergetskom zračenju (33).

7.2. MODALITETI KOJI KORISTE NEIONIZIRAJUĆE ZRAČENJE

7.2.1. Magnetna rezonancija

Kada je izvedivo i indicirano, za snimanje trudnica i dojilja poželjno je MR snimanje prije nego modaliteti koji koriste ionizirajuće zračenje. Dokument s uputama ACR-a iz 2013. o MR sigurnim praksama navodi da se MR snimanje može koristiti u trudnica bez obzira na gestacijsku dob u slučajevima kada će dobivene informacije vjerojatno promijeniti liječenje, kada se ne može dobiti putem drugih neionizirajućih pregleda i kada se MR snimanje ne može odgoditi do završetka trudnoće (21).

Za razliku od rizika povezanih s ionizirajućim zračenjem, potencijalni fetalni rizici povezani s MR snimanjem su teratogeni, a ne kancerogeni. Inherentna svojstva MR snimanja, koja uključuju statično magnetsko polje (B0), vremenski promjenjive gradijente magnetskog polja i radiofrekventne pulseve, teoretski mogu predstavljati prijetnju za fetus u razvoju (34).

Primarne brige vezane za MR snimanje su grijanje povezano s radiofrekventnim pulsom; snaga B0, koja može utjecati na migraciju stanica tijekom prvog tromjesečja; i proizvedenu akustičnu buku tijekom snimanja, što može oštetiti sluh fetusa kada se uho fetusa razvija (do 24 tjedna) (34).

7.2.1.1. Specifična stopa apsorpcije

Energija deponirana od strane radiofrekventnog pulsa se kvantificira korištenjem specifične stope apsorpcije (eng. *specific absorption rate*, SAR) koja se mjeri u vatima po kilogramu. Proizvedena toplina povezana s visokom specifičnom stopom apsorpcije pokazalo se da uzrokuje malformacije kod malih životinja (34). Zabilježeno je da kod ljudi povećanje temperature majke veće od 2°–2,5°C tijekom 0,5–1 sata uzrokuje abnormalnost uzrokovanu toplinom u fetusu (34).

FDA dopušta gornju granicu – specifičnu stopu apsorpcije od 4 W/kg za snimanje cijelog tijela za svakog pacijenta. Kod ovoga najveće dopuštene specifične stope apsorpcije, tjelesna temperatura može porasti za 0,6°C za 20–30 minuta snimanja (34).

Toplina u trudničkom trbuhu je najveća na površini, a minimalna na sredini; stoga je fetalna toplina znatno manja od onoga što se pokazalo da rezultira štetnim fetalnim učinkom (34).

Parametri slijeda koji mogu povećati SAR uključuju povećani B0, kut okretanja, razmak radiofrekventnih pulseva i smanjeno vrijeme ponavljanja (34).

Zbog brze akvizicije i vrhunskog kontrasta slike, single-shot fast spin-echo sekvenca, koja koristi seriju od 180° radiofrekventnih refokusirajućih pulseva, je uobičajena sekvenca koja se koristi za snimanje trudnih pacijentica za koje se sumnja da imaju upalu slijepog crijeva. Povezana je s relativno visokom stopom SAR-a u usporedbi s drugim sekvencama (2,9).

Međunarodno prihvaćene smjernice preporučuju da se trudnice snimaju pomoću MR-a s jakostima polja od 3 T ili manje jer specifična stopa apsorpcije se učtverostručuje kada se magnetsko polje udvostručuje (34).

7.2.1.2. Migracija

Poznato je da jaka magnetska polja mogu uzrokovati poremećaje percepcije, npr. kao vrtoglavicu ili metalni okus. Za fetus se pretpostavlja da magnetsko polje može promijeniti migraciju stanica, proliferaciju i diferencijaciju u prvom tromjesečju (34). Ovi rizici ostaju teoretski kod ljudi i nema prijavljenih štetnih učinaka. Ipak, Međunarodna komisija za zaštitu od neionizirajućeg zračenja ICNIRP (engl. *International Commission on Non-Ionizing Radiation Protection*) preporučuje odgodu MR snimanja do nakon prvog tromjesečja (9).

7.2.2. Ultrazvuk

Gotovo svaka žena koja prima prenatalnu skrb proći će UZV tijekom trudnoće, obično u prvom i trećem tromjesečju. Ultrazvuk je alat prve linije za procjenu fetusa. ACR, ACOG, AIUM (engl. *American Institute of Ultrasound in Medicine*) i SCRUI (engl. *Society of Radiologists in Ultrasound*) se slažu da je UZV općenito siguran; međutim, treba ga izvesti samo kada služi u medicinske svrhe, a takozvane UZV snimke fetusa za uspomenu bi trebalo izbjegavati (35). Upotreba mjerenja otkucaja srca s Doppler ultrazvukom bez uputnice FDA također ne preporučuje (36).

Pokazalo se da visoka toplinska i mehanička energija uzrokuju krvarenje u plućima kod mišjeg modela (37). Iako teratogeni učinci nisu dokazani u ljudi, praktičari bi se trebali pokušati pridržavati principa ALARA.

Dvo-, tro- i četverodimenzionalne slike u stvarnom vremenu se dobivaju korištenjem niskog izlaznog intenziteta i smatraju se sigurnima; ipak, potrebno je uložiti trud i ograničiti vrijeme

zadržavanja na manje od 30 minuta. Međutim, Color, Power i Spektralni Doppler UZV zahtijevaju akustični output većeg intenziteta. AIUM preporučuje da Doppler UZV ne bi trebao biti rutinski korišten u ranoj trudnoći. M-mode UZV se preporučuje umjesto spektralnog doplera za dokumentiranje broja otkucaja srca (38).

8. UPOTREBA RADIOGRAFIJE U TRUDNOĆI

Neka od etički najosjetljivijih pitanja u zaštiti od zračenja javljaju se pri radiološkom snimanju trudnih, i potencijalno trudnih pacijentica i novorođenčadi. Stoga je važno povremeno ažurirati dostupne informacije o fetalnim dozama i dozama dojenčadi i povezanim rizicima.

Korištenje radiografije, kompjutorizirane tomografije i nuklearne medicine, kao i ultrazvuka i magnetske rezonancije danas je toliko integrirano u zdravstvo da će žene s poznatom ili nepoznom trudnoćom vjerojatno biti pregledane nekom od ovih metoda. Osoblje u zdravstvu često se suočava s dilemom izlaganja trudnica ili potencijalno trudnih pacijentica zračenju tijekom dijagnostičkih pretraga (39).

Zračenje fetusa događa se češće nego što se sumnja i treba biti svjestan povezanih rizika. Povećao se broj pretraga ionizirajućim zračenjem u trudnoći, osobito kada je u pitanju CT. Nedostatak znanja o zdravstvenim posljedicama može dovesti do neopravdane tjeskobe kod pacijentica, zdravstvenih djelatnika i šire javnosti, a ponekad i rezultirati nepotrebnim izbjegavanjem bitnih dijagnostičkih pretraga i odgođenom dijagnozom.

To se odnosi i na rendgensko snimanje i na radiofarmaceutike (kao i na kontrastna sredstva za radiografiju i MR). Najispravnije izvedeni dijagnostički postupci su medicinski primjereni, a rizik od zračenja za embrij ili fetus je minimalan. Međutim, postoje iznimke - slučajevi kada je izloženost fetusa neprikladna i embrij ili fetus mogu biti izloženi povećanom riziku. Ipak, veće doze poput onih iz terapijskih postupaka mogu rezultirati vrlo značajnim urođenim manama (20).

Vrlo je mala mogućnost da snimanje konvencionalnom radiografijom tijekom trudnoće naškodi nerođenom djetetu. Općenito, dobroti dijagnostičkih informacija dobivenih rendgenskom snimkom nadmašuju potencijalni rizik za bebu. Međutim, ako pacijentica primi veliki broj rendgenskih snimaka abdomena u kratkom razdoblju prije nego što je bila svjesna trudnoće, to bi moglo utjecati na bebu.

Većina radiografskih snimanja, uključujući one nogu, glave, zuba ili prsnoga koša, neće izložiti reproduktivne organe izravnom rendgenskom snopu, a olovna pregača može pružiti zaštitu od raspršenog zračenja.

Izuzetak su rendgenske snimke abdomena, koje izlažu trbuh, i fetus, izravnom rendgenskom snopu. Rizik od oštećenja fetusa ovisi o gestacijskoj dobi fetusa i količini izloženosti zračenju.

Izloženost ekstremno visokim dozama zračenja u prva dva tjedna nakon začeća može dovesti do pobačaja. Međutim, te se razine doza ne koriste u dijagnostici konvencionalnom radiografijom (20).

Izloženost visokim dozama zračenja dva do osam tjedana nakon začeća može povećati rizik od zastoja u rastu fetusa ili urođenih mana. Izloženost između 8. i 16. tjedna može povećati rizik od intelektualnih poteškoća. Ali tipična doza jednokratnog izlaganja zračenju povezana s dijagnostičkim rendgenskim snimkom mnogo je niža od visoke doze povezane s ovim komplikacijama (20).

8.1. UTVRĐIVANJE TRUDNOĆE I DOJENJA

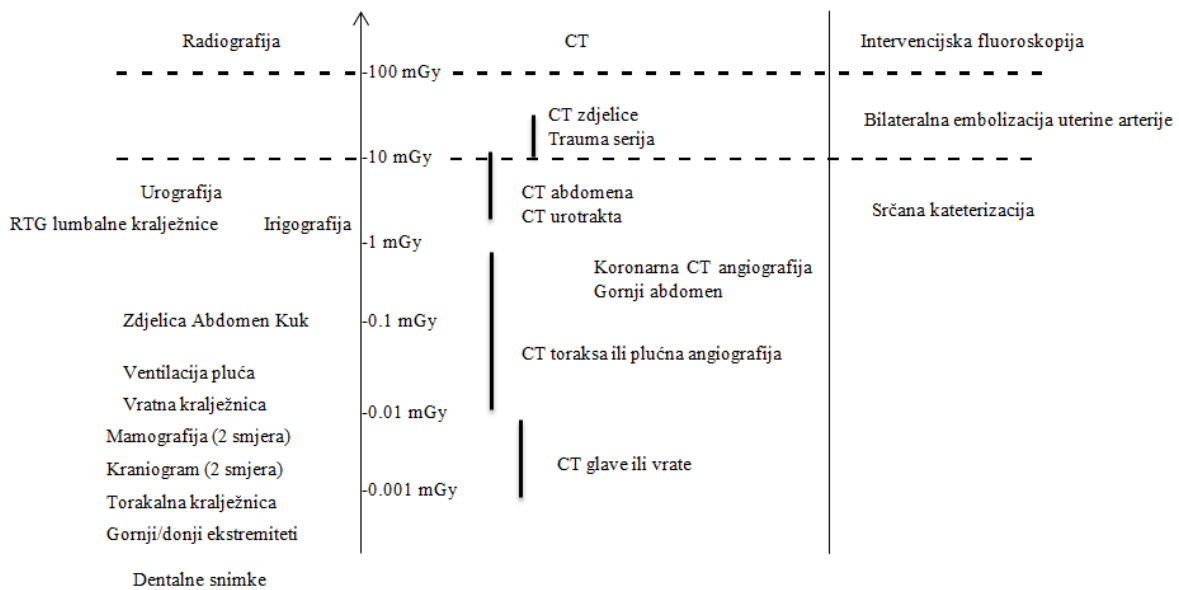
Potrebno je utvrditi mogućnost trudnoće kod žena reproduktivne dobi (14-55 godina). Identifikacija trudnica može se obaviti pitanjima u pozivu na pregled, informativnim plakatima u čekaonici te ponovljenim pitanjima neposredno prije pretrage je li žena trudna ili postoji li mogućnost za trudnoću. U tom kontekstu važno je razmotriti kulturološke i generacijske razlike u stavovima o raspravama o trudnoći. Ako je potrebno, moguće je napraviti test na trudnoću.

Sadašnje preporuke ne uzimaju u obzir „sigurno“ razdoblje tijekom menstrualnog ciklusa. Nekadašnji koncept „pravila 10 dana“ (što znači da kad god je to moguće, treba ograničiti radiološki pregled donjeg abdomena i zdjelice na interval od 10 dana nakon početka menstruacije) već se nekoliko godina smatra zastarjelim. Odgovornost je zdravstvenog sustava istražiti je li žena u reproduktivnoj dobi trudna, a odgovornost pacijentice da obavijesti je li možda trudna. U tom slučaju pretraga se može odgoditi do poroda ili se pretraga može promijeniti drugom metodom koja se ne temelji na ionizirajućem zračenju. Dijagnostičko snimanje tijekom trudnoće treba provoditi samo uz razumijevanje rizika i koristi za majku i fetus, komparativne prednosti različitih modaliteta i jedinstvenih anatomskih i fizioloških problema povezanih s trudnoćom (39).

Žena ima pravo znati koliki je rizik pregleda ili liječenja kako za sebe tako i za dobrobit fetusa. Što se tiče identifikacije dojilja, treba koristiti slične rutine u obliku ponovljenih pitanja i informativnih plakata kako bi se identificiralo tko doji prije nuklearnomedicinske pretrage. I u tom slučaju pregled se može odgoditi do namjernog i planiranog prekida dojenja ili se pregled može promijeniti metodom koja nije nuklearnomedicinska.

Apsorbirana doza za fetus značajno varira za različite rendgenske pretrage (Slika 1.). Slika prikazuje srednju apsorbiranu dozu za fetus kod različitih metoda radiološkog snimanja; za

planarna snimanja, za CT pretrage i za neke intervencijske postupke. Doza varira ovisno o gestacijskoj dobi, tjelesnoj konstituciji majke i parametrima za dobivanje slike. Horizontalne linije označavaju razinu od 100 mGy, koja se smatra pragom za kratkoročne determinističke učinke tijekom organogeneze i razinu od 10 mGy, što je razina doze pri kojoj moramo početi razmatrati povećani rizik od raka. Najveće doze dolaze od CT pretraga u području zdjelice i abdomena te od nekih specifičnih intervencijskih zahvata. Konvencionalno rendgensko snimanje daje niske do vrlo niske fetalne doze (40).

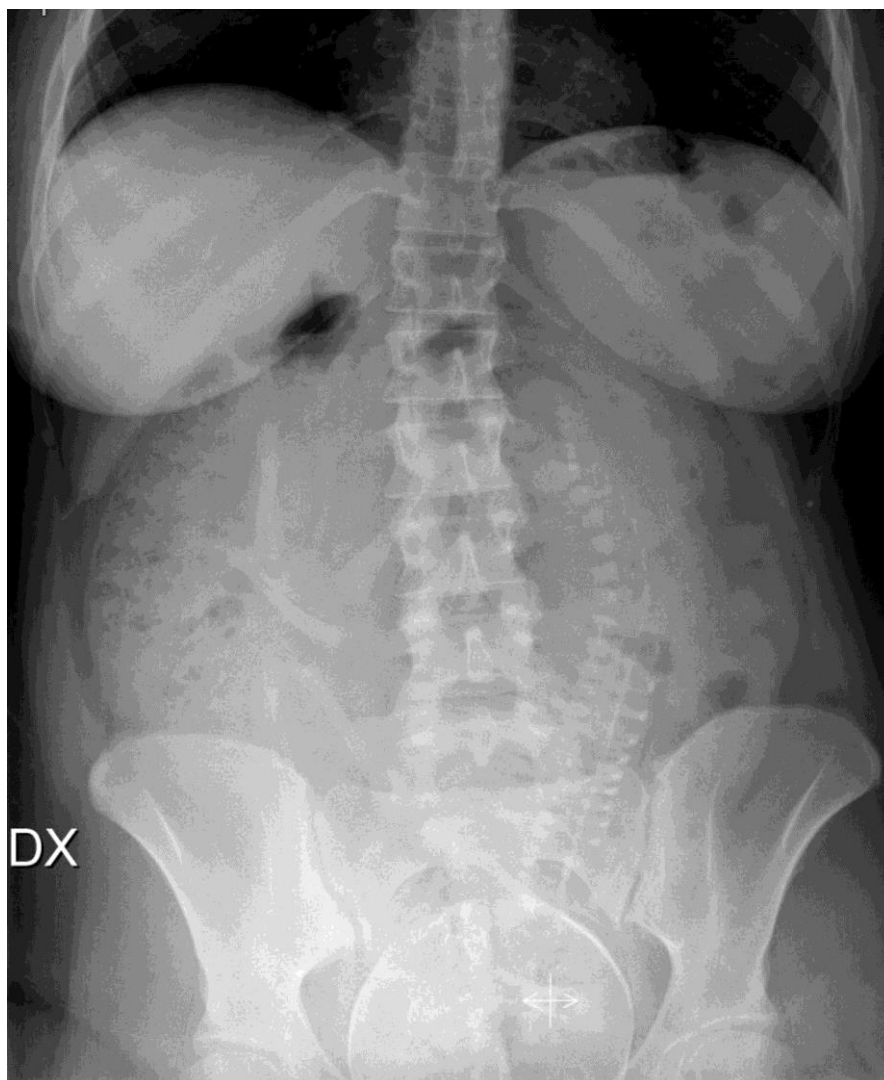

Slika 1. Srednja apsorbirana doza fetusa za konvencionalnu rentgensku sliku, za CT pretrage i za neke intervencijske postupke vođene rendgenskim zrakama. Apsorbirana doza varira ovisno o gestacijskoj dobi, fizičkoj konstituciji majke i parametrima snimanja slike (kao što je indicirano za neke od CT pretraga). Horizontalne linije označavaju razinu od 100 mGy, koja se smatra pragom za kratkoročne determinističke učinke i razinu od 10 mGy, što je razina doze na kojoj moramo početi razmatrati povećani rizik od raka. Modificirano iz: Mattsson S, Leide-Svegborn S, Andersson M. X-RAY AND MOLECULAR IMAGING DURING PREGNANCY AND BREASTFEEDING-WHEN SHOULD WE BE WORRIED? Radiat Prot Dosimetry. 2021 Oct 12;195(3-4):339-348 (40).

Za primjer prikazujemo slučaj 23-godišnja žene kojoj je trudnoća dijagnosticirana u kasnom stadiju. Pacijentica se javila na hitni prijem zbog jakih bolova u trbuhu i povraćanja u zadnjih 12 sati. Također je prijavila da joj je trenutno drugi dan menstruacije i da uzima oralne kontraceptive. Pacijentica je patila i bila vidno uzrujana. Vitalni znakovi bili su stabilni; bez groznice. Na fizičkom pregledu, abdomen je bio napuhan, osjetljiv, zvukovi i funkcija crijeva normalni i Blumbergov znak je bio pozitivan. Ostatak pregleda bio je neupadljiv (41).

Napravljena je krvna pretraga koja je pokazala neutrofilnu leukocitozu i blagi porast C reaktivnog proteina. Također je napravljen i test za trudnoću. Pacijentica je započela s primanjem terapije nesteroidnih protuupalnih lijekova i inhibitora protonske pumpe. Zatražen je i pregled ginekologa, ali je u međuvremenu rendgenska snimka abdomena pokazala prisutnost fetusa (Slika 2.).

Ultrazvuk abdomena potvrdio je prisutnost vitalnog fetusa. Na ginekološkom je pregledom uočena potpuna dilatacija cerviksa, dakle žena je hitno primljena na ginekološki odjel gdje je beba spontano rođena 10 sati kasnije u 38 tjednu gestacijske dobi. Beba je imala normalan prijelaz u izvanmaternični život s Apgar rezultatom od 8 u 1 minuti i 9 u 5 min, a težina 3180 g. Slikovne studije su presudne u dijagnostičkoj evaluaciji značajnih medicinskih stanja. Upotreba rendgenskog snimanja postala je toliko uobičajena u medicini da se može izvesti nenamjerno prije dijagnoze trudnoće. Izlaganje fetusa ionizirajućem zračenju je povezano s većim rizikom od anomalija, ograničenja rasta ili pobačaja (41).



Slika 2. Rendgenska snimka abdomena pokazuje prisutnost fetusa u abdomenu. Normalan uzorak crijevnih plinova. Fekalne mase u uzlaznom kolonu.

Izvor: De Nardo MC, Maninchedda C, Romeo E, Natale F. Abdominal radiography in woman with unrecognised pregnancy. *BMJ Case Rep.* 2020 Oct 4;13(10):e238742 (41).

9. UPOTREBA KOMPJUTORIZIRANE TOMOGRAFIJE U TRUDNOĆI

Tijekom trudnoće rizici od izlaganja fetusa zračenju su povećani, tako da je potrebno više od uobičajene koristi za opravdanje uporabe kompjutorizirane tomografije (ili druge izloženosti zračenju) nego u pacijentica koje nisu trudne. Kada je u pitanju bolest opasna po život, CT može biti indiciran kako bi se procijenile potencijalno smrtonosne komplikacije kao što su hemoliza, povišeni jetreni enzimi i sindrom niskog broja trombocita HELLP (engl. *Hemolysis, Elevated Liver Enzymes, Low Platelets*) (42).

Nakon poroda, kod pacijentica se rijetko razviju ozbiljni problemi koji zahtijevaju radiološki pregled. Kada je indicirano, međutim, CT može biti od neprocjenjive važnosti u postavljanju dijagnoze ili određivanju težine peri- i postporođajnih komplikacija, uključujući perforaciju maternice, krvarenje, endometritis, tromboflebitis i stvaranje apscesa (42).

Ponekad, CT može biti prvi koji otkriva stanja kao što su postporođajna kardiomiopatija i zatajenje srca, koji se obično dijagnosticiraju drugim modalitetima, ali može objasniti simptome zbog kojih je naručeno snimanje. U nekim centrima, CT plućna angiografija predstavlja standard za dijagnosticiranje plućne tromboembolije (42), a jedna od najčešćih indikacija za CT snimanje trudnica je akutna trauma, o čemu će biti više riječi u daljnjem tekstu.

9.1. PLUĆNA EMBOLIJA U TRUDNICA

Plućna embolija (PE) je vodeći uzrok smrti majki (43). Stopa PE u trudnoći pet je puta veća od one kod žena iste dobi koje nisu trudne i iznosi oko 1 na 1500 poroda; rizici su još veći u postporođajnom razdoblju. Klinička dijagnoza PE je teška u općoj populaciji, ali je dodatno komplicirana u trudnoći jer neki od kliničkih simptoma PE mogu biti normalni/očekivani simptomi trudnoće.

Precizna dijagnoza PE u trudnoći ključna je za sprječavanje nepotrebnog liječenja jer je liječenje povezano s nuspojavama i za majku i za fetus. Precizna slika je neophodna, ali često postoje zabrinutosti u vezi s izloženošću fetalnom zračenju tijekom dijagnostičkih postupaka. Unatoč složenosti kliničkog scenarija, smjernice BTS-a (engl. *British Thoracic Society*) o liječenju PE ne bave se pitanjem snimanja PE u trudnice (44).

Postoji niz kliničkih, biokemijskih i radioloških testova dostupnih za ispitivanje PE, od kojih neki nisu validirani u trudnoći. Općenito, smjernice BTS-a preporučuju kliničku procjenu vjerojatnosti PE prije pregleda za svakog pacijenta s procjenom d-dimera za pacijente s niskom ili srednjom vjerojatnošću prije testiranja, nakon čega slijedi ili ventilacijski/perfuzijski pregled ili CT plućni angiogram (CTPA; ovisno o dostupnosti skeniranja nuklearne medicine lokalno i prisutnosti abnormalnosti na rendgenskoj snimci prsnog koša) (44).

Wellsovi kriteriji su najčešće korišteni alat za procjenu kliničke vjerojatnosti PE. Međutim, trudnice su isključene iz skupine za analizu radi validacije kriterija. Poznato je da se d-dimeri povećavaju u trudnoći. D-dimeri su obično normalni u prvom tromjesečju nekomplikirane trudnoće, počinju rasti tijekom drugog tromjesečja i vraćaju se na početne razine 4-6 tjedana nakon poroda. Na d-dimere ne utječu krvarenje, dojenje ili heparinska profilaksa, ali su povišeni u mnogim komplikacijama povezanim s trudnoćom kao što je preeklampsija. Pokazalo se da trudnice s trombozom u tijeku razvijaju značajan porast d-dimera (45).

Ultrazvuk donjih ekstremiteta predložen je kao slikovni modalitet prve linije jer nalaz proksimalne duboke venske tromboze validira dijagnozu PE ako je otkriven u bolesnika s torakalnim simptomima. Međutim, budući da je samo mali dio UZV pregleda pozitivan, izvođenje sustavnog istraživanja ultrazvukom kao strategijom prve linije u trudnica je bila stvar rasprava (45).

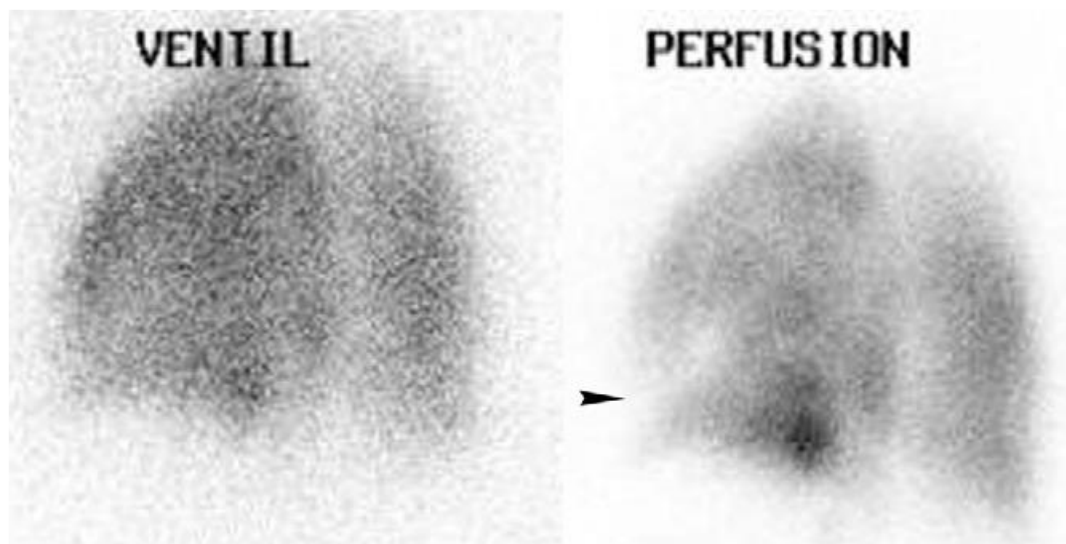
O strategiji snimanja druge linije još se više raspravljalo. I scintigrafija pluća i CT angiografija imaju nedostatke. CT angiografija isporučuje manju dozu fetusu nego scintigrafija pluća tijekom svih tromjesečja trudnoće. Procijenjena doza dojke s CT angiografijom daleko nadmašuje onu sa scintigrafijom pluća, s vrijednostima doze dojke od 10–70 mGy za CT angiografiju i 0,11– 0,3 mGy za perfuzijsku scintigrafiju niske doze (45).

Primjena jednog kontrastnog sredstva tijekom CT angiografije je druga stvar koja stvara zabrinutost. Prijavljeno je da izloženost jodu zbog primjene amiodarona tijekom trudnoće može imati učinka na neonatalnu funkciju štitnjače (46).

Konačno, opisano je da su neodređeni rezultati na CT angiografiji češći u trudnica nego u općoj populaciji, uglavnom zbog slabe opacifikacije zbog fiziološke promjene tijekom trudnoće (npr. povećan volumen krvi i srčani izlazni volumen). Suprotno tome, pretpostavlja se da su neodređeni rezultati kod scintigrafije pluća rjeđi u trudnica zbog njihove mlađe dobi i stoga niže učestalosti srčanih ili respiratornih bolesti (46).

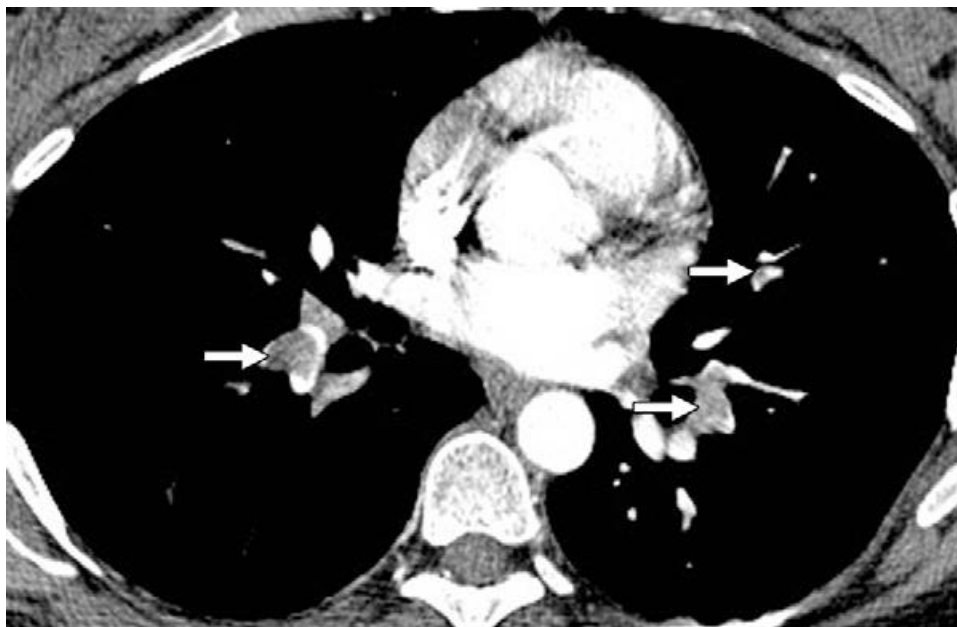
U istraživanju Revel i sur. (46), za bolju procjenu dijagnostičke izvedbe scintigrafije pluća i CT angiografije provedena je retrospektiva analiza svih scintigrafskih pregleda pluća i CT angiografskih pregleda izvedenih u kontekstu trudnoće u njihovoj ustanovi tijekom 9 godina. Cilj je bio procijeniti stopu pozitivnih, negativnih i neodređenih rezultata i dogovor između početnih i stručnih očitavanja slike scintigrafije pluća i CT angiografije koje se izvode u trudnica sa sumnjom na plućnu emboliju.

Sudeći po rezultatima, scintigrafija pluća i CT angiografija imale su usporedive performanse za dijagnozu PE u trudnoći, bez značajne razlike između proporcija pozitivnih, negativnih ili neodređenih rezultata; međutim, doza zračenja majke je bila veća kod CT angiografije. Srednja vrijednost efektivne doze zračenja za plućnu scintigrafiju iznosila je 0,9 mSv, a za CT angiografiju 7,3 mSv (46).



Slika 3. Studija ventilacije i perfuzije s neskladnim nalazima u 35-ogodišnje pacijentice u 30 tjednu trudnoće. Slika lijevo je skeniranje ventilacije (VENTIL); slika desno je skeniranje perfuzije. Vidi se defekt perfuzije (vrh strelice) na desnoj slici, ali je nema u odgovarajućem području na slici ventilacije. Ovaj slučaj je protumačen kao pozitivan za plućnu emboliju na početnom tumačenju, a prema stručnom tumačenju smatra se kao srednja vjerojatnost za PE prema modificiranim PIOPED kriterijima.

Izvor: Revel MP, Cohen S, Sanchez O, Collignon MA, Thiam R, Redheuil A, Meyer G, Fria G. Pulmonary embolism during pregnancy: diagnosis with lung scintigraphy or CT angiography? *Radiology*. 2011 Feb;258(2):590-8. Dostupno na: <https://pubmed.ncbi.nlm.nih.gov/21131583/>



Slika 4. Pozitivan CT angiogram u 33-godišnje pacijentice u 26. tjednu trudnoće. Obostrani defekti punjenja (strelice) prikazani su u pulmonalnim arterijama donjih režnjeva i u jednoj segmentalnoj grani za lingulu.

Izvor: Revel MP, Cohen S, Sanchez O, Collignon MA, Thiam R, Redheuil A, Meyer G, Fria G. Pulmonary embolism during pregnancy: diagnosis with lung scintigraphy or CT angiography? *Radiology*. 2011 Feb;258(2):590-8. Dostupno na: <https://pubmed.ncbi.nlm.nih.gov/21131583/>

9.2. RADIOLOŠKA OBRADA TRAUME U TRUDNICA

Trauma, koja pogađa 5-7% svih trudnoća, vodeći je uzrok neginekološke smrtnosti majki. Sudari motornih vozila su odgovorni za više od polovice slučajeva traume u trudnica, ali drugi uzroci, kao što su padovi, napadi, opekline i druge rane, mogu rezultirati traumom majke u trudnoći (47).

Naravno, u slučaju traume komplicirane trudnoćom, postoje dva pacijenta, i stope gubitka fetusa približavaju se 40% – 50% u životno opasnim traumama. Dok se gubitak fetusa događa u mnogo nižoj stopi s manjim ozljedama (1%-5%), lakše ozljede su mnogo češće. Neto rezultat je da većina gubitaka fetusa nastaje nakon manje traume (47).

Kako je fetus dobro zaštićen potkožnim tkivom majke, koštanom zdjelicom, maternicom i amnionskom tekućinom, ozljede fetusa su relativno rijetke. Prilikom snimanja, otkrivanje specifične ozljede fetusa je teško, iako se može otkriti katastrofalna ozljeda cijelog fetusa, a prijelomi lubanje fetusa povremeno se mogu dijagnosticirati na snimci u trećem tromjesečju (47).

Korištenje slikovnih modaliteta je korisno za isključivanje ozljeda ili za otkrivanje ozljeda koje se mogu liječiti neoperativno. Nadalje, rana dijagnoza ozljeda majke je najvažnija jer šok predstavlja loš ishod i za majku i za fetus, sa stopom smrtnosti fetusa koja se približava 80%. Korištenje slikovnih metoda omogućuje kliničkom timu da bude agresivan i proaktivan u rješavanju problema ozljeda kako bi se izbjegle posljedice odgođenog liječenja. Konačno, ako je potrebna operacija, slikovne metode mogu se koristiti za usmjeravanje kirurškog tima i osigurati da se sve poznate ozljede rješavaju što je učinkovitije moguće (48).

9.2.1. Pregled ultrazvukom

U akutnom stanju, UZV se često koristi za procjenu trudnice s traumom. Tijekom početne procjene, UZ se koristi za procjenu fetusa i procjenu njegove gestacijske dobi. Za evaluaciju majke, FAST ultrazvuk može se koristiti za prikaz intraperitonealne ili perikardijalne tekućine.

Treba imati na umu da UZV nije zamjena za klinički potrebnu dijagnostičku kompjutoriziranu tomografiju jer njegova izvedba u otkrivanju ozljeda solidnih i šupljih organa znatno zaostaje za CT-om (48).

U trudnica, osjetljivost i specifičnost ultrazvuka za otkrivanje intraabdominalnih ozljeda su u rasponu od 61%–83% odnosno 94%–100%. Detekcija parenhimskih ozljeda, pa čak i

hemoperitoneuma, zahtijeva znatnu obuku i vještinu radiologa, osobito kada se slikovna procjena izvodi u hektičnim uvjetima akutne traume (48).

9.2.2. Konvencionalna radiografija i CT

Konvencionalna radiografija i CT glavni su modaliteti za slikovnu evaluaciju trudnica s traumom. Budući da oba modaliteta koriste ionizirajuće zračenje, važno je biti upoznat s dozama tipičnih slikovnih pretraga i njihovim odnosima s pragovima za štetne učinke na fetus kao što je opisano u smjernicama za praksu ACR-a iz 2008. za snimanje trudnih ili potencijalno trudnih pacijentica, a podržano od strane ACOG-a NCRP-a (engl. *National Council on Radiation Protection and Measurements*).

Doze fetalnog zračenja manje od 50 mGy nisu povezane s povećanim fetalnim anomalijama ili gubitkom fetusa tijekom trudnoće. Ovaj koncept je važan jer doze zračenja gotovo svih dijagnostičkih slikovnih pretraga koje koriste ionizirajuće zračenje, koje bi se koristile u procjeni traume, trebale bi biti znatno ispod ovog praga. Za slikovne preglede kod kojih fetus nije u vidnom polju, doze su znatno ispod fetalne doze prirodnog pozadinskog zračenja tijekom trudnoće (0,5-1,0 mGy) (49).

U teško ozlijeđene trudnice, višestruko ili ponovljeno snimanje može rezultirati fetalnom dozom zračenja koja prelazi 50 mGy. U ovim situacijama, važno je prepoznati rizike ionizirajućeg zračenja za fetus, koji ovise u fazi trudnoće.

Procijenjeni relativni rizik od smrtonosnog raka u djetinjstvu nakon izlaganja fetusa do 50 mGy ionizirajućeg zračenja je 2, što predstavlja povećanje osnovnog rizika od 1 u 2000 do 1 u 1000. Fetalna doza zračenja od 50 mGy također povećava ukupni životni rizik za obolijevanje od raka za 2% (50).

Iako je doza zračenja fetusa za CT pretrage gotovo uvijek ispod praga od 50 mGy, važno je minimizirati dozu zračenja u trudnica s traumom, osobito s obzirom na mali, ali povećani rizik karcinogeneze i velike vjerojatnosti potrebe za dodatnim snimanjem.

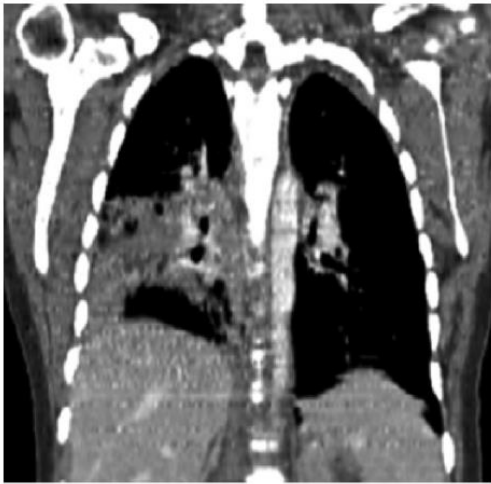
Višefazna CT snimanja treba izbjegavati osim ako nije nužno karakterizirati poznatu ili jako sumnjivu urološku ozljedu. Za trudnice koje su bile izložene većoj dozi zračenja ili koje imaju konkretna pitanja o njihovoj izloženosti, važno je osigurati odgovarajuće savjetovanje pacijentice.

Treba dati relevantne podatke, a pacijentice treba savjetovati na indirektan način i omogućiti im informirano donošenje odluka. Činjenice treba jasno prenijeti kako bi se izbjegao neopravdan prekid inače željene trudnoću (50).

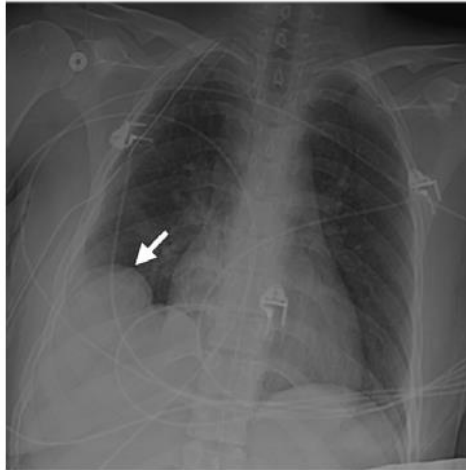CT preglede traume trudnica treba provoditi s intravenskim jodnim kontrastom kada je to moguće. Korištenje jodnog kontrasta poboljšava detekciju ozljede i majke i fetusa omogućujući kontrastni prikaz organa i opacifikaciju krvnih žila, uključujući posteljicu. Intravenski jodni kontrastni materijal je prema FDA (engl. *Food and Drug Administration*) lijek kategorije B, što znači da nema poznatih štetnih učinaka u studijama na životinjama ili ljudima (50).

Treba napomenuti da nije pronađen utjecaj intravaskularne primjene jodnog kontrastnog materijala na funkciju štitnjače fetusa (51). ACR zaključio je da iako nema dokaza da jodni kontrastni materijal uzrokuje štetu fetusu, nema dovoljno dokaza da se zaključi da ne predstavlja nikakav rizik. Stoga se korištenje jodnog kontrastnog materijala u trudnica preporučuje kada se tražene informacije ne mogu dobiti korištenjem drugih modaliteta i kada će slikovni nalazi utjecati na njegu pacijentice i fetusa tijekom trudnoće. Budući da su oba ova kriterija ispunjena u okruženju traumatološke trudnice koja zahtijeva CT pregled, jodno kontrastno sredstvo treba koristiti po potrebi (52).

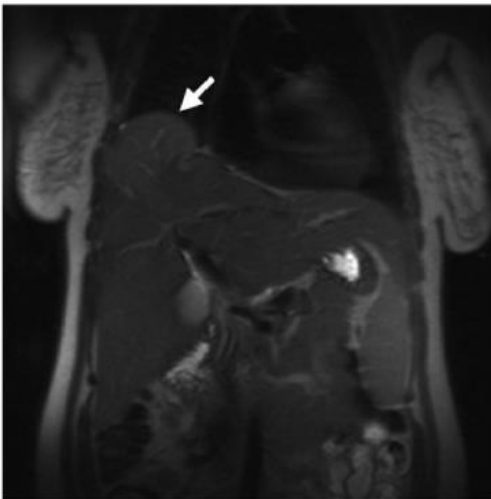
Uporaba jodnog kontrastnog sredstva, kako bi se dobio jedan dijagnostički CT, je poželjnija od dobivanja native CT snimke, koja može biti nedijagnostička i zahtijeva ponovljeno snimanje (51). U slučajevima penetrantne ozljede, osobito u predjelu zdjelice, oralni i/ili rektalni kontrast može biti od pomoći u otkrivanju ozljeda crijeva i može se primijeniti ako radiolog ili klinički tim smatraju da je to potrebno. Nema štetnih učinaka ili rizika povezanih s primjenom oralnog ili rektalnog kontrasta za trudnice s traumama (51).



a)



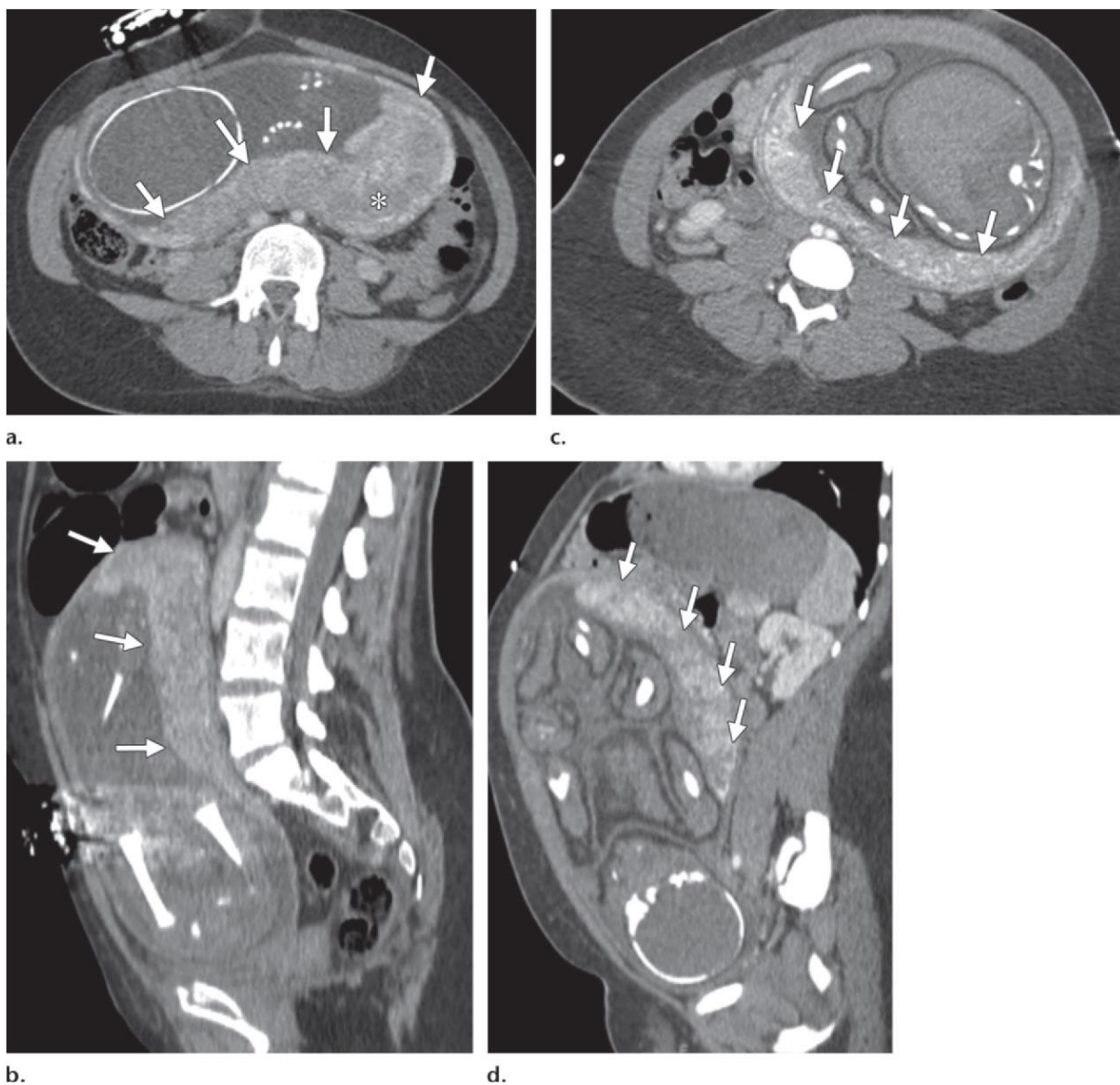
b)



c)

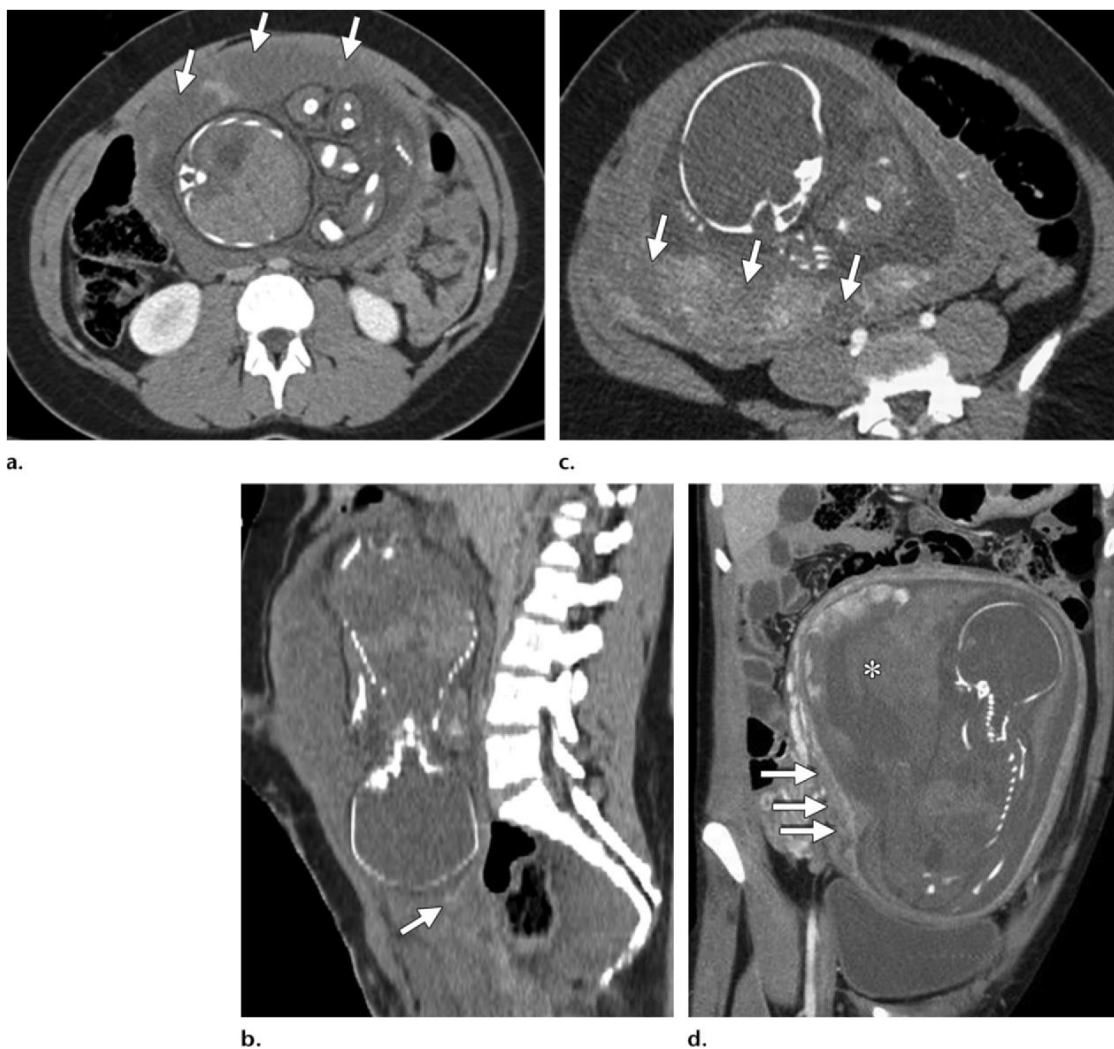
Slika 5. (a) Koronalna rekonstruirana CT slika trudnice s traumom, koja se javila s ozljedama abdomena i pneumotoraksom (nije prikazano), pokazuje kontuziju pluća, ali normalnu dijafragmalnu konturu. (b) Popratna radiografija prsnog koša napravljena 5 dana nakon CT pregleda pokazuje abnormalnu konturu desne hemidijafagme (strelica). Budući da je pacijentica bila stabilno, napravljen je MR za procjenu abnormalnosti. (c) Koronalna T2-ponderirana HASTE (Siemens Healthcare, Erlangen, Njemačka) MR snimka pokazuje hernijaciju desnog režnja jetre kroz dijafragmu (strelica), s povećanim intenzitetom signala u herniranom dijelu jetre, konzistentan nalaz s parenhimskim edemom. Kirurški popravak hernijacije jetre učinjen je nakon poroda.

Izvor: Raptis CA, Mellnick VM, Raptis DA, Kitchin D, Fowler KJ, Lubner M, Bhalla S, Menias CO. Imaging of trauma in the pregnant patient. *Radiographics*. 2014 May-Jun;34(3):748-63 (52). Dostupno na: <https://pubmed.ncbi.nlm.nih.gov/24819793/>



Slika 6. (a, b) Aksijalne (a) i sagitalne (b) CT slike pokazuju normalan izgled posteljice (strelice) u 28. tjednu trudnoće. (c, d) Aksijalne (c) i sagitalne (d) CT slike kod druge pacijentice pokazuju normalan izgled posteljice (strelice) u 40. tjednu trudnoće. Normalna posteljica ima difuznu imbibiciju, što može biti donekle heterogena i može imati zaobljena područja nižih denziteta zbog kotiledona posteljice (* u a). Fetalna imbibicija kontrastom je mnogo varijabilnija i ne treba pretpostaviti da je nedostatak imbibicije posljedica nedostatka protoka krvi. U a–d, čini se da je imbibicija fetusa smanjena ili izostala, ali obje trudnoće su zdrave.

Izvor: Raptis CA, Mellnick VM, Raptis DA, Kitchin D, Fowler KJ, Lubner M, Bhalla S, Menias CO. Imaging of trauma in the pregnant patient. Radiographics. 2014 May-Jun;34(3):748-63. Dostupno na: <https://pubmed.ncbi.nlm.nih.gov/24819793/>



Slika 7. CT nalazi abrupcije posteljice. (a, b) U trudnice od 30 tjedana koja je zadobila prijelome zdjelice kada se fasada zgrade srušila na nju, aksijalne (a) i sagitalne (b) CT slike pokazuju nativnu snimku posteljice (strelice na a), nalaz u skladu s abrupcijom posteljice. Mala količina hiperdenznog materijala uočena u placentnom tkivu može predstavljati krvne produkte ili minimalno denznije zaostalo placentno tkivo. Hiperdenzni materijal koji se vidi s donje strane u amnionskoj vreći i šupljini maternice (strelica na b) predstavlja krvne produkte. (c) Aksijalna CT slika u druge trudne pacijentice pokazuje područja pune debljine neobojana kontrastom (strelice), nalaz u skladu s abrupcijom placente. (d) Sagitalna CT slika u trudnice u trećem tromjesečju pokazuje da se većina posteljice nije imbibirala kontrastom (*). Osim toga, uočava se lentikularna hiperdenzna kolekcija duž prednjeg donjeg ruba posteljice (strelice), nalaz konzistentan s hematonom.

Izvor: Raptis CA, Mellnick VM, Raptis DA, Kitchin D, Fowler KJ, Lubner M, Bhalla S, Menias CO. Imaging of trauma in the pregnant patient. Radiographics. 2014 May-Jun;34(3):748-63. Dostupno na:

<https://pubmed.ncbi.nlm.nih.gov/24819793/>

10. PRIMJENA KONTRASTNIH SREDSTAVA U TRUDNICA

Jednoslojni korionski epitel posteljice služi kao sučelje između majčine i fetalne cirkulacije kroz koji molekule topljive u lipidima, niske molekularne mase i neionske molekule topljive u vodi relativno slobodno difundiraju (20). Kretanje jodnih i gadolinijskih kontrastnih sredstava preko placente je djelomično ograničeno zbog relativno visokih molekularnih težina (20).

Studije su pokazale mjerljive količine jodnih i gadolinijskih kontrastnih sredstava u fetusu nakon intravenske primjene kod majke. Jednom kada kontrastno sredstvo uđe u fetalnu cirkulaciju, filtrira se u bubrežima i vraća u cirkulaciju kroz gastrointestinalni trakt jer fetus guta amnionsku tekućinu. U žena sa smanjenom brzinom glomerularne filtracije, kontrastno sredstvo može perzistirati dulje u majčinoj cirkulaciji i dovesti do povećane koncentracije kontrastnog sredstva u fetusu (20).

Jodna kontrastna sredstva prolaze kroz placentu i ulaze u fetus. Također, i gadolinijska kontrastna sredstva se pojavljuju unutar mokraćnog mjehura unutar 11 minuta od prethodnog intravenskog ubrizgavanja (53).

10.1. JODNA KONTRASTNA SREDSTVA

Kliničkim istraživanjima je dokazano da jodna kontrastna sredstva, korištena u dijagnostičke svrhe, prelaze placentu trudnica. In-vivo testovi na životinjama nisu pokazali da uzrokuju mutogene ili teratogene posljedice.

Postoje određena istraživanja o hipotireozu novorođenčadi koja je nastala uslijed korištenja jodnih kontrastnih sredstava majki tijekom trudnoće. Naknadno je utvrđeno da se ovo dogodilo uslijed korištenja jodnog kontrasta topljivog u mastima koji je imao svrhu otkriti kongenitalne malformacije. Dugoročni učinci još uvijek nisu poznati (53).

S obzirom na to da nema dovoljno podataka o štetnom utjecaju kontrastnih sredstava na fetus nije preporučljiva njihova upotreba u trudnoći osim u dijagnostičke svrhe, ali samo ukoliko je korist veća od potencijalne štete koje snimanje i kontrast mogu prouzročiti.

Intravensko i oralno jodno kontrastno sredstvo smatraju se FDA kategorijom-B lijekova (tj. nema dokazanog rizika u reproduktivnom sustavu na životinjskim studijama, ali nema kontroliranih studija na trudnicama). ACR priručnik za kontrastna sredstva iz 2013. godine navodi da se jodni kontrast može dati trudnoj pacijentici ako se tražene informacije ne mogu

dobiti bez kontrastnog sredstva, ako se očekuje informacija koja će utjecati na njegu pacijentice i fetusa tijekom trudnoće, a ako ne bi bilo razborito čekati do nakon poroda (Tablica 4.)

Bilo bi pametno primijeniti intravensko kontrastno sredstvo kako bi se obavio pregled koji bi inače bio opravdan u pacijentice koja nije trudna u odnosu na nativno CT snimanje, gdje bi zbog ograničenja slike bilo potrebno učiniti još jedno snimanje.

Do danas nema prijavljenih teratogenih ili mutagenih rizika od jodnog kontrastnog sredstva. Štitnjača fetusa počinje sazrijevati u 12. tjednu i minimalno je funkcionalna do 20. tjedna trudnoće (20). Zabrinutost u vezi primjene jodnog kontrastnog sredstva tijekom trudnoće je da prekomjerna izloženost jodu može izazvati hipotireozu.

U posljednja 3 desetljeća nije zabilježen nijedan slučaj hipotireoze zbog intravenske primjene kontrastnog sredstva. Ranije prijavljeni slučajevi odnosili su se na amniofotografiju, što zahtijeva veliku koncentraciju jodnog kontrastnog sredstva topljivog u lipidima i ta se pretraga više ne izvodi. Iz opreza, ako se jodno kontrastno sredstvo daje tijekom trudnoće, dojenče treba pregledati zbog sumnje na hipotireozu u 1. tjednu života, što je već standardna praksa u Sjevernoj Americi (13).

10.2. GADOLINIJSKA KONTRASTNA SREDSTVA

Budući da se pokazalo da intravenski kontrast na bazi gadolinija uzrokuje smrt fetusa i malformacije u studijama na životinjama kod ponovljenih suprakliničkih doza, FDA je klasificirala ove spojeve kao lijekove kategorije C (54). Nekoliko malih retrospektivnih studija koje su koristile 26 ili manje žena koje su podvrgnute MR snimanju s kelatom gadolinija tijekom trudnoće nisu prijavile štetne majčinske ili fetalne učinke.

ACR preporučuje kriterije za određivanje prikladnosti za korištenje kontrastnih sredstava na bazi gadolinija koji su slični preporukama koje pružaju za jodna kontrastna sredstva. Gadolinijско kontrastno sredstvo može se dati ako radiolog i liječnik koji upućuje na pregled smatraju da je (a) bitno za dijagnozu i promijenilo bi liječenje, (b) odgađanje slikovnog pregleda do poslije poroda bi bilo nemoguće, i (c) nema dostupne alternative (tj. ne očekuje se da bi CT s kontrastom odgovorio na kliničko pitanje) (13).

Pacijentica bi trebala biti savjetovana i dati informirani pristanak prije primjene bilo kojeg kontrastnog sredstva na bazi gadolinija. Trenutno, poluživot i stabilnost kompleksa gadolinij-kelat u fetusu su nepoznati, a nekelirani gadolinij je neurotoksičan (13). Ako se MR snimanje s

uporabom kontrasta na bazi gadolinija ne može izbjeći, agensi kao što je gadobenat dimeglumin (MultiHance; Bracco Diagnostics, Monroe Township, NJ) ili gadoteridol (ProHance; Bracco Diagnostics), koji čvrsto vežu gadolinijev ion i imaju visoke konstante stabilnosti, mogu biti sigurniji (13). Navedene treba primijeniti u najmanjoj mogućoj dozi.

Nema povezanih slučajeva nefrogene sistemske fibroze u trudnica u kojih je korišteno gadolinijско kontrastno sredstvo.

U jednom kanadskom retrospektivnom pregledu baze podataka pronađene su povezanosti gadolinijskog kontrastnog sredstva i povećanog rizika od mrtvorodenosti i neonatalne smrti. Studija se nije smatrala pouzdanom zbog neispravne kontrolne skupine. Budući da nije posve definiran utjecaj na trudnice, preporuka je izbjegavanje korištenja kontrastnog sredstva na bazi gadolinija samo ukoliko njegova korist ne opravdava potencijalni rizik (13).

Tablica 4. Preporuke za korištenje kontrastnih sredstava na bazi joda i gadolinija kod trudnica i dojilja.

Modificirano iz: ESUR guidelines on contrast agents. European Society of Urogenital Radiology.

March:2018:30 (55). Dostupno na: https://www.esur.org/wpcontent/uploads/2022/03/ESUR-Guidelines-10_0-Final-Version.pdf

Kontrastno sredstvo (KS)	Trudnoća	Dojenje	Komentar
Jodno KS	FDA kategorija B— bez štetnih učinaka u studijama reprodukcije životinja, ali ne postoje kontrolirane studije u trudnica; preporuča se informirani pristanak	Dojenje je sigurno nakon intravenske primjene jodnog kontrastnog sredstva; apsorbirana sistemska doza dojenčeta preko mlijeka je <0,01% doze koju je primila majka (6)	Kontrastno sredstvo bi se trebalo koristiti ako može pomoći u dijagnozi i izbjeći ponavljanje pregleda jer nije primijenjeno KS; novorođenčad treba testirati na hipotireozu tijekom prvog tjedna života
KS na bazi gadolinija	a) Kada postoji indikacija za bolji dijagnostički MR, moguće je dati malu dozu KS na bazi gadolinija. b) Neonatalni testovi nisu potrebni.	Dojenje je sigurno nakon primjene KS na bazi gadolinija; sustavna doza koju apsorbira dojenče iz majčinog mlijeka je <0,0004% doze dane majci (6)	Kontrastno sredstvo na bazi gadolinija može se uzeti u obzir ako radiolog i liječnik koji upućuje smatraju da je neophodno. U trudnica su odobreni jedino makrociklički kelati gadolinija.

10.3. NUSPOJAVE KONTRASTNIH SREDSTAVA

Učestalost alergijskih i fizioloških reakcija prilikom korištenja intravenskih jodnih kontrastnih sredstava znatno je manja. Razlog je prijelaz s visoko-osmolarnih kontrastnih sredstava na nisko-osmolarne kontraste. Većina nuspojava je blaga te nije opasna za život, već samo zahtijeva dodatno praćenje pacijenta. Teške alergijske reakcije se najčešće javljaju rijetko i

nepredvidivo. Takva vrsta reakcija se razvija najčešće unutar 20 min od ubrizgavanja kontrastnog sredstva. U takvim situacijama znanje osoblja igra veliku ulogu. Ono uvijek treba biti spremno uvesti odgovarajuće mjere poput pozivanja dežurnog liječnika ili po potrebi dodatnog tima, davanja lijeka pacijentu i njegovo praćenje.

Difenhidramin je lijek FDA kategorije B, a kortikosteroidi su kategorija C (13). Premedikaciju treba primijeniti ako rizici nekorištenja premedikacije nadmašuju rizike za fetus. Ako se daju kortikosteroidi, treba koristiti prednizon ili deksametazon jer većina bilo kojeg lijeka se metabolizira unutar posteljice prije nego što stigne do fetusa (9).

Zabilježeni su slučajevi supresije nadbubrežne žlijezde fetusa upotrebom kortikosteroida općenito, a metilprednizolon je bio povezan s rascjepom usne ako se koristi prije 10. tjedna trudnoće (9).

10.3.1. Akutne alergijske reakcije

Akutni događaji mogu biti definirani kao alergijske ili fiziološke reakcije te mogu biti podjeljeni u 3 kategorije (blaga, umjerena ili teška). Blage reakcije najčešće nestaju spontano dok one umjerene imaju veće simptome kod pacijenata i zahtijevaju liječenje. Neke od ovih umjerenih reakcija imaju potencijal postati teške ukoliko se ne liječe. Najozbiljnije su one teške koje mogu biti opasne po život ili dovesti do trajnih oštećenja. Primjer toga je kardiopulmonalni zastoj koji može nastati kao krajnji rezultat alergijskih i fizioloških reakcija na kontrast. U tu skupinu spada i plućni edem, najčešći kod pacijenata sa slabijom srčanom funkcijom. Predloženi sustav klasifikacije koji se može koristiti za jodna i gadolinjska kontrastna sredstva prikazan je u tablici 5.

Tablica 5. Kategorije akutnih reakcija

1. Modificirano iz: ACR Manual On Contrast Media. ACR, American College of Radiology. Apr.2022:108.-109 (53). Dostupno na:https://www.acr.org/-/media/ACR/files/clinical-resources/contrast_media.pdf

Blage:

Alergijske	Fiziološke
Lokalizirana urtikarija/pruritus	Ograničena mučnina/povraćanje
Edem kože	Prolazna toplina/crvenilo/zimica

Ograničeni svrbež/grebanje u grlu	Glavobolja/vrtoglavica/anksioznost
Začepljenost nosa	Srednja hipertenzija
Kihanje/konjunktivitis	Vazovagalna reakcija koja prolazi spontano

Srednje:

Alergijske	Fiziološke
Difuzna urtikarija/pruritus	Dugotrajna mučnina/povraćanje
Difuzni eritem sa stabilnim vitalnim znacima	Hipertenzija za hitnoću
Edem lica bez dispneje	Izolirana bol u prsima
Stezanje u grlu i promuklost bez dispneje	Vazovagalna reakcija za liječenje
Zviždanje/bronhospazam, blaga ili nikakva hipoksija	

Teške:

Alergijske	Fiziološke
Difuzni/kožni edem sa dispnejom	Vazovagalna reakcija otporna na pružanje pomoći
Difuzni eritem sa hipotenzijom	Aritmija
Larigealni edem sa stridorom/hipoksijom	Konvulzije
Zviždanje/bronhospazam sa hipoksijom	Hipertenzija za hitnoću
Anafilaktički šok (hipotenzija+tahikardija)	

11. SAVJETOVANJE, INFORMIRANI PRISTANAK I UPRAVLJANJE RIZIKOM

11.1. PROBIR TRUDNOĆE

Prije nego što se formira protokol i bilo kakva vrsta snimanja se odobri, bez obzira na status trudnoće pacijentice, radiolozi bi se trebali rutinski zapitati mogu li se informacije dobiti bez ionizirajućeg zračenja, hoće li kontrastno sredstvo pružiti važne dodatne podatke ili je dovoljna nativna snimka, te kako bi dobivena dijagnostička informacija utjecala na brigu o pacijentu.

Ako je pacijentica trudnica ili dojilja, dodatna specifična pitanja koja treba postaviti uključuju može li se ultrazvuk koristiti kao metoda izbora i može li se pregled odgoditi do poslije trudnoće ili dojenja (21).

Kako bi se spriječili neželjeni štetni učinci na trudnicu ili njezin fetus, ACR preporučuje barem verbalni probir prije radiološkog pregleda za žene od 12 do 50 godina. Ovaj dobni raspon nije fiksni broj i ovisi o menstrualnom statusu pacijentice i relevantnoj medicinskoj povijesti, kao što je prethodna histerektomija ili podvezivanje jajovoda.

Različite politike probira trudnoće ovise o vrsti snimanja, očekivanog ozračenja fetusa i medicinske hitnosti pregleda (9). Za preglede kod kojih je očekivan zanemariv rizik za fetus (npr. radiografija ekstremiteta ili CT ekstremiteta (isključujući zdjelicu)), CT glave, mamografija ili radiografija prsnog koša), skrining može biti nepotreban. Međutim, u situaciji opasnosti po život poput teške traume, probir može biti nemoguć ili može dovesti do neprihvatljivih kašnjenja u njezi pacijentica (11).

U tim je situacijama poželjno za liječnike koji upućuju na pregled da dokumentiraju u pacijentov zdravstveni karton da se odustalo od pregleda trudnoće (sa ili bez pristanka pacijenta) zbog hitne i kritične prirode pregleda (11). Iznesene opće izjave u medicinskom kartonu pacijenta ili verbalnoj komunikaciji s pojedincima samo periferno uključenima u njezi bolesnika ne smiju se koristiti kao jedini izvor za potvrdu negativne trudnoće.

Sekundarnu procjenu, uključujući screening upitnik i/ili izravno ispitivanje od strane radiološkog tehnologa treba rutinski provoditi prije slikovnog pregleda. Za postupke kao što su višeslojni CT za koji se očekuje isporuka visokih doza zračenja (>50 mGy) ili terapijske doze radiofarmaka, smjernice ACR-a i Društva nuklearne medicine i molekularnog oslikavanja

(*engl. Society of Nuclear Medicine and Molecular Imaging, SNMMI*) navode da treba utvrditi status trudnoće nalazom beta podjedinica humanog korionskog gonadotropina (β -hCG) dobivenim unutar 72 sata, dokumentirani predmenarhalni status ili povijest histerektomije (56).

Mnoge institucije i ustanove imaju pravilnike i procedure koji nalažu agresivniju upotrebu probira β -hCG prije CT pregleda ili čak i rutinske radiografije. Iako ovo možda daje veću marginu sigurnosti u pacijentice s upitnim statusom trudnoće, treba razmotriti najbolji način djelovanja u pacijentica koje odbijaju testiranje na trudnoću. Treba uzeti u obzir usklađenost s prevladavajućim institucijskim politikama (npr. politika za pacijentice koje će biti podvrgnuti anesteziji te odbijaju testiranje na trudnoću) i lokalnim obrascima prakse (13).

Radiolozi bi trebali biti upoznati s državnim propisima o povjerljivom testiranju trudnoće u maloljetnica; većina država u SAD-u dopušta maloljetnicama da se podvrgnu testu na trudnoću bez pristanka roditelja kada se tiče prenatalne skrbi. Iako bi informacije navedene u ovom odjeljku trebale služiti kao opći vodič, radiolozi bi trebali raditi zajedno s drugim zdravstvenim radnicima, kao što su ginekolozi, liječnici hitne službe i ravnatelji bolnica te razvijati najbolje lokalne prakse (13).

11.2. TOČNOST TESTA TRUDNOĆE

Kvantitativni serumski testovi na trudnoću su osjetljiviji i mogu pomoći u otkrivanju trudnoće ranije od urinalnih testova trudnoće. Testovi trudnoće u serumu mogu biti negativni 8-10 dana nakon začeća, samo 5% trudnica ima test pozitivan osmog dana, brojka koja se povećava na 98% 11. dana (56). Za postupke intervencije visokog rizika (npr. embolizacija fibroma ili terapija zračenjem $^{131}\text{I-NaI}$), test na trudnoću treba izvesti, a pacijentica također biti savjetovana da se suzdrži od seksualne aktivnosti 2 tjedana prije terapije ili pregled treba zakazati u roku od 10 dana nakon početka menstrualnog ciklusa; ove će mjere opreza dalje smanjiti moguće opasnosti od lažno negativnih nalaza za trudnoću (56).

11.3. SAVJETOVANJE I INFORMIRANI PRISTANAK

Cilj informiranog pristanka je pružiti trudnicama realno razumijevanje rizika i koristi pregleda za samu pacijenticu i njen fetus (10). Također pruža priliku da kliničari odgovore na pitanja pacijenata i zabrinutosti. Ključ je pružiti pacijentu točan opći pregled rizika koji je jednostavan i lako se može razumjeti. Ako su detaljne informacije o upućivanju dostavljene radiologu, također je moguće pružiti informacije o mogućim prednostima ispitivanja na uravnotežen način.

Općenitije izjave pacijentu su prikladnije ukoliko je liječnik koji ga je uputio osjeća da je dobivanje dijagnostičke informacije korisno. U potonjoj situaciji, u situacijama koje nisu hitne neke prakse mogu pacijenticama ponuditi priliku za razgovor prvo svojim referentnim ili drugim liječnicima ako oni imaju pitanja, čak i ako to znači odgodu ispitivanja.

Uravnotežen pristup informiranom pristanku je uvijek razborit; na primjer, ako je relativni rizik za buduću malignu bolest u djetinjstvu zbog izloženosti fetusa opisan pacijentici, treba je informirati i o razmjerno malom apsolutnom riziku (10). Može biti izazovno objasniti dozu zračenja koja je apstraktan koncept većini pacijenata pa čak i nekim liječnici.

Jedna metoda je objasniti izloženost pozadinskom zračenju tijekom jednogodišnjeg razdoblja kao referentni okvir (20). Neke prakse također će povući usporedbe s rizicima drugih nemedicinskih aktivnosti. Razumijevanje pacijentice treba potvrditi traženjem od nje da potvrdi ključne točke kako su objašnjene i, ako je prikladno, zamoliti je da objasni rizike i koristi njezinim vlastitim riječima.

U Republici Hrvatskoj u postupanju s trudnicama koje su izložene ionizirajućem zračenju potrebno je pridržavati se uputa Zakona o zaštiti od zračenja i sigurnosti izvora ionizirajućeg zračenja (Narodne novine, broj 64/06) i primijeniti smjernice ICRP-a. Ukoliko je pacijentica u reproduktivnoj dobi nužno je prije podvrgavanja radiološkom postupku koji koristi ionizirajuće zračenje utvrditi mogućnost trudnoće, a izostanak menstrualnog ciklusa treba smatrati trudnoćom dok se ne dokaže suprotno.

Potrebno je u čekaonicama radioloških odjela postaviti pisano upozorenje za trudnice. Svi medicinski postupci na trudnicama moraju biti medicinski opravdani što se mora provjeriti prije samog postupka te utvrditi veću korist od rizika izlaganja ionizirajućem zračenju. Ukoliko se trudnica podvrgne postupku koje koristi ionizirajuće zračenje, potrebno je maksimalno smanjiti fetalnu dozu da se ne ugrozi dijagnostički postupak. Trudnica (bilo pacijentica ili trudna zaposlenica) ima pravo znati količinu i tip potencijalnih štetnih učinaka zračenja koji mogu nastati zbog izlaganja fetusa zračenju te visinu rizika. Rizik je zanemariv kod niskodoznih postupaka (<1 mGy na fetus). Ukoliko su fetalne doze iznad 1 mGy potrebno je detaljnije objašnjenje dok se pri radioterapije i intervencijskim postupcima pod dijaskopijom mogu uzrokovati fetalne doze od 10 – 100 mGy ili više stoga je nakon tih postupaka potrebno konzultirati medicinskog fizičara koji treba izračunati fetalnu dozu i potencijalni rizik (56).

12. ZAKLJUČAK

Najsigurnija metoda za smanjenje ili eliminiranje doze fetalnog zračenja je promicanje uporabe pregleda koji koriste neionizirajuće zračenje, poput ultrazvuka. Ukoliko nema druge alternative moguće je i obavljanje pregleda ionizirajućim zračenjem s uporabom kontrastnih sredstava ili bez njih, samo ukoliko isti može promijeniti terapiju pacijentice, a pregled ne može biti odgođen do poslije poroda.

Važno je naglasiti da preglede koji mogu pružiti bitne kliničke informacije ne treba uskratiti na temelju zabrinutosti zbog zračenja. Rizici od ionizirajućeg zračenja i MR snimanja mogu se smanjiti pridržavanjem načela ALARA i utvrđenih smjernica u vezi davanja kontrastnog sredstva. Kao dio multidisciplinarnog tima, radiolozi moraju promovirati realno razumijevanje rizika povezanih sa slikovnim pregledima među kliničarima koji upućuju pacijente i među pacijentima.

Zdravstveni fizičari i obrazovani kliničari imaju odgovornost savjetovati žene reproduktivne dobi o rizicima izloženosti ionizirajućem zračenju prije začeća ili tijekom trudnoće. Važno je shvatiti da laici imaju mnogo pogrešnih predodžbi o reproduktivnim rizicima ionizirajućeg zračenja. Mnogi pacijenti koji su već prošli ili će biti podvrgnuti nekoj vrsti radiološke pretrage zabrinuti su zbog reproduktivnih i razvojnih rizika dijagnostičkih radioloških postupaka.

Epidemiološke studije i studije na životinjama pokazuju da visoka izloženost ionizirajućem zračenju može uzrokovati pobačaj, kongenitalne malformacije, zastoj u rastu, mrtvorodenče i rak. Uz izuzetak raka, postoje granične vrijednosti izloženosti za te ishode, pri čemu izloženosti ispod određenih doza zračenja ne povećavaju reproduktivne ili razvojne rizike.

Međutim, do gubitka embrija može doći zbog niskih izloženosti tijekom predimplantacijskih i presomitnih faza razvoja ("razdoblje sve ili ništa"). Ovo je faza u kojoj postoji veća vjerojatnost da će embrij umrijeti nego preživjeti nepravilan razvoj. Najosjetljivije razdoblje za izazivanje mentalne retardacije je od 8. tjedna do 15. tjedna trudnoće. Savjetovanje pacijentica zahtijeva poznavanje embriologije, genetike, teratologije zračenja i načela teratologije kako bi savjetnik mogao pružiti točan, znanstveni savjet.

13. LITERATURA

1. Lazarus E, Debenedictis C, North D, Spencer PK, Mayo-Smith WW. Utilization of imaging in pregnant patients: 10-year review of 5270 examinations in 3285 patients--1997-2006. *Radiology*. 2009 May;251(2):517-24.
2. Chen MM, Coakley FV, Kaimal A, Laros RK Jr. Guidelines for computed tomography and magnetic resonance imaging use during pregnancy and lactation. *Obstet Gynecol*. 2008 Aug;112(2 Pt 1):333-40.
3. Lee CI, Haims AH, Monico EP, Brink JA, Forman HP. Diagnostic CT scans: assessment of patient, physician, and radiologist awareness of radiation dose and possible risks. *Radiology*. 2004 May;231(2):393-8.
4. Đurina M. IONIZIRAJUĆE ZRAČENJE I UČINCI IONIZIRAJUĆEG ZRAČENJA [Specijalistički diplomski stručni]. Karlovac: Veleučilište u Karlovcu; 2021 [pristupljeno 04.09.2022.] Dostupno na: <https://urn.nsk.hr/urn:nbn:hr:128:526231>
5. Wakeford R, Little MP. Risk coefficients for childhood cancer after intrauterine irradiation: a review. *Int J Radiat Biol*. 2003 May;79(5):293-309.
6. Matsumoto H, Tomita M, Otsuka K, Hatashita M. A new paradigm in radioadaptive response developing from microbeam research. *J Radiat Res*. 2009 Mar;50 Suppl A:A67-79.
7. Waldren CA. Classical radiation biology dogma, bystander effects and paradigm shifts. *Hum Exp Toxicol*. 2004 Feb;23(2):95-100.
8. Janković S., Miletić D.i sur. Dentalna radiografija i radiologija. Medicinski fakultet sveučilišta u Splitu. Split, 2009. str.20-21.
9. Wang PI, Chong ST, Kielar AZ, Kelly AM, Knoepp UD, Mazza MB, Goodsitt MM. Imaging of pregnant and lactating patients: part 1, evidence-based review and recommendations. *AJR Am J Roentgenol*. 2012 Apr;198(4):778-84.
10. McCollough CH, Schueler BA, Atwell TD, Braun NN, Regner DM, Brown DL, LeRoy AJ. Radiation exposure and pregnancy: when should we be concerned? *Radiographics*. 2007 Jul-Aug;27(4):909-17; discussion 917-8.
11. Sadro C, Bernstein MP, Kanal KM. Imaging of trauma: Part 2, Abdominal trauma and pregnancy--a radiologist's guide to doing what is best for the mother and baby. *AJR Am J Roentgenol*. 2012 Dec;199(6):1207-19.
12. Colletti PM, Lee KH, Elkayam U. Cardiovascular imaging of the pregnant patient. *AJR Am J Roentgenol*. 2013 Mar;200(3):515-21.

13. Tirada N, Dreizin D, Khati NJ, Akin EA, Zeman RK. Imaging Pregnant and Lactating Patients. *Radiographics*. 2015 Oct;35(6):1751-65.
14. Parker MS, Hui FK, Camacho MA, Chung JK, Broga DW, Sethi NN. Female breast radiation exposure during CT pulmonary angiography. *AJR Am J Roentgenol*. 2005 Nov;185(5):1228-33.
15. National Research Council (US) Committee on Health Effects of Exposure to Low Levels of Ionizing Radiations (BEIR VII). *Health Effects of Exposure to Low Levels of Ionizing Radiations: Time for Reassessment?* Washington (DC): National Academies Press (US); 1998.
16. Hurwitz LM, Reiman RE, Yoshizumi TT, Goodman PC, Toncheva G, Nguyen G, Lowry C. Radiation dose from contemporary cardiothoracic multidetector CT protocols with an anthropomorphic female phantom: implications for cancer induction. *Radiology*. 2007 Dec;245(3):742-50.
17. Goldberg-Stein S, Liu B, Hahn PF, Lee SI. Body CT during pregnancy: utilization trends, examination indications, and fetal radiation doses. *AJR Am J Roentgenol*. 2011 Jan;196(1):146-51.
18. Brent RL. The effects of embryonic and fetal exposure to X-ray, microwaves, and ultrasound. *Clin Obstet Gynecol*. 1983 Jun;26(2):484-510.
19. Streffer C, Shore R, Konermann G, Meadows A, Uma Devi P, Preston Withers J, Holm LE, Stather J, Mabuchi K, H R. Biological effects after prenatal irradiation (embryo and fetus). A report of the International Commission on Radiological Protection. *Ann ICRP*. 2003;33(1-2):5-206.
20. Tremblay E, Thérèse E, Thomassin-Naggara I, Trop I. Quality initiatives: guidelines for use of medical imaging during pregnancy and lactation. *Radiographics*. 2012 May-Jun;32(3):897-911.
21. Litmanovich DE, Tack D, Lee KS, Shahrzad M, Bankier AA. Cardiothoracic imaging in the pregnant patient. *J Thorac Imaging*. 2014 Jan;29(1):38-49.
22. McCollough CH, Primak AN, Braun N, Kofler J, Yu L, Christner J. Strategies for reducing radiation dose in CT. *Radiol Clin North Am*. 2009 Jan;47(1):27-40.
23. Panting-Kemp A, Geller SE, Nguyen T, Simonson L, Nuwayhid B, Castro L. Maternal deaths in an urban perinatal network, 1992-1998. *Am J Obstet Gynecol*. 2000 Nov;183(5):1207-12.

24. Dreizin D, Bordegaray M, Tirada N, Raman SP, Kadakia K, Munera F. Evaluating blunt pancreatic trauma at whole body CT: current practices and future directions. *Emerg Radiol.* 2013 Dec;20(6):517-27.
25. Remy-Jardin M, Pistoletti M, Goodman LR, Gefter WB, Gottschalk A, Mayo JR, Sostman HD. Management of suspected acute pulmonary embolism in the era of CT angiography: a statement from the Fleischner Society. *Radiology.* 2007 Nov;245(2):315-29.
26. Freeman LM, Stein EG, Sprayregen S, Chamarthy M, Haramati LB. The current and continuing important role of ventilation-perfusion scintigraphy in evaluating patients with suspected pulmonary embolism. *Semin Nucl Med.* 2008 Nov;38(6):432-40.
27. McCollough CH. CT dose: how to measure, how to reduce. *Health Phys.* 2008 Nov;95(5):508-17.
28. Yousefzadeh DK, Ward MB, Reft C. Internal barium shielding to minimize fetal irradiation in spiral chest CT: a phantom simulation experiment. *Radiology.* 2006 Jun;239(3):751-8.
29. Colletti PM, Micheli OA, Lee KH. To shield or not to shield: application of bismuth breast shields. *AJR Am J Roentgenol.* 2013 Mar;200(3):503-7.
30. Vock P. Clinical perspective on diagnostic X-ray examinations of pregnant patients - What to take into account. *Phys Med.* 2017 Nov;43:165-171.
31. American College of Obstetricians and Gynecologists Committee on Quality Improvement and Patient Safety. ACOG committee opinion: patient safety in obstetrics and gynecology. Number 286, October 2003: Committee on Quality Improvement and Patient Safety. *Int J Gynaecol Obstet.* 2004 Jul;86(1):121-3.
32. Chow SM, Yau S, Lee SH, Leung WM, Law SC. Pregnancy outcome after diagnosis of differentiated thyroid carcinoma: no deleterious effect after radioactive iodine treatment. *Int J Radiat Oncol Biol Phys.* 2004 Jul 15;59(4):992-1000.
33. Thabet A, Kalva SP, Liu B, Mueller PR, Lee SI. Interventional radiology in pregnancy complications: indications, technique, and methods for minimizing radiation exposure. *Radiographics.* 2012 Jan-Feb;32(1):255-74.
34. Ciet P, Litmanovich DE. MR safety issues particular to women. *Magn Reson Imaging Clin N Am.* 2015 Feb;23(1):59-67.
35. AIUM-ACR-ACOG-SMFM-SRU Practice Parameter for the Performance of Standard Diagnostic Obstetric Ultrasound Examinations. *J Ultrasound Med.* 2018 Nov;37(11):E13-E24.

36. Miller DL. Safety assurance in obstetrical ultrasound. *Semin Ultrasound CT MR*. 2008 Apr;29(2):156-64.
37. Barnett SB, Ter Haar GR, Ziskin MC, Rott HD, Duck FA, Maeda K. International recommendations and guidelines for the safe use of diagnostic ultrasound in medicine. *Ultrasound Med Biol*. 2000 Mar;26(3):355-66.
38. American Institute of Ultrasound in Medicine. AIUM practice guideline for the performance of obstetric ultrasound examinations. *J Ultrasound Med*. 2013 Jun;32(6):1083-101.
39. Gomes, M., Matias, A. and Macedo, F. Risks to the fetus from diagnostic imaging during pregnancy: review and proposal of a clinical protocol. *Pediatr. Radiol*. 45, 1916–1929 (2015).
40. Mattsson S, Leide-Svegborn S, Andersson M. X-RAY AND MOLECULAR IMAGING DURING PREGNANCY AND BREASTFEEDING-WHEN SHOULD WE BE WORRIED? *Radiat Prot Dosimetry*. 2021 Oct 12;195(3-4):339-348.
41. De Nardo MC, Maninchedda C, Romeo E, Natale F. Abdominal radiography in woman with unrecognised pregnancy. *BMJ Case Rep*. 2020 Oct 4;13(10):e238742.
42. Menias CO, Elsayes KM, Peterson CM, Huete A, Gratz BI, Bhalla S. CT of pregnancy-related complications. *Emerg Radiol*. 2007 Mar;13(6):299-306.
43. Heit JA, Kobbervig CE, James AH, Petterson TM, Bailey KR, Melton LJ 3rd. Trends in the incidence of venous thromboembolism during pregnancy or postpartum: a 30-year population-based study. *Ann Intern Med*. 2005 Nov 15;143(10):697-706.
44. Horlander KT, Mannino DM, Leeper KV. Pulmonary embolism mortality in the United States, 1979-1998: an analysis using multiple-cause mortality data. *Arch Intern Med*. 2003 Jul 28;163(14):1711-7.
45. Le Gal G, Righini M, Sanchez O, Roy PM, Baba-Ahmed M, Perrier A, Bounameaux H. A positive compression ultrasonography of the lower limb veins is highly predictive of pulmonary embolism on computed tomography in suspected patients. *Thromb Haemost*. 2006 Jun;95(6):963-6.
46. Revel MP, Cohen S, Sanchez O, Collignon MA, Thiam R, Redheuil A, Meyer G, Frija G. Pulmonary embolism during pregnancy: diagnosis with lung scintigraphy or CT angiography? *Radiology*. 2011 Feb;258(2):590-8.
47. Mattox KL, Goetzl L. Trauma in pregnancy. *Crit Care Med*. 2005 Oct;33(10 Suppl):S385-9.

48. Puri A, Khadem P, Ahmed S, Yadav P, Al-Dulaimy K. Imaging of trauma in a pregnant patient. *Semin Ultrasound CT MR*. 2012 Feb;33(1):37-45.
49. ACOG Committee on Ethics. ACOG Committee Opinion. Number 297, August 2004. Nonmedical use of obstetric ultrasonography. *Obstet Gynecol*. 2004 Aug;104(2):423-4.
50. Nguyen CP, Goodman LH. Fetal risk in diagnostic radiology. *Semin Ultrasound CT MR*. 2012 Feb;33(1):4-10.
51. Kochi MH, Kaloudis EV, Ahmed W, Moore WH. Effect of in utero exposure of iodinated intravenous contrast on neonatal thyroid function. *J Comput Assist Tomogr*. 2012 Mar-Apr;36(2):165-9.
52. Raptis CA, Mellnick VM, Raptis DA, Kitchin D, Fowler KJ, Lubner M, Bhalla S, Menias CO. Imaging of trauma in the pregnant patient. *Radiographics*. 2014 May-Jun;34(3):748-63.
53. ACR Manual On Contrast Media. ACR, American College of Radiology. Apr.2022: 108.-109. Dostupno na: https://www.acr.org/-/media/ACR/files/clinical-resources/contrast_media.pdf
54. Webb JA, Thomsen HS, Morcos SK; Members of Contrast Media Safety Committee of European Society of Urogenital Radiology (ESUR). The use of iodinated and gadolinium contrast media during pregnancy and lactation. *Eur Radiol*. 2005 Jun;15(6):1234-40.
55. ESUR guidelines on contrast agents. European Society of Urogenital Radiology. March:2018:30. Dostupno na: https://www.esur.org/wpcontent/uploads/2022/03/ESUR-Guidelines-10_0-Final-Version.pdf
56. Tran P, Desimone S, Barrett M, Bachrach B. I-131 treatment of graves' disease in an unsuspected first trimester pregnancy; the potential for adverse effects on the fetus and a review of the current guidelines for pregnancy screening. *Int J Pediatr Endocrinol*. 2010;2010:858359.

14. KRATICE

ALARA – As Low As Reasonably Achievable

ICRP – International Commission on Radiological Protection

IAEA – International Atomic Energy Agency

LNT – Linear no-threshold

ACR – American College of Radiology

BEIR – Biological Effects of Ionizing Radiation

FAST – Focused Assessment with Sonography in Trauma

ACOG – American College of Obstetricians and Gynecologists

FS – Fleischner Society

FDA – Food and Drug Administration

ICNIRP – International Commission on Non-Ionizing Radiation Protection

AIUM – American Institute of Ultrasound in Medicine

SCRU – Society of Radiologists in Ultrasound

HELLP – Hemolysis, Elevated Liver Enzymes, Low Platelets

BTS – British Thoracic Society

NCRP – National Council on Radiation Protection and Measurements

SNMMI – Society of Nuclear Medicine and Molecular Imaging

15. ŽIVOTOPIS

OSOBNI PODACI

Ime i prezime: Tereza Jerić

Datum i mjesto rođenja: 12.listopada 1995. god., Omiš

Državljanstvo: Hrvatsko

Adresa: Punta 5, Omiš

E-mail: tereza.jeric1995@gmail.com

OBRAZOVANJE I OSPOSOBLJAVANJE

- Rujan, 2002. – lipanj, 2010. Osnovna škola „Josip Pupačić“, Omiš
- Rujan, 2010. – lipanj, 2014. Srednja škola „Jure Kaštelan“, Omiš

Smjer: Jezična gimnazija

- Listopad, 2014.- srpanj, 2017. Sveučilišni odjel zdravstvenih studija

Prediplomski sveučilišni studij

Smjer: Radiološka tehnologija

- Listopad, 2019.- rujan, 2022. Sveučilišni odjel zdravstvenih studija

Diplomski sveučilišni studij

Smjer: Radiološka tehnologija

RADNO ISKUSTVO

- Prosinac, 2018. – prosinac, 2019. Stručno osposobljavanje u Domu zdravlja i KBC-u Split
- Lipanj, 2020. – siječanj, 2021. Radiološki tehnolog, Dom zdravlja, Trogir

- Siječanj, 2021. – ožujak, 2021. Radiološki tehnolog, Dom zdravlja, Brač
- Listopad 2021. - Administrativni referent, Poliklinika Pediatri

OSTALA ZNANJA I VJEŠTINE

- Strani jezici: engleski (aktivno), talijanski i njemački (pasivno)
- Rad na računalu: Aktivno i svakodnevno korištenje MS office paketa i interneta

OSTALE AKTIVNOSTI

- Sudjelovanje na radionici Age Estimation Workshop u Splitu 2016.godine

OSTALI PODACI

- Dobitnica stipendije grada Omiša za razdoblje 2014./2015.
- Dobitnica stipendije Sveučilišta u Splitu za razdoblje 2015./2016.
- Dobitnica nagrade grada Omiša za izniman volonterski rad i doprinos u pružanju pomoći i podrške u radu s djecom s intelektualnim poteškoćama i mladim osobama s intelektualnim poteškoćama.