

Uloga radiologije u estetskoj medicini

Dekanić, Lea

Master's thesis / Diplomski rad

2022

Degree Grantor / Ustanova koja je dodijelila akademski / stručni stupanj: **University of Split / Sveučilište u Splitu**

Permanent link / Trajna poveznica: <https://um.nsk.hr/um:nbn:hr:176:064947>

Rights / Prava: [In copyright](#)/[Zaštićeno autorskim pravom.](#)

Download date / Datum preuzimanja: **2025-02-08**



Sveučilišni odjel zdravstvenih studija
SVEUČILIŠTE U SPLITU

Repository / Repozitorij:

[Repository of the University Department for Health Studies, University of Split](#)



UNIVERSITY OF SPLIT



SVEUČILIŠTE U SPLITU
Podružnica
SVEUČILIŠNI ODJEL ZDRAVSTVENIH STUDIJA
DIPLOMSKI SVEUČILIŠNI STUDIJ
RADIOLOŠKA TEHNOLOGIJA

Lea Dekanić

ULOGA RADIOLOGIJE U ESTETSKOJ MEDICINI

Diplomski rad

Split, 2022.

SVEUČILIŠTE U SPLITU
Podružnica
SVEUČILIŠNI ODJEL ZDRAVSTVENIH STUDIJA
DIPLOMSKI SVEUČILIŠNI STUDIJ
RADIOLOŠKA TEHNOLOGIJA

Lea Dekanić

**ULOGA RADIOLOGIJE U ESTETSKOJ MEDICINI
THE ROLE OF RADIOLOGY IN AESTHETIC
MEDICINE**

Diplomski rad/ Master's Thesis

Split, 2022.

TEMELJNA DOKUMENTACIJSKA KARTICA

DIPLOMSKI RAD

Sveučilište u Splitu

Sveučilišni odjel zdravstvenih studija

Radiološka tehnologija

Znanstveno područje: Biomedicina i zdravstvo

Znanstveno polje: Kliničke medicinske znanosti

Mentor: Doc.dr.sc. Sanja Lovrić Kojundžić

ULOGA RADIOLOGIJE U ESTETSKOJ MEDICINI

Lea Dekanić

SAŽETAK:

Estetska medicina jedna je od najbrže rastućih specijalnosti danas. Razvojem tehnologije otvaraju se brojne mogućnosti i različite metode estetskih zahvata koji postaju pristupačniji te se sve veći broj ljudi odlučuje na njih. Svrha estetske medicine je poboljšati čovjekovu sliku o sebi i time kvalitetu života, stoga je upravo zadovoljstvo pacijenta mjerilo uspjeha estetskog zahvata. Komunikacija između liječnika estetske medicine i pacijenta ključan je dio u postizanju zadovoljstva pacijenta, ali je istovremeno najveći izazov s kojim se ova specijalnost susreće. Radiologija, kao grana medicine koja se bavi oslikavanjem, otvara brojne mogućnosti koje bi olakšale preoperativnu obradu pacijenta. Nove tehnologije koje su dio radiologije mijenjaju dosadašnju komunikaciju liječnika i pacijenta te je podižu na viši nivo. Ovaj rad obrađuje nekoliko studija koje opisuju primjenu radiologije u svrhu unaprjeđenja estetske medicine.

Ključne riječi: estetska medicina; zahvat; radiologija; komunikacija

Rad sadrži: 42 stranice, 12 slika, 2 tablice, 33 literaturne reference

Jezik izvornika: hrvatski

BASIC DOCUMENTATION CARD

MASTER THESIS

University of Split

University department for Health Studies

Radiological technology

Scientific area: Biomedicine and health

Scientific field: Clinical medical sciences

Supervisor: Doc. dr. sc. Sanja Lovrić Kojundžić

THE ROLE OF RADIOLOGY IN AESTHETIC MEDICINE

Lea Dekanić

SUMMARY:

Aesthetic medicine is one of the fastest-growing specialties today. Modern technology opens numerous possibilities and different approaches to aesthetic procedures that become more affordable, and an increasingly large number of people get them. The purpose of aesthetic medicine is to improve a person's self-image and quality of life, therefore the patient's satisfaction is the measure of the success of an aesthetic procedure. Communication between the doctor of aesthetic medicine and the patient is the key part in achieving patient satisfaction, but at the same time it is the biggest challenge that this specialty faces. Radiology, as a specialty that produces image, opens up numerous possibilities that would facilitate the preoperative assessment of the patient. New technologies that are part of radiology are changing the previous communication models between doctor and patient and raising it to a higher level. This master thesis deals with several studies that describe the application of radiology for the purpose of improving aesthetic medicine.

Keywords: aesthetic medicine, procedure, radiology, communication

Thesis contains: 42 pages, 12 figures, 2 tables, 33 references

Original in: Croatian

POPIS KRATICA

ASAPS - American Society for Aesthetic Plastic Surgery

HA - Hyaluronic Acid

DSCT - Dual-Source Computed Tomography

DECT - Dual Energy Computed Tomography

ED – efektivna doza

CTDI - volumenski indeks doze kompjutorizirane tomografije

DLP- produkt duljine doze

DICOM – Digital Imaging and Communications in Medicine

FDM - Fused Deposition Modeling

PLA - polilaktička kiselina

TPU - termoplastični poliuretan

TROP - poprečna točka osteotomije radiksa

ATH - prednja torakalna hipoplazija

LW - lateralna torakalna širina

BAP - anterio- posteriorni promjer dojke

BL - poprečni promjer dojke

TBAP - anterio- posteriorni promjer grudnog koša

SADRŽAJ

1. UVOD	1
2. CILJ RADA.....	3
3. IZVORI PODATAKA I METODE	4
4. NEINVAZIVNI ZAHVATI U ESTETSKOJ MEDICINI	5
4.1. ANALIZA RAZGRADNJE I DUGOVJEČNOSTI DERMALNOG FILERA MAGNETSKOM REZONANCOM.....	6
4.2. REZULTATI.....	11
5. INVAZIVNI ZAHVATI U ESTETSKOJ MEDICINI.....	12
5.1. RINOPLASTIKA	12
5.1.1. Modeli preoperativne radiološke obrade kod rinoplastike; LDCT, MR i 3D printanje	14
5.1.2. Inovacije u preoperativnoj obradi kandidata za rinoplastiku	14
5.1.3. Materijali i metode.....	16
5.1.4. Akvizicijski protokoli i dozimetrija	16
5.1.5. Segmentacija slike kompjutorizirane tomografije.....	17
5.1.6. Segmentacija slike magnetske rezonance	18
5.1.7. Udruživanje informacija CT i MR snimki i izrada 3D modela.....	19
5.1.8. Priprema za 3D printanje.....	20
5.1.9. Printanje.....	22
5.2. POVEĆANJE GRUDI	24
5.2.1. Uloga magnetske rezonance u preoperativnoj procjeni kandidata za povećanje grudi	25
5.2.2 Ispitanici i metode.....	27
5.2.3. Rezultati	32
6. ZAKLJUČAK	36
7. LITERATURA.....	38
8. ŽIVOTOPIS	42

1. UVOD

Povijest ljepote stara je koliko i samo čovječanstvo - kroz povijest ljudi su pokušavali poboljšati svoju privlačnost i izgled. Iako su brojni filozofi poput Platona pokušali definirati pojam ljepote, univerzalno valjana definicija ostaje nedostižna.

Današnji rezultati istraživanja pokazuju da su ključna svojstva kao što su jasnoća, simetrija i sklad elementi atraktivnog i lijepog izgleda. Izgled je najjavniji dio svake osobe, stoga i muškarci i žene pokušavaju poboljšati svoje vizualne nedostatke ili nesavršenosti s namjerom da osnaže percepciju sebe i unaprijede kvalitetu života. Medicinski postupci takvih poboljšanja poput povećanja grudi i rinoplastike započeli su prije više od stotinu godina i evoluirali je prema suvremenim standardima današnjice. Pojam "rinoplastika" prvi put se spominje davne 1845. godine kada je pruski kirurg Johann F. Differbach objavio nekoliko monografija o rekonstrukciji lica, gdje je prvi put spomenuo taj pojam u kozmetičkom kontekstu (1). Razvojem antiseptičke kirurgije, 1867. godine, britanski kirurg Josef Lister postavio je temelje za smanjenje postoperativnih infekcija korištenjem karbolne kiseline za sterilizaciju kirurških instrumenata i čišćenje rana. S povećanjem sigurnosti za pacijente, estetska kirurgija doživjela je procvat krajem 19. stoljeća (1). Godine 1881. Robert T. Ely opisao je prvu otoplastiku za odstojeće uši, a šest godina kasnije, John O. Roe napravio je važan korak naprijed u razvoju estetske kirurgije kada je izveo prvu subkutanu rinoplastiku (2). Prve injekcije za povećanje tkiva opisane su u posljednjem desetljeću 19. -og stoljeća. Franz Neuber je 1893. bio prvi liječnik koji je koristio autolognu masnoću kao materijal za punjenje. Krajem 19. stoljeća Vincet Czerny izveo je prvu augmentaciju grudi. Uspješno je presadio lipom s leđa u pacijentovu dojku kako bi ispravio defekt koji je nastao uklanjanjem adenoma dojke (2).

Tržište estetske kirurgije i estetskih tretmana doživjelo je procvat. Prema Američkom društvu za estetsku plastičnu kirurgiju (*engl.* American Society for Aesthetic Plastic Surgery - ASAPS) ukupan broj estetskih zahvata povećao se za 197% od početka praćenja statistike 1997. do 2011. U 2011. godini u SAD-u je izvedeno gotovo 9.2

milijuna kozmetičkih kirurških i nekirurških zahvata (2). Globalna veličina estetske medicine procijenjena je na 99.1 milijardi dolara i očekuje se da će se proširiti s godišnjom stopom rasta od 14.5% od 2022. do 2030. godine (3). Također, predviđa se da će daljnji razvoj tehnologije na ovom području stvoriti brojne mogućnosti za rast ove grane medicine u narednim godinama.

Estetska medicina je jedinstvena subspecijalistička grana koja se razlikuje od drugih medicinskih struka koje se temelje prvenstveno na objektivnoj medicinskoj dijagnozi i ishodu liječenja. Suprotno tome, estetska medicina je uglavnom zasnovana na potrebi ispunjenja želja pacijenta ili zadovoljavanja estetsko-rekonstruktivnih kriterija. Stoga ona predstavlja sponu između stručnih, objektivnih medicinskih standarda i subjektivne želje pacijenta. Zbog ogromnog povećanja potražnje za svim vrstama estetskih zahvata, objektivno razumijevanje estetike i ljepote postaje iznimno važno. Kako je radiologija grana medicine koja se bavi oslikavanjem ljudskog tijela korištenjem suvremenih tehnoloških dostignuća evidentno je da ima važnu ulogu u estetskoj medicini jer povezuje subjektivne želje pacijenta s objektivnim i mjerljivim medicinskim standardima.

2. CILJ RADA

Cilj ovog rada je ukazati na važnost i široku primjenu radiologije u estetskoj medicini. Opisati područja primjene radiologije u invazivnim i neinvazivnim estetskim zahvatima te istaknuti sve prednosti koje proizlaze iz radiološke obrade pacijenta prije i nakon zahvata.

3. IZVORI PODATAKA I METODE

Ovaj rad pisan je u obliku sustavnog pregleda literature, a za pretraživanje literature korištena je baza podataka PubMed. Ključni pojmovi pretraženi su pomoću MeSH tražilice, a u *search builder* upisani su ključni pojmovi; *invasive procedures*, *MRI*, *imaging*, *aesthetic surgery*. Svi pojmovi pretraženi su korištenjem indeksa pretraživanja AND. Pretraga literature bila je ograničena na radove pisane engleskim jezikom. Korištene su publikacije koje nisu starije od 5 godina. Korištenjem faktora isključenja broj znanstvenih članaka ograničen je na 726 od kojih su 33 korištena za pisanje ovog rada. Rezultati studija prikazani su u narativnom obliku.

4. NEINVAZIVNI ZAHVATI U ESTETSKOJ MEDICINI

Neinvazivni postupci koji daju brze i učinkovite rezultate uz minimalne komplikacije postaju sve popularniji u usporedbi s tradicionalnim operacijama. Napretkom tehnologije, neinvazivni tretmani protiv starenja sve su više zastupljeni u estetskoj medicini, poput aplikacije hijaluronske kiseline, kalcijevog hidroksiapatita i različitih dermalnih punila (filera) lica na bazi kolagena. Ovo područje estetske medicine je najdinamičnije i svakodnevno napreduje. Trenutno najčešće korištena metode je injektiranje hijaluronske kiseline (eng. Hyaluronic acid, HA). Postoje dvije vrste hijaluronske kiseline koje se koriste u estetskim postupcima; umrežena i neumrežena. Neumrežena hijaluronska kiselina najčešće se koristi za poboljšanje elastičnosti kože i ujednačenosti tena, a umrežena hijaluronska kiselina ima široku primjenu zbog svog hidratantnog učinka te služi za povećanje volumena, odnosno popunjavanje izvanstaničnog prostora (4). Svaki proizvođač ima proizvode sa širokim spektrom molekularnih koncentracija HA. Što je veća koncentracija, to je veća sposobnost punjenja. Najčešći estetski zahvat je punjenje usnica, a na drugom mjestu je dodavanje volumena licu, odnosno povećanje jagodica, temporalne i mandibularne regije.

Unatoč procvatu neinvazivnih zahvata i ogromnoj potražnji za istima i dalje postoje brojni izazovi s kojima se ova vrsta estetskih zahvata svakodnevno susreće. Zbog ranije spomenute velike potražnje, na tržištu su se pojavili brojni proizvodi upitne kvalitete, kao i pružatelji ovih usluga koji često nemaju dovoljno iskustva ni odgovarajuću edukaciju. Samim time, stopa komplikacija i neželjenih ishoda je velika. Također, ovi postupci su relativno novi i još se ne zna kakav će biti dugotrajni učinak određenih punila (filera) unutar ljudskog tkiva nakon dužeg niza godina. Na sljedećim stranicama donosimo pregled studije koja je provedena u svrhu analize dinamike razgradnje i dugovječnosti, ali i potencijalnog migriranja punila lica.

4.1. ANALIZA RAZGRADNJE I DUGOVJEČNOSTI DERMALNOG FILERA MAGNETSKOM REZONANCOM

U radu je predstavljen prikaz slučaja pacijenta kojemu je hijaluronska kiselina ubrizgana u potkožno masno tkivo lateralnog dijela lica, duboke masne odjeljke središnjeg dijela lica te kombinacija dubokog i površinskog ubrizgavanja hijaluronske kiseline u bradu. U navedenoj studiji je korištenjem MR-a prikazan metabolizam i brzina razgradnje, kao i potencijalna migracija filera.

Prikazani slučaj je četrdeset sedmogodišnji muškarac koji je imao reduciran volumen središnjeg dijela lica, slabije definiranu donju čeljust i smanjenu izbočenost brade. Pacijent je bio podvrgnut trima tretmanima hijaluronskim punilima u nekoliko duljih vremenskih intervala te je sve dokumentirano odgovarajućim MR snimanjem.

U prvom tretmanu tretirana su oba lateralna i medijalna periorbitalna masna jastučića svaki sa po 0.5 ml punila. Cilj prvog tretmana bio je nadoknaditi izgubljeni volumen u sredini lica.

Dvije godine kasnije pacijentu je aplicirano 1 ml punila u periorbitalno masno tkivo te u bukalni masni jastučić koristeći *threading* tehniku za povećanje volumena središnjeg dijela lica.

Dva mjeseca nakon drugog tretmana, izveden je treći tretman sa 4 ml punila za naglašavanje kontura obraza, poboljšanje definicije donje čeljusti i projekciju brade. U svaku stranu je ubrizgano po 1.5 ml filera. Nadalje, preostali dio punila ubrizgan je u mentalni nabor te mentalis, pogonion, gnathion i menton koristeći bolus i tehniku uvlačenja u površinske i duboke masne odjeljke unutar mišića mentalisa.

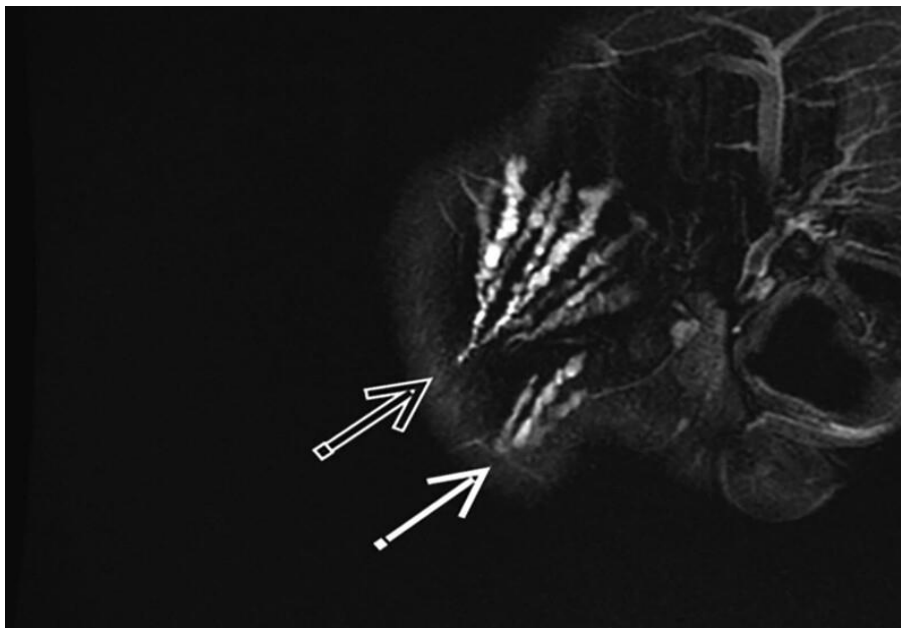
Navedeni višekratni neinvazivni postupci bili su optimalni za studiju ovog tipa zbog toga što je korišteno više vrsta punila koji su ubrizgani u različite regije i dubine lica. Također, vremenski razmak između pojedinih tretmana bio je pogodan za praćenje razlika u razgradnji filera u različitim regijama lica.

MR snimke napravljene su dva dana nakon završetka trećeg tretmana, zatim 19, 21 i 27 mjeseci nakon trećeg tretmana. Terapeut, ujedno i radiolog, interpretirao je sve MR

snimke i napravio izravnu usporedbu pojavljivanja naslaga u razdoblju od 27 mjeseci. Cilj je bio usredotočiti se na položaj i izgled hijaluronske kiseline u lateralnom, temporalnom i bukalnom masnom odjeljku nakon trećeg tretmana.

Način i mjesto aplikacije filera u različitim količinama u različitim vremenskim intervalima te tome sukladno MR snimanje čini ovu studiju sveobuhvatnom i reprezentativnom.

Prvo MR snimanje pokazalo je jasno definirane linearne niti hijaluronske kiseline u lateralnim temporalnim odjeljcima obraza. (slika 1).

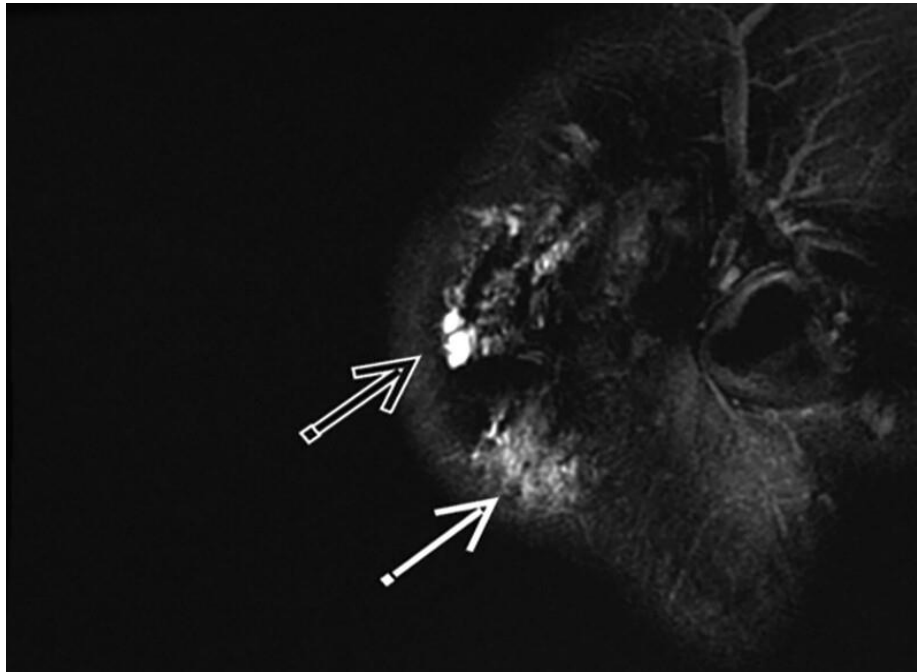


Slika 1. MR sagitalni presjek, T2 sekvenca sa saturacijom signala masti. Prikazan je hiperintenzivan signal hijaluronske kiseline oblika lepeze u desnom preaurikularnom području te subkutano submandibularno.

Izvor: [Long-term MRI Follow-up of Hyaluronic Acid Dermal Filler : Plastic and Reconstructive Surgery – Global Open \(Iww.com\)](#)

Hijaluronska kiselina u tim regijama pokazuje značajno slabiju diferencijaciju te slabiji intenzitet signala u T2 sekvenci tijekom razdoblja od 19 mjeseci od aplikacije.

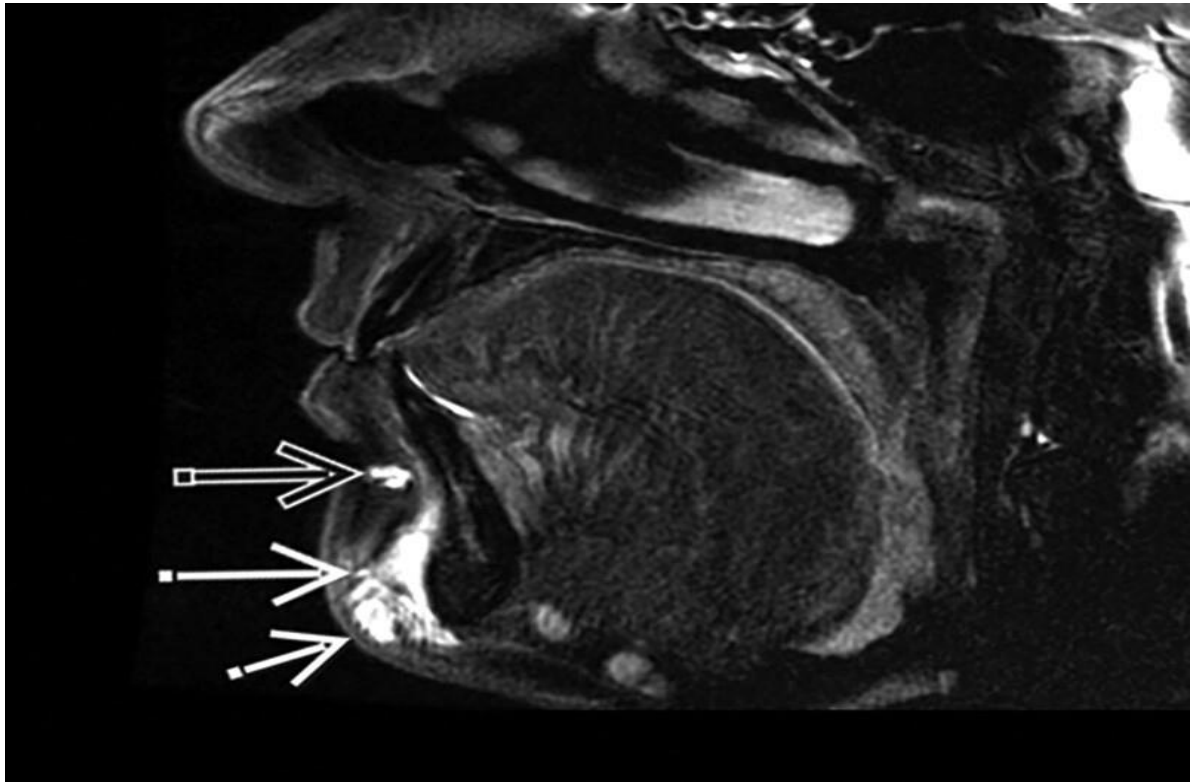
U daljnjem periodu (do 27 mjeseci) dolazi do stabilizacije signala aplicirane hijaluronske kiseline.



Slika 2. MR sagitalna T2 snimka nakon 27 mjeseci. Prikazan je signal hijaluronske kiseline, ali s manje izraženim horizontalnim širenjem unutar preaurikularne regije te subkutano i submentalno.

Izvor: [Long-term MRI Follow-up of Hyaluronic Acid Dermal Filler : Plastic and Reconstructive Surgery – Global Open \(Iww.com\)](#)

MR snimanje je prikazalo hiperintenzivan signal aplicirane hijaluronske kiseline u mentalnom naboru, Pogonionu – najprominentnijoj točki koštanog profila brade, Gnathionu – najanteriornijoj točki mandibularne simfize postavljene inferiorno i Mentonu – najinferiornijoj točki mandibularne simfize (slika 3).

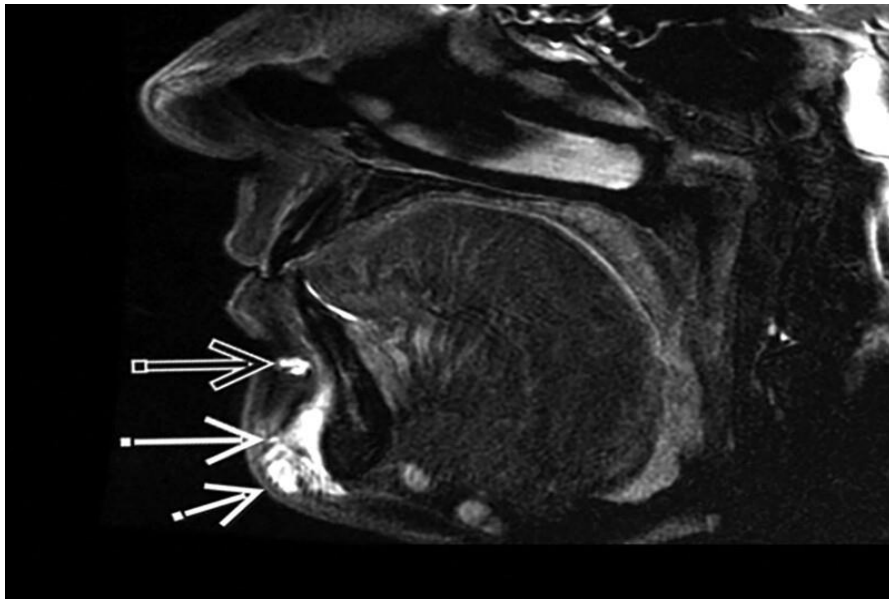


Slika 3. MR sagitalni presjek, T2 sekvenca sa saturacijom masti. Prikazan je signal hijaluronske kiseline u mentalnom naboru, mentalisu i mentonu.

Izvor: [Long-term MRI Follow-up of Hyaluronic Acid Dermal Filler : Plastic and Reconstructive Surgery – Global Open \(lww.com\)](#)

U radu je prikazano da nakon 19 mjeseci od aplikacije hijaluronske kiseline dolazi do njene postupne resorpcije. Potpuno smanjenje signala hijaluronske kiseline uočeno je u mentalnom naboru i mentalnom mišiću. Nakon 27 mjeseci došlo je do razgradnje filera u mentalnom

naporu, mentalisu, pogonionu i gnathionu sa preostalim tragovima signala samo iznad mentona (slika 4). Također, snimke su pokazale nakupljenu hijaluronsku kiselinu u područjima koja su tretirana u prva dva tretmana, odnosno medijalni i lateralni periorbitalni masni jastučić i piriformni recesus. Nije bilo dokaza o migraciji hijaluronske kiseline u druge dijelove lica tijekom ove dvadeset sedmomjesečne studije.



Slika 4. MR sagitalni presjek, sekvenca sa saturacijom masti, nakon 19 mjeseci prikazuje da nema više signala hijaluronske kiseline u mentalnom naboru, mentalisu i gnathionu. Vidljiv je samo trag signala iznad mentona.

Izvor: [Long-term MRI Follow-up of Hyaluronic Acid Dermal Filler : Plastic and Reconstructive Surgery – Global Open \(lww.com\)](https://www.globalopen.com)

4.2. REZULTATI

Studija je pokazala da postoji povezanost postojanosti hijaluronske kiseline s mjestom, dubinom i apliciranim volumenom. Dokazano je da hijaluronska kiselina koja je ubrizgana u površinski masni jastučić lateralne temporalne regije zadržava signal tijekom 27 mjeseci, dok je brada pokazala gotovo potpunu razgradnju punila nakon samo 19 mjeseci. Čimbenik koji pridonosi tome može biti količina punila, koja je bila veća u prvom slučaju. Drugi čimbenik može biti nepomičnost i potkožna lokalizacija unutar lateralnog dijela lica, što dovodi do duže postojanosti punila u usporedbi s pomičnom bradom (6). Aplikacija hijaluronske kiseline u duboko masno tkivo srednjeg dijela lica također je pokazala dugotrajnost na MR sekvencama. Ograničenje ove studije bilo je to što magnetska rezonanca nije izvedena neposredno nakon prvog i drugog tretmana, no dugotrajni rezultati su pokazali neizmjenjen izgled slika na učinjenim MR snimkama. Dodatno ograničenje ove studije je što nisu snimljene fotografije nakon tretmana kako bi usporedba s dobivenim rezultatima MR-a bila vjerodostojnija.

Ovim prikazom slučaja je dokazana postojanost i dugotrajnost hijaluronske kiseline ubrizgane u lateralno temporalno bukalno masno tkivo, piriformna udubljenja, medijalno i lateralno periorbitalno masno tkivo 27 mjeseci nakon aplikacije. MR je prikazao uzorak razgradnje u istoj ravnini u koju je punilo i ubrizgano, bez dokaza o migraciji. Ova studija može poslužiti kao dokaz da unutar regija koje su više pokretne, poput brade, dolazi do brže resorpcije hijaluronske kiseline nego što je to slučaj u manje pokretnim regijama, poput lateralnog i srednjeg dijela lica. Za precizniju analizu potrebne su daljnje MR studije s većim brojem pacijenata, odnosno kohorte koje bi dokumentirale dugoročni obrazac razgradnje hijaluronskog filera u različitim fiziološkim uvjetima.

5. INVAZIVNI ZAHVATI U ESTETSKOJ MEDICINI

Estetska kirurgija može uvelike doprinijeti poboljšanju slike o sebi i kvaliteti života. Postoji široka lepeza estetskih zahvata koji se danas rutinski izvode te je gotovo svaki dio ljudskog tijela postao predmet estetske kirurgije. Najvažnija stvar prilikom razmatranja estetske operacije je kompetencija kirurga, odnosno njegova sposobnost da procijeni ima li pacijent realna očekivanja vezana uz određeni zahvat. Najvažniji moment u estetskoj medicini je da se pacijentu od bezbroj opcija koje su danas dostupne ponudi ona koja je najbolja za njega te da pacijent ima realna očekivanja glede ishoda estetske kirurgije uz razumijevanje i prihvaćanje uključenih rizika (10). Unatoč činjenici da postoji mali broj studija iz ovog područja, brojni pokazatelji sugeriraju da će se nagli porast popularnosti estetske kirurgije i dalje nastaviti te će biti sve više potrebe za uključivanjem liječnika drugih specijalnosti te razvojem sveobuhvatnog multidisciplinarnog pristupa.

5.1. RINOPLASTIKA

Rinoplastika podrazumijeva kirurški zahvat čiji je cilj poboljšanje funkcije i izgleda nosa. Prema statističkim podacima Američkog društva plastičnih kirurga, u SAD-u 2019. godine napravljeno je 207 000 tisuća rinoplastika (7). Postoje različiti načini izvođenja rinoplastike (8). Najčešći je otvoreni pristup koji omogućava optimalnu vizualizaciju različitih anatomskih struktura, što doprinosi pozitivnim kirurškim ishodima (9). Čimbenik koji se pokazao kao najveće ograničenje rinoplastike proizlazi upravo iz nedovoljnog dijagnostičkog, odnosno slikovnog potencijala za preoperativnu obradu anatomskih struktura nosa (10).

Kompjutorizirana tomografija (CT) omogućava prikaz i koštanih struktura nosa u visokoj prostornoj rezoluciji (7). Međutim, CT nosi biološki rizik zbog ionizirajućeg zračenja. Također, CT ne može kvalitetno prikazati hrskavične strukture koje su od

primarne važnosti u definiranju oblika nosa te predstavljaju najveći izazov u oblikovanju nosnih profila. Kako bi se smanjili nedostaci CT-a zbog ionizirajućeg zračenja, razvijeni su brojni niskodozni protokoli čiji su slikovni prikazi usporedivi sa standardnim akvizicijskim protokolima uz korištenje nove, treće generacije dvoizvornih CT uređaja (dual-source CT-a - DSCT). Dvoizvorni CT se temelji na kombiniranoj upotrebi dviju rendgenskih cijevi poveznih limenim filterom koji apsorbira niskoenergetske fotone, manje važne u visokokontrastnim (eng. *high-contrast*) protokolima, čime se ujedno smanjuje i doza zračenja. Korištenjem napona od 100kV, smanjenjem jačine struje rtg cijevi te iterativnim rekonstrukcijama otvaraju se zanimljive perspektive u snimanju niskodoznim protokolima (7).

Paralelno s napredcima CT snimanja, MR je također poboljšala dijagnostičku preciznost u ovom području, zahvaljujući razvoju novih sekvenci i prilagođenih protokola. Nedavno razvijene MR sekvence omogućuju bolji prikaz hrskavičnih struktura što rezultira detaljnijom analizom septalne hrskavice, dviju lateralnih te dviju glavnih alarnih hrskavica.

Savršen rezultat neposredno nakon operacije može biti potpuno drugačiji godinu dana kasnije, no izvješća o dugoročnim rezultatima rinoplastike su rijetka. Ograničena predvidljivost ovog estetskog zahvata je uglavnom posljedica dinamike procesa cijeljenja u koje su uključena različita tkiva: kosti, hrskavica, sluznica, koža, masno tkivo, fascija, mišići, živci, perihondrij i periost (7). Pojedinačne reakcije na operativni zahvat ovise isključivo o samim karakteristikama tkiva te se na njih ne može djelovati kirurški. To posebno vrijedi za hrskavicu, glavnu potpornu strukturu nosa (7). Estetska operacija nosa, odnosno rinoplastika je povezana s brojnim rizicima jer očekivanja pacijenta od liječnika nisu uvijek usklađena. Osim postoperativnih deformiteta, postoje i druge komplikacije od kojih je najčešće intraoperativno krvarenje (9).

Rinoplastika se prvenstveno temelji na iskustvu kirurga. Osim poznavanja literature i pojedinačnih tehnika, iskusan kirurg treba poznavati rizike te izbjegavati moguće pogreške. Obzirom na sve navedeno, multidisciplinarnim pristupom se mogu minimalizirati pogreške i nepovoljni ishodi zahvata.

Radiologija kao grana medicine koja se bavi oslikavanjem ljudskog tijela može biti vrlo korisna u rješavanju ovih problema, odnosno u predviđanju postoperativnog izgleda pacijenta nakon rinoplastike.

Postoje studije koje analiziraju radiološke mogućnosti rekonstrukcije izradom 3D modela nosa u svrhu olakšavanja preoperativne procjene, odnosno komunikacije između pacijenta i kirurga što je važan čimbenik za postizanje zadovoljavajućih postoperativnih rezultata (7).

5.1.1. Modeli preoperativne radiološke obrade kod rinoplastike; LDCT, MR i 3D printanje

5.1.2. Inovacije u preoperativnoj obradi kandidata za rinoplastiku

Rinoplastika i kirurška rekonstrukcija hrskavičnih struktura i danas predstavljaju jedan od većih izazova u estetskoj kirurgiji. Na primjeru nedavno provedene studije prikazana je strategija preoperativne radiološke obrade čiji je cilj udruživanje informacija dobivenih snimanjem kompjuteriziranom tomografijom i magnetskom rezonancom u svrhu izrade vjerodostojnog 3D modela hrskavičnih i koštanih struktura nosa kod pacijenata (7). Studija je provedena na uzorku od deset pacijenata, kandidata za rinoplastiku, koji su podvrgnuti niskodoznom (eng. *low dose*) CT protokolu i MR snimanju za rekonstrukciju i analizu nosnih struktura. Koštani segmenti i meke nosne strukture snimljene su CT-om, dok su hrskavični dijelovi rekonstruirani pomoću MR snimki. Sukladno tome je napravljen 3D model s materijalima i bojama koje reproduciraju gustoću triju glavnih struktura tkiva (kosti, mekog tkiva i hrskavice) čime je olakšana preoperativna procjena. Ovo istraživanje istaknulo je važnost optimizacije CT protokola i odabira odgovarajućih MR sekvenci snimanja što za posljedicu ima smanjenje doze zračenja za čak 60% kod CT-a i

smanjenje vremena akvizicije MR snimki za 20% u usporedbi sa standardnim protokolima snimanja.

Navedeni 3D modeli i preoperativno planiranje smanjili su prosječno vrijeme trajanja operacije za 20 minuta.

Visscher i suradnici usporedili su različite vrste MR sekvenci kako bi otkrili onu koja najbolje prikazuje hrskavičnu strukturu nosa. Usporedili su nekoliko sekvenci koje se koriste u prikazivanju nosnih hrskavica: *Constructive Interference in Steady State (CISS)*, *Fast Spin Echo (FSE)*, *Multiple Echo Recombined Gradient Echo* i *Spoiled Gradient Echo (Spoiled GE)* sa supresijom masti i bez nje. Rezultat je ukazao na to da *Spoiled GE* sekvenca bez supresije masti s prostornom rezolucijom od 0.9 mm ima najbolju osjetljivost i specifičnost za vizualizaciju hrskavica, posebno alarne (9). Štoviše, najzanimljivije studije u proučavanju hrskavične strukture proizlaze upravo iz personalizirane medicine i odnose se na poboljšanje koje se može postići kombinacijom tehnika snimanja i biomedicinskog inženjeringa. Personalizirani 3D tiskani modeli koji su rekonstruirani iz slikovnih podataka pružaju detaljan prikaz snimljenih anatomskih struktura, omogućujući predviđanje tijeka operacije, a posljedično i smanjenje vremena iste (9).

Cilj ove studije bio je istaknuti kliničku vrijednost 3D tiskanih modela u optimizaciji i usklađivanju ciljeva pacijenata i kirurga u preoperativnom konzultacijskom procesu. Ovim multidisciplinarnim pristupom u kojem se nadopunjuju saznanja iz radiologije, bioinženjeringa i kirurgije mogu se povećati vrijednost prilagođenih kirurških predložaka te olakšati donošenje intraoperativnih odluka u rinoplastici. Iz tog razloga razvijen je pristupačan protokol za brze 3D tiskane modele za kirurško planiranje, počevši od protokola za niskodozno CT snimanje i posebnog protokola MR-a visoke rezolucije (15).

5.1.3. Materijali i metode

U ovu retrospektivnu studiju uključeno je deset pacijenata koji su podvrgnuti maksilo-facijalnom dvoenergijskom CT-u (DECT-u - Dual Energy Computed Tomography) i MR-u. Kriteriji uključanja u studiju podrazumijevali su punoljetnost, negravidnost, uredan klinički status maksilo-facijalnog područja bez patomorfoloških promjena i bez zubne proteze. Svi pacijenti potpisali su informirani pristanak te je studiju odobrilo etičko povjerenstvo.

5.1.4. Akvizicijski protokoli i dozimetrija

CT pretrage izvedene su na dvoenergijskom CT uređaju-u treće generacije (SOMATOM Force, Siemens). Napon lijeve cijevi bio je postavljen na 100 kV s limenim filterom debljine 0.6 mm i cijevi napona 120 mAs.. Pacijenti su snimani u supinacijskom položaju s blago zabačenom glavom kako bi paralelno postavljanje maksile u odnosu na kućište CT uređaja minimaliziralo eventualne artefakte nastale zbog zubnih proteza. Područje skeniranja je bilo od frontalnog sinusa do maksile. Aksijalne snimke debljine 1 mm rekonstruirane su pomoću iterativnih rekonstrukcija za kost (Hr64) i meka tkiva (Br40) (16).

MR snimke dobivene su Philips 3T Achieva dStream uređajem sa 16-kanalnom zavojnicom za glavu i vrat. Osim toga, korišteni su fiksacijski transparentni jastučići kako bi se minimaliziralo micanje pacijenta. Parametri 3D aksijalna spoiled GE sekvenca bez supresije masti su bili: TR 5.9 ms, TE 2,51 ms, flip angle 12 i debljina sloja 1 mm, kako bi se omogućila bolja vizualizacija nosnih hrskavica. Obje akvizicije (CT i MR) pratile su se u Syngu zbog zajedničke segmentacije slike.

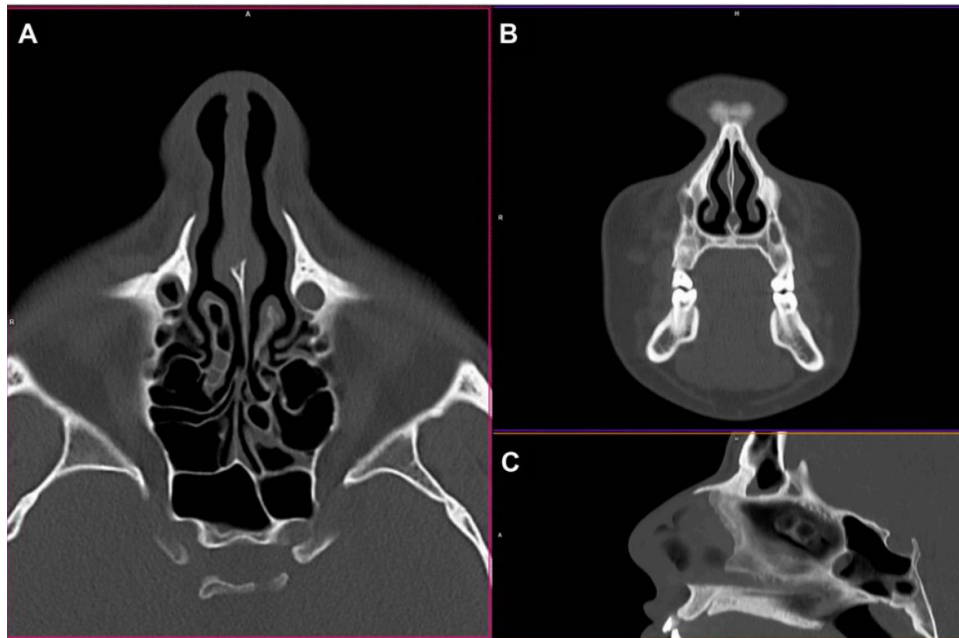
Vrijednost efektivne doze zračenja (eng. Effective dose, ED) temeljila se na volumenskom indeksu doze kompjutorizirane tomografije (eng. Volume computed tomography dose index, CTDI) i produktu duljine doze (eng. dose length product, DLP) koji su zabilježeni iz „dose report“ koji se automatski pohranjuje u DICOM-u.

Faktor pretvorbe za područje glave ($0.0019 \text{ mSv} \times \text{mGy}^{-1} \times \text{cm}^{-1}$; referenca za CTDI Fantom) koristio se za izračun efektivne doze. Rezultati efektivne doze bili su sljedeći:

- $ED = \text{DLP} \times 0.0019 \text{ mSv} \times \text{mGy}^{-1}$
- Medijan DLP- a bio je $382 \text{ mGy} \cdot \text{cm}$ (raspon $268\text{-}460 \text{ mGy} \cdot \text{cm}$).
- Dobivena srednja efektivna doza zračenja bila je 0.725 mSv (16).

5.1.5. Segmentacija slike kompjutorizirane tomografije

CT snimke prikupljene u DICOM-u (slika 5) mogu se segmentirati ručnim, poluautomatskim i automatskim tehnikama (17). Datoteke iz DICOM-a uvezene su u program segmentacije medicinskog slikovnog materijala (Mimics 21) pomoću kojeg je moguće izvesti poluautomatsku segmentaciju osnovnih tkiva (kostiju, masti itd.) koja čine strukturu nosa. To se izvodi tako što se svakom tonu sive skale doda različita boja. Nakon toga je neophodna ručna korekcija od strane iskusnog radiologa i potvrda kirurga te se tek tada može pristupiti printanju 3D modela.



Slika 5. Aksijalna (A), koronarna (B) i sagitalna (C) rekonstrukcija maksilofacijalnog LDCT-a koristeći iterativnu rekonstrukciju za koštane strukture.

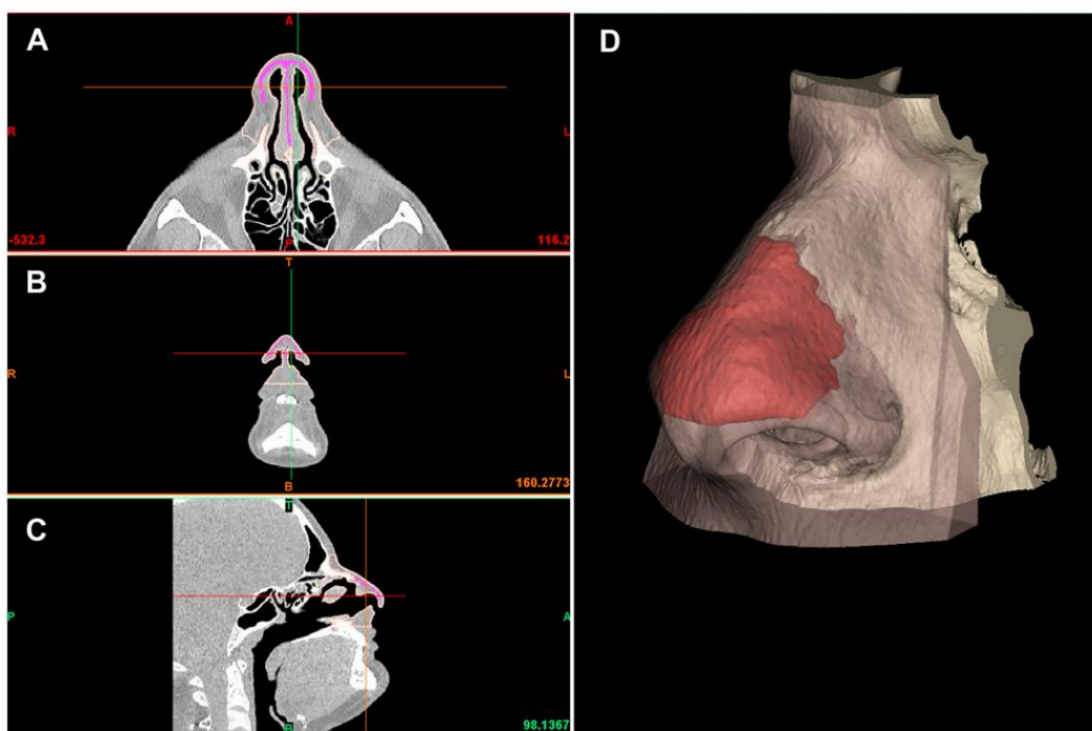
Izvor: [Rhinoplasty Pre-Surgery Models by Using Low-Dose Computed Tomography, Magnetic Resonance Imaging, and 3D Printing - PubMed \(nih.gov\)](#)

5.1.6. Segmentacija slike magnetske rezonance

Slikovni materijal iz DICOM-a uvezen je u takozvani *ITK-SNAP software* koji se koristi za segmentiranje struktura dobivenih medicinskim 3D oslikavanjima kao što je MR (20). Segmentacija nosne hrskavice odrađena je ručno. Bitno je napomenuti da se alarna, lateralna i septalna hrskavica bolje prikazuju MR-om nego CT-om.

5.1.7. Udruživanje informacija CT i MR snimki i izrada 3D modela


3D digitalni modeli dobiveni su segmentacijskim postupkom (eng. Stereolithography, STL modeli) pomoću CT-a i MR-a spojeni su i dalje obrađeni pomoću softverskog paketa 3-Matic koji omogućuje izravnu manipulaciju, kontrolu pogrešaka, zaglađivanje površina i analizu debljine dijelova. U preliminarnoj fazi, segmentacije dobivene MR-om postavljene su preko CT segmentacija kako bi se istaknule hrskavične strukture koje su dobivene MR-om unutar mekog tkiva nosne piramide (slika 6).



Slika 6. Segmentacijska faza; na lijevoj strani prikazane su multiplanarne rekonstrukcije na aksijalnoj (A), koronarnoj (B) i sagitalnoj (C) ravni. Ružičastom bojom prikazana je maska uvezena nakon MR segmentacije. S desne strane (D) prikazani su 3D modeli koštanog tkiva u bijeloj boji, hrskavične strukture u crvenoj i meka tkiva nosne piramide.

Izvor: [Rhinoplasty Pre-Surgery Models by Using Low-Dose Computed Tomography, Magnetic Resonance Imaging, and 3D Printing - PubMed \(nih.gov\)](#)

Nakon toga, slijedi uređivanje podataka, zaglađivanje površina, uklanjanje dijelova koji bi mogli odvesti do pogrešaka u printanju (15) (slika 7).

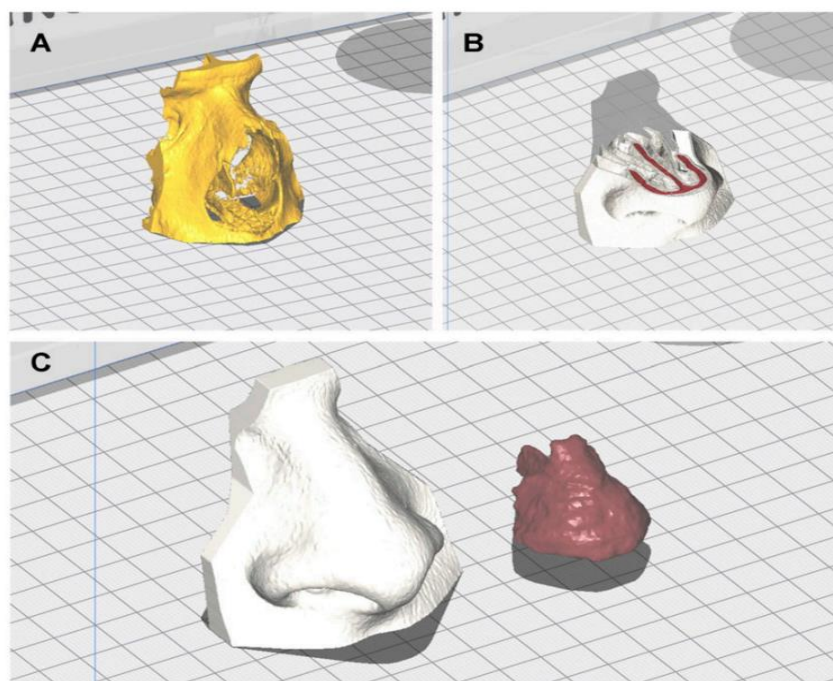


Slika 7. Faza pripreme modela za printanje izvedena na 3D- Matic softveru; prikazani su 3D modeli kostiju i mekog tkiva nakon uklanjanja pogrešaka segmentacije.

Izvor: [Rhinoplasty Pre-Surgery Models by Using Low-Dose Computed Tomography, Magnetic Resonance Imaging, and 3D Printing - PubMed \(nih.gov\)](#)

5.1.8. Priprema za 3D printanje

STL datoteka izvezena je u CURA 4.8. softver za rezanje. Zatim se STL datoteka pretvara u slojeve te se proizvode alatne staze na XYZ osi za njihovo popunjavanje i određuje količina punjenja koja će se koristiti za proizvodnju modela (16). Definirana je alatna staza prema G-kodnim datotekama generiranim za svaki sloj modela te ovi kodovi daju upute za gibanje alata i generiranje potrebnih slojeva u smjeru osi X, Y i Z. CURA softver može obaviti većinu pripremnih procesa za STL datoteke kako bi se moglo izvesti modeliranje - *Fused Deposition Modeling* (FDM). Ovaj način printanja (FDM) uključuje strojnu platformu, grijanje plohe za printanje kako bi se povećalo prianjanje, prilagodbu orijentacije, popravak dijelova i pozicioniranje modela (16) (slika 8).

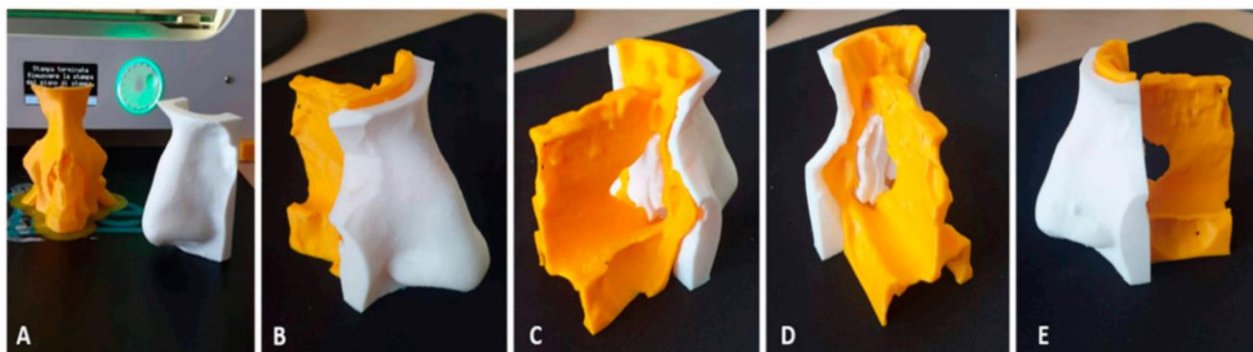


Slika 8. Faza rezanja pomoću Cura softvera. Slika A prikazuje model koštanog tkiva (žuta boja). Na slici B prikazano je meko tkivo (bijela boja) i hrskavica (crvena boja). Slika C prikazuje meko tkivo (bijela boja) i hrskavicu (crvena boja).

Izvor: [Rhinoplasty Pre-Surgery Models by Using Low-Dose Computed Tomography, Magnetic Resonance Imaging, and 3D Printing - PubMed \(nih.gov\)](#)

5.1.9. Printanje

Materijali koji su u ovoj studiji korišteni za punjenje modela su polilaktička kiselina (PLA) i termoplastični poliuretan (TPU). Ovi materijali se često koriste u 3D printerima jer se lako ispisuju, a ekstrudirajuća temperatura (temperatura na kojoj su podložni modeliranju) im je između 180°C i 210°C. Materijal je bioplastičan i netoksičan i zbog toga ima opsežnu biomedicinsku primjenu (16). 3D ispis uzoraka proveden je pomoću 3D pisača, *Ultimaker 3EXT*. Korištena je PLA u stvaranju koštanih komponenti i dvije različite boje TPU-a za razlikovanje hrskavice (crvena boja) i drugih mekih tkiva (bijela boja) poput kože i sluznica. Za proizvodnju modela potrošeno je oko 26g PLA za koštane strukture i 35g TPU-a za meka tkiva (slika 9). (21).



Slika 9. Slika prikazuje prilagođene 3D modele koštanih struktura (žuta boja) i mekih tkiva (bijela boja) te prikaz međusobno ugrađenih struktura.

Izvor: [Rhinoplasty Pre-Surgery Models by Using Low-Dose Computed Tomography, Magnetic Resonance Imaging, and 3D Printing - PubMed \(nih.gov\)](#)

Rinoplastika je kompliciran postupak koji zahtijeva pomno planiranje i preciznu izvedbu kako bi se postigli optimalni rezultati. Taj zahvat ima važno mjesto u estetskoj kirurgiji jer nos ima središnju ulogu u percepciji lica te bi se odrednice na kojima se temelji izbor takvog kirurškog zahvata mogle pratiti iz psihološke sfere kao i iz društvenog okruženja iz koje osoba dolazi (23). Rinoplastika je nesumnjivo jedna od najzahtjevnijih operacija za izvođenje, zbog kompleksnosti planiranja samog postupka. To je zahvat koji se može izvoditi kao strukturirana ili prezervacijska rinoplastika. U strukturiranoj se uklanja nosna grba na način da se napravi otvoreni krov koji se kasnije zatvori bazalnim frakturama, a hrskavični dio dorzuma se može rekonstruirati šavovima ili transplantatima (najčešće iz hrskavice rebra).

U prezervacijskoj rinoplastici dorzum ostaje sačuvan te se modificira kako bi se dorzalna grba uklonila. Nisu svi pacijenti kandidati za prezervacijsku rinoplastiku te ova metoda zahtijeva preoperativnu 3D obradu kako bi se izbjegle opasne komplikacije. Štoviše, tijekom ove metode kirurg mora znati gdje izvesti osteotomiju radiksa i gdje je tzv. E točka (točka između lamine perpendikularis (okomita ploča) etmoidne kosti i četverokutne hrskavice) (24).

Napredno volumetrijsko CT/MR snimanje obvezno je za procjenu anatomije pacijenta i treba ga koristiti za odabir između navedenih tehnika jer može prepoznati anatomske važne točke kao što su poprečna točka osteotomije radiksa (eng. transverse radix osteotomy point, TROP) i okomita ploča etmoidne kosti radi prevencije frakture na kribriformnoj ploči što bi za posljedicu moglo imati curenje cerebrospinalne tekućine (25).

3D printanje postaje sve popularnije u medicini jer pridonosi tehničkom planiranju i boljoj komunikaciji i interakciji s pacijentom. Brojne studije dokazuju da 3D printanje predstavlja napredak u interdisciplinarnom pristupu u dentalnom, anatomsko-patološkom i kirurškom smislu, jer omogućava inicijalno planiranje kirurškog zahvata na modelu koji savršeno oponaša stvarnu anatomiju i patologiju. Prednosti personaliziranog 3D modeliranja u usporedbi s nativnim 3D tehnikama snimanja su:

- u boljem prikazu anatomije pacijenta,
- omogućava pacijentu da predoči vlastitu anatomiju lica,
- smanjenje vremena operacije kao i troškova operacije,
- smanjenje stope postoperativnih komplikacija i
- smanjenje negativnih ishoda operacije kao što su loša funkcija i estetika nosa.

Ovaj način preoperativne obrade kandidata za rinoplastiku predstavlja mali financijski trošak, zahtijeva malo ili nimalo dodatnog tehničkog osposobljavanja kirurga, te umjereno dodatno znanje i osposobljavanje inženjera radiološke tehnologije. Ključno je promišljanje o tome kako će određeni manevar utjecati na sljedećih nekoliko koraka u operaciji. Nedavno provedena studija pokazala je da je stjecanje vještina i edukacija specijalizanta plastične kirurgije vrlo kompleksna i predstavlja veliki izazov kako za njih tako i za iskusne kirurge koji ih podučavaju (26). Također je dokazano da upotreba 3D rekonstrukcija u svrhu izrade personaliziranih modela pridonosi optimizaciji intraoperativne obrade u različitim kirurškim poljima (22). 3D rekonstrukcije dobivene iz CT i MR snimki postale su vrlo popularan i raširen modalitet snimanja u estetskoj kirurgiji. U rinoplastici, 3D snimanje sa simulacijom očekivanog kirurškog rezultata poboljšalo je komunikaciju s pacijentom u preoperativnoj obradi i uvelike olakšalo kirurško planiranje, što za posljedicu ima veće zadovoljstvo pacijenta, što je zapravo i suština estetske kirurgije.

5.2. POVEĆANJE GRUDI

Grudi su uvijek zauzimale istaknuto mjesto u estetici ženskog tijela, djelujući na senzualnost i poboljšanje samopouzdanja. Upravo zbog toga, operacija povećanja grudi najizvođeniji je estetski zahvat u svijetu. Prema podacima prikupljenim od strane Međunarodnog društva estetskih i plastičnih kirurga, godišnje se napravi više od 1,6 milijuna zahvata povećanja grudi (29). Ova vrsta zahvata i dalje bilježi porast te se ulažu veliki naponi kako bi se smanjio broj sekundarnih operacija te povećalo

zadovoljstvo pacijenta dugoročnim estetskim rezultatima. Uz primjenu optimalnih kirurških načela, ne može se zanemariti važnost utvrđivanja asimetrije dojki tijekom preoperativnih konzultacija. Kao prvo, provođenje odgovarajućih mjerenja za identifikaciju asimetrija mekog tkiva i stijenke prsnog koša bitan je dio u postizanju optimalnog kirurškog ishoda sa predvidivim rezultatima. Također, vrlo je važno upozoriti pacijenticu na eventualne asimetrije torakalnih struktura te je uključiti u proces donošenja odluka i na taj način povećati vjerojatnost takvog postoperativnog rezultata s kojim će ona biti zadovoljna.

Na sljedećim stranicama prikazan je pregled studije koja obrađuje tematiku preoperativnog mjerenja grudi i grudnog koša s ciljem evaluacije asimetrije radi postizanja optimalnog postoperativnog ishoda.

5.2.1. Uloga magnetske rezonance u preoperativnoj procjeni kandidata za povećanje grudi

Simetrija i oblik grudi ovise o dva ključna elementa: samom tkivu dojke i stijenci prsnog koša. Kada govorimo o operaciji povećanja grudi, treći element koji pridonosi konačnom izgledu dojke je vrsta implantata (27). Kirurzi koji izvode ovaj zahvat moraju pažljivo razmotriti prva dva elementa, kao i odabir implantata te vrstu kirurškog pristupa. Svaka asimetrija i varijacija na konturi prednjeg torakalnog zida može utjecati na oblik dojke i na njen konačan izgled stoga je analiza stijenki prsnog koša bitan korak u preoperativnoj procjeni kandidata za povećanje grudi (28).

Procjena stijenke prsnog koša može pomoći u predviđanju kirurškog ishoda i poboljšanju kirurškog pristupa; analiza stijenki prsnog koša i dojke omogućava bolje estetske rezultate i posljedično povećano zadovoljstvo pacijenata. Zanemarivanje procjene torakalnog zida kod operacije grudi može dovesti do loših ili neoptimalnih estetskih i kirurških rezultata; deformacije prsnog koša mogu postati vidljive ili čak više naglašene nakon zahvata. Prisutnost abnormalnosti stijenki prsnog koša i

preoperativne anatomske značajke predstavljaju ključnu ulogu u izboru i vrsti implantata, njegovom postavljanju i odabiru pristupnog mjesta i ravnine pozicioniranja obzirom na potrebe pacijenta (28).

Rorich i sur. kvantificirali su prevalenciju asimetrije prsnog koša i stijenke dojke na način da su proveli retrospektivnu analizu preoperativnih fotografija pacijentica koje su podvrgnute operaciji grudi. Njihovi podaci pokazali su visoku prevalenciju prirodnih asimetrija među njima te je stoga predložena preoperativna analiza stijenki prsnog koša i dojke koja bi povećala zadovoljstvo kirurga i pacijenata (29). Hirsch i Brody naglasili su ovu problematiku analizirajući standardne CT snimke prsnog koša na kojima je evidentna visoka prevalencija asimetrije grudnog koša i kirurških komplikacija koje su posljedica toga (30).

Asimetrije stijenke prsnog koša podijeljene su u pet kategorija(30).:

- poljski sindrom,
- pectus excavatum,
- pectus carinatum,
- sternalni rascjep,
- anomalije rebara i kralježaka

Asimetrija dojke je gotovo uvijek prisutna u pacijenata sa poljskim sindromom i anomalijama rebara (28). Međutim, stanje koje se još uvijek često pogrešno dijagnosticira od strane plastičnih kirurga je prednja torakalna hipoplazija (eng. anterior thoracic hypoplasia, ATH) koju je prvi put definirao Spear i sur., kao prisutnost jednostranog udubljenja prsnog koša u kombinaciji sa hipoplazijom ipsilateralne dojke, povišeni položaj bradavice i areole u usporedbi s kontralateralnom stranom i normalni mišići prsnog koša (30). Opisano stanje grudnog koša često je pogrešno dijagnosticirano ili zanemareno na preoperativnoj procjeni za povećanje grudi, a njegova prisutnost može postati očita tek nakon zahvata jer uvećanje grudi implantantima samo naglašava ovu vrstu deformacije.

Vrlo je teško precizno i objektivno kvantificirati nepodudarnost prsnog koša i asimetriju dojke samo kliničkom procjenom. Iako postoje studije o upotrebi CT-a za procjenu

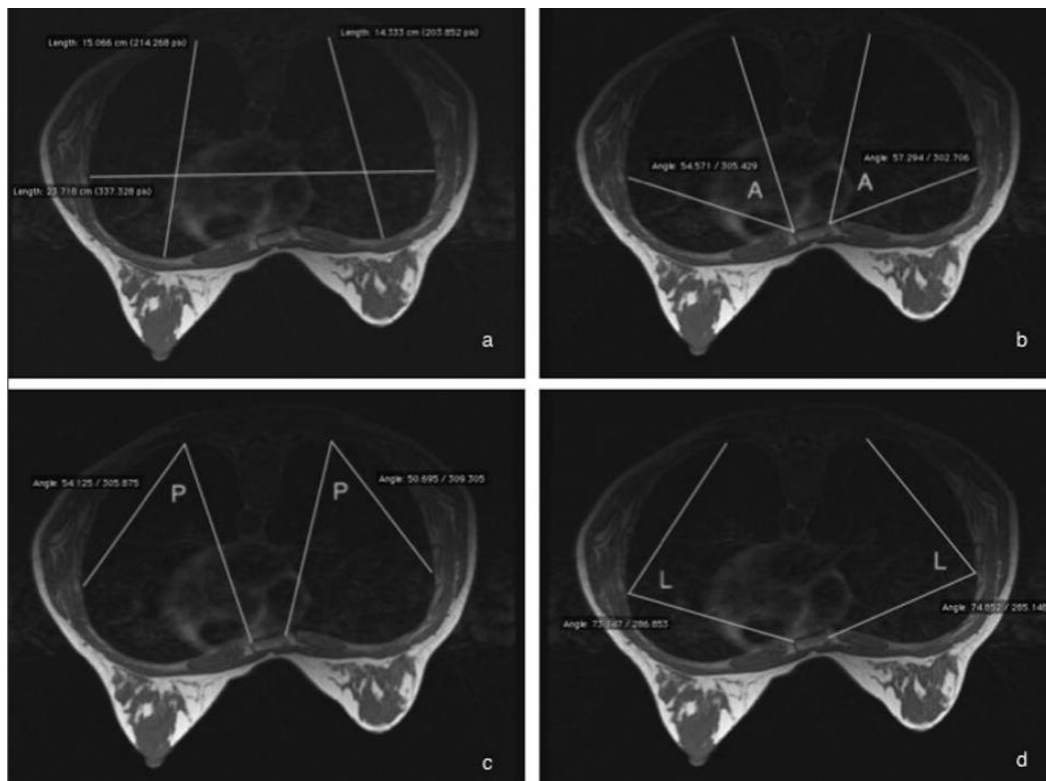
mjerenja dojki i prsnog koša, jako je malo studija koje opisuju upotrebu magnetske rezonance u tu svrhu (31).

Na sljedećim stranicama bit će opisana studija koja dokazuje kako je MR brza i sigurna tehnika za procjenu asimetrije stijenke prsnog koša. Ova pretraga pokazala se kao vrijedan alat za procjenu stupnja asimetrije između dva hemitoraksa u preoperativnoj analizi sekundarne augmentacije odnosno zamjene implantata u pacijentica čiji su rezultati primarne operacije grudi nezadovoljavajući. Cilj navedene studije bio je dokazati da MR prsnog koša može uvelike olakšati planiranje primarne i sekundarne mamoplastike i predvidjeti postoperativne rezultate.

5.2.2 Ispitanici i metode

Studija se temelji na konceptima Hirscha i Brodyja (31) koji su proizašli iz njihovog rada u kojemu su analizirali pedeset CT skenova u svrhu pronalaska asimetrija grudnog koša. Obzirom na to da su svi pacijenti u ovoj studiji bile žene i to uglavnom mlađe dobi, procijenjeno je da je MR bolja opcija za procjenu asimetrije grudnog koša. Vrijednosti promjera grudnog koša i mjerenje razlike između lijevog i desnog promjera bili su korisni za sve pacijentice koje su podvrgnute primarnom povećanju grudi jer se na taj način utvrdilo da je izbor implantata bio učinkovit za uravnoteženje AP promjera dojki, odnosno njihove projekcije. Prosječna dob pacijentica bila je 38.5 godina. Kriteriji isključenja su bili svi oni koji standardno vrijede za MR, kao i prethodna operacija ili velika ozljeda prsnog koša. U kriterij isključenja nije se smatrala ranija operacija dojke ili povećanje dojki jer je studijom obuhvaćena isključivo analiza prsnog koša. Na kliničkom pregledu svim pacijenticama ustanovljen je određeni stupanj asimetrije dojki i/ili prsnog koša. Obzirom na složenost postupaka preoperativne procjene asimetrije ATH-a, u odabiru protokola MR snimanja sudjelovali su kirurzi i radiolozi s inženjerima radiološke tehnologije. Odabirom odgovarajućih sekvenci snimanja MR-om može se precizno procijeniti stupanj torakalnih udubljenja i hipoplazije dojke kao i objektivno procijeniti promjer dojke i implantata. Na taj način

dobijemo pouzdane podatke o nepravilnostima torakalne stijenke - što je vrlo teško ili gotovo nemoguće utvrditi samim kliničkim preoperativnim pregledom. Sva snimanja u ovoj studiji su izvršena MR uređajem jačine 1.5 T (Signa Excite, GE). Pacijenti su snimljeni u ležećem položaju korištenjem bilateralne zavojnice za površinu grudi. MR protokol je uključivao jednu T1 FSE aksijalnu nativnu sekvencu, bez supresije masnog tkiva. Svim pacijentima snimljena su prsa i prsni zid sve do kralježnice. Mjerenja su provedena na ravnini koja prolazi kroz bradavicu kako bi se procijenio cjelokupni oblik stijenke prsnog koša i utvrdila asimetrija. Maksimalan poprečni torakalni promjer, odnosno lateralna torakalna širina, (*eng. Lateral thoracic width, LW*) izmjerena je između najudaljenijih unutarnjih lateralnih točaka toraksa. Sa svake strane prsnog koša izmjerena je i maksimalan antero-posteriorni promjer (AP) između prednje i stražnje točke toraksa u ravnini koja prolazi kroz bradavice (slika 10).

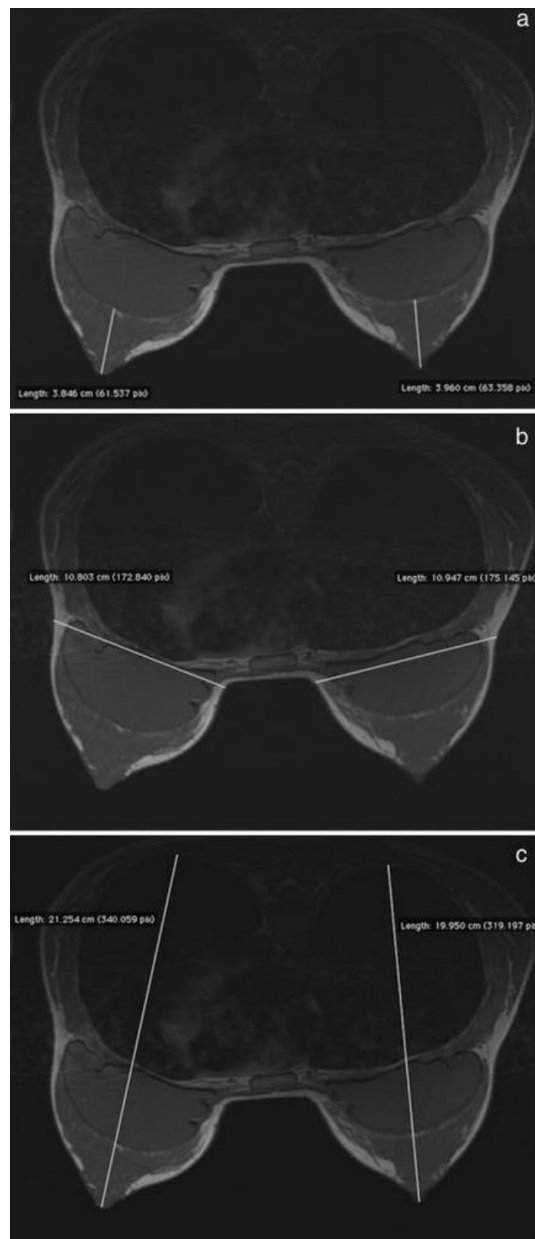


Slika 10. a) Promjer torakalnog poprečnog presjeka (lateralna torakalna širina) i AP promjeri. b) Prednji torakalni kut (A). c) Stražnji torakalni kut (P). d) Lateralni torakalni kut (L).

Izvor: [Chest and breast MRI: the added value of a fast imaging for a new diagnostic approach in the planning of augmentation surgery in patients with thoracic asymmetries - PubMed \(nih.gov\)](#)

Ova tri mjerenja bila su korisna za definiranje cjelokupnog oblika prsnog koša. Izračunata su i tri torakalna kuta. Prednji torakalni kut (A) bio je koristan za procjenu asimetrije lateralne širine prsnog koša. Za svaku stranu ovaj kut je izmjeren između najlateralnije točke na toraksu, ipsilateralne strane prsne kosti i najposteriornije strane toraksa. Stražnji torakalni kut (P) bio je koristan za procjenu stupnja poravnjanja između tijela kralješka i sternuma. Za svaku stranu izmjeren je kut od najlateralnije točke, najposteriornije točke i ipsilateralnog sternuma. Lateralni torakalni kut (L) korišten je za procjenu cjelokupnog oblika i procjenu anterio-posteriorne deformacije. Taj kut je izmjeren obostrano između lateralne strane ipsilateralne prsne kosti, najlateralnije točke torakalnog kaveza i najposteriornije točke unutarnjeg posteriornog zida grudnog koša. Ova mjerenja prvi put su opisali Hirscha i Brodyja (27) kako bi kvantificirali cjelokupnu asimetriju stijenki prsnog koša i istaknuli ulogu stijenke prsnog koša u konačnom ishodu operacije povećanja grudi. U navedenoj studiji su napravljena detaljna mjerenja i analize za procjenu asimetrije toraksa te objektivno kvantificiranje stupnja asimetrije u pacijenata sa dijagnozom ATH-a koji su već bili podvrgnuti primarnom zahvatu povećanja grudi. Kod tih pacijenata izmjeren je anterio - posteriorni promjer dojke (eng. *Breast Anterior- Posterior Diameter, BAP*), bez uključivanja implantata u mjerenje. Ovo mjerenje bilo je korisno za kvantificiranje stupnja hipoplazije dojke. Maksimalan poprečni promjer dojke u razini bradavice (bočni promjer dojke, eng. *Breast Lateral diameter, BL*) izmjeren je kako bi se odredila širina već postavljenih implantata te za planiranje oblika i dimenzije potencijalnih budućih implantata. Nadalje, za svaku stranu, izmjeren je AP promjer između najposteriornije točke prsnog koša i vrha bradavice (eng. *Thorax-Breast Anterior- Posterior Diameter, TBAP*). Posljednje navedeno mjerenje bilo je korisno za procjenu završne postoperativne usporedbe između dvije strane jer je

razlika u projekciji dojke koju promatrač percipira temeljena na udubljenju prsnog koša i volumenu dojke na razini bradavice, što je ujedno i točka maksimalne projekcije dojke (slika 12).

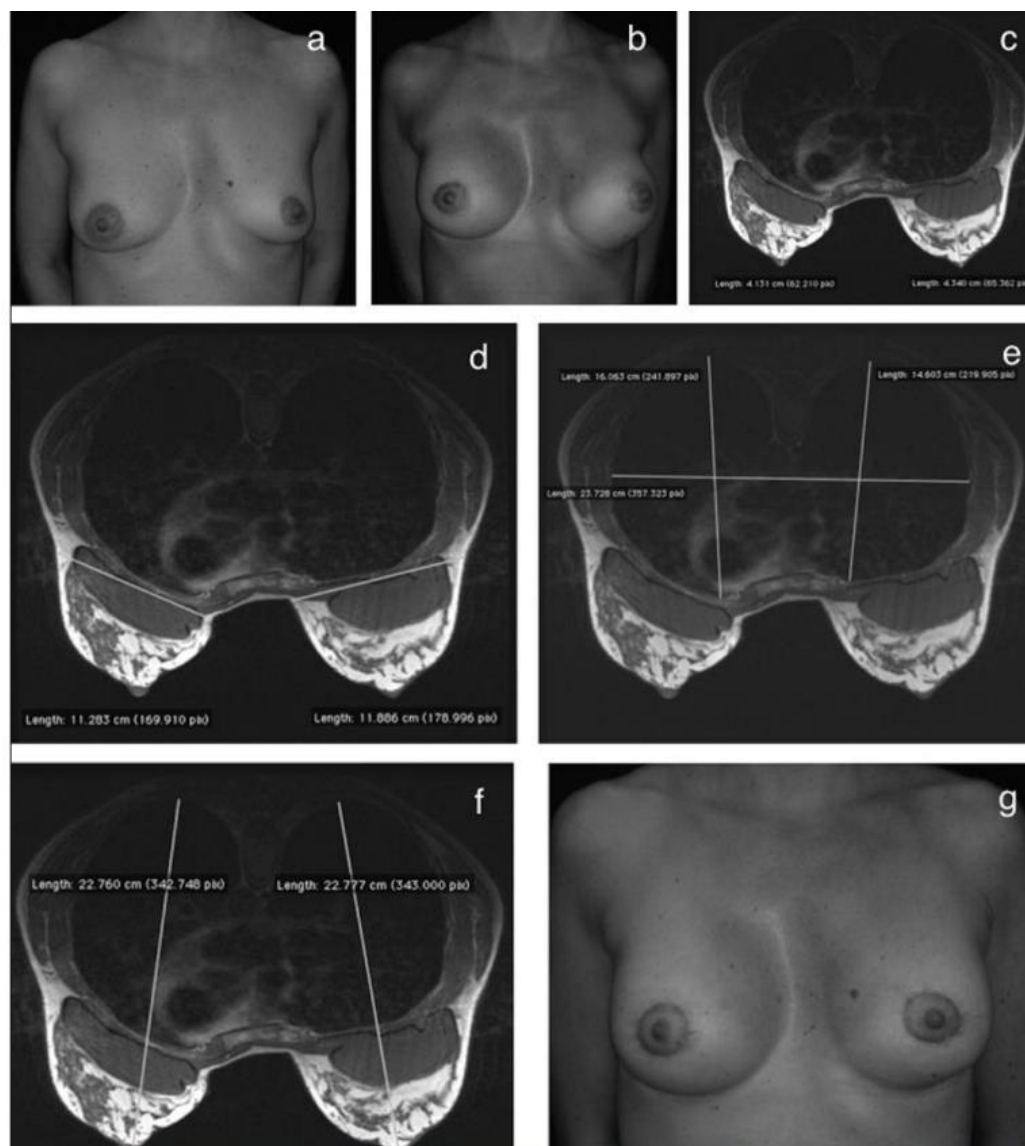


Slika 11. a) Anterio- posteriorni promjer dojke (eng. *Breast Anterior- Posterior Diameter, BAP*), isključujući implantat.

b) Maksimalan poprečni promjer dojke na razini bradavice (BL).

c) Antero-posteriorni promjer od najposteriornije točke toraksa do vrha bradavica (AP promjer prsnog koša) .

Izvor: [Chest and breast MRI: the added value of a fast imaging for a new diagnostic approach in the planning of augmentation surgery in patients with thoracic asymmetries - PubMed \(nih.gov\)](#)



Slika 12. Primjer pacijentice sa asimetrijom dojke;

a) Preoperativna fotografija koja prikazuje asimetriju dojke.

b) Postoperativno, fotografija iste pacijentice s nepovoljnim ishodom; lijeva dojka projicira se bočno, a lijevi inframamarni nabor je kaudalniji u odnosu na desnu stranu. Zbog toga je izvedena korektivna operacija nakon MR analize dojki i stjenke prsnog koša (c,d,e,f).

g) Ista pacijentica nakon korektivne operacije; ispravljena je lateralna projekcija lijeve dojke te niža razina lijevog inframamarnog nabora.

Izvor: [Chest and breast MRI: the added value of a fast imaging for a new diagnostic approach in the planning of augmentation surgery in patients with thoracic asymmetries - PubMed \(nih.gov\)](#)

5.2.3. Rezultati

Kod svih pacijenata MR snimke pokazale su određeni stupanj asimetrije između lijeve i desne strane prsnog koša koji se može otkriti mjerenjem anterio-posteriornog promjera. Također, MR snimke pokazale su da su BAP i BL promjer različiti kod svih pacijenata sa očitim razlikama u tkivu između lijeve i desne dojke (Tablica 1) (32). Vrijednosti TBAP (*eng. Thorax- Breast Anterior- Posterior Diameter*) promjera i mjerenje razlike između lijevog i desnog TBAP promjera bili su korisni za sve pacijentice koje su podvrgnute primarnom povećanju grudi jer se na taj način utvrdilo da je izbor implantata bio učinkovit za uravnoteženje AP promjera dojki, odnosno njihove projekcije (Tablica 2).

#Patient	Age	LW	(R) AP	(L) AP	(R) A	(L) A	(R) L	(L) L	(R) P	(L) P
1	46	23.81	14.05	14.86	57.65	55.76	73.7	74.09	49.61	51.34
2	48	26.88	13.69	13.62	42.32	46.65	76.76	73.86	60.34	59.51
3	29	23.74	11.92	13.21	40.43	41.8	76.09	83.27	63.16	54.48
4	41	23.53	14.81	15.73	40.9	40	83.7	87.19	55.79	52.63
5	42	26.86	12.66	13.63	40.83	48.11	70.74	71.46	67.94	60.58
6	33	23.59	15.1	14.51	45.48	49.99	85.11	84.48	49.39	45.91
7	33	21.91	13.93	13.68	32.27	31.17	86.86	85.47	60.88	63.31
8	29	22.3	15.45	14.79	31.5	32.75	90.84	88.9	57.32	58.22
9	35	21.08	13.03	13.46	42.26	39.67	84.61	83.46	53.19	56.71
10	55	23.72	13.58	14.65	72.6	53.46	61.19	70.01	46.26	55.88
11	40	25.24	14.89	15.07	39.23	34.93	82.9	85.02	58.32	60.36
12	31	23.89	14.84	14.67	40.86	39.18	84.14	87.83	55.16	52.77
13	32	23.56	11.77	12.72	41.34	43.87	77.65	74.86	60.74	60.4

Tablica 1. Vrijednosti maksimalnog promjera poprečnog torakalnog presjeka (LW) i desnog (R) i lijevog (L) AP promjera (AP), prednji torakalni kut (A), lateralni torakalni kut (L), stražnji torakalni kut (P). Vrijednosti su iskazane u centimetrima za promjere i stupnjevima za kutove.

Izvor: [Chest and breast MRI: the added value of a fast imaging for a new diagnostic approach in the planning of augmentation surgery in patients with thoracic asymmetries - PubMed \(nih.gov\)](#)

#Patient	Age	(R) BL	(L) BL	(R) BAP	(L) BAP	(R) TBAP	(L) TBAP
1	46	9.22	8.76	–	–	20.84	21.74
2	48	8.28	5.53	–	–	19.1	20.07
3	29	10.94	10.80	3.96	3.84	19.95	21.25
4	41	11.88	11.28	4.34	4.13	22.77	22.76
5	42	11.81	11.01	1.82	1.80	19.18	19.40
6	33	10.39	10.62	4.54	3.99	24.00	24.22
7	33	9.02	9.54	2.05	2.26	19.68	20.17
8	29	11.71	11.40	3.13	2.76	20.95	20.91
9	35	9.69	8.00	3.11	4.37	21.56	19.52
10	55	11.02	10.08	3.58	–	20.43	19.39
11	40	12.27	12.89	2.90	3.06	22.23	23.04
12	31	10.40	11.43	2.70	2.82	22.26	21.94
13	32	9.96	8.45	3.85	3.70	19.53	20.82

Tablica 2 Vrijednosti desnog (R) i lijevog (L) maksimalnog poprečnog promjera dojke (BL), AP promjera dojke, isključujući implantat (BAP), AP promjer od najposteriornije točke torakalnog kaveza do vrha bradavice (TBAP). Vrijednosti su izražene u centimetrima.

Izvor: [Chest and breast MRI: the added value of a fast imaging for a new diagnostic approach in the planning of augmentation surgery in patients with thoracic asymmetries - PubMed \(nih.gov\)](#)

Iako je uzorak ove studije bio manji nego u ranije navedenoj studiji Hirscha i Brodyja (23), podaci utvrđuju da svi pacijenti imaju određeni stupanj desno-lijeve asimetrije u tri kutna mjerenja i u AP promjeru grudnog koša (32). Te podatke potvrdilo je i dodatno mjerenje koje je napravljeno u dogovoru s plastičnim kirurzima. Kirurški pristup te odabir vrste i veličine implantata mogao bi biti prilagođen svakom pacijentu s obzirom na veličinu i tip deformiteta stijenke prsnog koša i asimetrije dojke koji se vide preoperativnim skeniranjem. Rezultati ove studije ukazuju na vrijednost MR-a dojke i prsnog koša u pacijenata sa sumnjom na ATH koji omogućuje pouzdanu i preciznu procjenu stupnja asimetrije te poboljšava kirurško planiranje zahvata, a samim time i utječe na optimalniji postoperativni ishod. Iako je povećanje grudi vrlo čest zahvat u estetskoj kirurgiji, jako se malo raspravlja o sekundarnoj operaciji grudi. Loša preoperativna procjena bez preciznih mjerenja može dovesti do nepovoljnih kirurških i estetskih rezultata. Preoperativni MR može postaviti konačnu dijagnozu ATH-a komparacijom dviju strana. Jako je važno razumjeti asimetriju i odstupanja

u stijenci prsnog koša prije povećanja grudi jer se projekcija dojke i stupanj asimetrije postoperativno razlikuju, a mogu se čak i naglasiti. Preoperativni MR prsnog koša i dojki je vrlo koristan jer se temelji na objektivnoj procjeni koja može izostati ako se operativni zahvat temelji isključivo na kliničkom pregledu pri kojem je teško točno odrediti stupanj asimetrije dojki i prsnog koša. Podaci dobiveni skeniranjem pomažu liječnicima da planiraju tip zahvata, odrede vrstu i veličinu implantata i time preveniraju većinu postoperativnih pritužbi i nezadovoljstva pacijenta, te osiguraju najbolji estetski rezultat za svakog pacijenta. MR preoperativna procjena ima još jednu prednost, a to je pružanje informacija bez upotrebe ionizirajućeg zračenja što to čini optimalnom tehnikom obzirom na mlađu životnu dob ovih pacijentica. Očekivano je da će sve veći broj plastičnih kirurga tražiti ovu vrstu pregleda u preoperativnom planiranju povećanja ili rekonstrukcije grudi kako bi se postigla objektivna procjena oblika dojke i prsnog koša i time postigao predvidiv i povoljan kirurški ishod. Radiolog i inženjer radiološke tehnologije imaju važnu ulogu kao suradnici i konzultanti u izvođenju MR pretrage dojki i toraksa, koja se pokazala kao neškodljiva i pouzdana metoda u usporedbi se drugim neradiološkim procjenama i mjerenjima. Upravo zbog toga, smatra se da ovakva nepristrana procjena, kao što je MR, svojom preciznošću i objektivnošću donosi kirurgu ključne informacije. Obzirom na visoku prevalenciju asimetrije i široki raspon varijacija oblika i veličine stijenke prsnog koša, interdisciplinarni pristup, odnosno suradnja radiologa i plastičnih kirurga u ovom području može uvelike poboljšati kirurški ishod i zadovoljstvo pacijenta.

6. ZAKLJUČAK

Magnetska rezonanca (MR) je radiološka metoda koja se pokazala vrlo korisnom na polju estetske medicine te se implementirala kao važna tehnika pri planiranju različitih kirurških estetskih zahvata kao i u nekirurških metoda pomlađivanja. Ovom metodom se može utvrditi dugotrajnost i postojanost različitih sredstava poput hijaluronske kiseline koja se koriste kao punila (fileri) za različite dijelove lica. Studijom je dokazana povezanost između dugovječnosti filera, te mjesta i dubine aplikacije te volumena hijaluronske kiseline. Važan čimbenik u dugotrajnosti filera je nepomičnost pojedinih regija lica te lokalizacija odnosno potkožna aplikacija. MR je vjerodostojna metoda koja sa sigurnošću može utvrditi razgradnju i migraciju filera te na taj način olakšati i usmjeriti njihovu aplikaciju te smanjiti neželjene ishode.

Upotreba 3D rekonstrukcija u svrhu izrade personaliziranih modela pridonosi optimizaciji intraoperativne obrade u različitim kirurškim poljima. 3D modeli i preoperativno planiranje smanjili su prosječno vrijeme trajanja operacije za 20 minuta. U rinoplastici, 3D snimanje sa simulacijom očekivanog kirurškog rezultata poboljšalo je komunikaciju s pacijentom u preoperativnom razdoblju i uvelike olakšalo kirurško planiranje, što za posljedicu ima povećano zadovoljstvo pacijenta.

Vrijednost MR-a kao važne metode se očituje i u preoperativnoj procjeni asimetrije dojke i prsnog koša pri planiranju estetskih zahvata pacijenata sumnjom na ATH. Prednost MR preoperativne procjene očituje se ne samo u preciznijem planiranju estetskog zahvata i posljedično boljem operativnom ishodu, već i činjenici da je riječ o neškodljivoj metodi bez upotrebe ionizirajućeg zračenja. Prema tome, MR je optimalna metoda obzirom na mlađu životnu dob pacijentica koje su kandidati za ovaj zahvat. Obzirom na visoku prevalenciju asimetrije i raspon varijacija u stijenci prsnog koša, jačanje suradnje između radiologa i plastičnih kirurga u ovom području može uvelike poboljšati kirurški ishod i zadovoljstvo pacijenta.

Sve navedene studije dokaz su da je radiologija kao disciplina široko primjenjiva u estetskoj medicini. Multidisciplinarnim pristupom tih dviju grana medicine rezultati estetskih zahvata se unaprjeđuju što posljedično povećava zadovoljstvo pacijenata što je zapravo i svrha estetske medicine.

7. LITERATURA

1. Mau A, Biemer E. Johann-Friedrich Dieffenbach: The pioneer of plastic surgery. *ann plast surg.* 1994 jul;33(1):112-5; discussion 115-6. pmid: 794418
2. Krueger N, Luebberding S, Sattler G, Hanke CW, Alexiades-Armenakas M, Sadick N.: The history of aesthetic medicine and surgery. *J Drugs Dermatol.* 2013 Jul 1;12(7):737-42
3. Aesthetic Medicine Market Size, Share & Trends Analysis Report By Procedure Type (Invasive Procedures, Non-invasive Procedures), By Region (North America, Europe, APAC, LATAM, MEA), And Segment Forecasts, 2022 – 2030
4. Stoian, Anca Pantea; Hainarosie, Razvan; Pietrosanu, Catalina; Rusescu, Andreea; Andronache, Liliana F.; Paunica, Stana; Balalau, Cristian; and Pituru, Teodora S. (2019) "Modern concepts in non-surgical esthetics; a review," *Journal of Mind and Medical Sciences: Vol. 6 : Iss. 2 , Article 3.*
5. Master M, Roberts S.: Long-term MRI Follow-up of Hyaluronic Acid Dermal Filler. *Plastic and Reconstructive surgery. Global Open.* 2022 Apr;10(4):e4252. DOI: 10.1097/gox.0000000000004252. PMID: 35433153; PMCID: PMC9007185.
6. Bourgeois P, Peters E, Van Mieghem A, et al.: Edemas of the face and lymphoscintigraphic examination. *Scientific Reports.* 2021 Mar;11(1):6444. DOI: 10.1038/s41598-021-85835-w. PMID: 33742036; PMCID: PMC7979859.
7. Baldi D, Basso L, Nele G, et al.: Rhinoplasty Pre-Surgery Models by Using Low-Dose Computed Tomography, Magnetic Resonance Imaging, and 3D Printing. Dose-Response. October 2021. doi:10.1177/15593258211060950
8. Daniel, RK. : *Rhinoplasty.* New York: Springer; 2002. doi:10.1007/978-1-4757-4262-6
9. Cafferty, A, Becker, DG. Open and closed rhinoplasty. *Clin Plas Surg.* 2016;43(1):17-27. doi:[10.1016/j.cps.2015.09.002](https://doi.org/10.1016/j.cps.2015.09.002).

10. Sena Esteves S, Gonçalves Ferreira M, Carvalho Almeida J, Abrunhosa J, Almeida e Sousa C.: Evaluation of aesthetic and functional outcomes in rhinoplasty surgery: a prospective study. *Brazilian J Otorhinolaryng.* 2017;83(5):552-557.
11. Maleki Delarestaghi M, Jan D, Sanaei A.: Assessing the clinical value of performing CT scan before rhinoplasty surgery. *Intern J Otolaryng.* 2020;2020:1-7
12. Baldi D, Tramontano L, Alfano V, Punzo B, Cavaliere C, Salvatore M.: Whole body low dose computed tomography using thirdgeneration dual-source multidetector with spectral shaping: protocol optimization and literature review. *Dose-Response.* 2020; 18(4):155932582097313.
13. Visscher DO, van Eijnatten M, Liberton NPTJ, et al.: MRI and additive manufacturing of nasal alar constructs for patientspecific reconstruction. *Sci Rep.* 2017;7(1):10021
14. Ballard DH, Mills P, Duszak R, Weisman JA, Rybicki FJ, Woodard PK.: Medical 3D printing cost-savings in orthopedic and maxillofacial surgery: cost analysis of operating room time saved with 3D printed anatomic models and surgical guides. *Academic Radio.* 2020;27:1103-1113
15. Vitali J, Cheng M, Wagels M.: Utility and cost–effectiveness of 3D-printed materials for clinical use. *J 3D Print Med.* 2019;3(4): 209-218
16. Baldi D, Basso L, Nele G, Federico G, Antonucci GW, Salvatore M, Cavaliere C.: Rhinoplasty Pre-Surgery Models by Using Low-Dose Computed Tomography, Magnetic Resonance Imaging, and 3D Printing. *Dose Response.* 2021 Nov 29;19(4):15593258211060950. doi: 10.1177/15593258211060950. PMID: 34880718; PMCID: PMC8647253.
17. Wardman K, Prestwich RJ, Gooding MJ, Speight RJ.: The feasibility of atlas-based automatic segmentation of MRI for H&N radiotherapy planning. *J Appl Clin Med Phys.* 2016;17(4): 146-154.
18. Yushkevich PA, Piven J, Hazlett HC, et al.: User-guided 3D active contour segmentation of anatomical structures: Significantly improved efficiency and reliability. *Neuroimage.* 2006; 31(3):1116-1128

19. Feng Z-H, Li X-B, Phan K, et al.: Design of a 3D navigation template to guide the screw trajectory in spine: a step-by-step approach using mimics and 3-Matic software. *J Spine Surg.* 2018;4(3):645-653.
20. Yushkevich PA, Piven J, Hazlett HC, et al.: User-guided 3D active contour segmentation of anatomical structures: Significantly improved efficiency and reliability. *Neuroimage.* 2006; 31(3):1116-1128.
21. Mohamed OA, Masood SH, Bhowmik JL.: Optimization of fused deposition modeling process parameters: a review of current research and future prospects.
22. Werz SM, Zeichner SJ, Berg B-I, Zeilhofer H-F, Thieringer F.: 3D printed surgical simulation models as educational tool by maxillofacial surgeons. *Eur J Dent Educ.* 2018;22(3): e500-e505
23. Amodeo CA.: The central role of the nose in the face and the psyche: review of the nose and the psyche. *Aesth Plast Surg.* 2007;31(4):406-410
24. Toriumi DM. :Preservation rhinoplasty. *Plast Recons Surg.* 2021; 147(5):1256-1258.
D
25. Sadri A, East C, Badia L, Saban Y.: Dorsal preservation rhinoplasty: core beam computed tomography analysis of the nasal vault, septum, and skull base—its role in surgical planning. *Facial Plast Surg.* 2020;36(03):329-334
26. Zammit D, Safran T, Ponnudurai N, et al.: Step-specific simulation: the utility of 3D printing for the fabrication of a low-cost, learning needs-based rhinoplasty simulator. *Aesthetic Surg J.* 2020;40(6):NP340-NP345
27. Hirsch Em, Brody GS.: Anatomic variation and asymmetry in female anterior thoracic contour: an analysis of 50 consecutive computed tomography scans. *Ann Plast Surg* 2007; 59: 73-77
28. Hodgkinson DJ.: The management of anterior chest wall deformity in patients presenting for breast augmentation. *Plast Reconstr Surg* 2002; 109: 1714-1723.
29. Rohrich RJ, Hartley W, Brown S.: Incidence of breast and chest wall asymmetry in breast augmentation: a retrospective analysis of 100 patients. *Plast Reconstr Surg* 2003; 111: 1513- 1519.

30. Spear SL, Pelletiere CV, Lee ES, Grotting JC.: Anterior thoracic hypoplasia: a separate entity from Poland syndrome. *Plast Reconstr Surg* 2004; 113: 69-77.
31. Herold C, Reichelt A, Stieglitz LH, Dettmer S, Knobloch K, Lotz J, Vogt PM.: MRI-based breast volumetry-evaluation of three different software solutions. *J Digit Imaging* 2010; 23: 603-610
32. Rinaldi P, Parapatt GK, Giuliani M, Borelli C, Giardina GG, Fubelli R, Buccheri C, Tambasco D, Belli P, Salgarello M, Bonomo L.: Chest and breast MRI: the added value of a fast imaging for a new diagnostic approach in the planning of augmentation surgery in patients with thoracic asymmetries. *Eur Rev Med Pharmacol Sci*. 2015 Jul;19(13):2359-67. PMID: 26214770.
33. O Piccolo R, Bongini U, Basile M, Savelli S, Morelli C, Cerra C, Spinelli C, Messineo A.: Chest fast MRI: an imaging alternative on pre-operative evaluation of pectus excavatum. *J Pediatr Surg* 2012; 47: 485-489.

8. ŽIVOTOPIS

OSOBNI PODACI:

Ime i prezime: Lea Dekanić

Datum, godina i mjesto rođenja: 02.11.1996., Split

OBRAZOVANJE:

Osnovnoškolsko obrazovanje: Osnovna škola Ravne Njive (2003.- 2011.)

Srednjoškolsko obrazovanje: Opća gimnazija Marko Marulić, Split (2011.-2015.)

Visokoškolsko obrazovanje: Sveučilišni odjel zdravstvenih studija, Split

-Preddiplomski sveučilišni studij Radiološka tehnologija (2015. – 2018.)

-Diplomski sveučilišni studij Radiološka tehnologija (2019. – 2022.)

RADNO ISKUSTVO:

- Ljetna praksa u KBC Split tijekom školovanja na preddiplomskom studiju
- Pripravnički staž u OB Šibensko- kninske županije (2018.- 2019.)

ZNANJA I VJEŠTINE:

Strani jezici:

- engleski jezik
- talijanski jezik

-Rad na računalu, korištenje Microsoft Office

-Vozačka dozvola B kategorije