

FIZIOTERAPIJSKA PROCJENA I REHABILITACIJA STANJA SLABINSKE KRALJEŽNICE NAKON OPERACIJE DISKORADIKULARNOG KONFLIKTA

Ćuk, Martina

Undergraduate thesis / Završni rad

2014

Degree Grantor / Ustanova koja je dodijelila akademski / stručni stupanj: **University of Split / Sveučilište u Splitu**

Permanent link / Trajna poveznica: <https://um.nsk.hr/um:nbn:hr:176:931953>

Rights / Prava: [In copyright](#) / [Zaštićeno autorskim pravom.](#)

Download date / Datum preuzimanja: **2024-09-18**



Sveučilišni odjel zdravstvenih studija
SVEUČILIŠTE U SPLITU

Repository / Repozitorij:

[Repository of the University Department for Health Studies, University of Split](#)



UNIVERSITY OF SPLIT



DIGITALNI AKADEMSKI ARHIVI I REPOZITORIJI

SVEUČILIŠTE U SPLITU

Podružnica

SVEUČILIŠNI ODJEL ZDRAVSTVENIH STUDIJA

PREDDIPLOMSKI SVEUČILIŠNI STUDIJ

FIZIOTERAPIJE

Martina Ćuk

**FIZIOTERAPIJSKA PROCJENA I REHABILITACIJA
STANJA SLABINSKE KRALJEŠNICE NAKON OPERACIJE
DISKORADIKULARNOG KONFLIKTA**

Završni rad

Split, 2014.

SVEUČILIŠTE U SPLITU

Podružnica

SVEUČILIŠNI ODJEL ZDRAVSTVENIH STUDIJA

PREDDIPLOMSKI SVEUČILIŠNI STUDIJ

FIZIOTERAPIJE

Martina Ćuk

**FIZIOTERAPIJSKA PROCJENA I REHABILITACIJA
STANJA SLABINSKE KRALJEŽNICE NAKON OPERACIJE
DISKORADIKULARNOG KONFLIKTA**

Završni rad

Mentor:

mr. sc. dr. Asja Tukić

Split, 2014.

Rad je ostvaren na Odjelu za fizikalnu medicinu, rehabilitaciju i reumatologiju KBC-a Split.

MENTOR:

mr. sc. dr. Asja Tukić

Rad sadrži:

35 stranica

21 slika

1 tablica

Zahvaljujem se mojoj mentorici mr.sc.dr. Asji Tukić na susretljivosti te pomoći prilikom pisanja ovog završnog rada.

Martina Ćuk

SADRŽAJ:

1. UVOD.....	1
1.1. Anatomija.....	2
1.1.1. Kralježnica.....	2
1.1.2. Funkcionalna jedinica kralježnice.....	3
1.1.3. Slabinska kralježnica.....	4
1.1.4. Moždinski živci (nervi spinales).....	4
1.2. Diskogena križobolja.....	6
1.2.1. Klinička slika.....	7
1.3. Kirurško liječenje i dijagnostika.....	8
1.3.1. Kirurško liječenje.....	8
1.3.2. Dijagnostika.....	8
1.4. Fizioterapijska procjena i rehabilitacija.....	10
1.4.1. Fizioterapijska procjena.....	10
1.4.2. Rana postoperativna rehabilitacija.....	14
1.4.3. Savjeti pacijentu nakon operacije.....	14
1.4.4. Rehabilitacijske vježbe.....	15
1.4.5. Fizioterapijske procedure.....	25
2. CILJ RADA.....	27
3. ISPITANIK I REZULTATI.....	28
4. RASPRAVA.....	30
5. ZAKLJUČAK.....	31
6. LITERATURA.....	32
7. SAŽETAK.....	33
8. SUMMARY.....	34
9. ŽIVOTOPIS.....	35

1.UVOD

Bolesti lumbosakralne kralješnice, a križobolja kao njihov glavni simptom postali su jedan od najučestalijih problema današnjice. Statistički podatci pokazuju da čak 70-80% svjetske populacije ima određeno iskustvo s križoboljom. To moramo shvatiti kao ozbiljan medicinski problem te pokušati prije svega prevenirati te pojave, a ako su već nastale, pokušati ih liječiti. Uočeno je da križobolja u posljednje vrijeme sve više pogađa i mlađu populaciju čime ih često čini radno nesposobnima te tako utječe na njihov profesionalni, a i privatni život.

Križobolja se klasificira kao specifična, za koju je poznat čimbenik te nespecifična, bez poznatog uzroka. Postoje brojni uzroci križobolje, pa je samim time potrebno pravilno uzeti anamnezu te izvršiti klinički pregled, kako bi se mogla postaviti pravilna dijagnoza. Nakon toga postavljamo cilj liječenja koji želimo ostvariti te plan terapije. Postoje brojne mogućnosti liječenja, međutim, najvažniji je individualni pristup.

Lumbalni sindrom naziv je za bol u slabinskom djelu kralješnice, upravo se na ovom području i nalazi jer se radi o najpokretljivijem djelu kralješnice. Uzroci boli ili križobolje su najčešće opterećenje tog djela, način života, starenje, nepravilno držanje, hernije diska, debljina, podizanje teških predmeta itd. Ako dođe do hernije diska moguća je operacija lumbalnog djela, koja zahtjeva fizikalnu rehabilitaciju.

1.1. Anatomija

1.1.1. Kralježnica

Kralježnica (lat. *columna vertebralis*) se nalazi u medijalnoj ravnini u stražnjem dijelu trupa. Ona se sastoji od 24 slobodna i gibljiva segmenta odvojena s 23 hrskavična intervertebralna diska, s izuzetkom spoja između atlasa (prvog) i aksisa (drugog) kralješka, te se na nju nastavlja križna kost (lat. os *sacrum*) i trtična kost (lat. os *coccygis*). Sastoji se i od četiriju krivina, dvije prednje u cervikalnom i lumbalnom dijelu, te dvije stražnje u torakalnom i sakralnom dijelu. Zapravo se radi o fiziološkim krivinama te su one jako bitne u održavanju stabilnosti tijela, a i centar su gravitacije tijela. Svaki kralježak se sastoji od prednjeg dijela, zvanog trup, koji ima zadaću prenositi težinu, te stražnjeg dijela, za kojeg se vežu mišići i ligamenti. Kralježnica se sastoji od 32 ili 33 međusobno povezana ili srasla koštana segmenta, tj. kralješka:

7 vratnih kralježaka (*vertebrae cervicales*)

12 prsnih kralježaka (*vertebrae thoracicae*)

5 slabinskih kralježaka (*vertebrae lumbales*)

5 križnih kralježaka (*vertebrae sacrales*)

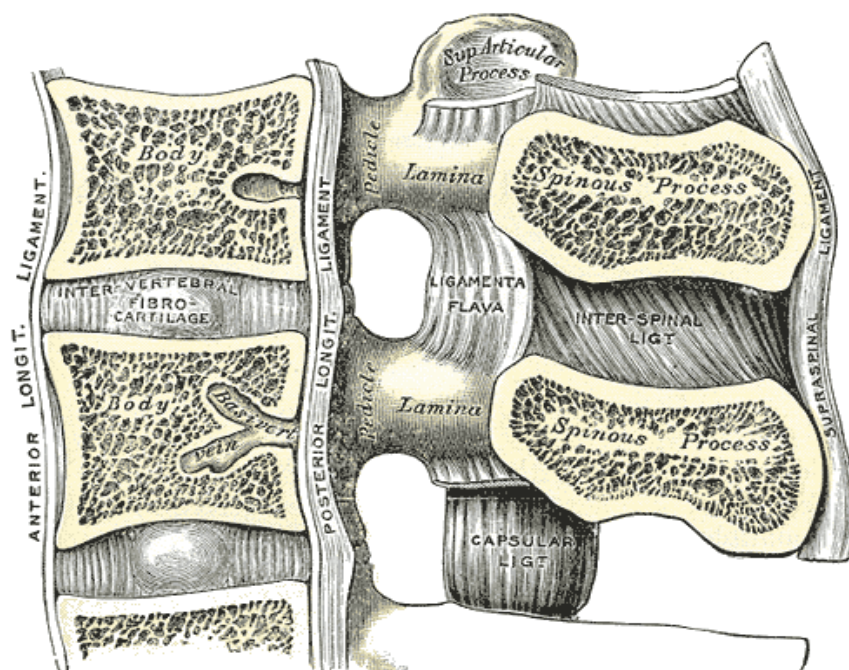
3-4 trtičnih kralježaka (*vertebrae coccygeae*)

Prve tri skupine nazivaju se pravim kralješcima, jer su samostalni segmenti, ostale dvije skupine su lažni kralješci. 5 križnih kralježaka sraslo je u cjelovitu križnu kost, a 3 do 4 trtična, također su srasla u trtičnu kost. Unutar same kralježnice nalazi se vertebralni kanal, šupljina u kojoj se nalazi kralježnička moždina.

1.1.2. Funkcionalna jedinica kralježnice

Funkcionalnu jedinicu kralježnice nazivamo vertebralnim dinamičkim segmentom (VDS). VDS zapravo čine dva susjedna kralješka zajedno s pripadajućim koštanim dijelom te okolnim mekim strukturama. On se sastoji od prednjeg (ventralnog) i stražnjeg (dorzalnog) dijela. Stražnjim rubom trupova dvaju susjednih kralježaka prolazi zamišljena crta podjele. Prednji, interkorporalni prostor, čine prednji uzdužni ligament, trupovi dvaju kralježaka zajedno s intervertebralnim diskom (anulus fibrozus i nucleus pulposus) te stražnjeg uzdužnog ligamenta. Stražnji dio se dijeli na područje intervertebralnih zglobova i prostor između trnastih nastavaka (interspinozni prostor).

Područje intervertebralnih zglobova obuhvaća i intervertebralni otvor u kojem se nalazi korijen spinalnog živca, zglobne hrskavice i žuti ligament. Prostor između trnastih nastavaka čine trnasti nastavci kralježaka i interspinozni ligament koji ih povezuje.



Slika 1. Vertebralni dinamički segment

1.1.3. Slabinska kralježnica

Slabinsku kralježnicu čine 5 slabinskih kralježaka izrazito masivnih trupova, pošto najvećim dijelom sudjeluju u prijenosu opterećenja. Plohe trupa su velike, poprečno bubrežaste i ravne stražnja ploha trupa je izduljenija. Vertebralni otvor trokutasta je oblika. Trnasti su nastavci masivni, četvrtasti te postavljeni vodoravno. Poprečni su nastavci zakržljali te su od njih ostale samo dvije kvržice; gornja, processus mamillaris, te donja, processus accessorius. Postrance od gornjih zglobnih nastavaka, na prijelazu prema korijenu luka, nalaze se rebreni nastavci, processus costarius, što su ustvari zakržljala rebra.

Slabinska kralježnica najpokretniji je dio kralježnice, moguće je izvoditi inklinaciju, reklinaciju, laterofleksije te rotaciju. Inklinacija je moguća do 40 stupnjeva, u najvećem djelu odvija se u segmentu L5-S1, a reklinacija je moguća do 30. U lumbalnom djelu opseg rotacije je manji od 10 stupnjeva pri čemu nastaje izravnavanje cervikalne i lumbalne lordoze. Laterofleksija iznosi 25 stupnjeva na lijevu i desnu stranu.

1.1.4. Moždinski živci (nervi spinales)

Moždinski živci su živci koji povezuju kralježničku moždinu s ostalim dijelovima tijela. Nastaju spajanjem prednjih i stražnjih korjenova koji izlaze sa svake strane moždine, znači ukupno 4 korijena, 2 prednja i 2 stražnja po određenom segmentu moždine čine 2 živca, jedan s lijeve i jedan s desne strane. Razlikujemo 31 par moždinskih živaca koji prolaze kroz intervertebralne otvore kralježničkog kanala. Živce dijelimo prema segmentima iz kojih izlaze, pa tako razlikujemo osam vratnih, dvanaest prsnih, pet slabinskih, pet križnih i jedan (ili ponekad dva) trtični par.

Postoji 31 moždinski živac :

- vratni živci - 8 - (C1-C8)
- prsni živci - 12 - (T1-T12)
- slabinski živci - 5 - (L1-L5)
- križni živci - 5 - (S1-S5)
- trtični živac - 1 - (Co)

Prvih sedam vratnih živaca izlaze iz kralježničkog kanala iznad svojih odgovarajućih vratnih kralješaka, dok C8 izlazi ispod sedmog vratnog kralješka. Svi ostali moždinski živci izlaze ispod svojih odgovarajućih kralješaka.

Živčani spletovi koji nastaju spajanjem prednjih grana određenog broja moždinskih živaca, oblikuju 4 živčana spleta:

1. Plexus cervicalis (C1-C4)
2. Plexus brachialis (C5-Th1)
3. Plexus lumbalis (Th12-L4)
4. Plexus sacralis (L5-Co)

Plexus lumbalis oblikuju rami ventrales dvanaestog prsnog i prva četiri slabinska živca. Iz plexusa lumbalisa izlaze sljedeće grane: n. iliohypogastricus, n. ilioinguinalis, n. genitofemoralis, n. cutaneus femoris lateralis, n. obturatorius i n. femoralis.

N. cutaneus femoris lateralis (L1-L3) osjetno inervira kožu lateralne strane bedra

N. femoralis (L1-L4) najdeblji je živac lumbalnog spleta, osjetno inervira kožu prednje strane bedra, na prednjoj i medijalnoj strani potkoljenice, te motorno inervira prednju skupinu mišića natkoljenice.

N. obturatorius (L1-L4) osjetno inervira kožu medijalne površine bedra, a motorno medijalnu skupinu mišića natkoljenice.

Plexus sacralis je najjači živčani splet u organizmu. Nalazi se na prednjoj strani križne kosti, a daje grane za inervaciju mišića dna male zdjelice, zatim daje grane nn. gluteus superior et inferior za inervaciju mišića vanjske strane kuka, te n. cutaneus femoris posterior koji ujedno osjetno inervira kožu stražnje strane bedra.

N. ischiadicus (L4-S3) najjača grana plexusa sacralisa, najdeblji i najduži živac u ljudskom tijelu. U natkoljenici inervira stražnju skupinu mišića, te motornim i osjetnim granama inervira cijelu potkoljenicu i stopalo, osim kože na prednjoj i medijalnoj strani potkoljenice. Ovaj se živac u koljenoj jami (fossa poplitea) dijeli na dvije grane a to su n. tibialis i n. peroneus communis.

N. tibialis (L4-S3) osjetno inervira kožu stražnje strane potkoljenice, tabana i nožnih prstiju, a motorno inervira stražnju skupinu mišića potkoljenice i mišića stopala. U području stopala grana se na n. plantaris medialis et lateralis.

N. peroneus communis (L4-S2) osjetno inervira kožu lateralne strane potkoljenice, na hrptu stopala i nožnih prstiju, te motorno inervira mišiće prednje i lateralne skupine potkoljenice i hrpta stopala.

1.2. Diskogena križbolja

U postotku, 10-26% pacijenata s križoboljom pati od diskogene križbolje, dok najveći dio otpada na mehaničke ili funkcionalne uzroke. Na patologiju intervertebralnog diska utječu kako biokemijske promjene te mehaničke sile.

Biokemijske promjene prisutne su rano i to u matriksu nucleusa pulposusa. U njemu je najviše prisutno vode tokom rođenja, dok se starenjem voda gubi zbog smanjenja koncentracije proteoglikana. Takav disk postaje neelastičan, slabije djeluje kao amortizer te lakše podliježe oštećenju. Također promjene nastaju i na anulusu fibrosusu, niti se stanjuju te nastaju rupture. Samim time se smanjuje sposobnost anulusa fibrosusa da učvrsti nukleus pulposus.

Mehaničke sile također utječu na intervertebralni disk. Loše držanje tijela, naglašeni prednji nagib zdjelice, pojačana lumbalna lordoza, promjene statike kralježnice razlozi su preopterećenja u lumbalnom dijelu te pojave degenerativnih promjena. Sklonost ka prolapsu diska također uvjetuju nagle traume te svakodnevno ponavljanje manjih trauma. Degenerativni procesi na i.v. disku tijekom vremena mogu uzrokovati protruziju ili prolaps (hernija) ili ekstruziju intervertebralnog diska. Protruzija je izbočenje anulusa fibrosusa u spinalni kanal. Prolaps ili hernija je prodor nucleusa pulposusa kroz rupturu anulusa u epiduralni prostor. Ekstruzija je stanje kada se dio ili cijela masa diska nalazi kao strano tijelo u vertebralnom kanal, pri čemu dolazi do diskoradikularnog konflikta.

1.2.1. Klinička slika

Glavni simptom lumboishialgije je bol koja se javlja u slabinskom dijelu te se širi duž noge sve do stopala najčešće jednostrano. Bol nastaje naglo ili postepeno, širi se vanjskom i stražnjom stranom noge sve do stopala, pojačava se istežanjem noge, kašljanjem i kihanjem. Pokreti i hodanje su otežani i bolni. Pozitivan je Lasegueov znak (pri fleksiji noge ekstenzirane u koljenu javlja se bol). Na osnovu simptomatologije možemo lokalizirati segment:

L3-L4 – ako dođe do pomaka diska u ovom dijelu, bolesnik osjeća bol koja se pruža iz leđa do koljena, u natkoljenici je prisutan smanjen osjet boli i dodira u području kožne inervacije L4. Oslabljen je ili ugašen refleks m. quadricepsa, a s vremenom će se razviti i njegova atrofija.

L4-L5 – pomak diska u ovom dijelu izaziva bol koja se širi iz leđa zatim stražnjom stranom natkoljenice, prednjom stranom potkoljenice do palca. Oslabljen će biti refleks m. quadricepsa, prisutna je slabost dorzalnih fleksora stopala i nožnih prstiju pa se razvija „viseće stopalo“. Prisutan slabiji osjet prednje i medijalne površine potkoljenice i stopala.

L5-S1 – pomak diska u ovom segmentu izaziva oslabljen ili ugašen refleks Ahilove tetive, slabost m. gastrocnemiusa i soleusa, što uzrokuje nemogućnost hoda na prstima. Smetnje senzibiliteta javljaju se u predjelu lateralne površine potkoljenice, straga i na tabanu.

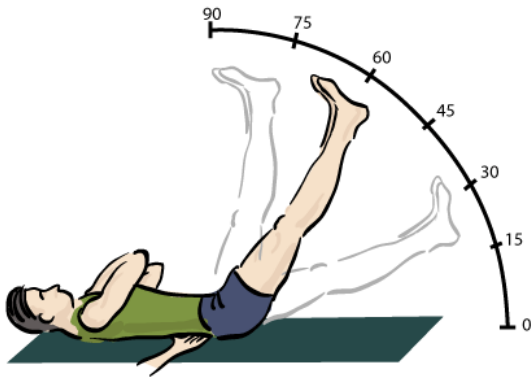
1.3. Kirurško liječenje i dijagnostika

1.3.1. Kirurško liječenje

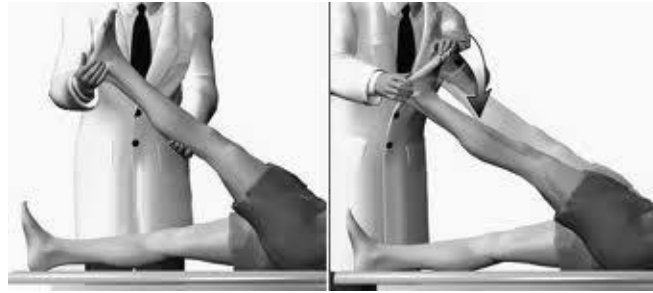
Kirurško liječenje je najčešće indicirano kod bolesnika gdje bolest nastupi naglo, uz progresivni neurološki deficit ili nastupi sindrom cauda equinae. Teško je utvrditi da li je potrebna operacija pacijentima koji se dugo liječe neuspješnom konzervativnom terapijom. Na osnovu kliničkog nalaza, kliničkog tijeka te nalaza dijagnostičkih testova određujemo da li je potrebna operacijska intervencija. U najvećem broju slučajeva kirurgija nije indicirana unutar četiri tjedna, osim, ako nije prisutan sindrom cauda equinae ili teški neurološki deficit. Operacijsko liječenje indicirano je kada postoji neuromotorni deficit više od 4-6 tjedana poslije neuspjelog konzervativnog liječenja. Cilj operacije nije samo otkloniti bol pacijentu, nego i povratak funkcije. Čest recidiv simptoma koji uzrokuju funkcionalna ograničenja, čak i kada neoperativno liječenje dovodi do zadovoljavajućeg oslobađanja od simptoma, indikacija je za operativno liječenje. Napretkom medicine danas koristimo čitav niz operativnih postupaka u liječenju hernije lumbalnog diska, kojima je cilj dekompresija neuralnih struktura i odstranjenje diskalnih masa.

1.3.2. Dijagnostika

U dijagnostici se služimo određenim testovima. Najpoznatiji je Lasegueov test pri kojem se bolesnik nalazi ležeći na leđima ispruženih noga. Test je pozitivan ako se dizanjem ispružene noge oko 30 stupnjeva osjeti bol u križima. Test po Bragardu vršimo tako što se pacijent nalazi u ležećem položaju ispruženih noga, a stopalo je u dorzalnoj fleksiji pri čemu se bol povećava. Ispitujemo i reflekse i to prije svega patelarni refleks (udaramo po tetivi m. quadricepsa) i refleks ahilove tetive (udaramo po tetivi m. tricepsa surae).



Slika 2. Lasegue test



Slika 3. Bragard test

U radiološke metode ubrajamo radiološke snimke, kompjuterizirana tomografija (CT), mijelografija, magnetna rezonanca (MR), ultrazvučne pretrage te elektromiografija.

Rendgenske snimke kralješnice omogućuju nam lakšu dijagnostiku. Standardne anteroposteriorne i lateralne projekcije omogućuju nam dobar pregled anomalija, degenerativnih promjena u vertebrodinamičkom segmentu te dislokacije. Funkcijske ili dinamičke snimke prikazuju funkcijski deficit pojedinih dinamičkih segmenta.

Kompjuterizirana tomografija (skraćeno CT) je specijalni tip aparata sa X zrakama koji stvara posebnu sliku unutrašnjosti tijela. CT se drugačije još naziva kompjuterizirana aksijalna tomografija (CAT). CT skener može pomoću X zraka formirati slike slojeva pojedinih organa. U toku CT pregleda dio tijela je u cilindru koji je dio skenera i koji se naziva genti. Genti sadrži rotacijski dio koji se okreće u krug. CT koristimo kako bi nam dao informaciju o organima tijela, kralježnici te kralježničkoj moždini.

Mijelografija je postupak pri kojem se aplicira kontrast u spinalni subarahnoidalni prostor, pri čemu se jasno vidi kralježnička moždina i korjenovi živaca. Osnovni nedostatak joj je invazivnost metode.

Magnetna rezonanca neinvazivna je metoda, jako je bitna u dijagnostici bolesti kralježnice. Moguć je prikaz većeg dijela kralježnice u više ravnina te visoka kontrastna rezolucija. U ovom postupku ne koriste se rendgenske zrake, već se temelji na rezonanciji vodikovih iona u jakom magnetnom polju. Tijelo, odnosno određeni organ koji se pretražuje tijekom snimanja nalazi se u statičkom magnetnom polju, a primjenom radiofrekventnih valova dolazi do pojave signala, koji se pomoću kompjuterskih programa pretvaraju u sliku.

Ultrazvuk kao dijagnostička pretraga omogućuje uvid u veličinu, izgled i građu promatranih organa, a temelji se na prijenosu ultrazvučnih valova u žljezdano tkivo i mjerenju reflektiranog ultrazvučnog signala koji se bilježi na način pogodan za interpretaciju. Budući da se kod bolesti mijenja veličina, oblik i histološka građa, mijenja se i reflektirani ultrazvučni signal. Na temelju te promjene zaključuje se da je riječ o patološkom procesu.

Elektromiografija je dodatna metoda pretrage pri diskus herniji kojom se dobivaju podaci o oštećenjima izazvanima hernijom diska, i to je diferencijalno dijagnostički značajno prema drugim bolestima. EMG klinički znači registraciju električke aktivnosti u mišiću. Primjenjuju se različite metode kako bi se dobila informacija o kontinuitetu, odnosno nepostojanju kontinuiteta u tzv. motornoj jedinici. Motorna se pak jedinica sastoji od stanice u prednjem rogu leđne moždine, motornog aksona, motorne pločice i mišićnih vlakana koje inervira taj akson.

1.4. Fizioterapijska procjena i rehabilitacija

1.4.1. Fizioterapijska procjena

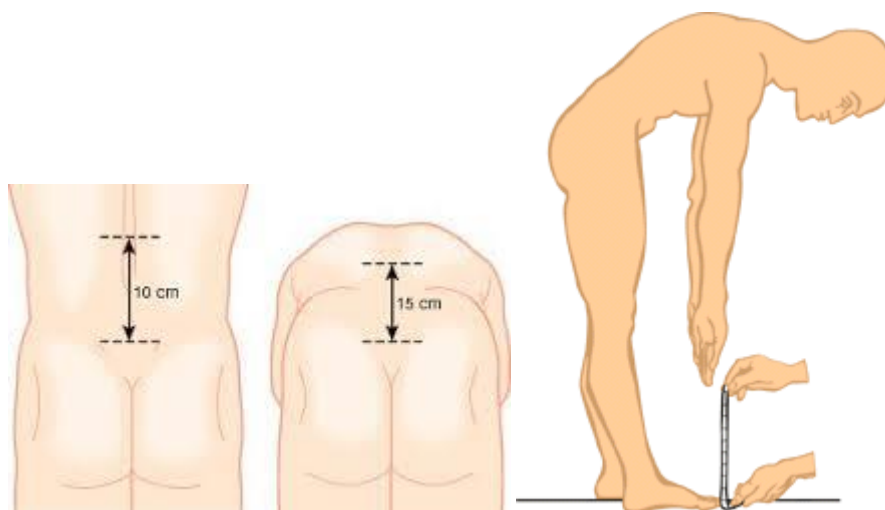
Anamneza nam daje uvid u karakter boli. Također, saznajemo kada se bol prvi put javila te njezinu lokalizaciju. Važno je saznati kakva je bol tokom aktivnosti dali se povećava ili smanjuje. Anamneza može biti obiteljska, opća, sadašnja, radna i socijalna.

Fizikalni pregled je jako bitan u dijagnostici te nam daje mnogo informacija o stanju pacijenta. Inspekcijom u stojećem položaju ispituje se držanje tijela u cjelini, stanje lumbalne lordoze te prednji nagib zdjelice.

Kralježnicu gledamo straga, sa strane, s prednje strane, te gledamo simetričnost zdjelice i asimetriju kožnih nabora glutealne regije. Palpacijom utvrđujemo tonus paravertebralne muskulature i lokalizaciju boli. Palpacijom na L4-L5 i L5-S1 u tijeku diskoradikularnog konflikta uzrokuje se bol, ta bol može se projicirati u okolici ili se širiti duž podraženog korijena spinalnog živca. Ispituje se i aktivna pokretljivost lumbalnog dijela. U stojećem položaju ocjenjujemo hod, sposobnost hoda na prstima i na petama. Radi se i neurološki pregled tetivnih refleksa, senzibiliteta i motorike. Za orijentaciju određivanja ispada senzibiliteta služimo se dermatomima.

Funkcionalni pregled pokazuje nam pokretljivost lumbalnog dijela, pri čemu se koristimo indeksom sagitalne gibljivosti te raznim testovima kojima utvrđujemo ispad funkcije.


Indeks sagitalne gibljivosti slabinske kralježnice mjeri se na način da prvo pronađemo spinozni nastavak petog lumbalnog kralješka. Njega ćemo pronaći tako što zamislimo crtu koja spaja cristae iliacae, u tom segmentu nalazi se četvrti lumbalni kralježak, a peti je odmah ispod njega. Za gornju točku uzimamo razmak od 10 cm kranijalno. Razmak se između te dvije točke pri inklinaciji povećava, a u reklinaciji smanjuje. Taj razmak normalno iznosi 4-6 cm. Pri lateralnim fleksijama u lijevo i u desno mjeri se udaljenost vrška srednjeg prsta i poda, pri čemu pacijent mora mirno stati te se saviti u lijevu i desnu stranu bez rotacije kralježnice. Mjeri se i udaljenost prst- pod, pri čemu pacijent iz stojećeg položaja nagnje se prema naprijed, ispruženih koljena te vrhom prsta pokušava dodirnuti pod.



Slika 4. Indeks sagitalne gibljivosti kralježnice (lijevo) i mjerenje prst – pod (desno)



Slika 5. Laterofleksija lijevo



Slika 6. Laterofleksija desno

Mogu se raditi i mjerenja duljine ekstremiteta. Tako da mjerenje duljine noga radimo u ležećem položaju na leđima, tako da su noge simetrično ispružene, a stopala pod kutom od 90 stupnjeva. Imamo anatomske duljinu i kliničku duljinu. Anatomske duljinu mjerimo od trohanter maiora do lateralnog maleola. Kliničku duljinu mjerimo od spinae iliace anterior superior do medijalnog maleola tibiae.

Mjerenja obujma radimo isključivo zbog utvrđivanja mišićne mase, a mjerimo je metrom. Uvijek se mora mjeriti na istom mjestu i gdje su mišići najveći. Mjerenje obujma donjih ekstremiteta radimo na najdebljem mjestu natkoljenice koje se određuje udaljenošću od medijalnog dijela zglobne pukotine koljena. Opseg koljena po sredini patele. Potkoljenica na najdebljem mjestu (10-15cm iznad med. maleola tibiae). Skočni zglob mjerimo u visini maleola, a stopalo u visini glavica metatarzalnih kostiju.

Provjere mišićne snage vrši se manualnim mišićnim testom ili dinamometrijom. Manualni mišićni test subjektivna je metoda mjerenja mišićne snage:

- Ocjena 0 – nema kretanja
- Ocjena 1 – 10% snage, samo trzaj mišića
- Ocjena 2 – 25% snage kretanja u rasterećenom položaju
- Ocjena 3 – 50% antigravitacijskog položaja
- Ocjena 4 – 75% snage
- Ocjena 5 – 100% snage

Dinamometrija je postupak mjerenja statičke jakosti mišićnog sustava. Postoji dinamometar na pero, hidraulički i elektronski dinamometar.

Testiranjem aktivnosti svakodnevnog života ispituje se način obavljanja bolesnikovih svakodnevnih aktivnosti. Utvrđujemo funkcionalno stanje lokomotornog sustava. Ispitujemo aktivnosti u krevetu (okretanje, sjedenje, ležanje), aktivnosti samozbrinjavanja (higijena, hranjenje, oblačenje), aktivnosti hodanja, ustajanja, sjedenja te aktivnosti uz pomagala. Na osnovu svega navedenog zaključujemo da li je pacijent neovisan o tuđoj pomoći, ovisan o tuđoj pomoći ili ovisan o pomagalu.

1.4. 2. Rana postoperativna rehabilitacija

Program rane postoperativne rehabilitacije započinje najprije edukacijom pacijenta, koja ima značajnu ulogu radi oporavka i sprječavanja recidiva. Prije same operacije bitno je informirati pacijenta, objasniti mu da se operacijom liječi lumboishijalgija, ali da degenerativne promjene intervertebralnog diska ostaju. Samim time nakon operacije pacijent mora znati kako se ponašati u svakodnevnim aktivnostima te profesionalnim. Savjetujemo ga da redovno provodi medicinsku gimnastiku. Intervertebralni disk je odgovoran za fleksibilnost kralježnice, samim time nakon operacije postojat će određeno ograničenje pokreta. Prije operacije bitno je educirati pacijenta koje će vježbe disanja provoditi, specifične vježbe u okviru rane rehabilitacije te adekvatno pozicioniranje (pri sjedenju, ležanju i hodanju). Sve ovo pridonosi redukciji boli, a kirurški izloženo područje čini manje podložnim stvaranju priraslica.

1.4.3. Savjeti pacijentu nakon operacije

Čim se pacijent probudi iz anestezije, savjetujemo mu da se okrene na bočni položaj, u prvih 8 dana potrebno je što manje ležati na leđima. Nakon 48 sati radimo prvu vertikalizaciju pacijenta te on može lagano prošetati. Treći ili četvrti dan učimo pacijenta hodati uz i niz stepenice te se rade medicinske vježbe. Nakon 15 dana pacijent se nalazi kući ili u rehabilitacijskoj ustanovi, nastavlja se vježbanje s pacijentom uz izbjegavanje velikih amplituda pokreta. Dok hoda, savjetujemo ga da se ispravi i uvuče trbuh jer time se ispravljaju krivine kralježnice. Na kraju prvog mjeseca poslije operacije može se dulje šetati, te se započinje s vježbama reedukacije trbušnih i lumbalnih mišića.

U prva tri mjeseca savjetuje se izbjegavanje forsirane fleksije trupa ili podizanje teških predmeta. Pacijentu savjetujemo da savije koljena ako želi podignuti neki teret s poda, samim time izbjegava savijanje trupa ili fleksiju. Potrebno je izbjegavati spavanje na pretvrdom ili premekom madracu. Bavljenje sportom kao rekreativnom aktivnošću ima pozitivan efekt na kvalitetu života, kao što je plivanje. Najvažnije od svega je pravilno i svakodnevno izvođenje vježbi za trbušne i lumbalne mišiće, vježbe se izvode 20-30 min ujutro i navečer.

1.4.4. Rehabilitacijske vježbe

Prvi dan radimo aktivnu mobilizaciju nogu zbog prevencije tromboembolije, rade se i vježbe disanja u ležećem položaju uz podizanje ruku kako bi se dodatno proširio prsni koš te poboljšala oksigenacija. Sve je to bitno učiniti prije prve vertikalizacije kako bi se smanjio problem ortostatske hipotenzije. Vježbe disanja provode se za održavanje mobilnosti prsnog koša te zbog sprječavanja upale pluća. Vježbe torakalnog tipa izvode se ležeći na leđima, pri čemu su koljena i kukovi savijeni, na trbuh možemo staviti vrećicu pijeska, te bolesnik diše isključivo torakalnim dijelom. Forsirano torakalno disanje sastoji se od pokušaja što dubljeg udaha uz prolongirani izdah pri kojem bolesnik izgovara slovo „S“ ili „F“.

Drugi dan se rade iste vježbe kao i prvi dan, samo ih radimo uz veći broj ponavljanja. Ako postoji motorni deficit, možemo primijeniti elektrostimulaciju uz odgovarajuću kineziterapiju.

Treći dan pasivno istežemo korijen n. ishiadicusa 10 puta na dan, te vršimo lagano kondicioniranje uz pomoć fizioterapeuta.

Od četvrtog do osmog dana provode se vježbe u stojećem stavu. Pacijent se drži za rub kreveta te se odiže na prste i pete. Također, može se širiti ispružena noga jedna pa druga (ne preko 40 stupnjeva). Rade se i vježbe na boku, pacijent podiže gornju nogu dok je donja na krevetu. Sve vježbe se izvode pet puta, dva puta na dan.

Deveti dan se obično skinu šavovi te pacijent može ležati na leđima i izvoditi vježbe na gimnastičkom stolu. Neke od vježbi su izbočivanje trbuha te njegovo uvlačenje pri izdahu ili kukovi i koljena su savijeni te pacijent ispruži jednu pa drugu potkoljenu, oko devedeset stupnjeva, zadrži par sekundi i vrati u početni položaj.

Do četrnaestog dana učimo spuštanje na strunjaču i ustajanje, te izbjegavanje statičkih i dinamičkih opterećenja kralježnice.

Petnaesti dan se nastavlja s tradicionalnom kineziterapijom koja se može kombinirati s drugim tehnikama koje zahtijevaju stručno znanje fizioterapeuta, kao što su McKenzie, Kaltenborn, Cyriax i druge tehnike.

McKenzie metoda bazira se na dijagnostici i terapiji mehanički uzrokovanih smetnji lumbalne kralježnice, uz prenesene tegobe na ekstremitete. Simptome i bolnost smanjujemo aktivnim ponavljanjem pokreta najviše na kraju opsega pokretljivosti. Kod pojave jakih iznenadnih bolova, bolesnik treba izvesti hiperekstenzijske vježbe. Tim pokretom se pomiče intervertebralni disk od natrag prema naprijed aktivnim povećavanjem tlaka u stražnjem dijelu intervertebralnog prostora. Na taj način centraliziramo bol, smanjujemo tegobe i motoričke ispade na periferiji. Ove vježbe potrebno je ponavljati svako 2-3 sata, mogu se koristiti i tijekom akutnih tegoba.



Slika 7. Ekstenzija po McKenzieu

Reganova metoda spada u izometričke ili dinamičke vježbe, kojima dajemo prednost u odnosu na statičke vježbe. Ove vježbe moramo prilagoditi pacijentu, pa one ovise o spolu, dobi i mišićnokoštanom sustavu. To su vježbe koje se provode na leđima, smanjuju lumbalnu lordozu, a proširuju intervertebralni prostor i otvore spinalnih korjenova. Prije izvođenja vježbi preporučuje se masaža ili toplina kako bi se smanjila napetost paravertebralnih mišića.

Bruckova metoda spada u izotoničke metode vježbanja, najčešće se koristi u ispravljanju postojećih posturalnih deformiteta te u ispravljanju poremećenih biomehaničkih odnosa u VDS-u slabinske kralježnice. Koriste se u mirnoj fazi bolesti kao prevencija, te znaju biti jako naporne.

Primjer fleksijskih izometričkih vježbi:



Slika 8. Pritisak trupom od podlogu uz savijena koljena i zategnuta stopala



Slika 9. Savijanje jedne noge prema prsima uz pružanje otpora rukom



Slika 10. Istovremeno savijanje obje noge uz pružanje otpora rukom

Primjer ekstenzijskih vježbi:

1. Stezanje glutealnih mišića uz podvita stopala
2. Podizanje jedne noge u potrbušnom položaju
3. Naizmjenično savijanje jedne pa druge noge u koljenu
4. Savijanje obiju nogu u koljenu pri potrbušnom položaju
5. Podizanje laktova i gornjeg dijela tijela od podloge
6. Podizanje suprotne ruke i noge od podloge
7. Naizmjenično istežanje suprotne ruke i noge u četveronožnom položaju



Slika 11. Prva ekstenzijska vježba



Slika 12. Druga ekstenzijska vježba



Slika 13. Treća ekstenzijska vježba



Slika 14. Četvrta ekstenzijska vježba



Slika 15. Peta ekstenzijska vježba



Slika 16. Šesta ekstenzijska vježba



Slika 17. Sedma ekstenzijska vježba

Williamsove vježbe su vježbe fleksijskog tipa, temelje se na lumbalnoj fleksiji i izravnavanju leđa. Temelje se na ležanju na leđima i pomicanju nogu prema prsima. Ove vježbe namijenjene su muškarcima mlađima od 50 i ženama mlađima od 40 godina, koji su imali pretjeranu lumbalnu lordozu sa suženim diskalnim prostorom i kroničnim simptomima.

Cilj vježbi je smanjenje boli i omogućavanje stabilnosti donjeg dijela trupa aktivnim snaženjem trbušnih mišića, m. gluteus maximusa i mišića stražnje lože natkoljenice.

Primjer Williamsovih vježbi:


1. Lagano podizanje gornjeg dijela trupa pri čemu su ruke prekrížene na prsima a koljena savijena
2. Pokušaj dodirivanja koljena suprotnim laktom uz savijena koljena i ruke prekrížene preko prsa
3. Približavanje jedne pa druge noge trupu
4. Podizanje zdjelice od podloge uz savijena koljena



Slika 18. Prva Williamsova vježba



Slika 19. Druga Williamsova vježba



Slika 20. Treća Williamsova vježba



Slika 21. Četvrta Williamsova vježba

Hidroterapija je rehabilitacija bolesnika i bazenu, gdje je optimalna toplina vode oko 30-40 stupnjeva, a bolesnik radi vježbe za leđa. Najbolje je da učimo pacijenta leđno plivanje jer se time ispravlja vratna i lumbalna lordoza, jačaju se paravertebralni mišići te povećati gibljivost. Zbog djelovanja Arhimedovog zakona tj. sile uzgona, moguće je izvesti aktivan pokret znatno manjom mišićnom snagom. Hidrostatski tlak je veći od kapilarnog pa se zbog toga ubrzava cirkulacija krvi.

1.4.5. Fizioterapijske procedure

Galvanska struja je najstarija elektroterapijska metoda koja se u medicini koristi još od kraja 19. st. Radi se o istosmjernoj struji pri kojoj nastaje hiperemija, ubrzava se cijeljenje tkiva i postizemo analgetski učinak. Istosmjerna struja nastaje između 2 elektrode, katode i anode, koje su pod naponom i teče u jednom smjeru od katode prema anodi. Postupak primjene traje 15-20 minuta.

Dijadinamičke struje su niskofrekventne, impulsne sinusoidne struje, frekvencije 50-100Hz. Ove struje imaju analgetski učinak, poboljšavaju cirkulaciju, ubrzavaju cijeljenje tkiva te smanjuju upalu. Obično negativnu elektrodu (katodu) stavljamo na bolno mjesto, a pozitivnu (anodu) proksimalno ili distalno

Ultrazvuk je konverzivna metoda termoterapije gdje se ultrazvučne mehaničke vibracije frekvencije 0,5-5 MHz u ljudskom organizmu pretvaraju u toplinu. Aplicira se preko ultrazvučne glave kontaktnom metodom, kroz vodu, preko vodenog jastučića i sonoforezom. Kao kontaktno sredstvo najčešće se koriste gelovi. Primjena kroz vodu najbolja je za male neravne površine ili zglobove. Trajanje procedure je 2-3 min kod akutnih, a 8-10 min kod kroničnih stanja. Najčešće se primjenjuje intenzitet 1W/cm² trajanja 4 min sa sondom od 1 MHz. Sonoforeza je metoda u kojoj kao kontaktno sredstvo koristimo neki lijek koji se pod utjecajem ultrazvuka utiskuje u organizam.

Interferentne struje nastaju križanjem sinusoidnih izmjeničnih struja pod pravim kutom te se preklapaju u intenzitetu, frekvenciji i fazi. U fizikalnom smislu, radi se o srednjim frekvencijama oko 4000 Hz, čija se amplituda smanjuje i povećava u ritmu niskih frekvencija 1-250 Hz, što predstavlja učinak niskofrekventnih struja. One imaju analgetski, vazodilatacijski učinak, protuupalni i antiedemski učinak.

TENS ili transkutana električna živčana stimulacija terapijski je postupak primjene niskovoltažne električne stimulacije, frekvencije 1-150 Hz. Primjenjuje se kod raznih bolova akutnog ili kroničnog tipa, kod neuropatske boli i sportskih ozljeda.

Kratkovalna diatermija je primjena visokofrekventnih struja, 0,5-3000 MHz, u svrhu zagrijavanja tkiva. To je dubinskoj metodi termoterapije u kojoj u ljudskom tijelu dolazi do pretvaranja elektromagnetnih valova u toplinu. Ova procedura ima analgetski učinak, izaziva hiperemiju i povećava podražljivost i provodljivost živaca. Upravo zbog svega navedenog, koristi se kod kroničnih faza lumbalnog bolnog sindroma.

Elektrostimulacija je terapijska metoda koja izaziva mišićnu kontrakciju koristeći električne impulse. Elektrostimulacijom jačamo distrofičnu muskulaturu ili stimuliramo paretičnu ili plegičnu muskulaturu. Ovu vrstu terapije koristimo sve dok se ne javi aktivan pokret te mišić povratu snagu kako bi se liječenje nastavilo kineziterapijom. Obično se elektrostimulacija kombinira s kineziterapijom.

2. CILJ RADA

Cilj rada je prikazati fizioterapijske procjene i rehabilitacije bolesnika nakon operacije diskoradikularnog konflikta lumbalnog dijela kralježnice. Prikazane su vježbe koje se koriste nakon operacije, fizioterapijske procedure te sve ono što fizioterapeut uči pacijenta, kako bi se on što prije rehabilitirao i vratio u svoju zajednicu. Takav pacijent ponovo postaje koristan dio društva kako u socijalnom tako i u ekonomskom smislu.

3. ISPITANIK I REZULTATI

N. N., 45 godina, muškarac

DIJAGNOZA: Extrusio disci iv.reg. L5/S1 sin., lumboishialgia lat. sin., paresis n. tibialis lat. sin.

ANAMNEZA: Zadnjih desetak dana pacijent osjeća jaku bol u donjem dijelu leđa, sa lijeve strane, koja ide niz lijevu nogu do ispod koljena. Pacijent primjećuje da mu lijevo stopalo trne uvečer. Uzimao je Indometacin osam dana i bol nije popuštala, štoviše, povećavala se kašljanjem i kihanjem. Otežano se oslanja na lijevo stopalo. Par dana prije nego što je bol počela, pacijent je digao težak predmet iz nepravilnog položaja. Konzervativnom terapijom ne dolazi do značajnijeg poboljšanja. Učinjen MR LS kralježnice ukazuje na ekstruziju iv. diska u razini L5/S1 lijevo s kompresijom na lijevi korijen S1.

NEUROLOŠKI STATUS: Inklinacija lumalnog segmenta u bloku, paravertebralna muskulatura napeta. Lasegue pozitivan lijevo na 35 stupnjeva. RAT lijevo izostaje. Ispad osjeta S1 dermatoma lijevo. Plantarna fleksija stopala oslabljena. Patološki refleksi nisu prisutni. Sfinktere kontrolira.

MR LS KRALJEŽNICE: Na MR-u vidimo izravnatu fiziološku lordozu slabinske kralježnice. Svi prikazani trupovi kralježaka su pravilno oblikovani. Nešto je niže intervertebralni prostor u razini L5/S1, a izmijenjeni intenzitet signala upućuje na degenerativne promjene. U razini L3/L4 bulging diska, djelomično sužava prednji subarahnoidalni prostor. U razini L4/L5 dorzomedijalna protruzija diska, širi se mediolateralno obostrano. U razini L5/S1 paramedijalni prolaps diska lijevo, širi se mediolateralno obostrano, a ekstrudirano tkivo diska se usmjerava straga u spinalni kanal, deformira prednji zid duralne vreće, skoro u potpunosti sužava lateralni recessus lijevo, a korijenski živac potiskuje dorzalno i lateralno.

IZ DEKURZUSA: Temeljem navedenoga indicira se operacijski zahvat. Po uvodu u OETA, te pripremi i pranju operacijskog polja, učini se ljevostrana flavektomija i interlaminektomija u razini L5/S1, te se po pristupu u spinalni kanal verificira opsežni ekstrudat iv. diska u ramenu korijena S1. Navedeni supstrat se ukloni u cijelosti te se dodatno isprazni tkivo diska iz intervertebralnog prostora. Zahvat je protekao bez komplikacija, te se bolesnik smjesti na odjel.

Tablica 1. Prikaz mjerenja ispitanika

	13.02.2014.	02.06.2014.
ISG lumbalne kralježnice	3	4,5
Lateralna fleksija lijevo	68	55
Lateralna fleksija desno	67	58
Udaljenost prst-pod	61	49

Iz navedenih rezultata možemo zaključiti da je pacijent napredovao, prije svega povećala se gibljivost lumbalnog dijela kralježnice. Zahvale tomu možemo prepisati timskom radu i pravilnom odabiru rehabilitacijsko programa.

4.RASPRAVA

Kirurško liječenje diskoradikularnog konflikta indicirano je u rijetkim slučajevima. Međutim, potrebno je utvrditi u kojim je slučajevima dozvoljeno kirurško liječenje. Najčešće je indicirano kod naglog nastupanja bolesti, uz progresivan neurološki deficit ili nastupa sindrom caude equinae. Gore navedeni pacijent primjer je kirurškog slučaja, gdje se radila ljevostrana flavektomija i interlaminektomija u razini L5/S1. Pacijentova dijagnoza glasi extrusio disci iv. L5/S1 sin., Lumboishialgia lat. sin. Kod ovakvih bolesnika bitna je pravilna, pravovremena te redovita postoperativna rehabilitacija. Prvo je potrebno pacijentu objasniti što može, a što ne može raditi, tj. pravilna edukacija igra značajnu ulogu. Odmah prvi dan potrebno je mobilizirati noge, te s vremenom povećavati intenzitet. Nakon što je pacijent stao na noge radimo i dinamičke vježbe koje će pacijent raditi sam kada dođe kući. A na samom kraju mogu se koristiti određene fizioterapijske procedure ili elektroterapija, koja ima učinak analgezije i hiperemije. Moramo shvatiti da kralježnica funkcionira kao cjelina a ne kao jedan segment, te je potrebno novonastalu situaciju uklopiti u posturalni obrazac.

5. ZAKLJUČAK

Bolesti lumbalnog dijela kralježnice sve su češća pojava suvremenog svijeta. Sjedilački način života te premalo kretanja dovode do promjena vertebralno dinamičkog segmenta. Oštećeni intervertebralni disk često stvara pritiske na korjenove živaca te se u nekim slučajevima indicira kirurško rješenje problema. Adekvatnim kirurškim postupkom, pravovremenom i ispravnom postoperativnom rehabilitacijom, suradnjom pacijenta, liječnika i fizioterapeuta, postižu se impresivni rezultati na ovom području. Pacijent mora ozbiljno shvatiti svoj problem, samo na taj način može savjesno i ozbiljno izvršavati naredbe liječnika i fizioterapeuta. Važno je da pacijent bude aktivni sudionik u rehabilitacijskom programu, koji bi u ovom slučaju trebao biti individualno prilagođen njemu. S druge strane, zdravstveni djelatnik mora biti pravilno educiran i stručan u svom poslu, ali mora znati pružiti i psihološku pomoć pacijentu. Osim psihološke pomoći, bitna je pravilna edukacija. To bi značilo, naučiti pacijenta prikladnim vježbama koje će on obavezno raditi svaki dan. Samo ozbiljnošću i trudom moguća je pravilna rehabilitacija.

6. LITERATURA

1. Grazio, J., Buljan, D., i suradnici: Križobolja, Naklada slap, 2009.
2. Jajić, I., Jajić, Z., i suradnici: Fizikalna i rehabilitacijska medicina: osnove liječenja, Medicinska naklada Zagreb, 2008.
3. Poeck, K., Neurologija, Školska knjiga Zagreb, 2000.
4. Vlák, T., Martinović Kaliterna, D., Rano prepoznavanje reumatskih bolesti, Sveučilište u Splitu, Medicinski fakultet, 2011.
5. Vitulić, V., Durriegl, T., Reumatologija, Jugoslavenska medicinska naklada, 1982.
6. Ćurković, B., i suradnici: Fizikalna i rehabilitacijska medicina, Medicinska naklada, 2004.
7. Bajek, Bobinac, Jerković, Malnar, Marić, Sustavna anatomija čovjeka, Sveučilišna knjižnica Rijeka, 2007.
8. Kosinac, Z., Kineziterapija sustava za kretanje, Split, 2001.
9. Majkić, M., Klinička kineziometrija, Zagreb, 1989.
10. <http://www.plivazdravlje.hr/aktualno/clanak/3237/Krizobolja.html>

7. SAŽETAK

Danas su operacije lumbalnog dijela sve češće, te se sukladno tome unaprjeđivala i razvijala fizikalna rehabilitacija. Pošto je lumbalni dio najpokretljiviji te ujedno trpi veliki teret na sebi, upravo na ovom dijelu nastaju mnoge promjene. Sve je to uvjetovalo razvoju fizioterapijskih procedura i tehnika koje imaju značajan utjecaj na postoperativnu rehabilitaciju. Cilj ovog rada bio je prikazati rehabilitaciju nakon operacije diskoradikularnog konflikta lumbalne kralježnice. Znači prikazati vježbe koje radimo nakon operacije i koje se provode kod kuće kako bi se ojačali trbušni i leđni mišići koji zapravo drže kralježnicu. Prikazan je i slučaj pacijenta koji se podvrgao jednoj takvoj operaciji. Kako operacija, tako i rehabilitacija ovog pacijenta, prošla je u najboljem redu.

8. SUMMARY

In today's modern world and in the world of modern technological and medical innovations, lumbar operations are frequently done, and according to those kind of operations physical rehabilitation also progressed. Lumbar region, or lower back, is the most flexible part of human body and congruently with that this part is also a part with many changes on itself and constantly under a lot of pressure. All that caused a development of physical procedures and techniques which have an important impact on postoperative rehabilitation. The main goal of this study is to show a process of rehabilitation after discoradicular conflict operation of lumbar part of the human body. The study will also demonstrate therapy and postoperative exercises which are implemented as a home exercises with the aim of strenghtening abdomen and back musculus, and that is shown on an example of a patient who had an operation. Operation and rehabilitation of this patient had the best possible outcome.

9. ŽIVOTOPIS

Moje ime je Martina Ćuk, rođena sam 16.01.1993. u Splitu. Osnovnoškolsko obrazovanje završila sam u Osnovnoj školi Kočer in u Širokom Brijegu. Pošto sam bila odličan učenik, odlučila sam se upisati u Opću gimnaziju fra Dominika Mandića, također u Širokom Brijegu. U gimnaziji sam sudjelovala u brojnim izvannastavnim aktivnostima, te sam pohađala u sklopu škole predavanja iz njemačkog jezika. U četvrtom razredu položila sam njemački te dobila diplomu iz njemačkog jezika. Nakon srednje škole upisala sam se 13.07.2011. na Sveučilišni preddiplomski studij fizioterapije u Splitu.