

# Uloga medicinske sestre u perioperacijskoj pripremi bolesnika kod videotorakoskopije

---

Lipanović, Karla

Undergraduate thesis / Završni rad

2023

Degree Grantor / Ustanova koja je dodijelila akademski / stručni stupanj: **University of Split / Sveučilište u Splitu**

Permanent link / Trajna poveznica: <https://um.nsk.hr/um:nbn:hr:176:056171>

Rights / Prava: [In copyright](#) / [Zaštićeno autorskim pravom.](#)

Download date / Datum preuzimanja: **2024-10-02**



Sveučilišni odjel zdravstvenih studija  
SVEUČILIŠTE U SPLITU

Repository / Repozitorij:

[Repository of the University Department for Health Studies, University of Split](#)



UNIVERSITY OF SPLIT



SVEUČILIŠTE U SPLITU  
Podružnica  
SVEUČILIŠNI ODJEL ZDRAVSTVENIH STUDIJA  
SVEUČILIŠNI PRIJEDIPLOMSKI STUDIJ  
SESTRINSTVO

**Karla Lipanović**

**ULOGA MEDICINSKE SESTRE U PERIOPERACIJSKOJ  
PRIPREMI BOLESNIKA KOD VIDEOTORAKOSKOPIJE**

**Završni rad**

Split, 2023.

SVEUČILIŠTE U SPLITU

Podružnica

SVEUČILIŠNI ODJEL ZDRAVSTVENIH STUDIJA

SVEUČILIŠNI PRIJEDIPLOMSKI STUDIJ

SESTRINSTVO

**Karla Lipanović**

**ULOGA MEDICINSKE SESTRE U PERIOPERACIJSKOJ  
PRIPREMI BOLESNIKA KOD VIDEOTORAKOSKOPIJE  
(VATS)**

**THE ROLE OF THE NURSE IN PERIOPERATIVE  
PREPARATION OF PATIENTS UNDERGOING  
VIDEOTHORACOSCOPY**

**Završni rad / Bachelor's Thesis**

Mentor:

**izv. prof. dr. sc. Zenon Pogorelić, dr. med.**

Split, 2023.

*Zahvaljujem se svom mentoru izv. prof. dr. sc. Zenonu Pogoreliću, dr. med. na posvećenom vremenu, dobroj volji i stručnoj pomoći pri izradi završnog rada.*

*Zahvaljujem se doc. dr. sc. Draganu Krniću na omogućenom stručnom usavršavanju i dodatnoj izobrazbi iz područja videotorakoskopije.*

*Hvala dragim prijateljima i kolegicama koje su mi pomagale i podržavale me na ovom putu.*

*Nadasve od srca se zahvaljujem svojoj obitelji na razumijevanju, podršci i bezuvjetnoj ljubavi.*

# TEMELJNA DOKUMENTACIJSKA KARTICA

## ZAVRŠNI RAD

Sveučilište u Splitu

Sveučilišni odjel zdravstvenih studija

Sveučilišni prijediplomski studij sestrinstva

**Znanstveno područje:** Biomedicina i zdravstvo

**Znanstveno polje:** Kliničke medicinske znanosti

Mentor: izv. prof. dr. sc. Zenon Pogorelić, dr. med.

### ULOGA MEDICINSKE SESTRE U PERIOPERACIJSKOJ PRIPREMI BOLESNIKA KOD VIDEOTORAKOSKOPIJE

Karla Lipanović, 0177002437

**Sažetak:** Uvođenje video-potpomognute torakoskopske (VATS) tehnike dovelo je do novog pristupa u torakalnoj kirurgiji. VATS se izvodi uvođenjem torakoskopa kroz male rezove u stijenci prsnog koša, čime se maksimizira očuvanje mišića i tkiva. Zbog niske stope morbiditeta i mortaliteta, VATS je trenutno tehnika izbora u većini torakalnih zahvata. U odnosu na torakotomijske zahvate, resekcija pluća VATS-om povezana je sa smanjenim curenjem zraka, manjom učestalošću aritmija, upalnih komplikacija, postoperativne boli i nižom razinom sistemskih upalnih markera u krvi. Smanjenje učestalosti poslijeoperacijskih komplikacija skraćuje duljinu boravka u bolnici, a osobito je korisno u bolesnika s visokim rizicima za torakotomijske zahvate. Uloga operacijske medicinske sestre u osiguravanju kvalitetne skrbi bolesnika iznimna je u perioperacijskom razdoblju ovih bolesnika. Medicinska sestra se smatra bitnim članom kirurškog tima i mogućim nositeljem promjena za unaprjeđenje u sigurniji zdravstveni sustav. Uz provođenje perioperacijske skrbi bolesnika koji se podvrgavaju videotorakoskopskim kirurškim zahvatima, medicinske sestre moraju i raspolagati komunikacijskim vještinama pri kontaktu s bolesnicima i njihovim obiteljima te pružati personaliziranu skrb bolesnicima.

**Ključne riječi:** videotorakoskopija, pluća, bolesnik, perioperativna priprema, medicinska sestra

**Rad sadrži:** 37 stranice, 8 slika, 47 literaturnih referenci

**Jezik izvornika:** Hrvatski jezik

## BASIC DOCUMENTATION CARD

### BACHELOR THESIS

University of Split

University Department for Health Studies

University undergraduate study of nursing

**Scientific branch:** Biomedicine and healthcare

**Scientific field:** Clinical medical sciences

**Mentor:** Associate professor Zenon Pogorelić, MD, PhD.

### THE ROLE OF THE NURSE IN PERIOPERATIVE PREPARATION OF PATIENTS UNDERGOING VIDEOTHORACOSCOPY (VATS)

Karla Lipanović, 0177002437

**Summary:** The introduction of the video-assisted thoracoscopic technique (VATS) has led to a new approach to thoracic surgery. VATS is performed by inserting a thoracoscope through small incisions in the chest wall, maximally sparing muscle and tissue. Because of its low morbidity and mortality rates, VATS is currently the technique of choice for most thoracic surgical procedures. In comparison to thoracotomy procedures VATS lung resection is associated with reduced air leakage, lower frequency of arrhythmias, inflammatory complications, postoperative pain and lower level of systemic inflammatory markers in the blood. This reduction in postoperative complications shortens the length of hospital stay and is particularly beneficial in high-risk patients who cannot tolerate thoracotomy. The role of the scrub nurse in ensuring quality patient care is exceptional in the perioperative period of these patients. The nurse is considered as an essential member of the surgical team and a possible subject transforming to safer healthcare system. In addition, to providing perioperative care to patients undergoing videothoracoscopic surgery, nurses must also be skilled in communication with patients and their families, providing personalized patient care.

**Key words:** videothoracoscopy, lungs, patient, perioperative preparation, nurse

**Thesis contains:** 37 pages, 8 figures, 47 references

**Original in:** Croatian language

# SADRŽAJ

Sažetak:.....	I
Summary: .....	II
1. UVOD.....	1
1.1. POVIJESNA PERSPEKTIVA .....	1
1.1.1. Tradicionalni torakoskop .....	2
1.2. VIDEOTORAKOSKOPIJA (VATS).....	2
1.2.1. Videotorakoskopija kod pneumotoraksa .....	4
1.2.2. Videotorakoskopija kod pleuralnog izljeva/empijema .....	7
1.2.3. Videotorakoskopija kod plućnih benignih ili malignih bolesti.....	8
1.2.4. Videotorakoskopija kod bolesti jednjaka.....	9
1.2.5. VATS pristupi timusu.....	11
1.2.6. VATS pristupi stražnjem medijastinumu .....	11
1.2.7. VATS kod traume prsnog koša .....	12
1.2.8. VATS kod simpatektomije ili splahnicektomije .....	12
2. CILJ RADA.....	13
3. RASPRAVA.....	14
3.1. VENTILACIJA ZA VRIJEME VIDEOTORAKOSKOPIJE .....	14
3.2. TEHNIKA SEDACIJE I LOKALNE ANESTEZIJE .....	15
3.3. KIRURŠKA TEHNIKA.....	16
3.4. PRIJEOPERACIJSKA PRIPREMA BOLESNIKA .....	20
3.5. PRIJEOPERACIJSKA PROCJENA PLUĆNE FUNKCIJE .....	21
3.6. RACIONALNA UPORABA ANALGETIKA.....	22
3.7. INTRAOPERACIJSKA SKRB .....	23
3.8. POSLIJEOPERACIJSKA SKRB .....	24
3.9. SIGURNOST BOLESNIKA U OPERACIJSKOJ DVORANI .....	25
3.10. POZICIONIRANJE BOLESNIKA.....	26
4. ZAKLJUČAK .....	32
5. LITERATURA .....	33
6. ŽIVOTOPIS .....	38

# 1. UVOD

Uvođenje videotorakoskopskih kirurških zahvata (VATS) najavilo je novi pristup u torakalnoj kirurgiji. Videotorakoskopski pristup izvodi se bez razmicanja rebara, zahtijeva samo male rezove i uz najveću poštedu tkiva. S obzirom na nisku stopu morbiditeta i mortaliteta, VATS je prvi izbor u većini torakalnih zahvata, a VATS resekcija pluća smanjuje učestalost produljenog propuštanja zraka, poremećaja srčanog ritma, upalnih komplikacija, poslijeoperacijske boli i povezana je sa smanjenim oslobađanjem proupalnih i protuupalnih medijatora (1). Zbog smanjenog morbiditeta i mortaliteta nakon operacijskog zahvata, smanjenje učestalosti poslijeoperacijskih komplikacija i duljine boravka u bolnici, VATS je dio protokola ubrzanog oporavka nakon operacije (ERAS) (2). Bolesnici visokog operacijskog rizika i oni koji ne mogu tolerirati torakotomiju također su kandidati za ovu tehniku.

Ishodi VATS-a u kirurgiji karcinoma pluća slični su ili čak bolji od onih kod konvencionalne torakotomije. Nekoliko je studija pokazalo da su dugoročno preživljenje i lokoregionalni recidivi kod bolesnika koji su podvrgnuti VATS-u usporedivi ili čak bolji u odnosu na one koji su pronađeni kod usporedivih torakotomijskih zahvata.

## 1.1. POVIJESNA PERSPEKTIVA

Primjena torakoskopije datira gotovo stotinu godina, kada je dr. Jacobaeus prvi put izvijestio o svojim iskustvima u dijagnozi i liječenju pleuralnih izljeva torakoskopom 1909. godine. Većina bolesnika koji su u to vrijeme morali biti podvrgnuti torakoskopiji bolovala je od plućne tuberkuloze ("doba entuzijazma torakoskopije"), a rijetko se provodila nakon uvođenja sistemske terapije za bolesnike s TBC-om nakon 1950-ih ("era zanemarivanja") (3). Razvoj fiber-optičkog prijenosa svjetlosti, tehnika osvjetljenja i obrade slike, kao i usavršavanje srodnih instrumenata omogućili su lakšu i širu primjenu videotorakoskopije nakon 1990-ih ("doba revolucija i brzog razvoja") (4). Sada je videotorakoskopska kirurgija (VATS) postala osnovna i važna tehnika za torakalnu kirurgiju.

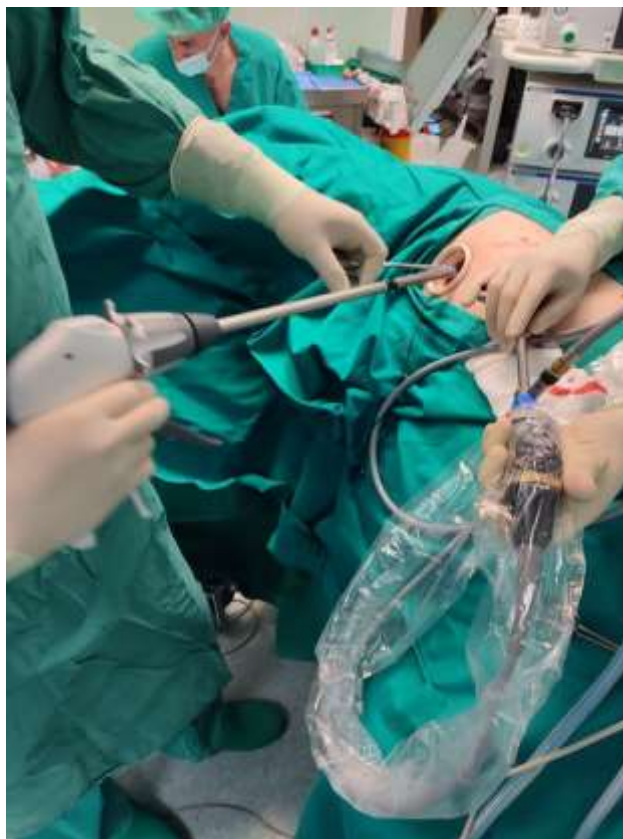

### **1.1.1. Tradicionalni torakoskop**

Struktura tradicionalnog torakoskopa slična je drugim tradicionalnim endoskopima. To je šuplja cijev s malom žaruljom iznad vrha. Pripadao je tipu izravnog gledanja uz distalno osvjetljenje. Tradicionalni torakoskop ima sljedeća ograničenja; ograničena je veličina slike te samo operater može jasno vidjeti operativno polje te funkcije potpomognutog instrumentarija nisu tako dobre.

## **1.2. VIDEOTORAKOSKOPIJA (VATS)**

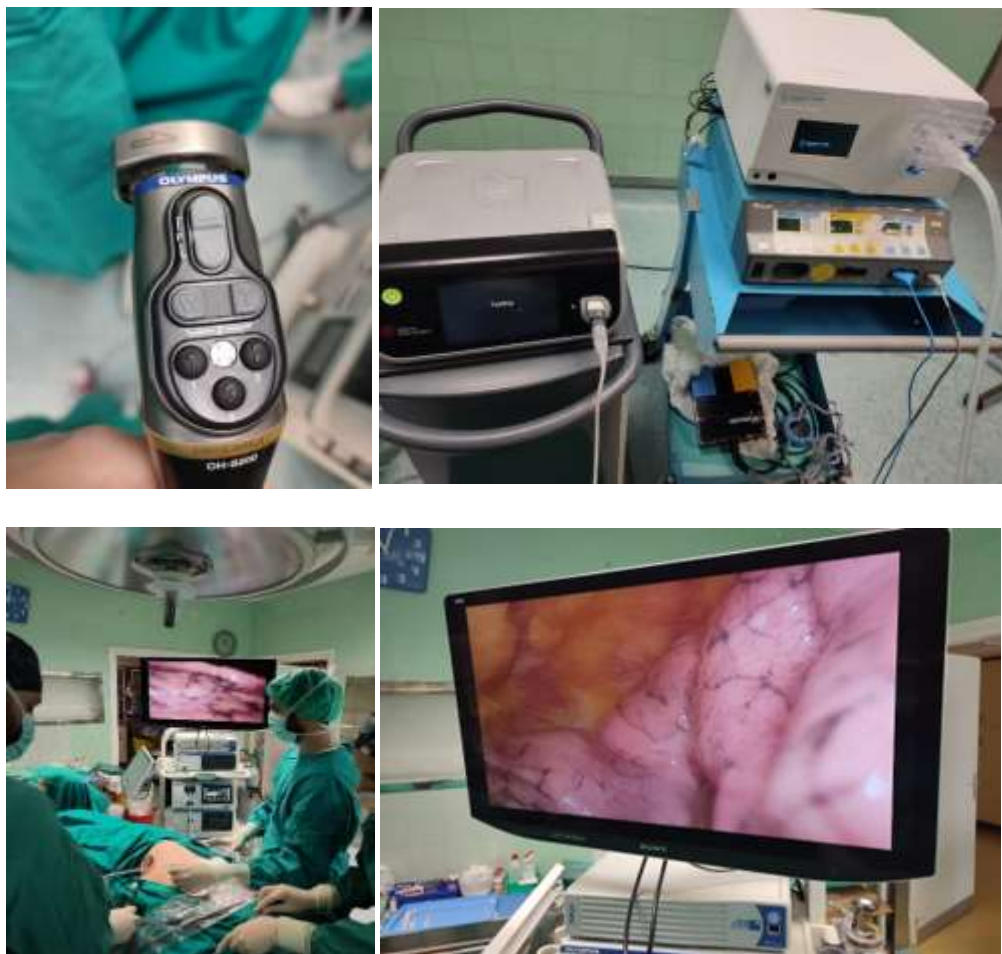Uvođenje video-potpomognutog sustava povećava primjenu torakoskopije. Osim što povećava sliku operacijskog polja, omogućava prikaz operacijskog polja svim članovima tima koji izvode ovaj postupak. Minimalna oprema za izvođenje VATS-a uključuje; kruti endoskop sa zakrivljenošću leće od 0 i/ili 30 stupnjeva, izvor hladne svjetlosti, kameru i procesor slike. Dodatni uređaji mogu biti sekundarni video-monitor, i polusavitljivi endoskop. Izbor promjera teleskopa može biti u rasponu od 3 mm do 10 mm, ovisno o vrsti postupka (5). Primjena endoskopa s kutom od 30 stupnjeva može nam pomoći da provjerimo pleuralnu šupljinu sa širim vidnim poljem. Izbor izvora svjetlosti i kabela trebao bi biti u skladu s izlaznom snagom, izvorom svjetlosti i medijem za prijenos svjetlosti (Slika 1). Preporučeni izvor svjetlosti i izlazna snaga za videotorakoskopiju su "hladna svjetlost" posredovana inertnim plinom od 300 W, veća od one koja se koristi u drugim endoskopima. Razlog zašto VATS treba veću izlaznu snagu svjetla je taj što će krv u polju operacije apsorbirati do 50% svjetla (6).



**Slika 1.** Prikaz izvođenja videotorakoskopije

Izvor: autorski rad mentora i pristupnice

Što se tiče prijenosa svjetla, tanja svjetlosna vlakna dovode do boljeg prijenosa svjetla. Medij za prijenos svjetlosti može se klasificirati kao staklo ili kvarc. Najbolji medij za prijenos svjetlosti je kvarc. Bolji prijenos svjetla također može smanjiti toplinske ozljede svjetlosnog kabela. Međutim, kvarc je ekspanzivan i krhak. Najčešće korištena kamera u VATS-u je CCD (charged-coupled device) tipa, koja može pretvoriti svjetlosne signale u digitalne (7) (Slika 2). Broj prizmi korištenih u kameri može biti jedna (jedan čip) ili tri (tri čipa), a potonja se obično odabire za VATS jer može ispraviti kromografske fazne razlike (osobito od crvenog svjetla).



Slika 2. Prikaz opreme za videotorakoskopiju, prijenos slike za vrijeme VATS-a

Izvor: autorski rad mentora i pristupnice

### 1.2.1. Videotorakoskopija kod pneumotoraksa

Uloga VATS-a u liječenju spontanog pneumotoraksa danas je dobro priznata u svom indikacijskom području. Spontani pneumotoraks (SP) može se liječiti različitim metodama, u rasponu od promatranja, drenaže pleuralnog prostora do resekcije buloznih promjena, abrazije pleure ili pleurektomije. VATS se primjenjuje za liječenje SP-a od 1990-ih, te je postupno postao standardno liječenje SP-a. Indikacija VATS-a u SP-u se mijenja i nije ograničena na bolesnike s rekurentnim ili primarnim SP-om. Prednost VATS-a je u tome što dopušta minimalno invazivan, siguran i učinkovit postupak ne samo za liječenje epizoda SP-a, već i za sprječavanje recidiva (8). Spontani pneumotoraks može

se klasificirati kao primarni ili sekundarni tip. Primarni spontani pneumotoraks (PSP) definiran je kao pneumotoraks bez plućne bolesti i uglavnom pogađa mlade i mršave muškarce. Obično je uzrokovana puknućem pleuralnih mjehurića. Sekundarni spontani pneumotoraks (SSP) obično se javlja kod starijih osoba gdje je u kombinaciji s drugim plućnim bolestima kao što su kronična opstruktivna plućna bolest (KOPB) ili tuberkuloza (9).

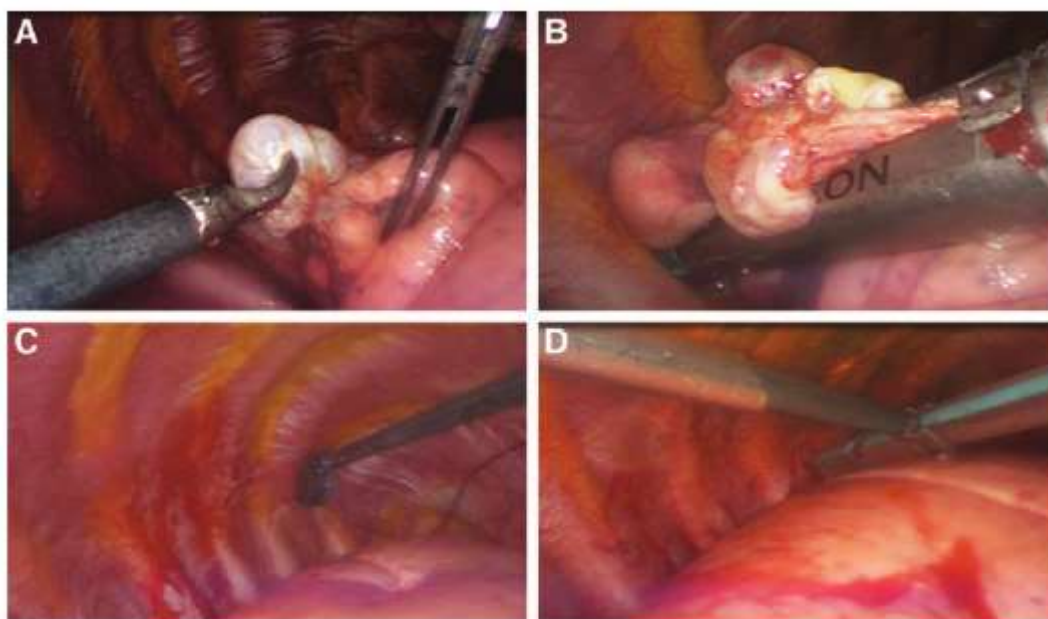
Iako se jednostavna aspiracija ili drenaža prsnog koša obično primjenjuje za liječenje prve epizode SP-a, ti postupci imaju velike nedostatke kao što je niža stopa uspjeha i veća stopa recidiva. Trenutačno je VATS postupno postao preferirani postupak za većinu PSP i neke SP zbog mnogo boljih učinaka liječenja i niže stope recidiva u usporedbi s drenažom ili aspiracijom cijevi, kao i njegove minimalne invazivnosti u usporedbi s otvorenom torakotomijom (5,9). Stoga će VATS za SP ne samo smanjiti morbiditet nego će dugoročno smanjiti i troškove liječenja.

Postoji mnogo opcija VATS postupaka za liječenje SP. Glavne komponente kirurške intervencije kod SP-a uključuju resekciju ili podvezivanje mjehurića ili bula i obliteraciju pleuralnog prostora. Upotreba samostalno napravljene endoskopske petlje za podvezivanje parenhimskih mjehurića ili bula kod bolesnika sa SP-om pokazala se sigurnom i učinkovitom. Većina autora preporuča resekciju buloznih promjena pluća u kombinaciji s nekom vrstom postupka za obliteraciju pleuralnog prostora koji se može postići parijetalnom pleurektomijom, talkom u spreju, kemijskom ili mehaničkom pleurodezom (Slika 3)(10). Mehanička abrazija uz upotrebu instrumenta s gazom pokazala se učinkovitom u prevenciji recidiva pneumotoraksa. Postoji i mogućnost tetraciklinske pleurodeze (9). Međutim, dodatna pleurodeza elektrokauterizacijom površine parijetalne pleure na mrljasti način može pogoršati poslijeoperacijsku bol u prsima ili plućnu funkciju. Radije se koristi samo mehanička abrazija ili u kombinaciji s intrapleuralnom injekcijom tetraciklina kao postupak pleuralne obliteracije za SP.

Katamenijalni pneumotoraks je rijetka pojava spontanog, ponavljajućeg pneumotoraksa u žena u reproduktivnoj dobi i povezan je s torakalnom endometriozom. Tri su žene imale rekurentnu menstruaciju povezanu s desnim spontanom pneumotoraksom, a torakoskopom je uočeno da imaju male perforacije u tetivnom dijelu desne dijafragme sa susjednim implantacijama endometrija (9).

VATS za specifične indikacije u traumi povezan je s poboljšanim ishodima i smanjenom duljinom boravka, kao i boljim dijagnostičkim prednostima. Indikacija VATS-a uključuje (11):

- liječenje zadržanog hemotoraksa
- liječenje perzistentnog pneumotoraksa
- procjena dijafragme kod penetrantnih torakoabdominalnih ozljeda i liječenje
- liječenje inficiranog pleuralnog prostora
- dijagnoza i liječenje krvarenja u tijeku kod hemodinamski stabilnih bolesnika.



**Slika 3.** Prikaz VATS resekcije bulozno izmijenjenog dijela pluća u 16-godišnje adolescentice.

A – Prikaz bulozno izmijenjenog vrška pluća; B – Resekcija bulozno izmijenjenog dijela linearnim staplerom; C – Mehanička abrazija pleure; D – Postavljanje torakalnog drena u prsište

Izvor: Zenon Pogorelić, Klinički bolnički centar (Split)

### 1.2.2. Videotorakoskopija kod pleuralnog izljeva/empijema

Parapneumonični izljev definira se kao nakupljanje pleuralne tekućine povezano s ipsilateralnom plućnom infekcijom. Više od milijun osoba u svijetu godišnje boluje od parapneumoničnih izljeva, a 10%~20% njih razvije komplicirani parapneumonični izljev (CPE) ili pleuralni empijem (PE) (12). CPE i PE ostaju stanja sa značajnim morbiditetom, unatoč učinkovitom liječenju antibioticima koji je smanjio njihovu učestalost.

Odgovarajuće zbrinjavanje CPE ili PE ostaje kontroverzno. Većina ih se inicijalno liječi antibioticima sa ili bez ponovne torakocenteze, zatvorene torakostomije ili fibrinolitika. Kirurški pristupi, kao što su otvorena torakostomija, dekortikacija i torakoplastika, rezervirani su za bolesnike s lošim ishodom CPE/PE ili stanja otporna na gore spomenute konzervativne tretmane (13).

VATS ima ulogu mosta između medicinskog i agresivnog kirurškog liječenja, te je preuzeo veću važnost u liječenju CPE/PE. Nedavni razvoj kutne video-optičke endoskopske opreme i učinkovitijih endokirurških instrumenata proširio je ulogu VATS pristupa širokom spektru torakalnih kirurških problema koji su prethodno zahtijevali torakotomiju.

Malignitet je drugi najčešći uzrok pleuralnog izljeva u bolesnika starijih od 50 godina. Otprilike 40% svih pleuralnih izljeva je zloćudno i oko 100 000 dogodi se svake godine (14). Polovica svih bolesnika s metastatskim karcinomom razvila je maligne pleuralne izljeve (MPE). Karcinom pluća najčešći je primarni zloćudni tumor, a slijede ga karcinom dojke, limfom, jajnika i gastrointestinalni trakt; navedeni čine preko 80% svih karcinoma u bolesnika s MPE (13).

Prognoza bolesnika s MPE je loša, s prijavljenim stopama smrtnosti nakon 1 i 6 mjeseci od 54% odnosno 85%. Prosječno preživljenje nakon pojave MPE je manje od 6 mjeseci, u rasponu od 2,5 mjeseca za bolesnike s karcinomom pluća do 7 mjeseci za bolesnike s karcinomom dojke. Glavni simptomi pri dijagnozi su dispneja (96%), bol u prsištu (57%) i kašalj (44%), s volumenom izljeva koji obično prelazi 500 ml (15). Ovi simptomi ograničavaju sposobnost vježbanja i narušavaju kvalitetu života.

Liječenje MPE je palijativno i usmjereno je na sigurno, učinkovito i isplativo ublažavanje simptoma. Mogućnosti liječenja uključuju drenažu tekućine i pleurodezu putem torakostomije ili uz torakoskopsku pomoć. Korištenje VATS-a za liječenje MPE ima prednost jer omogućuje optimalnu pripremu pleuralne površine i homogenu pleurodezu pod vizualnom kontrolom

### **1.2.3. Videotorakoskopija kod plućnih benignih ili malignih bolesti**

VATS je također uspostavljen kao osnovni minimalno invazivni dijagnostički alat za određivanje stadija i podstadija karcinoma pluća. Ima prednosti histološkog i molekularnog stadija. Tradicionalno, kompjuterizirana tomografija (CT) je najosjetljivija metoda za otkrivanje plućnih čvorova, a spiralni CT može otkriti subcentimetarske plućne čvorove (SCPN) koji zahtijevaju daljnju dijagnostičku obradu. Bronhoskopska ili biopsija iglom većine SCPN nije praktična (16). VATS je moguć za SCPN, ali bi se trebao izvoditi na kontroliran način kako bi se smanjila resekcija benignih lezija.

Iako se VATS pokazao vrlo uspješnim u dijagnostici plućnih lezija, on ostaje operacijski postupak koji zahtijeva opću anesteziju i boravak u bolnici, te stoga zahtijeva inherentne troškove za edukaciju i opremu. Sve veća uporaba neoadjuvantnog liječenja u kirurškom liječenju raka pluća učinila je početno određivanje stadija važnijim. Konvencionalnim načinima stadija, uključujući CT, bronhoskopiju, pa čak i medijastinoskopiju, nedostaje dijagnostička točnost u evaluaciji medijastinalnih nodalnih metastaza (17). Posljedično, treba razmotriti dijagnozu karcinoma pluća kombiniranom video-potpomognutom medijastinoskopijom i torakoskopijom.

Neke studije su izvijestile da ograničena resekcija (klinasta ili segmentektomija) može dati dobar dugoročni ishod u odabranim slučajevima, kao i lobektomija, ali još uvijek nema jakih dokaza za objavu. VATS je manje invazivan i ima kompatibilnu učinkovitost u liječenju stadija I karcinoma pluća nemalih stanica (NSCLC) (15).

VATS lobektomija za karcinom pluća ima prednosti manje boli, kraćeg boravka u bolnici, manjeg upalnog odgovora i bolje dugoročne funkcionalne razine (kretanje

ekstremiteta). Međutim, prednost u preživljavanju zahtijeva daljnje ispitivanje faze III. Minimalno invazivna kirurgija još uvijek ima svoje nedostatke i ograničenja u liječenju karcinoma. Pitanja o ulozi VATS-a u liječenju karcinoma pluća uključuju edukaciju, smanjenje troškova i onkološke aspekte. Ograničene resekcije izbjegavaju se kada je to moguće zbog veće stope recidiva i potencijalno lošijeg dugoročnog preživljavanja. VATS se obično razmatra kod bolesnika s stadijem I NSCLC (18). Iako je karakteriziran manjom boli i bržim oporavkom, prihvaćanje VATS-a je promjenjivo. Apsolutne indikacije VATS-a za karcinom pluća tek treba definirati. Nikada nije zabilježeno ponavljanje tumora na mjestu porta, međutim, rizik ne bi bio veći od bolesnika koji su podvrgnuti plućnoj resekciji standardnom torakotomijom.

VATS lobektomija može se izvesti kroz upotrebnu minitorakotomiju. Disekcija plućnog hilusa može se izvoditi sekvencijalno ili spajati istovremeno. Literatura navodi da je bilo manje od 10% bolesnika koji su trebali prijeći na standardnu torakotomiju. Vrijeme operacije prepolovljeno je nakon 10-godišnjeg iskustva, a stopa komplikacija 11% manja od torakotomije. Stopa 5-godišnjeg preživljenja za stadij IA karcinoma pluća bila je preko 90% (19).

#### **1.2.4. Videotorakoskopija kod bolesti jednjaka**

Torakoskopska ezofagektomija je opisana 1992. godine. Ovo liječenje zloćudne bolesti može imati neke prednosti, poput manje boli i boljeg očuvanja plućne funkcije poslijeoperacijski. Međutim, nije široko prihvaćena. Iako je posljednjih godina razvijena neoadjuvantna terapija za novi model liječenja nekih karcinoma jednjaka, potpuna kirurška resekcija još uvijek se smatra najboljim načinom liječenja koji pruža najbolje šanse za izlječenje. Stoga je tradicionalna transtorakalna ezofagektomija nedvojbeno prvi izbor jer pruža dobru ekspoziciju koja olakšava izvođenje proširene limfadenektomije, za koju je dokazano dulje preživljenje boljom lokoregionalnom kontrolom (20). Problemi transtorakalne ezofagektomije uključuju značajnu postoperativnu bol i plućne komplikacije, koje povećavaju morbiditet i produžuju boravak u bolnici. Tako je transhiatalna ezofagektomija, koja može ukloniti jednjak bez torakotomije, stekla



popularnost u nekim slučajevima. Međutim, nije prihvaćen kao kurativni tretman jer je disecirao samo paraezofagealne limfne čvorove. Štoviše, to je „slijepi“ postupak, pa su tako veće i kirurške komplikacije kao što su krvarenje ili ozljede traheo-bronhalnog stabla.

U tom smislu, VATS pristup nudi zanimljivu alternativu, s prednostima transhiatalnog ili transtorakalnog pristupa. Tehnike ezofagektomije i rekonstrukcije uključuju laparoskopsku transhiatalnu ezofagektomiju, torakoskopsku i laparoskopsku ezofagektomiju i laparoskopsku mobilizaciju želuca s desnom mini-torakotomijom. Prema nekim objavljenim studijama, stopa preživljenja bolesnika s karcinomom jednjaka koji su podvrgnuti VATS ezofagektomiji ima rezultate slične onima za bolesnike koji su podvrgnuti transtorakalnoj ezofagektomiji. Međutim, neke druge studije izvijestile su da se plućne komplikacije ne mogu učinkovito smanjiti primjenom VATS pristupa, ali još uvijek se aktivno isprobava u nekim bolnicama u Japanu i Aziji općenito. (21).

Gastroezofagealna refluksna bolest (GERB) može rezultirati mnogim komplikacijama, kao što su upala jednjaka, ulceracija, striktura ili Barrettov jednjak (vrsta predmaligne promjene). Uloga kirurgije u liječenju GERB-a postala je važnija nakon primjene laparoskopskih tehnika u antirefluksnim operacijama. VATS se rijetko primjenjivao u liječenju GERB-a (20).

Ahalazija jednjaka, koju karakterizira duga povijest disfagije, regurgitacija neprobavljene hrane i gubitak težine, uzrokovana je neadekvatnom relaksacijom donjeg ezofagealnog sfinktera (LES). Može se odabrati nekoliko načina liječenja, kao što je medicinski tretman (blokator ulaska kalcija ili botulinum toksin), dilatacija balonom i operacija (miotomija). Miotomija se može izvesti torakoskopskim ili laparoskopskim pristupom. Potonji ima neke prednosti, poput lakše anestezije i kirurškog pristupa. Štoviše, miotomija se može jasno proširiti u želudac, a antirefluksni postupak može se lako izvesti laparoskopskim pristupom (22). VATS miotomija rezervirana je za bolesnike koji imaju difuzne motoričke poremećaje jednjaka ili rekurentne simptome nakon laparoskopskih zahvata.

### **1.2.5. VATS pristupi timusu**

Za miasteniju gravis (MG) postoje neke kontroverze oko optimalnog liječenja. Izbor kirurškog pristupa timektomiji uključuje medijalnu sternotomiju sa ili bez poprečne cervikalne ekstenzije, djelomičnu sternotomiju, transcervikalni ili VATS pristup. Neke studije zagovarale su maksimalnu timektomiju, kojom se uklanja ne samo timus, već i prednje medijastinalno masno tkivo ispred freničnog živca. Međutim, kliničko poboljšanje nije bilo značajno bolje od konvencionalnog transsternalnog ili transcervikalnog pristupa. VATS pristup timektomiji rezultira značajno manjom boli i manjim zahtjevima za analgeticima, kao i kraćim boravkom u bolnici i kozmetički boljom ranom. VATS timektomija za MG nije pokazala značajnu razliku u kliničkom poboljšanju u odnosu na seriju koja je izvodila transsternalnu timektomiju (23). Također postoje kontroverze oko tehnike pristupa. Neke studije su zagovarale pristup s lijeve strane, ali su neke druge serije pristupale s desne strane. Cilj VATS pristupa za MG je potpuno uklanjanje timusa i tkiva prednjeg medijastinuma, a s koje strane pristupiti ovisi o preferencijama kirurga.

VATS pristup za timom je još uvijek ograničen na bolesnike s Masaoka stadijem I (dobro inkapsuliranim) tumorima. Konačno rješenje za liječenje timoma je potpuna resekcija mase i timusa.

### **1.2.6. VATS pristupi stražnjem medijastinumu**

Mnoga su izvješća dokumentirala da se VATS može sigurno koristiti u dijagnostici i liječenju stražnjih medijastinalnih lezija, kao što su neurogeni tumori, medijastinalne ciste, ezofagealni leiomiomi i paravertebralni apscesi. Prije izvođenja VATS-a za stražnje medijastinalne mase najprije se mora pregledati CT prsnog koša kako bi se isključila intraspinalna zahvaćenost („tumor bućice”) (24). Zatim treba isključiti mogućnost limfoma, kod čega prvo treba razmotriti biopsiju tankom iglom. Na kraju, treba isključiti mogućnost feokromocitoma ili ganglioneuroblastoma. Ove se lezije rijetko pojavljuju u odraslih, a otpuštanje kateholamina intraoperativno može dovesti do ozbiljnih problema

(25). Nakon isključivanja gore navedenih uvjeta, VATS se može sigurno izvesti za resekciju stražnjih medijastinalnih masa.

### **1.2.7. VATS kod traume prsnog koša**

VATS ima konačnu ulogu u dijagnostici i liječenju torakalne traume. VATS može biti indiciran u bolesnika s hemodinamski stabilnim akutnim ili zadržanim hemotoraksom, empijom, ozljedama dijafaragme, hilotoraksom, uklanjanjem stranog tijela i liječenjem trajnog propuštanja zraka iz plućnog parenhima. Međutim, kontraindiciran je u bolesnika s nestabilnom hemodinamikom, velikom ozljedom dišnih putova, masivnim krvarenjem ili nesposobnošću toleriranja ventilacije jednog pluća (26).

### **1.2.8. VATS kod simpatektomije ili splahnicektomije**

VATS gornja torakalna simpatektomija najčešće se primjenjuje u bolesnika s palmarnom (T2 i T3) ili aksilarnom (T4) hiperhidrozom, zatim Raynaudovim sindromom ili Buergerovom bolešću gornjeg ekstremiteta. VATS donja torakalna simpatektomija ili splahnicektomija, koja bi se trebala prvo i uglavnom izvoditi na lijevoj strani, indicirana je kod bolesnika s teškom gornjom abdominalnom boli zbog maligne bolesti ili pankreatitisa (21). VATS gornja simpatektomija trebala bi biti rezervirana za bolesnike s teškom hiperhidrozom i otporne na druge tretmane, jer je incidencija kompenzacijskog znojenja, problematične komplikacije, iznimno visoka.

## **2. CILJ RADA**

Cilj rada je prikazati videotorakoskopiju, indikacije za postupak te perioperacijsku pripremu bolesnika. Prikazat će se uloga medicinske sestre u pripremi bolesnika za videotorakoskopiju, od zaprimanja, pripreme, pozicioniranja te ispunjavanja sestrinske liste za vrijeme i nakon samog postupka.

### **3. RASPRAVA**

#### **3.1. VENTILACIJA ZA VRIJEME VIDEOTORAKOSKOPIJE**

Ventilacija jednog pluća u općoj anesteziji je tradicionalna tehnika anestezije koja se koristi za operacije prsnog koša. Ova metoda stvara siguran i optimalan radni prostor za manipulacije kod torakotomije i VATS-a tijekom operacije. S druge strane, uz pomoć videotorakoskopije u torakalnoj kirurgiji počeli su se koristiti uniportalni ili biportalni rezovi, a pojavila se i tendencija prema korištenju manje invazivne tehnike (27). Ova situacija također je dovela do razvoja i promjene tehnika anestezije. Dok je ventilacija jednog pluća bila izvedena s opcijama kao što su bronhijalni blokator ili intubacija dvostrukog lumena, serije slučajeva s rastućim stopama neintubiranih operacija zabilježene su u literaturi posljednjih godina. U nekim se studijama smatra da opća anestezija i duboka sedacija primijenjena u operacijama torakalne kirurgije mogu uzrokovati veću kognitivnu disfunkciju nego regionalna anestezija. S druge strane, objavljeno je da ventilacija jednog pluća može povećati atelektazu stvaranjem perfuzijske neravnoteže (28). Kao rezultat toga, u poslijeoperacijskom razdoblju spontano disanje imalo je prednost pred mehaničkom ventilacijom, kako bi se respiratorni parametri brže vratili u normalu.

Najvažnije pitanje za neintubirani VATS (NI-VATS) je osigurati spontani pneumotoraks dok kirurg ulazi u prsni koš. Na taj način se može postići savršena izolacija pluća bez potrebe za ventilacijom pozitivnim tlakom u suprotnom plućnom krilu. Kada je podržana lokalnom anestezijom, to je izuzetno ugodna tehnika anestezije za bolesnika. U mnogim se studijama ovom tehnikom skraćuje boravak u bolnici, ubrzava poslijeoperacijski oporavak i ne vide se nuspojave opće anestezije, a smanjuju se i bolnički troškovi (29). Pokazalo se da se mnoge videotorakoskopske operacije, uključujući anatomske resekcije pluća, mogu izvesti sigurno.

Za NI-VATS, preporučuje se odabir odgovarajućih bolesnika u početnoj fazi, posebno prije nego što kirurški i anestezijski tim odluči drugačije. Zabilježeno je da bi

ovi slučajevi trebali uključivati biopsiju pleure, perifernih plućnih čvorova ili biopsiju medijastinalne mase (29, 30).

### **3.2. TEHNIKA SEDACIJE I LOKALNE ANESTEZIJE**

Anesteziološki tim detaljno pregledava bolesnike te ih rutinski priprema za opću anesteziju, u slučaju potrebe za intubacijom. Od svih bolesnika potreban je potpisan obrazac za informirani pristanak na anesteziju. Bolesnici koji su odvedeni u operacijsku dvoranu primarno su praćeni elektrokardiogramom, puls, krvni tlak, zasićenost kisikom (SpO<sub>2</sub>) i brzina disanja. Tijekom operacije, saturacija kisika praćena je pulsним oksimetrom, a potpora kisikom visokog protoka davana je iz nosne kanile kako bi se zasićenje kisikom održalo iznad 95%. Nakon postavljanja venskog puta bolesniku se injicira midazolam 0,05 mg/kg (Dormicum 15 mg/3 ml), a radi sedacije i fentanil (0,05% mg/ml). Započinje se bolus od 5 mg/kg i infuzija od 6 mg/kg/h ili propofol (Propofol 1%, 200 mg/20 ml) bolus od 0,5 mg/kg i infuzija od 3 mg/kg/h. Kao lokalni anestetik na mjesto reza aplicira se 2,5 ml 0,5% bupivakaina (Buvasin 0,5%, 20 ml) (31). U bolesnika koji su podvrgnuti operaciji zbog spontanog pneumotoraksa i pleuralne abrazije, lokalna anestezija se provodi na parijetalnoj pleuri davanjem bupivakaina u toraks tijekom perioperacijskog razdoblja. Blokada vagalnog živca provodi se s 0,5% bupivakainom kako bi se spriječio refleks kašlja kod bolesnika za koje se to smatra potrebnim (32).

Anestezija za VATS u mnogim je aspektima slična anesteziji za otvorene torakalne slučajeve. Gotovo svaki bolesnik može biti kandidat bez obzira na dob ili plućnu bolest. Međutim, postizanje brze i potpune izolacije pluća još je važnije, jer čak i malo napuhana pluća mogu ometati pregled kirurga. Postupci koji su podložni volumenu pleuralne drenaže uključuju, ali nisu ograničeni na (33):

- Medijastinoskopija
- Klinasta resekcija ili biopsija pluća
- Lobektomija ili segmentektomija, uključujući resekciju bronhalnog rukavca
- Disekcija medijastinalnih i/ili torakalnih limfnih čvorova

- Pleurodeza, mehanička ili talkom, za pleuralni izljev ili spontani pneumotoraks
- Dekortikacija, uključujući evakuaciju empijema ili hemotoraksa
- Timektomija
- Smanjenje volumena pluća za teški emfizem
- Intratorakalni dio ezofagektomije
- Torakalna simpatektomija za hiperhidrozu ili liječenje refraktorne ventrikularne tahikardije

Ključevi uspjeha anestezije uključuju (30):

- Dostupnost video laringoskopije za olakšavanje intubacije
- Mogućnost postavljanja desnog i lijevog endobronhalnog tubusa
- Vještina fiberoptičke bronhoskopije
- Posjedovanje znanja članova tima o torakalnoj anestezilogiji.

Primarna anestezioološka razmatranja uključuju optimalno postavljanje tubusa s dvostrukim lumenom s fiberoptičkim navođenjem, upravljanje ventilacijom jednog pluća kako bi se izbjegla hipoksija i nepotrebna hiperoksija i korištenje zaštitnih strategija ventilacije kako bi se izbjegla ozljeda ventiliranih pluća.

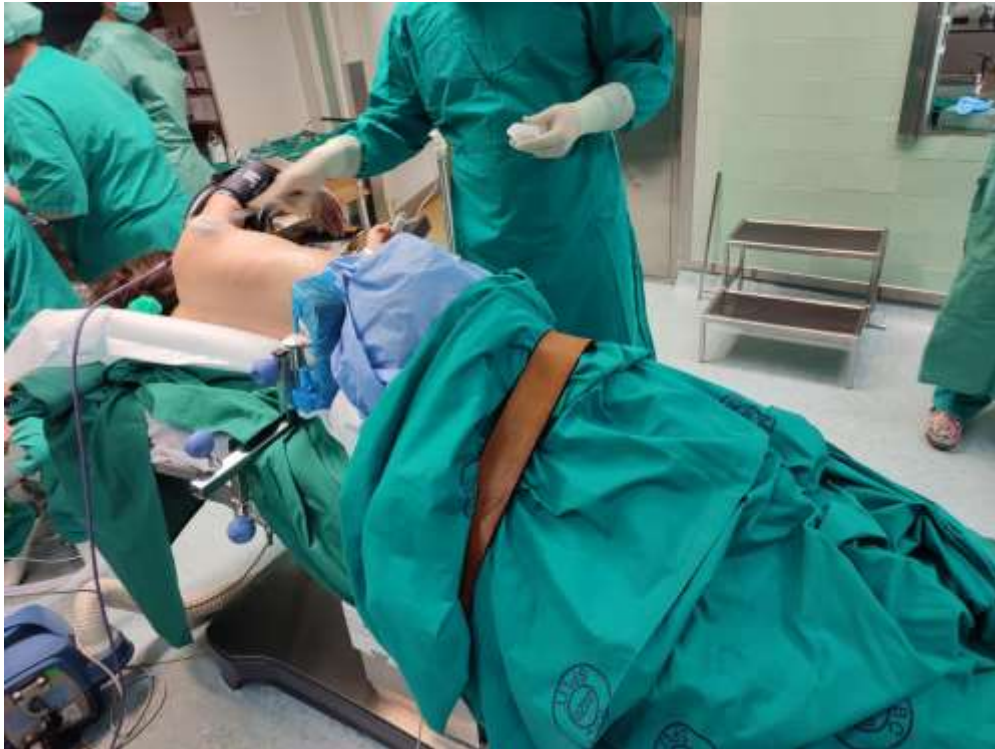### **3.3. KIRURŠKA TEHNIKA**

Bolesnici se stavljaju u desni ili lijevi lateralni dekubitusni položaj prema planiranom kirurškom zahvatu (Slika 4). Za biopsiju medijastinalne mase poželjan je ležeći položaj od 30° s naslonom za leđa. U svakog bolesnika standardno se učini incizija od oko 2 cm, a eksploracija se obavlja torakoskopskom kamerom od 5 ili 10 mm 30°. Po potrebi se učini i dodatna incizija i operacija se završava biportalno. Kao kirurški instrumenti koriste se (34):

- endoskopska hvatalica
- endoskopski kauter

- endoskopski disektor
- kirurški energetska uređaji.

Na kraju operacijskog zahvata u toraks se postavlja drenaža ili torakalni drenovi prema želji kirurga.



**Slika 4.** Položaj bolesnika za videotorakoskopiju

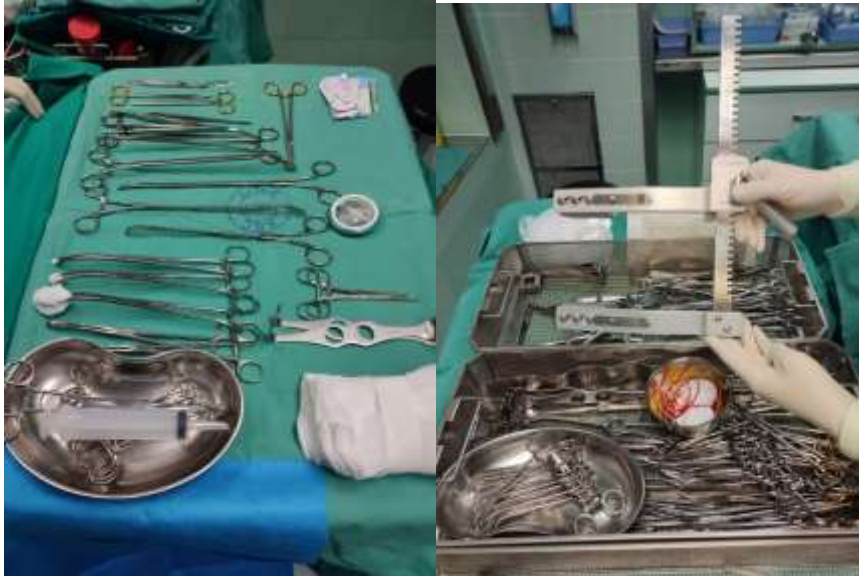Izvor: autorski rad mentora i pristupnice

Priprema operacijske dvorane (Slika 5 i 6):

- Endotrahealni tubus s dva lumena (DLT) ili endobronhalni blokator prema potrebi
- Fiberoptički bronhoskop
- Video laringoskop za olakšavanje umetanja DLT
- Priprema potrebnog instrumentarija
- Priprema sterilnih pokrivala

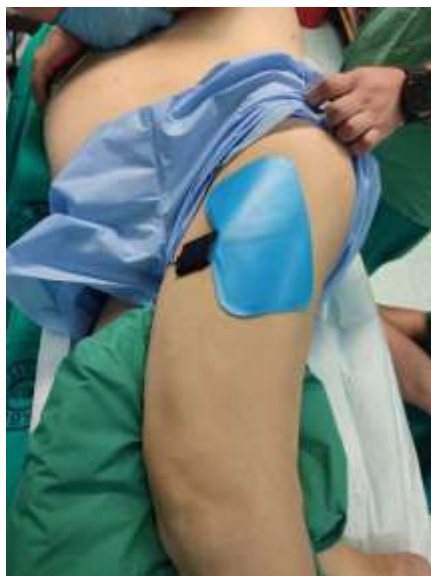

- Priprema i pozicioniranje bolesnika
- Mobilizacija ekstremiteta
- Postavljanje neutralne elektrode
- Priprema staplera i dodatnih klip aplikatora
- Priprema torakalnih raširivača (35).



**Slika 5.** Priprema instrumenata

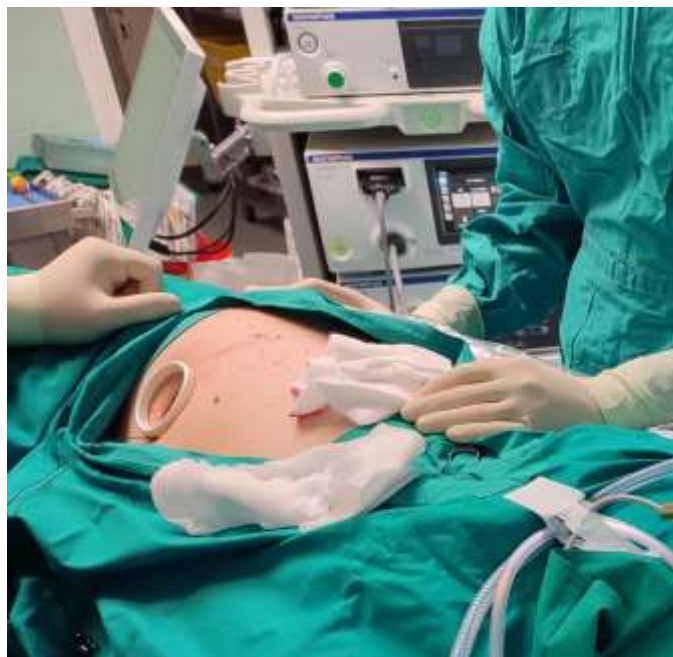Izvor: autorski rad mentora i pristupnice



**Slika 6.** Mjesto postavljanja neutralne elektrode za elektrokoagulaciju

Izvor: autorski rad mentora i pristupnice

S odgovarajućim postavljanjem otvora, kirurški postupak može biti jednostavan. Međutim, ako je postavljanje otvora neadekvatno, laki slučajevi mogu postati tehnički zahtjevni, što može nepovoljno utjecati na stupanj do kojeg postupak slijedi onkološka načela. Stoga je pronalaženje učinkovite metode postavljanja otvora koja najbolje odgovara i koja je udobna za svakog kirurga ključna za maksimalnu učinkovitost kirurškog postupka. Dostupne su različite kombinacije broja, veličine i položaja priključaka. Uobičajeno se napravi pomoćni rez od 3 do 5 cm praćen otvorom od 5 do 10 mm za torakoskop i dodatnim otvorom od 5 cm za instrumente s lijeve strane (36) (Slika 7). Položaj otvora ovisi o kirurškom pristupu (prednji u odnosu na stražnji) i torakoskopskom prikazu (konvencionalni panoramski prikaz u odnosu na izravni hilarni prikaz).



**Slika 7.** Prikaz otvora za VATS

Izvor: autorski rad mentora i pristupnice

### **3.4. PRIJEOPERACIJSKA PRIPREMA BOLESNIKA**

Sadržaj prijeoperacijske edukacije bolesnika uključuje pripremu bolesnika, upoznavanje s relevantnim informacijama, postoperativnu suradnju, zbrinjavanje poslijeoperacijskih simptoma i individualiziranu sestrinsku skrb. Edukacija pomaže bolesnicima da bolje razumiju postupak, ciljeve liječenja i skrb koju će dobiti. Također podržava bolesnike u suočavanju s psihološkim utjecajem postupka i pomaže im da se prilagode životu s bolesti zbog koje su podvrgnuti VATS-u. Nadalje, potiče suradnju bolesnika tijekom cijelog liječenja, uključujući faze operacije i poslijeoperacijske rehabilitacije (37). Također omogućuje bolesnicima svladavanje metoda i tehnika za poboljšanje funkcije pluća i promicanje rehabilitacije pluća, gradi njihovo povjerenje u kirurgiju i promiče svijest o samopomoći i poslijeoperacijske rehabilitacije. Zadovoljstvo i iskustvo u zdravstvenim ustanovama poboljšavaju se edukacijom bolesnika. Uz usmene upute, bolesnicima treba osigurati pisani materijal koji ilustrira planove skrbi.

Angažman bolesnika izravno utječe na ishode kao što su pridržavanje uputa, samokontrola štetnih navika, preventivna ponašanja, zadovoljstvo njegom i niži troškovi zdravstvene skrbi. Model uključenosti bolesnika u plan skrbi, koji može identificirati i pratiti razinu psihološke spremnosti bolesnika da budu aktivni članovi u svom zdravstvenom timu, mogao bi biti pouzdan instrument za olakšavanje i podržavanje aktivnog angažmana bolesnika u procesu liječenja.

### **3.5. PRIJEOPERACIJSKA PROCJENA PLUĆNE FUNKCIJE**

Na test plućne funkcije (PFT) utječu ventilacija i opstrukcija dišnih putova. Pomaže kirurgu u razumijevanju prirode, težine i reverzibilnosti plućne bolesti i time olakšava predviđanje kirurških ishoda i plućnih komplikacija, kao i odabir odgovarajuće vrste kirurškog zahvata i njegovog opsega. Forsirani ekspiracijski volumen u 1 sekundi (FEV1) može neovisno predvidjeti rizik od resekcije pluća. Bolesnici s abnormalnim rezultatima PFT-a (osobito s niskim FEV1) imaju veći rizik od poslijeoperacijskih plućnih komplikacija (PPK). Bolesnici trebaju biti podvrgnuti odgovarajućim prijeoperacijskim pregledima kako bi se identificirali kirurški rizici i odgovarajuće mjere koje je potrebno poduzeti kako bi se poboljšala plućna funkcija bolesnika i smanjio rizik od PPK-a (38). Neki bolesnici mogu imati koristi od optimizacije plućne funkcije od strane pulmologa. Vršni ekspiracijski protok (PEF), također nazvan vršni ekspiracijski protok (PEFR), odnosi se na maksimalnu brzinu koju osoba može izdahnuti tijekom kratkog maksimalnog ekspiracijskog napora. Uglavnom odražava snagu dišnih mišića i prohodnost dišnih putova, ali također može odražavati sposobnost kašljanja, koja uvelike ovisi o naporu. Smanjeni PEF vidljiv je kod bolesnika s opstruktivnim ili restriktivnim poremećajima ventilacije. Ako je PEF <320 L/min, bolesnik može imati problema s izbacivanjem sluzi nakon operacije, što može rezultirati infekcijom pluća (39).

Za visokorizične bolesnike prije operacije medicinska sestra treba provesti pripremu dišnih putova, uključujući davanje terapije prema odredbi liječnika u kombinaciji s fizikalnom rehabilitacijom. Uobičajeno korišteni lijekovi uključuju antibiotike,

glukokortikoide, bronhodilatatore i mukolitike. Kombinacije nebuliziranih lijekova (npr. suspenzija budezonida za inhalaciju uz otopinu terbutalin sulfata za inhalaciju i otopinu acetilcisteina za inhalaciju) pomažu smanjiti hiperreaktivnost dišnih putova i spriječiti poslijeoperacijske komplikacije dišnih putova (15). Medicinska sestra educira bolesnika o pravilnoj primjeni inhalacijskih sredstava koje je propisao liječnik, redovitosti primjene kako bi se dišni sustav pravovaljano pripremio za VATS.

### **3.6. RACIONALNA UPORABA ANALGETIKA**

Uz fizikalnu rehabilitaciju, zbrinjavanje poslijeoperacijske boli ima ključnu ulogu u postizanju brzog poboljšanja funkcije pluća. Učinkovite poslijeoperacijske analgetske mjere mogu pospješiti rano kretanje dijafragme, kašalj i iskašljavanje, čime se smanjuje oštećenje funkcije pluća i smanjuju plućne infekcije. Prema načelima ERAS-a, opioide treba izbjegavati ako je moguće, a preporučuje se epiduralna, paravertebralna ili anestezija u ravnini erector spinae s ropivakainom sa ili bez opioida. Oba su bolja od intravenoznog morfija i mogu značajno poboljšati poslijeoperacijsku funkciju pluća bez depresije središnjeg živčanog sustava (14, 25). Analgezija pomoću drugih tehnika kao što je transkutana električna živčana stimulacija (TENS) ili blok prednje ravnine serratusa (SAP) može se koristiti kao tehnički dodatak za kontrolu jake boli. Nadalje, bol se može ublažiti ranim uklanjanjem prsnog drena.

Medicinska sestra procjenjuje bol pomoću skala za procjenu boli te u skladu s tim primjenjuje propisane analgetike. Također, važno je da educira bolesnika o nefarmakološkim tehnikama ublažavanja boli koje bi bolesnik mogao samostalno izvoditi da si olakša tijek boravka u bolnici.

### 3.7. INTRAOPERACIJSKA SKRB

Na dan operacije medicinska sestra je dužna osigurati mirnu i sigurnu okolinu te se pobrinuti da se bolesnik osjeća sigurno. Promatranjem bolesnika treba pružiti psihološku podršku te objasniti postupak te što može očekivati poslije operacije. Dobra psihološka priprema bolesnika rezultira boljim ishodom zahvata, bolesnik lakše podnosi zahvat te je oporavak manje bolan. Osim psihološke pripreme, važno je pripremiti potrebnu medicinsku dokumentaciju, pratiti vitalne parametre, elektrokardiogram (EKG) te tjelesnu temperaturu. Priprema se mjesto operacijskog zahvata, provjerava da li je bolesnik skinuo nakit, zubnu protezu te da li je skinut lak na nohtima radi boljeg nadzora mogućih komplikacija (39). Kada je bolesnik fizički, psihički i laboratorijski pripremljen za operaciju smanjuje se mogućnost pojave neželjenih komplikacija nakon zahvata (Slika 8.).

KBC Split		KIRURŠKA KONTROLNA LISTA		ID: 001 202404.01 (1) PROMJENA 04.04.2024	
Ime i prezime pacijenta:		Datum rođenja/Mjeseč broj prijave bolesti:		Datum:	
PREZIMENI PACIJENTA (DASH IN)		PREZIMENI KIRURŠKOG TIMA (TEAM OUT)		PREZIMENI PACIJENTA NAPUŠTI OPERACIJSKU DVORANU (DASH OUT)	
KOORDINATOR KIR.		KOORDINATOR KIR.		KIRURGI	
Vrijeme dolaska u op. dvoranu u: min:		Da li je pacijent bio prethodno operiran / kirurški?		Vrijeme dolaska operacije u: min:	
Istovršni pacijenti je postupak? DA NE		Da li je pacijent bio prethodno operiran / kirurški?		Koliko je pacijent prethodno operiran?	
Naglošćenost krvotoka i cirkulacije? DA NE		Pacijent je oralno hranjen? DA NE		Koliko je pacijent prethodno operiran (DASH IN)? DA NE N/D	
Vrijeme odziva u oči otvoreno? DA NE N/D		Kardiovaskularna priprema na uvid? DA NE N/D		Tijelo (ili) ostavljeno u iglu? DA NE	
ANESTEZIOLOG/ANESTEZIOLOGIČKI TEHNIČARI		INSTRUMENTARNA		ANESTEZIOLOG	
Koji je dio kirurškog zahvata? DA NE		Da li instrumentarna sterilitet / kompletan? DA NE		Vrijeme početka anestezije u: min:	
Koliko je pacijent prethodno operiran / kirurški? DA NE		Broj kirurških instrumenata: N/D		Pacijent je ispušten: DA NE	
Organizirani dodatni vaskularni post? DA NE		Broj kirurških komponenti: N/D		Dijagnoza intraoperativnog problema? DA NE	
Prethodno operiran? DA NE N/D		Broj komponenti: N/D		Vrijeme odziva u op. dvoranu u: min:	
Kardiovaskularna operacija s prethodnom kirurškom? DA NE		Koliko je pacijent bio operiran / kirurški? DA NE N/D		Preporučena koordinacija KIR: Operativni: u: min:	
Prethodno operiran / kirurški? DA NE		Kardiovaskularna operacija s prethodnom kirurškom? DA NE N/D		Preporučena koordinacija KIR: Anestezio: u: min:	
Kardiovaskularna operacija s prethodnom kirurškom? DA NE		Preporučena koordinacija KIR: Anestezio: u: min:		Preporučena koordinacija KIR: Anestezio: u: min:	
Vrijeme početka operacije u: min:		Vrijeme početka operacije u: min:		Preporučena koordinacija KIR: Anestezio: u: min:	
POTPIS VOĐE KIRURŠKOG TIMA:		POTPIS VOĐE ANESTEZIOLOGIČKOG TIMA:		Preporučena koordinacija KIR: Anestezio: u: min:	
				Preporučena koordinacija KIR: Anestezio: u: min:	

Slika 8. Prikaz kirurške kontrolne liste za bolesnika prije samog VATS postupka

Izvor: KBC Split, Klinika za kirurgiju, Kirurška operacijska dvorana

### 3.8. POSLIJEOPERACIJSKA SKRB

Poslijeoperacijska skrb bolesnika nakon VATS-a usmjerena je na uklanjanje tjelesnih simptoma, prepoznavanju i sprečavanju komplikacija, sprečavanje infekcije te prilagodbu na promjene koje su se dogodile tijekom zahvata. Cilj poslijeoperacijske skrbi je što ranije postizanje samostalnosti i mogućnosti obavljanja svakodnevnih aktivnosti, vrijeme hospitalizacije je skraćeno jer VATS bolesnika štedi ponovnog operacijskog procesa.

Nakon provedenog operacijskog zahvata, važno je započeti s vježbama disanja koje su nužne u što bržem i efikasnijem oporavku (41). Vježbe pomažu bolesniku da se što prije vrati uobičajenim životnim aktivnostima te smanjenju nuspojava. Provođenjem sljedećih vježbi vraća se snaga i pokretljivost u rukama i poboljšava disanje (42):

- tehnikama pravilnog disanja
- tehnikom užeta povlačenja užeta
- tehnika vježbi s loptom
- tehnike vježbi s rastezljivim trakama
- tehnike „penjanja po zidu“.

Sestrinske intervencije nakon operacije (10):

- staviti bolesnika u povišeni položaj radi bolje ventilacije pluća i drenaže krvi iz operativne rane
- ruku koja je sa operirane strane staviti na jastuk te podići ju za 30 stupnjeva kako bi se omogućio protok limfe
- mjeriti vitalne funkcije svaki sat vremena
- promatrati vanjski izgled operativnog mjesta
- vertikalizirati bolesnika prvi poslijeoperacijski dan kako bi se prevenirale komplikacije dugotrajnog ležanja
- educirati bolesnika kako pravilno izvoditi vježbe razgibavanja
- pružiti psihološku podršku.

### **3.9. SIGURNOST BOLESNIKA U OPERACIJSKOJ DVORANI**

Kirurško liječenje ključna je komponenta zdravstvene zaštite diljem svijeta više od jednog stoljeća. Kako učestalost traumatskih ozljeda, karcinoma i kardiovaskularnih bolesti nastavlja rasti, utjecaj kirurške intervencije na javnozdravstvene sustave sve su veće. Kirurgija je često jedina terapija koja može ublažiti invaliditet i smanjiti rizik smrti od uobičajenih stanja. Svake godine milijuni ljudi podvrgnu se kirurškom liječenju, a kirurške intervencije čine procijenjenih 13% ukupnih godina života prilagođenih invaliditetu (42).

Iako su kirurški zahvati namijenjeni spašavanju života, neosigurana sigurnost bolesnika u operacijskoj sali može prouzročiti znatnu štetu. S obzirom na sveprisutnost kirurgije, ovo ima značajne implikacije (43):

- prijavljena gruba stopa smrtnosti nakon velikih operacija je 0,5-5%
- komplikacije nakon bolničkih operacija javljaju se do 25% bolesnika
- u industrijaliziranim zemljama, gotovo polovica svih neželjenih događaja u hospitaliziranih bolesnika povezana je s kirurškom skrbi
- smatra se da se najmanje polovica slučajeva u kojima je operacija dovela do štete može spriječiti
- smrtnost samo od opće anestezije je čak 1 na 150 u nekim dijelovima svijeta.

Operacijska dvorana je jedinica bolničkog sustava u kojoj se izvode anestezijsko-kirurški, dijagnostički i terapijski zahvati, elektivni i hitni. Ovaj scenarij predstavlja osebujnu dinamiku zdravstvene skrbi, zbog praćenja različitih situacija i izvođenja invazivnih intervencija koje zahtijevaju korištenje visokopreciznih tehnologija kao što je VATS (44). Osim toga, rad u operacijskoj dvorani obilježen je razvojem složenih i interdisciplinarnih praksi, s snažnom ovisnošću o individualnom učinku pojedinih stručnjaka, ali i potrebom za timskim radom u uvjetima, često obilježenim pritiskom i stresom.

Zbog ovih karakteristika, operacijske dvorane se smatraju visokorizičnim prostorijama, iznimno osjetljivim na pogreške. Kirurške komplikacije odgovorne su za



veliki udio smrti i oštećenja (privremenih ili trajnih) uzrokovanih procesom skrbi, a koje se mogu prevenirati. Iz tog je razloga Svjetska zdravstvena organizacija 2004. godine u sklopu Svjetske alijanse za sigurnost bolesnika pokrenula kampanju pod nazivom "Sigurne operacije spašavaju živote" s ciljem buđenja profesionalne svijesti i političkog opredjeljenja za poboljšanje zdravstvene zaštite, potpore razvoju javnih politika i uvođenje dobre kliničke skrbi (45).

U kontekstu zdravstvenih organizacija dobra praksa je ona koja ispravnom primjenom koncepata, tehnika ili metodoloških postupaka ima dokazanu pouzdanost da dovede do pozitivnog rezultata za bolesnika. Za to, razvoj sigurne skrbi u zdravstvu i sestrinstvu zahtijeva, uz znanstvene dokaze i teorijske osnove, razumijevanje okruženja i konteksta u kojem se skrb razvija.

U tom kontekstu operacijske dvorane, potraga za sigurnošću i kvalitetom skrbi u intraoperacijskom razdoblju konfigurirana je kao važna upravljačka aktivnost medicinskih sestara. Sestrinstvo je prisutno u svim fazama perioperacijskog razdoblja te se smatra glavnim nositeljem promjena za poboljšanje sigurnosti zdravstvenog sustava. (5). U kirurškom okruženju medicinske sestre imaju ključnu ulogu da kroz skrb i intervencije u operacijskoj dvorani bolesnik bude i nadasve siguran.

### **3.10. POZICIONIRANJE BOLESNIKA**

Položaj bolesnika prije početka operacije temeljni je element uspješnog postupka. Loše pozicioniranje bolesnika može rezultirati zahtjevnijim postupkom i može dati manje zadovoljavajuće rezultate. I anesteziolog i kirurg trebaju se dogovoriti oko položaja bolesnika prije operacije. Pritom tim uvijek treba uzeti u obzir da anestetizirani bolesnici ne mogu verbalizirati medicinskoj sestri veći pritisak na određenom području. Nadalje, tim mora razmotriti bolesnikove popratne bolesti i njihova ograničenja u pozicioniranju. Primjerice, bolesnici s teškom osteoporozom sklone su prijelomima kostiju čak i nakon minimalnog pomaka poput premještanja sa stola u operacijskoj sali na krevet (46).

Također, pretile bolesnike teže je postaviti jer se njihovi ekstremiteti ne mogu pomicati u istoj mjeri kao kod vitkih ljudi, a ako se istegnu, lakše dolazi do ozljede živaca.

Bolesnici koji se podvrgnu zahvatu koji zahtijeva dugo operacijsko vrijeme izloženi su riziku od nekroze kože i tkiva pod pritiskom. Istraživanja su pokazala da tlak od samo 70 mm Hg primijenjen u razdoblju od 2 sata ili dulje može rezultirati nepovratnom ishemijom tkiva (18). Područja koja su posebno osjetljiva uključuju kožu iznad čela, ilijačne kosti i koštane izbočine na rukama i nogama. Spužve od pjene ili slične pjenaste spužve postavljene preko ovih područja i preko peta ležećeg bolesnika mogu smanjiti rizik od ozljeda.

Ozljeda perifernog živca obično je komplikacija koja se može spriječiti zbog lošeg položaja bolesnika. Živci su ozlijeđeni jednim od dva mehanizma: istezanjem ili kompresijom. Ako se živac povuče između dvije fiksne točke, dolazi do ozljede istezanjem. Kompresijska ozljeda uglavnom je posljedica gubitka zaštitnog tonusa mišića i pritiska između dviju fiksnih točaka. Konačni rezultat je isti: ishemija živca povezana sa slabim protokom krvi. Dok budni bolesnici obično osjećaju učinke ishemije živca i prilagođavaju položaj tijela, anestetizirani bolesnik ne može osjetiti ili reagirati na takve znakove.

Moraju se poduzeti sljedeći koraci kako bi se osiguralo da se VATS izvodi na pravom bolesniku, na ispravnom mjestu i, ako je primjenjivo, s ispravnim staplerom. Koraci su sljedeći (47):

- Organizacija
- Informirani pristanak
- Identifikacija bolesnika
- Provjera postupka koji treba izvesti
- Označavanje mjesta (prema potrebi vezano uz razinu, bočnost, višestruke strukture)
- Brifing "Pauza zbog uzroka" ili "Time-out".

#### Organizacija:

- Liječnik ili osoba koju on/ona imenuje obilježava područje zahvata sa imenom bolesnika ili datum rođenja
- Ako je maloljetan, ime roditelja ili zakonskog skrbnika, datum rođenja bolesnika
- Naziv postupka – smanjite upotrebu kratica
- Mjesto(a) postupka – lateralnost, razina i/ili višestruke strukture
- Dijagnoza (20).

#### Informirani pristanak:

Za sve planirane i moguće invazivne ili visokorizične zahvate dobiva se informirani pristanak. Kako bi se osigurao ispravan postupak na mjestu, dokumentacija o informiranom pristanku uključuje:

- Ime i prezime bolesnika
- Datum
- Preporučeni tretman / postupak
- Mjesto zahvata – uključujući lateralnost, razinu i/ili višestruke strukture (17).

Dok se dobiva pristanak, bolesnik mora biti budan i na oprezu te imati sposobnost razumjeti detalje i implikacije postupka. Pristanak se mora dobiti na jeziku koji bolesnik razumije ili putem tumača. Međutim, od protokola pristanka može se odustati u hitnim slučajevima kada je život bolesnika u opasnosti.

#### Identifikacija bolesnika:

Medicinska sestra trebala bi biti odgovorna za identifikaciju bolesnika prije njihovog dovođenja u operacijsku dvoranu. Od bolesnika trebaju tražiti da usmeno navedu svoje

puno ime i prezime i datum rođenja te da identificiraju na koji zahvat idu. Odgovore bolesnika treba provjeriti prema potpisanim obrascima za pristanak, identifikacijskim trakama bolesnika, kao i prema označenim mjestima (15).

U slučajevima kada bolesnici sami ne mogu dati točne odgovore, drugu osobu koja poznaje bolesnika, poput člana obitelji, treba zamoliti da navede ime bolesnika i mjesto na kojem će se operirati. Medicinska sestra koja je izvršila identifikaciju mora ostati uz bolesnika dok se bolesnik ne transportira u operacijsku dvoranu.

Provjera:

To se sastoji od provjere ispravnog bolesnika, mjesta i postupka u svakoj fazi od trenutka donošenja odluke za operacijski zahvat do vremena kada bolesnik bude podvrgnut VATS-u. Prije slanja bolesnika u operacijsku dvoranu, zdravstveni djelatnici uključeni u brigu o bolesniku prije i tijekom postupka (npr. medicinska sestra prije operacije, drugi timovi medicinskih sestara, radiološko osoblje i/ili zdravstveni djelatnici zaduženi za anesteziju) zasebno provjeravaju: identitet (upotrebom dva identifikatora) i mjesto postupka usporedbom relevantne dokumentacije, dijagnostičkih nalaza i verbalnog odgovora (ako je moguće) bolesnika/zakonskog skrbnika(18). To će dokumentirati svaka osoba, u svakoj točki procesa verifikacije, i zabilježiti u kartonu bolesnika.

Označavanje mjesta:

Označiti mjesto ili sva mjesta koja će se operirati. Korištenje narukvice za posebnu namjenu treba primijeniti u slučajevima kada je mjesto nezgodno ili problematično. Sve kontroverze povezane s obilježavanjem lokacije (uključujući postupak, razinu, lateralnost ili dokumentaciju) potrebno je riješiti prije obilježavanja lokacije (26). Označavanje uključuje lateralnost, višestruke strukture (npr. prste na rukama, nogama, rebra) i više razina.

Brifing “Pause for the Cause” ili “Time-out”:

Stanka za uzrok je definirana kao aktivna stanica što je moguće bliže početku postupka. Ova pauza uključuje konačnu potvrdu identifikacije bolesnika, zahvata koji treba učiniti i mjesta zahvata kada je potrebno. Stanica zahtijeva od svih članova tima uključenih u postupak da se aktivno slože da je sigurno nastaviti. U mnogim slučajevima

bolesnik će biti pod sedativima ili pod anestezijom kada nastupi „Time-out briefing“ i ne očekuje se da će sudjelovati u ovom procesu. Pauzu je potrebno dokumentirati.

Neposredno prije samog početka postupka, svi prisutni kliničari (npr. u operacijskoj sali: kirurg, anesteziolog, operacijska „sterilna“ sestra, operacijska „nesterilna sestra“) provode konačnu provjeru („stanka radi uzroka“). Koristeći aktivno verbalno sudjelovanje, članovi tima verbalno provjeravaju sljedeće (16):

- identitet bolesnika
- postupak koji treba provesti
- mjesto zahvata, bilježeći položaj bolesnika
- prisutnost slika (ispravno označenih i prikazanih)
- prisutnost potrebnih implantata i bilo koje posebne opreme.

U slučajevima kada treba izvesti više nepovezanih postupaka, "stanka za uzrok" (stanka i provjera) ponavlja se prije svakog reza ili injekcije. U slučajevima kada je zahvat eksplorativni ili se tijekom zahvata pojave neočekivani nalazi koji rezultiraju promjenom zahvata ili izvornog mjesta (npr. tumor je identificiran tijekom zahvata ingvinalne hernije), primjenjuje se promjena postupka ili mjesta koja mora biti unutar parametara potpisanog obrasca pristanka i potvrđena (9). Svo osoblje uključeno u postupak mora se zaustaviti kako bi izvršilo dodatnu provjeru, bilježeći promjenu u postupku i/ili mjestu.



## 4. ZAKLJUČAK

Razvoj torakoskopije ima gotovo stogodišnju povijest. Nije se široko primjenjivao u kirurgiji sve dok u posljednja dva desetljeća nisu tehnološki napredovali video-potpomognuti uređaji. Trenutačno se većina osnovnih i mnogi napredni torakalni kirurški zahvati mogu izvesti pomoću VATS-a, s manjim ranama, manje boli, kraćim boravkom u bolnici i s jednako dobrim ishodima u usporedbi s konvencionalnom kirurgijom. Vjeruje se da će biti sve više kirurških zahvata koje će izvoditi VATS. No, kirurzi trebaju imati na umu da je VATS samo metoda, a ne cilj liječenja. Stoga bi prijelaz na otvorene postupke trebao biti učinjen bez oklijevanja ako je sigurnost života bolesnika ugrožena ili su onkološki principi ugroženi

Neintubirani VATS pristup može se sigurno primijeniti u postupcima kao što su resekcije pluća, pleuralne ili medijastinalne intervencije i operacije pneumotoraksa. Oba tima moraju biti iskusna jer je to tehnika koja ovisi o kirurgu i anesteziološkom timu. Ovom tehnikom odsutnost intubacije i mehaničke ventilacije omogućuje brži povratak normalne respiratorne fiziologije. Na taj način smanjit će se trošak bolničkog oporavka skraćujući vrijeme oporavka bolesnika i boravak u bolnici.

Uz prijeoperacijsku skrb za bolesnike koje se podvrgavaju videotorakoskopiji, medicinske sestre također moraju biti vješte u komunikaciji s bolesnicima i njihovim obiteljima te pružanju personalizirane skrbi usmjerene na bolesnika. Cilj prijeoperacijske skrbi, osim fizičke pripreme bolesnika, je pružanje podrške, ublažavanje anksioznosti, upravljanje bolom i pružanjem informacija koje mogu poboljšati kvalitetu života bolesniku koji je podvrgnut videotorakoskopiji.

Ne smije se zaboraviti da medicinske sestre imaju značajan doprinos u zaštiti i poboljšanju sigurnosti bolesnika u operacijskoj sali. Kao pružatelji skrbi, medicinske sestre najviše vremena provode s bolesnicima nadgledajući, koordinirajući i pružajući njegu. Sestrinska perspektiva smanjenja pogrešaka i poboljšanja sustava mora biti dio suradničkog pristupa.

## 5. LITERATURA

1. Andrews BT, Rennie JA. Predicting changes in the distribution of sweating following thoracoscopic sympathectomy. *Br J Surg.* 2007;84(12):1702–1704.
2. Berber E, Siperstein AE. Understanding and optimizing laparoscopic videosystems. *Surg Endosc.* 2001;15(8):781–787.
3. Bouros D, Antoniou KM, Chalkiadakis G, Drositis J, Petrakis I, Siafakas N. The role of video-assisted thoracoscopic surgery in the treatment of parapneumonic empyema after the failure of fibrinolytics. *Surg Endosc.* 2002;16(1):151–154.
4. Cardillo G, Facciolo F, Giunti R, Gasparri R, Copergolo M, Orsetti R, Martelli M. Videothoracoscopic treatment of primary spontaneous pneumothorax: a 6-year experience. *Ann Thorac Surg.* 2010;69(2):357–362.
5. Endo C, Sagawa M, Sakurada A, Sato M, Kondo T, Fujimura S. Surgical treatment of stage I non-small cell lung carcinoma. *Annals Thorac Cardiovasc Surg.* 2013;9:283–289.
6. Casadio C, Rena O, Giobbe R, Rigoni R, Maggi G, Oliaro A. Stapler blebectomy and pleural abrasion by video-assisted thoracoscopy for spontaneous pneumothorax. *J Cardiovasc Surg.* 2012;43:259–262.
7. Pogorelić Z, Bjelanović D, Gudelj R, Jukić M, Petrić J, Furlan D. Video-Assisted Thoracic Surgery in early stage of pediatric pleural empyema improves outcome. *Thorac Cardiovasc Surg.* 2021;69(5):475–480.
8. Colice GL, Curtis A, Deslauriers J, Heffner J, Light R, Littenberg B, Sahn S, Weinstein KA, Yusef RD. Medical and surgical treatment of parapneumonic effusions. An evidence-based guideline. *Chest.* 2010;118(4):1158–1171.
9. Erasmus J, Goodman P, Patz E. Management of malignant pleural effusions and pneumothorax. *Radiol Clin North Am.* 2011;38(2):375–383.
10. Pogorelić Z, Gudelj R, Bjelanović D, et al. Management of the pediatric spontaneous pneumothorax: the role of video-assisted thoracoscopic surgery. *J Laparoendosc Adv Surg Tech A.* 2020;30(5):569–575.
11. Graeber GM, Jones DR. The role of thoracoscopy in thoracic trauma. *Ann Thorac Surg.* 2013;56:646–648.



12. Wu JS, Dunnegan DL, Luttmann DR, Soper NJ. The influence of surgical technique on clinical outcome of laparoscopic Nissen fundoplication. *Surg Endosc.* 1996;10(12):1164–1170.
13. Yim APC. Letter: thoracoscopic thymectomy: which side to approach? *Ann Thorac Surg.* 2007;64:584.
14. Hazelrigg SR, Nunchuch SK, LoCicero J. Video assisted thoracic surgery study group data. *Ann Thorac Surg.* 1993;56:1039–1044.
15. Hsieh MJ, Liu HP, Wu YC, Liu YH, Lin PJ. Catamenial hemoptysis: report of a case treated with thoracoscopic wedge resection. *Chang Gung Med J.* 2000;23:427–431.
16. Jacco ACZ, Henk EJ, Sinninghe D, Peter JHS. Video-assisted thoracoscopic introduction of talc in the treatment of recurrent spontaneous pneumothorax. *Eur J Surg.* 2000;166:283–285.
17. Kaseda S, Aoki T. Video-assisted thoracic surgical lobectomy in conjunction with lymphadenectomy for lung cancer. *J Japan Surgical Society.* 2002;103:717–721.
18. Korom S, Canyurt H, Missbach A, Schneider D, Kurrer MO, Haller U, Keller PJ, Furrer M, Weder W. Catamenial pneumothorax revisited: clinical approach and systemic review of the literature. *J Thorac Cardiovasc Surg.* 2004;128(4):502–508.
19. Light RW. Management of pleural effusions. *J Formos Med Assoc.* 2000;99:523–531.
20. George RS, Milton R, Chaudhuri N, Kefaloyannis E, Papagiannopoulos K. Totally endoscopic (VATS) first rib resection for thoracic outlet syndrome. *Ann Thorac Surg.* 2017;103(1):241–245.
21. Kara HV. Editorial on Totally endoscopic (VATS) first rib resection for thoracic outlet syndrome. *J Thorac Dis.* 2017;9:19–21.
22. Hwang J, Min BJ, Jo WM, Shin JS. Video-assisted thoracoscopic surgery for intrathoracic first rib resection in thoracic outlet syndrome. *J Thorac Dis.* 2017;9(7):2022–2028.
23. Ohtsuka T, Wolf RK, Dunsker SB. Port-access first-rib resection. *Surg Endosc.* 1999;13:940–942.

24. Roos DB. Congenital anomalies associated with thoracic outlet syndrome. Anatomy, symptoms, diagnosis, and treatment. *Am J Surg.* 2006;132:771–778.
25. Govlsen B. Comments: totally endoscopic (VATS) first rib resection for thoracic outlet syndrome. *J Thorac Dis.* 2016;8(12):1739–1740.
26. Ghefter MC, Yoshida WB, Cataneo DC, et al. Thoracic outlet syndrome—cervical rib resection by video-assisted thoracoscopic surgery. *J Vasc Bras.* 2012;11:219–225.
27. Sheth RN, Campbell JN. Surgical treatment of thoracic outlet syndrome: a randomized trial comparing two operations. *J Neurosurg Spine.* 2005;3:355–363.
28. Zehnder A, Lutz J, Dorn P, Minervini F, Kestenholz P, Gelpke H, Schmid RA, Kocher GJ. Robotic-assisted thoracoscopic resection of the first rib for vascular thoracic outlet syndrome: The new gold standard of treatment? *J Clin M.* 2021;10(17):3952.
29. Bryan MB, Nihanth P, Anahita K, Transthoracic robotic first rib resection: Twelve steps  
*JTCVS Techniques.* 2020;1:104–109.
30. Li N, Dierks G, Vervaeke HE, Jumonville A, Kaye AD, Myrcik D, Paladini A, Varrassi G, Viswanath O, Urits I. Thoracic outlet syndrome: a narrative review. *J Clin Med.* 2021;10:962.
31. Limmer KK, Kernstine KH. Minimally invasive and robotic-assisted thymus resection. *Thorac Surg Clin.* 2011;21:69–74.
32. Linden D, Linden K, Oparka J. In patients with resectable non-small-cell lung cancer, is video-assisted thoracoscopic segmentectomy a suitable alternative to thoracotomy and segmentectomy in terms of morbidity and equivalence of resection? *Interact Cardiovasc Thorac Surg.* 2014;19:107–125.
33. Luketich JD, Pennathur A, Awais O, Levy RM, Keeley S, Shende M, Christie NA, Weksler B, Landreneau RJ, Abbas G, Schuchert MJ, Nason KS. Outcomes after minimally invasive esophagectomy: review of over 1000 patients. *Ann Surg.* 2012;256(1):95–103.
34. Luketich JD, Pennathur A, Franchetti Y, Catalano PJ, Swanson S, Sugarbaker DJ, De Hoyos A, Maddaus MA, Nguyen NT, Benson AB, Fernando HC. Minimally invasive esophagectomy: results of a prospective phase II multicenter trial—the

- eastern cooperative oncology group (E2202) study. *Ann Surg.* 2015;261(4):702–707.
35. Hofferberth SC, Cecchin F, Loberman D, Fynn-Thompson F. Left thoracoscopic sympathectomy for cardiac denervation in patients with life-threatening ventricular arrhythmias. *J Thorac Cardiovasc Surg* 2014;147:404–425.
  36. Oncel M, Sadi Sunam G, Erdem E, Dereli Y, Tezcan B, Gürol Akyol K. Bilateral thoracoscopic sympathectomy for primary hyperhidrosis: a review of 335 cases. *Cardiovasc J Afr.* 2013;24(4):137–140.
  37. Agrawal D, Meekison L, Walker WS. Long-term clinical results of thoracoscopic Heller's myotomy in the treatment of achalasia. *Eur J Cardiothorac Surg.* 2008;34:423–431.
  38. Hu X, Lee H. Complete thoracoscopic enucleation of giant leiomyoma of the esophagus: a case report and review of the literature. *J Cardiothorac Surg.* 2014;9:1–34.
  39. Jiang G, Zhao H, Yang F, Li J, Li Y, Liu Y, Liu J, Wang J. Thoracoscopic enucleation of esophageal leiomyoma: a retrospective study on 40 cases. *Dis Esophagus.* 2009;22(3):279–283.
  40. Kilic A, Schuchert MJ, Awais O, Luketich JD, Landreneau RJ. Surgical management of epiphrenic diverticula in the minimally invasive era. *JLS.* 2009;13(2):160–164.
  41. Ahmed N, Chung R. Role of early thoracoscopy for management of penetrating wounds of the chest. *Am Surg.* 2010;76:1236–1241.
  42. Braithwaite J, Churrua K, Ellis LA, Long J, Clay-Williams R, Damen R, et al. Complexity science in healthcare - aspirations, approaches, applications and accomplishments: a white paper. 2017.
  43. Tsai MH, Sanford JA, Black IH, Boggs SD, Urman RD. Operating room management at the edge of order and chaos. *J Med Pract Manag.* 2017;32(4):250–255.
  44. Guédon ACP, Spruit SL, Wauben LSGL, van der Elst M, Doorn N, Dankelman J, van den Dobbelsteen J, Klein J. Delicate balance: adaptive support to improve patient safety. *BMJ Innov.* 2017;3(1):1–6.

45. Weiser TG, Haynes AB. Ten years of the surgical safety checklist. *Br J Surg.* 2018;105(8):927–9.
46. Billeter AT, Druen D, Franklin GA, Smith JW, Wrightson W, Richardson JD. Video-assisted thoracoscopy as an important tool for trauma surgeons: a systematic review. *Langenbecks Arch Surg.* 2013;398(4):515–523.
47. Palma JH, Gaia DF, Guilhen JC, Branco JN, Buffolo E. Video-thoracoscopic pericardial drainage in the treatment of pericardial effusions. *Rev Bras Cir Cardiovasc.* 2009;24(1):44–49.

## 6. ŽIVOTOPIS

Karla Lipanović, studentica preddiplomskog studija sestrinstva pri Sveučilištu u Splitu,  
Sveučilišni odjel zdravstvenih studija

Datum i mjesto rođenja: 11. studenog 1978. godine, Split

Zaposlenje: Klinički bolnički centar Split

### **Obrazovanje:**

1986. – 1993. Osnovna škola „Šime Krstulović“, Split

1993. – 1997. Srednja zdravstvena škola Split

2020. – 2023. Sveučilištu u Splitu, Sveučilišni odjel zdravstvenih studija

### **Radni staž:**

1997. – 1998. – Zavod za hitnu medicinsku pomoć Split

1999. – 2000. Pripravnički staž u KBC-u Split

2002. – do danas. – Klinički bolnički centar Split, Klinika za kirurgiju/Kirurška operacijska dvorana.

Dodatna stručna usavršavanja u Hrvatskoj i inozemstvu – Studijski boravak u Kopenhagenu na Klinici za torakalnu kirurgiju te EORNA Kongres u Amsterdamu.