

Usporedba klasične i minimalno invazivne zamjene aortalnog zaliska

Bosančić, Zorica

Undergraduate thesis / Završni rad

2023

Degree Grantor / Ustanova koja je dodijelila akademski / stručni stupanj: **University of Split / Sveučilište u Splitu**

Permanent link / Trajna poveznica: <https://um.nsk.hr/um:nbn:hr:176:067139>

Rights / Prava: [In copyright](#)/[Zaštićeno autorskim pravom.](#)

Download date / Datum preuzimanja: **2024-08-17**



Sveučilišni odjel zdravstvenih studija
SVEUČILIŠTE U SPLITU

Repository / Repozitorij:

[Repository of the University Department for Health Studies, University of Split](#)



UNIVERSITY OF SPLIT



SVEUČILIŠTE U SPLITU
Podružnica
SVEUČILIŠNI ODJEL ZDRAVSTVENIH STUDIJA
SVEUČILIŠNI PRIJEDIPLOMSKI STUDIJ
SESTRINSTVO

Zorica Bosančić

**USPOREDBA KLASIČNE I MINIMALNO INVAZIVNE
ZAMJENE AORTALNOG ZALISKA**

Završni rad

Split, 2023.

SVEUČILIŠTE U SPLITU

Podružnica

SVEUČILIŠNI ODJEL ZDRAVSTVENIH STUDIJA

SVEUČILIŠNI PRIJEDIPLOMSKI STUDIJ

SESTRINSTVO

Zorica Bosančić

**USPOREDBA KLASIČNE I MINIMALNO INVAZIVNE
ZAMJENE AORTALNOG ZALISKA**

**COMPARISON OF CLASSIC AND MINIMALLY
INVASIVE AORTIC VALVE REPLACEMENT**

Završni rad/Bachelor's Thesis

Mentor:

Doc. dr. sc. Mate Petričević, dr. med.

Split, 2023.

SADRŽAJ

1. UVOD	1
1.1. ANATOMIJA SRCA	3
1.2. AORTNI ZALISCI	4
1.3. ZAMJENA AORTALNOG ZALISKA	5
1.3.1. Povijest kirurgije zamjena zalistaka	7
1.3.2. Indikacije	9
1.3.3. Komplikacije	14
2. CILJ RADA	16
3. RASPRAVA	17
3.1. RAZLIKA IZMEĐU KLASIČNE I MINIINVAZIVNE AORTALNE VALVULE 19	
3.1.1. Minimalno invazivna zamjena aortalnog zaliska	20
3.1.2. Razlika između TAVR i minimalno invazivne zamjene aortnog zaliska	21
3.1.3. Usporedba minimalno invazivne sternotomije i potpune sternotomije za zamjenu aortnog zaliska	22
3.1.4. Klinički pristup pri odabiru metode liječenja aortalnih zalistaka	23
3.2. ULOGA MEDICINSKE SESTRE U ZBRINJAVANJU KARDIOKIRURŠE RANE 25	
3.2.1. Procjena i dokumentacija o njezi rane	27
3.2.2. Plan zdravstvene njege nakon operacije na aortalnom zalisku	28
4. ZAKLJUČAK	32
5. LITERATURA	33
6. ŽIVOTOPIS	39

TEMELJNA DOKUMENTACIJSKA KARTICA

ZAVRŠNI RAD

Sveučilište u Splitu
Sveučilišni odjel zdravstvenih studija
Odjel za sestринство

Znanstveno područje: Biomedicina i zdravstvo
Znanstveno polje: Sestринство

Mentor: Doc. dr. sc. Mate Petričević, dr. med.

USPOREDBA KLASIČNE I MINIMALNO INVAZIVNE ZAMJENE AORTALNOG ZALISKA

Zorica Bosančić , 03460100077

Sažetak: Klasična zamjena aortnog zaliska i minimalno invazivna zamjena aortnog zaliska postali su alternativa kirurškoj zamjeni aortnog zaliska putem srednje sternotomije za liječenje teške aortne stenozе. Pregled postojeće literature pokazuje da je klasična zamjena aortnog zaliska nezamjenjiv alat za inoperabilne, visokorizične i možda srednje-rizične pacijente s teškom aortalnom stenozom. Povezan je s nizom štetnih perioperativnih ishoda, kao što su valvularna regurgitacija i vaskularne komplikacije. Minimalno invazivna zamjena aortnog zaliska je povezana sa smanjenom duljinom boravka u jedinici intenzivne njege i boravkom u zdravstvenoj ustanovi, manjom učestalošću transfuzije krvi, smanjenim vremenom ventilacije i poboljšanim kozmetičkim rezultatima. Minimalno invazivna zamjena aortnog zaliska zadržava potencijalne prednosti u odnosu na klasičnu zamjenu, uključujući implantaciju izdržljive proteze i niske stope perioperativnog infarkta miokarda i paravalvularnog isticanja. Povezan je s dužim vremenom klemane aorte i vremena na ekstrakorporalnom krvotoku; međutim, upotreba implantata zaliska bez šavova može to vrijeme značajno skratiti. Istraživanja koja uspoređuju klasičnu zamjenu i minimalno invazivnu zamjenu aortnog zaliska pokazuju smanjenu postoperativnu smrtnost, valvularnu regurgitaciju i incidenciju moždanog udara kod minimalno invazivne zamjene aortnog zaliska. Trenutačno postoji nekoliko istraživanja koje uspoređuju takva dva zahvata kod zamjene aortnog zaliska, budući da je teško usporediti populaciju pacijenata s tipično nisko-rizičnim minimalno invazivnom zamjenom i visokorizičnom klasičnom zamjenom aortnog zaliska.

Ključne riječi: stenoza aorte, zamjena aortnog zaliska, minimalno invazivna, klasična zamjena

Rad sadrži: 36 stranica, 5 slika, 60 literaturnih referenci

Jezik izvornika: Hrvatski jezik

BASIC DOCUMENTATION CARD

BACHELOR THESIS

University of Split
University Department for Health Studies
Department of Nursing

Scientific branch: Clinical studies
Scientific field: Nursing

Mentor: Assoc. Ph.D. Mate Petričević, MD.

COMPARISON OF CLASSIC AND MINIMALLY INVASIVE AORTIC VALVE REPLACEMENT

Zorica Bosančić , 03460100077

Summary: Classical aortic valve replacement and minimally invasive aortic valve replacement have become alternatives to surgical aortic valve replacement via median sternotomy for the treatment of severe aortic stenosis. A review of the existing literature shows that classic aortic valve replacement is an indispensable tool for inoperable, high-risk, and possibly intermediate-risk patients with severe aortic stenosis. It is associated with a number of adverse perioperative outcomes, such as valvular regurgitation and vascular complications. Minimally invasive aortic valve replacement is associated with reduced length of stay in the intensive care unit and hospital stay, less frequent blood transfusions, reduced ventilation time, and improved cosmetic results. Minimally invasive aortic valve replacement retains potential advantages over conventional replacement, including implantation of a durable prosthesis and low rates of perioperative myocardial infarction and paravalvular protrusion. It is associated with a longer time of cross-clamping of the aorta and cardiopulmonary bypass; however, the use of sutureless valve implants can circumvent this. Studies comparing classic versus minimally invasive aortic valve replacement show reduced postoperative mortality, valvular regurgitation, and stroke incidence with minimally invasive aortic valve replacement. Currently, there are few studies comparing such two procedures in aortic valve replacement, since it is difficult to compare patient populations with typically low-risk minimally invasive replacement and high-risk classic aortic valve replacement.

Key words: aortic stenosis, aortic valve replacement, minimally invasive, classic replacement

Thesis contains: 36 pages, 5 pictures, 60 literary references

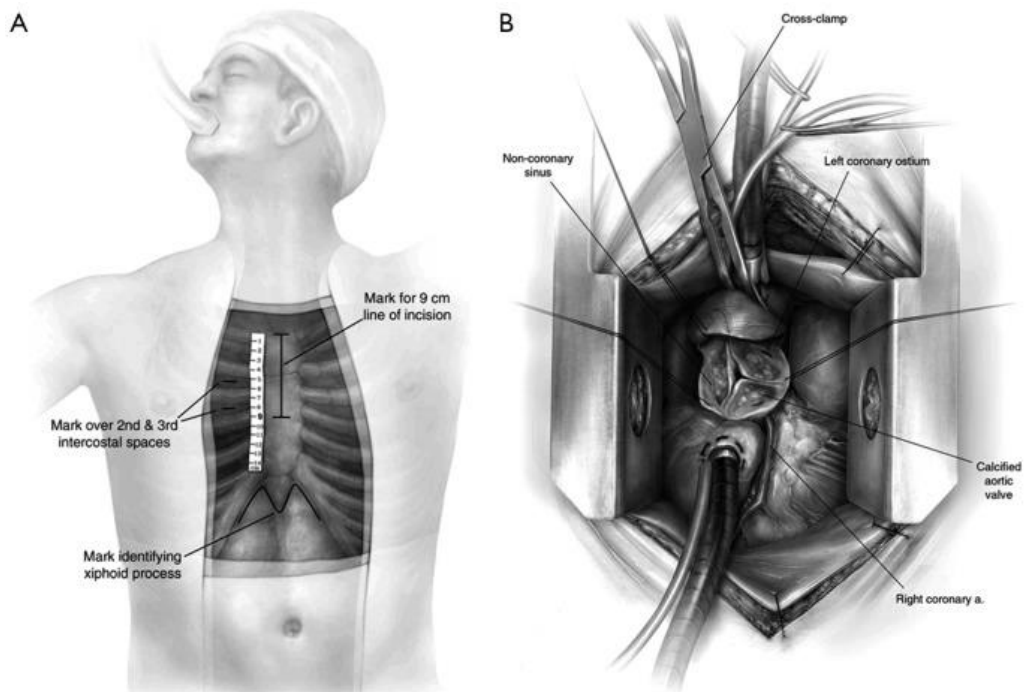
Original in: Croatian language

1. UVOD

Minimalno invazivna zamjena aortalnog zaliska (mini AVR) prvi je put opisana 1993. godine, a zatim popularizirana 1996. i 1997. godine kao alternativa konvencionalnoj punoj sternotomiji (FS-AVR) za pacijente s izoliranom patologijom aortalnog zaliska i uzlaznom aortom bez bolesti koronarnih arterija. Opisane su različite tehnike, uključujući parasternalne, infraaaksilarne, donje hemi-sternotomije (HS) i poprečne sternotomije. Danas se minimalno invazivna AVR izvodi prvenstveno putem gornje HS ili desnih prednjih rezova torakotomije (1).

Povoljni rezultati doveli su do toga da minimalno invazivna AVR postane standardni postupak u mnogim centrima velikog volumena. Osim manjeg reza i poboljšanog kozmetskog rezultata, brojne studije navode smanjenje postoperativnog krvarenja, potrebe za transfuzijom, stope fibrilacije atrija, duljinu mehaničke ventilacije, duljinu hospitalizacije u jedinici intenzivne njege (JIL) i duljinu boravka u zdravstvenoj ustanovi, kao i postoperativnu bol bez razlike u smrtnosti. Međutim, te su koristi bile nedosljedne i rašireno prihvaćanje postupka bilo je nedostižno. Kritičari ukazuju na dulje trajanje ekstrakorporalne cirkulacije i vrijeme klemene aorte, koje općenito imaju tendenciju predviđanja lošijih ishoda u kardiokirurgiji, iako se to ne vidi dosljedno za minimalno invazivnu AVR. Minimalno invazivni pristup ograničava sposobnost kontrole distenzije lijeve klijetke, a neki kirurzi ga ne koriste za tešku insuficijenciju aorte. Naposljetku, dobro je utvrđena korelacija između kirurškog volumena i ishoda (2). Budući da minimalno invazivna kirurgija zahtijeva novi skup vještina, povezana krivulja učenja odvraća mnoge kirurge.

Način operativne tehnike koristi gornju hemisternotomiju kroz rez kože od 6 do 9 cm. Prsna kost se presijeca vodoravno na razini TH4 međurebrenog prostora, pazeći da se izbjegne ozljeda desne unutarnje prsne arterije. Perikardni šavovi se stavljaju i uvlače u dermis, čime se izlaže aorta i operativno polje. Hemodinamske promjene u ovom trenutku mogu se razviti od izobličenja donje šuplje vene i mogu se ublažiti otpuštanjem desnih šavova kako bi se ponovno uspostavilo prethodno opterećenje desnog srca (3). Pacijent je potpuno hepariniziran, a uzlazna aorta kanulira se na mjestu prethodno procjenjenom kao sigurno za kanulaciju pomoću epiaortalnog UZV-a.



Slika 1. Prikaz A) Rez kože za minimalno invazivnu zamjenu aortalne valvule gornjom hemi-sternotomijom; B) operativno izlaganje putem gornje hemi-sternotomije

Izvor: <https://www.ncbi.nlm.nih.gov/pmc/articles/PMC4311157/>

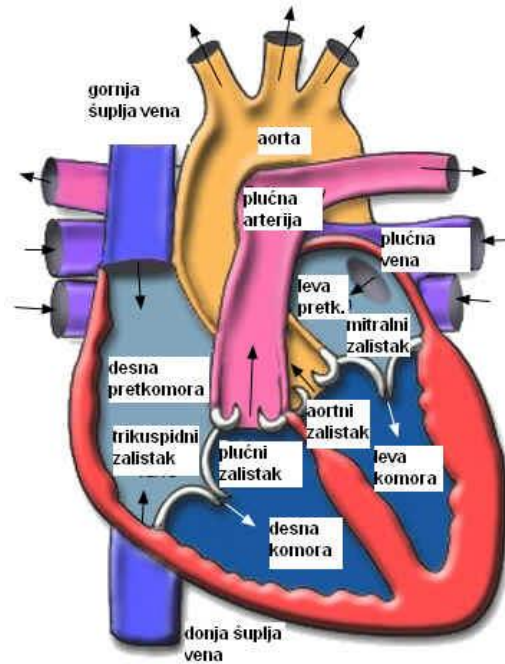
Pokreće se kardiopulmonalna prenosnica i aorta je izravno poprečno klemana. Daje se antegradna kardioplegija i, ako je prisutna veća od blage insuficijencije aorte, dopunjena izravnom ostialnom isporukom kardioplegije nakon aortotomije. Iako se ne koristi rutinski, retrogradna kardioplegija može se dati kanilacijom desnog atrija ili kroz desnu unutarnju jugularnu venu. U reoperaciji, mini AVR postiže se uspostavljanjem periferne kardiopulmonalne prenosnice (aksilarna ili bedrena arterija i kanilacija bedrenih vena) prije izvođenja HS-a. Koristi se tehnika minimalne disekcije da se izloži aortu (4). U slučaju prethodno prisutnih prenosnica, iste se zaobilaze i ostaju protočne, a srce se zaustavlja sistemskom hiperkalemijom. Operacija se odvija pod umjerenom do dubokom hipotermijom (20-24 °C) (5).

1.1. ANATOMIJA SRCA

Srce je vitalni organ koji se nalazi u prsnoj šupljini. Sastoji se od četiri glavne strukture: pretkomore, klijetke, atrioventrikularnih (AV) zalistaka i poluvalvularnih zalistaka.

- Pretkomore: srce ima lijevu i desnu pretkomoru. Pretkomore su gornji dijelovi srca koji primaju krv iz tijela i pluća. Lijeva pretkomora prima kisikom bogatu krv iz pluća, dok desna pretkomora prima kisikom siromašnu krv iz tijela.
- Klijetke: srce također ima lijevu i desnu klijetku. Klijetke su donji dijelovi srca koji pumpaju krv u pluća i tijelo. Lijeva klijetka pumpa kisikom bogatu krv u arterije koje je distribuiraju po tijelu, dok desna klijetka pumpa kisikom siromašnu krv u pluća radi ponovnog punjenja kisikom.
- Atrioventrikularni (AV) zalistci: srce ima dva glavna AV zalistka - mitralni i trikuspidalni zalistak. Mitralni zalistak nalazi se između lijeve pretkomore i lijeve klijetke, dok se trikuspidalni zalistak nalazi između desne pretkomore i desne klijetke. Ovi zalistci omogućuju prolaz krvi iz pretkomora u klijetke tijekom srčanog ciklusa i sprječavaju povratni protok.
- Poluvalvularni zalistci: uz AV zalistke, srce ima i poluvalvularne zalistke - aortni i plućni zalistak. Aortni zalistak nalazi se između lijeve klijetke i aorte, dok se plućni zalistak nalazi između desne klijetke i plućne arterije. Ovi zalistci reguliraju protok krvi iz srca u arterije, sprječavajući povratni protok (2).

Uz ove glavne strukture, srce ima i brojne krvne žile koje osiguravaju dotok i odvod krvi. Koronarne arterije opskrbljuju srčani mišić kisikom i hranjivim tvarima, dok koronarne vene odvođe kisikom siromašnu krv iz srčanog mišića.



Slika 2. Prikaz anatomije srca

Izvor: https://kardiologija.in.rs/fiziologija_srca.htm

1.2. AORTNI ZALISCI

Aortni zalisci su važni dijelovi srca koji se nalaze između lijeve klijetke i aorte. Oni reguliraju protok krvi iz srca u aortu i sprječavaju povratni protok krvi nazad u klijetku tijekom srčanog ciklusa. Aortni zalisci se sastoje od tri listića koji su poznati kao desni, lijevi i stražnji (nonkoronarni) zalisci. Ovi listići su tanke i elastične strukture koje se otvaraju i zatvaraju kako bi kontrolirali protok krvi (3). Kada se srce kontrahira, aortni zalisci se otvaraju omogućujući protok kisikom bogate krvi iz lijeve klijetke u aortu, glavnu arteriju koja dovodi krv u cijelo tijelo.

Kada srce opušta, aortni zalisci se zatvaraju kako bi spriječili povratni protok krvi u klijetku. Zatvaranjem aortnih zaliska stvara se karakterističan zvuk koji se čuje kao "dub" tokom auskultacije srca pomoću stetoscopa. Očuvanje zdravih aortnih zaliska ključno je za pravilno funkcioniranje srca i cirkulaciju krvi. Bolesti aortnih zaliska, poput aortne stenozе ili aortne insuficijencije, mogu utjecati na njihovu sposobnost otvaranja i

zatvaranja te ometati normalan protok krvi (4). U takvim slučajevima, mogu biti potrebni medicinski tretmani ili kirurški zahvati kako bi se popravili ili zamijenili aortni zalisci.

1.3. ZAMJENA AORTALNOG ZALISKA

Aortalni zalistak je zalistak s tri listića, koji se nalazi na spoju lijeve klijetke i aorte. Omogućuje jednosmjerni protok krvi iz lijeve klijetke u aortu i ostatak tijela. Zbog vrlo složenih i sofisticiranih staničnih i molekularnih funkcija, tanka ploha zaliska može izdržati ekstremne mehaničke i hemodinamske sile sa svakim srčanim ciklusom (5). Različiti čimbenici, uključujući dob i urođene mane, mogu ugroziti normalnu funkciju zaliska što dovodi do niza komplikacija.

Iako su bikuspidalni aortni zalisci (BAV) najčešća kongenitalna abnormalnost, kongenitalni defekti zalistaka mogu varirati od atrezije aorte (nedostatak ili nepotpuno zatvaranje aortnih zalistaka) do sub ili supralvularne stenoze. Poznato je da BAV ima incidenciju od 1 do 2% s učestalijom prezentacijom u muškaraca (6). Zabilježeno je da nedostatak mikrofibrilarnih proteina tijekom valvulogeneze utječe na razvoj listića gdje su dva listića spojena u jedan veliki list. Često je u korelaciji s abnormalnostima aorte kao što je dilatacija aorte (korijen, uzlazni i luk) i koarktacija aorte (5). Listići bikuspidalnog aortalnog zaliska mogu biti podvrgnuti ubrzanoj kalcificiranoj degeneraciji zbog abnormalnih hemodinamskih sila.

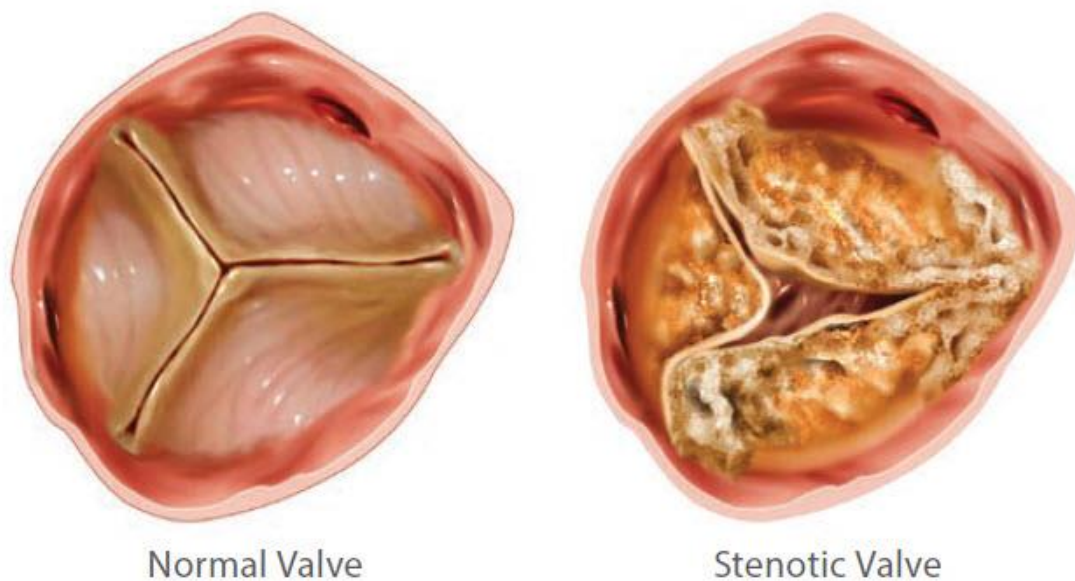
Kongenitalne abnormalnosti, uključujući BAV, mogu dovesti do različitih komplikacija uključujući aortnu stenozu i aortnu regurgitaciju, što dovodi do povećanog rizika od infektivnog endokarditisa, čija je incidencija od 12 do 39% u BAV-u (7). Osim ako nije ozbiljan, BAV općenito ostaje asimptomatski do dobi od 50 do 60 godina.

Aortalna stenozna (AS) je suženje otvora zaliska koje smanjuje područje aortalnog zaliska. Povećani otpor protoku krvi i transvalvularni gradijent tlaka uzrokuju povećano radno opterećenje lijeve klijetke uzrokujući hipertrofiju. Njegova prevalencija raste s godinama i može iznositi čak 4,6% u osoba starijih od 75 godina (8). Budući da je to najčešća valvularna bolest u Europi i Americi, procjenjuje se da će 3,5 milijuna ljudi samo u Engleskoj imati AS do 2025. godine (9). Degeneracija tkiva zalistka s depozitom

kamenca koja dovodi do ukrućenja i ograničenja kretanja listića zalistka je najčešći uzrok AS-a. Poremećaj obloge endotela na strani aorte uzrokovan povećanim mehaničkim stresom čini se da je poticajni događaj kojim započinje sam proces degeneracije zalistka. Zabilježeno je da su najviše pogođeni stražnji listići. Reumatska groznica koja uzrokuje upalu listića još uvijek je vodeći uzrok AS-a u zemljama u razvoju.

Aortalna stenoza može biti asimptomatska ili može uzrokovati simptome sinkope, angine i zatajenja srca. Teška AS uzrokuje 50% smrtnosti nakon 2 godine (9). Prema smjernicama Američkog koledža za kardiologiju/Američkog udruženja za srce (ACC/AHA), AS se ocjenjuje teškom kada je površina otvora manja od 1,0 cm, srednji gradijent veći od 40 mmHg ili je brzina mlaza veća od 4 m/s. Prognoza je loša u simptomatskim ili teškim slučajevima osim ako se zalistak ne zamijeni. Do 30% pacijenata starijih od 75 godina ne podvrgava se kirurškoj zamjeni zaliska zbog tehničkih razloga; to može uključivati porculansku aortu, opću slabost, odbijanje podvrgavanja operaciji i ozbiljna komorbidna stanja. Operativni rizik od smrti kod kirurške zamjene aortnog zaliska (SAVR) iznosi čak 10% kod pacijenata s disfunkcijom lijevog ventrikula, kroničnom bubrežnom bolešću i starijom dobi (10). Transkateterska zamjena aortnog zaliska i transkateterska implantacija aortnog zaliska (TAVR/TAVI) pojavile su se kao izvedivija i manje rizična opcija za pacijente koji nisu prikladni za operaciju.

Aortalna regurgitacija (AR) je povratni tok krvi iz aorte u lijevu klijetku kada se listići zaliska ne uspiju koaptirati. Uobičajeni uzroci uključuju urođene defekte, kalcificirajuću degeneraciju, infektivni endokarditis, reumatsku groznicu i traumu (11). Ventrikularna hipertrofija u kroničnim slučajevima prilagođava se povećanom volumenu kako bi se održao normalan udarni volumen i krajnji dijastolički tlak; stoga kronični AR može biti asimptomatski desetljećima. Nasuprot tome, kod akutnih slučajeva AR-a, ventrikuli nemaju dovoljno vremena da prođu potrebne promjene kao što je hipertrofija da bi se prilagodili povećanim volumenima (9). Zbog smanjenog udarnog volumena, broj otkucaja srca se povećava kako bi se održao minutni volumen srca, ali je nedostatan da zadovolji zahtjeve što rezultira povećanim tlakom lijevog atrija, plućnim edemom i kardiogenim šokom.



Slika 3. Prikaz zdrave valvule i stenoze aortalne valvule

Izvor: https://www.ncbi.nlm.nih.gov.translate.google/books/NBK537136/?x_tr_sl=en&x_tr_tl=hr&x_tr_hl=hr&x_tr_pto=sc

1.3.1. Povijest kirurgije zamjena zalistaka

Dr. Theodore Tuffier, 1912. godine, upotrijebio je prst kako bi oslobodio spojene listiće stenoziranog aortnog zaliska. Prije pojave kardiopulmonalne prenosnice (CPB), popravak mitralnog zaliska uključivao je komisurotomiju kroz pristup iz komore lijevog atrija. Thomas Homes Sellors izveo je prvu plućnu valvulotomiju 1948. godine koristeći tenotomijski nož. Charles Hufnagel razvio je prvi umjetni zalistak temeljen na klipnoj kugli i kavezu. Koristio se za sprječavanje povratnog toka krvi u ventrikule zbog insuficijencije aorte. CPB stroj (stroj za izvantjelesni krvotok *engl. Cardiopulmonary bypass*) napravio je revoluciju u zamjeni valvule u anatomskom položaju (12). Dr. Dwight Harken i njegovi kolege izveli su prvu uspješnu zamjenu aortnog zaliska. Kasnije te godine, Dr. Albert Starr i Lowell Edwards izvršili su zamjenu mitralnog zaliska. Bioprostetski zalisci po funkciji su bliži prirodnim zaliscima, ali imaju ograničen životni vijek, dok su mehanički zalisci izdržljiviji, ali zahtijevaju antikoagulaciju (13). Izbor zalistaka, među ostalim čimbenicima, ovisi o dobi i dobrobiti pacijenta.

Poznato je da mehanički srčani zalisci traju otprilike 25 godina. Sedamdeset različitih mehaničkih srčanih zalistaka razvijeno je od 1960. godine (11). Uobičajeni su kuglasti i kavezni, dvokrilni i nagibni disk. Materijal kaveza kasnije je zamijenjen nehrđajućim čelikom, a zatim legurom kobalta i kroma. Starr-Edwardova valvula ima i teflonski šavni prsten koji je omogućio šivanje u mitralnu, a kasnije i u aortnu poziciju (12).

Povećana trombogenost bila je značajan problem, zbog čega su zalisci prošli kroz nekoliko modifikacija kao što su mjere za smanjenje kontakta s metalom pokrivanjem podupirača tkaninom. Drugi problemi uključivali su hemolizu zbog pretjeranog trenja o šivajući prsten i okluziju koronarnih ušća zbog visokog profila. Unatoč tim problemima, ovi su zalisci pokazali izvedivost protetskog zaliska što je Starr-Edwardsu omogućilo da izradi kriterije dizajna (14). Osnovne točke uključivale su da zalisci trebaju biti kemijski inertni, biokompatibilni, a-traumatični za krv i ne-trombogeni.

Godine 1965. Kay-Shileyev nerotirajući disk ventil zamijenio je kuglicu s jednim diskom, ali pokazao je lošu hemodinamiku i hemolizu te je prekinut. Bjork-Shiley je 1969. godine razvio ventil s nagibnim diskom, koji je prevladao probleme s ventilom s jednim diskom. Slobodno okretanje diska između metalnih podupirača omogućuje njegovo otvaranje naginjanjem pod kutom od 60 stupnjeva. Bjork-Shiley zamijenila je ravni konveksno-konkavni disk kako bi stvorila veći otvor 1975. godine, ali su bili predmet opoziva zbog loma zavarenih podupirača (14).

Medtronic Hall ventil koji su razvili dr. Karl Hall i Robert Kaster najčešći je nagibni disk ventil. Perforacija u sredini diska poslužila je kao vodič i poboljšani kut nagiba. Godine 1977. St Jude Medical razvio je dvokrilni ventil koji se sastojao od dva polukružna preklopa sa šarkama blizu središta otvora. Stagnacija protoka krvi koja dovodi do stvaranja tromba oko zglobne regije bio je problem s dvokrilnim zaliskom. Novo-razvijeni zalistak riješio je ovaj problem s zaliskom u kojem je kontinuirana rotacija od 360 stupnjeva oko središnje osi zaliska osiguravala ravnomjernu raspodjelu protoka krvi i sprječavala stvaranje tromba (13). Predispozicija za trombozu, emboliju, potreba za doživotnom antikoagulantnom terapijom nedostaci su mehaničkih zalistaka.

Bioprostetski zalisci mogu biti alograft (kadaver ili Rossov postupak) ili ksenograft (nativni ili perikard). Rossov postupak uključuje zamjenu oboljelog aortnog zaliska pacijentovim vlastitim plućnim zaliskom (autotransplantatom) i zamjenu plućnog zaliska

aortnim ili plućnim alograftom. Plućni autotransplantat raste s pacijentom i ne izaziva imunološki odgovor (14). Najčešći ksenografti su svinjski aortni zalisci i goveđi perikardijalni zalisci.

Lonescu-Shiley je 1971. godine razvio ksenografske zaliske korištenjem goveđeg perikarda na titanskom stentu, ali je kasnije povučen 1987.godine zbog strukturalnog kvara uključujući abrazivna pukotina zbog sučelja tkanine i tkiva i kalcifikacije listića. Carpentier-Edwardsov goveđi perikardijalni zalistak prevladao je te probleme uvođenjem nekih strukturalnih modifikacija, kao što je šivanje perikarda na unutarnju stranu tkanine i korištenje fleksibilnih stenta (12). Iako biološki zalisci imaju bolju hemodinamiku u usporedbi s mehaničkim zaliscima, oni imaju kraći životni vijek zbog kalcifikacije, koja ukrućuje listiće zalistaka.

Smatra se da su srčani zalisci dobiveni tkivnim inženjeringom (TEHV) netrombogeni i otporni na infekcije (15). S napretkom u znanosti o materijalima i tehnikama uzgoja, postoji mogućnost TEHV ventila koji je sposoban rasti, preoblikovati i popravljati se kako pacijenti rastu.

Polimerni zalisci prisutni su više od 50 godina, ali budući da su ranije verzije bile sklone kalcifikaciji i degradaciji, nisu se široko koristili i umjesto toga koristili su se samo u prenosnim uređajima kao što su umjetna srca i pomoćni uređaji lijeve klijetke (16). Osim prednosti što se mogu proizvesti u različitim oblicima i veličinama, poznato je da kombiniraju izdržljivost mehaničkih zalistaka i hidrodinamičku funkciju bioprostetičkih zalistaka. Najraniji polimerni zalistak implantiran u 44-godišnjoj ženi 1958. godine u mitralnom položaju imao je poliuretanski dizajn s teflonskim kordama. Utvrđeno je da poliuretanski zalisci imaju bolju hemodinamiku u usporedbi s bioprostetskim zaliscima i nižu incidenciju trombogenosti od mehaničkih zalistaka. S napretkom u znanostima o materijalima, budućnost polimernih ventila čini se obećavajućom.

1.3.2. Indikacije

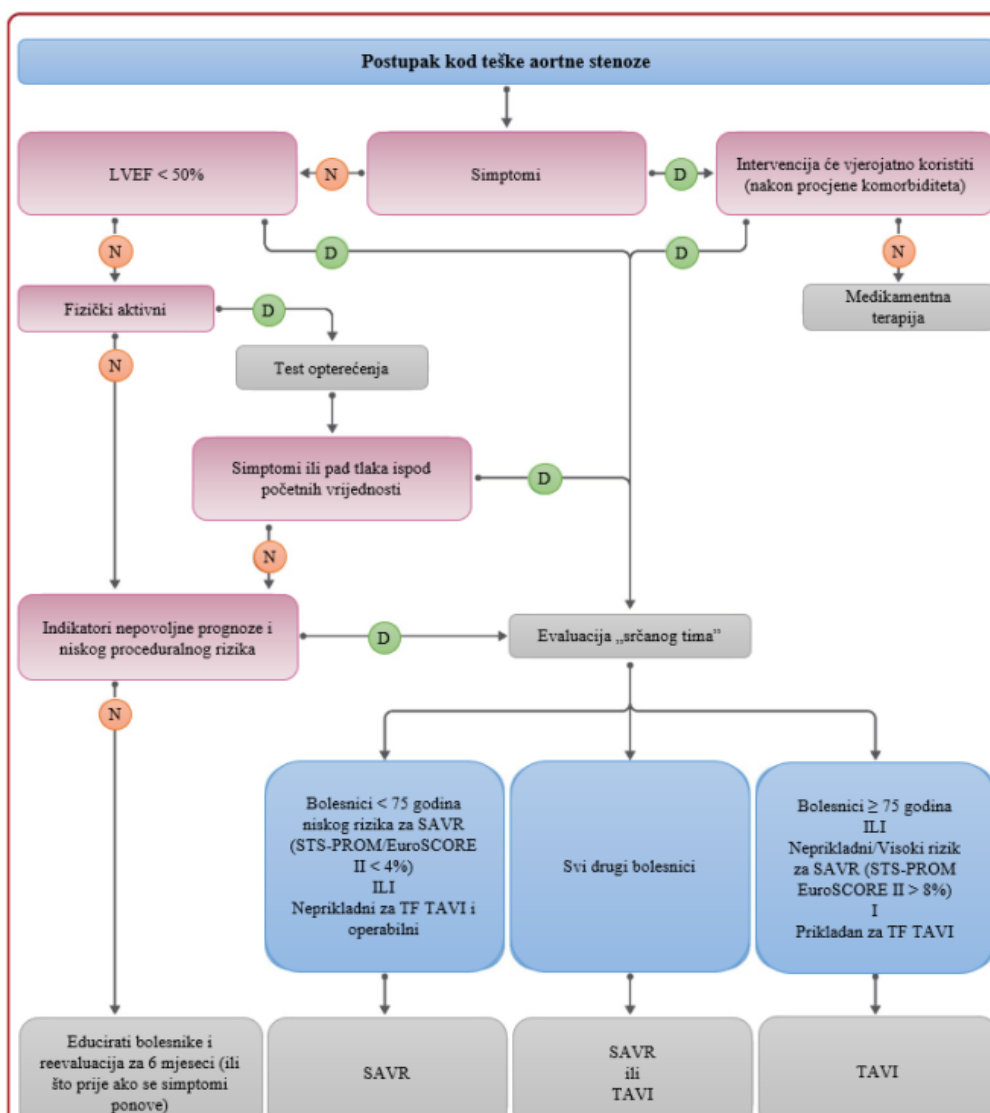
Iako se nije pokazalo da liječenje lijekovima sprječava ili odgađa pojavu bolesti zalistaka, kirurška zamjena smatra se najučinkovitijim liječenjem AS i AR. Balon

valvulotomija služi kao moguće premoštenje do kirurškog zahvata, ali se ne smatra alternativom zamjeni zaliska budući da pruža samo privremeno olakšanje simptoma.

AS je klasificirana na temelju efektivne površine otvora (EOA), brzine mlaza, ejekcijske frakcije i transvalvularnog gradijenta tlaka. Dva najčešća pristupa za određivanje EOA su Gorlinova formula i jednadžba kontinuiteta. Doppler ehokardiografija koristi se za određivanje vremenskog integrala brzine (VTI), što je najmanja površina poprečnog presjeka struje, za procjenu EOA pomoću jednadžbe kontinuiteta (17). Međutim, ponekad precjenjuje težinu, što može dovesti do nepotrebne intervencije.

Zbog sve većeg uspjeha TAVR-a, ACC/AHA smjernice za indikacije AVV-a su se promijenile 2014. godine. ACC/AHA sada preporučuje TAVR kao izbor intervencije u sljedećim situacijama (18):

- Pacijenti za koje se smatra da imaju previsoki rizik za operaciju i predviđeno preživljenje nakon TAVR dulje od 12 mjeseci
- Kao alternativa SAVR-u u pacijenata za koje se smatra da imaju visoki rizik za operaciju.



Slika 4. Prikaz liječenja pacijenta s teškom aortnom stenozom

Izvor: <https://pubmed.ncbi.nlm.nih.gov/34453165/>

1.3.2.1. SAVR umjesto TAVR-a

Od 2004. do 2008. godine, zamjena aortnog zaliska (AVR) imala je smrtnost od 2,8% (19). Zbog porculanske aorte i visokog kirurškog rizika, 1/3 pacijenata s teškom AS-om starijih od 75 godina smatra se neprikladnim za zamjenu aortnog zaliska. S druge strane, kod novorođenčadi i djece AVR ima praktične implikacije budući da će s rastom trebati

česte zamjene, a sadašnji mehanički i bioprostetski zalisci jednostavno su preveliki (20). Rossova procedura, iako uspješna, ima svoje posebne izazove poput tehničke zahtjevnosti i zamjene zdravog plućnog zaliska.

Andersen i sur. demonstrirao je izvedivost TAVR-a 1992. godine koristeći svinjski aortalni zalistak savijen u stent koji se može proširiti balonom. Primarna prednost TAVR je da se zalistak može postaviti perkutano preko nativnog zaliska bez potrebe za operacijom na otvorenom srcu; ovo je veliki korak naprijed za pacijente kojima je operacija odbijena zbog visokog rizika. Od odobrenja TAVR-a u Sjedinjenim Državama, istraživači Društva torakalnih kirurga/ACC Trans-catheter Valve Therapy Registry izvijestili su o uspješnosti postupka od 92%. Slikovne pretrage poput transtorakalnog ehokardiograma (TTE) i transezofagealnog ehokardiograma (TEE) daju dovoljno informacija potrebnih prije procedure (21). Međutim, oni mogu podcijeniti područje aortnog zaliska zbog elipsoidne prirode anulusa što može dovesti do neusklađenosti pacijenta i proteze (PPM) (20). Višeslojna kompjutorizirana tomografija, među ostalim stvarima kao što su stupanj arterijske tortuoznosti i kalcifikacija korijena aorte, pokazala je da točnije predviđa veličinu anulusa.

Kod pacijenata sa sistoličkom disfunkcijom, TAVR je pokazao normalizaciju ventrikularno-arterijske sprege, smanjenje hipertrofije LV i vraćanje normalne funkcije LV. U jednoj trećini teških slučajeva AS-a povišeni tlakovi punjenja lijeve strane dovode do teške plućne hipertenzije. Održano smanjenje plućne hipertenzije zabilježeno je u pacijenata koji su bili podvrgnuti TAVR-u. Ispitivanje transkateterske endovaskularne implantacije zalistaka (REVIVAL) proučavalo je TTE u 95 pacijenata prije i nakon novodizajnirane implantacije zalistaka, što je otkrilo da je prosječna površina zaliska postignuta TAVR-om usporediva s onim što je postignuto SAVR-om. (22) Iako je došlo do blagog napredovanja aortne regurgitacije nakon 1 godine, izvješća pokazuju da pacijenti imaju poboljšanje strukture i funkcije samog zalistka.

1.3.2.2. Posljedice TAVR-a

Glavne komplikacije povezane s TAVR su paravalvularna regurgitacija, migracija stenta, poremećaji provođenja i moždani udar. Paravalvularno propuštanje (PVL) ili

opstrukcija LVOT-a (opstrukcija izlaznog trakta lijevog zaliska) mogu se pojaviti zbog migracije ili rotacije stenta ako kalcificirani čvorići na nativnim zaliscima nisu dovoljni za učvršćivanje stenta. To je u korelaciji s povećanom smrtnošću (23). Neusklađenost veličine anulusa i proteze također može uzrokovati PVL. Balonska post-dilatacija radi se nakon TAVR-a kako bi se smanjio PVL, ali ima svoje nedostatke kao što je prekomjerna dilatacija koja može dovesti do lošeg otpora listića, cerebralnih vaskularnih događaja, pa čak i do ruptуре korijena aorte. Pokazalo se da novi dizajn zalistka s brtvenim rubom na donjem položaju smanjuje stopu paravalvularne regurgitacije. Pokazalo se da povećano proceduralno iskustvo i tehnika, zajedno s boljim odabirom slučajeva, smanjuju stope PVL-a u registru kontinuiranog pristupa PARTNER-a (24).

Dva velika randomizirana istraživanja uspoređivala su TAVR i SAVR kod pacijenata s visokim rizikom i otkrila da je TAVR povezan sa stopom moždanog udara od 4 do 5%, što je najviše među perkutanim srčanim intervencijama (25). FDA zahtijeva da svi pacijenti s TAVR-om imaju naknadni CT kako bi se potražili znakovi nepokretnosti listića jer se pokazalo da je smanjeno kretanje listića povezano s povećanom učestalošću moždanih udara i prolaznih ishemijskih napada.

Izravan ili gotovo izravan kontakt bioprostetske valvule i koronarnog ušća može dovesti do koronarne opstrukcije, što je u korelaciji s visokom stopom smrtnosti. Kod prirodnog TAVR-a zaliska, rizik je < 1%, ali raste 3 do 4 puta kod TAVR-a zaliska u zalisku (25). Kompjuterizirana tomografija (CT) i fluoroskopija mogu se koristiti za otkrivanje visokorizičnih slučajeva (26). Mjere poput korištenja proteze malog promjera, nedovoljne ekspanzije zaliska koji se može proširiti balonom ili aktivne prevencije postavljanjem žice i stenta u koronarnu žilu prije postavljanja zaliska treba razmotriti liječenje koronarne opstrukcije.

Abnormalnosti provođenja zbog kompresije atrioventrikularnog (AV) čvora ili Hisovog snopa mogu se pojaviti zbog predimenzioniranih zalistaka i ako je stent postavljen preduboko u izlazni trakt lijeve klijetke (LVOT). S druge strane, pozicioniranje valvularne proteze supraanularno može povećati rizik od okluzije koronarnih ušća. Potreba za stalnim pacemakerom u skupini PARTNER-A nije se značajno razlikovala za pacijente koji su podvrgnuti TAVR-u u odnosu na SAVR. Siontis i kolege otkrili su da su abnormalnosti provođenja bile 2,5 puta češće kod samoširećih zalistaka u usporedbi sa

zaliscima koji se mogu proširiti balonom (27). Također su sugerirali da su muški spol, osnovne abnormalnosti provođenja i intraproceduralni AV blok prediktori postavljanja trajnog pacemakera nakon TAVR-a.

Vaskularne sekvele neovisni su prediktori smrti. Velike vaskularne komplikacije nastaju nakon retrogradnog plasiranja kroz femoralne arterije zbog veličine transkateterskih zalistaka u kolabiranom stanju. To može dovesti do izbacivanja kamenih ostataka iz arterija i može dovesti do moždanog udara. S novom generacijom Edwards SAPIEN 3 sustava i CoreValve Evolut R, očekuje se da će se stopa vaskularnih komplikacija nastaviti smanjivati (28).

Algoritmi Logistic EuroSCORE i Društva torakalnih kirurga Predicted Risk of Mortality (STS-PROM) dva su najčešće korištena modela predviđanja smrti koji se koriste za pacijente s TAVR (26). Transapikalni pristup korelirao je s višom stopom smrtnosti nego transfemoralni pristup.

1.3.3. Komplikacije

Komplikacije popravka aortnog zaliska proizlaze iz samog neadekvatnog popravka uz druge rane proceduralne komplikacije kao i odgođene komplikacije. Kao što je spomenuto, popravak aortnog zaliska zahtijeva određeni stupanj stručnosti za odabir odgovarajućih pacijenata za odgovarajuće postupke. Međutim, čak i uz to, mogu se javiti određene komplikacije zbog neadekvatnog popravka izvornog zalistnog defekta (27).

Rane komplikacije

- **Niska koaptacija:** neadekvatna valvularna koaptacija uočena tijekom intraoperativne TEE ili postoperativnog transezofagealnog ehokardiograma trebala bi potaknuti kirurga da nastavi s postupkom i dodatno napravi kvržicu kako bi spriječio AI zbog loše koaptacije
- **Zaostali prolaps:** svaki zaostali prolaps nakon završetka operacije popravka zaliska, bilo zbog kirurškog procesa ili primarnog prolapsa koji nije povezan s operacijom, treba popraviti prije završetka postupka.

- **Perforacija kvržice i fenestracija:** tijekom manipulacije kvržicom zalistaka, jatrogena perforacija koja se dogodi trebala bi se odmah popraviti. Fenestraciju u ventilu, ako je velika, također treba popraviti prije dovršetka postupka.
- **Ruptura prednjeg listića mitralnog zaliska:** zbog neposredne blizine prednjeg listića baze mitralnog zaliska, nenamjerna perforacija može dovesti do mitralne regurgitacije. Ovo treba popraviti kako bi se spriječio hemodinamski kompromis povezan s mitralnom insuficijencijom
- **Hematomi:** lokalizirano krvarenje na mjestu popravka može dovesti do hematoma koji se, ako su mali, obično ponovno apsorbiraju za nekoliko dana

Odgodene komplikacije: ovo su komplikacije koje se javljaju mjesecima ili godinama nakon zamjene valvule i navedene su kao (29):

- **Perzistentna aortalna insuficijencija s kasnim početkom:** čak i uz uspješan postupak, neki pacijenti mogu završiti s malim prolapsom ili blagom mal-koaptacijom zaliska koja može napredovati tijekom godina i postati termodinamički značajna. Slično tome, postupno širenje korijena aorte može dovesti do progresivne aortalne insuficijencije (AI) tijekom mjeseci ili godina.
- **Endokarditis:** rijetko je u literaturi zabilježen endokarditis popravljene valvule
- **Krvarenje:** iako rijetko, krvarenje kod pacijenata s popravkom aortnog zaliska može se primijeti s dužom odgodom nakon operacije. Mehanizam nije jasno poznat
- **Tromboembolija:** tromboembolijski događaji s kasnim početkom također se rijetko bilježe kod ovih pacijenata
- **Progresivna fibroza i kalcifikacija zaliska:** pokušaji popravka tipa III AI mogu biti u početku uspješni, ali na kraju mogu dovesti do daljnje fibroze i kalcifikacije zaliska.

2. CILJ RADA

Cilj rada je prikazati usporedbu klasične i minimalno invazivne zamjene aortalnog zaliska. Prikazat će se postupak klasične i postupak minimalno invazivne zamjene aortalnog zaliska s osvrtom na brži oporavak pacijenta. U drugom dijelu rada osvrnut će se na ulogu medicinske sestre u radu sa kardiokirurškim pacijentima i specifičnostima sestrinske skrbi za kiruršku ranu nakon zahvata.

3. RASPRAVA

Pojava TAVR-a ponudila je sredstva za liječenje neoperabilnih pacijenata s teškim AS-om, s njegovom upotrebom koja se brzo proširila na visokorizične pacijente i buduće primjene na vidiku za srednje i niskorizične pacijente. Mogućnost zamjene aortnog zaliska malim rezom na preponama vrlo je privlačna opcija za pacijente u usporedbi s potpunom sternotomijom. Međutim, dokazano je da je TAVR povezan s povećanim perioperativnim komplikacijama, uključujući moždani udar ili tranzitorni ishemijski napad, incidenciju vaskularnih komplikacija, ugradnju trajnog pacemakera i postoperativnu umjerenu i tešku para- i transvalvularnu regurgitaciju (28). Nije utvrđena razlika u smrtnosti od svih uzroka između SAVR i TAVR. Minimalno invazivna zamjena AZ-a je druga opcija za minimalno invazivno liječenje AS-a i pokazalo se da je ekvivalentan i možda bolji od SAVR-a u smislu morbiditeta i mortaliteta, dok smanjuje gubitak krvi, duljinu boravka u JIL-u i bolnicu te vrijeme oporavka. Glavni nedostatak je tehnička poteškoća i produljena vremena AXC i CPB (29). Međutim, pokazalo se da primjena implantata bez šavova zaobilazi obje ove zamke. Iako je minimalno invazivna zamjena AZ-a invazivnija od TAVR-a, zadržava prednosti svojstvene SAVR-u. To uključuje umetanje izdržljive proteze, stope paravalvularnog propuštanja od <1% i usporedive stope perioperativnog infarkta miokarda od 0,4% s mini AZ naspram 0,7% sa SAVR (30).

Postoji malo podataka za usporedbu TAVR i minimalno invazivne AVR. Izravne studije su teške jer su pacijenti s TAVR-om tipično visokorizični, dok su pacijenti s minimalno invazivna zamjenom aortnog zaliska obično nisko rizični. Čak i uz analizu tzv. confounding faktora, teško je napraviti usporedbe između ove dvije tehnike.

Sharony i Bening pokazali su smanjenu stopu preživljavanja i povećanu aortalnu regurgitaciju u kohorti TAVR (31,32). Terwelp je pokazao razlike u postoperativnim stopama moždanog udara i fibrilacije atrijske između TAVR i minimalno invazivna zamjena AZ (57). Stoga je važno uzeti u obzir rizik i utjecaj ovih komplikacija na pojedinog pacijenta kada se bira između njih dvije. Činjenica da se pokazalo da je minimalno invazivna AVR ekvivalentan SAVR-u u smislu mortaliteta, zajedno sa smanjenim gubitkom krvi, vremenom mehaničke ventilacije i duljinom boravka u JIL-u i bolnici,

može učiniti minimalno invazivnu AVR (osobito sa zaliskom bez šavova) idealnim rješenjem za upravljanje visokorizičnim pacijentima koji nisu idealni kandidati za SAVR. Međutim, to je najvjerojatnije opcija prve linije za pacijente s niskim i srednjim rizikom.

Baš kao što postoje varijabilni pristupi za TAVR (transapikalni nasuprot transfemoralni), mini AZ se također može izvesti putem brojnih incizijskih putova (ministernotomija, minitorakotomija, itd.). Utvrđena je viša stopa preživljenja nakon 1 i 5 godina i niža incidencija postoperativne fibrilacije atrija, kraće vrijeme ventilacije, smanjen pružanje intenzivne njege i duljinu boravka u bolnici u skupini s minitorakotomijom u usporedbi s skupinom s ministernotomijom (33). Ove razlike pokazuju potrebu za budućim studijama za odvajanje i razlikovanje pristupa, kako bi se točnije izmjerili i usporedili mini AVR rezultati.

Uzimajući u obzir trenutne podatke i literaturu, iznijeli smo sljedeće mišljenje za AVR u pacijenata s teškim AS-om; jasno je da je TAVR neizostavan alat za liječenje teškog AS-a u inoperabilnih pacijenata. Kod pacijenata s visokim rizikom, čini se da podaci podupiru TAVR i vjerujemo da je to važna terapijska opcija. Podaci su manje jasni za pacijente sa srednjim rizikom, ali iz ispitivanja PARTNER 2A i istraživanja, uspoređujući SAVR naspram TAVR kod pacijenata sa srednjim rizikom, čini se da je transfemoralni TAVR povoljan. Važno je prepoznati potencijalna upozorenja ovih ispitivanja. Naime, prosječna dob za pacijente u PARTNER 2A bili su 81 godina odnosno 5,8% (34). Stoga, kada se procjenjuju pacijenti za TAVR koji su mlađi ili s nižim STS rezultatom, mora se priznati da ti pacijenti leže izvan demografske skupine ispitivanja srednjeg rizika. Studija PARTNER 2A također je ograničena, jer su pacijenti randomizirani na TAVR (transfemoralni ili transapeksni) ili SAVR nakon pregleda da se vidi je li transfemoralni pristup izvediv. Ovo predstavlja pristranost pri odabiru jer se skupine liječenja ne odabiru nasumično i odabiru pacijenti koji će imati bolji učinak s transfemoralnim pristupom. Drugo važno razmatranje je da ova ispitivanja nikada nisu izravno uspoređivala TAVR s mini AVR-om kod pacijenata sa srednjim rizikom, a vjerujemo da bi se mini-AVR mogao pokazati jednako učinkovitim, ako ne i boljim (35).

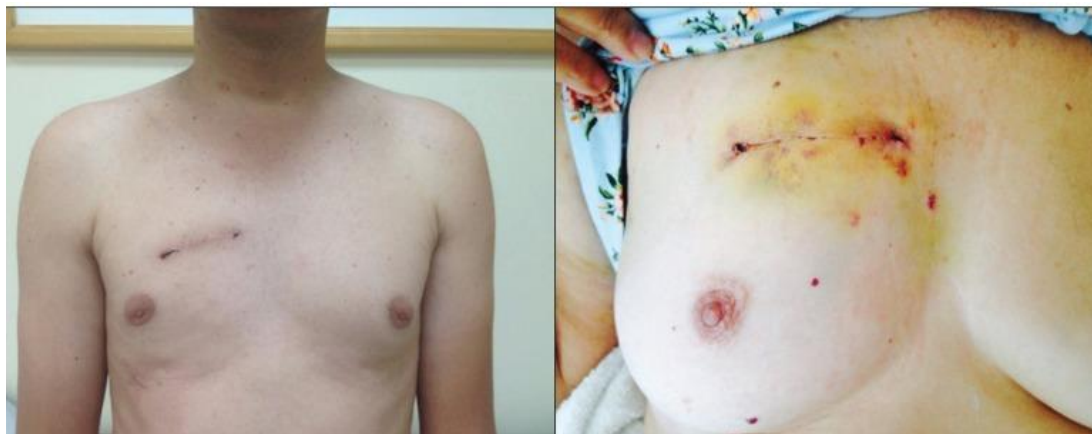Bez sumnje, TAVR i minimalno invazivna zamjena AVR su tu da ostanu kao vijabilne opcije liječenja bolesti aortalnog zalistka. Obje su se pokazale kao osnovni alati koje kardiokirurzi trebaju koristiti. S napretkom tehnologije i kirurške tehnike, zajedno s

povećanom potražnjom pacijenata za minimalno invazivnim postupcima, očekuje se sve veća primjena (55). Stoga je neophodno provesti više studija kako bi se točno razumjeli i prikladno primijenili TAVR i mini AZ. Trenutačno ne postoji ispitivanje stratificirano prema riziku koje izravno uspoređuje TAVR i mini AZ i nijednu tehniku ne treba odbaciti prije provedbe takvog ispitivanja.

Zaključno, TAVR i minimalno invazivna zamjena AZ-a su opcije u razvoju, ali s malo podataka za njihovu usporedbu. Međutim, postoji uvjerljiva uloga za mini AZ kod pacijenata s niskim i srednjim rizikom. U modernoj kirurškoj eri čak i kardiorakalna kirurgija počinje doživljavati pomak prema minimalno invazivnim postupcima. Potrebna su randomizirana, prema riziku stratificirana ispitivanja koja uspoređuju TAVR i mini AVR prije nego što se mogu izraditi dobro informirane smjernice. U svakom slučaju, kardiokirurzi moraju usvojiti ove tehnike jer podaci i rezultati jasno pokazuju njihovu korisnost i nužnost.

3.1. RAZLIKA IZMEĐU KLASIČNE I MINIINVAZIVNE AORTALNE VALVULE

Zamjena aortnog zaliska (AVR) jedna je od najuobičajenijih postupaka koje izvode kardiokirurzi. Može se provesti uz nisku smrtnost i morbiditet putem medijalne sternotomije. Međutim, kirurzi sve više usvajaju minimalno invazivne tehnike. Ove tehnike uključuju parcijalnu sternotomiju, minitorakotomiju ili torakoskopsku kirurgiju. Zagovornici tvrde da su čimbenici brži postoperativni oporavak, manje boli i bolji kozmetički rezultat što favorizira ovaj mini-pristup. Ipak, stvarna korist i sigurnost ovih tehnika još uvijek je predmet rasprave, s proturječnim podacima prisutnim u literaturi (33). Raniji pregled literature pokazao je vrlo malu prednost minimalno invazivne tehnike.



Slika 5. Prikaz postoperativnog aspekta miniinvazivne kirurgije putem desne mini-torakotomije za zamjenu aortnog zaliska

Izvor: [https://www.ncbi.nlm.nih.gov.translate.google/pmc/articles/PMC5407136/? x tr sl=en& x tr tl=hr& x tr hl=hr& x tr pto=sc](https://www.ncbi.nlm.nih.gov.translate.google/pmc/articles/PMC5407136/?x_tr_sl=en&x_tr_tl=hr&x_tr_hl=hr&x_tr_pto=sc)

Tradicionalno, kirurška zamjena aortnog zaliska medijanom sternotomijom (SAVR) bila je zlatni standard za liječenje teškog AS-a, budući da je ovaj pristup bio vrlo uspješan u oslobađanju od stope zatajenja strukturalnog zaliska od 70-90% nakon 10 godina i 50-80% sa 15 godina (34). Međutim, u ovoj eri napretka u minimalno invazivnim operacijama, pacijenti sve više žele najmanje invazivan pristup za ispravljanje složenih problema, pod pretpostavkom da je siguran i jednako dobar. Posljednjih godina transkateterska zamjena aortalnog zaliska (TAVR) pojavila se kao obećavajuća opcija za pacijente visokog i potencijalno srednjeg rizika, a postoji nekoliko studija koje uspoređuju TAVR naspram SAVR. Težnja prema minimalno invazivnim strategijama također je povećala potražnju i usvajanje minimalno invazivne zamjene aortnog zaliska (miniAVR).

3.1.1. Minimalno invazivna zamjena aortalnog zaliska

Druga opcija za minimalno invazivni postupak je minimalno invazivna zamjena aortalnog zaliska. To se obično izvodi putem desne prednje torakotomije ili ministernotomije umjesto pune medijane sternotomije. To smanjuje inciziju s prosječnih

24,5 na 7,17 cm s ministernotomijom, odnosno rez od 5 cm s torakotomijom (35). Pokazalo se da minimalno invazivni AVR smanjuje duljinu jedinice intenzivne njege (JIL) i boravka u bolnici, smanjuje vrijeme ventilacije, smanjuje potrebu za transfuzijom krvi, smanjuje bol i poboljšava kozmetičke rezultate.

Cochraneov pregled koji je uključivao sedam randomiziranih kontroliranih ispitivanja uspoređivao je AVR putem srednje sternotomije u odnosu na ministernotomiju. Pokazalo se da nema učinka ministerotomije na mortalitet. Nije pronađeno povećanje vremena klemane aorte (AXC) ili kardiopulmonalne prenosnice (CPB). Nije bilo razlike u dužini boravka u bolnici (36).

Moustafa i sur. objavili su meta-analizu usporedbe minimalno invazivne zamjene AZ-a i SAVR-a. Analiza je uključila 50 studija s 12.786 pacijenata (37). Izvijestili su o povećanom vremenu AXC (ponderirana srednja razlika od 8,09 minuta; $P < 0,00001$) i CPB (ponderirana srednja razlika od 8,16 minuta; $P < 0,0001$) s minimalno invazivne zamjene aortnog zalistka. Kohorta minimalno invazivne zamjene aortnog zalistka bila je povezana s nižim stopama perioperativne smrtnosti (1,9% naspram 3,3%), perioperativne transfuzije (36% naspram 52,4%), zatajenja bubrega (2,5% naspram 4,2%), i duljina boravka u JIL-u (ponderirana srednja razlika od -0,6 dana) i bolnici (-1,34 dana) (37). Dvije kohorte nisu pokazale značajnu razliku u stopama neuroloških događaja, fibrilacije atrijske, implantata pacemakera i infarkta miokarda.

3.1.2. Razlika između TAVR i minimalno invazivne zamjene aortnog zalistka

Malo je studija izravno uspoređivalo TAVR i minimalno invazivne zamjene AZ-a. Retrospektivna analiza pacijenata s teškim AS-om koji su bili podvrgnuti ili TAVR-u, putem transapikalnog ili transfemoralnog pristupa, ili minimalno invazivne AVR putem desne torakotomije s valvulom bez šavova. Nakon analize sklonosti, uspoređeno je 37 podudarnih parova. Stopa bolničkog mortaliteta bila je 8,1% u skupini TAVR i 0% u skupini minimalno invazivnih zamjena AZ (38). Stope moždanog udara i prolaznog ishemijskog napada bile su 5,4% i 2,7% u skupini TAVR, u skladu s gore navedenim pristupima, pri čemu se nijedan nije pojavio u skupini minimalno invazivnih AVR u

srednjem razdoblju praćenja od 13 mjeseci. Iako nije statistički značajno, stope preživljenja bile su veće u kohorti minimalno invazivnih zamjena AZ u usporedbi s TAVR (91,6% u odnosu na 78,6% nakon 1 godine i 91,6% naspram 66,2% nakon 2 godine (HR =0,7; 95% CI, 0,7 do 49,8; P=0,1)). Kohorta TAVR pokazala je veće stope blagog i umjerenog paravalvularnog isticanja (37,8% odnosno 27%) u usporedbi s kohortom mini AZ (2,7% blago i 0% umjereno) (39).

Literatura navodi o sličnim rezultatima s retrospektivnom analizom rezultata sklonosti uspoređujući TAVR i minimalno invazivne zamjene AZ-a sa zaliskom bez šavova u visokorizičnih pacijenata. Izvještava o incidenciji aortne regurgitacije od 13,5% u skupini TAVR naspram 0% u skupini mini AZ (P=0,27) i kumulativnom preživljenju od 86,5% naspram 97,3% (P=0,015) u skupinama TAVR odnosno minimalno invazivne zamjene AZ-a, s prosječnim praćenjem od 18,9 mjeseci (40).

Analiza podudarnih transfemoralnih TAVR i minimalno invazivnih AVR parova nije pokazala razliku u 30-dnevnoj smrtnosti. Transfemoralni TAVR bio je povezan s višom stopom postoperativnog moždanog udara u usporedbi s minimalno invazivnom zamjenom AZ, ali nižom incidencijom postoperativne fibrilacije atrijske (41).

3.1.3. Usporedba minimalno invazivne sternotomije i potpune sternotomije za zamjenu aortnog zaliska

Minimalno invazivna sternotomija povezana je s minimalnom traumom, nudi bolju stabilnost prsne kosti i prsnog koša, pruža vrhunski estetski ishod i ubrzava proces zacjeljivanja uz minimalnu sternalnu dehiscenciju rana. Međutim, ograničavajući pogled minimalno invazivne sternotomije na operativno polje sprječava kirurga da ima odgovarajući pogled na postupak i ometa pristup uzlaznoj aorti. Osim toga, to može dovesti do duljeg vremena postupka (42). Stoga je minimalno invazivna zamjena AZ tehnički izazovniji za kardiokirurga i zahtijeva dodatne vještine.

Dugotrajno vrijeme rada i kardiopulmonalne premosnice (CPB) smatraju se nekim od nedostataka mini-AVR metode. Otkriveno je da produljeni CPB i operativno vrijeme dovode pacijente u rizik od komplikacija. Djelomičnim rezanjem prsne kosti,

kontraktilnost punjenja miokarda i ventrikularnog punjenja teško je procijeniti. Zabilježeno je da produljenje CPB-a tijekom 30 minuta povećava rizik od postoperativne smrtnosti i pobola (43). Utvrđeno je da su operativno vrijeme i CPB dulji za minimalno invazivnu sternotomiju nego za potpunu sternotomiju.

Minimalno invazivna sternotomija povezana je s minimalnim postoperativnim krvarenjem; Uzrokuje manju traumu i minimalan upalni odgovor. Metaanaliza randomiziranih kontroliranih ispitivanja (RCT) i nije pronašla razliku u gubitku krvi između mini-sternotomije i potpune sternotomije. Navedene su razlike od 230 ml drenaže između dviju terapijskih skupina. Postoperativna drenaža u konvencionalnoj skupini koja je primala sternotomiju viša je od one u skupini koja je primala mini-sternotomiju. Istraživanja su otkrila jednaku učestalost re-sternotomije sekundarne krvarenju ili perikardnoj tamponadi između dvije terapijske skupine (44). Nadalje za ta dva postupka jednako su zabilježene infekcije dubokih sternalnih rana.

Duljina boravka u bolnici značajan je čimbenik za predviđanje morbiditeta i smrtnosti. Literatura navodi da su pacijenti s punom sternotomijom imali duže trajanje boravka u bolnici od onih u skupini koja je primala minimalno invazivne sternotomiju. Utvrđeno je da trajanje boravka u bolnici bilo kraće u skupini koja je primala minimalno invazivne sternotomiju nego u skupini koja je primala cijelu sternotomiju. Duljina boravka na intenzivnoj njezi blago je produljena za pacijente koji su imali potpunu sternotomiju (40). Važno je napomenuti da je malo studija imalo sličan ishod u pogledu smanjenja trajanja boravka na intenzivnoj njezi među minimalno invazivnim pacijentima sa sternotomijom. Pregled literature otkriva da pacijenti s minimalno invazivnom AVR imaju veću stopu fibrilacije atrijske.

3.1.4. Klinički pristup pri odabiru metode liječenja aortalnih zalistaka

Aortna valvularna bolest predstavlja značajan medicinski problem koji zahtijeva cjeloviti klinički pristup. Ovaj odjeljak pruža pregled kliničkog pristupa liječenju aortne valvularne bolesti. Opisani su dijagnostički postupci, konzervativne metode liječenja i kirurške opcije koje se primjenjuju u različitim fazama bolesti. Također se ističe važnost

individualiziranog pristupa svakom pacijentu kako bi se postigao optimalni ishod liječenja.

Pravilna dijagnoza aortne valvularne bolesti temelji se na integraciji anamneze, fizikalnog pregleda, laboratorijskih testova i slikovnih pretraga. Anamneza će obuhvatiti detaljan pregled simptoma pacijenta, uključujući bol u prsima, nedostatak daha, umor i nesvjestice. Fizikalni pregled će se usredotočiti na auskultaciju srca kako bi se detektirali karakteristični zvukovi, poput šumova ili promjena srčanog ritma. Laboratorijski testovi će obuhvatiti analizu krvi za procjenu razine srčanih enzima i lipidnog profila. Slikovne pretrage, poput ehokardiografije i magnetske rezonance srca, pružaju detaljan prikaz aortne valvule, njenog oblika, veličine i funkcionalnosti.

Konzervativne metode liječenja primjenjuju se u ranim fazama bolesti ili kod pacijenata koji nisu dobri kandidati za kirurški zahvat. Uzimanje odgovarajućih lijekova može pomoći u kontroli simptoma i usporiti napredovanje bolesti. Antihipertenzivi se koriste za kontrolu krvnog tlaka, a diuretici se mogu primijeniti za smanjenje opterećenja srca. Beta blokatori mogu se koristiti za regulaciju srčanog ritma. Redovito praćenje stanja pacijenta i promjene životnog stila, poput izbjegavanja napornih tjelesnih aktivnosti i zdrave prehrane, također su važni u održavanju optimalnog zdravlja srca.

Kirurška intervencija se preporučuje kod pacijenata s teškom aortnom stenozom ili insuficijencijom, ili kada konzervativno liječenje više nije učinkovito. Ovisno o specifičnim karakteristikama pacijenta i težini bolesti, mogu se primijeniti različite kirurške opcije. Aortna valvuloplastika se provodi kada je moguće očuvati i popraviti postojeću aortnu valvulu. Zamjena aortne valvule može biti mehanička (umjetna) ili biološka (iz humane ili životinjske tkivne valvule). Odluka o vrsti zamjene ovisi o dobi pacijenta, komorbiditetima i individualnim čimbenicima. Kirurška terapija zahtijeva pažljivu procjenu rizika i koristi za svakog pacijenta.

Napredak u medicini omogućio je razvoj inovativnih terapija za liječenje aortne valvularne bolesti. Transkutanena aortna valvuloplastika (TAVI) je minimalno invazivna tehnika u kojoj se umetanje biološke ili mehaničke valvule provodi putem katetera. Ova tehnika je posebno korisna za pacijente s visokim rizikom od operacije ili onima koji nisu kandidati za otvorenu kirurgiju. Minimalno invazivna aortna zamjena valvule (MIAVR) također je inovativna tehnika koja smanjuje postoperativne komplikacije i oporavak.

Klinički pristup liječenju aortne valvularne bolesti zahtijeva pažljivu dijagnostiku, individualizirani pristup i multidisciplinarni tim. Dijagnostički postupci, konzervativne metode liječenja i kirurške opcije trebaju se prilagoditi pacijentu, uzimajući u obzir dob, opće zdravstveno stanje i preferencije. Inovativne terapije mogu pružiti nove mogućnosti za pacijente koji nisu prikladni za tradicionalne kirurške zahvate. Kombinacija medicinske terapije i kirurških intervencija ima za cilj poboljšati kvalitetu života pacijenata i smanjiti rizik od komplikacija.

3.2. ULOGA MEDICINSKE SESTRE U ZBRINJAVANJU KARDIOKIRURŠE RANE

Zbrinjavanje operativne rane provodi multidisciplinarni tim; međutim, to je pretežno aktivnost koju vode medicinske sestre. Kirurška rana definirana je kao rana nastala kada se napravi rez skalpelom ili drugim oštrim uređajem za rezanje, a zatim zatvori u operacijskoj sali šavom, spajalicom, ljepljivom trakom ili ljepilom, što rezultira bliskim približavanjem rubovima kože. Kirurške rane najčešće su rane koje se vide u zdravstvenim ustanovama, s jednim kirurškim zahvatom godišnje na svake 22 osobe u svijetu. Infekcije kirurškog mjesta komplikacije su povezane s bilo kojim kirurškim zahvatom, ipak su bolnička infekcija koju je moguće spriječiti. Neki stručnjaci procjenjuju da će do 9,5% bolničkih kirurških zahvata imati infekciju kirurške rane (IKM) (45). Infekcije kirurške rane predstavljaju značajan teret u odnosu na morbiditet i mortalitet pacijenata i dodatne troškove za zdravstvene sustave diljem svijeta. Sadašnje procjene pokazuju da rane čine gotovo 4% ukupnih troškova zdravstvenog sustava i taj udio raste.

Kroz literaturu, IKM su bili povezani s čimbenicima uključujući stariju dob, pothranjenost, metaboličke bolesti, pušenje, pretilost, hipoksiju i imunološku supresiju. Štoviše, čimbenici poput primjene kožnih antiseptika, prijeoperativnog brijanja, antibiotske profilakse, prijeoperativne pripreme kože, neadekvatne sterilizacije instrumenata, kirurških drenaža, kirurškog pilinga ruku i tehnika previjanja bili su među najčešće prijavljenim čimbenicima rizika (46). Najkritičnije pitanje u sprječavanju

infekcija na mjestu kirurškog zahvata je potpuna i apsolutna usklađenost zdravstvenih djelatnika s preporukama u smjernicama prevencije.

Kontaminacija rane može se spriječiti primjenom određenih smjernica medicinskih sestara i drugih zdravstvenih djelatnika kojima se rizik od IKM-a smanjuje na najmanju moguću mjeru. Radnje kao što su pridržavanje cjelokupnog osoblja smjernica za sprječavanje IKM-a uključujući higijensku praksu i ispravno čišćenje operacijske dvorane između operacija primjeri su mjera koje mogu smanjiti opterećenje IKM-a u svim zdravstvenim ustanovama.

Budući da se većina IKM-a može izbjeći, sve pojedinosti preoperativne, intraoperativne i postoperativne skrbi treba istražiti i ocijeniti kako bi se određene visokokvalitetne radnje temeljile na dokazima. Prevencija IKM-a je ravnoteža između štete, cijene i vrijednosti za pacijenata. Kardiokirurški pacijenti, koji se tijekom perioperativnog razdoblja susreću s brojnim stručnjacima za zdravstvenu skrb, oslanjaju se na medicinsku sestru u operacijskim dvoranama kako bi pružili prikladnu skrb kako bi osigurali prevenciju IKM-a (24,47). To jest, medicinske sestre u operacijskim dvoranama odgovorne su za provođenje higijenskih i aseptičkih načela kako bi se zaustavilo i ograničilo širenje infekcija. Uz to, medicinske sestre na kirurškim odjelima odgovorne su za perioperativnu skrb zajedno s različitim stručnjacima u posadi.

Medicinske sestre imaju glavnu sveobuhvatnu ulogu i kontinuiranu skrb u sprječavanju infekcija na mjestu kirurške rane nakon zamjene aortalnih zalisaka. Stoga mogu modificirati čimbenike rizika od IKM-a u svojoj svakodnevnoj praksi, poput nepravilne higijene ruku i pripreme kože, kako bi spriječili IKM-a. Organizacije koje rade na području prevencije IKM-a, kao što su Centar za kontrolu i prevenciju bolesti (CDC) i Nacionalni Institut za zdravlje i kliničku izvrsnost (NICE). Međutim, poštivanje preporučene provedbe u skladu sa smjernicama za prevenciju IKM i dalje je nisko među medicinskim sestrama. Brojne studije su izvijestile da su na pravilnu praksu prevencije infekcije među medicinskim sestrama utjecale neke prepreke, kao što su nedostatak znanja, resursa i preventivnih smjernica, nedostatak izravnog uključivanja, nedostatak posvećenog vremena za provedbu aktivnosti poboljšanja, nedostatak posvećenog vremena za osposobljavanje i edukaciju, loša komunikacija, nedostatak svijesti o potrebi rješavanja problema, nedostatak podataka za podršku i praćenje napora za poboljšanje,

nepohađanje ili ne - usklađenost s obrazovnim aktivnostima, nepostojanje lokalnih standardnih operativnih protokola (SOP) ili priručnika za provedbu prevencije infekcija povezanih sa zdravstvenom skrbi (48).

3.2.1. Procjena i dokumentacija o njezi rane

Točna procjena i dokumentiranje operativne rane od strane zdravstvenih djelatnika ključan je za učinkovito zbrinjavanje rana i prevenciju pojave infekcije. Sveobuhvatno procjena rane i dokumentacija ima potencijal za smanjenje učestalosti IKM-a nakon zamjene aortalnog zaliska, morbiditet i smrtnost, te ekonomski teret pacijenta i zdravstvenog sustava. Zbrinjavanje IKM-a i zaštita kirurških pacijenata određuju se prema točnoj procjeni rane i dokumentacija provedenog. Zdravstveni djelatnici imaju smjernice koje navode da prevencija IKM-a treba biti usredotočena na preoperativnu, intraoperativnu i postoperativnu procjena i samo zbrinjavanje ako se razvije infekcija (49). Dokumentacija kirurške rane pruža pravni i potpuni zapis o povijesti zdravlja pacijenata, procjena ishoda kirurške rane, dijagnostičke pretrage, planove prevencije i liječenje. Važnost procjene kirurške rane i dokumentacija za smanjenje IKM komplikacija je sve poznatija. Procjena rane, uključujući izravno promatranje kirurških rana je najtočnija tehnika za identifikaciju IKM-a nakon operacija na aortalnim zaliscima.

Na temelju dokaza, smjernice preporučuju da se akutne rane procjenjuju svakodnevno ili nakon svake promjene obloga. Rane treba ponovno procijeniti nakon primanja pacijenta iz operacijske dvorane ili ako se rana značajno pogoršava, i razvija neugodan miris ili gnojne eksudate. Iz ovih smjernica preporučuje se ispravna procjena rane budući da upravo to usmjerava medicinski tretman i identificira probleme tijekom procesa oporavka (50). Opsežna procjena rane je najbolji način da se utvrdi da li rana cijeli per primam i da li je rana dosegla željeni cilj oporavka.

Sveobuhvatna i kontinuirana evaluacija uključuje vrstu rane, etiologiju rane, trajanje cijeljenja, anatomske mjesto rane te dimenzije rane koje trebaju biti evidentirane kroz sestrinsku dokumentaciju. Kliničke karakteristike dna i ruba rane, karakteristike okolne kože, eksudat, faza cijeljenja rane, znakove i simptome upale ili infekcije treba

dokumentirati digitalnom fotografijom ili kroz grafički prikaz u sestrijskoj dokumentaciji. Svjetska unija za liječenje rana (WUWHS) preporučila je da procjena simptoma infekcije rane uključuje povećanje dimenzija rane, mirisa, dehiscencija rane ili puknuće šavova (37). Ove preporuke pružaju široke smjernice za samu procjenu rane. Međutim, uočeno je da postoje nedostaci o tome koji instrumenti se mogu koristiti za evaluaciju kirurške rane nakon operacije dojke i kako dobivene informacije dokumentirati. Zbrinjavanje infektivnih kirurških rana je svjetski problem, i odgovarajuća dokumentacija procesa rane, evaluacija, intervencije i ishodi pacijenata je veliki izazov za cjelokupni zdravstveni sustav i medicinske sestre. Točna dokumentacija rane procjena i samo zbrinjavanje važno je za rano prepoznavanje i ranu intervenciju također se pokazalo da olakšava učinkovita komunikacija u multidisciplinarnoj zdravstvenoj njezi cijelog kirurškog tima.

3.2.2. Plan zdravstvene njege nakon operacije na aortalnom zalisku

Infekcija kirurške rane je česta i ozbiljna komplikacija koja nastaje nakon kirurškog zahvata. Utječe na proces zacjeljivanja inhibiranjem zatvaranja rana i može uzrokovati tešku infekciju, a ponekad i smrt. Stoga je potrebno izraditi plan zdravstvene njege za prevenciju infekcije kirurške rane nakon operacije aortalnih zalisaka kako bi se osiguralo učinkovito zbrinjavanje pacijenata. Izrada plana zdravstvene njege medicinska sestra počinje utvrđivanjem pacijentovih problema, odnosno potreba za zdravstvenom njegom. Planiranje zdravstvene njege obuhvaća (51):

- utvrđivanje prioriteta
- definiranje ciljeva
- planiranjem intervencija.

Intervencije koje planira i provodi medicinska sestra odnose se na neposrednu fizičku pomoć, motiviranje, vođenje, usmjeravanje i osiguravanje socijalne podrške, te edukaciju i savjetovanje. Cjelokupni plan zdravstvene njege sadržava dijagnoze ciljeve i intervencije, te prostor predviđen za evaluaciju.

Moguće sestrinske dijagnoze (52):

- Visok rizik za infekciju u/s poremećaja integriteta kože
- Narušeni integritet kože u/s poremećajem zaštitne funkcije kože što se očituje učestalom manipulacijom tijekom prevoja kirurške rane
- Akutna bol (operativna rana, 6/10) u/s operativnim mjestom što se očituje pacijentovom izjavom „Boli me mjesto gdje sam operiran, molim Vas pomozite mi“

Visok rizik za infekciju u/s poremećaja integriteta kože

Cilj: Pacijent neće razviti infekciju kirurške rane za vrijeme hospitalizacije

Sestrinske intervencije:

1. Osigurati aseptične uvijete tijekom prevoja kirurške rane
2. Pripremiti pribor za prevoj
3. Promatrati boju, veličinu, količinu drenaže i okolnu iritaciju kože
4. Koristiti sterilan pribor
5. Pravilno provesti higijenu ruku
6. Paziti da ne dođe do kontaminacije pribora za vrijeme previjanja
7. Njegovati okolnu kožu da ne dođe do oštećenja integriteta zbog prevoja
8. Pratiti vitalne funkcije tri puta dnevno
9. Evidentirati sve promjene operativne rane
10. Osigurati pravilnu prehranu za potporu zacjeljivanja rane
11. Osigurati dovoljan unos tekućine
12. Sve provedene postupke dokumentirati.

Evalvacija: Cilj je postignut, pacijent nije razvio infekciju kirurške rane za vrijeme hospitalizacije (52).

Narušeni integritet kože u/s poremećajem zaštitne funkcije kože što se očituje učestalom manipulacijom tijekom svakodnevnog prevoja kirurške rane

Cilj: Pacijent neće razviti oštećenje integriteta kože zbog učestalih prevoja kirurške rane

Sestrinske intervencije:

- Održavati strogu asepsu za njegu kirurške rane
- Prije uporabe provjeriti jesu li svi korišteni proizvodi pravilno dezinficirani ili sterilizirani
- Promijeniti zavoje koji su zaprljani ili mokri
- Pomoći pacijentu u provođenju odgovarajuće higijene kože
- Pravilno odložiti zaprljanu posteljinu
- Provjerite jesu li svi spremnici za tekućinu pokriveni ili zatvoreni
- Nositi rukavice prilikom rukovanja izlučevinama pacijenta
- Uputiti pacijenta da obavlja higijenu ruku prilikom rukovanja hranom
- Utrljavati hidratantne kreme na mjesta gdje može doći do oštećenja integriteta kože
- Educirati pacijenta o simptomima pojave infekcije kirurške rane
- Sve provedene postupke evidentirati.

Evaluacija: Cilj je postignut, pacijent nije razvio oštećenje integriteta kože zbog svakodnevnih prevoja kirurške rane (51).

Akutna bol (operativna rana, 6/10) u/s operativnim mjestom što se očituje pacijentovom izjavom „Boli me mjesto gdje sam operiran, molim Vas pomozite mi“

Cilj: Pacijentov intenzitet boli biti će manji tijekom hospitalizacije

Sestrinske intervencije:

- Procijeniti intenzitet boli kod pacijenta pomoću ljestvice za ocjenjivanje boli, mjesta i čimbenika koji izazivaju bol
- Pratiti vitalne znakove, osobito puls i krvni tlak, svakih 5 minuta dok bol ne prestane
- Procijeniti odgovor na lijekove svakih 5 minuta
- Osigurati ugodno okruženje
- Podignuti uzglavlje kreveta ako nije kontraindicirano

- Educirati pacijenta kako razlikovati bol na mjestu kirurške rane od simptoma dugotrajnog ležanja
- Primijeniti propisani analgetik po odredbi liječnika
- Pratiti i evidentirati sve promijene vezane uz disanje (51).

Evaluacija: Cilj je postignut, pacijent je za vrijeme hospitalizacije imao manji intenzitet boli.

4. ZAKLJUČAK

Pretraživanjem literature potvrđuje se da je minimalno invazivna zamjena aortalnog zaliska sigurna opcija. Utvrđeno je da je sličan broj komplikacija uočen između dviju skupina. Međutim, minimalno invazivna sternotomija rezultira boljim kozmetičkim učinkom. Pregled literature, potvrđuje da minimalno invazivna sternotomija smanjuje duljinu boravka u bolnici i JIL-u, stoga je utvrđeno da je isplativa. Međutim, minimalno invazivna sternotomija zahtijeva više kirurške stručnosti u usporedbi s potpunom sternotomijom. Operativno vrijeme klasične sternotomije kraće je od minimalno invazivne sternotomije. Minimalno invazivna zamjena aortalnog zaliska je siguran i ponovljiv postupak koji nije povezan s produljenim vremenom klemene aorte ili vremenom ekstrakorporealne cirkulacije vremenom premosnice u usporedbi s potpunom sternotomijom, stoga je to vrijedna i sigurna opcija liječenja.

Tijekom perioperativnog razdoblja pacijenti se susreću sa više zdravstvenih djelatnika koji su izravno ili neizravno uključeni u modificiranje čimbenika odgovornih za zbrinjavanje kirurške rane nakon zamjene aortalnog zaliska. Preoperativno je bitno identificirati i riješiti promjenjive čimbenike rizika te prikladno savjetovati pacijenta u vezi s očekivanim rizikom. Iako proces probira često provodi medicinska sestra, o rizicima se obično razgovara s kirurgom tijekom procesa pristanka. Intraoperativno osoblje operacijske dvorane odgovorno je za održavanje sterilnosti i osiguravanje optimalnog vremena u dvorani, temperature i dostupnih instrumenata. Postoperativno će medicinske sestre svojim intervencijama utjecati na oporavak, a time i na postoperativne stope infekcije kirurške rane nakon operacije na aortalnog zaliska.

5. LITERATURA

1. Chester AH, El-Hamamsy I, Butcher JT, Latif N, Bertazzo S, Yacoub MH. The living aortic valve: From molecules to function. *Glob Cardiol Sci Pract.* 2014;2014(1):52-77.
2. Yacoub MH, Cohn LH. Novel approaches to cardiac valve repair: from structure to function: Part II. *Circulation.* 2004;109(9):1064-72.
3. El Khoury G, de Kerchove L. Principles of aortic valve repair. *J Thorac Cardiovasc Surg.* 2013;145(3):26-9.
4. Iung B, Baron G, Butchart EG, Delahaye F, Gohlke-Bärwolf C, Levang OW, Tornos P, Vanovershelde JL, Vermeer F, Boersma E, Ravaut P, Vahanian A. A prospective survey of patients with valvular heart disease in Europe: The Euro Heart Survey on Valvular Heart Disease. *Eur Heart J.* 2003;24(13):1231-43.
5. Carr JA, Savage EB. Aortic valve repair for aortic insufficiency in adults: a contemporary review and comparison with replacement techniques. *Eur J Cardiothorac Surg.* 2004;25(1):6-15.
6. Aicher D, Fries R, Rodionychewa S, Schmidt K, Langer F, Schäfers HJ. Aortic valve repair leads to a low incidence of valve-related complications. *Eur J Cardiothorac Surg.* 2010;37(1):127-32.
7. Anderson RH. Clinical anatomy of the aortic root. *Heart.* 2000;84(6):670-3.
8. Underwood MJ, El Khoury G, Deronck D, Glineur D, Dion R. The aortic root: structure, function, and surgical reconstruction. *Heart.* 2000;83(4):376-80.
9. Crooke PS, Beavan LA, Griffin CD, Mazzitelli D, Rankin JS. A geometric model of the normal human aortic root and design of a fully anatomic aortic root graft. *Innovations (Phila).* 2015;10(1):57-62.
10. Kim M, Roman MJ, Cavallini MC, Schwartz JE, Pickering TG, Devereux RB. Effect of hypertension on aortic root size and prevalence of aortic regurgitation. *Hypertension.* 2016;28(1):47-52.
11. de Kerchove L, El Khoury G. Anatomy and pathophysiology of the ventriculo-aortic junction: implication in aortic valve repair surgery. *Ann Cardiothorac Surg.* 2013;2(1):57-64.

12. Khelil N, Sleilaty G, Palladino M, Fouda M, Escande R, Debauchez M, Di Centa I, Lansac E. Surgical anatomy of the aortic annulus: landmarks for external annuloplasty in aortic valve repair. *Ann Thorac Surg.* 2015;99(4):1220-6.
13. de Kerchove L, Jashari R, Boodhwani M, Duy KT, Lengelé B, Gianello P, Mosala Nezhad Z, Astarci P, Noirhomme P, El Khoury G. Surgical anatomy of the aortic root: implication for valve-sparing reimplantation and aortic valve annuloplasty. *J Thorac Cardiovasc Surg.* 2015;149(2):425-33.
14. Schäfers HJ, Schmied W, Marom G, Aicher D. Cusp height in aortic valves. *J Thorac Cardiovasc Surg.* 2013;146(2):269-74.
15. Gillinov AM, Mihaljevic T, Blackstone EH, George K, Svensson LG, Nowicki ER, Sabik JF, Houghtaling PL, Griffin B. Should patients with severe degenerative mitral regurgitation delay surgery until symptoms develop? *Ann Thorac Surg.* 2010;90(2):481-8.
16. Svensson LG, Adams DH, Bonow RO, Kouchoukos NT, Miller DC, O'Gara PT, Shahian DM, et al. Aortic valve and ascending aorta guidelines for management and quality measures: executive summary. *Ann Thorac Surg.* 2013;95(4):1491-505.
17. Sharma V, Suri RM, Dearani JA, Burkhart HM, Park SJ, Joyce LD, Li Z, Schaff HV. Expanding relevance of aortic valve repair-is earlier operation indicated? *J Thorac Cardiovasc Surg.* 2014;147(1):100-7.
18. Boodhwani M, de Kerchove L, Glineur D, Poncelet A, Rubay J, Astarci P, Verhelst R, Noirhomme P, El Khoury G. Repair-oriented classification of aortic insufficiency: impact on surgical techniques and clinical outcomes. *J Thorac Cardiovasc Surg.* 2009;137(2):286-94.
19. Aicher D, Kuniyama T, Abou Issa O, Brittner B, Gräber S, Schäfers HJ. Valve configuration determines long-term results after repair of the bicuspid aortic valve. *Circulation.* 2011;123(2):178-85.
20. Boodhwani M, de Kerchove L, Glineur D, Rubay J, Vanoverschelde JL, Noirhomme P, El Khoury G. Repair of regurgitant bicuspid aortic valves: a systematic approach. *J Thorac Cardiovasc Surg.* 2010;140(2):276-284.
21. Sadovnick AD, Armstrong H, Rice GP, Bulman D, Hashimoto L, Paty DW, Hashimoto SA, Warren S, Hader W, Murray TJ. A population-based study of multiple sclerosis in twins: update. *Ann Neurol.* 2013;33(3):281-5.

22. Jeanmart H, de Kerchove L, El Bitar F, Glineur D, Vandyck M, Noirhomme P, El Khoury G. Tricuspidation of quadricuspid aortic valve: case reports. *J Heart Valve Dis.* 2007;16(2):148-50.
23. Boodhwani M, de Kerchove L, Glineur D, Rubay J, Vanoverschelde JL, Van Dyck M, Noirhomme P, El Khoury G. Aortic valve repair with ascending aortic aneurysms: associated lesions and adjunctive techniques. *Eur J Cardiothorac Surg.* 2011;40(2):424-8.
24. David TE, Feindel CM, Armstrong S, Maganti M. Replacement of the ascending aorta with reduction of the diameter of the sinotubular junction to treat aortic insufficiency in patients with ascending aortic aneurysm. *J Thorac Cardiovasc Surg.* 2007;133(2):414-8.
25. Price J, De Kerchove L, Glineur D, Vanoverschelde JL, Noirhomme P, El Khoury G. Risk of valve-related events after aortic valve repair. *Ann Thorac Surg.* 2013;95(2):606-12.
26. Ding S, Lin F, Gillespie, BM. Surgical Wound Assessment and Documentation of Nurses: An Integrative Review. *Journal of Wound Care.* 2016;25, 232-240.
27. Glauber M, Miceli A, Gilmanov D, et al. Right anterior minithoracotomy versus conventional aortic valve replacement: A propensity score matched study. *J Thorac Cardiovasc Surg* 2013;145:1222-6.
28. Sharony R, Grossi EA, Saunders PC, et al. Minimally invasive aortic valve surgery in the elderly: a case-control study. *Circulation* 2003;108(1):43-7.
29. Bening C, Hamouda K, Oezkur M, et al. Rapid deployment valve system shortens operative times for aortic valve replacement through right anterior minithoracotomy. *J Cardiothorac Surg* 2017;12:27.
30. Martínez-Comendador J, Castaño M, Gualis J, et al. Sutureless aortic bioprosthesis. *Interact Cardiovasc Thorac Surg* 2017;25:114-21.
31. Reser D, Walser R, van Hemelrijk M, et al. Long-Term Outcomes after Minimally Invasive Aortic Valve Surgery through Right Anterior Minithoracotomy. *Thorac Cardiovasc Surg* 2017;65:191-7.
32. Reardon MJ, Van Mieghem NM, Popma JJ, et al. Surgical or Transcatheter Aortic-Valve Replacement in Intermediate-Risk Patients. *N Engl J Med* 2017;376:1321-31.

33. Popma JJ, Deeb GM, Yakubov SJ, et al. Transcatheter Aortic-Valve Replacement with a Self-Expanding Valve in Low-Risk Patients. *N Engl J Med* 2019;380:1706-15.
34. Aicher D, Langer F, Lausberg H, Bierbach B, Schäfers HJ. Aortic root remodeling: ten-year experience with 274 patients. *J Thorac Cardiovasc Surg.* 2007;134(4):909-15.
35. Boodhwani M, El Khoury G. Aortic valve repair: a glimpse into the future. *Eur J Cardiothorac Surg.* 2012;41(1):2-3.
36. Kirtane AJ, Leon MB. The Placement of Aortic Transcatheter Valve (PARTNER) trial: clinical trialist perspective. *Circulation* 2012;125:3229-32.
37. Nguyen TC, Terwelp MD, Thourani VH, et al. Clinical trends in surgical, minimally invasive and transcatheter aortic valve replacement†. *Eur J Cardiothorac Surg* 2017;51:1086-92.
38. Johnston DR, Roselli EE. Minimally invasive aortic valve surgery: Cleveland Clinic experience. *Ann Cardiothorac Surg* 2015;4:140-7.
39. Iung B, Cachier A, Baron G, et al. Decision-making in elderly patients with severe aortic stenosis: why are so many denied surgery? *Eur Heart J* 2005;26:2714-20.
40. Leon MB, Smith CR, Mack M, et al. Transcatheter aortic-valve implantation for aortic stenosis in patients who cannot undergo surgery. *N Engl J Med* 2010;363:1597-607.
41. Smith CR, Leon MB, Mack MJ, et al. Transcatheter versus surgical aortic-valve replacement in high-risk patients. *N Engl J Med* 2011;364:2187-98.
42. Mack MJ, Leon MB, Smith CR, et al. 5-year outcomes of transcatheter aortic valve replacement or surgical aortic valve replacement for high surgical risk patients with aortic stenosis (PARTNER 1): a randomised controlled trial. *Lancet* 2015;385:2477-84.
43. Leon MB, Smith CR, Mack MJ, et al. Transcatheter or Surgical Aortic-Valve Replacement in Intermediate-Risk Patients. *N Engl J Med* 2016;374:1609-20.
44. Thourani VH, Kodali S, Makkar RR, et al. Transcatheter aortic valve replacement versus surgical valve replacement in intermediate-risk patients: a propensity score analysis. *Lancet* 2016;387:2218-25.
45. Moustafa MA, Abdelsamad AA, Zakaria G, et al. Minimal vs median sternotomy for aortic valve replacement. *Asian Cardiovasc Thorac Ann* 2007;15:472-5.

46. Plass A, Scheffel H, Alkadhi H, et al. Aortic valve replacement through a minimally invasive approach: preoperative planning, surgical technique, and outcome. *Ann Thorac Surg* 2009;88:1851-6.
47. Miceli A, Murzi M, Gilmanov D, et al. Minimally invasive aortic valve replacement using right minithoracotomy is associated with better outcomes than ministernotomy. *J Thorac Cardiovasc Surg* 2014;148:133-7.
48. Brown ML, McKellar SH, Sundt TM, et al. Ministernotomy versus conventional sternotomy for aortic valve replacement: a systematic review and meta-analysis. *J Thorac Cardiovasc Surg* 2009;137:670-9.
49. Murtuza B, Pepper JR, Stanbridge RD, et al. Minimal access aortic valve replacement: is it worth it? *Ann Thorac Surg* 2008;85:1121-31.
50. Kirmani BH, Jones SG, Malaisrie SC, et al. Limited versus full sternotomy for aortic valve replacement. In *Cochrane Database of Systematic Reviews*. John Wiley & Sons, Ltd. 2007.
51. Phan K, Xie A, Di Eusanio M, et al. A meta-analysis of minimally invasive versus conventional sternotomy for aortic valve replacement. *Ann Thorac Surg* 2014;98:1499-511.
52. Fattouch K, Moscarelli M, Del Giglio M, et al. Non-sutureless minimally invasive aortic valve replacement: mini-sternotomy versus mini-thoracotomy: a series of 1130 patients. *Interact Cardiovasc Thorac Surg* 2016;23:253-8.
53. Miceli A, Gilmanov D, Murzi M, et al. Minimally invasive aortic valve replacement with a sutureless valve through a right anterior mini-thoracotomy versus transcatheter aortic valve implantation in high-risk patients. *Eur J Cardiothorac Surg* 2016;49:960-5.
54. Santarpino G, Pfeiffer S, Jessl J, et al. Sutureless replacement versus transcatheter valve implantation in aortic valve stenosis: a propensity-matched analysis of 2 strategies in high-risk patients. *J Thorac Cardiovasc Surg* 2014;147:561-7.
55. Terwelp MD, Thourani VH, Zhao Y, et al. Minimally Invasive Versus Transcatheter and Surgical Aortic Valve Replacement: A Propensity Matched Study. *J Heart Valve Dis* 2017;26:146-54.

56. Cao C, Ang SC, Indraratna P, et al. Systematic review and meta-analysis of transcatheter aortic valve implantation versus surgical aortic valve replacement for severe aortic stenosis. *Ann Cardiothorac Surg* 2013;2:10-23.
57. Kodali SK, Williams MR, Smith CR, et al. Two-Year Outcomes after Transcatheter or Surgical Aortic-Valve Replacement. *N Engl J Med* 2012; 366:1686-95.
58. Glauber M, Miceli A. Minimally invasive aortic valve replacement with sutureless valve is the appropriate treatment option for high-risk patients and the "real alternative" to transcatheter aortic valve implantation. *J Thorac Cardiovasc Surg* 2016;151:610-3.
59. Sørensen LT, Hørby J, Friis E, et al. Smoking as a risk factor for wound healing and infection in surgery. *Eur J Surg Oncol*. 2002;28:815–820.
60. Nieto A, Lozano M, Moro MT, et al. Determinants of wound infections after surgery. *Zentralbl Gynakol*. 2002;124:429–433.

6. ŽIVOTOPIS

Ime i prezime: Zorica Bosančić

Datum i mjesto rođenja: 13. srpnja 1989. godine, Split

Zaposlenje: Klinički bolnički centar Split, Zavod za kardiokirurgiju

Obrazovanje:

1996.- 2004. Osnovna škola „Dugopolje“

2004.- 2008. Srednja zdravstvena škola Split

2020.-2023. Sveučilištu u Splitu, Sveučilišni odjel zdravstvenih studija

Radni staž:

2011. do danas – Zavod za kardiokirurgiju, KBC Split

Za vrijeme Covid-19 pandemije od 2020. – 2022. radila sam u Respiratornom intenzivističkom centru (RIC) pri KBC Split

Posjedujem vozačku dozvolu B kategorije, engleski jezik aktivno.