

REHABILITACIJA BOLESNIKA NAKON PERKUTANE OPERACIJE RUPTURE AHILOVE TETIVE

Nižetić, Ivona

Undergraduate thesis / Završni rad

2014

Degree Grantor / Ustanova koja je dodijelila akademski / stručni stupanj: **University of Split / Sveučilište u Splitu**

Permanent link / Trajna poveznica: <https://um.nsk.hr/um:nbn:hr:176:025618>

Rights / Prava: [In copyright](#) / [Zaštićeno autorskim pravom.](#)

Download date / Datum preuzimanja: **2025-02-16**

Repository / Repozitorij:



Sveučilišni odjel zdravstvenih studija
SVEUČILIŠTE U SPLITU

[Repository of the University Department for Health Studies, University of Split](#)



UNIVERSITY OF SPLIT



DIGITALNI AKADEMSKI ARHIVI I REPOZITORIJI

SVEUČILIŠTE U SPLITU

Podružnica

SVEUČILIŠNI ODJEL ZDRAVSTVENIH STUDIJA

PREDDIPLOMSKI SVEUČILIŠNI STUDIJ FIZIOTERAPIJA

Ivona Nižetić

**REHABILITACIJA BOLESNIKA NAKON PERKUTANE OPERACIJE RUPTURE
AHILOVE TETIVE**

Završni rad

Mentor: dr.med.,predavač Dinko Pivalica

Split, rujan 2014.

SVEUČILIŠTE U SPLITU

Podružnica

SVEUČILIŠNI ODJEL ZDRAVSTVENIH STUDIJA

PREDDIPLOMSKI SVEUČILIŠNI STUDIJ FIZIOTERAPIJA

Rad je izrađen u :

KBC SPLIT

ODSJEK ZA FIZIKALNU MEDICINU, REHABILITACIJU I REUMATOLOGIJU

Voditelj rada: dr.med. Dinko Pivalica

Rad sadrži : 33 slike, 5 grafova

ZAHVALA

Zahvaljujem se mentoru, dr.med. Dinku Pivalici za strukovno vođenje, pomoć i dobre savjete prilikom izrade završnog rada kao i za dosadašnju pomoć u školovanju.

Također se želim zahvaliti i svima koji su nesebično pristali biti ispitanici za moj rad, te su mi strpljivo dopustili kao budućem fizioterapeutu da se okušam u sakupljanju i mjerenju podataka.

Zahvaljujem se i svim ostalim profesorima i kolegama koji su mi pomogli da sakupim što više podataka i informacija koji su mi potrebni kako bih što bolje i kvalitetnije napisala ovaj rad.

SADRŽAJ :

1.UVOD	5
1.1. anatomija Ahilove tetive	6
1.1.1. krvna opskrba i inervacija Ahilove tetive	10
1.2. struktura Ahilove tetive.....	11
1.3. biomehanika Ahilove tetive.....	12
1.4. patologija Ahilove tetive.....	13
1.4.1. epidemiologija.....	14
1.4.2. etiologija.....	16
1.4.3. vrste ozljeda.....	18
1.4.4. mehanizam nastanka rupture.....	21
1.4.5. klinički znakovi rupture.....	22
2.CILJ RADA	27
3.IZVORI PODATAKA I METODE	28
4.REZULTATI	29
5.RASPRAVA	32
5.1. vrste liječenja.....	34
5.1.1. konzervativna metoda- gips.....	35
5.1.2. otvorena operacija.....	36
5.1.3. perkutani šav.....	37

5.2. rehabilitacija.....	40
5.2.1. mjere opreza i kontraindikacije za operaciju.....	41
5.2.2. primjena fizikalne terapije.....	43
6.ZAKLJUČAK.....	56
7.LITERATURA.....	57
8.SAŽETAK.....	60
SUMMARY.....	61
9.ŽIVOTOPIS.....	62

1.UVOD

Sportske ozljede ili oštećenja, koje se spominju u literaturi, uglavnom se smatraju onima nastalim mehaničkom silom. Pri tome se mehaničke sile ne smatraju samo onima koje djeluju izvana nego tu spadaju i one nastale kontrakcijama vlastitih mišića.¹ Među brojne ozljede može se uvrstiti i ruptura Ahilove tetive.

Ruptura Ahilove tetive se često događa tijekom sportskih aktivnosti, osobito kod muške populacije. Često rupturira dva do šest centimetara od hvatišta za petnu kost, kao posljedica anatomskih i biomehaničkih razloga.² Ruptura je često potpuna, rijetko parcijalna.

Danas postoje kontroverze u vezi izbora idealnog načina liječenja rupture Ahilove tetive, te se kao mogući načini liječenja navode tri odabira : konzervativna metoda gipsom, otvorena operacija i perkutana tehnika.

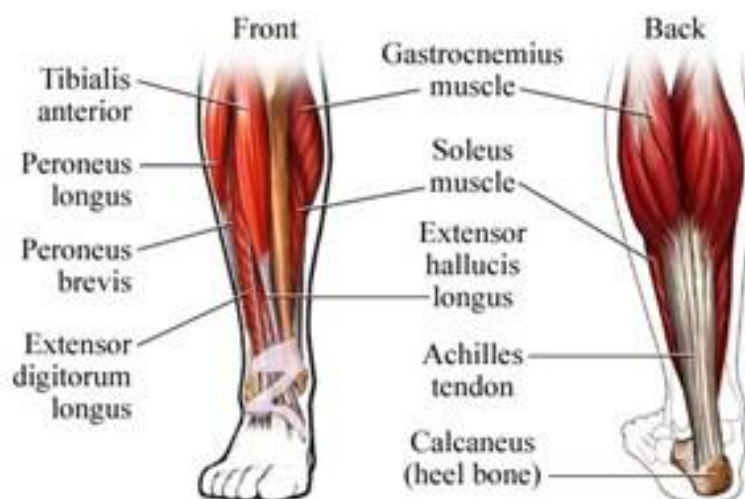
Kako god perkutani popravak rupturirane Ahilove tetive jedan je od načina liječenja te sa sobom nosi određeni rizik oštećenja suralnog živca ali i nisku stopu povreda i komplikacija same rane.

¹ Medved R. I suradnici, Sportska medicina, Jumea, Zagreb, 1987. 597-626

² Crnica S., Božić –Boto N., Korać Ž., Follow-up results of Achilles tendon rupture treatment by the method of modified percutaneous suture, Acta clin Croat 2004., 43:121-125

1.1. anatomija ahilove tetive

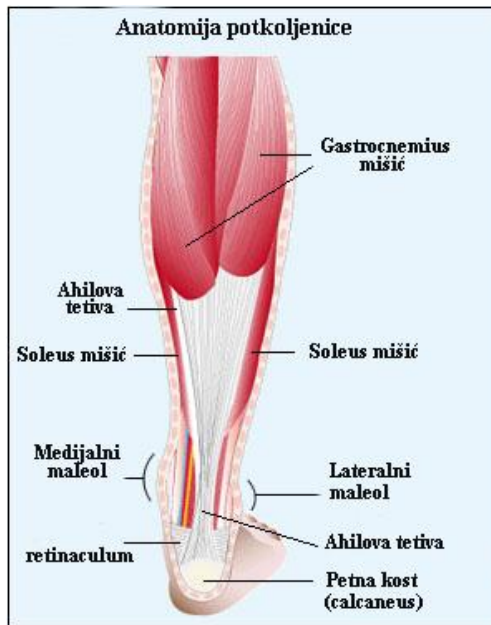
Nožni zglob (gležanj) je složeni zglob između kostiju potkoljenice i kostiju stopala, a dijeli se na gornji i donji nožni zglob. Gornji nožni zglob (art.talocruralis) je zglob između distalnog dijela tibije i fibule, s jedne strane i talusa s druge strane. Donji nožni zglob se sastoji od dva dijela : stražnjeg i prednjeg. Stražnji dio donjeg nožnog zgloba (art. Subtalaris) je zglob između talusa i kalkaneusa. Prednji dio donjeg nožnog zgloba (art.talocalcaneonavicularis) je zglob između prednjeg dijela talusa i kalkaneusa, te talusa i navikularne kosti.³ Preko nožnog zgloba prolaze tetive mišića potkoljenice koji omogućavaju gibanje stopala. Podijeljeni su u tri skupine : prednju, lateralnu i stražnju skupinu mišića (Slika1). Mišići potkoljenice prelaze na stopalo ispred poprečne osi gornjega nožnoga zgloba ili iza te osi te izvode dorzalnu fleksiju ili ekstenziju stopala. Mišići potkoljenice također prolaze i preko donjega nožnoga zgloba te izvode kretnje pronacije ili supinacije stopala, dok mišići koji se hvataju na člancima prstiju izvode fleksiju i ekstenziju prstiju.U prednju skupinu spadaju 3 mišića a to su : m.tibialis anterior, m. extensor digitorum longus, m. extensor hallucis longus a njihova uloga je prvenstveno ekstenzija stopala i prstiju.U lateralnu skupinu spadaju dva mišića, m.peroneus longus i m. peroneus brevis a vrše ekstenziju i pronaciju stopala.U stražnju skupinu spadaju m.triceps surae (Slika2.) koji se dijeli na m.gastrocnemius i m.soleus, zatim m.tibialis posterior, m.flexor digitorum longus i m.flexor hallucis longus čija je glavna uloga fleksija i supinacija stopala te fleksija prstiju.⁴



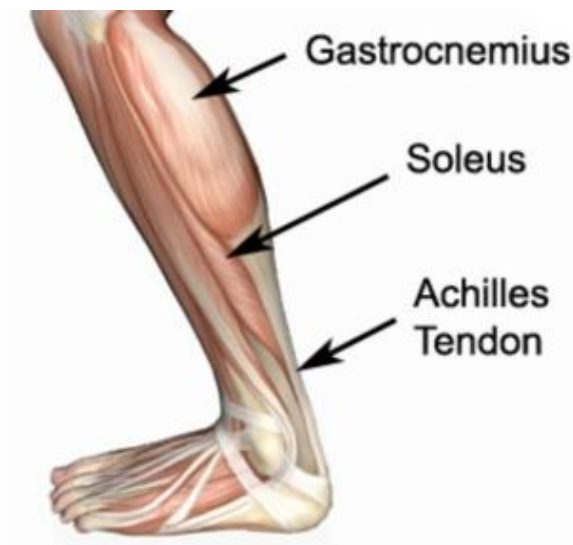
Slika1. Mišići prednje,bočne i stražnje strane potkoljenice

³ Erceg M. ,Ortopedija za studente medicine/Marinko Erceg-Split, Medicinski fakultet, 2006. 446-447

⁴ Bajek S. , Bobinac D. , Jerković R. , Malnar D. , Marić I. , Sustavna anatomija čovjeka, Rijeka, Digital point tiskara, 2007.



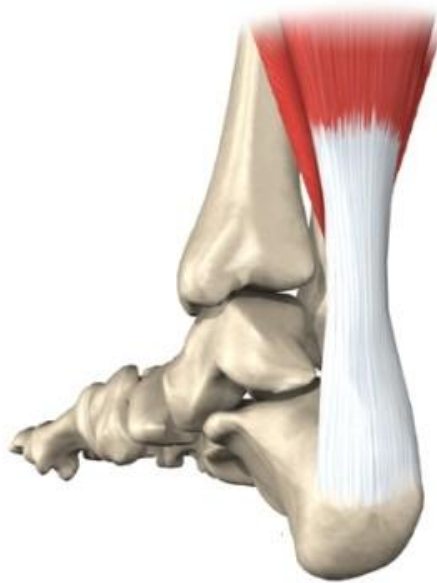Slika2. Anatomija potkoljenice



Slika 3. Smještaj mišića lista u odnosu na potkoljenicu

Ahilova tetiva je najjača i najdeblja tetiva u ljudskom tijelu.⁵ Zajednička je tetiva dvaju mišića (m.gastrocnemius i m. soleus) te ih povezuje sa petnom kosti (Slika 3.) . M.gastrocnemius se sastoji od dvije glave, medijalne i lateralne. Duža medijalna glava izvire gotovo u cijelosti proksimalno od medijalnog kondila bedrene kosti, a manja lateralna glava izvire iz obe stražnje i lateralne površine lateralnog kondila bedrene kosti.⁶

Tetiva mišića gastrocnemiusa je duga 11-26 cm i izlazi iz posteriornog dijela lateralnog, ili medijalnog kondila femura, tetiva mišića soleusa je duga 3-11 cm i izvire iz posteriornih predjela tibije i fibule. Tetivna aponeuroza ta tri mišićna trbuha se združuje skupa u Ahilovu tetivu.(Slika 4.)



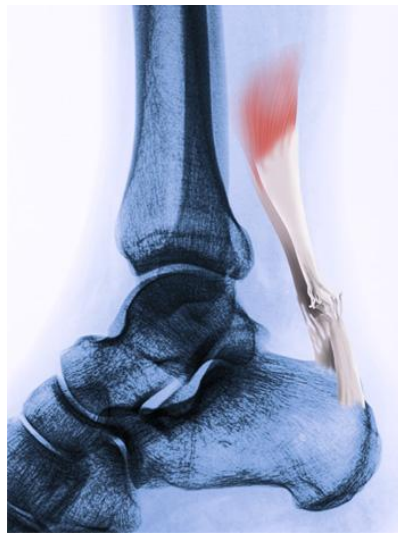
Slika 4. prikaz Ahilove tetive

Na spoju m. gastrocnemiusa i m. soleusa Ahilova tetiva je široka i ravna. Tetiva m. soleusa putujući distalnije niz nogu , postaje progresivno jajolika , do 4 cm proksimalno od hvatišta, gdje može ponovno postati relativno ravnija. Tijekom njihovog silaska, vlakna Ahilove tetive interno se rotiraju oko 90 stupnjeva na spiralni način tako da se početna stražnja vlakna m. soleusa hvataju većinom na medijalni dio Ahilove tetive, dok se vlakna gastrocnemiusa (početno prednja) hvataju lateralno. Produžetak rotacije vlakana je definiran pozicijom spoja između dva mišića, što je spoj distalniji rotacija je veća. Ova rotacija omogućuje elongaciju i

⁵ Del Buono A, Chan O, Maffulli N.(2013). Achilles tendon: functional anatomy and novel emerging models of imaging classification, International orthopaedics , 2013. , 715-721

⁶ Schweitzer M., Karasick D., MR imaging of disorders of the Achilles tendon, American Journal of Roentgenology. 2000. , 175: 613-625.

elastični povratak i dopušta otpuštanje pohranjene energije tijekom odgovarajuće faze hoda. Rotacija vlakana doseže maksimum dva do pet centimetara proksimalno od hvatišta tetive i stvara visoki stres u tom području tetive, što može objasniti slabu prokrvljenost i osjetljivost na degeneraciju i ozljede u toj regiji.⁷ (Slika 5.)



Slika 5. puknuće Ahilove tetive

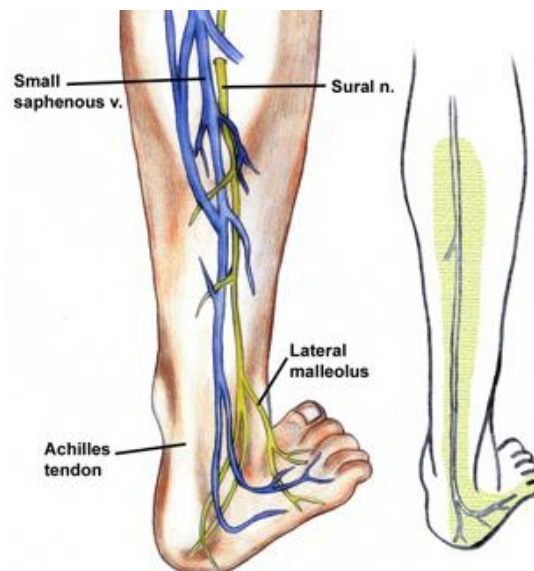
Ahilova tetiva se hvata na srednju trećinu stražnje površine na tuberositas calcanei, počinjući otprilike 1 cm distalno od najsuperiornije granice kosti. Prosječni prostor hvatišta je otprilike 19.8 mm dužine sa širinom od 24 mm proksimalno i 31 mm distalno. Tipično je udaljenost od hvatišta duža na medijalnoj strani. Distalnije se vlakna tetive premještaju na periosteum kalkaneusa. Direktno sprijeda na hvatište tetive, između posteriorne strane kalkaneusa i Ahilove tetive je retrokalkanealna burza. Burza je klinasto oblikovana vreća sa presjekom u obliku potkove s tim da se krajevi potkove šire na medijalni i lateralni rub . Većinom se sastoji od sinovijske projekcije koja dopušta promjene u obliku tijekom plantarne i dorzalne fleksije u gležnju kako bi dopustila slobodan pokret između tetive i kosti. Stražnji zid burze je napravljen od sezamoidnofibrozne hrskavice koja omogućava tetivi otpornost na kompresiju gdje se spaja sa odgovarajućom periostealnom fibroznom hrskavicom na stražnjem gornjem dijelu kalkaneusa tijekom dorzifleksije stopala.

⁷ Maffulli N., Current concepts s review- Rupture of the Achilles tendon, J. Bone Joint Surg. Am. 1999., 81: 1019-36

1.1.1.krvna opskrba i inervacija Ahilove tetive

Ahilova tetiva je prokrvljena preko dvije arterije, stražnje tibijalne i peronealne arterije. Smatra se da je Ahilova tetiva primarno prokrvljena preko paratenona, za kojeg se zna da je visoko prokrvljeno tkivo. Tri su područja vaskularizacije, srednji dio (4- 7 centimetara od insercije) je opskrbljen preko peronealne arterije, a proksimalni i distalni dio preko stražnje tibijalne arterije. Krv se isporučuje na proksimalnom dijelu Ahilove tetive preko mišića koji su spojeni na Ahilovu tetivu, a na distalnom dijelu krv se isporučuje preko površine tetiva-kost. Srednji dio ima puno bolju opskrbu krvlju nego proksimalni i distalni krajevi tetive. Uspoređujući s ostalim dijelovima tijela, Ahilova tetiva ima relativno siromašnu krvnu opskrbu. Prokrvljenost je najslabija na dijelu tetiva-peta te je najslabija na točki oko 2 do 6 cm iznad hvatišta tetive za petu.⁸

Ahilova tetiva je inervirana od strane senzornih živaca od doprinosećih mišića, od suralnog živca (Slika 6.) te također živca cutaneusa. Zapravo je više inerviran paratenon nego sama tetiva. Paratenon također sadrži Pacinijeva tjelešca koja su vjerojatno važna za propriocepciju.



Slika 6. prikaz suralnog živca

⁸ Olsson N. , Acute Achilles tendon rupture, Am J Sports Med 2010 27;38(11):2186-93.

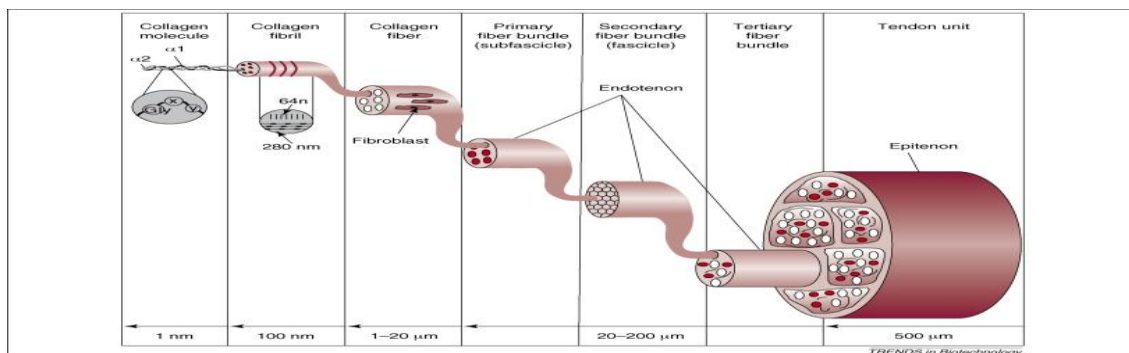
1.2. struktura Ahilove tetive

Tetiva je tkivo koje povezuje mišić sa ostalim dijelom tijela,obično s kosti. Tetive su vezivno tkivo koje prenosi mehaničku snagu mišićne kontrakcije na kost .

Kao sve tetive, i kod Ahilove tetive dominira kolagen tipa I , što objašnjava njenu znatnu snagu. Kolagen čini 65 - 80 posto suhe težine a elastin 1 - 2 posto. Kolagen je ugrađen u matriks proteoglikana. Kolagen se proizvodi od fibroblasta i fibrocita koji leže između kolagenih vlakana u kompleksnoj strukturi .

U tetivi se kolagenska vlakna organiziraju u fibrile, paralelno, u smjeru sile. Njihov promjer je od 10 do 500 nm, ovisno o starosti, lokaciji i vrsti tetive. Osnovna jedinica je tropokolagen, pet tropokolagenskih vlakana je združeno u mikrofibrile, mikrofibrili oblikuju subfibrile, te se nadalje formiraju u fibrile. Skupina fibrila je povezana u svežanj, a svežnji oblikuju fascikle. Tetiva se sastoji od većeg broja fascikla koji nisu među sobom povezani. (Slika 7.)

Kao mnoge druge tetive , Ahilova tetiva nema pravu tetivnu ovojniju. Umjesto toga je okružena paratenonom sastavljenim od mekog tkiva. Vanjski sloj paratenona je dio duboke fascije, srednji sloj se naziva mezotenon te se unutarnji sloj nastavlja sa tankom ovojnicom koja okružuje tetivu samu i zove se epitenon. Epitenon i paratenon zajedno se zovu peritenon. Tu se dakle nalaze tri sloja koja se sastoje od fibroznog vezivnog tkiva sa krvnim i limfnim žilama te živcima te tvore peritenon. Isprepletene strukture vlakana tvore vučni sistem te dopuštaju paratenonu da se rastegne nekoliko centimetara u duljinu tijekom kretanja tetive, dopuštajući određeni stupanj klizanja.⁹



Slika 7. struktura Ahilove tetive

⁹ Olsson N. , Acute Achilles tendon rupture, Am J Sports Med 2010 27;38(11):2186-93.

1.3. biomehanika Ahilove tetive

Kad se tetiva rastegne, najprije se jave promjene u strukturi, niti se najprije poravnaju, stisnu skupa i tek onda rastegnu. Odavde se tetiva ponaša kao elastin kad je rastežemo. Nakon određenog vremena se na taj način stres istezanja smanji. Kad se ligament istegne a tetivu držimo u novom položaju, stres (njen otpor) na nju se s vremenom smanjuje. Ako ligament rastegnemo i održavamo stres, duljina tetive bi se povećala. Kad se opterećenje prekine tetiva će se skratiti ali će biti duža nego što je bila prije nego smo je opteretili.

Tetiva se ponaša kao nelinearna elastična struktura. Na početku rastezanja krivulja ima silu, dužinu, eksponentni oblik, u tom dijelu su vlakna pod različitim kutom u odnosu na smjer djelovanja sile. Veća sila, koja rasteže tetivu uzrokuje da se sva kolagenska vlakna usmjere prema smjeru djelovanja sile, gdje dolazi do izražaja samo svojstvo kolagena. To predstavlja linearni dio krivulje te traje sve do duljine (sile) koja uzrokuje lokalno kidanje pojedinih vlakana, a ako se nastavi istezanje može doći do kidanja cijele tetive. Razna istraživanja su pokazala izdržljivost ahilove tetive 400 kp (3924N), za statično 500 - 930kp (4905N – 9123N), za dinamičnu vlačnu čvrstoću, pri čemu tetiva postigne elongaciju od 7 - 15% ishodišne duljine.

Opterećenje koje izazove manje od 4 % rastegnute duljine Ahilove tetive, uzrokuje opterećenje kolagenskih vlakana bez strukturnih promjena, zato je krivulja u tom dijelu linearna. Nakon prestanka opterećenja tetiva opet dobije svoju osnovnu duljinu.

Normalan fiziološki odgovor tetive na povećanje opterećenja je prilagodba kako anatomskih tako i strukturnih promjena. Postoji ravnoteža između opterećenja same tetive i njene sposobnosti da to opterećenje podnese.

Opterećenje koje izazove istezanje 4-8 % duljine Ahilove tetive prouzrokuje mikroskopske rupture kolagenskih vlakana- strukturne promjene, zato što je nastao prekid međusobne povezanosti među molekulama, klizanje između mikrofibrila, proboj vlakana i time je došlo do djelomičnog puknuća tetive. Krivulja više nije u tom dijelu linearna. Opterećenje koje izazove istezanje veće od 8-10 % duljine Ahilove tetive prouzrokuje njenu kompletnu rupturu.

10

¹⁰ Maffulli N., Current concepts review- Rupture of the Achilles tendon, J. Bone Joint Surg. Am. 1999., 81: 1019-36

1.4. patologija Ahilove tetive

Kad se govori o sportskim ozljedama odnosno oštećenjima misli se uglavnom na ozljede uzrokovane mehaničkom silom. Pri tome se ne misli samo na one mehaničke sile koje djeluju izvana nego i na one nastale kontrakcijom vlastitih mišića. Sam primjer je ruptura Ahilove tetive zbog snažne kontrakcije m.soleusa. Sportske ozljede možemo podijeliti u ozljede u širem i užem smislu. Sportske ozljede u širem smislu obuhvaćaju ozljede koje su nastale prilikom bilo kakve kineziološke aktivnosti , dok su sportske ozljede u užem smislu ozljede koje su tipične za pojedine sportske grane.¹¹

Pa tako se za primjer navodi :

“ razdor Ahilove tetive u skijaša ili pri naglom odskoku i doskoku ” (Frankie 1977.)

“ razdor Ahilove tetive pri snažnom i brzom pokretu u startu ili netreniranom sprintu ”

(Mihelić)

Sportske ozljede nastaju tako što tjelesna masa u aktivnom pokretu bude naglo zakočena odnosno zaustavljena mišićnom kontrakcijom. Zbog brzine kojom se tijelo kreće, težine samog tijela i zbog naglog kočenja kretanja, nastaju vrlo velike sile koje mogu doseći vrijednosti i do 1500 kp. Tako nastaju goleme količine vlastite snage koja lako prouzroči raskinuće mišića i tetive (razdor Ahilove tetive) pa i prijelome kostiju.

Čimbenici koji utječu pri pojavi sportske ozljede (Vlasta Pavišić, 1964.) :

- Sama osoba
- Druga osoba
- Sportska oprema
- Okoliš
- Sigurnosne mjere
- Slučaj

¹¹ Medved R. I suradnici, Sportska medicina, Jumena, Zagreb, 1987. 597-626

1.4.1.epidemiologija

Samo je nekoliko epidemioloških istraživanja incidencije rupture Ahilove tetive. Samo je 66 ruptura Ahilove tetive prijavljeno u literaturi prije 1929.godine. 1969, Goldman¹² je pronašao samo 38 slučajeva dokazane kompletne rupture liječene tijekom 20 godina u Mayo klinici. Rupture Ahilove tetive su prijavljene da se javljaju rijetko. Ova sugestija je možda varljiva zato što su Arner i Lindholm¹³ utvrdili 1959. da se incidencija rupture u njihovoj praksi približno udvostručila otkad su se usredotočili na dijagnozu. Holz i Asherl¹⁴ su primjetili da je ruptura Ahilove tetive srazmjerno česta u određenim zemljama. 1981. Nistor¹⁵ je prijavio 107 pacijenta liječenih u periodu od 4 godine na liječenih 500 000 ljudi u toj bolnici. 1977. Sun- Yu – Sheng¹⁶ je prijavio samo 40 slučajeva u razdoblju od 5 godina na 2.5 milijuna stanovnika grada. Rupture Ahilove tetive su u zadnjih par godina češće te su tijesno povezane sa sportskim aktivnostima. 75 posto od približno 4000 slučajeva je uzrokovano sportskim aktivnostima.¹⁷

U razdoblju od 2008-2013. u KBC Split na odjelu za traumatologiju operirano je radi ruptore Ahilove tetive 32 bolesnika od kojih je samo 12 operirano perkutanom metodom.¹⁸

Iako je ruptura Ahilove tetive srazmjerno česta, incidenciju je u općoj populaciji teško ustvrditi ali je vjerojatno porasla tijekom prošlih deset godina. Leppilahti¹⁹ je procijenio da je incidencija ruptore Ahilove tetive u gradu Oulu, u Finskoj 1994. godine bila 18 : 100 000. Većina ruptura Ahilove tetive (raspon, 44 posto (12 od 27) do 83 posto (92 od 111)) se događa tijekom sportskih aktivnosti. U Skandinavskim zemljama, igrači badmintona imaju određeni rizik nastanka ruptore , u velikom istraživanju, 58 (52 posto) od 111 pacijenata koji su imali rupturu su igrali badminton u vrijeme ozljede. Ruptura Ahilove tetive je češća u muškaraca, s muško-ženskim omjerom 7:1 do 12:1, vjerojatno odražava veću prevalenciju

¹² Goldman S., Linscheid R.L., Bickel W.h. Disruptions of tendo Achillis: Analysis of 33 cases. Mayo Clin. Proc., 1969,44,25-35.

¹³ Arner O., Lindholm A. Subcutaneous rupture of the Achilles tendon. Acta Chir. Scand., 1959, Suppl.239, 1-51.

¹⁴ Holz U., Asherl J. Die Achillessehnenruptur : Eine klinische Analyse von 560 Verletzungen. Chir. Praxis, 1981, 28, 511-526.

¹⁵ Nistor L. Surgical and non-surgical treatment of Achilles tendon rupture. J.Bone Joint Surg.,1981,394-399

¹⁶ Sun Y. S., Yen T. F., Chie L.H. Ruptured Achilles tendon, Report of 40 cases. Zhonghua Yixue Zazhi, 1977, 94-98

¹⁷ Popovic N., Lemaire R., diagnosis and treatment of acute ruptures of the Achilles tendon current concepts review , 1999.

¹⁸ Pivalica B., Kirurško liječenje ruptore Ahilove tetive u KBC Split od 2008.-2013., diplomski rad, Medicinski fakultet, Sveučilište u Splitu, 2014.

¹⁹ Leppilahti J. , Orava S. Total Achilles tendon rupture : A review. Sports Med,1998, 79-100.

muškaraca nego žena koji su uključeni u sport, iako postoje drugi još neprepoznati faktori. Ruptura Ahilove tetive na lijevoj strani je češća nego na desnoj vjerojatno zbog veće prevalencije individua kojima je desna strana dominantna te se opiru sa lijevim donjim dijelom, udom. Tipično, akutna ruptura Ahilove tetive se pojavljuje kod muškaraca koji su u dobi od 30 do 40 godina, koji se bave uredskim poslovima te se povremeno bave sportom. Prevalencija ruptur Ahilove tetive se pokazala većom kod pacijenata koji imaju krvnu grupu 0, barem među Mađarima i nekim Fincima. U Škotskoj nisu studijama uspjeli dokazati povezanost krve grupe s rupturom iako je tamo visoka incidencija ruptur Ahilove tetive.²⁰

Istovremena bilateralna ruptura Ahilove tetive je veoma rijetka kod zdravih pojedinaca, dok se može pojaviti kod starijih ljudi koji pate od neke bolesti te već duže vrijeme primaju steroidne lijekove. Leppilahti i Orava²¹ su prijavili 2 posto pacijenata sa rupturom Ahilove tetive koji su ranije primali lokalno kortikostroidne injekcije oko tetive zbog tendinitisa i peritendinitisa.

Javlja se najčešće kod rekreativaca srednje životne dobi (30-50 godina) muškog spola, često prethodno praćenih simptomima kod određenog broja pacijenata (5-33 %) te je u najvećem postotku mjesto ruptur 3-5 cm iznad mjesta hvatišta (90-95 %), dok kod fizički manje aktivnih osoba ili osoba sa pridruženim reumatskim bolestima kao što je giht ili reumatoidni artritis je bliže spoju ili na samom mjestu pripoja na petnoj kosti.

²⁰ Maffulli N., Current concepts review- Rupture of the Achilles tendon, J. Bone Joint Surg. Am. 1999., 81: 1019-36

²¹ Leppilahti J. , Orava S. Total Achilles tendon rupture : A review. Sports Med, 1998, 79-100.

1.4.2. Etiologija

Točni uzroci rupture Ahilove tetive su još nejasni , ali je literatura puna teorija, uključujući ponavljane mikrotraume, poremećaj inhibitora mehanizma, povezanost rupture sa krvnom grupom nula, hipoksiju, degeneraciju tetive, smanjenu perfuziju koja rezultira degenerativnim promjenama te sistemna ili lokalna upotreba steroida.²²

Kortikosteroidi i ruptura tetive

Kortikosteroidi se primjenjuju za različite bolesti i uključeni su u rupturu Ahilove tetive. Injekcija hidrokortizona u tetivu uzrokuje nekrozu na mjestu aplikacije samo 45 minuta nakon što je injekcija primljena, te je tetiva pokazala odgođeno cijeljenje kao odgovor na injekciju. Injekcija kortikosteroida rezultira slabljenjem tetive za čak 14 dana.

Fluorokinoloni i ruptura tetive

Antibiotici fluorokinoloni su uključeni u etiologiju ruptore Ahilove tetive. U Francuskoj, između 1985 i 1992, 100 pacijenata koji su ih koristili su imali probleme s tetivom, koji su uključivali 31 rupturu. Mnogi od ovih pacijenata su također koristili i kortikosteroide u isto vrijeme pa je teško razlučiti učinak samo fluorokinolona.

Hipertermija i ruptura tetive

Vježbom inducirana hipertermija može doprinijeti degeneraciji tetive. Dobar dotok krvi u tkiva pomaže im da se spriječi pregrijavanje, ali kod tkiva poput Ahilove tetive gdje je slaba prokrvljenost može uzrokovati veću osjetljivost na učinke hipertermije.²³

²² Popovic N., Lemaire R., diagnosis and treatment of acute ruptures of the Achilles tendon current concepts review , Acta orthopaedica Belgica. Vol. 65-4-1999.

²³ Maffulli N., Current concepts review- Rupture of the Achilles tendon, J. Bone Joint Surg. Am. 1999., 81: 1019-36

Teorija mehanizma

McMaster²⁴ je pretpostavio da zdrava tetiva neće puknuti, i ako bude izložena ozbiljnim poteškoćama. Kakogod Barfred²⁵ je demonstrirao da ako ravna trakcija bude primijenjena na tetivu, da će rizik rupture biti raspodijeljen jednako na sve dijelove kompleksa mišić- tetiva – kost. Ako kosa trakcija bude primijenjena, rizik rupture će biti koncentriran na tetivu. Izračunao je da, ako 1.5 centimetar širine Ahilove tetive bude podvrgnut trakciji sa 30 stupnjeva supinacije petne kosti, vlakna na konveksnoj strani tetive će biti produžena 10 posto prije nego će vlakna s konkavne strane biti napeta. Dakle rizik rupture će biti veći kada mišić bude u maksimalnoj kontrakciji te kada je početna duljina tetive kraća.

²⁴ McMaster, P. E.: Tendon and muscle ruptures. Clinical and experimental studies on the causes and location of subcutaneous ruptures. *J. Bone and Joint Surg.*, 15: 705-722, July 1933.

²⁵ Barfred, T.: Experimental rupture of the Achilles tendon. Comparison of experimental ruptures in rats of different ages and living under different conditions. *Acta Orthop. Scandinavica*, 42: 406-428, 1971.

1.4.3. vrste ozljeda

Tetive tvore čvrsto tkivo pa one same rijetko prsnu ali se ipak dogodi da dođe do pucanja. Preduvjet za prsnuće tetive je promjena njezine strukture u smislu degenerativnih promjena. Zato se prsnuće tetiva događa u starijoj životnoj dobi.²⁶

Prsnuće Ahilove tetive u sportaša po učestalosti je odmah iza prsnuća tetiva ekstenzora prstiju šake. Na opsežnom kliničkom materijalu napravljena je ljestvica sportova prema učestalosti rupture (Riede, 1972.) :

Skijanje (alpske discipline)	n= 258	43,8%
Nogomet	n=251	20,9%
Atletika	n=217	18,2%
Gimnastika na spravama	n=84	7 %
Rukomet	n=47	3,9%
Gimnastika	n=39	2,9%
Tenis	n=35	2,9%

²⁶ Medved R. I suradnici, Sportska medicina, Jumea, Zagreb, 1987. 597-626

Kronične promjene u području Ahilove tetive

Nastaju najprije u području slabije prokrvljenosti, 2 do 6 cm proksimalno od petne kosti. Pomoću raznih istraživanja, utvrđeno je da poslije tridesete godine života progresivno slabi krvna opskrba tog područja. Uz oslabljeni krvni optok uzroci su još mikrotraumatska i upalna zbijanja prouzročena neskladom intenziteta opterećenja i lokalnih mogućnosti.²⁷

Kronične promjene Ahilove tetive mogu biti lokalizirane:

- Na površini , odnosno u okolini tetive – **peritendinitis**

Znakovi peritendinitisa su :

- bol na pritisak
- oteklina , eventualno krepitacija
- na rtg se između petne i goljenične kosti mogu naći egzostoze, okoštavanja hvatišta i zadebljanja tetive
- tetiva je makroskopski i mikroskopski normalna

- U dubini tetive –**ahilodinija**

Znakovi kod ahilodinije su :

- simptom boli će kod pritiska biti manje izražen za razliku od peritendinitisa
- bol će jače biti izražena kod istežanja tetive

²⁷ Medved R. I suradnici, Sportska medicina, Jumea, Zagreb, 1987. 597-626

Sindrom prenaprezanja Ahilove tetive

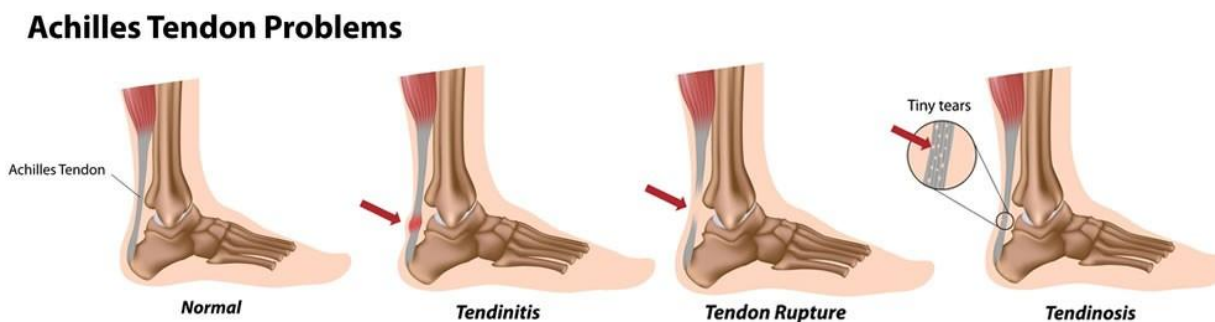
Ahilova tetiva je veoma često zahvaćena sindromom prenaprezanja, a ovisno o lokalizaciji upalnih promjena, riječ je o miotendinitisu, tendinitisu, paratenonitisu ili entenzitisu. (Slika 8.)

Najčešći je tendinitis koji se često pojavljuje udružen s paratenonitisom. Uzrok tendinitisa Ahilove tetive ovisi o više faktora. Najčešći uzrok nastanka samog sindroma prenaprezanja i upale tetive jesu greške u treningu, bilo da se radi o naglom povećanju treninga, prebrzom povratku sportskim aktivnostima nakon duljeg prekida, trčanje po strmim i neravnim terenima i slično. Upala Ahilove tetive može nastati naglo kao akutni oblik ili pak postupno pa se radi o kroničnom obliku. Upalne promjene su najčešće lokalizirane 2-6 cm proksimalno od hvatišta tetive za petnu kost. Simptomi upale su jutarnja ukočenost i bol. Prilikom pregleda javlja se bolna osjetljivost tetive na dodir te oteklina.

Kod entenzitisa sjelo upalnih promjena je smješteno na tetivnom pripoju za kalkaneus. Promjene se očituju u nestanku granice mineralizirane i nemineralizirane hrskavice. Klinički se entenzitis razlikuje od tendinitisa jedino u lokalizaciji boli.

Retrokalkanealni burzitis je upala sluzne vreće ispod Ahilove tetive u području između tetive i petne kosti. Nastaje zbog iritacije obućom ili deformacije same petne kosti. Ako je ova promjena udružena sa entenzitisom Ahilove tetive, bol je lokalizirana proksimalnije od hvatišta tetive .

Ruptura Ahilove tetive je karakteristična za zadnji stadij sindroma prenaprezanja.²⁸



Slika 8. sindrom prenaprezanja

²⁸ Pećina M. i suradnici, Športska medicina, Medicinska naklada, Zagreb, 2004. 104-105

1.4.4. Mehanizam nastanka rupture

Mogućnost najvećeg opterećenja Ahilove tetive kreće se između 400 i 930 kp. Mogućnost opterećenja je razmjerna s veličinom poprečnog presjeka tetive koji se u tijeku života smanjuje. Mehanička sila je rijetko kad jedini uzrok prsnuća same tetive. Veći dio ruptura nastaje na tetivama koje su već prije kronično promijenjene i manje otporne na djelovanje mehaničkih sila.

Najčešći uzrok nastanka ozljede Ahilove tetive je sindrom prenaprezanja koji nastaje zbog ponavljanih mikrotrauma kao posljedica prekomjernog ili krivog opterećenja. Ozljede mogu nastati i zbog drugih razloga, kao što su anatomska odstupanja i biomehaničke abnormalnosti koje dovode do promjena i napetosti u tetivi a pod time se misli na dužinu nogu, poremećaj osovine donjih ekstremiteta u kuku i koljenu, prekomjerna rotacija potkoljenice prema van te spuštenu i udubljeno stopalo.²⁹

Pogreške u treningu kao nagle promjene u intenzitetu i trajanju te promjena treninga, duže trčanje po tvrdoj i neravnoj podlozi, neprimjerena i istrošena obuća, loše zagrijavanje i nepravilno istežanje posljedica su loše fleksibilnosti i ukočenosti m.tricepsa surae što može rezultirati rupturom tetive.³⁰

Mehanizmi nastanka prsnuća Ahilove tetive su :

-prilikom skijanja u pretklonu potpuno je napeta Ahilova tetiva, te pri padu prema naprijed i ako je peta učvršćena,tetiva prsne

- nagla snažna kontrakcija mišića uz otpor pri plantarnoj fleksiji,odskok ,doskok pri trčanju

-ako pri odskoku maksimalno napet mišić u doskoku bude prekomjerno pasivno istegnuto (stopalo se iz položaja plantarne ekstenzije naglo i snažno plantarno flektira)

-pasivno supramaksimalno istežanje tetive udarcem (mogućnost rastežanja tetive je oko 10 %)

²⁹ Bolesti i ozljede stopala/ Prvi memorijalni susret "Marija Majkić", [Zagreb, 8. lipnja 2001.]

³⁰ Medved R. I suradnici, Sportska medicina, Jumena, Zagreb, 1987. 597-626

1.4.5. Klinički znakovi ruptуре Ahilove tetive

Kada Ahilova tetiva rupturira, osoba a i ljudi oko nje mogu često čuti zvučni fenomen "prasad" poput pucnja te osoba u tom trenutku osjeti "udarac kamenom", iznenadnu jaku bol u predjelu Ahilove tetive koja onemogućava daljnja kretanja. Najčešće se to događa kod muškaraca u dobi od 30 do 50 godina.

Klinički znakovi su :

-izrazito opipljiva udubina pri dorzalnoj fleksiji stopala odmah nakon ozljede, te tu udubinu vrlo brzo ispunjava oteklina i podljev krvi, hematoma

-jaka bol na pritisak

-pozitivan Thomsonov test

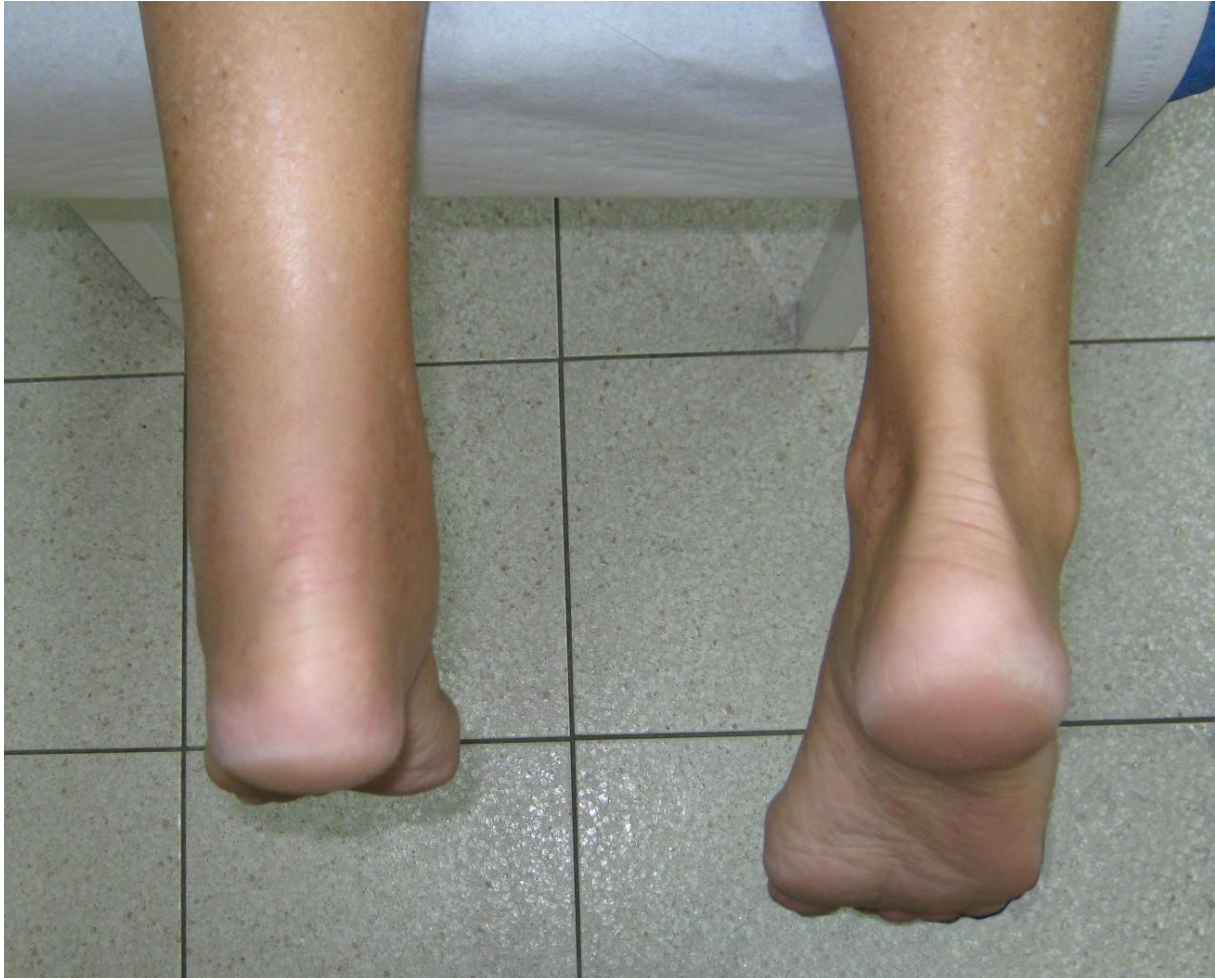- mogućnost plantarne fleksije u ležećem položaju nije dokaz da je tetiva neoštećena jer Ahilova tetiva utječe samo 87 % u fleksiji stopala, a ostalih 13 % obavljaju ostali mišići. Naprotiv, aktivno podizanje na vrhove prstiju jedne noge najsigurnije je dokaz funkcionalno neoštećene tetive. (Franke, 1977.)

Osim potpune ruptуре moguća je i parcijalna ruptura Ahilove tetive. Tad je dijagnostika mnogo teža jer ne postoji tipična udubina na tetivi ili ako je prisutna je vrlo mala. Razlog tome je da ovojnica tetive obično ostaje čitava i ozlijeđeni snopovi ne mogu pokazati rascjep preko čitave ovojnice pa se ovojnica prekriva. U parcijalnoj rupturi funkcija stopala je djelomično očuvana iako je u početku bolno.

Snopovi koji su ozlijeđeni zaraštavaju fibroznim tkivom i oni nisu više funkcionalno potpuno sposobni pa prema tome i nakon izlječenja prekriveno rupturirane tetive, ako je pogođen veći broj snopova dolazi do djelomičnog oštećenja funkcije stopala.³¹

³¹ Medved R. I suradnici, Sportska medicina, Jumeņa, Zagreb, 1987. 597-626

Pri kliničkom pregledu potrebno je izvršiti inspekciju i palpaciju Ahilove tetive. Inspekcijom se može vidjeti mišićna atrofija, asimetrija lijeve i desne noge (Slika 9.) u predjelu rupturirane tetive, također se može vidjeti oteklina okolnih mekih tkiva. Atrofija se često može očitovati u kroničnim stanjima. Također se može izmjeriti opseg pokreta u zglobu i na taj način možemo uvidjeti kakvo je stanje i pokretljivost u tom području. Palpacijom možemo otkriti mjesto nastanka rupture jer je pritisak na ta mjesta jako bolan. Čak se ruptura Ahilove tetive može često zamijeniti sa iščašenjem gležnja .

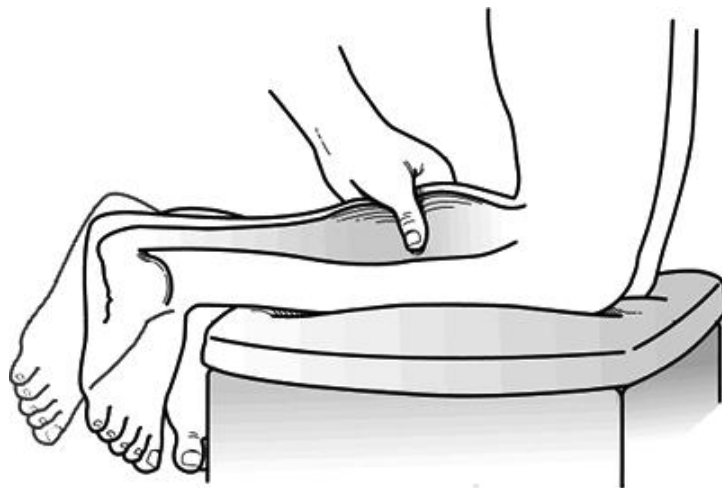

Slika 9. asimetrija lijeve i desne noge

Od testova za otkrivanje rupture koriste se :

- Calf-squeeze test (Thompson test)

Opis ovog testa često je prepisan Thompsonu (Slika 10.), koji ga je opisao 1962. Godine, pet godina nakon Simmondsa. Za izvođenje testa osoba mora ležati u potrbušnom položaju sa stopalima preko ruba stola, stisne se m.triceps surae pri čemu se zdravo stopalo plantarno fleksira, a pri rupturi Ahilove tetive se stopalo ne pomakne. S potpuno rupturiranom tetivom bolesnik se ne može podići na prste ozlijeđene noge, a često ni pri djelomičnoj rupturi. Više puta od djelomične rupture daljnjom aktivnošću zna nastupiti potpuna ruptura.



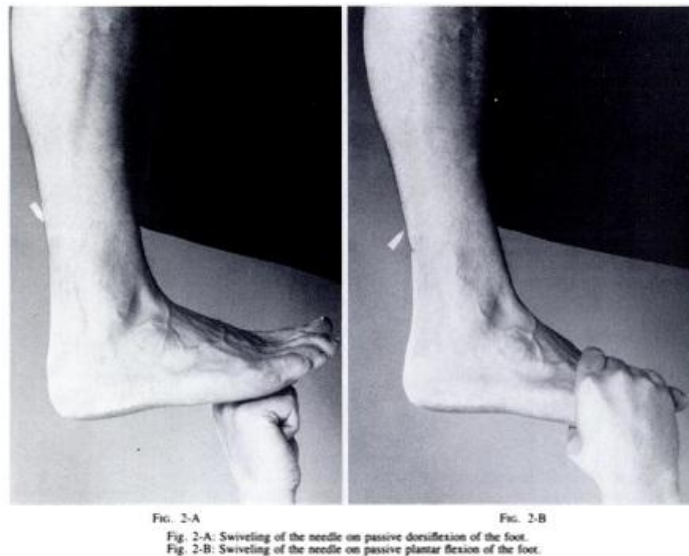
Slika 10. Thompson test

- Test fleksije koljena

Od pacijenta se zatraži da aktivno flektira koljeno 90 stupnjeva dok leži na trbuhu na stolu. Tijekom ovog pokreta, ako stopalo na zahvaćenoj strani pada u neutralan položaj ili položaj dorzifleksije, može se dijagnosticirati ruptura Ahilove tetive.

- O' Brien test (Slika 11.)

Potkožna igla se aplicira ispod kože stražnje strane potkoljenice, medijalno na sredini, 10 centimetara proksimalno od hvatišta za tetivu. Napravi se pasivno pokret plantarne i dorzalne fleksije. Ako se pri dorzifleksiji igla pomakne distalno, dio tetive distalno od igle se pretpostavlja da je netaknut. Ako se igla pomakne prema proksimalno, pretpostavlja se da je došlo do gubitka kontinuiteta između igle i mjesta hvatišta tetive.



Slika 11. O brien test

- Sfingomanometar test

Sfingomanometar se postavlja oko srednjeg dijela stražnje strane potkoljenice dok bolesnik leži na trbuhu. Uređaj je napuhan oko 100 milimetara žive sa stopalom u plantarnoj fleksiji. Nakon toga se napravi pokret dorzalne fleksije stopala. Ako tlak raste do oko 140 milimetara žive, pretpostavlja se da je mišićno tetivna jedinica netaknuta. Ako tlak ostaje na 100 milimetara žive onda je tetiva rupturirana.³²

³² Maffulli N., Current concepts review- Rupture of the Achilles tendon, J. Bone Joint Surg. Am. 1999., 81: 1019-36

Dijagnostičke metode su :

-RTG

Za dijagnozu ruptur Ahilove tetive koristi se bočna radiografija gležnja. Kad je tetiva rupturirana, Kagerov trokut (trokutast prostor ispunjen mašću ispred Ahilove tetive i između stražnje strane tibije i gornje strane kalkaneusa) gubi svoju pravu konfiguraciju. Toygarov znak uključuje mjerenje kuta koji se vidi na snimci, ako je kut 130 do 150 stupnjeva to upućuje na rupturu Ahilove tetive.

-ULTRAZVUK

Ahilova tetiva je sastavljena od uzdužnih snopova kolagena koji odražavaju ultrazvučni snop. Muškarci imaju malo deblje tetive nego žene. Ruptura Ahilove tetive na ultrazvuku izgleda kao vakuum sa debelim, nepravilnim rubovima.

-MAGNETNA REZONANCA

Normalna Ahilova tetiva se na slici vidi kao područje niskog intenziteta. Svako povećanje intratetivnog intenziteta treba smatrati abnormalnim.

2. CILJ RADA

Cilj rada je ukazati na značenje rupture Ahilove tetive te rehabilitaciju ozljede nakon operativnog liječenja perkutanom metodom.

3.METODE I ISPITANICI

U ovom radu napravljena je usporedba uspjeha liječenja nakon konzervativnog i operativnog liječenja rupture Ahilove tetive . U tu svrhu praćen je rehabilitacijski postupak nakon otvorene operacije Ahilove tetive, perkutane operacije Ahilove tetive i konzervativnog liječenja. Testirana je pokretljivost gornjeg nožnog zgloba te opseg potkoljenice , mjeren na tipičnom mjestu 20 cm od donjeg ruba ivera. Rađena su tri mjerenja. Prvo mjerenje napravljeno je pri uključivanju u rehabilitacijski protokol , drugo mjerenje rađeno je nakon 4 tjedna dok je završno mjerenje rađeno nakon 3 mjeseca . Na osnovu navedenih mjerenja rađena je usporedba ispitanika. Pošto se radi o malom uzorku statistička obrada nije rađena jer se ne bi dobili valjani rezultati .

4. REZULTATI

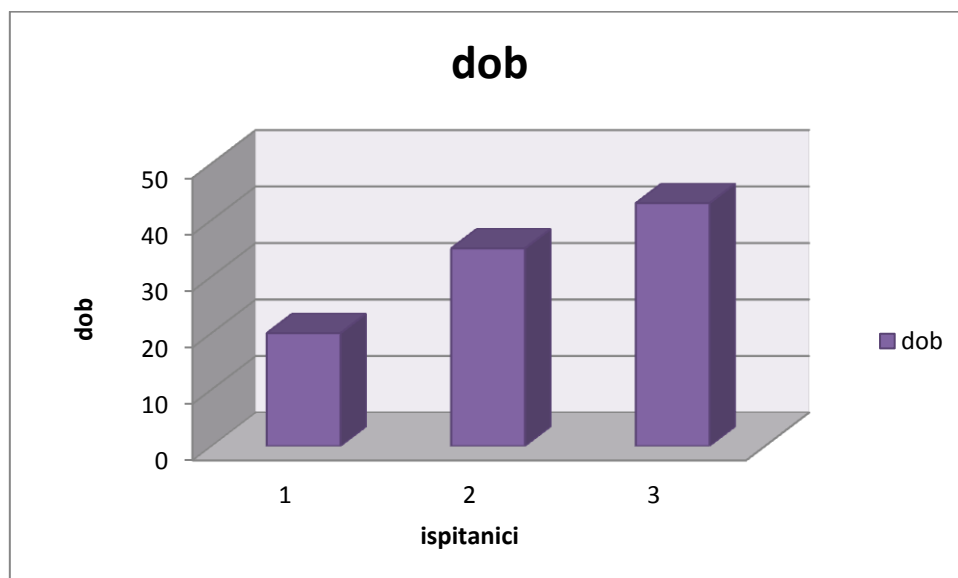
Na temelju provedenih mjerenja i uzorku od tri ispitanika iznose se vrijednosti dobivenih mjerenja: opseg pokreta dorzalne fleksije, opseg pokreta plantarne fleksije, opseg potkoljenice 20 centimetara ispod donjeg ruba ruba patele te opseg nožnog zgloba u visini maleola . Podatci prikazuju rezultat između prvog, drugog i trećeg mjerenja ispitanika kroz određeni vremenski period od tri mjeseca tijekom kojeg su ispitanici bili na fizikalnoj terapiji. Podatci su obrađeni u obliku jasnih grafova.

Sva tri ispitanika imali su rupturu Ahilove tetive ali je svaki od njih liječen na svoj način, tu je uključena neoperativna metoda te operativne metode perkutanom i otvorenom tehnikom. Također, pacijenti se razlikuju i po dobi, raspon godina je od 20 – 43 .

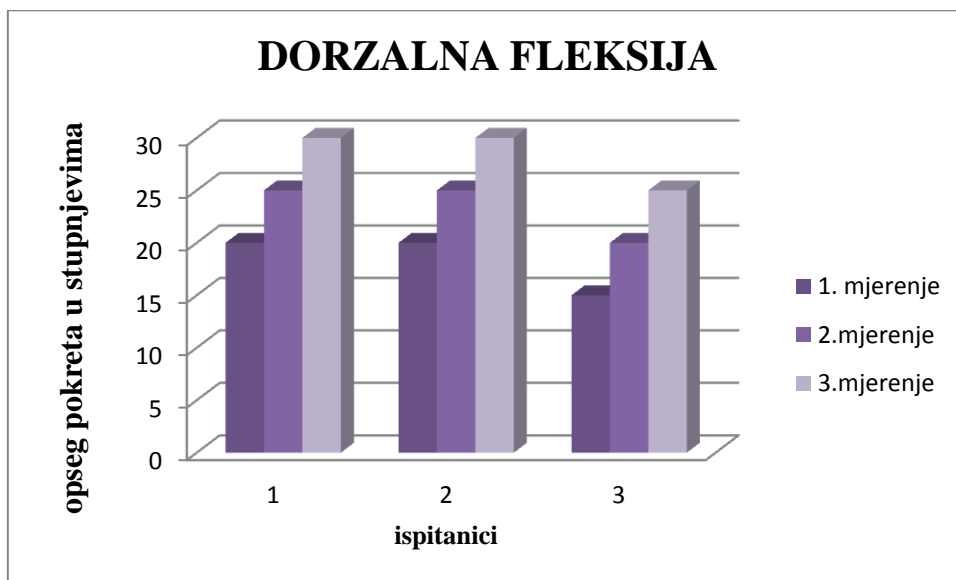
ispitanik br. 1 je liječen otvorenom operacijom

ispitanik br.2 je liječen perkutanom metodom

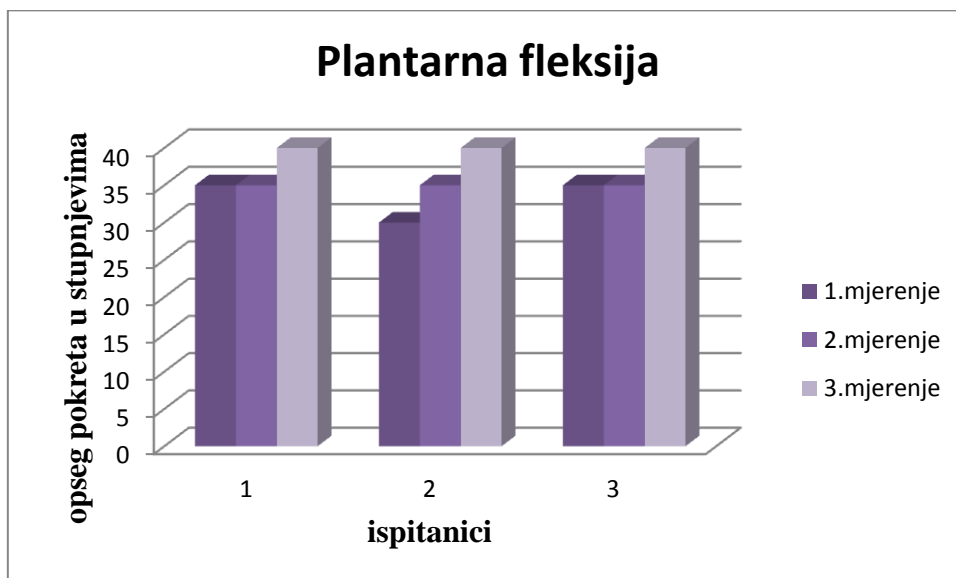
ispitanik br.3 je liječen konzervativnom metodom



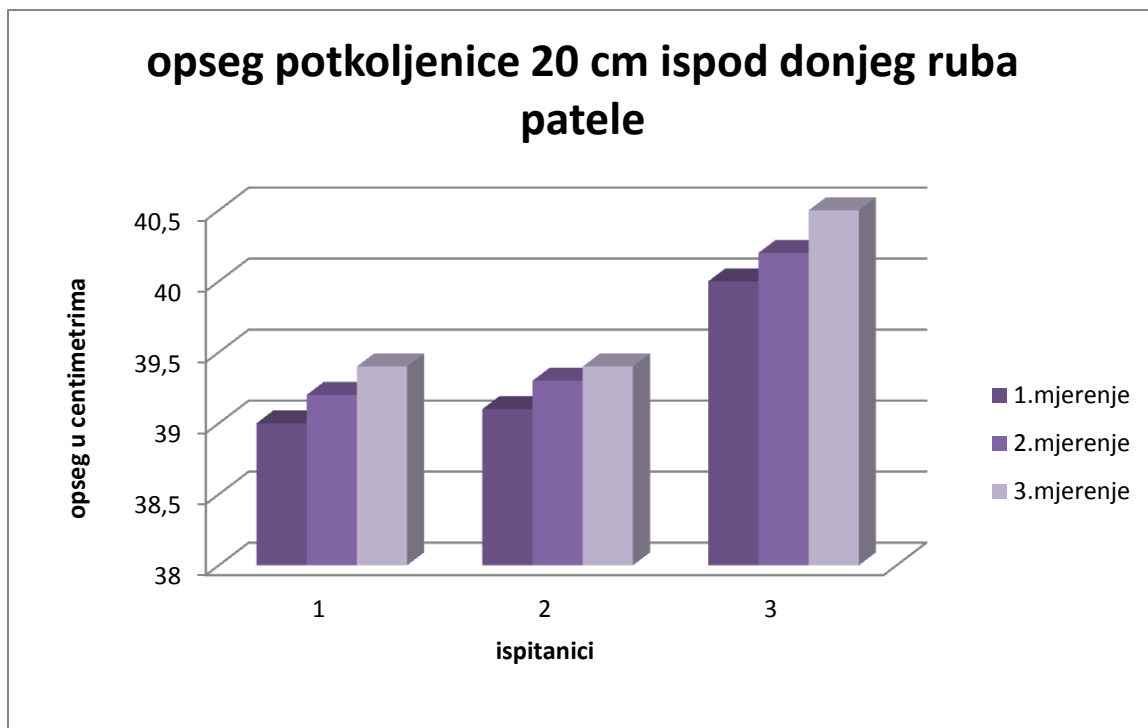
Graf 1. dob ispitanika



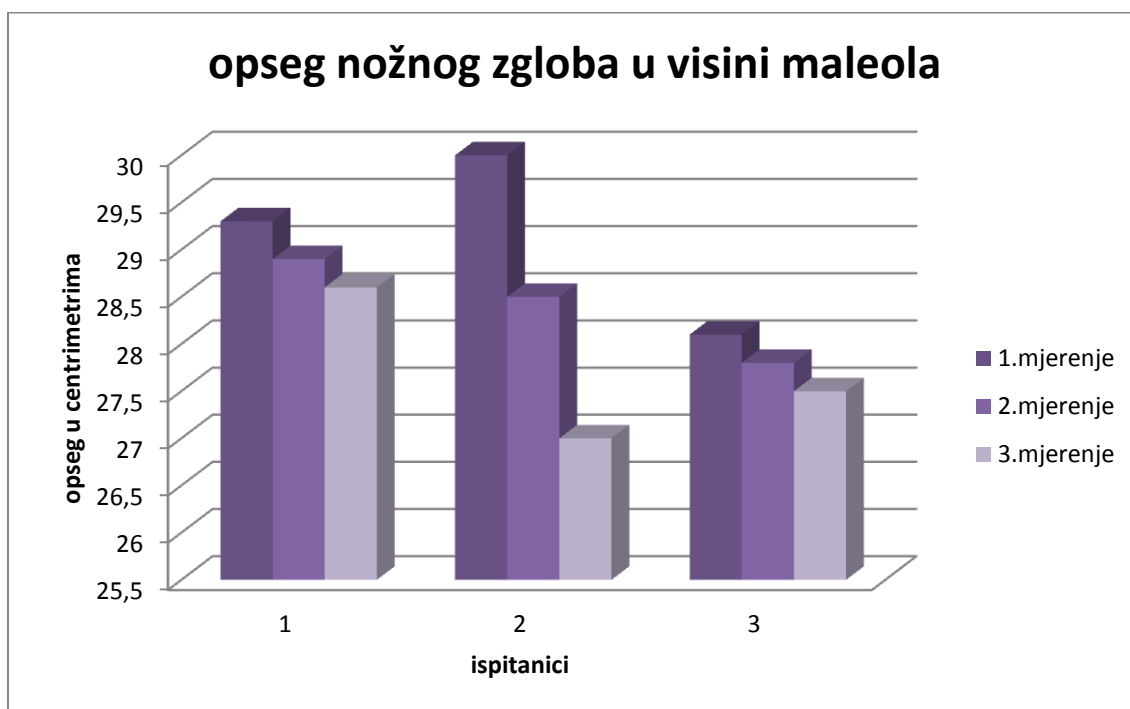
Graf 2. dorzalna fleksija



Graf 3. plantarna fleksija



Graf 4. opseg potkoljenice 20 cm ispod donjeg ruba patele



Graf 5. opseg nožnog zgloba u visini maleola

5. RASPRAVA

Kada se govori o liječenju rupture Ahilove tetive, dolazi do brojnih rasprava. Brojni su autori u svojim člancima objavili podatke dobivene različitim tehnikama liječenja, no tu dolazi do razilaženja mišljenja koja je metoda najbolja te koja sa sobom nosi male posljedice a veliki uspjeh. Neki autori tvrde da je od tri ponuđene tehnike (konzervativno liječenje, otvorena operacija i perkutani šav) najbolja konzervativna metoda , dok drugi tvrde da su kirurške metode bolje i kvalitetnije. Listajući brojne članke ispunjene rezultatima istraživanja naišla sam na zanimljive podatke :

Tomak je došao do zaključka da je perkutani šav uspješniji nego otvorena operacija te da može biti izveden pod lokalnom anestezijom. ³³

U periodu od 1991. do 1997. godine, Cretnik ³⁴ je napravio opsežnu studiju o modificiranoj perkutanoj metodi praćenjem bolesnika kroz dvije godine. Pratio je 134 pacijenta nakon akutne rupture. Pacijenti su nosili gips šest tjedana, te su rezultati bili sljedeći : 1 reruptura, 4 parcijalne rerupture te 6 kontraktura zgloba gležnja.

1981. godine Nistor ³⁵ je objavio studiju koja je obuhvaćala 105 slučajeva rupture koja je bila tretirana operativno i neoperativno. Dao je prednost perkutanoj metodi jer ima određene prednosti koje se odražuju u anatomskej restituciji tetive, održavanju njene duljine, redukciji ožiljka te cijeljenju tetive unutar optimalnog vremena.

Haji ³⁶ je usporedio otvorenu i perkutanu tehniku tijekom 14 godina. 108 pacijenata je promatrano. Kod grupe liječene otvorenim metodom bilo je 4 rerupture, 4 duboke infekcije, 2 slučaja palpabilnih čvorova na šavu te lezija suralnog živca. Kod druge grupe liječene perkutanom šavom je bila reruptura, 5 palpabilnih čvorova na šavu, 4 lezije suralnog živca te bez infekcije. Statistički nije bilo razlike između ove dvije metode.

Weber je iznio rezultate operacije i neoperativnog tretmana, te je u neoperativnoj grupi bila manja bol i brži povratak hodu i radu. ³⁷

³³ Tomak SL, Fleming LL. Achilles tendon rupture: an alternative treatment. Am J Orthop (Belle Mead NJ) 2004; 33(1): 9-12.

³⁴ Cretnik A, Kosanovi M, Smrkolj V. Percutaneous suturing of the ruptured Achilles tendon under local anesthesia. J Foot Ankle Surg 2004; 43(2): 72-81.

³⁵ Nistor L. Surgical and non-surgical treatment of Achilles Tendon rupture. A prospective randomized study. J Bone Joint Surg Am 1981; 63(3): 394-9.

³⁶ Haji A, Sahai A, Symes A, Vyas JK. Percutaneous versus open tendo achillis repair. Foot Ankle Int 2004; 25(4): 215-8.

³⁷ Weber M, Niemann M, Lanz R, Müller T. Nonoperative treatment of acute rupture of the achilles tendon: results of a new protocol and comparison with operative treatment Am J Sports Med 2003; 31(5): 685-91. protocol and comparison with operative treatment. Am J Sports Med 2003; 31(5): 685-91.

Postoje kao što je izloženo različita mišljenja u svezi liječenja ozljeda Ahilove tetive , te su se razni autori opredjelili za metodu koju smatraju najboljom. Perkutana tehnika se u mnogim istraživanjima pokazala kao dobra, te se i u ovom istraživanju pokazala kao dobar izbor obzirom na brzinu oporavka te izostankom komplikacija Istraživanje je rađeno na malom uzorku i zapravo se radi o uspoređivanju pojedinih načina liječenja , (po 1 pacijent liječen jednom od tri metode) te , iako se rezultat liječenja podudara s radovima drugih autora³⁸ , radi se o malom uzorku te kratkom vremenskom praćenju pacijenta. Za bolje i vjerodostojnije rezultate trebalo bi napraviti istraživanje koje će obuhvatiti puno veći broj pacijenata koji bi bili praćeni duže vrijeme kako bi se moglo ukazati na metodu koja bi bila najbolja.

Što se tiče mog istraživanja, komplikacija kod pacijenta liječenog perkutanom tehnikom nije bilo te se ova metoda pokazala pouzdanom u ovom slučaju.

Koja god da se metoda odabere prilikom liječenja, treba znati da upravo ta koja je odabrana nosi određeni rizik od komplikacija.

³⁸ Čukelj F. ,Pivalica D., Pavić A. and others Treatment of rupture Achilles tendon classic or percutaneum method
Acta Chirurgica Croatica, vol.5,05/08,5:30-35,

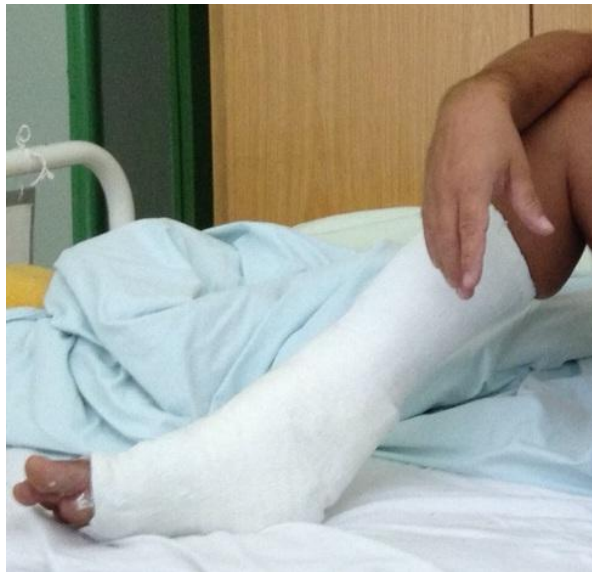5.1. vrste liječenja

Većina tehnika i procedura koje su opisane kod liječenja akutne rupture Ahilove tetive mogu se podijeliti u 3 grupe : otvorena operacija, perkutana operacija i konzervativno liječenje.

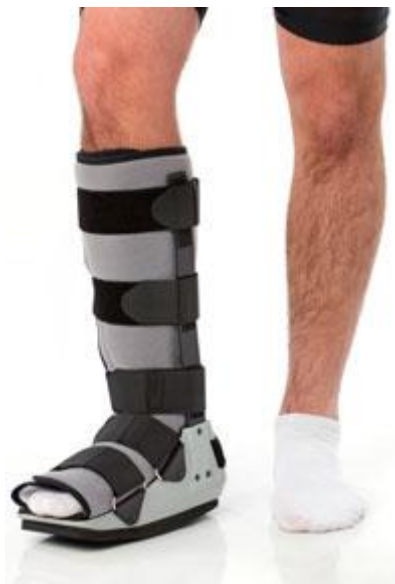Izbor režima liječenja je još uvijek u velikoj mjeri baziran prema želji kirurga i pacijenta. Neoperacijsko liječenje ima svoje pobornike, ali je operacijsko liječenje metoda izbora u zadnjih dvadeset godina za atletičare i mlade ljude te pacijente s rupturom za koje je liječenje odgođeno. Do danas, kliničke studije su se fokusirale na imobilizaciju gipsom, otvoreni kirurški popravak te minimalno invazivan perkutani popravak. Imobilizacija gipsom može dovesti do suboptimalnog ozdravljenja, sa elongacijom tetive, međutim smanjuje snagu potkoljenih mišića te je neprihvatljivo visoka stopa reruptura sa incidencijom do 39 % . Otvoreni kirurški popravak Ahilove tetive je najčešće najbolja metoda , ali nosi neke rizike, uključujući adhezije između tetive i kože, infekcije te otvaranje rane. Prednosti otvorene i konzervativne metode su kombinirane u minimalno invazivnu perkutanu tehniku, te je ova tehnika postala popularna u posljednjih nekoliko godina. Najveći nedostatak perkutane tehnike je nemogućnost vizualizacije krajeva tetive te komplikacija uklještenja suralnog živca. Ove komplikacije se mogu izbjeći korištenjem endoskopa pri perkutanoj operaciji. Jedan od ključnih čimbenika ozdravljenja je rano uključivanje pacijenta u fizikalni postupak nakon operacije.

5.1.1. konzervativna metoda - gips

Neoperativno liječenje podrazumijeva nošenje natkoljenog cirkularnog gipsa (Slika 12), sa stopalom u ekvinus položaju oko 20 stupnjeva i s koljenom u fleksiji 15 do 20 stupnjeva oko 3 tjedna. Zatim još 3 tjedna potkoljene imobilizacije gipsom, te zadnja tri tjedna imobilizacija sa stopalom u neutralnom položaju. Nakon skidanja gipsa nosi se povišenje za petu (Slika 13.) od 2,5 centimetra tijekom jednog mjeseca, zatim još jedan mjesec od 1 centimetra.



Slika 12. potkoljeni gips



Slika 13. povišenje za petu

5.1.2. otvorena operacija

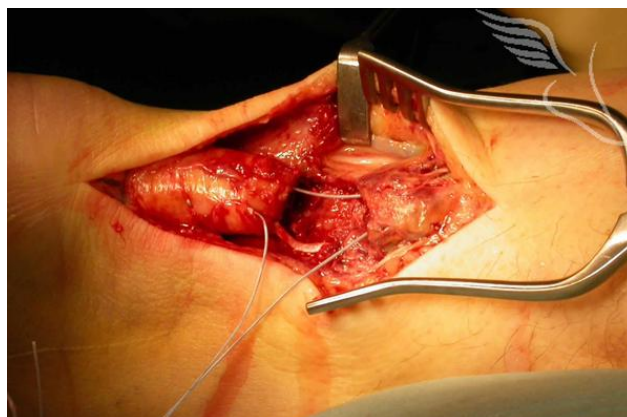Bolesnik se postavi u ležeći položaj na trbuhu na operacijski stol, sa stopalom u plantarnoj fleksiji 15 do 20 stupnjeva da bi se prekinuti krajevi tetive doveli u neposredni kontakt.

Uzdužni rez se napravi 1 centimetar medijalno, dužine 8 do 11 centimetara, pazeći na venu safenu i suralni živac. Šav se zatvori sa nekim od načina, a postupak završava zatvaranjem potkožnog tkiva i kože te postavljanjem gipsa.

Mnoge operativne tehnike za popravak rupturirane Ahilove tetive koriste od jednostavnog šava „end to end“, Bunell ili Kessler šav, do složenijeg popravka sa korištenjem pojačanja fascije ili tetivnih implantanata. Koriste se umjetni tetivni implantati, od materijala kao što su apsorbirajuća polimer-karbonska vlakna i kolagenske tetivne proteze.

Nekoliko autora se protivilo operacijskom liječenju(Slika 14.), uz napomenu da je visoka stopa komplikacija glavni nedostatak takvog liječenja. Kao komplikacije navode se duboka venska tromboza, kožne infekcije, odgođeno cijeljenje kože te ponovljene rupture. Kako god, problemi sa kožom ne bi smjeli biti neočekivani kad je riječ o otvorenoj operaciji, o najčešće korištenom longitudinalnom rezu koji prolazi kroz slabo prokrvljenu kožu.

Nakon operacije, noga je imobilizirana u gipsu od četiri do šest tjedana. Neki kirurzi se zalažu za korištenje funkcionalne ortoze nakon nekoliko dana imobilizacije gipsom. Ortoza dopušta plantarnu fleksiju ali ograničenu dorzalnu fleksiju te je dizajnirana da pomogne u prevenciji atrofije mišića lista.

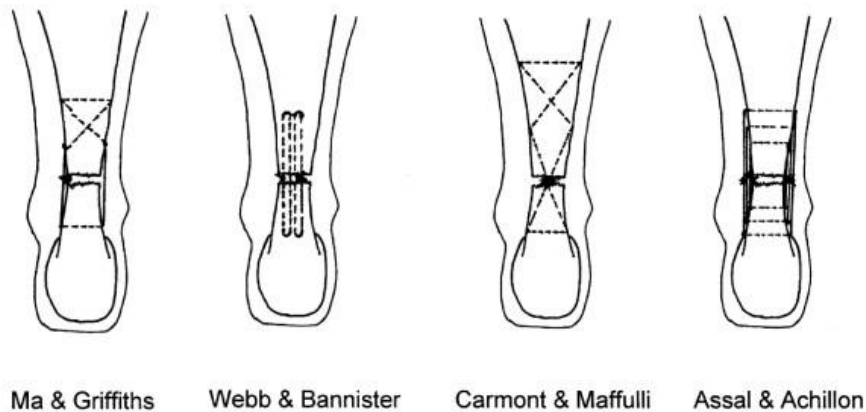


Slika 14. otvorena operacija

5.1.3. perkutani šav

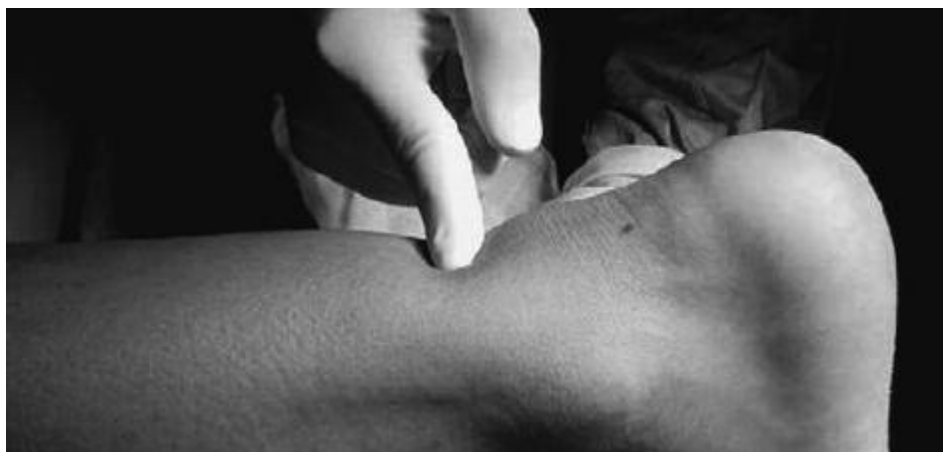Ma i Griffith su razvili perkutanu metodu kao kompromis između otvorene operacijske metode i neoperativnog liječenja (Slika 15). Tehnika uključuje šest malih ubodnih rezova uz medijalne i lateralne rubove tetive a zatim prolazak šava kroz tetivu uz pomoć ovih rezova. U malim serijama od osamnaest ljudi liječenih ovom tehnikom, Ma i Griffith su prijavili samo dvije male, neinfekcijske komplikacije rane bez reruptura.

Percutaneous & Minimally Invasive Suture Techniques

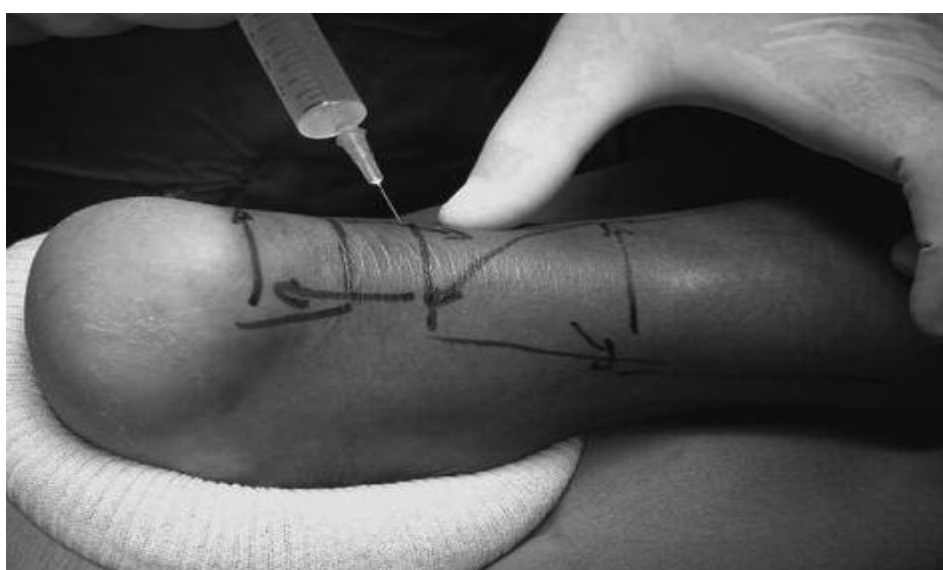

Slika 15. vrste šavova

Operacija se izvodi s pacijentom u ležećem položaju na trbuhu i pod lokalnom infiltracijom anestezije (Slika 17.) . Nema potrebe za antibioticima i antitrombotskom profilaksom. Prije početka zahvata, mjesto rupture se označi (Slika 16.) i nakon toga, kako bi se smanjilo lokalno krvarenje, proksimalno (oko 5 cm) i distalno (oko 4 cm) od palpirane rupture, koža, potkožno tkivo i peritenon su infiltrirani sa 20-50 ml fiziološke otopine sa lokalnim anestetikom oko osam planiranih ubodnih rana, četiri medijalna i četiri lateralna reza do tetive, raspoređenih ravnomjerno proksimalno i distalno oko područja rupture.



Slika 16. označavanje mjesta rupture



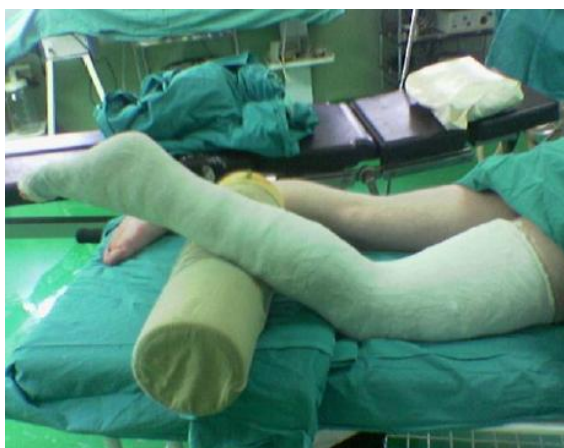Slika 17. anestezija

Korišćeci tehniku "zareživanja i širenja", ove ubodne rupe se kasnije proširuju i služe kao ulaz za iglu. Posebna pozornost se posvećuje lateralnom dijelu Ahilove tetive, osobito proksimalno, gdje se nalazi suralni živac te prelazi tetivu. Tijekom injekcije lokalne anestezije ili za vrijeme trajanja procedure, od pacijenta se zatraži da upozori ako se pojave parestezije ili bilo kakva bol u području distribucije suralnog živca. Ako se pojavi bol, mjesto injekcije se premjesti 0.5-1 cm bliže sredini. Tetiva i paratenon se ispituju sa artroskopom preko distalnog medijalnog reza, te se ozlijeđeno stopalo nalazi u 15 ° plantarne fleksije. Nakon što je utvrđena razina rupture, ocjenjuje se kontinuitet okolnih tkiva zajedno sa svojom konzistencijom i vaskularizacijom. Rastrgani krajevi Ahilove tetive su pregledani, te ako je potrebno manipulirani unutar paratenona. Prolazak šava preko Ahilove tetive je također kontrolirano sa endoskopom.

Igla sa šavom se prvo uvede kroz gornji medijalni ulaz. Kako bi se provjerilo da li je Ahilova tetiva u potpunosti uhvaćena iglom, tetiva se pažljivo palpira između palca i kažiprsta suprotne ruke. Prvo stezanje je poprečno, a igla izlazi iz gornjeg bočnog ulaza. Igla se zatim ponovno uvodi u taj ulaz, te prolazi kroz gornji lateralni ulaz prema ulazu 3. Postupak se ponavlja u proksimalno - distalnom smjeru idući od ulaza 3 do ulaza 4, od ulaza 4 do ulaza 5, od ulaza 5 prema ulazu 6, od ulaza 6 prema ulazu 7 te od ulaza 7 do ulaza 8, najdalji lateralni ulaz. U ovom trenutku igla se ponovno uvodi kroz ulaz 8, te prolazi kroz najdalji lateralni ulaz prema ulazu 5, a gore navedeni postupak se ponavlja unatrag u distalnom ka proksimalnom smjeru dok se igla konačno ne vrati na gornji medijalni ulaz.

Prvo, šav prolazi od proksimalne medijalne incizije te prema van iz medijalne incizije malo iznad rupturirane tetive, pazeći da je tijelo proksimalnog dijela tetive stisnuto između palca i kažiprsta. Drugo, šav prolazi od iste incizije i van iz lateralne incizije malo iznad tetive. Konačno, kao što je i u prvom koraku, šav je prošao kroz ovaj distalni ubodni rez, dopirući do proksimalnog , te opet van iz gornje medijalne strane. Konačno, šavovi se zategnu i vežu u proksimalnom medijalnom ulazu sa gležnjem u neutralnom položaju. Prije vezivanja šavova u neutralnom položaju, pacijent je upućen kako bi napravio pokret aktivne dorzalne i plantarne fleksije sa koljenom u 90 ° fleksije kako bi bili sigurni da je šav prikladno napet.³⁹

Nakon injekcije bogate trombocitima, kožni ubodni rezovi su zatvoreni s potkožnim šavom. Nakon toga se stopalo u neutralnom položaju postavi u gips najmanje 3 tjedna. (Slika 18.)



18. gips nakon operacije

³⁹ Rouvillain J.L., Navarre T., Labrada-Blanco O., Garron E., Daoud W., Percutaneous suture of acute Achilles tendon rupture, A study of 60 cases, *Acta Orthop. Belg.*, 2010, 76, 237-242

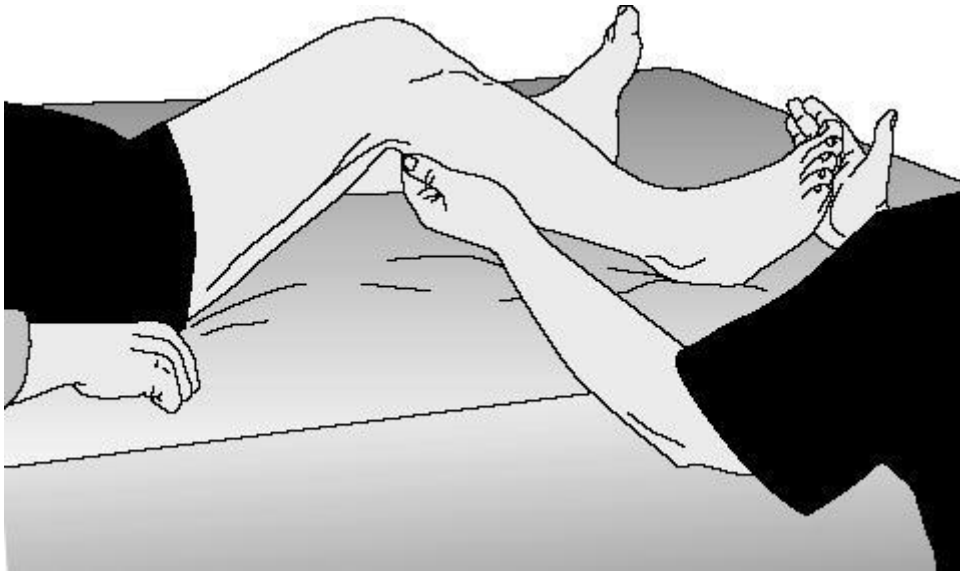5.2. rehabilitacija nakon operacije

Na brojnim internetskim stranicama mogu se pronaći različiti protokoli sastavljeni kako bi pacijentima pružili opće smjernice i informacije. No ti protokoli ne bi smjeli biti zamjena za stručno kliničko odlučivanje o pacijentu i planu njegovog daljnjeg liječenja nakon operacije rupture Ahilove tetive. Prilikom sastavljanja plana fizikalne terapije za svakog pacijenta bi se trebao napraviti individualni plan rehabilitacije ovisno o specifičnim potrebama pacijenta, o fizičkom pregledu, jačini boli, funkcionalnom napretku te prisutnosti komplikacija.

Osnovni zadatak rehabilitacije svakako je povratak pune fleksibilnosti, već tada zadebljane i krute tetive. Drugi je zadatak snaženje oslabljenih mišića potkoljenice, kao i povratak refleksnog odgovora tetive kroz proprioceptivne vježbe. Posebnu pažnju treba obratiti na gležanj i male zglobove stopala koji mogu biti uzrok boli nakon skidanja gipsa. Pomoć fizioterapeuta ubrzava proces rehabilitacije te sprječava mogućnost ponovnog ozljeđivanja davajući pravilne savjete.

5.2.1. Mjere opreza i kontraindikacije za rehabilitaciju :

- znakovi infekcije, uključujući povećano crvenilo, oteklinu, bol i temperaturu
- neurovaskularne komplikacije
- pozitivan Homanov znak (Slika 19.) (znak duboke venske tromboze, pozitivan znak predstavlja bol u listu ili poplitealnoj regiji kada ispitivač naglo napravi pokret dorzalne fleksije u stopalu, dok je koljeno pod kutem od 90°)
- reruptura
- pretjerana dorzalna fleksija
- ne trčanje ili skakanje do 4 mjeseca nakon operacije



Slika 19. Homanov znak

Rizik rerupture 3-6 %

Reruptura Ahilove tetive se mora kirurški popraviti. Najčešće ponovno rupturira radeći više nego što tetiva može podnijeti tijekom procesa rehabilitacije. Ahilova tetiva je u najvećem riziku kada se skače s velike visine i kada se rade eksplozivni pokreti u koljenu.

operacijski rizik

rizik od infekcije: manje od 1 : 100

- intravenozni antibiotici se daju prije i nakon operacije kako bi prevenirali infekciju
- ako dođe do infekcije, obično nastupi 5-7 dana nakon operacije

rizik od duboke venske tromboze, manje od 1: 100

- ako potkoljenica, gležanj i stopalo otiču 3 do 14 dana nakon operacije, postoji mogućnost nastanka ugruška u dubokom venskom sustavu noge

rizik od plućne embolije, manje od 1 :500

- znakovi na koje treba obratiti pozornost su kratak dah i bol u prsima

rizik od utrnulosti kože oko reza

- svaki pacijent osjeti utrnulost oko reza zato što su neke male površine živca prerezane tijekom operacije. To može biti duž reza ili može utjecati na veću površinu koja se proteže do stopala. Ova utrnulost može nestajati sporo tijekom vremena, ovisno o pacijentu.

rizik od odgođenog cijeljenja rane

- zbog lokacije Ahilove tetive, pacijenti su više osjetljivi na probleme zarastanja rane

5.2.2. primjena fizikalne terapije

Fizikalna je terapija grana medicine u kojoj se primjenjuju razni oblici fizikalne energije u svrhu prevencije, liječenja i rehabilitacije bolesnika.⁴⁰

Mehanoterapija

Mehanoterapija je primjena mehaničke energije u terapijske svrhe. Kod rupture Ahilove tetive iz ove skupine koristimo kineziterapiju, hidroterapiju i masažu.

1. KINEZITERAPIJA

FAZA I (od operacije do 2 tjedna nakon)

Ovo je početna faza oporavka i obično traje dva tjedna. U prvom tjednu pacijent bi se trebao odmarati te elevirati nogu.

ciljevi ove faze su :

1. kontroliranje upale i otoka odmaranjem i eleviranjem noge
2. postupno povećanje aktivnosti svakodnevnog života
3. započeti vježbe za jačanje nogu

⁴⁰ Ćurković B. i suradnici, fizikalna i rehabilitacijska medicina, medicinska naklada, Zagreb , 2004.

1.vježbe cirkulacije

Vježbe cirkulacije se izvode kako bi se spriječio zastoj krvi u potkoljenici dok je noga imobilizirana, povećanje cirkulacije se izvodi pomičući nožne prste, šireći ih i radeći pažljive pokrete.

2.vježbe opsega pokreta

koljeno

Fleksija

Ležeći na trbuhu, savijati koljeno prema stražnjici. Ponoviti 20 puta sa svakom nogom kako bi se održala fleksibilnost koljena, ponavljati dva do tri puta dnevno.

Ekstenzija

Sjedeći, nasloniti petu na stolicu, istegnuti koljeno u ekstenziju. Tako držati dvije minute i ponoviti dva do tri puta na dan.

kuk

Fleksija

Stojeći, stopalo postaviti u elastičnu traku pričvršćenu za čvrsti objekt te podizati nogu ispred sebe brojeći do tri te opustiti i vratiti nazad.

Ekstenzija

Stojeći, stopalo postaviti u elastičnu traku pričvršćenu za čvrsti objekt i okrenuti se suprotno od prethodne vježbe te podizati nogu iza sebe, brojati do tri i vratiti nazad.

Abdukcija

Stojeći, stopalo postaviti u elastičnu traku pričvršćenu za čvrsti objekt, te pomicati nogu od sebe u stranu, brojati do tri te vratiti nazad.

Adukcija

Stojeći, stopalo postaviti u elastičnu traku pričvršćenu za čvrsti objekt, te nogu pomicati u stranu ali prema unutra, brojati do tri te vratiti nogu u centar.

3. jačanje nogu

Kontrakcija kvadricepsa

Sjedeći sa izravnatim koljenom i poduprtom nogom, jačati bedrene mišiće gurajući nogu prema dolje. Treba se usredotočiti na zatezanje bedrenih mišića te izbjegavati pokrete iz kuka. Ponoviti par puta, zadržavajući kontrakciju pet sekunda.

Ravno podizanje nogu

Zategnuti m. quadriceps tako da je koljeno ravno, potpuno ekstenirano. Pokušati podizati nogu oko 45 stupnjeva u zrak, kratko zadržati i zatim lagano vratiti nazad. Ponoviti 20 puta, 2 puta na dan.

FAZA II (počinje nakon završene prve faze, obično 4-8 tjedana nakon operacije)

Ova faza se fokusira na progresiju hoda i povećanja opsega pokreta.

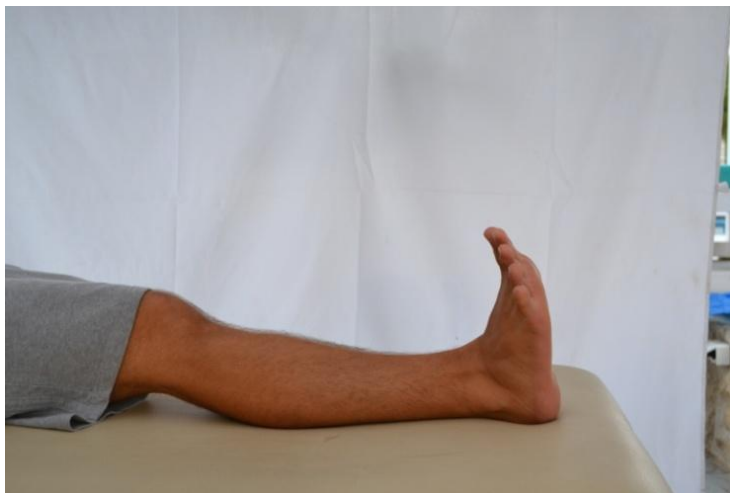Ciljevi ove faze su :

1. upravljanje boli i kontrola otekline korištenjem leda i elevacije
2. održavanje raspona pokreta u u kuku i koljenu
3. poboljšati snagu mišića nogu

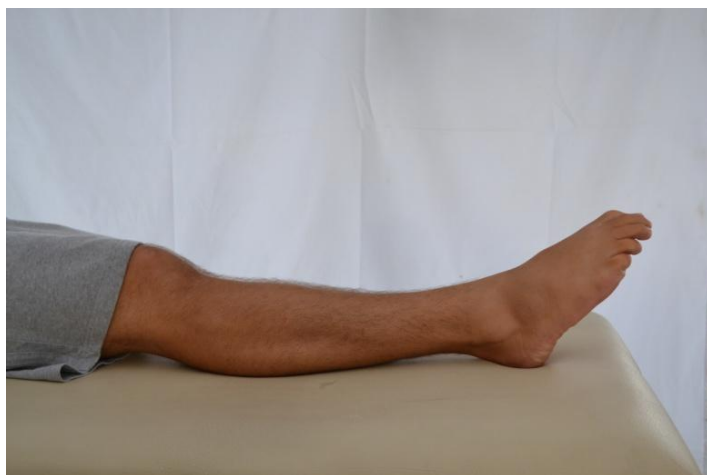1. opseg pokreta

1. fleksija- ekstenzija gležnja

Pažljivo pomicanje stopala pokretom prema dolje i gore. Ne forsirati pokret preko granice boli, ali pomicati stopalo gore, dolje kroz opseg pokreta koji je bezbolan. Ponoviti 20 puta, 3 puta dnevno.



Slika 20. ekstenzija stopala



Slika 21. fleksija stopala

2. everzija stopala

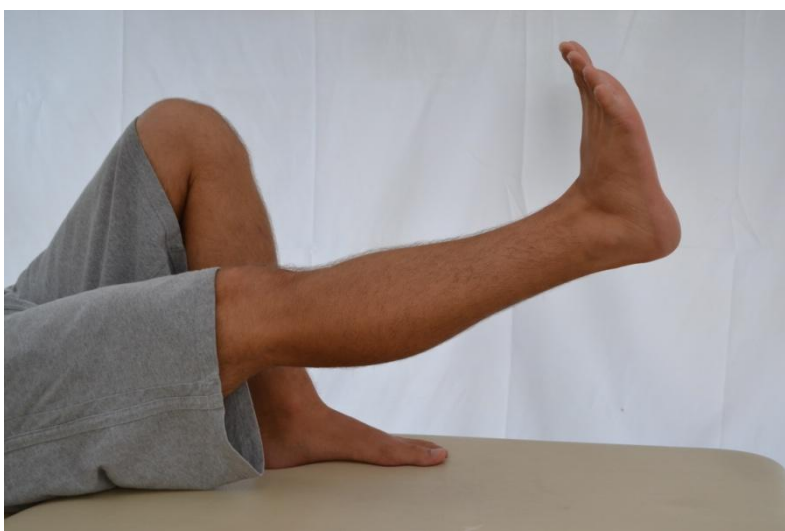3. inverzija stopala

4. kruženje stopalom

Pomicati stopalo radeći kružni pokret. Napraviti 10 puta u lijevu stranu pa 10 puta u desnu stranu, 3 puta dnevno.

5. ravno podizanje noge

Zategnuti m. quadriceps tako da je koljeno ravno, potpuno ekstenzirano. Pokušati podizati nogu oko 45 stupnjeva u zrak, kratko zadržati i zatim lagano vratiti nazad. Ponoviti 20 puta, 2 puta na dan.



Slika 22. ravno podizanje noge

6. abdukcija kuka

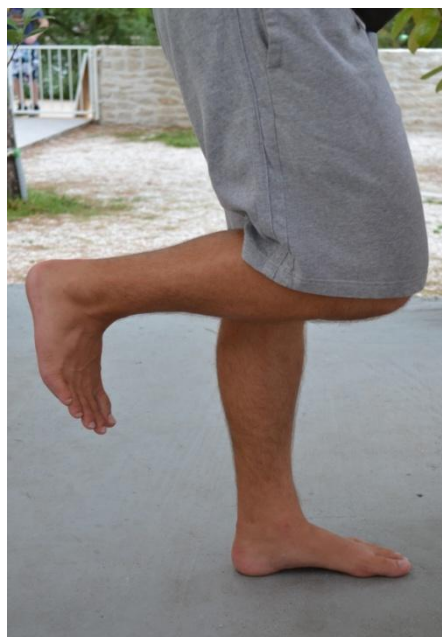Leći na neoperiranu stranu, koljeno održati ekstenzirano te podizati operiranu nogu prema gore otprilike oko 45 stupnjeva. Zadržati kratko te vratiti nazad. Ponoviti 20 puta, 2 puta na dan.



Slika 23. abdukcija kuka

7. stajanje

Okrenuti se prema stolu koji će služiti za balans i potporu. Dok se stoji na neoperiranoj nozi, drugu nogu saviti u koljenu i petom pokušati dodirnuti stražnjicu. Ovaj se položaj zadržava par sekunda te se polagano noga vrati na podlogu. Ponoviti 20 puta.



Slika 24. stajanje na jednoj nozi

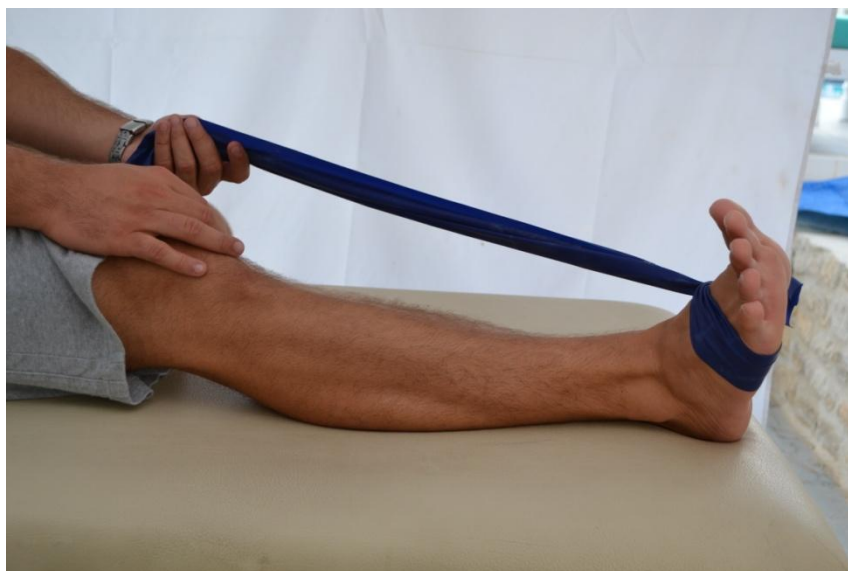FAZA III (počinje nakon završene druge faze, obično 8-12 tjedana nakon operacije)

Ova faza može započeti ranije kada liječnik odobri pun prijenos težine.

VJEŽBE SA TRAKOM

1. everzija stopala

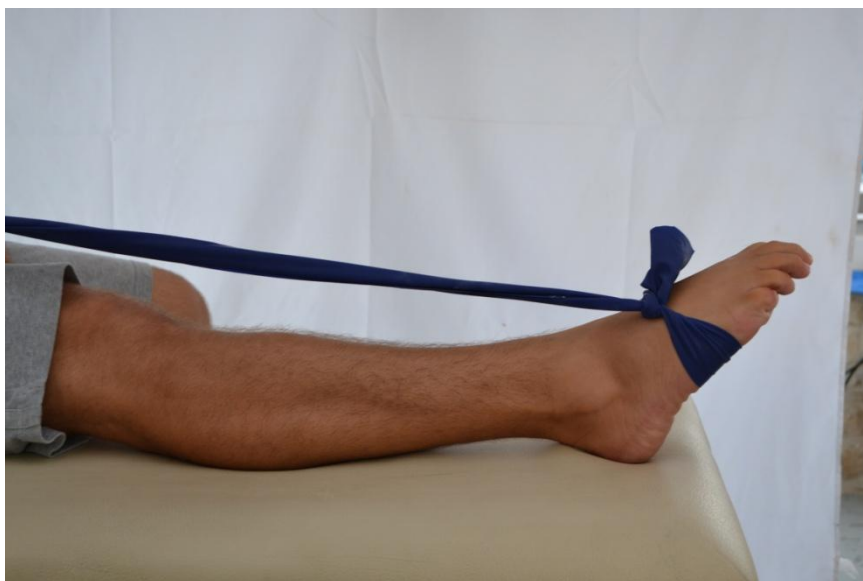Zavezati traku oko operirane noge te lagano okretati stopalo prema van. Ponoviti 30 puta.



Slika 25. everzija stopala

2. plantarna fleksija

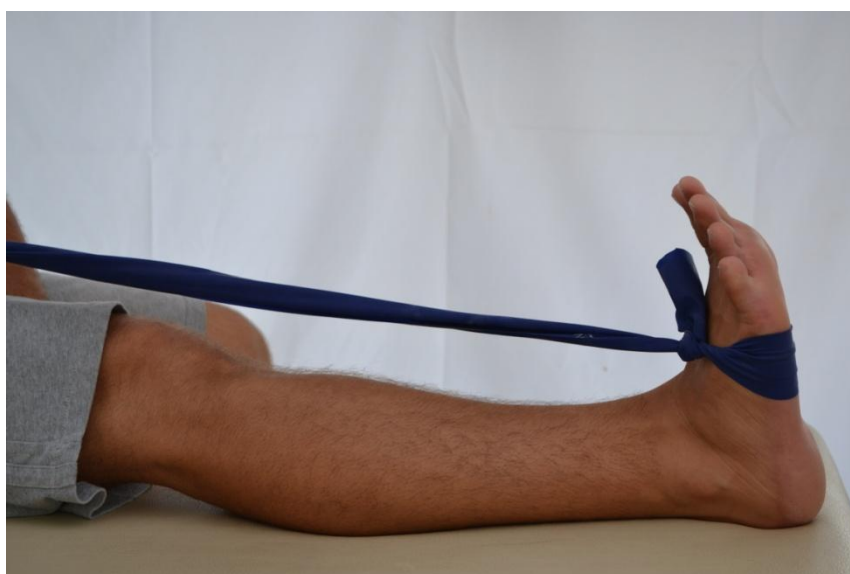
Zavezati traku oko operirane noge te lagano okretati stopalo prema dolje. Ponoviti 30 puta.



Slika 26. plantarna fleksija

3. dorzalna fleksija

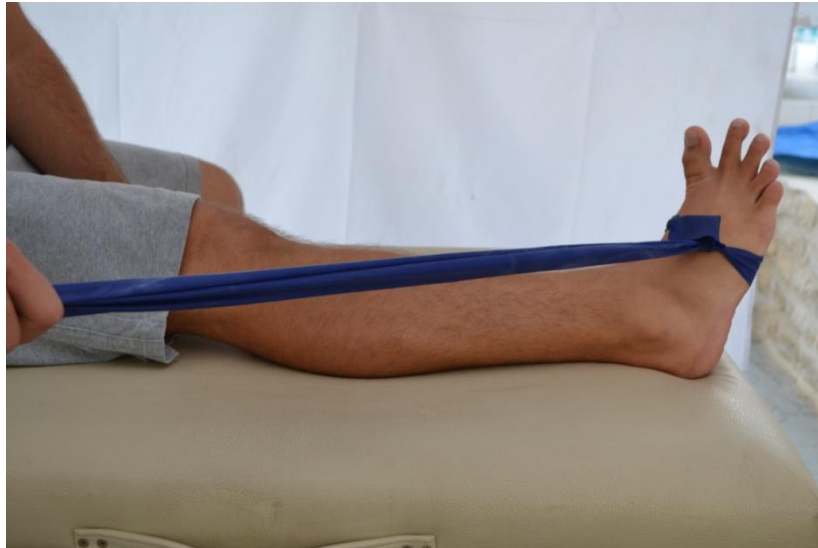Sa zavezanom trakom oko noge te pričvršćenom za neki čvrsti objekt, povući stopalo prema koljenu. Ponoviti 30 puta.



Slika 27. dorzalna fleksija

4. inverzija stopala

Prekrižiti noge tako da operirana noga bude ispod zdrave. Sa zavezanom trakom oko stopala napraviti pokret prema unutra. Ponoviti 30 puta.



Slika 28. inverzija stopala

FAZA IV (počinje nakon završene treće faze obično 12-24 tjedana nakon operacije)

VJEŽBE ISTEZANJA

1. istezanje

Održavajući stražnju ozlijeđenu nogu ravnom, sa petom i stopalom na podu, naslanjati se na zid sve dok se ne osjeti istezanje u koljenima. Ne rastezati se prekomjerno. Zadržati 15 do 20 sekunda. Ponoviti 20 – 30 puta.



Slika 29. istezanje

2. istezanje dorzifleksija

Stajući s oba koljena savijena te sa ozlijeđenom nogom naprijed, lagano naslanjajući se naprijed, savijati koljeno ozlijeđene noge preko gležnja usporedno zadržavajući petu i stopalo ravno na podlozi. Ovo istezanje će se osjetiti u gležnju blizu peti ili ispred samog gležnja zato se ne smije pretjerati sa istezanjem. Zadržati 15 do 20 sekunda, te ponoviti 3 do 5 puta.



Slika 30. istezanje dorzifleksija

3. podizanje na nožne prste

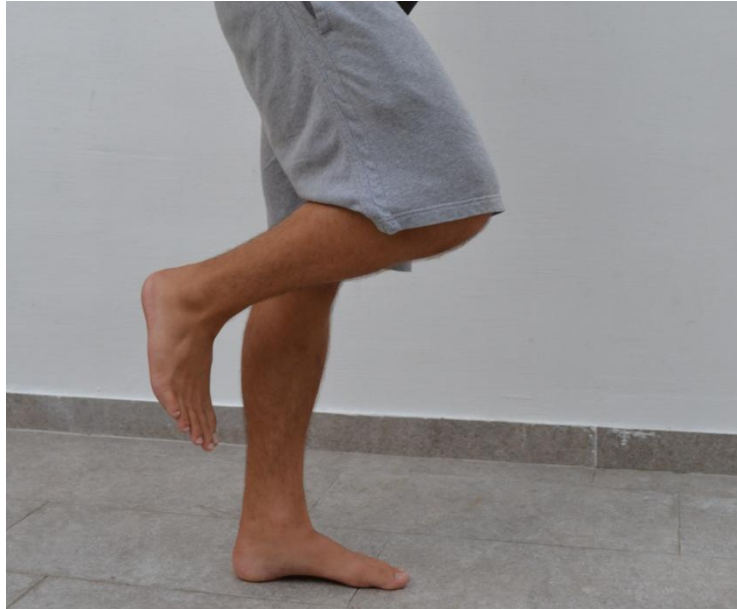Stati okrenut prema stolu, držeći se stola kao potpore i za održavanje balansa. Držeći koljena ekstenzirana, podizati se na prste dok su koljena u punoj ekstenziji. Zadržati jednu sekundu zatim se vratiti u startni položaj. Ponoviti 20 do 30 puta.



Slika 31. podizanje na nožne prste

4. balans na jednoj nozi

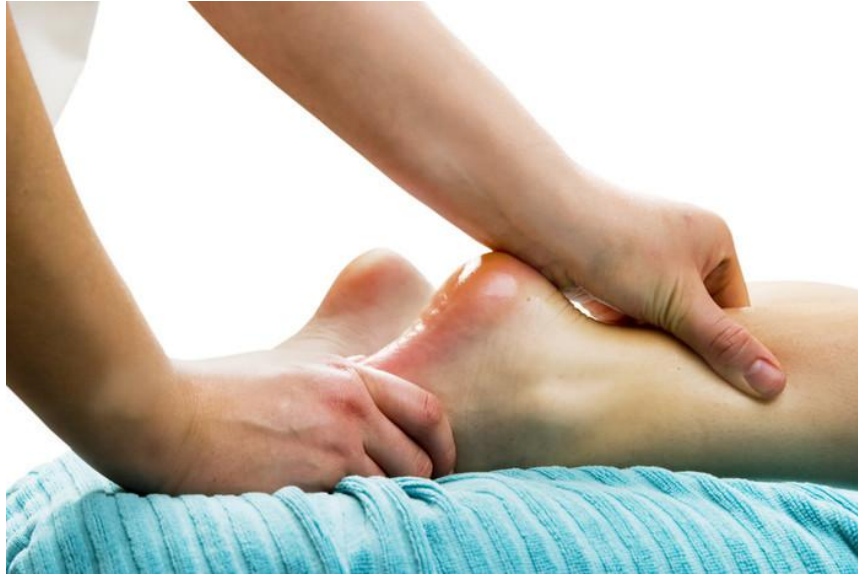Održavati balans tako da je operirana noga na podlozi a druga noga je savijena i u zraku. Ako je lako održavati balans, može se pokušati i zatvorenih očiju. Vježbati balans oko 5 minuta.



Slika 32. balans na jednoj nozi

2.MASAŽA I LIMFNA DRENAŽA

Ove tehnike koristimo kako bi pomoću njih smanjili otok te povećali protok krvi do mišića i tetiva. (Slika 33.)



Slika 33. masaža Ahilove tetive

3.HIDROTERAPIJA

Opća pokretljivost je u vodi povećana zbog smanjena pritiska na zglobove, smanjenja boli i manje aktivnosti mišića zbog sile uzgona. Pomoću vode lakše razgibavamo gležanj te se povećava opseg pokreta.

4.ELEKTROTERAPIJA I FOTOTERAPIJA

- ultrazvuk pospješuje nastajanje kolagena
- interferentne struje i tens koristimo za smanjenje boli
- magnetoterapija služi za brže cijeljenje tetive
- elektrostimulacija , ako je potrebna zbog atrofije potkoljenih mišića
- laser koristimo za tretman ožiljka

6.ZAKLJUČAK

Ahilova tetiva je najjača i najdeblja tetiva u ljudskom tijelu ali ipak, u zadnje vrijeme češće, ne odoli mehaničkim opterećenjima pa nakon nekog vremena dođe do rupture. Od tri vrste liječenja, odabrala sam perkutanu operaciju kako bi sakupila što više rezultata i podataka o toj metodi, te sam kroz svoje istraživanje uvidjela da je metoda kvalitetna, te kod mojih ispitanika nije bilo komplikacija. Nažalost u ovom istraživanju nije bio dovoljan broj pacijenata kako bi rezultati bili što vjerodostojniji, pa bi možda, u nekom daljnjem istraživanju trebalo uključiti što više ljudi kroz što veći vremenski period. Tada bi se moglo uvidjeti pravo stanje pacijenata nakon operacije te bi se moglo pratiti kolika je stopa komplikacija. Rehabilitacija nakon rupture je dugotrajan proces koji može trajati dugo vremena, pa i do nekoliko mjeseci. Nakon što se imobilizacija ukloni, započinje se sa fizikalnom terapijom kako bi što prije doveli do poboljšanja opsega pokreta te kako bi se gležanj ponovo vratio svojoj punoj funkcionalnosti. Kao ravnopravni članovi rehabilitacijskog tima, fizioterapeuti imaju veliku ulogu u rehabilitaciji ruptur Ahilove tetive. Plan fizioterapije treba prilagoditi svakom bolesniku ovisno o njegovom zdravstvenom stanju. Kineziterapija se treba provoditi kontinuirano jer je važniji kontinuitet od intenziteta. Prema podacima dobivenim u ovom istraživanju, pokazalo se da je ovakav plan kineziterapije nakon perkutane operacije dobar te da su pacijenti ostvarili vidljiv napredak kroz nekoliko mjeseci.

7.LITERATURA

- (1., 11., 26., 27., 30., 31.) Medved R. i suradnici, Sportska medicina, Jumena, Zagreb, 1987. 597-631
- (2.) Crnica S., Božić –Boto N., Korać Ž., Follow-up results of Achilles tendon rupture treatment by the method of modified percutaneous suture, Acta clin Croat 2004., 43:121-125
- (3.) Erceg M. ,Ortopedija za studente medicine/Marinko Erceg-Split, Medicinski fakultet, 2006. 446-447
- (4.) Bajek S. , Bobinac D. , Jerković R. , Malnar D. , Marić I. , Sustavna anatomija čovjeka, Rijeka, Digital point tiskara, 2007. , 90-93.
- (5.) Del Buono A, Chan O, Maffulli N.(2013). Achilles tendon: functional anatomy and novel emerging models of imaging classification, International orthopaedics , 2013. , 715-721
- (6.) Schweitzer M., Karasick D., MR imaging of disorders of the Achilles tendon, American Journal of Roentgenology. 2000. , 175: 613-625.
- (7, 10, 20, 23, 32) Maffulli N.,Current concept s review- Rupture of the Achilles tendon, J. Bone Joint Surg. Am. 1999., 81: 1019-36
- (8, 9.) Olsson N. , Acute Achilles tendon rupture, Am J Sports Med 2010 27;38(11):2186-93.
- (12) Goldman S., Linscheid R.L., Bickel W.h. Disruptions of tendo Achillis: Analysis of 33 cases. Mayo Clin. Proc., 1969,44,25-35.
- (13) Arner O., Lindholm A. Subcutaneous rupture of the Achilles tendon. Acta Chir. Scand., 1959, Suppl.239, 1-51.
- (14) Holz U., Asherl J. Die Achillessenhnenuptur : Eine klinische Analyse von 560 Verletzungen. Chir. Praxis, 1981, 28, 511-526.
- (15) Nistor L. Surgical and non-surgical treatment of Achilles tendon rupture. J.Bone Join t Surg.,1981,394-399
- (16) Sun Y. S., Yen T. F., Chie L.H. Ruptured Achilles tendon, Report of 40 cases. Zhonghua Yixue Zazhi, 1977, 94-98
- (17,22) Popovic N., Lemaire R., diagnosis and treatment of acute ruptures of the Achilles tendon current concepts review , Acta orthopaedica Belgica. Vol. 65-4-1999.
- (18) Pivalica B., Kirurško liječenje rupture Ahilove tetive u KBC Split od 2008.-2013., diplomski rad, Medicinski fakultet, Sveučilište u Splitu, 2014.

- (19,21) Leppilahti J. , Orava S. Total Achilles tendon rupture : A review. *Sports Med*,1998, 79-100.
- (24) McMaster, P. E.: Tendon and muscle ruptures. Clinical and experimental studies on the causes and location of subcutaneous ruptures. *J. Bone and Joint Surg.*, 15: 705-722, July 1933.
- (25)Barfred, T.: Experimental rupture of the Achilles tendon. Comparison of experimental ruptures in rats of different ages and living under different conditions. *Acta Orthop. Scandinavica*, 42: 406-428, 1971.
- (28) Pećina M. i suradnici, Športska medicina, Medicinska naklada, Zagreb, 2004. 104-105
- (29) Bolesti i ozljede stopala/ Prvi memorijalni susret "Marija Majkić", [Zagreb, 8. lipnja 2001.]
- (33) Tomak SL, Fleming LL. Achilles tendon rupture: an alternative treatment. *Am J Orthop (Belle Mead NJ)* 2004; 33(1): 9-12.
- (34) Cretnik A, Kosanović M, Smrkolj V. Percutaneous suturing of the ruptured Achilles tendon under local anesthesia. *J Foot Ankle Surg* 2004; 43(2): 72-81.
- (35) Nistor L. Surgical and non-surgical treatment of Achilles Tendon rupture. A prospective randomized study. *J Bone Joint Surg Am* 1981; 63(3): 394-9.
- (36) Haji A, Sahai A, Symes A, Vyas JK. Percutaneous versus open tendo achillis repair. *Foot Ankle Int* 2004; 25(4): 215-8.
- (37) Weber M, Niemann M, Lanz R, Müller T. Nonoperative treatment of acute rupture of the achilles tendon: results of a new protocol and comparison with operative treatment *Am J Sports Med* 2003; 31(5): 685-91.
- (38) Čukelj F. ,Pivalica D., Pavić A. and others Treatment of rupture Achillis tendon classic or percutaneum method ,*Acta Chirurgica Croatica*, vol.5,05/08,5:30-35,
- (39) Rouvillain J.L. , Navarre T., Labrada-Blanco O., Garron E., Daoud W., Percutaneous suture of acute Achilles tendon rupture, A study of 60 cases, *Acta Orthop. Belg.*, 2010, 76, 237-242
- (40) Ćurković B. i suradnici, fizikalna i rehabilitacijska medicina, medicinska naklada, Zagreb , 2004.

Internet (izvori slika):

<http://supermen.tportal.hr/ResourceManager/GetImage.aspx?imgId=187513&fmtId=24>

http://www.scipion.hr/Repository/Slike/ahilova-peta-gallery01_v.jpg

[http://www.physioadvisor.com.au/assets/256/images/16615256\(300x300\).jpg](http://www.physioadvisor.com.au/assets/256/images/16615256(300x300).jpg)

<http://www.dijetaizdravlje.com/wp-content/uploads/2013/09/ahilova-tetiva-povreda.jpg>

<http://images.medicinenet.com/images/achilles-tendon-rupture.jpg>

<http://www.knowyourbody.net/wp-content/uploads/2013/08/Sural-nerve-Picture.png>

<http://www.cell.com/cms/attachment/591710/4553177/gr1.jpg>

<http://www.excelphysicaltherapy.com/blog/wp-content/uploads/2014/04/Achilles-Tendon-Problems.jpg>

http://upload.wikimedia.org/wikipedia/commons/f/f3/Rupture_tendon_achil%C3%A9en.jpg

<http://fikiriscisi.com/blog/wp-content/uploads/2013/07/9641.png>

<http://dailyem.files.wordpress.com/2012/08/untitled.jpg>

<http://www.blogger.ba/photos/381581.jpg>

<http://www.atyourfeetfootcare.com/wp-content/uploads/2013/06/achilles-tendon-rupture-treatment1.jpg>

http://prostimet.si/files/2011/05/ahilova_sivanje.jpg

<http://www.biomedsearch.com/attachments/00/22/08/21/22082172/1758-2555-3-28-2.jpg>

Rouvillain J.L., Navarre T., Labrada-Blanco O., Garron E., Daoud W., Percutaneous suture of acute Achilles tendon rupture ,A study of 60 cases, From the University Hospital Pierre Zobda Quitman, La Meynard, Fort De France, Martinique, France, 2010.

Vidić G. i suradnici, prednosti hirurškog lečenja rupture ahilove tetive perkutanom suturom u odnosu na neoperativno lečenje, 2010.

<http://drtedwilliams.net/cop/741/741HomansSign.JPG>

http://www.vitacenter.si/pics/Fizioterapija/1230449_terapija_ahilove_tetive_b.jpg

8.SAŽETAK

Ahilova tetiva je najjača i najdeblja tetiva u ljudskom tijelu . Ahilova tetiva je prokrvljena preko dvije arterije, stražnje tibijalne i peronealne arterije, a inervirana je od strane senzornih živaca suralnog živca te živca cutaneusa. Kao mnoge druge tetive , Ahilova tetiva nema pravu tetivnu ovojnici. Umjesto toga je okružena paratenonom sastavljenim od mekog tkiva. Opterećenje koje izazove istezanje veće od 8-10 % duljine Ahilove tetive prouzrokuje njenu kompletnu rupturu. Ruptura Ahilove tetive je češća u muškaraca, s muško-ženskim omjerom 7:1 do 12:1. Ruptura Ahilove tetive na lijevoj strani je češća nego na desnoj vjerojatno zbog veće prevalencije individua kojima je desna strana dominantna te se opiru sa lijevim donjim dijelom, udom. Tipično, akutna ruptura Ahilove tetive se pojavljuje kod muškaraca koji su u dobi od 30 do 40 godina, koji se bave uredskim poslovima te se povremeno bave sportom. Istovremena bilateralna ruptura Ahilove tetive je veoma rijetka kod zdravih pojedinaca, dok se može pojaviti kod starijih ljudi koji pate od neke bolesti te već duže vrijeme primaju steroidne lijekove. Točni uzroci rupture Ahilove tetive su još nejasni , ali je literatura puna teorija, uključujući ponavljane mikrotraume, poremećaj inhibitora mehanizma, povezanost rupture sa krvnom grupom nula, hipoksiju, degeneraciju tetive, smanjenu perfuziju koja rezultira degenerativnim promjenama te sistemna ili lokalna upotreba steroida. Ahilova tetiva je veoma često zahvaćena sindromom prenaprežanja, a ovisno o lokalizaciji upalnih promjena, riječ je o miotendinitisu, tendinitisu, paratenonitisu ili entenzitisu. Ruptura Ahilove tetive je karakteristična za zadnji stadij sindroma prenaprežanja. Klinički znakovi su :izrazito opipljiva udubina pri dorzalnoj fleksiji stopala odmah nakon ozljede, te tu udubinu vrlo brzo ispunjava oteklina i podljev krvi, hematoma, jaka bol na pritisak, te pozitivan Thomsonov test. Većina tehnika i procedura koje su opisane kod liječenja akutne rupture Ahilove tetive mogu se podijeliti u 3 grupe : otvorena operacija, perkutana operacija i konzervativno liječenje. Osnovni zadatak rehabilitacije svakako je povratak pune fleksibilnosti, već tada zadebljane i krute tetive. Drugi je zadatak snaženje oslabljenih mišića potkoljenice, kao i povratak refleksnog odgovora tetive kroz proprioceptivne vježbe. Posebnu pažnju treba obratiti na gležanj i male zglobove stopala koji mogu biti uzrok boli nakon skidanja gipsa. Pomoć fizioterapeuta ubrzava proces rehabilitacije te sprječava mogućnost ponovnog ozljeđivanja davajući pravilne savjete.

SUMMARY

The Achilles tendon is the strongest and thickest tendon in human body. The Achilles tendon is vascularized through two arteries, tibial posterior and peroneal arteries, and innervated by the sensory nerves by the sural nerve and nerve cutaneus. Like many other tendons, Achilles tendon doesn't have real tendon sheath. Instead it is surrounded by paratenon composed of soft tissue. Load that cause stretching greater than 8-10% of the length of the Achilles tendon cause its complete rupture. Achilles tendon rupture is more common in males, with a male-female ratio of 7: 1 to 12:1. Rupture of the Achilles tendon on the left side is more common than on the right side, probably due to the greater prevalence of individuals where the right side is dominant and resist with the left lower part, extremity. Typically, acute Achilles tendon rupture occurs in men who are 30 to 40 years old, dealing with office jobs and occasionally sports. Simultaneous bilateral rupture of the Achilles tendon is rare in healthy individuals, as can occur in older people who suffer from a disease that has long received steroid medication. The exact causes of Achilles tendon rupture are still unclear, but the literature is full of theories, including repetitive microtrauma, disorder inhibitor mechanism, the link rupture with blood group zero, hypoxia, tendon degeneration, reduced perfusion resulting in deterioration of the systemic or topical use of steroids. The Achilles tendon is often affected by overuse injuries, depending on the localization of inflammatory changes, it is a miotendinitis, tendinitis, paratenonitis or entenzitis. Rupture of the Achilles tendon is characteristic of the last stage of overuse injuries. Clinical signs include: a very tangible dent in the dorsal flexion of the foot immediately after the injury, and the hollow very quickly fills the swelling and bruise, hematoma, severe pain on pressure, and a positive Thompson test. Most of the techniques and procedures described in the treatment of acute rupture of the Achilles tendon can be divided into 3 groups: open surgery, percutaneous surgery and conservative treatment. The main task of rehabilitation certainly return full flexibility, but then thickened and stiff tendons. Another task is strengthening the weakened muscles of lower leg as well as the return of the tendon reflex responses through proprioceptive exercises. Particular attention should be given to the ankle and small joints of the foot, which may be the cause of pain after removal of plaster. Physiotherapist help accelerate the rehabilitation process and prevents the possibility of re-injury by giving proper advices.

9.ŽIVOTOPIS

Ivona Nižetić rođena je 14.3.1993. u Splitu. Osnovnu školu Pučišća završila je 2007. godine, nakon čega iste godine upisuje srednju Zdravstvenu školu u Splitu - smjer farmaceutski tehničar. Godine 2011. završava četverogodišnje obrazovanje završnim radom s odličnim uspjehom pri navedenoj školi te iste godine upisuje preddiplomski sveučilišni studij fizioterapije na Sveučilišnom odjelu zdravstvenih studija. Studij završava 2014. godine obranom završnog rada pod nazivom „Rehabilitacija bolesnika nakon perkutane operacije rupture Ahilove tetive“ pod stručnim vodstvom dr.med.Dinka Pivalice.