

ULOGA FIZIOTERAPEUTA U REHABILITACIJI NAKON REOPERACIJE MITRALNOG ZALISKA - PRIKAZ SLUČAJA

Stoilova, Magdalena

Undergraduate thesis / Završni rad

2014

Degree Grantor / Ustanova koja je dodijelila akademski / stručni stupanj: **University of Split / Sveučilište u Splitu**

Permanent link / Trajna poveznica: <https://um.nsk.hr/um:nbn:hr:176:287123>

Rights / Prava: [In copyright](#) / [Zaštićeno autorskim pravom.](#)

Download date / Datum preuzimanja: **2025-02-08**

Repository / Repozitorij:



Sveučilišni odjel zdravstvenih studija
SVEUČILIŠTE U SPLITU

[Repository of the University Department for Health Studies, University of Split](#)



zir.nsk.hr



UNIVERSITY OF SPLIT



DIGITALNI AKADEMSKI ARHIVI I REPOZITORIJI

SVEUČILIŠTE U SPLITU

Podružnica

SVEUČILIŠNI ODJEL ZDRAVSTVENIH STUDIJA

PREDDIPLOMSKI SVEUČILIŠNI STUDIJ

FIZIOTERAPIJA

Magdalena Stoilova

MENTOR: doc. dr. sc. Ivica Vuković

**ULOGA FIZIOTERAPEUTA U REHABILITACIJI
NAKON REOPERACIJE
MITRALNOG ZALISTKA - PRIKAZ SLUČAJA**

Završni rad

Split, 2014. godina

Zahvaljujem se svome mentoru doc. dr. sc. Ivici Vukoviću koji je svojim znanstvenim i stručnim savjetima oblikovao ideju i pomogao mi u izradi ovoga završnog rada.

Posebno se želim zahvaliti svojim roditeljima koji su me tokom čitavog mog školovanja podupirali i poticali moju težnju k ostvarivanju ciljeva.

Želim se zahvaliti i svim djelatnicima Sveučilišnog odjela zdravstvenih studija koji su svojim radom pomogli u stjecanju moga znanja o fizioterapiji.

I na kraju želim se zahvaliti svim kolegama koji su mi vrijeme provedeno na fakultetu uljepšali svojim prisustvom i pomogli da to vrijeme smatram najljepšim dijelom svoga života.

SADRŽAJ

1. UVOD.....	4
2. CILJ RADA.....	5
3. ANATOMIJA MITRALNOG ZALISKA.....	6
3.1. Fiziologija mitralnog zaliska.....	11
4. SRČANE GREŠKE.....	12
4.1. Mitralna stenoza.....	13
4.2. Mitralna insuficijencija.....	16
4.3. Prolaps mitralnog zaliska.....	20
4.4. Miješana mitralna bolest.....	23
5. DIJAGNOSTIKA.....	24
5.1. Elektrokardiogram (EKG).....	24
5.2. Rendgenogram (RTG).....	25
5.3. Ehokardiografija.....	25
5.4. Kateterizacija srca i angiokardiografija.....	27
6. LIJEČENJE.....	29
6.1. Mitralna stenoza.....	29
6.2. Mitralna insuficijencija.....	30
6.3. Prolaps mitralnog zaliska.....	32
7. REHABILITACIJA.....	33
7.1. Fizioterapeutski preoperativni postupci.....	33
7.2. Fizioterapeutski postoperativni postupci.....	35
8. PRIKAZ SLUČAJA.....	44
8.1. Anamneza.....	45
8.2. Status.....	45
9. TIJEK BORAVKA.....	47
10. PRIKAZ RANE REHABILITACIJE.....	48
11. ZAKLJUČAK.....	50
12. SAŽETAK.....	51
13. SUMMARY.....	52
14. LITERATURA.....	53
15. ŽIVOTOPIS.....	54

1. UVOD

Kardiovaskularne bolesti predstavljaju najvažniji uzrok smrtnosti u razvijenim zemljama, u Europskoj Uniji su odgovorne za 42% smrti. Bolesti srca i krvnih žila su u Hrvatskoj na drugome mjestu registriranih dijagnoza u primarnoj zaštiti. Vodeći su uzrok bolničkog liječenja, a prevladavaju među uzrocima hitne hospitalizacije na internim odjelima.

Fizikalna medicina je grana medicine koja se bavi primjenom fizikalnih agensa u prevenciji, dijagnostici, liječenju i rehabilitaciji prirođenih mana, bolesti i ozljeda. Rehabilitacija je proces kojim se bolesnika vraća u normalan život. Osnovno načelo rehabilitacije je njena primjena od trenutka nastanka bolesti i provedba prema planu i programu sve do izlječenja ili funkcijske osposobljenosti.

Rehabilitacija srčanih bolesnika je počela prije više od 35 godina. U početku se uglavnom svodila na rehabilitaciju bolesnika s ishemijskom bolesti srca, posebno bolesnika nakon infarkta miokarda. Posljednjih dvadesetak godina rehabilitacija se primjenjuje i kod ostalih srčanih bolesnika. Program kardiološke rehabilitacije se konstantno razvija i napreduje, sukladno razvoju kardiokirurgije, te pronalazi važno mjesto u toj grani medicine.

Prva rehabilitacijska faza kardioloških bolesnika započinje u kardiokirurškoj intenzivnoj skrbi, nastavlja se u jedinici postintenzivne skrbi i na kardiokirurškom odjelu. U prosjeku traje od 7 do 14 dana.

Druga rehabilitacijska faza provodi se u specijaliziranim ustanovama kao što su one u Krapinskim Toplicama i traje od 2 do 6 tjedana.

Treća rehabilitacijska faza ili postkonvalescentna faza provodi se ambulantno od 6 do 12 tjedna.

Četvrta faza bi bio doživotan program u zajednici.

2. CILJ RADA

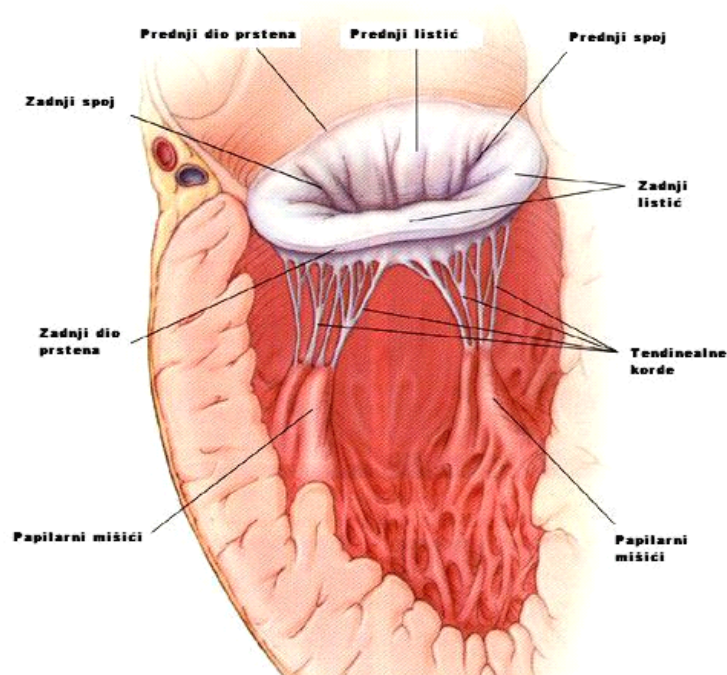
Cilj ovog rada je prikazati važnost fizioterapeutskih metoda i same rehabilitacije prije i nakon kirurške zamjene biološke mitralne proteze mehaničkom valvulom. Rehabilitacijski postupci fizikalne terapije ne provode se kod svih bolesnika jednako. To znači da se za svakoga bolesnika izrađuje plan i program po kojem će se istoga rehabilitirati.

3. ANATOMIJA MITRILNOG ZALISKA

Mitralni zalistak smješten je između lijeve pretklijetke i lijeve klijetke.

Mitralni zalistak (mitralni aparat) ima četiri cjeline:

1. Mitralni prsten (annulus)
2. Listiće (cuspis)
3. Tendinealne kore (cordae tendineae)
4. Papilarne mišiće



Slika 1. Anatomija mitralnog zaliska

Sve četiri cjeline dio su mitralnog zaliska i u potpunosti su nedjeljive u fiziološkom funkcioniranju zaliska.

Mitralni prsten i listići (cuspisi)

Prosječna površina prstena mitralnog zaliska u odraslih osoba je 7,6 cm² (5-11,4 cm²). Površina listića veća je od površine prstena oko 2 puta.

Površina mitralnog prstena mijenja se sukladno srčanom ciklusu, te je manja tijekom sistole ventrikula, a veća tijekom diastole. Svoj maksimum doseže pri kraju diastole, što odgovara P-valu na EKG-u. Najmanja površina mitralnog prstena je pri kraju sistole ventrikula. Na površinu prstena utječu kontrakcije lijevog atrija i lijevog ventrikula, veličina atrija i ventrikula i tlak u atriju i ventrikulu. Površina se mijenja tijekom srčanog ciklusa oko 26%. Mijenja se na račun dužine prstena stražnjeg kuspisa, dok je dužina prstena hvatišta prednjeg kuspisa uglavnom stalna.

Dužina prstena na koji se hvata stražnji kuspis oko 2 puta je veća od dužine prstena na koji se hvata prednji kuspis. Veći prednji kuspis trokutastog je oblika s bazom koja zahvaća oko trećinu prstena. Na njemu je vidljiv relativno ravan slobodan rub, a jasan rub dijeli zonu zatvaranja od ostatka kuspisa. Manji stražnji kuspis hvata se na oko dvije trećine prstena i ima izbrazdan oblik. Tu izbrazdanost duguje svom kongenitalnom razvoju koji može biti iz tri ili više osnova. Tako u pravilu razlikujemo u bolesnika tri segmenta. Uz glatki kuspis postoji nazubljeni i izbrazdani dio koji stvaraju zonu koaptacije. Bazalni se dio razlikuje od ostalih dijelova. On prima tendinealne korde direktno iz trabekula lijeve klijetke (tercijarne korde).

Klasična kirurška podjela prednje i stražnjeg kuspisa je na šest segmenata. Po tri segmenta se nalaze na svakom kuspisu i podudaraju se s nasuprotnim segmentom drugog kuspisa. Segmenti se označavaju velikim slovom A za prednji kuspis i velikim slovom P za stražnji kuspis. Broj 1 se pridružuje za područje anterolateralne komisure, te će u tom području segmenti biti označeni sa A1 i P1. Sredina kuspisa označava se broje 2 (drugi segment, odnosno A2 i P2), a posteromedijalni dio označen je kao treći segment (A3-P3).

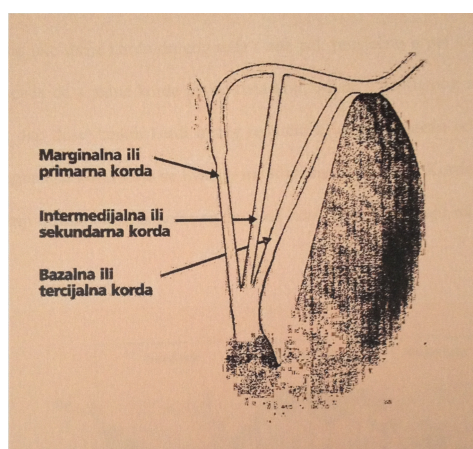
Tendinealne korde

S donje strane mitralnog zaliska hvataju se tendinealne korde (lat. *chordae tendineae*).

Gradene su od kolagena (80%), elastičnih vlakana (20%) i obložene su endotelom. Predstavljaju vezu između papilarnih mišića i samih zalistaka. Djeluju kao pokretačiotvaranja zalistaka u sistoli. Njihova građa omogućuje im veliku otpornost na rastezanje i pucanje. Greađene su tako da je kolagen u njima presavijen poput lepeze, tako da se rastvara u momentu napinjanja (sistola ventrikula). Elastične niti služe da ga nakon što se kolagen rastegne vrate u ishodišni valoviti položaj. Prema načinu hvatanja na kuspise zaliska razlikuju se tri vrste kordi:

1. primarne
2. sekundarne
3. tercijarne.

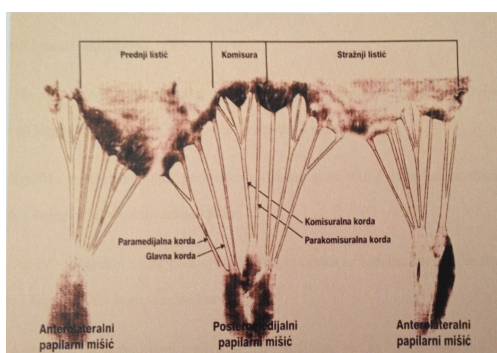
Primarnim kordama nazivaju se one koje polaze s papilarnih mišića i hvataju se na rubnu zonu prednjeg i stražnjeg mitralnog kuspisa. Sekundarne korde su one koje polaze s papilarnih mišića i hvataju se nekoliko milimetara od ruben zone. Tercijarne korde ne polaze s papilarnih mišića nego s trabekula lijeve klijetke i hvataju se isključivo za bazalnu zonu stražnjeg mitralnog kuspisa.



Slika 2. Podjela tendinealnih kordi s obzirom na njihov način hvatanja
Na kuspise iz poprečnog presjeka

Danas je najvažnija podjela prema Lamu, po kojoj korde prvog reda odlaze s papilarnih mišića, progresivno se dijele i hvataju se na koaptacijsku zonu kuspisa. Te korde preveniraju da se rub kuspisa tijekom sistole ventrikula izvrne prema atriju. Korde drugog reda hvataju se između nazubljene i glatke zone kuspisa. Korde trećeg reda hvataju se na bazalni dio stražnjeg kuspisa. Postoje i tzv. komisuralne korde koje se

vežu u komisurama zalistaka. Korde koje odlaze s papilarnih mišića su korde prvog reda. One se granaju u korde drugog reda i one pak u korde trećeg reda. Tako ispada da s papilarnog mišića odlazi nekoliko kordi prvog reda koje se granaju u prosječno oko dvije korde drugog reda i one pak prostječno u pet kordi trećeg reda. Tako ispada da s jedne korde prvog reda koja odlazi s papilarnog mišića dolazi na zalistak oko deset tankih kordi trećeg reda čineći ukupnu mrežu od oko 80 do 100 malih ogranaka kordi koje se hvataju na površinu listića. Korde koje se hvataju na stražnji mitralni kuspis nešto su tanje od kordi koje se hvataju na prednji mitralni kuspis.



Slika 3. Podjela tendinealnih kordi s obzirom na njihov način hvatanja na kuspise iz frontalnog presjeka

Papilarni mišići

Papilarni mišići su ishodište većine kordi (osim bazalnih). Nedjeljiv su dio cjeline mišićja lijeve klijetke. Dva su velika papilarna mišića s kojih odlazi većina kordi. To su anterolateralni i posteromedijalni papilarni mišić. Anterolateralni papilarni mišić kordama opskrbljuje područje prednjeg i stražnjeg mitralnog kuspisa. Posteromedijalni papilarni mišić opskrbljuje kordama desnu stranu zaliska.

Prema Acaru papilarni se mišić prema svojim varijacijama dijeli u četiri osnovna tipa:

Tip I - predstavlja jedan nepodijeljeni papilarni mišić s kojeg odlaze korde i na prednji i na stražnji kuspis.

Tip II - predstavlja papilarni mišić koji je sagitalno rascijepljen u dvije ravnine od kojih svaki pupoljak daje korde za prednji i stražnji kuspis.

Tip III - mišićni pupoljak podijeljen u frontalnoj ravnini formirajući posebni pupoljak s kojeg odlaze komisuralne korde.

Tip IV - papilarni mišić podijeljen u više pupoljaka sa separantnim papilarnim mišićem s kojeg odlaze komisuralne korde.

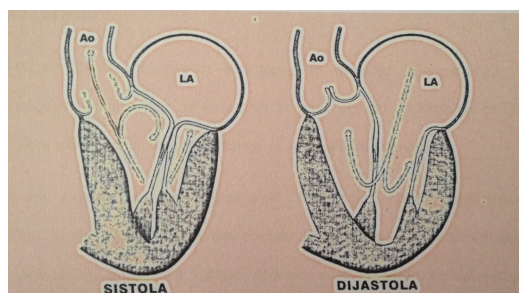
Arterijska opskrba papilarnih mišića različita je za anterolateralni i posteromedijalni papilarni mišić.

Četiri su strukture s kojima se u okolini mitralnog prstena može doći u kontakt:

1. Hisov snop
2. Arterija cirkumfleksa
3. Koronarni sinus
4. Aortalni zalistak

Sve ove strukture nisu vidljive iz kirurgova pogleda na mitralni zalistak. Ni mitralni prsten nije vidljiv kirurgu. Jedino što je vidljivo je bazalni rub kuspisa i njegovo hvatište u području lijevog atrija (površina atrija je blago ljubičasta, a površina kuspisa žućkasta).

Funkcioniranje zalistaka: mitralni zalistak dizajniran je prirodno na način da omogućuje najveći mogući promjer ušća tijekom dijastole ventrikula, te najmanji mogući gradijent (opstrukciju) za vrijeme sistole atrija. Zalistak se otvara na način da se prednji mitralni kuspis odmiče prema naprijed od stražnjeg mitralnog kuspisa na način da se rola. To se ušće dodatno povećava i fleksijom prednjeg kuspisa. Tijekom sistole ventrikula zalistak se zatvara povećanjem tlaka u ventrikulu koji tjera prednji kuspis prema stražnjem. Stražnji kuspis se isprečuje prednjem i zaustavlja njegovo gibanje.



Slika 4. Otvaranje i zatvaranje mitralnog zaliska i gibanje krvne stuje u sistoli i dijastoli

3.1 Fiziologija mitralnog zaliska

Tijekom sistole AV-zalisci (trikuspidalni i mitralni) sprječavaju vraćanje krvi iz ventrikula u atrij, a tijekom diastole polumjesečasti zalisci (zalisci aorte i plućne arterije) sprječavaju vraćanje krvi iz aorte u plućne arterije u ventrikule. Svi se ti zalisci zatvaraju i otvaraju pasivno. To znači da se zatvaraju kad gradijent tlaka potiskuje krv prema naprijed. Zbog anatomske građe vrlo tanki i nježni AV-zalisci zatvaraju se i pri neznatnom vraćanju krvi, dok je za zatvaranje mnogo debljih polumjesečastih zalistaka potreban brz povratni tok krvi tijekom nekoliko milisekunda.

4. SRČANE GREŠKE

Razlikujemo stečene i prirođene srčane greške (*vitium cordis*).

Sve srčane greške koje nastaju kao posljedica bolesti zalistaka, kao i sve druge koje čovjek stekne u tijeku života, nazivamo *stečene srčane greške*. Srčane greške s kojima se čovjek rodi nazivaju se *prirođene* ili *urođene srčane greške*.

Stečene srčane greške:

Sve vrste endokarditisa mogu više ili manje deformirati zaliske. Uzrokuju skvrčivanje, smežuravanje, sljepljenje i srašćivanje. Deformirani preboljenom upalom zalisci se ne mogu više ispravno zatvratiti niti otvarati. Zbog toga krv više ne može normalno teći kroz srčane šupljine, a narav poremećaja ovisi o postojećim promjenama na zalisku.

Kad se zalisci nekog ušća (mitralnog ili aortalnog, trikuspidalnog ili pulmonalnog) rubovima slijepe, to ušće neće se moći otvoriti do kraja pa će biti suženo. Takvu srčanu manu nazivamo *suženje* ili *stenoza ušća (stenosis)*.

Upalni proces ne mora uzrokovati sljepljenje. Nakon preboljelog endokarditisa u mnogim će slučajevima doći do skvrčavanja, a time i skraćivanja zaliska. U tom slučaju zalisci zbog kratkoće neće više moći zatvarati ušće. Zatvaranje će biti nepotpuno, a na "vratima" će ostati otvor i tada kad bi morala biti zatvorena.

Kroz taj otvor dio krvi će se vraćati natrag za vrijeme sistole klijetke, odnosno za vrijeme dijastole. Takav poremećaj, odnosno takvu srčanu grešku nazivamo *nedovoljno zatvarano ušće* ili *insuficijencija (insufficijencia)*.

Srčane greške najčešće su posljedica preboljenoga reumatskog endokarditisa, a u manjem broju slučajeva i septičnog endokarditisa. U određenog broja bolesnika greške su uzrokovane patološim promjenama zalistaka koje su uzrokovane aterosklerozom ili luesom. Srčane se greške mogu razviti na bilo kojem ušću. Međutim, najčešće su na mitralnom i aortnom nakon preboljenog reumatskog endokarditisa.

Prirođene i nasljednje srčane greške

Kongenitalne su greške posljedica poremećaja normalnog razvitka srca u majčinoj utrobi, pa se dijete rodi s greškom. Takvi poremećaji u mnogim slučajevima nisu spojivi sa životom, pa do smrti djeteta dolazi odmah nakon rođenja ili se već mrtvo rodi. S manjim srčanim greškama dijete može različito dugo živjeti.

Sada se gotovo sve prirodene srčane greške mogu uspješno korigirati kirurškim zahvatom. Time se spašava i znatno produžuje život tih bolesnika. Zbog toga je važno prepoznavanje tih grešaka, koje čine oko 20-25 % svih srčanih grešaka.

Uzroci su prirodnih srčanih grešaka raznovrsni. Važniji su infektivni, kemijski i fizički. Od infektivnih na prvom je mjestu virus rubeole. Od kemijskih su lijekovi, a od fizičkih zračenja i traume.

Prirodene srčane greške dijelimo u one s cijanozom i u one bez cijanoze.

S *cijanozom* su greške kod kojih postoji spoj venskog i arterijskog sustava. Tako krv iz desnog izravno prelazi u lijevo srce (desno-lijevi shunt). Najčešća greška u ovoj skupini jest Fallotova teratologija.

Bez cijanoze su greške sa lijevo-desnim spojem, sistemni krvotok komunicira s venskim. Tu spadaju: defekt septuma klijetki, defekt septuma pretklijetki, te nezatvoren spoj između aorte i plućne arterije (ductus arteriosus apertus Botalli.)

4.1 Mitralna stenoza

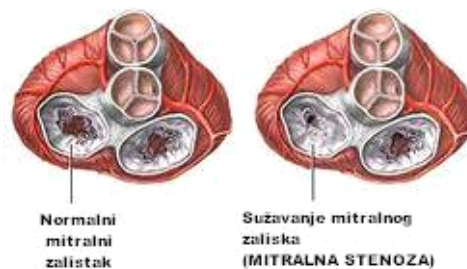
Mitralna stenoza je suženje mitralnog zaliska koje ometa dijastoličko punjenje lijeve klijetke.

Etiološki se mitralna stenoza može podijeliti na reumatsku i nereumatsku. Najčešće je posljedica reumatske vrućice, ali samo u 50% bolesnika nalazimo pozitivnu anamnezu.

U razvijenim zemljama udio reumatske mitralne stenoze u trajnom je padu, zahvaljujući primjerenom liječenju streptokoknih infekcija. U Hrvatskoj je najčešća reumatska mitralna stenoza, premda se i kod nas smanjuje učestalost valvulskih grešaka reumatske etiologije. Bolest je devet puta češća kod žena.

Patofiziologija

Normalno mitralno ušće ima površinu od oko 4-6 cm². Kada se mitralno ušće suzi na oko 2cm² (blaga mitralna stenoz), krv se iz lijeve pretklijetke može istisnuti u lijevu klijetku samo uz povećani gradijent tlaka između te pretklijetke i klijetke. Tako kod mitralnog ušća od 1 cm² (kritična mitralna stenoz) transvalvularni gradijent iznosi približno 20 mmHg. Povišenje tlaka u lijevoj pretklijetki prenosi se na plućne vene i kapilare, a poslije na plućne arterije i desno srce. Kao zaštitni mehanizam najprije nastaje vazokonstrikcija plućnih arteriola, a pri dugotrajnu povišenju tlaka u plućnim kapilarama nastanu i ireverzibilne promjene plućnih arterija, arteriola, kapilara i vena (hipertrofija medije i fibroza intime). Te su promjene uzrok povišenja tlaka u plućnoj arteriji, koji dovodi do hipertrofije, dilatacije i popuštanja desne klijetke, relativne trikuspidalne insuficijencije, sustavne venske hipertenzije s kongestijom trbušnih organa, ascitesom i perifernim edemima. Dilatirani lijevi atrij postaje mjesto nenormalne električne aktivnosti, najčešće u obliku atrijske fibrilacije.



Slika 5. Prikaz mitralne stenoz

Klinička slika

Najčešći su simptomi zaduha, palpitacije, hemoptize, sustavne embolije i simptomi zbog povećanog otpora plućnih žila te popuštanje desnog srca.

Zaduha je najčešći simptom mitralne stenoz. Nastaje zbog plućne kongestije uzrokovane povišenim tlakom u lijevoj pretklijetki i plućnim venama te zbog smanjene rastezljivosti pluća zbog prenapunjenosti krvnih žila. Nagli nastanak atrijske fibrilacije s brzim ventrikularnim ritmom može u bolesnika bez simptoma naglo izazvati zaduhu, a u bolesnika s blažom zaduhom i plućni edem. Bitno je naglasiti da se zaduha u uznapredovaloj bolesti s razvojem plućne hipertenzije i popuštanja desnog srca može

smanjiti. Bolesnik obično pogrešno zaključuje da je došlo do poboljšanja bolesti i tako zanemaruje kontrolu i liječenje.

Hemoptize su posljedica povišenja plućnog venskog tlaka i ruptуре alveolarnih kapilara, plućnih embolija ili rekurentnih bronhitisa. Pri rupturi plućnih vena mogu nastati i jača krvarenja (hemoptoe).

Palpitacije se obično javljaju u sklopu fibrilacije atriya, a sustavne embolije nastaju u kasnijem tijeku bolesti također uz fibrilaciju atriya. Najčešće su moždane embolije, zatim embolije perifernih žila, a rjeđe i visceralnih organa. Umor i hladni udovi simptomi su bolesnika s povećanim otporom plućnih žila i malim minutnim volumenom i znak su uznapredovale mitralne stenozе. Pritisak u trbuhu, oticanje trbuha i periferni edemi posljedica su popuštanja desnog srca. Rijedi simptomi su promuklost (zbog pritiska povećanog lijevog atriya na nervus recurrens) i bol u prsištu (zbog plućne hipertenzije).

U srednje teškim i teškim oblicima mitralne stenozе može se uočiti crvenilo obraza zbog dilatiranih vena obraza (uslijed plućne hipertenzije) i periferna cijanoza. Zbog malog minutnog volumena i jačeg otpuštanja kisika na periferiji, vratne vene mogu biti naprekle ili se uočavaju pulsacije. Arterijski puls je normalan ili oslabljen (zbog malog udarnog volumena).

Komplikacije

Atrijska fibrilacija nastaje u oko 50% bolesnika. Njezinu nastanku pridonose histološke promjene atrijske stijenke i kronično volumno-tlačno opterećenje pretkljetki.

Sustavne embolizacije pojavljuju se u 10-20% slučajeva.

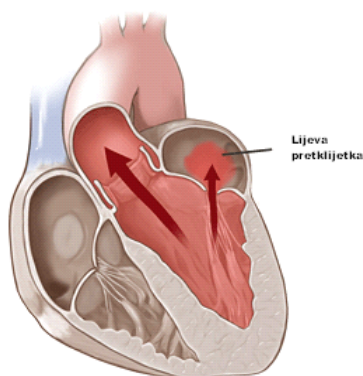
Plućni infarkt nastaje nakon tromboembolizacije iz vena donjih udova ili zdjelice.

Infekcijski endokarditis je češći u izoliranoj mitralnoj stenozі nego u mitralnoj stenozі kombiniranoj s mitralnom insuficijencijom.

4.2 Mitralna insuficijencija

Mitralna insuficijencija poremećaj je na razini mitralnog zaliska odnosno mitralnog aparata koji uzrokuje sistoličko vraćanje krvi iz lijeve klijetke u lijevu pretklijetku.

Danas su najčešći uzroci mitralne insuficijencije prolaps mitralnog zaliska i koronarna bolest srca. Zahvaljujući dobroj organizaciji prevencije recidiva reumatske vrućice, ispravnom liječenju streptokoknih infekcija, te poboljšanju uvjeta stanovanja, učestalost mitralne insuficijencije reumatske etiologije se smanjuje.



Slika 6. Prikaz mitralne insuficijencije

Patogeneza i patofiziologija

Za razumijevanje patogeneze mitralne insuficijencije važno je razumijeti pojam mitralnog aparata. Riječ je o složenu i koordiniranu sustavu koji se sastoji od 6 dijelova: 1. lijeva pretklijetka, 2. mitralni prsten, 3. mitralni kuspisi, 4. korde tendineje, 5. papilarni mišići (anterolateralni i posteromedijalni) i 6. pripadajući dio stijenke lijeve klijetke. Nekoordinirana funkcija bilo kojeg dijela mitralnog aparata može uzrokovati mitralnu insuficijenciju.

Budući da je stražnji mitralni kuspis duplikatura endokarda stražnje stijenke lijeve pretklijetke, pri povećanju lijeve pretklijetke stražnji se kuspis povuče u natrag i koljenasto presavije oko mitralnog prstena. To onemogućuje sistoličko spajanje stražnjeg kuspisa s prednjim, što povećava mitralnu insuficijenciju.

Mitralni prsten ima važnu ulogu u zatvaranju mitralnog ušća za vrijeme sistole. On se u sistoli poput sfinktera stišće i time pridonosi zatvaranju kuspisa. Pri svakom proširenju šupljine lijeve klijetke može doći do proširenja mitralnog prstena, a tada se gubi

njegova uloga pri zatvaranju mitralnog ušća, što dovodi do mitralne insuficijencije, Kalcifikacijom prsten gubi elastičnost i funkciju pri zatvaranju mitralnog zaliska. Kalcifikacije se mogu proširiti na bazu mitralnih kuspisa i ometati njihovu pokretljivost, što pridonosi razvoju mitralne insuficijencije.

Oko 20% svih mitralnih insuficijencija uzrokuje ruptura korda tendidea. Većinom je posrijedi idiopatska ruptura, potom ruptura uzrokovana infekcijskim endokarditisom i traumom. Težina mitralne insuficijencije ovisi o broju i vrsti tupturiranih korda (primarne, sekundarne, tercijarne korde), a prema nastanku mogu biti akutne, subakutne i kronične. Mitralna insuficijencija može biti uzrokovana i produljenjem ili skraćenjem korda, fibroznim promjenama ili nenormalnim hvatištem korda.

Oko 10% mitralnih insuficijencija nastaje zbog disfunkcije papilarnih mišića, najčešće usljed njihova fibroziranja, ishemije, produljenja, skraćenja ili urođenih malpozicija. Ruptura papilarnih mišića može biti posljedica akutnog infarkta ili traume. Ruptura korjena papilarnog mišića obično je fatalna zbog akutne teške mitralne insuficijencije, dok se kod rupture jedne ili dviju glava papilarnog mišića razvije mitralna insuficijencija blažeg stupnja.

Promjene u strukturi lijeve klijetke (dilatacija, aneurizma, ishemija, nekroza i fibroza sa segmentnim poremećajima kontraktilnosti) uzrokuju disfunkciju papilarnih mišića i mitralnu insuficijenciju.

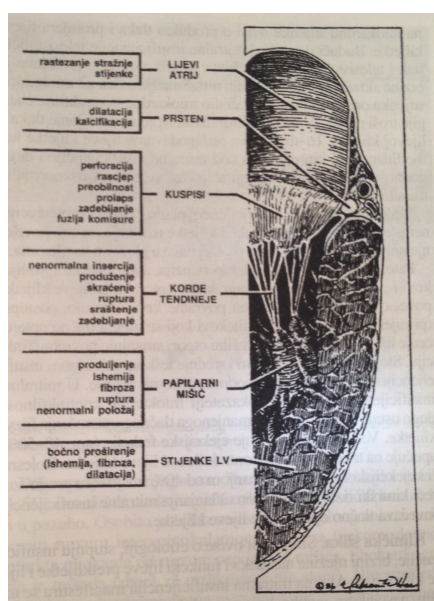
U mitralnoj insuficijenciji dio udarnog volumena lijeve klijetke istisne se kroz nedovoljno zatvoreno mitralno ušće u lijevu pretklijetku u smjeru manjeg otpora, a drugi dio udarnog volumena u smjeru većeg otpora kroz aortno ušće u aortu. Volumen povratne krvi ovisi o veličini otvora mitralnog zaliska u sistoli, srednjoj razlici tlakova između lijeve pretklijetke i lijeve klijetke, stupnju dilatacije lijeve pretklijetke i trajanju sistole.

Lijeva pretklijetka ima važnu ulogu spremnika krvi, koja se ostvaruje njezinom dilatacijom. Tako pri kroničnoj mitralnoj insuficijenciji uvećana lijeva pretklijetka može prihvatiti veliki volumen vraćene krvi a da se nu njoj ne povisi vrijednost srednjega tlaka, jer dilatirana pretklijetka prigušuje oscilacije tlaka. U akutnoj mitralnoj insuficijenciji nerastegnuta lijeva pretklijetka ne može prihvatiti veliki volumen vraćene krvi i

prigušiti intraatrijski tlak pa nastane naglo povišenje srednjega tlaka u lijevoj pretklijetki i plućna kongestija.

Patološka stanja (arterijska hipertenzija, aortna stenoza) ili lijekovi i postupci koji povećavaju tlačno opterećenje lijeve klijetke povećavaju relativni volumen povratne krvi. Obratno, postupci (npr. tjelesni napor) i lijekovi koji smanjuju tlačno opterećenje lijeve klijetke smanjuju povratnu frakciju. Stoga bolesnici s blagom i srednje teškom mitralnom insuficijencijom relativno dobro podnose tjelesne napore.

U mitralnoj insuficijenciji ejijski pokazatelji miokardne kontraktilnosti dugo ostaju normalni zbog smanjenog tlačnog opterećenja lijeve klijetke. Već i blaže smanjenje ejijske frakcije (40 - 50%) upućuje na teško oštećenje kontraktilnosti lijeve klijetke. Bolesnici s ejijskom frakcijom manjom od 40% imaju lošu prognozu i veći kirurški rizik jer se nakon uklanjanja mitralne insuficijencije povećava tlačno opterećenje lijeve klijetke.



Slika 7. Prikaz 6 dijelova mitralnog aparata i njegove patogenetske uloge u mitralnoj insuficijenciji

Klinička slika

Simptomi ovise o etiologiji, stupnju insuficijencije, brzini njezina nastanka i funkciji lijeve pretklijetke i lijeve klijetke.

Akutna mitralna insuficijencija manifestira se naglim nastankom zaduhe, koja napreduje sve do plućnog edema.

Kronična mitralna insuficijencija - bolesnici s preboljenom reumatskom vrućicom imaju dugo razdoblje od oko 20 godina bez simptoma, tj. simptomi se pojavljuju u srednjoj životnoj dobi ili kasnije.

Zbog funkcije lijeve pretkljetke kao spremnika povratne krvi zaduha i drugi simptomi plućne kongestije manje su izraženi i nastaju kasnije nego u bolesnika nego u bolesnika s mitralnom stenozom. Zamor, klonulost, opća slabost kao odraz smanjenog minutnog volumena zbog volumena vraćene krvi u lijevu pretkljetku, mogu biti vodeći, rani simptomi bolesti. Pojava atrijske fibrilacije ne pogoršava bitno kliničku sliku jer tahiaritmija ne povisuje tlak u lijevoj pretkljetki kao pri mitralnoj stenozu. Simptome pogoršavaju stanja, postupci i lijekovi koji povećavaju tlačno opterećenje lijeve kljetke jer se time povećava frakcija povratne krvi u lijevu pretkljetku.

Izgled bolesnika nije karakterističan. Arterijski tlak obično je normalan. Arterijski puls često je normalan, ali može biti i smanjen. Pulsacije jugularnih vena uočavaju se tek u kasnijoj fazi bolesti, razvojem hipertrofije desne kljetke i trikuspidalne insuficijencije. Kod teže mitralne insuficijencije palpira se apeksni udar (ictus apicis cordis) pomaknut ulijevo, proširen i hiperaktivan.

Šum mitralne insuficijencije tipično je postojan pri različitoj duljini srčanog ciklusa tijekom atrijske fibrilacije, što omogućuje njegovo razlikovanje od šuma aortne stenozu ili opstruktivne kardiomiopatije. Šum mitralne insuficijencije pojačava se s povećanjem tlačnog opterećenja lijeve kljetke (čućanje, podizanje noge, izometrijske vježbe ili kod primjene vazokonstriktora), a postaje tiši smanjenjem tlačnog opterećenja (npr. naglo ustajanje). I u čistoj mitralnoj insuficijenciji (dakle bez popratne mitralne stenozu) može se čuti kratki dijastolički bubnjajući šum kao znak teške mitralne insuficijencije odnosno znatnog uvećanja transvalvularnog protoka.

Komplikacije

Kod mitralne insuficijencije sustavne su tromboembolije rjeđe nego kod mitralne stenozu. Embolije su češće pri atrijskoj fibrilaciji. I vegetacije infekcijskoga i neinfekcijskoga endokarditisa mogu biti uzrok embolija. Morfološki promijenjeni

mitralni kuspisi pogodno su sijelo bakterija kod prolaznih bakterijemija, a infekcijski endokarditis češći je kod bolesnika s mitralnom stenozom.

Plućna hipertenzija nastaje u akutnoj mitralnoj insuficijenciji, a rijetko se nazvija u kroničnoj mitralnoj insuficijenciji, osim kada postoji znatnija disfunkcija lijeve klijetke. Plućni edem i hemoptize rjeđe su nego u bolesnika s mitralnom stenozom.

4.3 Prolaps mitralnog zaliska

Prolaps mitralnog zaliska jest pojava sistoličkoga izbočenja mitralnih kuspisa u lijevu pretklijetku, pri čemu nastaje manja ili veća mitralna insuficijencija. Postoje različiti nazivi za taj entitet: sindrom klik-šum, sindrom mezosistoličkog klika i telesistoličkog šuma, Barlowljev sindrom, baloniranje mitralnog zaliska, sindrom labavoga zaliska. Najčešći i najprikladniji naziv jest prolaps mitralnog zaliska.

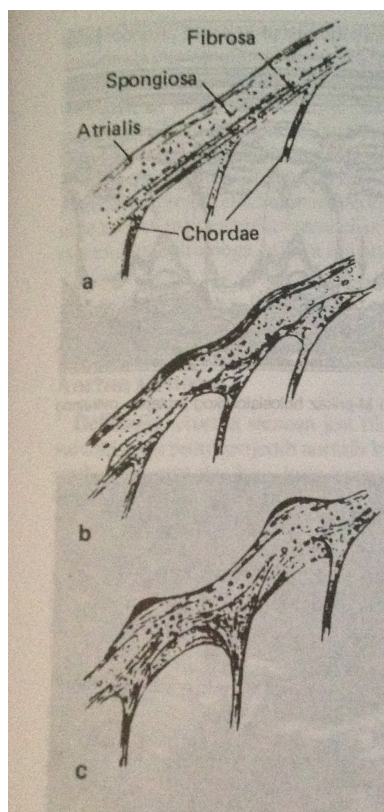
Prolaps mitralnog zaliska danas je jedna od najčešćih anomalija srčanih zalistaka. Bolest je češća u nekih obitelji, u kojih se vjerovatno prenosi kao autosomnodominantna osobina. Često se nalazi i u osoba s asteničkom konstitucijom, s izobličenjima prsnog koša kao što su ravna leđa, pectus excavatum i skolioza.

Patogeneza i patofiziologija

Brojni uzroci i stanja mogu dovesti do prolabiranja mitralnih kuspisa. Najčešće je riječ o miksomatoznoj proliferaciji odnosno degeneraciji mitralnog zaliska u kojoj se srednji sloj kuspisa (spongioza) sastoji od miksomatozne tvari. Kod miksomatozne degeneracije mitralnog zaliska, elektronskim mikroskopom mogu se vidjeti disrupcija i fragmentacija kolagenih fibrila. Umnožena spongiopza mjestimice prekida fibrozni sloj slabeći njegovu potpornu funkciju pa se kuspisi u sistoli, pod utjecajem tlaka u lijevoj klijetki, karakteristično kupolasto deformiraju, postaju preobilni i poddjećaju na padobran. Miksomatozna poliferacija može se naći i u kordnama i mitralnom prstenu, što pridonosi nastanku mitralne insuficijencije.

Postoji i tzv. funkcionalni prolaps mitralnog zaliska, koji nastaje zbog nerazmjera između dužine kuspisa i korda u odnosu na unutarnju dimenziju lijeve klijetke, što uzrokuje relativno preobilan, ali morfološki normalan zalistak.

U većini slučajeva prolapsa mitralnog zaliska mitralna insuficijencija je blaga i zbiva se u telesistoli. Mitralna insuficijencija može se pogoršati rupturom korda tendinea (spontano, traumom ili tijekom infekcijskoga endokarditisa), dilatacijom mitralnog prstena ili razaranjem kuspisa u infekcijskome endokarditisu. Postupci i stanja koja smanjuju volumen lijeve klijetke (Valsalvin pokus, stajanje, tahikardija) povećavaju mitralnu insuficijenciju, dok postupci i lijekovi koji povećavaju volumen lijeve klijetke (čućanje, bradikardija, blokatori beta-adrenergičnih receptora, kalcijevi antagonisti, vazopresori) ublažavaju mitralnu insuficijenciju.



Slika 8. Promjene građe mitralnih kuspisa pri prolapsu mitralnog zaliska

a) normalna građa

b) umnažanje spongioznog sloja

c) rascjepi fibroznog sloja i fibroelastično zadebljanje atrijalisa

Klinička slika

Ovaj se sindrom može otkriti u svim dobnim skupinama, ali najčešće u trećem i četvrtom desetljeću. Većina bolesnika nema simptome i obično se prolaps otkrije auskultacijom, u sklopu sistematskih pregleda. Ako i postoje tegobe, obično su blage i ne zahtjevaju širu kardiološku obradu i liječenje. Prema učestalosti vodeći simptomi su prekordijalna bol, palpitacije, zaduha, lagano zamaranje, nesvjestice, sinkope, prolazni ishemijski moždani napadaji i različiti psihijatrijski poremećaji. Bol u prsištu može imati osobine stenokardije, ali se najčešće javlja kao atipična, oštra bol nevezana uz napor, kratka ili duljega trajanja. Palpitacije su česte, a nastaju zbog sinusne tahikardije, supraventrikularne paroksizmalne tahikardije i ekstrasistole. Razmjerno su česti i psihoneurotski poremećaji, primjerice depresija, psihastenija, rjeđe psihoza.

Najvažniji auskultacijski nalaz je mezosistolički klik. Katkad se čuje i telesistolički klik ili mnogostruki klikovi. Nastanak tih zvukova ojašnjava se naglim natezanjem korda tendinea u medosistoli (kordalni prasak) ili naglim natezanjem prolabiranih kuspisa (fenomen pucketanja jedra). Najbolje se čuje uz donji lijevi rub sternuma i nad iktusom.

Komplikacije

Progresivna mitralna insuficijencija nastaje u oko 15 % bolesnika s prolapsom u razdoblju od 10 do 15 godina. Ona je ešća u bolesnika s klikom i šumom nego u onih s izoliranim klikom. Ruptura korda tendinea ili infektivni endokarditis mogu naglo pogoršati mitralnu insuficijenciju. Neravna površina zaliska s promijenjenim endokardom čini pogodno tlo za taloženje fibrina i trombocita.

Nije jasna povezanost prolapsa mitralnog zaliska s opisanim slučajevima nagle smrti u tih bolesnika. Opisana je u visokorizičnoj skupini bolesnika s preobilnim, zadebljanim kuspisima (10% u odnosu na 0,7 % u bolesnika s tankim kuspisima). Naglu smrt vjerovatno uzrokuje tahikardija, ali se ne može isključiti ni potpuni AV-blok s produljenom asistolijom.

4.4 Miješana mitralna bolest

Miješana mitralna bolest jest kombinacija mitralne stenoze i mitralne insuficijencije i gotovo je uvijek reumatskog podrijetla. Patološke promjene mitralnog zaliska slične su onima kod mitralne stenoze, samo su uznapredovalije pa mitralno ušće u dijasboli pruža otpor punjenju lijeve klijetke, a u sistoli se nepotpuno zatvara i uzrokuje mitralnu insuficijenciju.

Glavni su simptomi sve lošije podnošenje tjelesnih napora i palpitacije. Nad iktusom se čuje holosistolčki regurgacijski šum i mezosistolčko bubnjanje, a pljesak otvaranja valvule oslabljen je ili odsutan.

5. DIJAGNOSTIKA BOLESNIKA

5. 1. Elektrokardiogram (EKG)

Mitralna stenoza

Nije specifičan pokazatelj mitralne stenoze. Obično se pri sinusnome ritmu nalazi p-mitrale (intraatrijski blok). Nalaz hipertrofije desne klijetke upućuje na razvoj plućne hipertenzije. Tada se mogu vidjeti znakovi biatrijske hipertrofije (širovi i visoki p-val). Od poremećaja ritma najčešća je atrijska fibrilacija.

Mitralna insuficijencija

U sinusnom ritmu gotovo se uvijek nalaze znaci uvećanja lijeve pretklijetke (p-mitrale). Oko 75 % bolesnika s težom mitralnom insuficijencijom ima atrijsku fibrilaciju, a oko 50 % znakove volumnog opterećenja lijeve klijetke. Rijetko se nalaze znakovi hipertrofije lijeve klijetke.

Prolaps mitralnog zaliska

EKG je u asimptomatskih bolesnika najčešće normalan. U simptomatskih bolesnika relativno su česti poremećaji repolarizacije, različite aritmije i smetnje provođenja. Od aritmija najčešće su ventrikularne i atrijske ekstrasistole.

5. 2 Rendgenogram (RTG)

Mitralna stenoza

Može se otkriti uvećana lijeva pretklijetka u sklopu posljedičnog ispunjenja struka srčane sjene, potiskivanje jednjaka, podizanje lijevoga glavnog bronha (zauzima više horizontalni poremećaj) i dvostruke konture desnog ruba srčane sjene. Na

anteroposteriornoj snimci kalcifikacije mitralnog aparata vide se uz lijevu stranu kralježnice u nastavku sjene lijeve pretkljetke. Na profilnoj snimci kalcifikacije mitralnog zaliska vide se ispod crte koja spaja sternmodijafragmalni kut i glavni bronh. Različiti stupanj plućne kongestije vidi se ovisno o stadiju bolesti.

Povećanje i hipertrofija desne klijetke vidi se kao suženje retrosternalnog prostora.

Mitralna insuficijencija

Akutna mitralna insuficijencija ne povećava srčanu sjenu. U kroničnoj mitralnoj insuficijenciji srčana je sjena obično uvećana zbog uvećanja lijeve pretkljetke i klijetke. Kongestivne promjene na plućima manje su izražene nego kod mitralne stenoze, ali se nalaze u akutnoj mitralnoj insuficijenciji.

5.3 Ehokardiografija

Mitralna stenoza

Ehokardiografija je zlatni standard za dijagnozu, procjenu težine i praćenje tijeka mitralne stenoze. Detaljno se mogu prikazati morfološke promjene: zadebljanje kuspisa, kalcifikacije, sraščivanje komisura, pokretljivost kuspisa, površina mitralnog ušća, povećanje lijeve pretkljetke i u njoj moguće trombotske tvorbe.

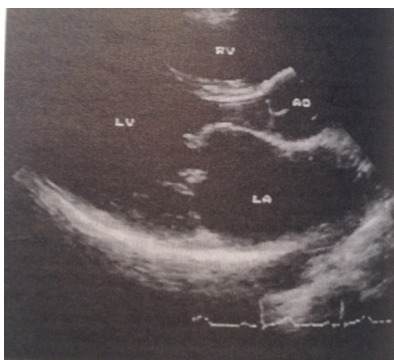U blažim oblicima mitralne stenoze prikazuje se zadebljanje kuspisa na rubovima, dok su tijela kuspisa dobro pokretna. U uznapredovaloj mitralnoj stenozu kuspisi postaju difuzno tigidni, a pojavom kalcifikacija njihovi odjeci vrlo intenzivni.

S pomoću doplerske tehnike mjeri se brzina protoka krvi kroz mitralno ušće iz koje se izračunava maksimalni i srednji dijastolički transvalvularni gradijent te mitralna areja.

Doplerskom ehokardiografijom dokazuje se i moguća popratna mitralna, trikuspidalne ili plućna valvularna insuficijencija.

Velika prednost ehokardiografske metode je mogućnost ponavljanja pretrage i praćenja tijeka bolesti te u odabiranju bolesnika za odgovarajući zahvat. Pretragu valja ponavljati svakih 6-12 mjeseci i osobito pratiti promjene transvalvularnog gradijenta, mitralne

areje, trikuspidne insuficijencije, sistoličkoga tlaka u desnom srcu i funkciju lijeve klijetke.



Slika 9. Dvodimenzionalni ehokardiografski prikaz mitralne stenoze

Mitralna insuficijencija

Ehokardiografija je također zlatni dijagnostički standard i idealna je metoda za prikazivanje morfoloških i funkcionalnih poremećaja svih šest dijelova mitralnog aparata, pa tako u pravilu i otkrivauzrok tj. morfološku podlogu mitralne insuficijencije. Osim neposrednog prikaza morfoloških promjena, ehokardiografski se prikazuju i posljedice mitralne insuficijencije: proširenje i pulsacije lijeve pretklijetke, povećanje i hiperkontraktilnost lijeve klijetke i posljednična trikuspidalna insuficijencija.

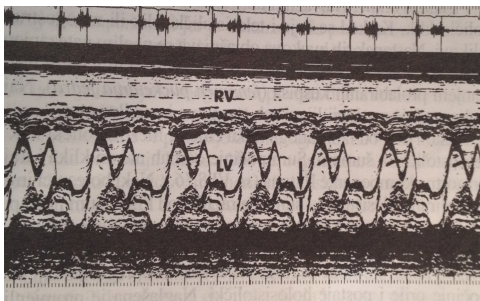
Ehokardiografija je metoda izbora za odabir vrste kirurškog zahvata na mitralnom aparatu te za intraoperacijsku procjenu rezultata rekonstrukcijskog zahvata.

Prolaps mitralnog zaliska

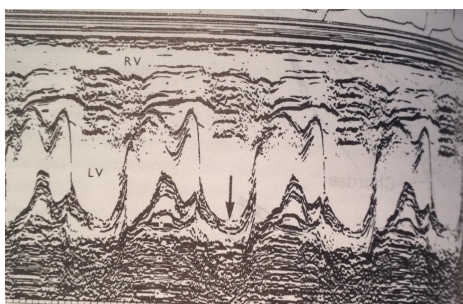
Ehokardiografija ima ključnu ulogu u dijagnozi prolapsa mitralnog zaliska. Jednodimenzionalnom ehokardiografijom prikazuje se u mezosistoli ili telesistoli neglo gibanje mitralnih kuspisa prema lijevoj pretklijetki. To gibanje obično počinje simultano s mezosistoličkim ili telesistoličkim klikom, a kuspisi poprimaju oblik slova U. Kod holosistoličkoga prolapsa spomenuto gibanje počinje odmah nakon završetka dijastole, a kuspisi poprimaju oblik mreže za ležanje.

Mali pomaci mitralnih kuspisa unatrag mogu se vidjeti i kod normalnih zalistaka, pa se kao kriterij za prolaps uzima pomak veći od 5 mm.

Dvodimenzionalnom metodom može se pouzdanije utvrditi prolabiranje kuspisa u lijevu pretkljetku.



Slika 10. Ehokardiografski M – prikaz telesistoličkog prolapsa mitralnog zaliska



Slika 11. Ehokardiografski M – prikaz holosistoličkog prolapsa mitralnog zaliska

5.4 Kateterizacija srca i angiokardiografija

Mitralna stenoza

Kateterizacija srca u svjetlu suvremene ehokardiografije ima bitno sužene indikacije, tj. Provodi se samo u sklopu prijeoperacijske obrade i to prije svega radi koronarografije, iako se desnom i lijevom kateterizacijom srca mogu dobiti vrijedni hemodinamski pokazatelji (plućni kapilarni tlak, minutni volumen, mitralna areja itd.) Koronarografija je nužna uoči operacije mitralne stenoze u muškaraca starijih od 40. godina, žena iznas 45. godina i u bolesnika s kliničkim ili elektrokardiografskim znakovima koronarne bolesti.

Mitralna insuficijencija

Kao i u mitralnoj stenoziji, kateterizacija se ne izvodi radi dijagnoze valvularne patologije nego uoči operacije, i to radi uvida u koronarogram. Pomoću nje moguća su i invazivna hemodinamska mjerenja.

Prolaps mitralnog zaliska

S obzirom na dijagnostičku vrijednost ehokardiografije, kateterizacija srca nije indicirana radi dijagnoze mitralnog prolapsa nego samo u slučaju sumnje na popratnu koronarnu bolest odnosno ako se planira kardiokirurško liječenje.

6. LIJEČENJE

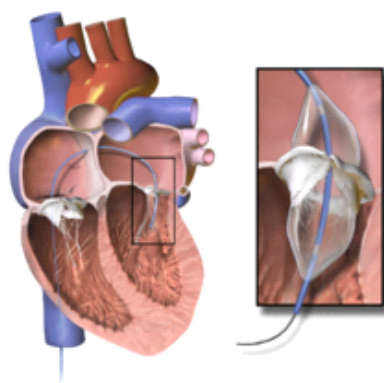
6.1 Mitralna stenoza

Liječenje može biti medikamentno u slučajevima mitralne stenoze blagog i umjerenog stupnja, intervencijsko (balonska valvuloplastika) i kirurško – zatvorena i otvorena komisurotomija te zamjena mitralnog zaliska umjetnim kod mitralne stenoze težeg stupnja.

Intervencijski zahvati

Ako se u medikamentima ne uspiju suzbiti teži simptomi koji bolesnicima ograničavaju normalan život, indicirani su intervencijski zahvati. Balonska valvuloplastika izvodi se pomoću jednog ili dva katetera koji na vrhu imaju balon. Kateteri se uvode perkutano kroz venu femoralis i transseptalnom punkcijom iz desnog atrija u lijevi atrij postavljaju se u mitralno ušće, koje se potom proširuje napuhivanjem balona. Najbolji rezultati postižu se u bolesnika s pokretnim, nekalcificiranim kuspisima bez većih subvalvularnih promjena.

Metoda ima smrtnost u rasponu od 1,3 do 1,6 %.

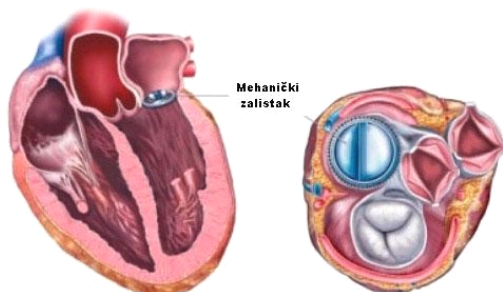


Slika 12. Prikaz balonske valvuloplastike

Kirurški zahvati

Operacijom na srcu uz uspostavu izvantjelesnog krvotoka mogu se odstraniti atrijski trombi, izvesti incizija komisura i prema potrebi razdvajanje sraštenih korda ili papilarnih mišića. Premda su početni rezultati vrlo dobri (hemodinamski pokazatelji i subjektivne tegobe), s vremenom se razvije restenoza. Već 10 godina nakon komisurotomije obično je potreban novi zahvat, a učestalos restenoza dramatično se povećava nakon 12 – 15 godina. U nekih bolesnika moguće je ponovno izvesti komisurotomiju, ali se češće izražene fibroze i postojeće kalcifikacije treba zamijeniti umjetnim.

Zamjena mitralnog zaliska umjetnim indicirana je u bolesnika s rigidnim i kalcificiranim kuspisima, sa subvalvularnim promjenama i sa znatnom mitralnom insuficijencijom. Mehanički umjetni zalisci ugrađuju se osobama mlađe i srednje životne dobi, trajniji su od bioloških, ali zahtijevaju trajnu antikoagulacijsku terapiju. Biološki umjetni zaliski ugrađuju se starijim osobama jer ne zahtijevaju antikoagulacijsku terapiju, ali su kraćeg vijeka. Također se ugrađuju i kod mlađih žena koje žele trudnoću.



Slika 13. Prikaz mehaničkog zaliska

6.2 Mitralna insuficijencija

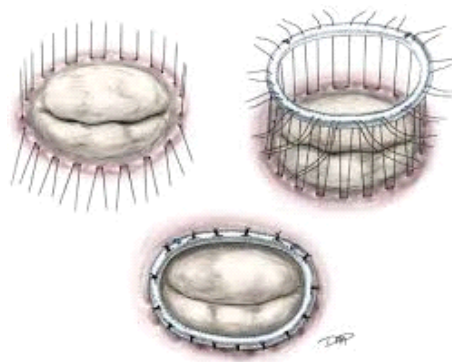
Liječenje može biti medikamentno i kirurško (valvuloplastika ili zamjena zaliska umjetnim). Blagi oblici mitralne insuficijencije dobro se podnose i ne zahtijevaju liječenje. U teškoj mitralnoj insuficijenciji s plućnim edemom potrebno je intenzivno liječenje i planiranje što skorijeg operativnog zahvata.

Kirurški zahvati

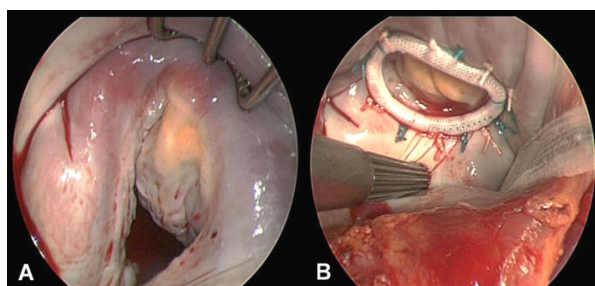
Kirurško liječenje indicirano je kod bolesnika s izraženim simptomima u kojih nije moguća dugotrajna stabilizacija s optimalnom medikamentnom terapijom. Kirurškim uklanjanjem mitralne insuficijencije uklanja se mogućnost povrata dijela krvi bez otpora u lijevu pretklijetku, pa se povećava otpor istiskivanju krvi iz lijeve klijetke, čime se povisuje tlak na stijenkama lijeve klijetke i miokardna potrošnja kisika. Ako se odgađanjem kirurškog zahvata dopusti napredovanje hemodinamskih promjena, nakon operacije može doći do zatajivanja lijeve klijetke.

Mitralna valvuloplastika primjenjuje se sve češće u bolesnika koji nemaju naglašene fibrozne promjene i kalcifikacije mitralnog aparata. Izvodi se niz vrlo složenih rekonstrukcijskih zahvata: anuloplastika, klinasta ili kvadratasta ekscizija dijela kuspisa, ušivanje otrgnute korde tendinee u papilarni mišić, skraćivanje korda tendinea itd. Očuvanje korda tendinea i papilarnih mišića ima povoljan učinak na poslijeoperacijsku funkciju lijeve klijetke.

Ugradnja umjetnog zaliska izvodi se u bolesnika u kojih nije uspjela mitralna valvuloplastika te u onih s rigidnim i kalcificiranim kuspisima.



Slika 14. Prikaz rekonstrukcije mitralnog zaliska



Slika 15. Anuloplastika

6.3 Prolaps mitralnog zaliska

Bolesnike bez subjektivnih tegoba, bez promjena EKG-a i bez znakova mitralne insuficijencije ne treba liječiti. Treba ih uvjeriti u benignu prirodu bolesti, dobru prognozu i savjetovati im redovite kontrole.

U bolesnika s prekordijalnim bolovima, palpitacijama, omaglicama, nesvjesticama ili sinkopama, ili sa zabilježenim poremećajima ritma treba učiniti 24-satno snimanje elektrokardiograma (Holter EKG-a) i test opterećenja.

Zatajivanje srca u bolesnika s težom mitralnom insuficijencijom treba liječiti uobičajnim postupkom. Miksomatozno promijenjeni mitralni kuspisi najčešći su uzrok mitralne insuficijencije i najčešća indikacija za zamjenu mitralne valvule. Kirurški zahvat i ujedno prevencija izvodi se u onih bolesnika s preobilnim i zadebljanim kuspisima i kordama koji su pogodno tlo za taloženje trombocita i fibrina i sekundarno za naseljavanje bakterija.

7. REHABILITACIJA

7.1. Fizioterapeutski preoperativni postupci

Fizioterapeutski postupci u preoperativnoj fazi obuhvaćaju fizioterapeutsku procjenu kroz:

- fizioterapeutski karton,
- edukaciju.

Fizioterapeutski karton

Za dobro planiranje i postavljanje ciljeva fizioterapeutskog programa te za njegovu što bolju učinkovitost potrebno je, ne samo poznavati fizioterapijske vještine i tehnike, već i kontinuirano pratiti bolesnika prije, za vrijeme i nakon tretmana. Svi ti podatci su dokumentirani u svrhu ocjene fizioterapijskog postupka, praćenja napretka bolesnika i istraživanje dinamike tretmana.

Danas se najčešće koristi dokumentacija po S. O. A. P. formatu, a označava:

S (subjective) - subjektivne podatke dobivene putem kliničkog intervjua koji vodi fizioterapeut s bolesnikom, članovima njegove obitelji ili osobama s kojima bolesnik živi.

O (objective) - objektivni podatci dobiveni putem opservacije od strane fizioterapeuta u svim segmentima i koristeći se poznatim medicinskim podacima (dijagnoze, rtg, ekg, spirometrijski nalaz...).

A (assessment) - podaci dobiveni putem procjene testova i mjerenja (aerobni kapacitet, izdržljivost, procjena aktivnosti svakodnevnoga života).

P (plan) - plan fizioterapeutskih postupaka i ciljeva tijekom rehabilitacije koji se određuje u suradnji s bolesnikom i drugim članovima tima.

Analiza prikupljenih podataka poslužiti će identifikaciji visoko rizičnih bolesnika s rizikom razvoja postoperativnih komplikacija.

- dob - s povećanjem životne dobi respiratorni mišići slabe i prsni koš je manje fleksibilan.

- pušenje - rezultira sužavanjem dišnih puteva, povećanom produkcijom sluzi, iritiranjem dišnih puteva.
- prehrambeni status - loš prehrambeni status se pokazao kao uzrok povećane mogućnosti nastanka postoperativne pneumonije, a proteinsko vitaminski manjak može uzrokovati sporije cijeljenje rana (Forrest 1995).
- funkcionalni status i trenutne bolesti - bolesti poput reumatskog artritisa mogu povećati rizik od komplikacija u periodu smanjene pokretljivosti, kod dijabetesa i hemofilije postoji mogućnost slabijeg cijeljenja rana.
- bolesnikova motivacija - depresija, anksioznost ili psihička bolest mogu utjecati na dužu rehabilitaciju.
- infekcija - gornjeg dišnog trakta može rezultirati jakim sekretom, a donjeg dišnog trakta može osloboditi izmjenu plinova i dovesti do hipoksije ili pneumonije.
- otežavajuće bolesti - fibroza pluća i edem pluća mogu biti otežavajuće okolnosti, a kifotični i spondilotični bolesnici su posebno rizični nakon operacije gornjeg abdominalnog područja budući da cijelo područje ovisi o dijafragmalnom kretanju.

Edukacija

Velika pažnja se pridaje edukaciji pri kojoj bolesnik dobiva sve potrebne informacije o svojoj bolesti, načinu liječenja, korisnosti vježbanja na psihofizičko zdravlje, faktorima rizika, pravilnoj prehrani, načinima samopomoći i štetnim utjecajima na njegovo zdravlje. Edukacija se proteže kroz sve faze rehabilitacije i stečena znanja bolesnik koristi tijekom cijeloga života.

Educiran bolesnik omogućit će nam uspješnu suradnju u provođenju fizioterapeutskih postupaka. Edukacija bolesnika o postupcima nakon operacije podrazumijeva:

- davanje informacija o osnovnim značajkama bolesti
- lijekovima i higijeni dišnih puteva
- usvajanje različitih tehnika disanja, učenje bolesnika da kontrolira svoje disanje, iskoristi zdrav plućni parenhim i plućnu ventilaciju regulira do najveće moguće mjere
- usvajanje kontrole segmentalnog disanja.
- češće korištenje TRIFLO ili CLINIFLO uređaja tijekom dana radi poboljšanja ventilacije

- usvajanje tehnike iskašljavanja bez naprezanja - kratko kašljanje uz pomoć dijafragme pokrenuti će sekret iz bronhiola prema većim dišnim putovima
- fiksacija sternuma - pritisak rebrenih lukova nadlakticama i laktovima u visini sternuma za vrijeme kašljanja smanjit će mogućnost popuštanja žičane kopče što bi dovelo do nestabilnosti sternuma
- ustajanje i sjedanje na krevet

Usmene informacije koje se nude pacijentu u ovoj fazi bi trebale biti kratke, precizne uz priloženi pismeni materijal koji bolesnik zadrži kao podsjetnik dok ne usvoji postupke. Preoperativno objašnjavanje u vezi učinaka operativnog zahvata, položaju rane, drena može pomoći u smanjivanju boli i brzini oporavka.

75% bolesnika, koji su sudjelovali u preoperativnom edukacijskom programu, nakon kardiokirurškog zahvata su osjećali manju razinu tjeskobe (Nelson 1996).

7.2. Fizioterapeutski postoperativni postupci

Postoperativna se rehabilitacija provodi na kardiokirurškoj intenzivnoj skrbi, na jedinici postintenzivne skrbi te na kardiokirurškom odjelu.

Kardiokirurška intenzivna skrb organizacijska je jedinica bolnice koja može pružiti intenzivno liječenje i zdravstvenu njegu, stalan nadzor i praćenje svih vitalnih funkcija tijekom 24h, te održavati život kod vitalno ugroženih bolesnika. Fizioterapeut ima važnu ulogu u kardiokirurškoj intenzivnoj skrbi koja od njega zahtijeva znanje i vještine iz mnogih područja.

Nakon stabiliziranja vitalnih funkcija, sukladno stanju bolesnika i liječničkom odobrenju nastupa transfer na jedinicu postintenzivnog liječenja koja se nalazi na kardiokirurškom odjelu. U postintenzivnoj jedinici postupci su usmjereni na: oporavak bolesnika, prevenciju i zapažanje mogućih komplikacija bolesti, odstranjenje bronhalnog sekreta, poboljšanje aerobne i tjelesne sposobnosti, usvajanje pozitivnog ponašanja bolesnika.

Na jedinici se pacijent zadržava od 12 do 48 sati. Treći postoperacijski dan fizioterapeut provodi Schellongov test, ukoliko se test pokaže pozitivnim, nastupa vertikalizacija koja je uz liječničko odobrenje glavni preduvjet za transfer bolesnika u sobu.

Bolesnik na kardiokirurškom odjelu ostaje do otpusta iz bolnice, od 7 do 14 dana. U ovoj fazi cilj je fizički i psihički oporavak bolesnika, poboljšanje kardiopulmonalne i mišićne sposobnosti uz obavezno konstantno telemetrijsko praćenje bolesnika.

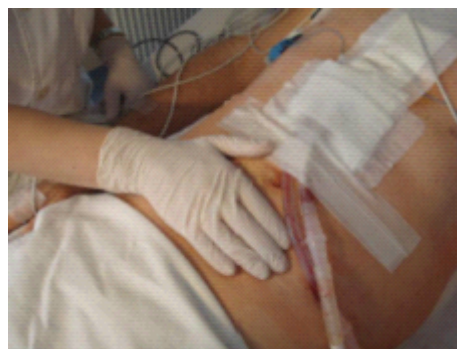
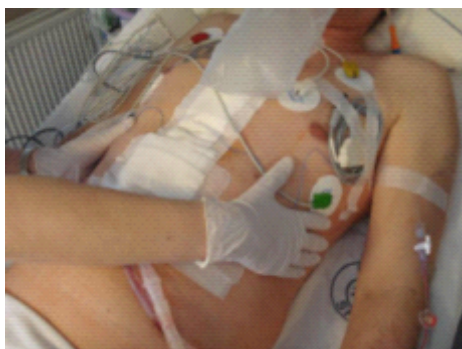
Komplikacije koje se mogu javiti u postoperativnoj fazi rehabilitacije i vitalno ugroziti bolesnika su :

- krvarenje- povećana mogućnost srčanog udara ukoliko se ne zaustavi krvarenje
- hipertenzija- problem kod trećine bolesnika
- aritmije- mogu biti uzrokovane iritacijom pri operaciji
- atrijska fibrilacija- čime je povećan rizik od plućne embolije
- plućna infekcija- može prouzročiti dužu intubiranost bolesnika, smanjenje mišićne mase i atelektaze
- infekcija rane- ovisi o tipu operacije, stanju pacijenta i sposobnosti kirurga
- šok- akutno zatajenje cirkulacije
- duboka venska tromboza, plućni kolaps- rizik nastanka tromba je veći kod pušača, nepokretnih osoba, osoba sklonih malignim bolestima, korisnika kontracepcije...
- jaka bol- koja može biti uzrokovana samom operacijskim rezom, ali i preistezanjem mišića, ligamenata, potpornog tkiva, zglobnih kapsula...To sve može dovesti do promjena u posturi i ograničenja pokreta prsnog koša.
- ostali problemi postoperacijske faze vezani su uz ventilaciju: sljepljivanje perifernih alveola, poremećen prijenos tekućine u alveolarne prostore, nemogućnost eliminacije traheobronhalnog sadržaja.

Najkorisnije tehnike fizioterapije koje se primjenjuju u postoperativnoj fazi su:

- dijafragmalno (abdominalno) disanje,
- TRIFLO ili CLINIFLO aparat (pomoćni respiratorni aparati),
- položajna drenaža,
- pozicioniranje i promjena položaja u krevetu,
- vježbe za cirkulaciju, hod po sobi,
- perkusija i vibracija,
- inhalacijska terapija.

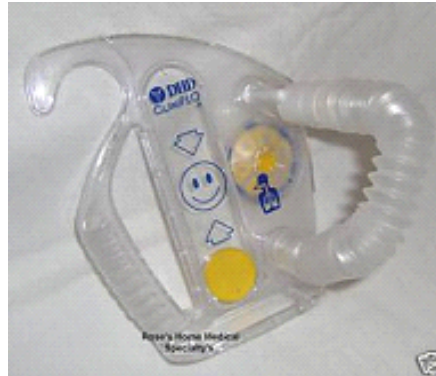Dijafragmalno (abdominalno) disanje – bolesnici koji nisu u mogućnosti pokretati se u krevetu pod velikim su rizikom razvitka atelektaza i stoga im treba ukazati na značaj vježbi disanja. Bolesnik se uči kako da nadzire disanje na miran i lagan način. Treba ga namjestiti u poluležeći položaj s glavom prema naprijed (naslonjenom na jastuk), ispruženih ruku niz tijelo i opuštenih ramena, i lagano savijenih koljena radi opuštanja abdominalnih mišića. U relaksiranom položaju bolesnik može najlakše prihvatiti promjenu načina disanja. Iza laganog udisaja kroz nos, slijedi izdisaj kroz stisnute usne, stiskajući pri tom abdominalne mišiće. Sprječavanje prolaza zraka stisnutim usnama kod izdisaja pomaže pri odlaganju bronhijalnog kolapsa, što omogućava većoj količini zraka da bude izbačena. Bolesnika potičemo učiniti što je moguće veći udisaj, nakon čega će i izdisaj biti mnogo lakši, kontroliran i prirodno produžen. Nakon što je bolesnik naučio takav način disanja u poluležećem položaju, trebao bi vježbati dijafragmalno disanje dok sjedi. Vježbe je potrebno provoditi tri puta po pet minuta svakih sat vremena sve dok se kod bolesnika ne postigne svjesna kontrola disanja. Provode se uz prisutnost fizioterapeuta koji korigira nepravilnosti pri izvedbi postupka i lagano pritišće na abdomen rukom ili jastukom, a time djeluje i na razvijanje sigurnosti kod bolesnika.



Slika 16 i 17. Abdominalno disanje

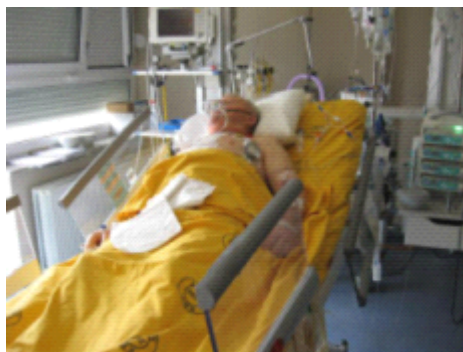
Triflo (cliniflo) aparat (naglasak je na udahu) - uklanja i prevenira nastanak atelektaza. Upotrebljava se prilikom učenja vježbi disanja gdje je naglasak na udahu. Prednost takvog uređaja je u biofeedback terapiji jer bolesnik ima vizualni podražaj pri savladavanju vježbi disanja. Sastavni dio aparata je plastični krug postavljen u tubusu aparata kojeg bolesnici trebaju udahom zadržati na određenoj razini ljestvice postavljene na aparatu. Bolesnik dolaskom na odjel dobije svoj aparat i preporuku od

strane fizioterapeuta za izvođenje vježbi s aparatom minimalno tri do pet puta dnevno po par minuta.



Slika 18. Cliniflo aparat

Položajna drenaža - svrha položajne drenaže je olakšati određenim položajima tijela odstranjenje patološkog sekreta iz bronhalnog stabla, odnosno omogućiti sekretu lakši i brži optok iz periferije pluća u velike bronhe, odakle će biti brže i lakše iskašljan tj. eliminiran iz pluća. Položaji se temelje na anatomiji bronhalnog stabla. Bolesnika postavljamo tako da onaj segment koji dreniramo bude na najvišem mjestu, odnosno okomit na velike bronhe. U takvu se položaju koristi gravitacijska sila koja odljepljuje sekret i omogućava protok u veći bronh. Individualni položaj izabire se na temelju auskultatornog i rendgenskog nalaza koji će pokazati gdje se sekret zadržava. Vrijeme potrebno za cijeli tretman ne bi trebalo biti duže od 30 minuta. U nekim će slučajevima ograničena podnošljivost bolesnika zahtijevati češće, ali kraće tretmane.

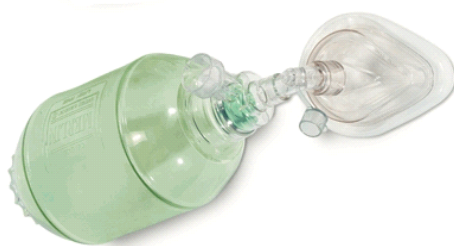

Slika 19. Položajna drenaža

Sekret bolesnik iskašljava ili ga je potrebno ukloniti aseptičnom aspiracijom ako je bolesnik na respiratoru. Ovisno o bolesnikovom stanju i pulmonalnim funkcijama, mijenjamo program bronhalne drenaže.

Položajna drenaža indicirana je: u preoperativnih bolesnika s pretjeranom sekrecijom zbog bilo kojeg razloga, u postoperativnih bolesnika u kojih se nakupio sekret zbog nemogućnosti iskašljavanja uvjetovane bolom, u bolesnika s pneumonijom, u svih bolesti gdje nenormalna proizvodnja sputuma dovodi do ponovljenih infekcija (cistična fibroza), kod bronhospazma i veoma gustog sputuma koji bolesnik ne može iskašljavati, kada bolesnik ne može voljno početi iskašljavati (koma, dojenčad), gojaznih ili izrazito mlohavih osoba.

Kod intubiranog bolesnika možemo upotrijebiti i ambu-balon za ručnu ventilaciju.



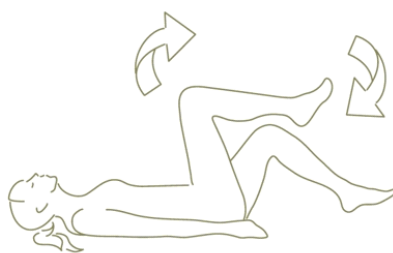Slika 20. Ambu-balon

Jedan fizioterapeut ventilira bolesnika, a drugi obavlja drenažu perkusijom, vibracijom ili pritiskom na bazalne dijelove rebra. Prilikom upotrebe ambu-balona, treba osigurati odgovarajuću oksigenaciju, dodavanjem potrebnog postotka kisika. Kada bolesnik otežano diše, znatna je pomoć pri drenaži duboko disanje. Uzak dišni put lagano se proširuje pri udisaju, a kako je sluz više kohezivna nego adhezivna, nastojat će se odlijepiti od stijenki dišnog puta dopuštajući tako zraku pri izdisaju da pomakne sekret prema dušniku. Fizioterapeut pomaže perkusijom i vibracijom.

Pozicioniranje i promjene položaja - u krevetu su preventivni postupci radi sprečavanja dekubitusa, kontraktura i postoperativne tromboze. Kreveti su s antidekubitalnim madracima, a bolesniku se nekoliko puta na dan mijenja položaj u krevetu. Duljinu cijevi i respirator treba prilagoditi tako da se omogući slobodno mijenjanje bolesnikova položaja. Nastoji se što više smanjiti mogućnost nekroze zbog

pritiska. Posebno treba pripaziti da se zaštite pete, trtica i stražnji dio glave (zbog tubusa) koje su najviše izložene pritisku. Pozicioniranje bolesnika u ležeći i sjedeći položaj izvodi se i s ciljem normalne prohodnosti dišnih putova, kako bi se bolesniku omogućila slobodna respiracija. Pravilno pozicioniranje dovodi i do bolje aktivnosti respiratornih mišića, omogućuje lakši iskašljaj, smanjuje opterećenje kardiopulmonalnog sustava i smanjuje bolnost.

Vježbe za cirkulaciju - Snaga mišićne kontrakcije kao i mišićna masa u režimu strogog mirovanja se smanjuje i to za 10 do 15% u prvih 7 do 10 dana mirovanja. Mirovanje uzrokuje hipotenziju, a rad srca je ubrzan. Oboje je posljedica hipovolemije, jer se količina cirkulirajuće krvi smanji za 700 do 800ml, u prvih 10 dana mirovanja, i to više zbog smanjenja volumena plazme, nego broja eritrocita. To uzrokuje porast viskoziteta krvi, što pogoduje razvoju tromboemboličkih komplikacija. S druge strane dokazano je da kretanje i tjelesna aktivnost poboljšava preživljavanje i funkcionalni kapacitet. Tjelesna aktivnost ima i antidepresivni učinak. Zbog navedenih razloga iznimno je važno u ovoj fazi izvoditi vježbe cirkulacije sa bolesnikom. Od bolesnika treba zahtijevati maksimalnu aktivnu suradnju. U slučaju dezorijentiranosti ili relaksiranosti bolesnika, pokrete ekstremitetima treba izvoditi pasivno ili potpomognuto, ako se bolesnik povremeno uključuje. Tijekom izvođenja vježbi fizioterapeut treba obratiti pažnju na monitor i vitalne funkcije bolesnika, pravilno disanje i procjenu zamora. Između dvije vježbe obavezna je relaksacija bolesnika koja traje 50% duže od vremena potrebnog za izvođenje jedne vježbe. Kontraindikacija izvođenju vježbi za cirkulaciju je jaka bol. Tada se odgađa fizioterapijski postupak do eliminiranja boli intramuskularnom analgezijom u prvih 48h, a kasnije možemo koristiti lokalnu primjenu analgetskog gela ili medikamentoznom analgezijom.



Slika 21. Primjer vježbe za cirkulaciju

Perkusija - je ritmično lupkanje prsnog koša šakom, kupolasto savijenom iznad područja koje

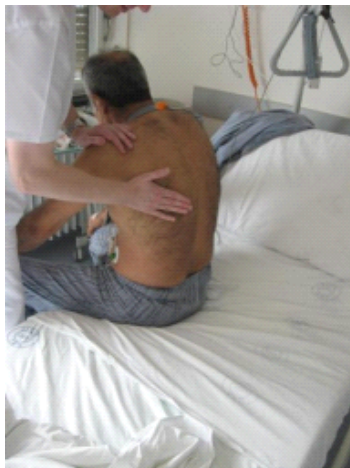se treba drenirati. Taj kupolasti položaj šake stvara jak zračni jastuk koji je od velike pomoći pri odcjepljenju sekreta, a da bolesnik pri tom ne osjeća nikakve smetnje. Pravilan položaj ruku postiže se savijanjem zapešća i spojem ispruženih prstiju zajedno sa adduciranim palcem uz kažiprst, pod kutem od 30°. Pokret se odvija u ručnom zglobu koji se pri tom naizmjenice ispruža i savija, dopuštajući šaci da ritmično lupka po prsnom košu. Nadlaktica i ramena moraju ostati opuštene tijekom čitavog postupka. Trajanje postupka je minutu do dvije. Smatra se da takav niz udaraca o prsni koš mijenja pritisak unutar dišnih putova. Te će perkusije pomaknuti sluzne čepove i omogućiti zraku da prodre iza sekreta koji će tako lakše doći do traheje. Lupkanje se obavlja samo iznad torakalne šupljine, nikada iznad kralješnice ili ispod torakalne šupljine, jer može uzrokovati ozljede kralješnice ili unutarnjih organa. Perkusija može biti kontraindicirana kod: krvarenja, kod bolesnika koji imaju bolove ili bronhospazam.



Slika 22. Perkusija

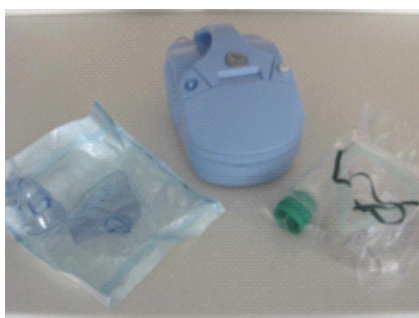Vibracija - dovodi do pomicanja sekreta prema traheji. To je tehnika primjene ručnog pritiska i lagana drhtanja tj. brzog pomicanja ruke lijevo-desno bez odizanja ruke od bolesnika. Izvodi se samo na području koje je prethodno tretirano perkusijom. Primjenjuje se pri ekspiriju koji se izvodi polako i bez stisnutih usana. Postupak se izvodi tijekom tri do pet izdisaja. Ova tehnika se može sama primijeniti odmah nakon operativnog zahvata ako se perkusija ne može primijeniti zbog bolova. Sekret iz traheje

uklanja se aseptičnom aspiracijom ako je bolesnik intubiran, ili iskašljavanjem pri spontanom disanju. Perkusija i vibracija mogu se kombinirati s položajnom drenažom radi bolje učinkovitosti odstranjenja sekreta.



Slika 23. Vibracija

Inhalacijska terapija - je metoda udisanja aerosola tj. sitnih kapljica raspršenog lijeka, koji se resorbira duboko na sluznici bronha i pluća. Inhalacije omogućuju lokalno djelovanje, razmekšavanje sekreta i njegovo odljepljivanje od stijenke. Površina resorpcije je veća, pa je bolja i efikasnost lijeka. Provode se pomoću kompresorskog ili UZV aparata, binazalnog katetera ili maski, u sjedećem položaju. Količine su uglavnom 2 do 5 ml otopine lijeka u fiziološkoj otopini. Lijek treba biti zagrijan na tjelesnu temperaturu. Aplikacije su u trajanju od 10 do 15 minuta, ovisno o potrebi.



Slika 24. Inhalator

I u ovoj fazi rehabilitacijskog liječenja treba naglasiti važnost mobilizacije bolesnika. Sa bolesnikom se radi na samostalnom sjedanju i ustajanju iz kreveta. Naravno ni to ne treba biti nagli proces već pomno planirani program.

Hodanje po sobi i odjelu u drugom tjednu postoperativno se intenzivira u smislu penjanja po stepenicama i korištenjem biciklergometra. Bolesnikova soba mora biti prilagođena fizioterapijskom postupku hodanja te se bolesniku mora dati uvod o hodanju po stepenicama. Učestalo ohrabrivanje, ručna pomoć te pravilno učenje može biti odličan izvor savjeta zanemarujući sprave koje pomažu stajanju i hodanju.

Vježbanje se provodi uz mogućnost telemetrijskog praćenja elektrokardiograma. Prelazak bolesnika u bolesničku sobu obvezno podrazumijeva i telemetrijsko praćenje električne aktivnosti srca.

8. PRIKAZ SLUČAJA

Bolesnica K.B. rođena 5.1.1939. godine (75 godina) primljena je na Odjel kardiokirurgije 21. 2. 2014. godine sa primarnom dijagnozom: stenoza biološke mitralne proteze koja joj je ugrađena 2001. godine. Uz primarnu dijagnozu bolesnica ima i popratne dijagnoze:

Srčana insuficijencija je stanje koje označava nesposobnost lijevog ili desnog srca, ili i jednog i drugog istovremeno, da pravilno isprazne primljenu količinu krvi u aortu ili plućnu arteriju, tako da dolazi do zastoja krvi u provodnom sustavu tog dijela srca i do pojave otežanog disanja i cijanoze kod insuficijencije lijevog srca, a pojave proširenih vena na vratu, uvećanja jetre, otoka na nogama, oligurije i ascitesa kod insuficijencije desnog srca.

Kronična fibrilacija atriya je nepravilan i često ubrzani rad srca, koji obično uzrokuje loš protok krvi u tijelu. To je najčešća aritmija u općoj populaciji. Nastaje kao posljedica nastanka izrazito brzih i nepravilnih električnih impulsa u atriju frekvencije 400-600/min. Navedeno dovodi do izostanka kontrakcije atriya, a ovisno o sposobnostima provođenja AV-čvora, frekvencija ventrikula može biti usporena ili ubrzana.

Dijabetes melitus neovisan o inzulinu ili šećerna bolest tip 2 je metabolički poremećaj karakteriziran visokom koncentracijom glukoze u krvi u kontekstu otpora prema inzulinu i relativnog pomanjkanja inzulina. Ova se bolest razlikuje od šećerne bolesti tipa 1 kod koje postoji apsolutno pomanjkanje inzulina zbog uništenja Langerhansovih otočića u gušterači. Klasični simptomi su pretjerana žeđ, učestalo mokrenje i stalna glad. Dijabetes tipa 2 čini oko 90% slučajeva dijabetesa. Smatra se da je pretilost primarni uzrok dijabetesa tipa 2 kod osoba koje su genetski predisponirane za ovu bolest.

Normocitna anemija nastaje kao posljedica smetnji u diferencijaciji eritrocita u koštanoj srži. Mogu se podijeliti na hemolitičke i nehemolitičke. Kod normocitne anemije, u odsustvu kronične upale, bubrežnog ili jetrenog oboljenja, indicirana je je punkcija i citološka analiza koštane srži.

Trombocitopenija označava smanjeni broj trombocita u perifernoj krvi. Normalno se u krvi nalazi između 150 i 450 x 10⁹/L trombocita. Do smanjenja broja trombocita u krvi može doći zbog smanjenog stvaranja trombocita u koštanoj srži, pojačane potrošnje

odnosno ubrzane razgradnje trombocita te poremećaja preraspodjele trombocita u cirkulaciji.

Gastritis je upala želučane sluznice. Općenita podjela je na akutni i kronični gastritis. Glavni uzroci akutnog gastritisa su pretjerana konzumacija alkohola ili dugotrajna uporaba nesteroidnih antireumatika poput aspirina i ibuprofena, ali može nastati i nakon većeg operativnog zahvata, traumatske ozljede, opekline ili teških infekcija.

8.1 Anamneza

Majka bolesnice K.B. umrla je od karcinoma želuca, otac od karcinoma prostate. Bolesnica je histerektomirana 1984. godine zbog tumora maternice, u dva navrata je i reoperirana. Ugrađena joj je biološka mitralna proteza 2001. godine te joj je dijagnosticiran infektivni endokarditis, pa je zbog toga nekoliko mjeseci liječena bolnički. Rađena joj je polipektomija cekuma 2011. godine. Od 12. mjeseca 2012. godine liječi se od fibrilacije atriya, dijabetesa zbog kojeg je 6 mjeseci uzimala inzulinsku terapiju, nakon čega je uzimala POH. Zna za gastritis i anemiju. Zadnjih godinu dana bolesnica ima i snižene trombocite.

Bolesnica je hospitalizirana u 1. mjesec ove godine radi operacijskog zahvata zamjene mitralne valvule. Tada je operacijski zahvat odgođen radi epidemioloških razloga. Zadnjih nekoliko mjeseci prije operacije žali se na bolove u prsima koji su praćeni zaduhom i osjećajem nedostatka zraka neovisno o naporu, a koji se u opterećenju pojačavaju. Otežano spava tijekom noći zbog gušenja i nedostatka zraka.

Zbog febriliteta hospitalizirana je 21.10.2013. godine na Odjelu za zarazne bolesti O.B. Šibenik gdje joj je iz hemokulture izoliran *Enterococcus faecalis* pod kliničkom slikom akutnog endokarditisa. Obradom je utvrđena stenoza biološke mitralne proteze te je indicirana reoperativna zamjena mitralne proteze.

8.2. Status

Bolesnica je primljena na Odjel kardiokirurgije srednje koštanomišićne građe, pokretna, prisebna, afebrilna, orjentirana, eupnoična u mirovaju, anikterična. Koža i vidljive sluznice bile su joj dobro prokrvljene. Glava je bila bez oboljenja. Na vratu su

vene uredno popunjene, stenotičnih šumova nije bilo, štitnjača se nije palpirala. Prsni koš je bolesnici uredno sveden, respiracijski ravnomjerno pomičan. Na plućima se auskultacijski čuje uredan šum disanja. Srčana akcija bila je ritmična, tonovi jasni, sistolički šum 2/c nad iktusom. Krvni tlak je bio 110/60 mmHg, a puls 55/min. Trbuh se nalazio u razini prsnog koša, bio je mekan, bezbolan na palpaciju, bez organomegalija. Na udovima nije bilo vidljivih edema ni varikoznih vena. Pulzacije perifernih arterija bile su palpabilne.

9. TIJEK BORAVKA

Bolesnica je primljena na Odjel kardiokirurgije 21.2. 2014 godine zbog operacijskog zahvata zamjene prethodno postavljene bilološke mitralne proteze. Učinjena joj je prijeoperacijska obrada koja se sastoji od elektrokardiograma, mjerenja brzine sedimentacije eritrocita, kompletne krvne slike, količine elektrolita, određivanja glukoze u krvi, mjerenja protrombinskog vremena, kontrole urina, te RTG snimke pluća. Također je i određena krvna grupa: 0 i Rh faktor - (neg.). Kod bolesnice također je i izračunat EuroSCORE. To je metoda izračunavanja predviđene operativne smrtnosti kod kardiokirurških bolesnika. Na osnovu dobivene vrijednosti EuroSCORE bodova bolesnici se mogu podijeliti u tri rizične skupine: niskorizične (0-2 boda), srednje rizične (3-5 bodova), te visokorizične (više od 6 bodova). Kod je je EuroSCORE iznosio 15 bodova i pripadala je visokorizičnoj skupini bolesnika.

Zbog niskih vrijednosti trombocita, te visokih vrijednosti protrombinskog vremena operativni zahvat je prolongiran. Konzultiran je hematolog zbog niskih vrijednosti trombocita (T 75) i on ne nalazi kontraindikacije za operativni zahvat. Bolesnica je operirana je 8.3.2014. u općoj endotrahealnoj anesteziji, uz potporu stroja za izvantjelesni krvotok, te je premještena na Odjel za intenzivno liječenje kardiokirurških bolesnika.

Napravljena je zamjena mitralne biološke proteze mehaničkom valvulom, te je urađena i anuloplastika trikuspidalne valvule po Key De Vegi. Postoperativno bolesnica je bila hemodinamski stabilna. Sljedećeg jutra odvojena je od respiratora, ekstubirana, te diše spontano. Uklonjena je drenaža prsišta, te je 11.3. 2014. Premještena na Odjel za kardiokirurgiju. Bolesnica je kardiocirkulacijski i respiracijski stabilna. Rane uredno cijele.

10. PRIKAZ RANE REHABILITACIJE

Bolesnica je operirana je 8.3.2014.god. uz potporu stroja za izvantjelesni krvotok te je dovedena na odjel za intenzivno liječenje kardiokirurških bolesnika u pratnji anesteziološkog tima.

8.3.2014. intenzivna jedinica

Anestezirana je i mehanički ventilirana. Postavljeni su joj kateteri u plućnu arteriju i gornju šuplju venu. Visoko abdominalno su postavljena 3 drena, prsni koš je uredan. Normalni šumovi disanja, saturacija hemoglobinom 100%. Pulzacije perifernih arterija palpabilne, postavljen arterijski kateter u arteriji radialis sin. Po prijemu priključena na respirator, uključena trajna analgezija uz nastavak trajne infuzije. Započeto zagrijavanje cijeloga tijela zbog prethodne pothlađenosti pri operaciji (34.1 °C).

9.3.2014. intenzivna jedinica

Nakon što je bolesnica ekstubirana, provodimo vježbe disanja (bazalno, abdominalno, vježbe udaha pomoću CLINIFLO uređaja), vježbe cirkulacije, te pravilno iskašljavanje uz fiksaciju sternuma nadlakticama. Sve vježbe se provode uz fizioterapeutov konstantan nadzor i potporu.

10.3.2014. postintenzivna skrb

Bolesnici su izvađeni torakalni drenovi. Hemodinamski je stabilana. Respiratorno suficijentna, afibrilna, dobre diureze, bez znakova akutnih kirurških komplikacija. Uz dogovor sa nadležnim kardiokirurgom bolesnicu se premješta na odjel kardiokirurgije u jedinicu postintenzivne skrbi. Fizioterapeut joj provodi vježbe disanja uz pritisak sa lateralnih strana (2 puta dnevno po 10 minuta, od toga 5 minuta vježbe udaha pomoću CLINIFLO uređaja), te vježbe cirkulacije, za gornje i donje ekstremitete.

11.3.2014 postintenzivna skrb

Bolesnici su uredne vitalne funkcije. Izvode se vježbe disanja i vježbe cirkulacije kao prethodnih dana. Zbog dobrog stanja bolesnicu se vertikalizira, prvo u sjedeći pa u stojeći položaj, tj. učinjen joj je Schellongov test. Pozitivan rezultat testa, aktivacija bolesnika i savladavanje hoda po ravnome utječu na transfer bolesnice u sobu.

12.3.2014. soba

Bolesnica je priključen na telemetrijsko praćenje uz vježbe disanja, perkusiju i vibraciju te vježbe za cirkulaciju u ležećem i sjedećem položaju, uz pratnju fizioterapeuta hod po sobi.

13.3.2014. soba

Uz konstantne vježbe disanja i vježbe za cirkulaciju u sjedećem i ležećem položaju, bolesnica izvodi vježbe i u stojećem položaju te se uvodi češće hodanje po hodniku uz nadzor.

14.3.2014. soba

Aktivnosti bolesnice su intenzivnije, oporavak ide očekivanim tempom te se pojačava opterećenje i uvodi se hod po stepenicama (5 stepenica).

15.3.2014. soba

Uz ostale fizioterapeutske postupke koje bolesnica podnosi bez komplikacija, provodi se i hod uz i niz stepenice. Vršimo edukaciju bolesnika o provođenju aktivnosti kod kuće, te nastupa njegov otpust sa odjela kardiokirurgije uz preporuku za daljnju rehabilitaciju u nekoj od specijaliziranih ustanova.

11. ZAKLJUČAK

Rehabilitacija kardiokirurških bolesnika, intervencija je koja uključuje više čimbenika a rezultira povećanjem funkcionalnog kapaciteta i vraćanjem radne sposobnosti, te produljuje vrijeme preživljavanja bolesnika i poboljšava kvalitetu njihova života.

Fizioterapeut čini važan dio rehabilitacijskog tima. Kako je kardiokirurgija multidisciplinarna struka tako je i fizikalna rehabilitacija u pripremi kardiokirurškog zahvata, a osobito u postoperativnom razdoblju ključna.

Rehabilitacijski postupci kardiokirurških bolesnika započinju po dolasku pacijenta na odjel.

U postoperativnom razdoblju fizioterapeuta cilj je održavanje kardiopulmonalne i mišićne sposobnosti, a nakon toga poboljšanje aerobnih i tjelesnih sposobnosti, sprečavanje psihičke napetosti i depresije.

Za uspješnu rehabilitaciju pored fizioterapeutskih znanja i vještina, najvažnija je aktivna suradnja s bolesnikom, jer ga jedino na taj način možemo maksimalno rehabilitirati i pripremiti za aktivnosti svakodnevnog života.

12. SAŽETAK

Razlikujemo stečene i prirođene srčane greške.

Sve srčane greške koje nastaju kao posljedica bolesti zalistaka, kao i sve druge koje čovjek stekne u tijeku života, nazivamo stečene srčane greške. Srčane greške s kojima se čovjek rodi nazivaju se prirođene ili urođene srčane greške.

Srčane greške koje se javljaju na mitralnom zalisku su mitralna stenoza, mitralna insuficijencija, prolaps mitralnog zaliska i miješana mitralna bolest.

Navedene srčane greške dijagnosticiramo elektrokardiografijom, rendgenogramom, ehokardiografijom, te kateterizacijom srca i angiokardiografijom. Liječenje svih bolesti mitralnog zaliska može biti medikamentozno, te kirurško. Prije i nakon kirurškog liječenja vrlo je bitna rehabilitacija bolesnika. Fizioterapeutski preoperativni postupci obuhvaćaju procjenu kroz fizioterapeutski karton i edukaciju bolesnika, dok u postoperativnoj fazi koristimo različite tehnike poput dijafragmalnog disanja, CLINFLO aparata, položajne drenaže, pozicioniranja pacijenata u krevetu, vježbi cirkulacije, perkusije, vibracije i inhalacijske terapije.

Za uspješnu rehabilitaciju pored fizioterapeutskih znanja i vještina, najvažnija je aktivna suradnja s bolesnikom, jer ga tako možemo maksimalno rehabilitirati i pripremiti za aktivnosti svakodnevnog života.

13. SUMMARY

We discriminate acquired and congenital heart disease.

All heart defects that arise as a result of valvular disease, as well as any others that we may acquire in the course of life, we call acquired heart defects. Cardiac diseases with which man is born are called congenital heart defects.

Heart defects that occur in the mitral valve are mitral stenosis, mitral regurgitation, mitral valve prolapse and mixed mitral disease.

These heart defects could be diagnosed by electrocardiography, x-ray, echocardiography, and cardiac catheterization and angiocardiology. The treatment of mitral valve disease may be hormonal and surgical. Before and after surgical treatment is very important to rehabilitate the patient. Physiotherapy preoperative procedures include assessment through physiotherapy card and patient education, while in the post-operative phase we use various techniques such as inferior breathing, apparatus CLINFLO, positional drainage, positioning patients in bed, circulation exercises, percussion, vibration and inhalation therapy.

For successful rehabilitation physiotherapy in addition to knowledge and skills, the most important is active cooperation with the patient, because like that we can rehabilitate maximum and prepare for activities of daily living.

14. LITERATURA

1. Bobinac-Georgievski A., Domljan Z., Martinović-Vlahović R., Ivanišević G.:(2000) Fizikalna medicina i rehabilitacija u Hrvatskoj, Naklada Fran Zagreb
2. Guyton i Hall (2006.): Medicinska fiziologija, Medicinska naklada Zagreb
3. Hurst W, Logue B.: The heart (arteries and veins), International student edition
4. Krmpotić – Nemanić J. i Marušić A. (2007.): Anatomija čovjeka, Medicinska naklada Zagreb
5. Polić S, Lukin A. (1999.): Hitna stanja u kardiologiji i angiologiji, Split
6. Vrhovac B., Jakšić B., Reiner Ž., Vucelić B. (2008.): Interna medicina, Naklada Ljevak
Zagreb
7. Vincelj J. (1009.): Školska knjiga, Zagreb
8. Fizioterapija, časopis Udruženja fizioterapeuta Hrvatske, broj 2, Zagreb 1997.
9. <http://www.kardiokirurgija.com/bolest-mitralnog-zalistka>
10. <http://www.uksrb.org/index.php?strana=4&topic=17>
11. <http://www.reha.hr/cms/fizikalna-terapija/>
12. <http://www.magdalena.hr/hr/content/5/vodic-za-bolesnike/16/operacije-srca/>

15. ŽIVOTOPIS

Zovem se Magdalena Stoilova i rođena sam u Splitu 6. veljače 1993. godine. Pohađala sam Osnovnu školu Mertojak u Splitu te potom Zdravstvenu školu u Splitu. Tijekom pohađanja osnovne i srednje škole pohađala sam privatnu školu stranih jezika Jantar. Nakon završetka srednje škole upisujem preddiplomski studij Fizioterapije pri Odjelu zdravstvenih studija u Sveučilištu u Splitu.