

Aktivnosti medicinske sestre pri zbrinjavanju bolesnika s ventrikularnim aritmijama

Boban, Anamarija

Undergraduate thesis / Završni rad

2023

Degree Grantor / Ustanova koja je dodijelila akademski / stručni stupanj: **University of Split / Sveučilište u Splitu**

Permanent link / Trajna poveznica: <https://um.nsk.hr/um:nbn:hr:176:420079>

Rights / Prava: [In copyright](#) / [Zaštićeno autorskim pravom.](#)

Download date / Datum preuzimanja: **2025-03-01**



Sveučilišni odjel zdravstvenih studija
SVEUČILIŠTE U SPLITU

Repository / Repozitorij:

[Repository of the University Department for Health Studies, University of Split](#)



UNIVERSITY OF SPLIT



SVEUČILIŠTE U SPLITU
Podružnica
SVEUČILIŠNI ODJEL ZDRAVSTVENIH STUDIJA
SVEUČILIŠNI PRIJEDIPLOMSKI STUDIJ
SESTRINSTVO

Anamarija Boban

**AKTIVNOSTI MEDICINSKE SESTRE PRI
ZBRINJAVANJU BOLESNIKA S VENTRIKULARNIM
ARITMIJAMA**

Završni rad

Split, 2023.

SVEUČILIŠTE U SPLITU
Podružnica
SVEUČILIŠNI ODJEL ZDRAVSTVENIH STUDIJA
SVEUČILIŠNI PRIJEDIPLOMSKI STUDIJ
SESTRINSTVO

Anamarija Boban

**AKTIVNOSTI MEDICINSKE SESTRE PRI
ZBRINJAVANJU BOLESNIKA S VENTRIKULARNIM
ARITMIJAMA**

**NURSE'S ACTIVITIES IN TREATING PATIENTS WITH
VENTRICULAR ARRHYTHMIAS**

Završni rad/Bachelor's Thesis

Mentor:
Anita Martinović Vranješ, mag. med. techn.

Split, 2023

TEMELJNA DOKUMENTACIJSKA KARTICA

ZAVRŠNI RAD

Sveučilište u Splitu
Sveučilišni odjel zdravstvenih studija
Preddiplomski sveučilišni studij
Sestrinstvo

Znanstveno područje: Biomedicina i zdravstvo
Znanstveno polje: Kliničke medicinske znanosti

Mentor: Mag. med.techn. Anita Martinović Vranješ

AKTIVNOSTI MEDICINSKE SESTRE PRI ZBRINJAVANJU BOLESNIKA S VENTRIKULARNIM ARITMIJAMA

Anamarija Boban, 0018120118

Sažetak: Ventrikularne aritmije su poremećaji ritma srca koji nastaju zbog poremećenog rada srčanog provodnog sustava. U ventrikularne aritmije ubrajaju se ventrikularne ekstrasistole, ventrikularna tahikardija i ventrikularna fibrilacija. Ventrikularne ekstrasistole (VES) najčešći su oblik aritmija, te se mogu pojaviti i kod zdravih osoba. Ventrikularna tahikardija (VT) i ventrikularna fibrilacija (VF) mogu biti uzrok iznenadne srčane smrti. Simptomi koji se pojavljuju kod oboljelih od ventrikularnih aritmija najčešće su: palpitacije, slabost, nedostatak zraka, vrtoglavica, gubitak svijesti i stenokardija. U postavljanju dijagnoze najvažniji je elektrokardiogram. Novija dostignuća tehnologije omogućila su prevenciju i liječenje ventrikularnih aritmija odnosno prevenciju iznenadne smrti. U liječenju osim korištenja antiaritmika i elektrokardioverzije pozitivan učinak ima i ugradnja implantabilnog kardioverter defibrilatora te radiofrekventna ablacija. Medicinska sestra ima značajnu ulogu u sudjelovanju pri dijagnostičkim i terapijskim postupcima. U Jedinici intenzivne koronarne skrbi odgovorna je za praćenje bolesnikova stanja, rano uočavanje znakova i simptoma životno ugrožavajućih aritmija te poduzimanje prvih hitnih intervencija koje spašavaju bolesnikov život. Također, njena zadaća je sudjelovanje u reanimacijskim postupcima, defibrilaciji bolesnika, elektrokardioverziji te zbrinjavanju bolesnika prije i nakon provedenih terapijskih postupaka kao što su ugradnja implantabilnog kardioverter defibrilatora i radiofrekventne ablacije. U djelokrug rada medicinske sestre kod bolesnika s ventrikularnim aritmijama spada i provođenje zdravstvene njege, provođenje sestrijskih intervencija u svrhu rješavanja bolesnikovih problema i zdravstveni odgoj. Zdravstveni odgoj se kod bolesnika s ventrikularnim aritmijama svodi na osposobljavanje bolesnika da prepozna aritmiju, uzima propisanu terapiju i stekne znanje i vještine za život nakon ugradnje implantabilnog kardioverter defibrilatora.

Ključne riječi: defibrilacija; kardioverter defibrilator; ventrikularne aritmije

Rad sadrži: 46 stranica, 22 slike, 13 literaturnih referenci

Jezik izvornika: hrvatski

BASIC DOCUMENTATION CARD

BACHELOR THESIS

University of Split
University Department for Health Studies
Bachelor of Nursing

Scientific area: Biomedicine and health care

Scientific field: Clinical medical sciences

Supervisor: Mag. med.techn. Anita Martinović Vranješ

NURSE'S ACTIVITIES IN TREATING PATIENTS WITH VENTRICULAR ARRHYTHMIAS

Anamarija Boban, 0018120118

Summary: Ventricular arrhythmias are abnormal heart rhythms that occur due to a disturbance in the cardiac conduction system. Ventricular arrhythmias include ventricular extrasystoles, ventricular tachycardia and ventricular fibrillation. Ventricular extrasystoles (VES) are the most common form of arrhythmias, and can even occur in healthy people. Ventricular tachycardia (VT) and ventricular fibrillation (VF) can cause sudden cardiac death. Symptoms that are the most common in patients with ventricular arrhythmias are palpitations, weakness, shortness of breath, dizziness, loss of consciousness and angina pectoris. The electrocardiogram is the most important test method in establishing the diagnosis. New technology developments have enabled the prevention and treatment of ventricular arrhythmias, that is, the prevention of sudden death. In addition to treatment by antiarrhythmics and electrical cardioversion, a positive impact in treatment is also seen with the implantation of cardioverter defibrillator and radiofrequency ablation. The nursing role is significant in participating in diagnosis and therapeutic procedures. In Cardiac Intensive Care Unit, she is responsible for continuous monitoring of the patients, early detection of signs and symptoms of life-threatening arrhythmias, and undertaking emergency care procedures that save the patient's life. Furthermore, the nurse is tasked to assist in resuscitation procedures, patient defibrillation, electrical cardioversion, and patient care before and after therapeutic procedures such as the installation of a cardioverter defibrillator and radiofrequency ablation. The scope of a nurse's work for patients with ventricular arrhythmias includes the enforcement of health care, conducting nursing interventions to solve the patient's problems and health education. Health education for patients with ventricular arrhythmias is based on training the patient to recognize the arrhythmia, take prescribed therapy, and acquire knowledge and skills for life after the cardioverter defibrillator installation.

Keywords: defibrillation; cardioverter defibrillator; ventricular arrhythmias

Thesis contains: 46 pages, 22 pictures, 13 literary references

Original in: Croatian

SADRŽAJ

1.	UVOD	1
1.1.	ANATOMIJA SRCA	2
1.2.	PROVODNI SUSTAV SRCA	3
1.3.	VENTRIKULARNE ARITMIJE	4
1.3.1.	Preuranjene ventrikularne kontrakcije (ventrikularne ekstrasistole)...	5
1.3.2.	Ventrikularna tahikardija.....	6
1.3.3.	Ventrikularna fibrilacija	9
2.	CILJ RADA	11
3.	RASPRAVA	12
3.1.	DIJAGNOSTICIRANJE VENTRIKULARNIH ARITMIJA	12
3.1.1.	Elektrokardiogram.....	12
3.1.2.	Kontinuirani EKG monitoring i prepoznavanje srčanog ritma	15
3.2.	LIJEČENJE VENTRIKULARNIH ARITMIJA	18
3.2.1.	Defibrilacija u liječenju smrtonosnih ventrikularnih aritmija	19
3.2.1.1.	Automatski vanjski defibrilatori (AED)	23
3.2.1.2.	Manualna defibrilacija – postupak.....	24
3.2.1.3.	Sinkronizirana kardioverzija	26
3.2.2.	Implantabilni kardioverter defibrilator (ICD)	29
3.2.2.1.	Sestrinska skrb za bolesnika prije i nakon ugradnje implantabilnog kardioverter defibrilatora.....	31
3.2.3.	Radiofrekventna ablacija ventrikularnih aritmija.....	33
3.3.	SESTRINSKE DIJAGNOZE KOD BOLESNIKA S VENTRIKULARNIM ARITMIJAMA	35
4.	ZAKLJUČAK	43
5.	LITERATURA.....	44
6.	ŽIVOTOPIS	46

1. UVOD

Pojam „ventrikularne aritmije“ uključuje širok spektar abnormalnih srčanih ritmova, od preuranjenih ventrikularnih kontrakcija (ventrikularnih ekstrasistola) do dugotrajne monomorfne ventrikularne tahikardije (VT), polimorfne ventrikularne tahikardije i ventrikularne fibrilacije (VF). Trajne ventrikularne aritmije (ventrikularna tahikardija i ventrikularna fibrilacija) najčešći su uzrok iznenadne srčane smrti (1).

Uzroci ventrikularnih aritmija su neuravnotežena funkcija autonomnog živčanog sustava, poremećaji u elektrolitnom statusu (hiperkalcemija, hipokalemija, hiperkalemija, hipomagnezijemija), toksičnost lijekova, usporeno provođenje u područjima ishemije miokarda te acidoza i oslobađanje slobodnih radikala kisika koji nastaju tijekom reperfuzije ishemijskog srčanog mišića (2).

Disritmija opasna po život definirana je kao svaka ventrikularna aritmija koja je rezultirala sinkopom, presinkopom, palpitacijama, dispnejom, bolovima u prsima, vrtoglavicom, ortopnejom ili hipotenzijom te je potrebna klinička intervencija (3).

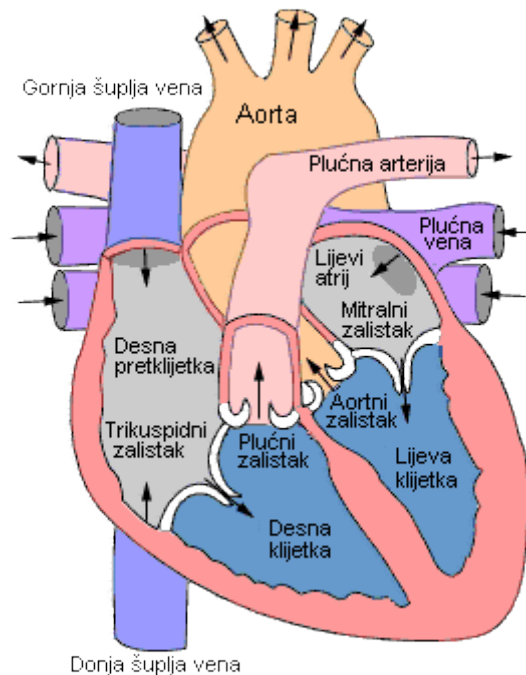
Prema Svjetskoj zdravstvenoj organizaciji ventrikularna tahikardija i fibrilacija su najčešći uzroci iznenadnih srčanih smrti širom svijeta. Kada se pojave maligne ventrikularne aritmije srce ne može pumpati dovoljnu količinu krvi kroz tijelo. Ukoliko se liječenje ne provede kroz nekoliko minuta smrt je neizbježna. Dugoročne mogućnosti liječenja za osobe koje prežive po život opasne ventrikularne aritmije obuhvaćaju medikamentoznu terapiju, radiofrekventnu ablaciju, ugradnju implantabilnog kardioverter defibrilatora ili kombinaciju navedenih medicinskih tretmana. Učinkovito liječenje po život opasnih ventrikularnih aritmija ovisi o brznoj dijagnostici i pravovremenoj intervenciji koja se može sastojati od istodobne korekcije elektrolita, farmakoloških mjera za kontrolu srčane frekvencije korištenjem antiaritmičnih lijekova i elektrokardioverzije. Intervencija mora biti oprezno prilagođena vrsti aritmije pogođene osobe, njenom temeljnom uzroku i bolesnikovom zdravstvenom stanju (3).

Ovaj rad posvećen je aktivnostima medicinske sestre pri zbrinjavanju bolesnika s ventrikularnim aritmijama. Uloga medicinske sestre kod bolesnika s ventrikularnim aritmijama usmjerena je na: simptomatsko olakšanje, poduzimanje hitnih postupaka u po život opasnim aritmijama, procjenu poremećenog srčanog ritma, snimanje 12 kanalnog elektrokardiograma za identifikaciju srčanog poremećaja ritma, primjenu

oksigenoterapije zbog smanjenja srčanog opterećenja, sudjelovanje u medicinsko tehničkim postupcima te primjenu ordinirane terapije. Također, prilikom primjene ordinirane terapije medicinska sestra treba pratiti moguće nuspojave lijekova te prilikom istih obavijestiti liječnika i obavljati određene intervencije. U zdravstvenim ustanovama medicinska sestra je najčešće prva osoba koja će primijetiti promjenu stanja pacijenta i srčanog ritma, obavijestiti liječnika te po potrebi započeti mjere kardiopulmonalne reanimacije. Stoga je edukacija svih medicinskih sestara za prepoznavanje malignih ventrikularnih aritmija i postupaka za osnovno održavanje života ključna za pozitivan ishod, pravovremenu intervenciju i liječenje bolesnika s ventrikularnim aritmijama (3).

1.1. ANATOMIJA SRCA

Srce je mišićni šuplji organ. Smještaj srca je u prsnoj šupljini, i to u prednjem medijastinumu. Na srcu možemo razlikovati srčanu osnovicu ili bazu srca odnosno gornji dio srca te vršak srca koji je usmjeren ulijevo i prema dolje. Srčana stijenka oblikovana je od triju slojeva: endokard (unutrašnji sloj), miokard (srčani mišić) i epikard (vanjski sloj). Osrčje (perikard) je čvrsta vezivna vreća u kojoj se nalazi srce. Unutrašnjost srca je srčanom pregradom uzdužno podijeljena na desnu i lijevu polovicu srca. Na svakoj su strani srca po dvije šupljine. Između srčanih šupljina nalaze se srčani zalisci. Tako u srcu postoje četiri šupljine: desna i lijeva pretklizetka (desni i lijevi atrij), te desna i lijeva klizetka (desni i lijevi ventrikul). U desni atrij ulaze dvije vene: gornja i donja šuplja vena koje dovode krv zasićenu ugljičnim dioksidom iz periferije tijela. Iz desne klizetke polazi plućna arterija koja odvodi vensku krv u pluća. U lijevu pretklizetku ulazi tri do pet plućnih vena koje dovode krv iz pluća zasićenu kisikom. Iz lijeve klizetke izlazi aorta, najveća arterija tijela, koja po tijelu odvodi arterijsku krv. Srčani zalisci omogućavaju protok krvi od ulaznih krvnih žila kroz pretklizetke u klizetke i prolaz krvi u odvodne krvne žile. Srčani zalisci se nalaze na samom ulazu u srčane klizetke i na izlazu iz njih. Na ulazu u desnu klizetku smještena je *valvula tricuspidalis*, a na ulazu u lijevu klizetku smještena je *valvula bicuspidalis s. mitralis*. Polumjesečasti zalisci nalaze se na izlasku iz lijeve i desne klizetke, na početku plućne arterije i u početku aorte. Srčani mišić krvlju opskrbljuju srčane koronarne arterije (4). Anatomija srca prikazana je na slici 1.



Slika 1. Anatomija srca

Preuzeto sa: <https://www.znanje.org/i/i26/06iv07/06iv0710/Anatomija%20srca.htm>

1.2. PROVODNI SUSTAV SRCA

Provodni sustav srca sačinjen je od neuromuskularnog tkiva koje omogućuje automatski rad srca, tj. stezanje srčanog mišića. Provodni sustav srca obuhvaća tvorbe u vidu snopova i čvorova, različite građe od radnog srčanog mišićja. U provodnom sustavu srca stvara se električna aktivnost koja se širi u smislu električnog podražaja u srčano radno mišićje te pobuđuje srce na mehaničku aktivnost. Sustav započinje neuromuskularnim tkivom u desnoj pretklijetki nazvanom sinu-atrijski čvor (SA-čvor). Iz SA-čvora polazi podražaj koji omogućuje stezanje mišićja pretklijetki. Podražaj se zatim širi kroz mišićje obje pretklijetke i stijenke pretklijetki se stežu i napinju, pa se krv, koja je dospjela u pretklijetke kroz velike žile potiskuje u klijetke. Podražaj iz SA-čvora dolazi u neuromuskularno tkivo koje je smješteno u pregradi između obje pretklijetke u blizini granice s pregradom između klijetki i naziva se atrioventrikularni čvor (AV čvor). Od tog čvora, u pregradi klijetki, spušta se Hisov atrioventrikularni snop, podijeljen je na desni i lijevi krak koji se granaju dalje u mišićje obje klijetke. Hisovim se snopom

proširuju podražaji za napinjanje mišića i uzrokuju njihovo stezanje, krv se potiskuje u aortu i plućnu arteriju koje izlaze iz klijetki (4).

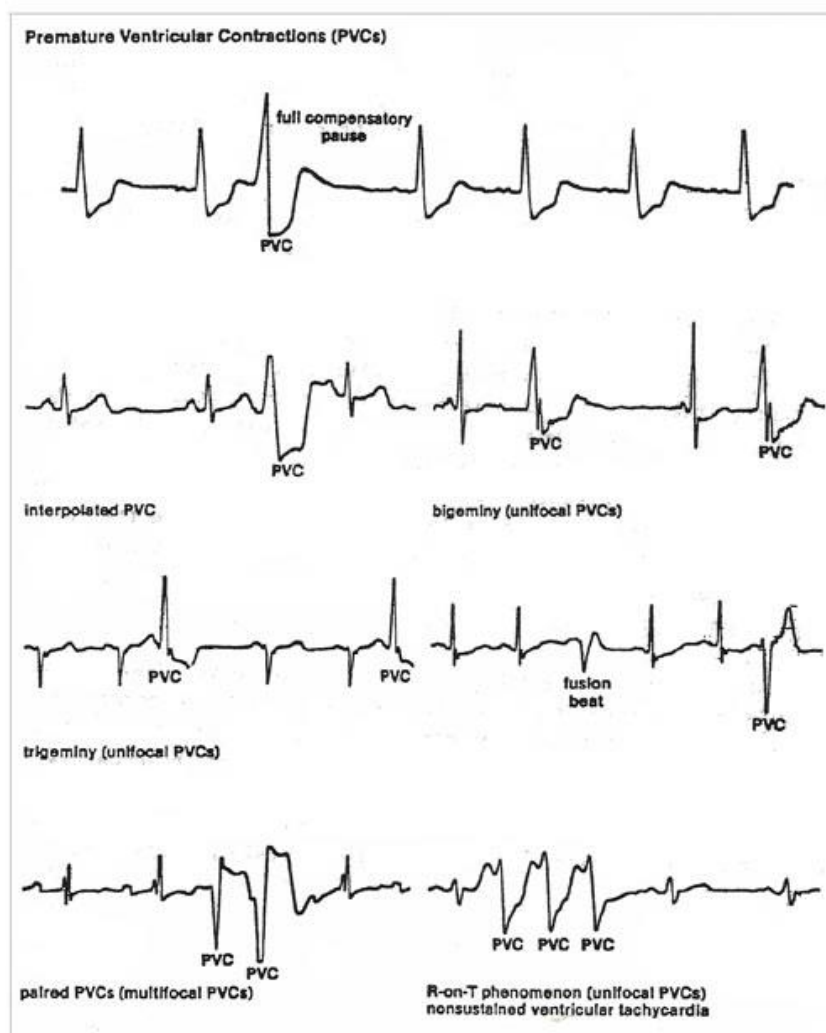
Provodna muskulatura ima više važnih zadaća. Njezine stanice spontano i ritmično stvaraju impulse koji srčanu muskulaturu potiču na ritmične kontrakcije. Najveća učestalost spontanih impulsa je u stanicama SA-čvora (oko 70/min), stoga taj dio provodnog sustava upravlja normalno radom cijelog srca. Ukoliko SA-čvor iz nekog razloga zataji, vođenje srca preuzeti će najčešće AV čvor, ali manjom srčanom frekvencijom. Provodna muskulatura omogućuje srčanim klijetkama da se kontrahiraju otprilike 0,16 sek. kasnije od pretklijetki, što omogućuje pretklijetkama da kontrakcijom krv potisnu u klijetke prije njihove kontrakcije. Provodna muskulatura omogućuje svim dijelovima klijetki da se kontrahiraju gotovo istodobno, to je posljedica velike brzine kojom desna i lijeva grana provodnog sustava provode podražaj. Snaga potrebna za izbacivanje krvi postiže se istodobnom kontrakcijom cijele klijetke (4).

1.3. VENTRIKULARNE ARITMIJE

Ventrikularne aritmije nastaju u komorama ispod Hisova snopa. Nastaju kada električni impulsi depolariziraju miokard koristeći drugačiji put od normalnih impulsa. Ventrikularne aritmije prikazuju se na elektrokardiogramu na specifične načine. QRS kompleks je širi od normalnog zbog produljenog vremena provođenja kroz komore. T-val i QRS kompleks skreću se u suprotnim smjerovima zbog razlike u akcijskom potencijalu tijekom ventrikularne depolarizacije i repolarizacije. Također, P-val je odsutan jer se ne događa atrijska depolarizacija. Bolesnici s ventrikularnim aritmijama mogu pokazivati znakove i simptome dekompenzacije srca, uključujući hipotenziju, stenokardiju, sinkopu i respiratorni distress. Iako ventrikularne aritmije mogu biti benigne, potencijalno su smrtonosne. Brzo prepoznavanje i liječenje ventrikularnih aritmija povećava šansu za uspješnu reanimaciju (5).

1.3.1. Preuranjene ventrikularne kontrakcije (ventrikularne ekstrasistole)

Preuranjena ventrikularna kontrakcija (PVC) je ektopični ritam koji se može pojaviti kod zdravih ljudi bez izazivanja zdravstvenih problema. Preuranjene ventrikularne kontrakcije se mogu pojaviti pojedinačno, u paru ili u sljedovima, te ponavljajuće kao što su bigeminija (poslije svake normalne srčane kontrakcije javlja se jedna preuranjena ventrikularna kontrakcija) ili trigeminija (poslije dvije normalne srčane kontrakcije javlja se jedna preuranjena ventrikularna kontrakcija). Elektrokardiografski zapis preuranjenih ventrikularnih kontrakcija prikazan je na slici 2.



Slika 2. Prikaz izgleda preuranjenih ventrikularnih kontrakcija

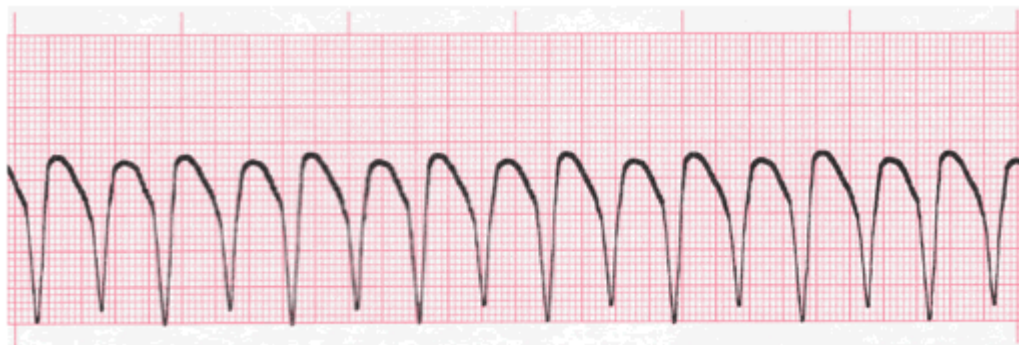
Preuzeto sa: <https://www.nurseslearning.com/courses/nrp/nrp1619/section%202/p03.html>

Po izgledu mogu se podijeliti na monomorfne (jednaki elektrokardiografski izgled) i polimorfne (međusobno različit izgled u elektrokardiogramu). Monomorfne nastaju iz jednog žarišta u ventrikulu dok polimorfne nastaju iz više žarišta. Kod fenomena R na T preuranjena kontrakcija se javlja na T-valu prijašnje kontrakcije. Nakon svake preuranjene ventrikularne kontrakcije pojavljuje se postekstrasistolična pauza (nekompenzatorna ili kompenzatorna). Kada se preuranjene ventrikularne kontrakcije jave kod bolesnika s osnovnim srčanim oboljenjima mogu ukazivati na nadolazeće smrtonosne ventrikularne aritmije. Preuranjene ventrikularne kontrakcije su najčešće uzrokovane električnom podražljivošću u ventrikularnom provodnom sustavu ili mišićnom tkivu. Može ih izazvati sve što ometa normalne pomake elektrolita tijekom depolarizacije i repolarizacije stanica. Stanja koja mogu poremetiti pomake elektrolita uključuju: neravnotežu elektrolita (hipokalemija, hiperkalemija, hipomagnezijemija i hipokalcemija), hipoksija metaboličke acidoze, ishemija i infarkt miokarda, intoksikacija psihoaktivnim tvarima, povećanje ventrikularnih komora, povećana simpatička stimulacija, miokarditis, konzumacija alkohola, kave i duhanskih proizvoda, proaritmički učinci nekih lijekova. Ako je bolesnik asimptomatski aritmija najčešće neće zahtijevati liječenje. Ako ima simptome ili ako se smatra da preuranjene ventrikularne kontrakcije mogu ugroziti bolesnikov život, vrsta liječenja ovisi o uzroku problema. Lijekovi koji se koriste su najčešće prokainamid, amiodaron ili lidokain intavenski. Kalijev klorid daje se u slučaju hipokalijemije, magnezijev sulfat kod hipomagnezijemije. Drugi tretmani mogu biti usmjereni na prilagodbu terapije lijekovima ili korekciju acidoze, hipotermije ili hipoksije. Preuranjene ventrikularne kontrakcije (najčešće polimorfne PVC i fenomen R na T) mogu dovesti do ozbiljnijih aritmija kao što su ventrikularna tahikardija i ventrikularna fibrilacija (5).

1.3.2. Ventrikularna tahikardija

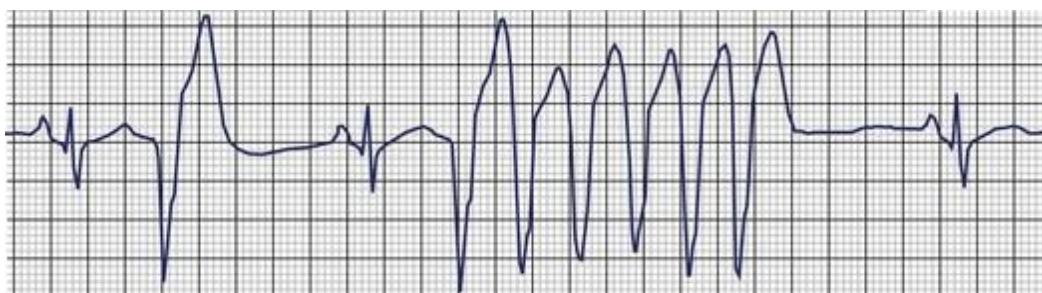
Ventrikularnom tahikardijom (VT) smatramo pojavu tri ili više ventrikularnih ekstrasistola koje se pojavljuju za redom. Frekvencije najčešće prelazi 100 otkucaja u minuti te može prethoditi pojavi ventrikularne fibrilacije i iznenadnoj srčanoj smrti. Ventrikularna tahikardija je izrazito nestabilan ritam. Po trajanju može biti nepostojana

(eng. *Non-sustained VT*) i postojana (eng. *Sustained VT*). Nepostojana ventrikularna tahikardija traje do 30 sekundi (bez organske bolesti srca). Postojana ventrikularna tahikardija traje duže od 30 sekundi te zahtjeva hitno liječenje (5). Elektrokardiografski prikaz postojane i nepostojane ventrikularne tahikardije prikazan je na slikama 3 i 4.



Slika 3. Postojana ventrikularna tahikardija

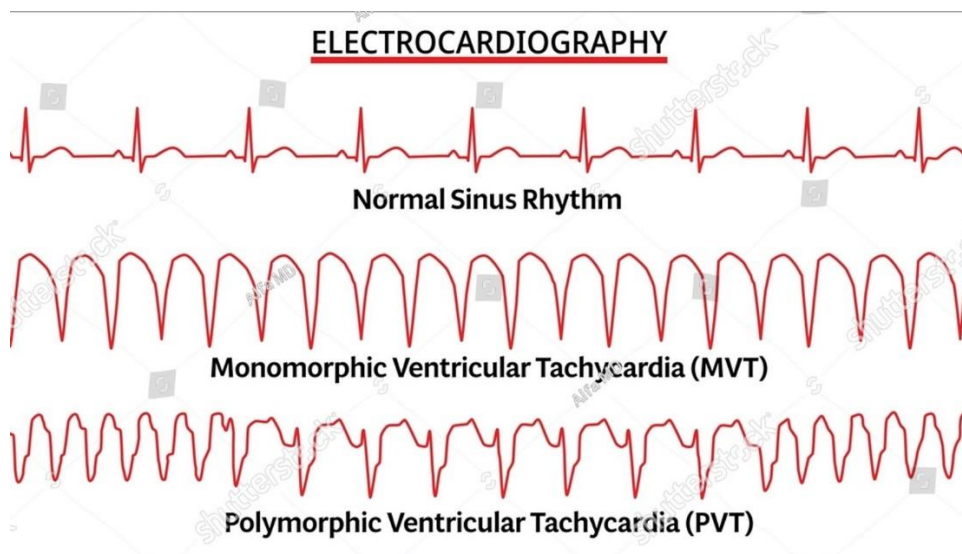
Preuzeto sa: <https://www.practicalclinicalskills.com/lesson-ekg/1037/ventricular-tachycardia>



Slika 4. Nepostojana ventrikularna tahikardija

Preuzeto sa: <https://clinicalgate.com/nonsustained-ventricular-tachycardia/>

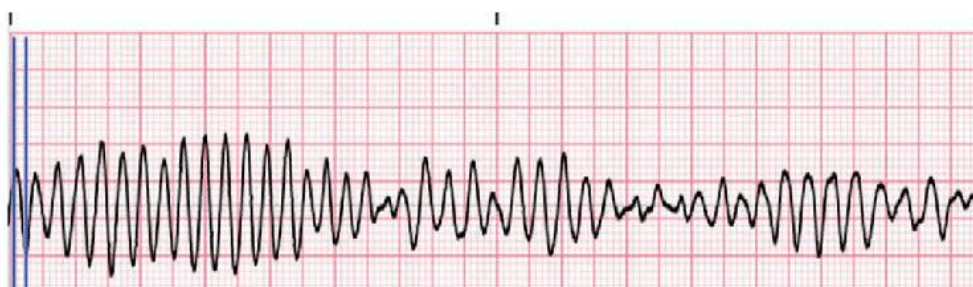
Morfološki ventrikularnu tahikardiju možemo podijeliti na monomorfnu (nastaje iz jednog žarišta i ima pravilne QRS komplekse) i polimorfnu VT (nastaje iz više različitih žarišta, nepravilna je te ima nejednake QRS komplekse). Jedan i drugi oblik prikazan je slikom 5. Specifičan oblik polimorfne ventrikulske tahikardije naziva se *Torsades de pointes*, a elektrokardiografski zapis izgleda kako je prikazano na slici 6.



Slika 5. Prikaz monomorfne i polimorfne ventrikularne tahikardije

Preuzeto sa: <https://stock.adobe.com/images/set-of-ecg-common-abnormalities-normal-sinus-rhythm-monomorphic-vt-polymorphic-vt-vector-medical-illustration/567610684>

Ventricular Tachycardia Torsade de Pointes - EKG Reference



Slika 6. Torsade de pointes

Preuzeto sa: https://www.researchgate.net/figure/Torsades-de-Pointes-The-figure-shows-an-EKG-tracing-from-a-patient-with-ventricular_fig1_333148297

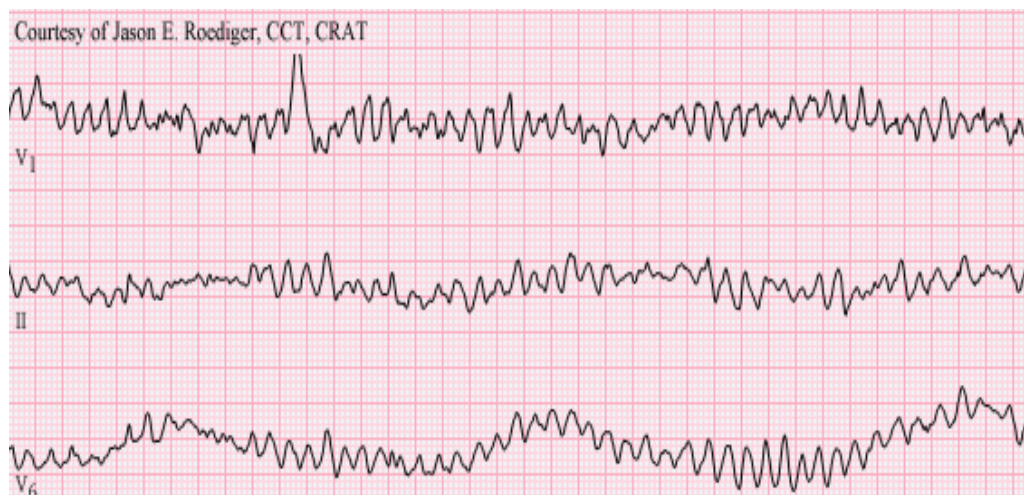
Po kliničkoj prezentaciji ventrikularnu tahikardiju dijelimo na hemodinamski stabilnu i hemodinamski nestabilnu VT. Hemodinamski nestabilna VT karakterizirana je hipotenzijom, stenokardijom, srčanim zatajenjem, poremećajima svijesti te kardiogenim šokom (5).

Stanja koja mogu uzrokovati ventrikularnu tahikardiju uključuju: ishemiju miokarda, akutni infarkt miokarda, koronarna bolest, valvularne bolesti srca, srčani zastoj, kardiomiopatija, poremećaji ravnoteže elektrolita, trovanje digoksinom, prokainamidom,

intoksikacija psihoaktivnim tvarima i proaritmijski učinak nekih antiaritmika. Iako neki bolesnici isprva imaju samo blage simptome, brza intervencija i liječenje je ključno kako bi se spriječio srčani zastoje. Većina pacijenata s ventrikularnom tahikardijom ima slab ili odsutan puls, hipotenziju i poremećenu svijest. Liječenje bolesnika s ventrikularnom tahikardijom bez pulsa zahtjeva hitnu defibrilaciju i kardiopulmonalnu reanimaciju. Liječenje bolesnika s detektabilnim pulsom ovisi o hemodinamskoj stabilnosti i morfološkoj klasifikaciji aritmije. Hemodinamski nestabilni bolesnici najčešće imaju srčanu frekvenciju veću od 150 otkucaja/min, te simptome i znakove srčanog zatajenja. Takvi bolesnici liječe se odmah sinkroniziranom kardioverzijom. Kod hemodinamski stabilnih bolesnika s monomorfnom ventrikularnom tahikardijom lijek izbora je amiodaron. Ukoliko se nakon primjene amiodarona ne zaustavi aritmija pristupa se sinkroniziranoj kardioverziji. Kod bolesnika s polimorfnom ventrikularnom tahikardijom liječenje se temelji na primjeni amiodarona, lidokaina, beta-adrenergičkih blokatora i prokainamida ili lijekova za ispravljanje abnormalnosti elektrolita, ovisno o uzroku aritmije. U slučaju da je medikamentozna terapija bezuspješna liječenje se provodi sinkroniziranom kardioverzijom. Bolesnicima s kroničnim, ponavljajućim epizodama ventrikularne tahikardije koja ne reagira na terapiju lijekovima uradi se radiofrekventna ablacija ili se pristupi ugradnji kardioverter defibrilatora (5).

1.3.3. Ventrikularna fibrilacija

Ventrikularna fibrilacija (VF) uzrokovana je kaotičnim električnim aktivnostima u klijetkama u kojima električni impulsi proizlaze iz mnogo različitih žarišta. Očituje se serijom nekoordiniranih vrlo brzih mišićnih kontrakcija koje se proširuju po ventrikulima. Ventrikularna fibrilacija je oblik zastoja srca. Ukoliko izostane hitna intervencija i liječenje dolazi do smrti. Uzroci ventrikularne fibrilacije su: ishemija miokarda, akutni infarkt miokarda, koronarna bolest srca, acidobazna neravnoteža, elektrošok, teška hipotermija, poremećaji ravnoteže elektrolita kao što su hipokalijemija, hiperkalijemija i hiperkalcemija, toksičnost lijekova, teška hipoksija. Elektrokardiografski ventrikularna fibrilacija prikazana je slikom 7.



Slika 7. Ventrikularna fibrilacija

Preuzeto sa: <https://www.healio.com/cardiology/learn-the-heart/ecg-review/ecg-topic-reviews-and-criteria/ventricular-fibrillation-review>

Kod ventrikularne fibrilacije klijetke podrhtavaju umjesto da se kontrahiraju te dolazi do pada minutnog volumena. Ako se fibrilacija nastavi dolazi do zastoja ventrikula i smrti. Pacijent s ventrikularnom fibrilacijom je u potpunom srčanom zastoju, poremećene svijesti, bez reakcije, nemjerljivog krvnog tlaka i nepalpabilnog pulsa na karotidnim i femoralnim arterijama (5).

2. CILJ RADA

Cilj rada je prikazati aktivnosti medicinske sestre pri zbrinjavanju bolesnika s ventrikularnim aritmijama, važnost pravodobnog prepoznavanja malignih aritmija, ključne dijagnostičke i terapijske postupke s osvrtom na ulogu i sudjelovanje medicinske sestre u istim, nužnost kontinuirane edukacije sestara te probleme bolesnika iz područja zdravstvene njege.

3. RASPRAVA

3.1. DIJAGNOSTICIRANJE VENTRIKULARNIH ARITMIJA

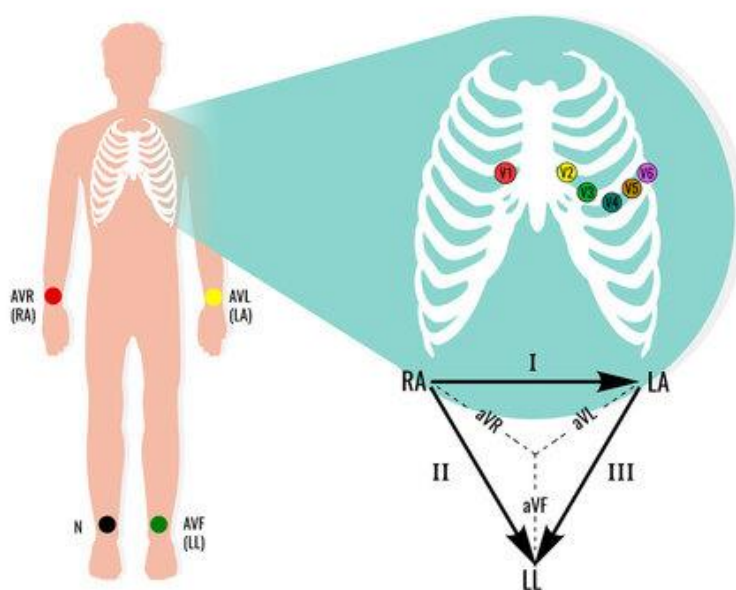
Dijagnostika ventrikularnih aritmija temelji se na: anamnestičkim podacima, fizikalnom pregledu, telemetriji ili centralnom monitoringu, elektrokardiografskom zapisu i holteru-u EKG-a (5).

3.1.1. Elektrokardiogram

Elektrokardiogram (EKG) predstavlja zapis električne srčane aktivnosti. Postupak snimanja elektrokardiograma je neinvazivan. Jedan je od prvih i najvažnijih načina otkrivanja srčanih aritmija. EKG-om možemo utvrditi brojne srčane poremećaje: poremećaje srčanog ritma, smanjenu opskrbu srca krvlju i kisikom zbog začepjenja koronarnih arterija, proširenje srčanih komora, zadebljanje srčanog mišića, upalu srčane ovojnice ili mišića, plućnu embolija, srčano popuštanje (6).

EKG uređaj sastoji se od dvanaest odvoda: tri standardna odvoda (I, II, III), tri unipolarna odvoda (aVL, aVF, aVR) i šest prekordijalnih odvoda (V1-V6). Odvodi udova prikazuju srce u okomitoj ravnini, a prekordijalni odvodi bilježe električnu aktivnost srca u vodoravnoj ravnini. Elektrode elektrokardiografa postavljaju se na obje ruke i obje noge. Elektroda koja se postavlja na desnu nogu služi kao uzemljenje. Kod snimanja elektrokardiograma pravilno postaviti elektrode na za to predviđena mjesta te da su u dobrom kontaktu s kožom. U svrhu bolje provodljivosti potrebno je kožu navlažiti vodom ili gelom. Kako bi se EKG što točnije interpretirao nužno je napisati na elektrokardiogram spol i dob bolesnika, težinu i visinu, arterijski krvni tlak, lijekove koje bolesnik uzima te simptome bolesti. R- je crvene boje i potrebno je postaviti na desnu ruku, L- je žute boje i potrebno je postaviti na lijevu ruku, F- je zelene boje i potrebno je postaviti na lijevu nogu, dok se na N- koja je crne boje postavlja na desnu nogu te se upotrebljava kao uzemljenje). Prekordijalne odvode potrebno je postaviti ispred srca na prsni koš. V1 postavljamo u 4. interkostalni prostor na desnu stranu dva prsta parasternalno, V2

postavljamo u 4. interkostalni prostor na lijevu stranu dva prsta parasternalno, V4 postavljamo u 5. interkostalni prostor jedan prst medijalno od medioklavikularne regije. V3 postavljamo u sredini linije koja povezuje V2 i V4, V5 postavljamo u 5. interkostalni prostor, na prednjoj aksilarnoj liniji, V6 postavljamo u 5. interkostalni prostor, na srednjoj aksilarnoj liniji (prikazano na slici 8). Ako bolesnik ima amputiranu ekstremitet držač elektroda se postavlja na bataljak (7).



Slika 8. Položaj elektroda elektrokardiograma

Preuzeto sa: <https://stock.adobe.com/hr/search?k=ecg+electrodes>

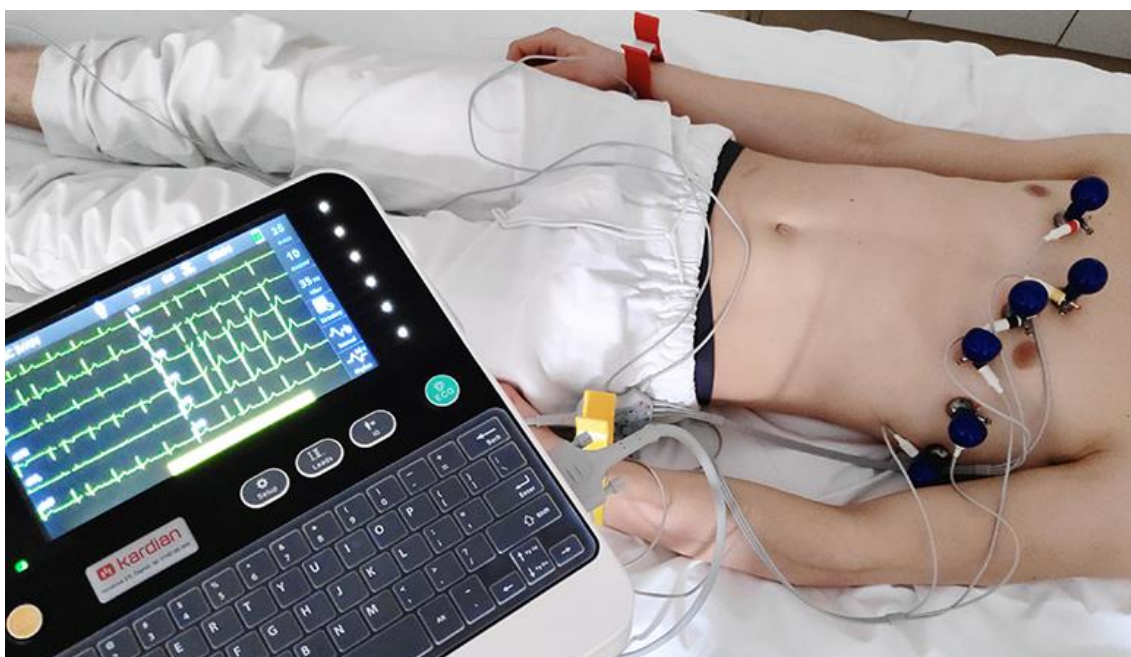
Prije snimanja EKG zapisa jako je važna procjena psihofizičkog stanja bolesnika (strah, krvni tlak, deformiteti, tremor, dlakavost, amputacija ekstremiteta), okoline u kojoj se izvodi postupak snimanja (mikroklimatski uvjeti, dostupnost izvora električne struje, osvjetljenje...), ispravnost uređaja (potrebno je prije uporabe testirati uređaj) (7)

Kod planiranja i provođenja postupka medicinska sestra će pripremiti pribor i materijal za snimanje EKG zapisa (EKG uređaj, elektroprovodni gel ili navlažene loptice vate, britvice ili brijači aparat, dezinfekcijsko sredstvo, papirnati ubrus, posuda za nečisto, paravan). Pri izvođenju samog postupka snimanja EKG zapisa potrebno je:

1. predstaviti se, provjeriti identitet bolesnika, objasniti bolesniku postupak te dozvoliti da postavlja pitanja

2. osigurati privatnost (staviti paravan, zatvoriti vrata)
3. oprati i obrisati svoje ruke
4. namjestiti bolesnika u ležeći položaj (ukoliko je nemoguće, namjestiti bolesnika u povišeni do visoki Fowlerov položaj)
5. osloboditi od odjeće bolesnikov prsni koš i podlaktice, te donje dijelove ekstremiteta
6. obrijati dlake u području postavljanja elektroda ako je potrebno
7. navlažiti bolesnikovu kožu vodom ili elektroprovodnim gelom na mjestima postavljanja elektroda
8. postaviti elektrode tj. držače na obje ruke (metalni dio držača na unutarnju stranu donje trećine podlaktice, osigurati dobar kontakt s kožom bolesnika)
9. na držač na desnoj ruci postaviti crvenu elektrodu (oznaka R)
10. na držač na lijevoj ruci postaviti žutu elektrodu (oznaka L)
11. postaviti elektrode tj.držače na obje noge (metalni dio držača na unutrašnju stranu donje trećine potkoljenice)
12. na držač na lijevoj nozi postaviti zelenu elektrodu (oznaka F)
13. na držač na desnoj nozi postaviti crnu elektrodu (oznaka N)
14. navlažiti kožu prsiju u području gdje će biti postavljeni držači za elektrode (pumpice)
15. postaviti elektrode (V1-V6) na prsa bolesnika pravilnim redoslijedom te na pravilna mjesta
16. zamoliti bolesnika da miruje, opusti se i normalno diše
17. prije pokretanja snimanja EKG zapisa napisati: ime i prezime bolesnika, spol, dob, datum i vrijeme snimanja
18. pokrenuti snimanje EKG zapisa na elektrokardiografu poštujući upute korištenja uređaja
19. obavijestiti bolesnika o završetku snimanja
20. otkopčati elektrode i skinuti držače
21. obrisati elektroprovodni gel s kože bolesnika papirnatim ručnikom ili dati bolesniku, ukoliko je u mogućnosti, da obriše sam
22. zakopčati bolesniku pidžamu (ukoliko nije sposoban to sam učiniti)

23. postaviti bolesnika ili mu pomoći u zauzimanju udobnog položaja (ukoliko nije sposoban to sam učiniti)
24. dezinficirati elektrode i držače za elektrode
25. oprati i obrisati ruke
26. elektrokardiogram predati na očitavanje liječniku
27. dokumentirati postupak (7)



Slika 9. Prikaz postupka snimanja EKG-a

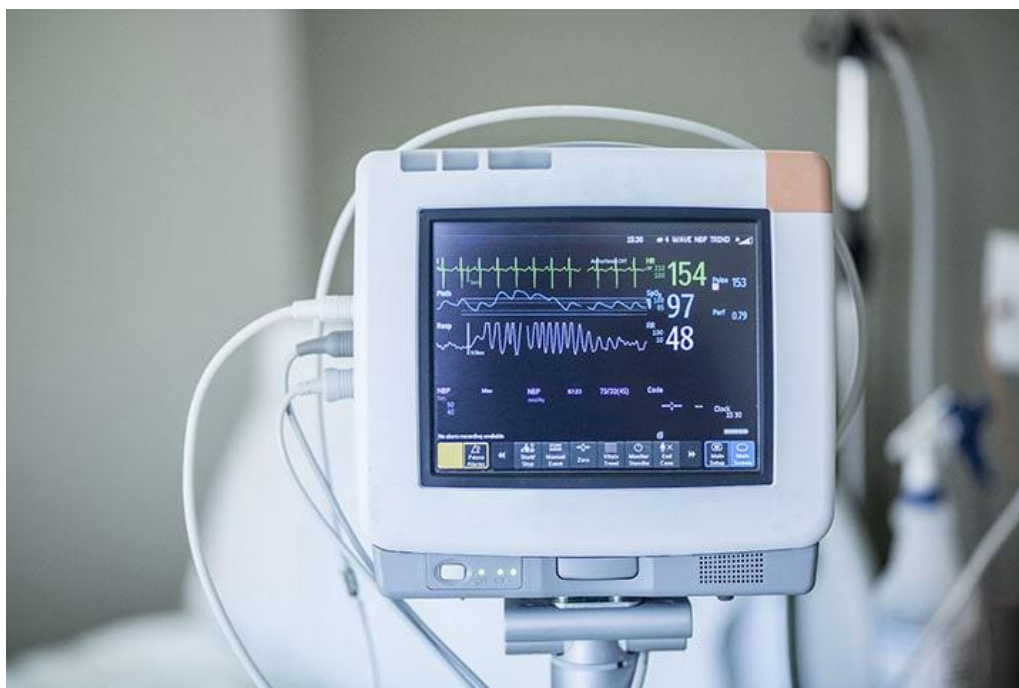Preuzeto sa: <https://hr.izzi.digital/DOS/92887/92910.html>

3.1.2. Kontinuirani EKG monitoring i prepoznavanje srčanog ritma

U određivanju ispravnog liječenja ventrikularnih aritmija jako je važno pravovremeno prepoznavanje srčanog ritma. Kod mnogih bolesnika reanimiranih uslijed srčanog aresta, postoji značajan rizik od daljnjih aritmija i mogućeg ponovnog srčanog aresta. Kod takvih bolesnika nužno je nastaviti s kontinuiranim srčanim monitoringom dok ne bude sigurno da je rizik ponovnog srčanog aresta vrlo nizak. Rano prepoznavanje, intervencija i liječenje ventrikularnih aritmija (VT/VF) može u određenih bolesnika spriječiti srčani arest i smrt. Tijekom kardijalnog aresta važno je prepoznati ventrikularnu fibrilaciju (VF) ili ventrikularnu tahikardiju (VT) bez pulsa kao srčane ritmove koje je

potrebno defibrilirati. Automatski vanjski defibrilatori (AVD) i poluautomatski defibrilatori (SAD) elektronskom analizom pouzdano prepoznaju te ritmove. U slučaju ritma kod kojeg je indicirana defibrilacija, defibrilator se napuni na odgovarajući nivo energije i obavještava spasioca da je nužan električni šok. Uvođenje AVD-a omogućuje da reanimaciju VF/VT mogu provesti i laici koji nemaju vještine za prepoznavanje ritma, u bolnicama i u široj zajednici (8).

Srčani monitori su uređaji koji prikazuju EKG na ekranu monitora u realnom vremenu. Signal monitori dobivaju putem samoljepljivih elektroda . Elektrode su postavljene na kožu bolesnika i prenose signal do monitora telemetrijom ili putem žica. Većina monitora na zaslonu ima prikaz srčane frekvencije, te alarme koji su namješteni da se aktiviraju ako je srčani ritam abnormalan (8). Srčani monitor je prikazan na slici 10.

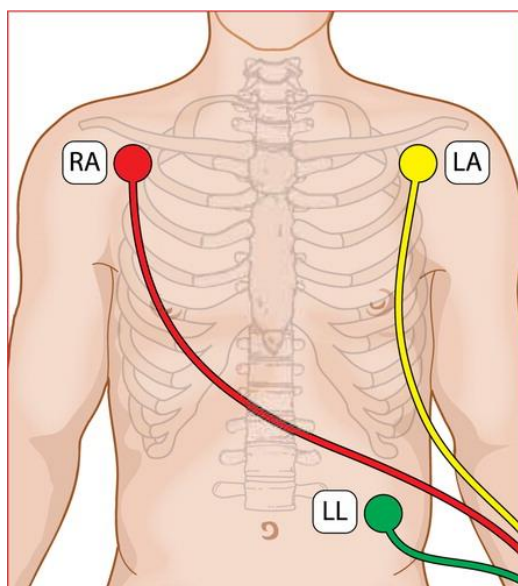


Slika 10. Srčani monitor

Preuzeto sa: <https://www.medonegroup.com/aboutus/blog/different-types-of-patient-monitoring-devices>

Kod priključivanja bolesnika na monitor važno je provjeriti da koža nije masna (za čišćenje potrebno je upotrijebiti vatices s alkoholom), da je suha te da na mjestu postavljanja nema dlaka (ukoliko postoje potrebno ih je obrijati). Elektrode se postavljaju iznad kosti zbog smanjivanja interferencije mišićnih artefakata u EKG signalu. Većina

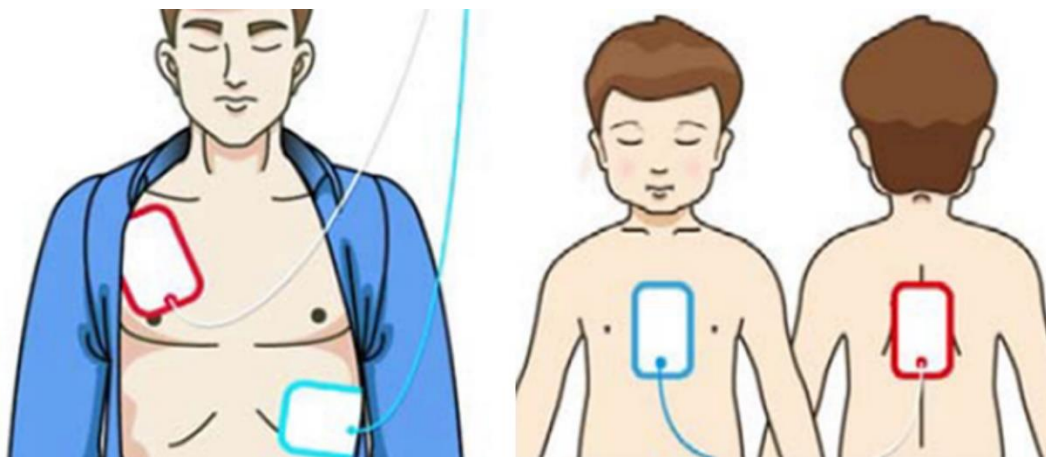
odvoda EKG-a obilježena je bojom. Uobičajeno, koristi se crveni odvod (elektroda na desnom ramenu), žuti odvod (elektroda na lijevom ramenu) te zeleni odvod (elektroda na trbuhu ili lijevom donjem dijelu prsnog koša) kako je prikazano na slici 11.. Ponekad postoji i četvrta elektroda, crne boje (elektroda na desnoj strani trbuha ili na desnom donjem prsnog koša). To omogućuje monitoring bolesnika u „modificiranim standardnim odvodima“ I, II i III. Monitoring se započinje u modificiranom II. Odvodu zbog toga što II. odvod prikazuje dobru amplitudu sinusnih P-valova te QRS-kompleksa. Ukoliko je potrebno moguće je prebaciti na druge odvode da bi se dobio najkvalitetniji EKG-signal. Potrebno je smanjiti artefakte (koji nastaju zbog pomicanja ili mišićnih kontrakcija) tako da se bolesniku objasni postupak monitoriranja te čemu ono služi (8).



Slika 11. Položaj elektroda za srčani monitoring

Preuzeto sa: <https://www.magonlinelibrary.com/doi/abs/10.12968/bjca.2018.13.3.128>

U hitnim situacijama, ukoliko bolesnik nije pri svijesti, potrebno je što prije procijeniti srčani ritam korištenjem samoljepljivih elektroda defibrilatora, koje se koriste za monitoring i defibrilaciju. Elektrode se postavljaju ispod desno ispod klavikule i lijevo u srednjoj aksilarnoj liniji. Drugi, alternativni način je postavljanje prednji i stražnji položaj elektroda (8). Pravilno postavljene elektrode defibrilatora prikazane su na slici 12.



Slika 12. Položaj samoljepljivih elektroda defibrilatora koje služe za monitoring i defibrilaciju
 Preuzeto sa: <https://www.mindray.com/au/media-center/blogs/how-does-an-automated-external-defibrillator-work>

3.2. LIJEČENJE VENTRIKULARNIH ARITMIJA

Preuranjene ventrikularne kontrakcije (PVC) u bolesnika sa strukturno zdravim srcem najčešće ne zahtijevaju liječenje. Ukoliko bolesnik ima simptome ili se smatra da PVC mogu ugroziti bolesnikov život liječenje se najčešće provodi medikamentozno (antiaritmicima ili drugim lijekovima ovisno o uzroku) (9).

U liječenju ventrikularne tahikardije/ventrikularne fibrilacije bez pulsa rana defibrilacija je ključna. Uspješnost te stopa preživljavanja ovisi o što kraćem intervalu između samog početka VT/VF i isporučenog električnog šoka. Iako je defibrilacija najvažnija karika u liječenju bolesnika VT/VF-om bez pulsa, potrebna je neprekinuta i kontinuirana masaža srca kako bi dobili optimalne uvjete za uspješnu reanimaciju (8).

Kod bolesnika s ventrikularnom tahikardijom s pulsom pristupa se sinkroniziranoj kardioverziji, primjeni antiaritmika, dok se u slučaju disbalansa elektrolita koriste lijekovi za ispravljanje poremećaja elektrolita (8).

U slučaju kroničnih ventrikularnih tahikardija temelj liječenja je ugradnja implantabilnog kardioverter defibrilatora (ICD), liječenje antiaritmicima te radiofrekventna ablacija srca (9).

3.2.1. Defibrilacija u liječenju smrtonosnih ventrikularnih aritmija

U slučaju nastanka ventrikularne tahikardije (VT) ili ventrikularne fibrilacije (VF) bez pulsa srčani minutni volumen pada i unutar 3 minute dolazi do hipoksičnog oštećenja mozga. U lancu preživljavanja, ključna karika i jedna od nekoliko intervencija koje dokazano pospješuju ishod srčanog aresta zbog VT/VF je defibrilacija. Prolaskom vremena uspješnost defibrilacije naglo opada. Iz tog razloga rana je defibrilacija najbitniji čimbenik koji određuje stopu preživljenja nakon srčanog aresta. Uz defibrilaciju ključna je neprekinuta i kontinuirana masaža srca (8).

Defibrilacija označava prolazak struje dovoljne jačine kroz srčani mišić tako da u istom trenutku depolarizira mišićnu kritičnu masu i omogući preuzimanje kontrole prirodnom predvodniku. Tri su zajedničke značajke svih defibrilatora:

- izvor napajanja (isporučuje istosmjernu struju)
- kondenzator (može se napuniti optimalnom količinom energije)
- dvije elektrode (postavljaju se s obje strane srca, na prsni koš bolesnika i preko njih se kondenzator prazni).

Uspješnom defibrilacijom, sa znanstvenog stajališta smatra se izostanak VT/VF-a 5 sekundi nakon defibrilacije tj. isporuke električnog šoka. Krajnji cilj je povratak spontane cirkulacije (8).

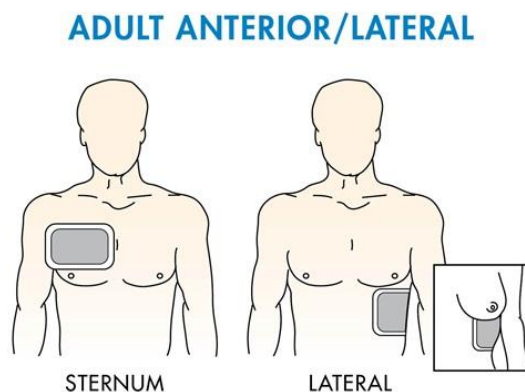
Uspješnost defibrilacije ovisi o optimalnoj jačini struje koja se dovodi u mišić srca. Teško je odrediti kolika je jačina isporučene struje jer na nju utječe električni otpor prsnog koša i položaj elektroda. Također, dio se struje preusmjerava duž drugih puteva u prsištu van srca pa zbog toga tek 4% pristize do srca. Protok struje je obrnuto proporcionalan otporu kojeg pruža prsni koš. Kako bi se smanjio otpor prsnog koša i povećala isporuka struje mišiću srca važna je optimalna tehnika defibrilacije. Kod odraslih ljudi, otpor je otprilike 70-80 Ω , ali može se povećati i do 150 Ω ukoliko je loša tehnika defibrilacije. Čimbenici koji utječu na otpor prsnog koša su:

- kontakt kože i elektroda
- veličina elektroda
- stadij disanja

Ukoliko bolesnik ima dlakava prsa jako je teško omogućiti optimalan kontakt kože i elektroda. Dlake povećavaju otpor, smanjuju učinkovitost defibrilacije i mogu izazvati

opekline bolesnikovog prsnog koša. Zbog svega navedenog potrebno je područje na koje će se postaviti elektrode obrijati britvicom. Ukoliko britvica nije pri ruci, defibrilacija se ne odgađa već se izvodi biaksilarnim položajem elektroda. Trenutno je preporučeno da površina obje elektrode treba biti minimalno 150 cm². Najbolja opcija je korištenje samoljepljivih elektroda po preporuci proizvođača određenog defibrilatora. Također, otpor koji pruža prsni koš varira tijekom disanja i na kraju ekspirija je najmanji. Iz tog razloga bi, ukoliko je moguće, u tom trenutku trebalo izvesti defibrilaciju (8).

Po standardnom postupku kod bolesnika s VT/VF-om, pri pokušaju defibrilacije, elektrode se postavljaju u položaj tako da se jedna postavi na desnu stranu od gornjeg djela prsne kosti ispod klavikule. Druga, apikalna elektroda, postavlja se u srednju aksilarnu liniju, na položaj EKG elektrode V6 ili ženske dojke, prikazano na slici 13. Dojku je potrebno pomaknuti s te površine. Tu elektrodu je važno postaviti dovoljno lateralno (8).



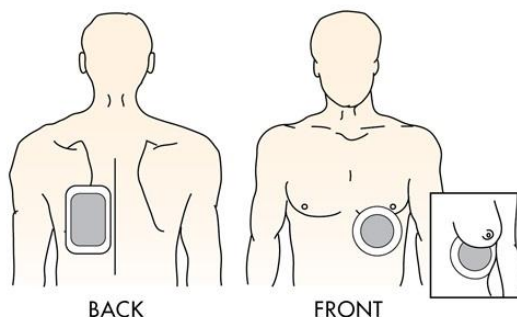
Slika 13. Antero-lateralni položaj vanjskih elektroda defibrilatora

Preuzeto sa: <https://www.zoll.com/resources/correct-pad-placement>

Postoje i drugi prihvatljivi položaji:

- antero-posteriorno (jedna elektroda naprijed preko lijevog prekordija, druga straga, iza srca i ispod lijeve lopatice), slika 14;

ADULT ANTERIOR/POSTERIOR



Slika 14. Antero-posteriorni položaj vanjskih elektroda defibrilatora
Preuzeto sa: <https://www.zoll.com/resources/correct-pad-placement>

- postero-lateralno (jedna elektroda u srednju aksilarnu liniju, položaj EKG elektrode V6 ili ženske dojke, druga straga preko desne lopatice)
- biaksilarno (obje na lateralnu stijenku, jedna s desne, druga s lijeve strane prsnog koša)

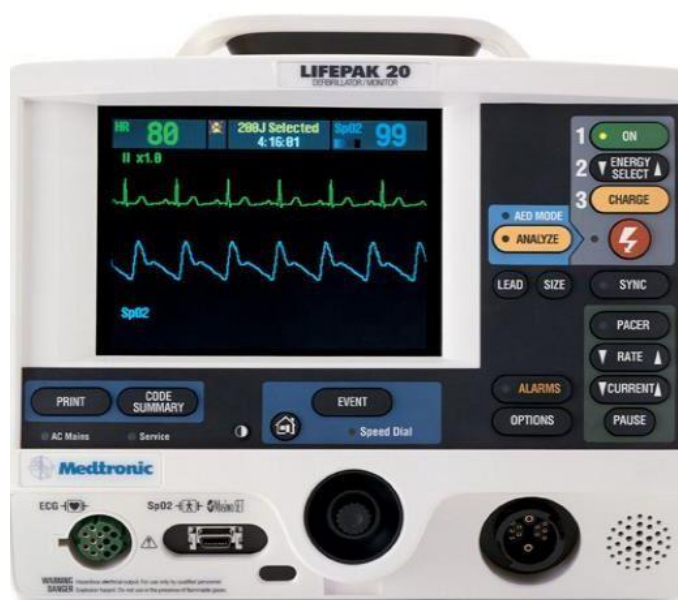U prošlosti korišteni su monofazni defibrilatori koji su isporučivali jednosmjerni tijek električnih impulsa između elektroda, slika 15. Ti uređaji se više ne proizvode, iako će mnogi vjerojatno još uvijek ostati u uporabi. U korištenju monofaznih defibrilatora defibrilacija nije toliko učinkovita kao kod bifaznih. Za defibrilaciju monofaznim defibrilatorom, za prvi i svaki slijedeći električni šok primjenjuje se energija od 360 J.



Slika 15. Monofazni defibrilator

Preuzeto sa: <https://mcareexports.com/our-products/monophasic-defibrillator/>

Bifazni defibrilatori isporučuju struju koja teče u pozitivnom smjeru nakon čega se za ostatak električnog pražnjenja okrene u negativnom smjeru. Bifazni defibrilatori velike razlike otpora prsnog koša kompenziraju elektroničkim prilagođavanjem trajanja i veličine vala. Kod bifazne defibrilacije zahtijeva se manje energije u odnosu na monofaznu. Bifazni defibrilatori učinkovitije prekidaju ventrikularne aritmije s manjim energijama te imaju učinkovitiji prvi električni šok od monofaznog defibrilatora, posebice u slučajevima VT/VF-a dužeg trajanja. Preporučeno je da za bifazični električni šok početna energija bude 150 J. Ukoliko je prvi šok bio neuspješan, ostali se mogu provesti razinom od 150-360 J (8). Bifazični defibrilator prikazan je na slici 16.



Slika 16. Bifazični defibrilator

Preuzeto sa: . <https://www.omnia-health.com/product/physiocontrol-biphasic-defibrillator>

Kod ventrikularnih tahiaritmija bez pulsa uz defibrilaciju naglašena je važnost rane i neprekinute masaže srca. Masažu srca potrebno je prekinuti jedino kod provjere srčanog ritma i isporuke šoka, te ju je potrebno nastaviti odmah nakon isporuke šoka (8).

Defibrilaciju je potrebno provesti pridržavajući se mjera sigurnosti za sve članove tima za reanimaciju. Sigurnost se najbolje postiže korištenjem samoljepljivih elektroda jer se tako eliminira mogućnost dodirivanja bilo kojih dijelova elektroda. U slučaju vlažnog prostora ili vlažne odjeće prije izvođenja defibrilacije potrebno je obrisati tekućinu s prsišta bolesnika. Ni jednim dijelom tijela nije dopušteno doći u bilo kakav

kontakt s bolesnikom (izravan ili neizravan). Za vrijeme defibrilacije ne smije se dodirivati oprema za infuziju, krevet ili nosila. Osoba koja vrši defibrilaciju, prije isporuke električnog šoka, treba biti sigurna da nitko nije u bilo kakvom kontaktu s bolesnikom. Preporučeno je da svi članovi reanimacijskog tima nose rukavice. Pri primjeni rukavica pružena je ograničena zaštita od električne struje (8).

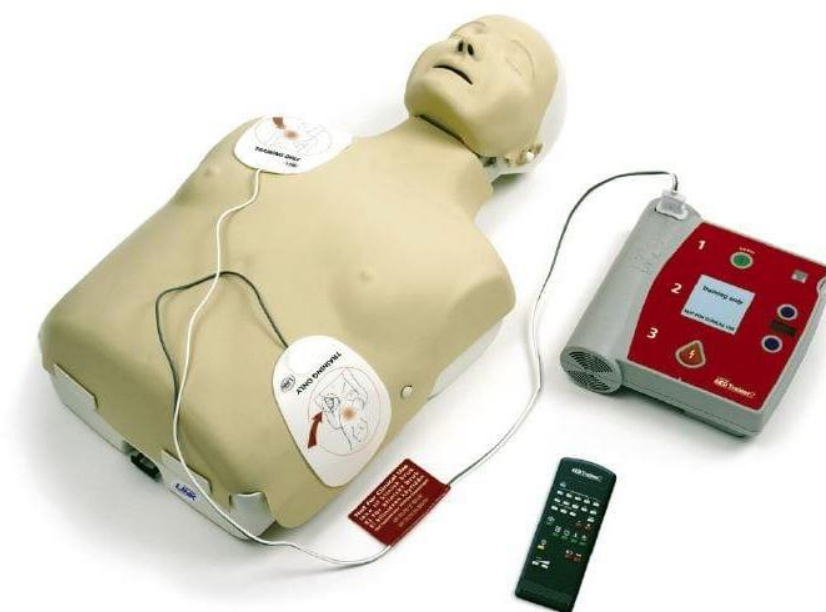3.2.1.1. Automatski vanjski defibrilatori (AED)

Automatski vanjski defibrilatori (AED) su pouzdani, sofisticirani, kompjuterizirani uređaji koji vizualnim i glasovnim naredbama upućuju zdravstvene djelatnike i laike o sigurnoj defibrilaciji žrtve srčanog aresta. AED su jednostavni za rukovanje, relativno jeftini i pouzdani te omogućuju softversku analizu aritmija. AED imaju mikroprocesore koji mogu analizirati nekoliko značajki EKG-a, što uključuje amplitudu i frekvenciju. Pojedini AED-i mogu otkriti i spontane kretnje bolesnika i drugih. Zbog unaprjeđenja reanimacije, razvoj tehnologije mogao bi uskoro omogućiti da AED-i daju informacije o dubini i frekvenciji masaže srca za vrijeme kardiopulmonalne reanimacije. Točni su u analizi ritma, ali ne mogu isporučiti sinkronizirane elektrošokove (8). AED je prikazan na slici 17.

Postupci prilikom primjene AED-a:

1. Provjeriti sigurnost bolesnika, osobnu sigurnost i sigurnost svih prisutnih
2. Ukoliko bolesnik ne odgovara na poziv i ne diše normalno poslati nekoga po AED i pozvati HMP ili tim za reanimaciju
3. Započeti KPR po smjernicama
4. Odmah čim stigne AED potrebno je: uključiti ga, postaviti samoljepljive elektrode. Ukoliko je prisutno više spasioca istodobno nastaviti KPR, slijediti govorne i vizualne upute te osigurati da nitko ne dodiruje bolesnika za vrijeme analize ritma
5. Ukoliko je indiciran električni šok: uvjeriti se da nitko od prisutnih ne dodiruje bolesnika, zatim prema uputama potrebno je pritisnuti tipku za defibrilaciju i nastaviti slijediti vizualne i glasovne upute

6. Ukoliko električni šok nije indiciran: potrebno je odmah nastaviti s kardiopulmonalnom reanimacijom u omjeru trideset masaža srca naprama dva udaha te nastaviti slijediti glasovne i vizualne upute
7. Potrebno je nastaviti slijediti upute AED-a dok: ne pristigne kvalificirana pomoć (HMP ili tim za reanimaciju) i preuzme bolesnika, bolesnik ne započne normalno disati ili dok se ne umorite (8).



Slika 17. Automatski vanjski defibrilator (AED)

Preuzeto sa: <https://ems.ca.gov/aed/>

3.2.1.2. *Manualna defibrilacija – postupak*

Prednosti manualnih defibrilatora u odnosu na AED:

- omogućuju osobi koja njima rukuje da dijagnosticira ritam i brzo isporuči elektrošok, bez čekanja analize ritma
- skraćuje se vrijeme prekidanja vanjske masaže srca
- manualni defibrilatori imaju i druge mogućnosti (isporuka sinkroniziranog elektrošoka te vanjska elektrostimulacija srca)

Glavni nedostatak ovog uređaja je što osoba koja s njime rukuje treba biti podučena u prepoznavanju ritma te je zbog toga potrebna dodatna poduka.

Uporaba manualnog defibrilatora – redosljed postupaka:

1. potvrditi srčani arest: provjeriti postoje li znakovi života, u isto vrijeme provjeriti disanje i puls
2. pozvati reanimacijski tim
3. započeti kontinuiranu vanjsku masažu srca dok je istodobno potrebno postaviti samoljepive elektrode za monitoriranje/defibrilaciju po protokolu (jedna ispod desne klavikule, druga u srednjoj aksilarnoj liniji na mjesto V6)
4. prije prekida KPR zbog analize ritma potrebno je planirati daljnje postupke i iznijeti ih timu
5. zaustaviti vanjsku masažu srca te na EKG-u potvrditi ritam (VT/VF)
6. odmah nastaviti s vanjskom masažom srca: istodobno je potrebno od strane druge osobe na defibrilatoru izabrati prikladnu energiju (bifazno 150-200 J za prvi šok i bifazno 150-360 J za kasnije šokove), zatim pritisnuti tipku za punjenje defibrilatora
7. Dok je defibrilator u procesu punjenja, upozoriti sve uključene u reanimaciju, osim one osobe koja provodi vanjsku masažu srca da se odmaknu, odmaknuti i izvor kisika. Osoba koja izvodi vanjsku masažu srca treba biti jedina osoba koja dodiruje bolesnika
8. Kad je defibrilator napunjen, spasiocu koji izvodi vanjsku masažu srca potrebno je reći da se odmakne. Zatim, isporučiti šok
9. Nakon isporučenog šoka odmah započeti ponovo s masažom srca (30:2) bez provjere pulsa ili ritma
10. KPR nastaviti tijekom 2 minute, osoba koja vodi tim priprema ga za iduću stanku u KPR-u
11. Kratko stati s KPR-om, provjeriti monitor
12. Ukoliko je ritam VT/VF, ponoviti korake 6-11 i isporučiti drugi šok
13. Ukoliko VT/VF perzistira, ponoviti korake 6-8 te isporučiti treći šok. Odmah nastaviti s vanjskom masažom srca i dati adrenalin 1 mg iv. i amiodaron 300 mg iv., dok slijedeće dvije minute i dalje provoditi KPR
14. Ukoliko VT/VF perzistira, ponavljati 2 minute sljedove KPR – provjera pulsa/ritma-defibrilacija

15. Dati još 1 mg adrenalina iv. nakon isporučenog svako drugog šoka (svako 3-5min)
16. Ukoliko se u tijeku stanke za provjeravanje ritma na monitoru pojavi električna aktivnost, potrebno je palpirati puls (ako je puls prisutan, započeti s postreanimacijskom skrbi, ukoliko nije prisutan nastaviti KPR)
17. Ukoliko se pojavi asistolija, nastaviti KPR i slijediti algoritam za ritmove kod kojih se ne primjenjuje defibrilacija (8).

3.2.1.3. Sinkronizirana kardioverzija

Ukoliko se električna kardioverzija koristi za konverziju ventrikularne ili atrijske tahiaritmije, potrebno je da električni šok bude sinkroniziran s R-valom na EKG-u. Gotovi svi manualni defibrilatori imaju sklopku koja može omogućiti aktivaciju elektrošoka R-valom na EKG-u. Elektrokardioverzija se uglavnom provodi istim načinom poput defibrilacije. Osoba koja izvodi elektrokardioverziju treba očekivati kraću odgodu između pritiska sklopke i isporuke elektrošoka pri pojavi idućeg R-vala. Tijekom tog razdoblja elektrode defibrilatora se ne smiju pomicati; inače ORS-kompleks neće biti prepoznat. Potrebno je pridržavati se identičnih sigurnosnih mjera kao i kod defibrilacije. Zbog širokih kompleksa i drugačijeg izgleda ventrikularnih aritmija, kod VT-a moguće je da će sinkronizacija biti otežana. Bolesnik koji je pri svijesti prije sinkronizirane kardioverzije treba biti sediran ili anesteziran (8,10).

Elektrokardioverziju je potrebno izvesti u kontroliranim uvjetima i u opremljenoj prostoriji (najčešće jedinica koronarne ili intenzivne skrbi) koja ima adekvatne uvjete za monitoriranje bolesnika. Medicinska sestra priprema prostoriju, pribor i bolesnika za izvođenje postupka. Liječnik bolesniku objašnjava sam postupak i svrhu postupka, trajanje te moguće komplikacije postupka. Nakon samog objašnjenja bolesnik potpisuje informativni pristanak za zahvat (prikazano na slici 18).

OBAVIJEST O POSTUPKU

Opis postupka: predstojećom intervencijom nastojimo prekinuti aritmiju koju bolesnik ima na način da kroz srce propustimo električnu struju u snazi koja ne bi smjela naškoditi tkivima. Intervencija se izvodi u jedinici intenzivne kardiološke skrbi. Uz anesteziološku podršku bolesnika se uvede u kratkotrajnu opću anesteziju. Uređaj za izvođenje elektrokardioverzije se pripremi na način odašiljanja energije usklađen s impulsima srca kako bi se smanjila mogućnost nastupa pogibeljne aritmije. Ručice uređaja i prsište bolesnika se premažu gelom koji omogućava puni kontakt kože i elektroda te bolju provodljivost u cilju boljeg učinka i sprječavanja nastanka opekline. Ručice se pritisnu na prsište i isporuči se kontrolirana količina električne energije. Cijelo se vrijeme prije i poslije intervencije prate svi životni znaci.

Dobrobiti postupka: postupkom se pokušava povratiti normalan (sinusni ritam), jer postojeća aritmija može dovesti do popuštanja srca, može uzrokovati moždani udar a ponekad i životno ugroziti bolesnika.

Eventualni rizici postupka: moguće neželjene posljedice su nastanak srčanog zastoja, nova aritmija, moguć ubrzan rad klijetki pa i treperenje klijetki (zloćudni nepravilni srčani ritmovi). Osim toga moguće su posljedice anestezije: lokalna bol kod davanja anestezije, sniženje tlaka i prestanak disanja tijekom anestezije, smetenost i dezorijentiranost kod buđenja. Također, mogu se pojaviti drhtavica, glavobolja, mučnina i povraćanje i osjećaj euforije. Moguća je i naknadna tromboza krvne žile u mozgu. Za slučaj bilo koje komplikacije prisutan je stručni tim s potrebnom opremom i lijekovima.

Rizici neobavljanja postupka: nemogućnost kontroliranja ritma i frekvencije rada srca te posljedični razvoj zatajivanja srca, vrlo vjerojatno smrt.

Mogući zamjenski postupci: intravensko davanje lijekova za smirenje ubrzanog rada srca koji su bitno manje učinkoviti.

Napomena: Ukoliko se u tijeku visokorizičnog postupka (kirurških ili ostalih invazivnih postupaka) ukažu novi neočekivani događaji, isti mogu tijekom zahvata promijeniti i zahvat može završiti na način različit od ranije objašnjenog, a razlozi istoga će nakon zahvata biti objašnjeni.

Objedinjeni hitni bolnički prijam

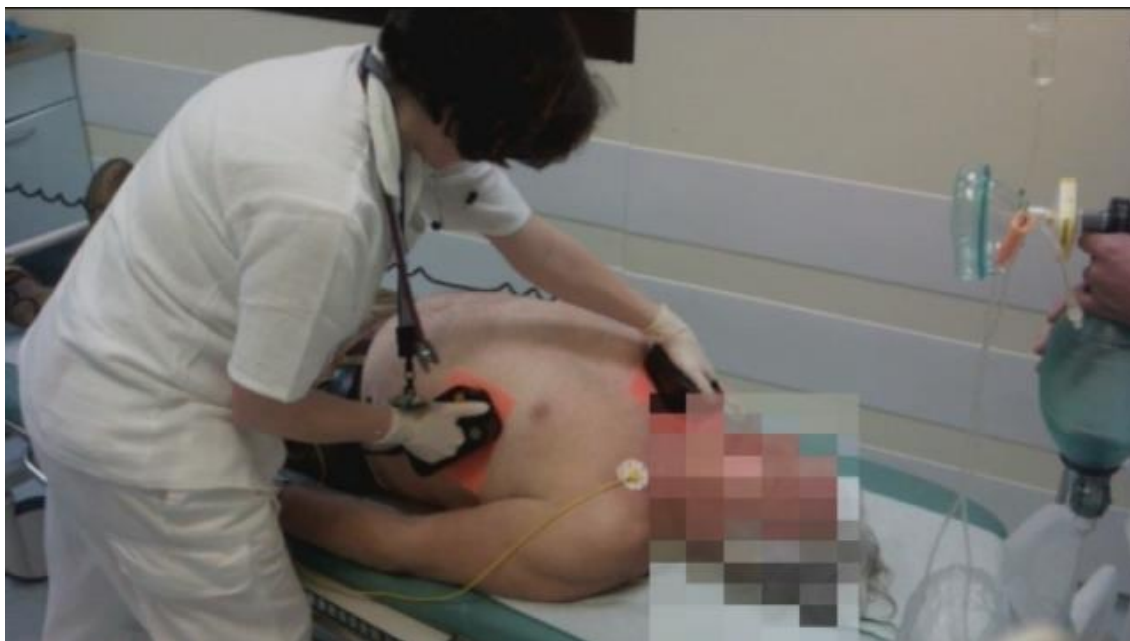Odjel za hitne internističke djelatnosti

Ime i prezime pacijenta:	Datum rođenja:	Spol:
Mjesto rođenja:	Adresa stanovanja:	Matični broj osigurane osobe u obveznom zdravstvenom

Slika 18. Prikaz informativnog pristanka za elektrokardioverziju (samostalna fotografija KBC Split, Obavijest o dijagnostičkom i terapijskom postupku i suglasnost o prihvaćanju, Elektrokardioverzija, Oznaka IP- KARD-01)

Psihološka priprema bolesnika je jako važna kako bi se umanjila tjeskoba i poboljšala sama uspješnost zahvata. Bolesnika se spaja na srčani monitor i na defibrilator te se monitorira srčani ritam, frekvencija, krvni tlak, zasićenost krvi kisikom (SpO₂), disanje i snima se 12-kanalni EKG. Ukoliko elektrokardioverzija nije indicirana hitno bolesnik mora biti natašte (ne piti 2h prije i ne jesti 6h prije postupka) zbog mogućnosti aspiracije želučanog sadržaja prilikom opće anestezije. Anestetik se daje najčešće parenteralnim putem. Zadaća medicinske sestre je osigurati intravenski put (iv.kanila). Potrebno je pripremiti i opremu i lijekove za napredno održavanje života te pribor za primjenu oksigenoterapije. Bolesnikova prsa trebaju biti čista i suha te bez dlaka (ukoliko je potrebno obrijati bolesnikova prsa). Prije primjene opće anestezije postave se vanjske elektrode defibrilatora (kao i kod defibrilacije) na prsni koš bolesnika te se provjeri prohodnost venskog puta(10).

Nakon obavljene pripreme liječnik, najčešće anesteziolog uvodi bolesnika u opću anesteziju. Nakon primjene opće anestezije potrebno je: provjeriti da li je na defibrilatoru namještena postavka za sinkroniziranu kardioverziju, ponovno na srčanom monitoru pro provjeriti srčani ritam, ukloniti izvor kisika ukoliko je primijenjena terapija kisikom i osigurati da bolesnik nije u kontaktu s metalnim predmetima i drugim osobama. Liječnik određuje jakost elektrošoka ovisno o vrsti aritmije te se nakon toga isporučuje kontrolirani električni šok u svrhu prekidanja abnormalnog srčanog ritma. Ukoliko je prvi pokušaj bezuspješan, električni šok je moguće ponoviti s većom jakosti električne energije. Sam postupak elektrokardioverzije traje otprilike nekoliko sekundi, dok postupak buđenja bolesnika iz opće anestezije traje 5-10 minuta (10). Sinkronizirana kardioverzija prikazana je na slici 19.



Slika 19. Postupak elektrokardioverzije

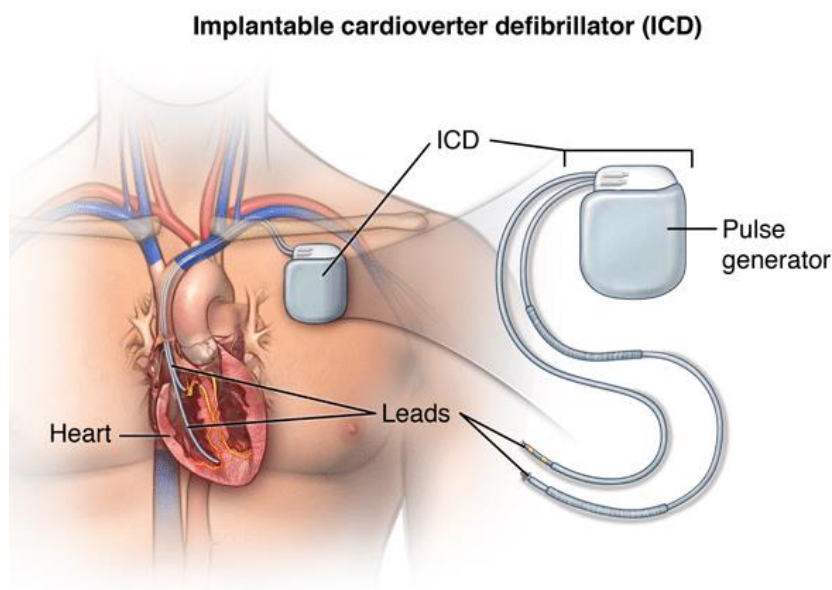
Preuzeto sa: <https://best.saleonlinecheap2023.com/category?name=kardioverzija%20srca>

Nakon završene elektrokardioverzije potrebno je monitorirati bolesnikove vitalne znakove (krvni tlak, frekvenciju, disanje, SpO₂), procijeniti srčani ritam, primijeniti oksigenoterapiju, snimiti 12-kanalni EKG te dokumentirati sve učinjeno (postupak, isporučene elektrošokove i lijekove koji su korišteni). Bolesnika je potrebno monitorirati minimalno nekoliko sati, a u slučaju ventrikularnih aritmija i duži period, ovisno o zdravstvenom stanju (10).

3.2.2. Implantabilni kardioverter defibrilator (ICD)

Automatski implantabilni kardioverter-defibrilator kontinuirano nadzire srce, identificira maligne ventrikularne tahiaritmije i zatim isporučuje električni šok kako bi se srce vratilo u normalni ritam. ICD se koristi u terapiji po život opasnih malignih ventrikularnih aritmija (VT/VF). Ugrađuje se bolesnicima sa kroničnom, dugotrajnom i spontanom „sustained“ tahikardijom kod koje farmakološka terapija nema učinka. Dijelovi ICD uređaja su: generator impulsa, elektrode i programabilni sustav. Generator impulsa se smješta pod kožu ispod klavikule, putem elektroda uspostavlja se veza sa

srcem (atrijska elektroda postavlja se u auriculu, a ventrikularna elektroda implantira se u ventrikularni apeks) kako je prikazano na slici 20. Prilikom napadaja tahikardije ICD uređaj prvotno odašilje slabije impulse elektrostimulacije srca te tim načinom zaustavlja prekida epizodu tahikardije u većini slučajeva. Ukoliko tahikardija nije zaustavljena ponavljanim elektrostimulacijama srca, ICD uređaj isporučuje električni šok odnosno impuls visoke energije koji pruža zaštitu od srčanog aresta. Ventrikularnu fibrilaciju prekida defibrilacijskim šokom, dok ventrikularnu tahikardiju zaustavlja antitahikardijskom elektrostimulacijom. ICD zaustavlja aritmije stimulacijom srca, kardioverzijom i defibrilacijom. Svaki električni udar izazvan ICD-om, bez obzira na manju količinu energije (10-20J) u odnosu na vanjsku defibrilaciju, bolesnik najčešće osjeća kao jaku nelagodu te mu može prijetiti i rizik od pada. Ovisno o učestalosti impulsa te o samoj vrsti ICD uređaja trajanje baterije uređaja je 5-10 godina. Utvrđeno je da su ICD uređaji učinkovitiji od antiaritmika u liječenju i sprječavanju nagle smrti kod bolesnika s malignim srčanim aritmijama. Ugradnja ICD uređaja izvršava se u lokalnoj anesteziji, a sam postupak traje otprilike 60 minuta. Poslije ugradnje nužne su redovite kontrole uređaja (svakih tri do šest mjeseci). Noviji ICD uređaji nude mogućnosti elektrofiziološkog ispitivanja što daje prednost liječenju. Zbog elektromagnetne interferencije, bolesnici s ugrađenim ICD uređajem moraju biti svjesni da blizina i dugotrajna ekspozicija uređajima koji imaju jako elektromagnetsko djelovanje može utjecati na rad ICD uređaja. Jako je važno posavjetovati bolesnika da je udaljenost između uređaja koji interferiraju sa ICD uređajem minimalno 30 centimetara (11).



Slika 20. Implantabilni kardioverter defibrilator

Preuzeto sa: <https://centralgaheart.com/implanting-a-difibrillator/>

3.2.2.1. *Sestrinska skrb za bolesnika prije i nakon ugradnje implantabilnog kardioverter defibrilatora*

Uloga medicinske sestre prije ugradnje implantabilnog kardioverter defibrilatora obuhvaća psihološku potporu bolesniku. Bolesnika je važno poticati na verbalizaciju emocija i postavljanje pitanja što će značajno umanjiti osjećaj tjeskobe ili straha zbog planiranog zahvata. Aktivnosti medicinske sestre usmjerene su i na edukaciju bolesnika o novonastalom stanju i poduci o važnosti poželjnog zdravstvenog ponašanja nakon samog zahvata. Bolesniku je važno osigurati mirovanje, kontinuirano monitorirati i dokumentirati vitalne funkcije (RR, srčana frekvencija, disanje, SpO₂), snimiti 12-kanalni EKG, postaviti venski put te uzeti uzorak krvi za potrebne laboratorijske pretrage. Medicinska sestra će sukladno kompetencijama u suradnji s liječnikom bolesniku objasniti postupak izvođenja zahvata i način rada samog uređaja. Bolesniku se potom daju pisane upute i informativni pristanak za ugradnju ICD-uređaja. Bolesnik svojim vlastoručnim potpisom potvrđuje da je suglasan sa izvođenjem zahvata. U svrhu sprječavanja infekcije važno je pripremiti područje insercije po SOP-u. Priprema područja insercije obuhvaća: brijanje, pranje i dezinfekciju. Neposredno prije zahvata

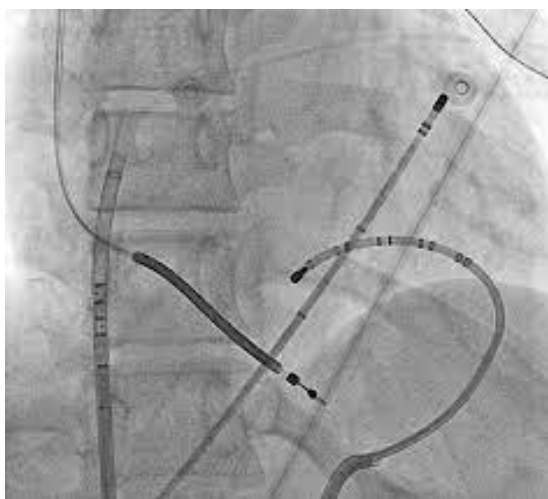
potrebno je aplicirati ordiniranu profilaktičku antibiotsku terapiju te ukoliko bolesnik ima zubnu protezu obavezno ju izvaditi i pohraniti. Prije samog odlaska na zahvat ponovno provjeriti potrebnu dokumentaciju (povijest bolesti, da li je potpisan informirani pristanak), izmjeriti vitalne znakove (RR, puls, disanje, SpO₂, TT), provjeriti postoje li ikakve alergije, da li je primijenjena ordinirana antibiotska terapija, je li bolesnik natašte (minimalno 6h). da li je skinuo zubnu protezu i nakit te je li područje insercije pravilno pripremljeno. Nakon obavljene pripreme medicinska sestra bolesnika transportira do kardiološkog laboratorija (11).

Nakon izvršene ugradnje ICD-a naglasak je postavljen na provedbu intervencija koje su usmjerene na oporavak bolesnika te prevenciju komplikacija vezanih uz sam zahvat. Medicinska sestra će preuzeti bolesnika iz kardiološkog laboratorija, monitorirati i dokumentirati bolesnikove vitalne znakove (RR, srčanu frekvenciju, SpO₂, TT, disanje), pratiti EKG monitoring, održavati oksigenoterapiju ukoliko je potrebno, procjenjivati i dokumentirati razinu boli te dati analgetik po odredbi liječnika. Od velike je važnosti toaletu i previjanje operativnog polja obavljati u aseptičnim uvjetima i na vrijeme uočiti moguće simptome i znakove infekcije (edem, crvenilo, bol, iscjedak, povišena TT). U slučaju uočavanja simptoma ili znakova infekcije odmah obavijestiti liječnika te postupiti po odredbi liječnika (11).

Prilikom otpusta bolesnika iz bolnice ključnu ulogu ima edukacija o načinu života s ICD uređajem. Bolesnika je važno uputiti da je rana zatvorena biorazgradivim šavovima te da nema potrebe dolaziti liječniku na skidanje šavova. Također, bitno je naglasiti da je idućih mjesec dana potrebno izbjegavati: brze i široke pokrete ramenom na strani na kojoj je implantiran ICD, dizanje ruke više od razine ramena, podizanje i pomicanje teških predmeta, korištenje aparata jakih vibracija, spavanje na strani na kojoj je implantiran ICD. Ranu treba održavati čistom i suhom te izbjegavati nošenje uske odjeće (zbog moguće iritacije kože). Nikako nije dozvoljeno ruku držati mirno i njome ništa ne raditi. Upute se bolesniku daju i u pisanom obliku. U uputama je uz gore navedeno opisana i važnost: obavješćavanja liječnika ukoliko se pojave simptomi i znakovi infekcije, pravilnog uzimanja propisane terapije, redovitih liječničkih kontrola te nošenja identifikacijske iskaznice ICD uređaja u svakom trenutku (najbolje u novčaniku) (11).

3.2.3. Radiofrekventna ablacija ventrikularnih aritmija

Radiofrekventna ablacija je medicinski postupak u kojem se uz uporabu visokofrekventne izmjenične struje liječe srčane aritmije. Najčešće joj prethodi elektrofiziološko ispitivanje srca. Kateter za ablaciju s elektrodom uvodi se preko preponske arterije ili vene do srca, isporučuje se energija 10-50 W na mjestu nastanka aritmije. Energija toplinom dovodi do kontrolirane i lokalizirane nekroze tkiva čime sprječava daljnji nastanak impulsa koji su odgovorni za aritmije (11). Prikaz postupka radiofrekventne ablacije prikazan je na slici 21.



Slika 21. Prikaz radiofrekventne ablacije

Preuzeto sa: <https://hrcak.srce.hr/file/323873>

Priprema bolesnika obuhvaća prestanak uzimanja antikoagulantne terapije i nekih antiaritmika najčešće nekoliko dana prije izvođenja samog postupka. Dan prije procedure potrebno je bolesniku obrijati dlake u području obje prepone, te s unutarnje strane bedara (do razine bokserica) i na leđima i prsima. Uklanjanjem dlaka na određenim mjestima omogućeno je postavljanje, lijepljenje elektroda na tijelo bolesnika. U suprotnom zbog lošeg kontakta s kožom transkutane elektrode ne mogu adekvatno funkcionirati. Potrebno je da je bolesnik natašte. Medicinska sestra uspostavlja venski put. Postupak je invazivan te bolesnik potpisuje informirani pristanak, slika 22. Neposredno prije postupka bolesniku se daje analgetik ili sedativ.

OBAVIJEST O POSTUPKU

Opis postupka: elektrofiziološka studija srca s ablacijom je intervencijska procedura koja se izvodi kako bi se potvrdila dijagnoza i utvrdilo mjesto Vaše aritmije, a potom odredio najbolji način liječenja. Procedura se izvodi u kardiološkoj intervencijskoj sali opremljenoj posebnom opremom za snimanje srčanih (intrakardijalnih) električnih signala te opremom za ablaciju (kontrolirano uništavanje) srčanog tkiva odgovornog za aritmiju. Uz same liječnike, članove tima sačinjavaju tehničari zaduženi za upravljanje složenom elektrofiziološkom opremom, radiološki tehničari i medicinske sestre. Tijekom procedure ležat ćete na stolu pod Rtg aparatom pomoću kojeg se pozicioniraju kateteri na željene pozicije unutar srčanih šupljina. Procedura u prosjeku traje 2 do 3 sata. Tijekom cijele procedure ćete biti budni i što je više moguće surađivati s osobljem. Pred samu proceduru na Vaše tijelo će se priključiti uređaji za mjerenje arterijskog tlaka i zasićenosti krvi kisikom te zalijepiti potrebne elektrode. Elektrofiziološki materijali (kateteri) se u Vaše tijelo uvode kroz krvne žile u preponama, rijetko potkličnu i vratnu venu. Prije uvođenja katetera pod kožu se, na mjestu planiranog uboda krvnih žila, daje lokalna anestezija. Sam prolazak katetera kroz Vaše tijelo od prepona do srca je bezbolan, ali se ponekad može osjetiti ubrzan rad srca. Tijekom ispitivanja može se pokazati potreba izazivanja i prekidanja Vaše aritmije putem električnih impulsa koji se isporučuju preko vrha katetera. Ponekad postoji i potreba prekidanja Vaše aritmije električkim šokom. Prilikom same ablacije, zavisno o osjećaju boli, primat ćete intravenski analgetike, a prema potrebi će se primijeniti i dublja sedacija (uspavljivanje).

Dobrobiti postupka: postupkom ablacije ciljano se uništavaju dijelovi srčanog mišića odgovorni za nastanak i održavanje aritmije na Vašem srcu čime se ostvaruje mogućnost izlječenja odnosno prevencije aritmije.

Eventualni rizici postupka: zavisno o složenosti ablacijskog postupka potencijalni rizici procedure mogu uključivati raspon od blagih preko umjerenih do teških komplikacija:
Blage komplikacije - bolnost i krvni podljev (hematom) na mjestu uboda u preponi, prolazna bolnost u prsištu nakon ablacije, mučnina i glavobolja nakon sedacije.
Umjerene komplikacije - oštećenje ablacijom sustava za provođenje impulsa u srcu što rezultira potrebom za ugradnju trajnog elektrostimulatora srca (tzv. *pace makera*).
Teže komplikacije - perforacija (probijanje) srčanog mišića ili velike krvne žile, stvaranje ugruška u srcu s posljedičnom embolizacijom (odlamanjem ugruška) te začepljenjem krvnih žila u mozgu ili drugom dijelu tijela, ozljeda anatomske bliskih struktura ablacijom (npr. živaca i jednjaka).

Rizici neobavljanja postupka: nemogućnost adekvatnog kontroliranja pojavnosti aritmije koja onda može rezultirati ponavljanjem tegoba uzrokovanih aritmijom te u nekim slučajevima dodatnim narušavanjem funkcije Vašeg srca.

Mogući zamjenski postupci: alternativno se može pokušati s primjenom antiaritmika (lijekova za suzbijanje aritmije) no njihova je učinkovitost znatno manja. U slučaju tzv. malignih aritmija (aritmija srca koje mogu rezultirati gubitkom svijesti i naglom smrću) u pojedinih bolesnika može se razmotriti ugradnja srčanog defibrilatora.

Napomena: Ukoliko se u tijeku visokorizičnog postupka (kirurških ili ostalih invazivnih postupaka) ukažu novi neočekivani događaji, isti mogu tijekom zahvata promijeniti te će moguće završiti na način različit od ranije planiranog, a razlozi istoga će nakon zahvata biti objašnjeni.

Klinika za bolesti srca i krvnih žila
 Stacionar zavoda za aritmije

SUGLASNOST

Izjavljujem da sam slobodnom voljom, utemeljenoj na potpunoj obaviještenosti koju sam dobio/la u pisanom obliku **PRIHVACAM** preporučeni postupak

Potpis i faksimil doktora medicine:

Potpis pacijenta/zakonskog zastupnika/skrbnika:

()

Slika 22. Prikaz informiranog pristanka za radiofrekventnu ablaciju (samostalna fotografija, KBC Split, Obavijest o dijagnostičkom i terapijskom postupku i suglasnost o prihvaćanju, Elektrofiziološka studija srca s ablacijom, Oznaka IP- KARD-04)

Procedura u prosijeku traje 2-3 sata. Prilikom cijele procedure bolesnik je budan i može surađivati s osobljem. Nakon postupka elektrode se vade, a ubodno mjesto potrebno je sterilno previti. Bolesniku se savjetuje mirovanje tijekom 24h. Time će se spriječiti mogućnost pojave krvarenja iz ubodnih mjesta. Važno je educirati bolesnika da prvih pola sata nakon procedure sam lagano pritisne prepone posebno tijekom napinjanja, kašljanja te prilikom premještanja s kreveta na krevet. Bolesniku je važno napomenuti da u slučaju pojave krvarenja odmah obavijesti medicinsku sestru. Nakon procedure bolesnici mogu imati glavobolju, mučninu ili nagon na povraćanje. Prema potrebi liječnik će ordinirati simptomatsku terapiju u svrhu olakšanja tegoba (11).

3.3. SESTRINSKE DIJAGNOZE KOD BOLESNIKA S VENTRIKULARNIM ARITMIJAMA

Kod bolesnika s ventrikularnim aritmijama nakon procjene zdravstvenog stanja i prikupljenih podataka te primjene dijagnostičkih i terapijskih postupaka, medicinska sestra će izraditi plan zdravstvene njege definiranjem sestrinskih dijagnoza i sestrinsko medicinskih problema, postavljanjem realnih ciljeva i provedbom sestrinskih intervencija.

Sestrinske dijagnoze kod bolesnika s ventrikularnim aritmijama mogu biti:

Sestrinska dijagnoza 1: Anksioznost u/s osnovnom bolešću 2° životno ugrožavajućom ventrikularnom aritmijom i ishodom bolesti što se očituje bolesnikovom izjavom „Bojim se kako će ovo završiti i kako poslije“

Cilj: Bolesnik će umanjiti razinu anksioznosti do kraja slijedećeg dana.

Intervencije medicinske sestre:

1. provesti terapijski intervju (razgovarati s bolesnikom, saznati što bolesnik zna o svom trenutnom stanju te kako ga doživljava)
2. uspostaviti profesionalan empatijski odnos s bolesnikom (bolesniku pokazati shvaćanje njegovih osjećaja)
3. omogućiti bolesniku da postavi pitanja i odgovoriti na pitanja sukladno kompetencijama
4. razviti osjećaj sigurnosti i povjerenja (biti uz bolesnika kada je potrebno)
5. informirati i poučiti bolesnika o planiranim postupcima i tijeku liječenja
6. poticati bolesnika na iskazivanje emocija
7. uključiti bolesnikovu obitelj ili bliske osobe (poticati na posjete, razgovor, osigurati kontakt bolesniku s obitelji te ih uključiti u edukaciju)
8. koristiti bolesniku i obitelji razumljiv jezik prilikom informiranja i educiranja
9. ohrabrivati bolesnika i pružiti mu podršku
10. opažati neverbalne znakove anksioznosti (razdražljivost, smanjena komunikativnost, agresija)
11. Podučiti i pomoći bolesniku u primjeni postupaka za umanjivanje anksioznosti (vježbe mišićne relaksacije i dubokog disanja, vizualizacija trenutaka koji stvaraju ugodu, humor)
12. primijeniti anksiolitik prema odredbi liječnika (12).

Sestrinska dijagnoza 2: Smanjeno podnošenje napora u/s poremećenim srčanim ritmom 2° ventrikularna aritmija što se očituje bolesnikovom izjavom „Nakon 10 koraka moram odmoriti“

Cilj: Bolesnik će racionalno trošiti energiju, prihvatiti pomoć i očuvati snagu tijekom hospitalizacije.

Intervencije medicinske sestre:

1. provesti terapijski intervju s bolesnikom te objasniti razloge smanjenog podnošenja napora
2. ukazati bolesniku na važnost izbjegavanja nepotrebnog napora
3. izmjeriti bolesniku vitalne znakove (krvni tlak, puls, SpO₂, disanje) te ih evidentirati
4. ukloniti ili umanjiti čimbenike koji negativno utječu na podnošenje napora (bol, zabrinutost, lijekovi, nesanica, neadekvatni okolišni čimbenici)
5. osigurati bolesniku potreban i neometan odmor i spavanje
6. pružiti bolesniku emocionalnu potporu
7. primijeniti oksigenoterapiju prema odredbi liječnika ukoliko je potrebno
8. provoditi i poticati bolesnika na vježbe disanja najmanje tri puta na dan
9. pomoći bolesniku prepoznati čimbenike koji nepovoljno utječu na podnošenje napora te ukazati na važnost izbjegavanja istih (12)

Sestrinska dijagnoza 3: Visok rizik za pad u/s vrtoglavicom i/ili nesvjesticom 2° ventrikularna aritmija

Cilj: Bolesnik neće pasti niti se ozlijediti tijekom hospitalizacije.

Intervencije medicinske sestre:

1. prikupiti podatke o učestalosti i pojavi rizičnih simptoma za pad
2. savjetovati bolesnicima kod kojih je prisutan osjećaj ili „aura“ da odmah legnu ili sjednu
3. objasniti bolesniku i upozoriti ga da nagla i iznenadna promjena položaja tijela, fizički napor, pretjerano uzimanje hrane može biti uzrokom pojave aritmije
4. osigurati bolesniku oko bolesničkog kreveta sigurnu okolinu (ukloniti suvišne predmete, osigurati rukohvat, osigurati suh pod)
5. osigurati trajni nadzor bolesnika ili zvono nadomak ruke (13)

Sestrinska dijagnoza 4: Akutna bol u/s kirurškom ranom 2° implantacija kardioverter defibrilatora što se očituje bolesnikovom procjenom boli 6/10 na skali boli

Cilj: Bolesnik će procijeniti bol sa 3/10 ili manje na skali boli za pola sata.

Intervencije medicinske sestre:

1. Obavijestiti liječnika o prisutnosti boli kod bolesnika
2. Primijeniti ordiniranu analgetsku terapiju
3. Savjetovati bolesniku odmor
4. Savjetovati bolesniku da čini što je moguće manje pokreta rukom na strani na kojoj je implantiran ICD uređaj dok je prisutna bol
5. Procijeniti bol kod bolesnika za pola sata (13)

Sestrinska dijagnoza 5: Neupućenost u/s nedostatkom specifičnih znanja nakon ugradnje implantabilnog kardioverter defibrilatora

Cilj: Bolesnik će biti educiran te će znati verbalizirati specifična znanja o načinu života s implantabilnim kardioverter defibrilatorom do kraja hospitalizacije.

Intervencije medicinske sestre:

1. osigurati dovoljno vremena za edukaciju bolesnika
2. educirati bolesnika na njemu prilagođen i razumljiv način (u obzir uzeti dob, stupanj obrazovanja, psihičko stanje, životne i radne navike, socijalno okruženje i motivaciju)
3. objasniti bolesniku tijekom oporavka (naglašavajući individualnost oporavka kod svake osobe)
4. educirati bolesnika o važnosti održavanja rane suhom te uočavanju crvenila, edema, boli ili iscjetka i obavještanju liječnika
5. educirati bolesnika o potrebi mijenjanja zavoja, šavovima rane, higijeni te ograničenoj fizičkoj aktivnosti naglašavajući izbjegavanje naglih pokreta i podizanja ruke na strani na kojoj je implantiran uređaj
6. pružiti bolesniku psihološku podršku u prilagodbi na implantabilni kardioverter defibrilator
7. uputiti bolesnika na važnost redovitih liječničkih kontrola
8. educirati bolesnika o radu ICD uređaja
9. uputiti bolesnika kako se zaštititi od elektromagnetne interferencije uslijed izlaganja električnim uređajima s jakim elektromagnetnim djelovanjem
10. objasniti bolesniku da u slučaju određenih pretraga naglasi kako ima ugrađen ICD uređaj (kardioverzija, litotripsija, radijacijska terapija, dijametrija)
11. uputiti bolesnika na važnost uzimanja propisane medikamentozne terapije
12. educirati i bolesnikovu obitelj o načinu života bolesnika nakon ugradnje ICD-uređaja
13. provjeriti da li je bolesnik usvojio znanje o postupku i životu s ugrađenim ICD uređajem
14. dati bolesniku pisane upute prilikom otpusta iz bolnice (11,13)

Sestrinska dijagnoza 6: Visok rizik za infekciju u/s kirurškom ranom 2° implantacija kardioverter defibrilatora

Cilj: Bolesnik neće razviti simptome i znakove infekcije tijekom hospitalizacije.

Intervencije medicinske sestre:

1. mjeriti i evidentirati bolesnikove vitalne znakove (tjelesna temperatura, disanje, puls) tri do četiri puta dnevno
2. održavati higijenu ruku prema SOP-u
3. pratiti izgled kirurške rane i kože oko rane te na vrijeme uočiti znakove infekcije rane (edem, crvenilo, iscjedak)
4. previjati kiruršku ranu poštujući pravila aseptičnog rada prema SOP-u
5. educirati bolesnika o simptomima i znakovima infekcije (zimica, tresavica, bol u području rane, sekrecija na zavojima, povišena tjelesna temperatura) te o važnosti obavještanja medicinske sestre u slučaju pojave istih
6. provjeriti da li je bolesnik usvojio znanje (12)

Sestrinsko medicinski problem 1: Visok rizik za krvarenje u/s terapijskim postupkom 2° radiofrekventna ablacija

Cilj: /

Intervencije medicinske sestre:

1. osigurati bolesniku mirovanju u krevetu (24h nakon postupka)
2. mjeriti vitalne funkcije kontinuirano svakih pola sata do sat (RR, puls, disanje, SpO2)
3. nadzirati mjesta uvođenja ablacijskog katetera u femoralnim regijama te na vrijeme opaziti pojavu krvarenja ili hematoma
4. uzeti uzorke krvi za laboratorijsku analizu prema odredbi liječnika (KKS)
5. primijeniti ordiniranu terapiju
6. educirati bolesnika o važnosti mirovanja, ne pregibanja nogu u kukovima, te da ako sam primijeti pojavu krvarenja obavezno o tome obavijesti medicinsku sestru
7. provjeriti da li je bolesnik usvojio znanje
8. komprimirati ubodno mjesto u slučaju pojave krvi na zavoju te odmah obavijestiti liječnika (11)

Sestrinsko medicinski problem 2: Visok rizik za kardiorespiratorni arrest u/s osnovne bolesti 2° ventrikularne aritmije

Cilj:/

Intervencije medicinske sestre:

1. osigurati bolesniku mirovanje u krevetu
2. pružiti bolesniku psihološku potporu i odgovarati na pitanja
3. pratiti izgled i stanje svijesti bolesnika
4. osigurati i nadzirati kontinuirani monitoring vitalnih znakova(RR, puls, disanje, SpO2) te kontinuirani EKG monitoring
5. postaviti venski put
6. primijeniti ordiniranu terapiju

7. primijeniti oksigenoterapiju prema odredbi liječnika
8. uočiti pravovremeno promijene te na vrijeme reagirati i obavijestiti liječnika
9. sudjelovati u provođenju kardiopulmonalne reanimacije i/ili defibrilacije (8,11)

4. ZAKLJUČAK

Zdravstvena skrb bolesnika s ventrikularnim aritmijama složen je i odgovoran zadatak. Medicinske sestre na prvom su mjestu u pružanju skrbi bolesnicima sa srčanim aritmijama te imaju odgovornost pružiti skrb koja je usmjerena na bolesnikove individualne potrebe. Od iznimne je važnosti stručnost, pravovremeno prepoznavanje malignih životno ugrožavajućih srčanih ritmova, te posjedovanje posebnih znanja i vještina vezanih uz primjenu terapijskih postupaka. Napredovanje medicine i suvremenih terapijskih postupaka zahtijeva interdisciplinarni pristup i kontinuiranu edukaciju sestara. U kardiologiji, zdravstvena njega zahtijeva od zdravstvenih djelatnika uporabu složenih i kompleksnih vještina i znanja.

Kod bolesnika s ventrikularnim, a i ostalim aritmijama najvažniju ulogu ima kvalitetna komunikacija i empatični odnos medicinskih sestara jer su one te koje najčešće mogu odgovoriti na bolesnikova pitanja te umanjiti ili otkloniti strahove vezane uz samo zdravstveno stanje i hospitalizaciju. Uloga je medicinske sestre uspostaviti ravnotežu između humanosti i tehnologije odnosno unijeti humanost u ophođenje s bolesnicima, jer ni jedan uređaj bez obzira na napredak tehnologije ne može zamijeniti brižnost i empatičnost medicinske sestre. Osobine, znanje i vještina medicinske sestre važna su poveznica između bolesnika i liječnika. Iznenadne specifične situacije, teški uvjeti rada, ali i svakodnevne rutinske zadaće mogu medicinsku sestru značajno psihofizički iscrpiti. Za kvalitetnu motiviranost medicinskih sestara čije je radno mjesto u Jedinici intenzivne koronarne skrbi te skrbe za teške kardiološke bolesnike potreban je dobar timski rad i odnos uzajamnog povjerenja.

Kontinuirano usavršavanje i cjeloživotno učenje u sestrinstvu najbitniji je čimbenik za provođenje kvalitetne zdravstvene skrbi za bolesnike s ventrikularnim a i ostalim aritmijama.

5. LITERATURA

1. Roberts-Thomson KC, Lau DH, Sanders P. The diagnosis and management of ventricular arrhythmias. *Nat Rev Cardiol*. [Internet]. 2011 Feb [cited 2023 Aug 22];8(6):311-321. Available from: <https://pubmed.ncbi.nlm.nih.gov/21343901/>
2. Lasica RM, Perunicic JP, Mrdovic IB, Andrijašević VD, Lasica AR, Simijonovic AM, et al. Savremeni klinički osvrt na ventrikularne poremećaje ritma u akutnom infarktu miokarda - najnoviji modaliteti lečenja u skladu sa važećim preporukama. *Hospital Pharmacology - International Multidisciplinary Journal* [Internet]. 2015 Feb [cited 2023 Aug 22];2(1):210-9. Available from: <https://scindeks.ceon.rs/article.aspx?artid=2334-94921501210L>
3. Dunbar SB, Funk M, Wood K, Valderrama AL. Ventricular dysrhythmias: nursing approaches to health outcomes. *The Journal of Cardiovascular Nursing* [Internet]. 2004 Sep-Oct [cited 2023 Aug 22];19(5):316-328. Available from: <https://pubmed.ncbi.nlm.nih.gov/15495892/>
4. Keros P, Matković B. Anatomija i fiziologija. Zagreb: Naklada Lijevak; 2014.
5. Diehl TS, editor. ECG interpretation [Internet]. Philadelphia: Lippincot Williams & Wilkins; 2011 [cited 2023 Aug 23]. Available from: https://faculty.ksu.edu.sa/sites/default/files/ecg_interpretation_made_incredibly_easy_5th_edition.pdf
6. Sattar Y, Chhabra L. Electrocardiogram [Internet]. Treasure Island (FL): StatPearls publishing;2023 [cited 2023 Aug 23] Available from: <https://www.ncbi.nlm.nih.gov/books/NBK549803/>
7. Šepec S. i sur. Standardizirani postupci u zdravstvenoj njezi [Internet]. Zagreb: Hrvatska komora medicinskih sestara; 2010 [cited Aug 23] Available from: http://www.hkms.hr/data/1316431523_388_mala_stand.postupci-kompletno.pdf
8. Hunyadi-Antičević S. Funtak IL. Napredno održavanje života. 1.izd. Zagreb: Medicinska naklada; 2013
9. Markman TM, Nazarian S. Treatment of ventricular arrhythmias: What's New?. *Trends in Cardiovascular Medicine* [Internet]. 2019 Jul [cited 2023 Aug 24];29(5):249-261. Available from: <https://pubmed.ncbi.nlm.nih.gov/30268648/>

10. Sargent A. Electrical cardioversion to terminate cardiac arrhythmia. *British Journal of Cardiac Nursing* [Internet]. 2009 Sept [cited 2023 Aug 25]; 4(10):475-481. Available from: <https://www.magonlinelibrary.com/doi/epdf/10.12968/bjca.2009.4.10.44344>
11. Pilić M, Friganović A. Vještine i znanja medicinski sestara u liječenju poremećaja srčanog ritma. *Shock* [Internet]. 2022 Nov [cited 2023 Aug 26];12(3):43-55. Available from: <http://www.shock-onlineedition.hr/magazines/34/5bf478458d5330be4e24b291d1933a71.pdf>
12. Šepec S, Kurtović B, Munko T, Vico M, Aldan DA, Babić D et al. Sestrinske dijagnoze [Internet]. Zagreb: Hrvatska komora medicinskih sestara; 2011 [cited 2023 Aug 25]. Available from: https://www.hkms.hr/data/1316431501_827_mala_sestrinske_dijagnoze_kopletno.pdf
13. Kadović M, Aldan DA, Babić D, Kurtović B, Piškorjanac S, Vico M. Sestrinske dijagnoze 2 [Internet]. Zagreb: Hrvatska komora medicinskih sestara; 2013 [cited 2023 Aug 26]. Available from: <http://www.hkms.hr/wp-content/uploads/2019/05/Sestrinske-dijagnoze-2.pdf>

6. ŽIVOTOPIS

Ime i prezime: Anamarija Boban

Datum i mjesto rođenja: 03. prosinca 1991. godine u Splitu

Adresa: Klis

Spol: ženski

Nacionalnost: Hrvatica

Zaposlenje: Klinički bolnički centar Split, Klinika za bolesti srca i krvnih žila

Obrazovanje:

1998.-2006. Osnovna škola Don Lovre Katić, Solin

2006.-2010. Srednja zdravstvena škola u Splitu

2020.-2023. Sveučilište u Splitu, Sveučilišni odjel zdravstvenih studija

Radni staž:

2016. do danas: Klinika za bolesti srca i krvnih žila, KBC Split

U vrijeme Covid-19 pandemije 2021 RIC (Respiratorni intenzivistički centar) KBC-a Split

Vještine:

paket MS office: iskusna

engleski jezik: iskusna