

Vrste paramagnetskih kontrastnih sredstava kod MR

Božić, Maria

Undergraduate thesis / Završni rad

2023

Degree Grantor / Ustanova koja je dodijelila akademski / stručni stupanj: **University of Split / Sveučilište u Splitu**

Permanent link / Trajna poveznica: <https://um.nsk.hr/um:nbn:hr:176:349855>

Rights / Prava: [In copyright](#)/[Zaštićeno autorskim pravom.](#)

Download date / Datum preuzimanja: **2024-07-22**



Sveučilišni odjel zdravstvenih studija
SVEUČILIŠTE U SPLITU

Repository / Repozitorij:

[Repository of the University Department for Health Studies, University of Split](#)



UNIVERSITY OF SPLIT



SVEUČILIŠTE U SPLITU

Podružnica

SVEUČILUŠNI ODJEL ZDRAVSTVENIH STUDIJA

PRIJEDIPLOMSKI SVEUČILIŠNI STUDIJ

RADIOLOŠKA TEHNOLOGIJA

Maria Božić

**VRSTE PARAMAGNETSKIH KONTRASTNIH SREDSTAVA
KOD MR**

TYPES OF PARAMAGNETIC CONTRAST AGENTS IN MR

Završni rad/Bachelor Thesis

Mentor:

Doc.dr. sc. Ljiljana Marčić, dr. med.

Split, 2023.

TEMELJNA DOKUMENTACIJSKA KARTICA

ZAVRŠNI RAD

Sveučilište u Splitu

Sveučilišni odjel zdravstvenih studija

Radiološka tehnologija

Znanstveno područje: Biomedicina i zdravstvo

Znanstveno polje: Radiologija

Mentor: Doc.dr. sc. Ljiljana Marčić, dr. med.

VRSTE PARAMAGNETSKIH KONTRASTNIH SREDSTAVA KOD MR

Maria Božić

Sažetak: Magnetna kontrastna sredstva su tvari koje se koriste u medicinskoj dijagnostici kako bi se poboljšala vidljivost i kontrast na slikama dobivenim magnetnom rezonancom (MR). MR je napredna neinvazivna tehnika slikanja koja koristi jak magnetski pol i radiofrekventne valove za generiranje detaljnih trodimenzionalnih slika unutrašnjih tkiva i organa u tijelu. Magnetna kontrastna sredstva su paramagnetske supstance koje sadrže atome s nesparenim elektronima. Kada se primijene u tijelu pacijenta prije MR pregleda, reagiraju s magnetskim poljem MR uređaja i stvaraju lokalne magnetske momente. Ti momenti mijenjaju lokalno magnetsko polje, što rezultira povećanim kontrastom na MR slici. Ova poboljšana vidljivost omogućuje medicinskim stručnjacima bolju identifikaciju i procjenu bolesti, oštećenja ili drugih abnormalnosti. Koriste se u različitim kliničkim scenarijima, kao što su otkrivanje tumora, dijagnostika krvnih žila, praćenje bolesti mozga i lezija koštane srži. Ovisno o vrsti pregleda, mogu se primijeniti intravenski, oralno ili lokalno. Važno je napomenuti da imaju potencijalne rizike i nuspojave. Neke osobe mogu biti alergične na ove tvari, pa je važno provesti anamnezu i provjeriti povijest alergija prije primjene. Magnetna kontrastna sredstva su važan alat u dijagnostičkoj radiologiji, posebno u MR slikanju. Ona pomažu poboljšati kontrast na MR slikama i omogućuju precizniju dijagnostiku i praćenje bolesti.

Ključne riječi: Radiologija, paramagnetna, superparamagnetna, kontrastna sredstva, MR, gadolinij

Rad sadrži: 26 stranica, 4 slika, 0 tablica, 0 priloga, 16 literaturnih referenci

Jezik izvornika: hrvatski

BASIC DOCUMENTATION CARD

BACHELOR THESIS

University of Split

University Department for Health Studies

Radiologic technology

Scientific area: Biomedicine and healthcare

Scientific field: Radiology

Supervisor: Doc.dr. sc. Ljiljana Marčić, dr. med.

TYPES OF PARAMAGNETIC CONTRAST AGENTS IN MR

Maria Božić

Summary: Magnetic contrast agents are substances used in medical diagnostics to improve visibility and contrast in magnetic resonance (MR) images. MR is an advanced non-invasive imaging technique that uses a strong magnetic pole and radio frequency waves to generate detailed three-dimensional images of internal tissues and organs in the body. Magnetic contrast agents are paramagnetic substances that contain atoms with unpaired electrons. When applied to the patient's body before an MR examination, they react with the magnetic field of the MR device and generate local magnetic moments. These moments change the local magnetic field, which results in increased contrast in the MR image. This improved visibility allows medical professionals to better identify and assess disease, damage or other abnormalities. They are used in various clinical scenarios, such as tumor detection, blood vessel diagnostics, monitoring of brain diseases and bone marrow lesions. Depending on the type of examination, they can be administered intravenously, orally or locally. It is important to note that they have potential risks and side effects. Some people may be allergic to these substances, so it is important to take an anamnesis and check the history of allergies before use. Magnetic contrast agents are an important tool in diagnostic radiology, especially in MR imaging. They help to improve contrast on MR images and enable more accurate diagnosis and disease monitoring.

Keywords: : Radiology, paramagnetic, superparamagnetic, contrast agents, MR, gadolinium

Thesis contains: 26 pages, 4 pictures, 0 table, 0 inset, 16 literature references

Original in: Croatian

SADRŽAJ

1. UVOD.....	1
1.1. Građa uređaja i temeljni principi.....	1
1.1.1. Magnet.....	2
1.1.2. Vrijeme relaksacije T1 i T2	3
2. CILJ RADA.....	4
3. RASPRAVA.....	5
3.1. KONTRASTNA SREDSTVA KOD MR-a.....	5
3.2. PARAMAGNETNA KONTRASTNA SREDSTVA.....	5
3.2.1. Kontrastna sredstva na bazi gadolinija.....	6
3.2.1.1. Gadolinij u medicinskim slikama	8
3.2.2. Kontrastna sredstva na bazi mangana	9
3.3. SUPERPARAMAGNETNA KONTRASTNA SREDSTVA.....	11
3.3.1. Kontrastna sredstva s željezovim oksidom.....	11
3.4. BIODISTRIBUCIJA I PUT PRIMJENE.....	14
3.4.1. Intravenska kontrastna sredstva	14
3.4.1.1. Izvanstanični agensi	15
3.4.1.2. Agensi vezani za krvnu plazmu	16
3.4.1.3. Organ specifični i hepatobiljarni agensi.....	16
3.4.2. Oralna kontrastna sredstva.....	17
3.4.3. Inhalacijska kontrastna sredstva	17
3.5. NUSPOJAVE I TOKSIČNOST.....	19
3.5.1. Nefropatija.....	20
3.5.2. Nefrogena sistemska fibroza (NSF).....	20
4. ZAKLJUČAK.....	23
5. LITERATURA	24
6. ŽIVOTOPIS	26

SAŽETAK

Magnetna kontrastna sredstva su tvari koje se koriste u medicinskoj dijagnostici kako bi se poboljšala vidljivost i kontrast na slikama dobivenim magnetnom rezonancom (MR). MR je napredna neinvazivna tehnika slikanja koja koristi jak magnetski pol i radiofrekventne valove za generiranje detaljnih trodimenzionalnih slika unutrašnjih tkiva i organa u tijelu. Magnetna kontrastna sredstva su paramagnetske supstance koje sadrže atome s nesparenim elektronima. Kada se primijene u tijelu pacijenta prije MR pregleda, reagiraju s magnetskim poljem MR uređaja i stvaraju lokalne magnetske momente. Ti momenti mijenjaju lokalno magnetsko polje, što rezultira povećanim kontrastom na MR slici. Ova poboljšana vidljivost omogućuje medicinskim stručnjacima bolju identifikaciju i procjenu bolesti, oštećenja ili drugih abnormalnosti. Koriste se u različitim kliničkim scenarijima, kao što su otkrivanje tumora, dijagnostika krvnih žila, praćenje bolesti mozga i lezija koštane srži. Ovisno o vrsti pregleda, mogu se primijeniti intravenski, oralno ili lokalno. Važno je napomenuti da imaju potencijalne rizike i nuspojave. Neke osobe mogu biti alergične na ove tvari, pa je važno provesti anamnezu i provjeriti povijest alergija prije primjene. Magnetna kontrastna sredstva su važan alat u dijagnostičkoj radiologiji, posebno u MR slikanju. Ona pomažu poboljšati kontrast na MR slikama i omogućuju precizniju dijagnostiku i praćenje bolesti.

KLJUČNE RIJEČI: Radiologija, paramagnetna, superparamagnetna, kontrastna sredstva, MR, gadolinij

1. UVOD

Magnetska rezonancija (*eng. Magnetic Resonance, MR*) je visoko napredna dijagnostička metoda snimanja ljudskog tijela, koja pruža detaljne slike u sva tri presjeka (koronarni, aksijalni i sagitalni). Koristi snažne magnete i radiovalove za konstruiranje detaljnih slika, upravo zbog odsustva ionizirajućeg zračenja koje kancerogeno djeluju na pacijenta razlikuje se od ostalih slikovnih metoda te se smatra zasad sigurnom metodom. U početku se MR najviše koristio za prikaz središnjeg živčanog sustava, mišićno-koštanog sustava, srca, dojke i praćenje onkoloških pacijenata. Međutim, s napretkom tehnologije, MR se sve više unaprjeđuje i primjenjuje u radiologiji (1).

Tehnologija MR-a ima nekoliko prednosti u odnosu na druge dijagnostičke metode, osim ne korištenja ionizirajućeg zračenja MR može dati detaljnije slike, naročito zbog bolje kontrastnosti pri prikazu mekih tkiva. Kako bi povećali specifičnost i informativnost snimanja, koriste se kontrastna sredstva. Ona poboljšavaju prirodni kontrast između anatomije i patologije tijela te mijenjaju vremena relaksacije u različitim tkivima, što ih čini paramagnetskim. Gadolinijeva paramagnetska kontrastna sredstva su najčešće korištena te se primjenjuju intravenski (1).

1.1. Građa uređaja i temeljni principi

Uređaj za magnetnu rezonanciju građen je od:

1. Magnet s kućištem
2. Gradijentni magnet
3. Radiofrekventna zavojnica
4. Računalo za izračunavanje i pohranu podataka
5. Laser kamera
6. Video nadzor
7. Automatska šprica

Za stvaranje slika putem magnetne rezonancije, ključni su temeljni principi koji zahtijevaju stabilno i uniformno magnetno polje kako bi se uspješno magnetizirao uzorak koji se snima. Osim toga, uključeni su i magnetni gradijenti, zavojnice za prijenos i prihvaćanje signala, te računalni sustav za procesiranje dobivenih podataka. Sve ove komponente su povezane i čine cjeloviti uređaj za slikovni prikaz putem magnetske rezonancije. Magnet je ključni dio ovog

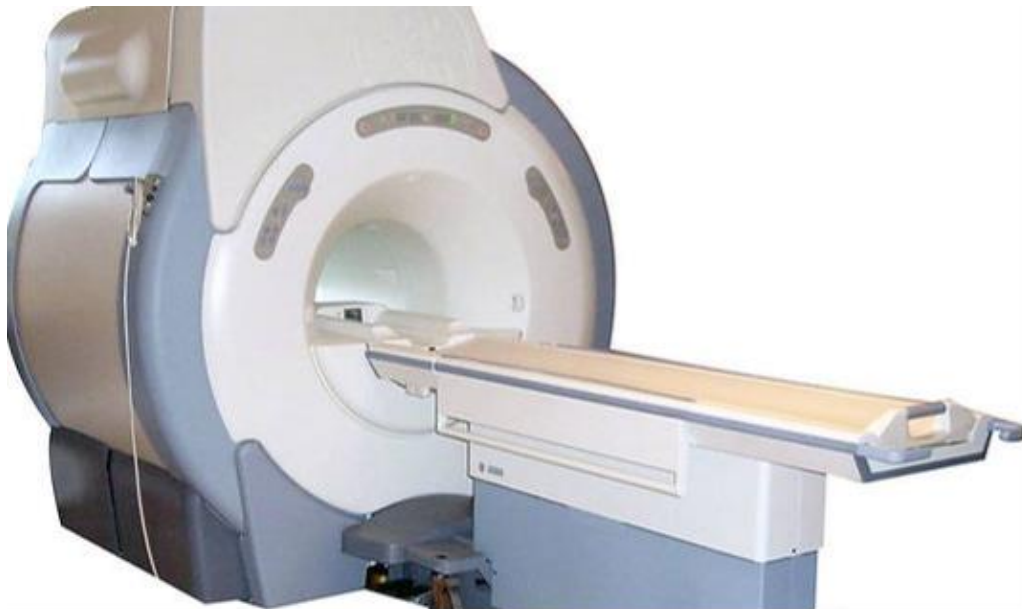uređaja, koji osigurava odgovarajuću jačinu magnetnog polja, uniformnost prostora u kojem se nalazi pacijent kojeg se snima, kao i stabilnost tijekom postupka snimanja (2).

Tijekom pregleda, pacijent se postavlja u tunel ili cijev s magnetskim poljem, primjenom radiovalova uređaj snima signal koji nastaje relaksacijom protona molekule vode. Signali se zatim hvataju sensorima i analiziraju računalom kako bi se stvorila slika organa ili tkiva koje se pregledava (2).

1.1.1. Magnet

Magneti u sustavu MR-a imaju osnovnu funkciju osiguravanja homogenog, stabilnog i konstantnog magnetskog polja, čija jačina se mjeri u Teslima (T). Na temelju jačine magnetskog polja, MR uređaji se dijele na niske (0,1 T - 0,3 T), srednje (0,5 T - 1 T) i visoke snage (1,5 T - 4 T) (2).

Ovisno o tehničkim karakteristikama, MR uređaji se mogu podijeliti na permanente, vodljive i supravodljive magnete. U kliničkoj praksi najčešće se koriste supravodljivi MR uređaji (Slika 1.), supravodljivost se postiže upotrebom navoja izrađenih od slitina titanija, uronjenih u tekući helij čija temperatura je blizu apsolutne nule ($-268\text{ }^{\circ}\text{C}$) (2).



Slika 1. Supravodljivi MR uređaj

(izvor: <https://mateaandrijić.wixsite.com/doctorinthetardis/untitled-c9k8>)

1.1.2. Vrijeme relaksacije T1 i T2

Rezonancija se javlja kada se magnetizirani objekt energizira radiofrekvencijskim valom. Višak energije koji je dodan jezgri tijekom snimanja se rasipa u okolinu. Vrijeme relaksacije T1 ovisi o molekularnom okruženju tkiva i specifično je za svako tkivo. Kada je jezgra izložena radiofrekvencijskom podražaju, emitira radiofrekvencijski signal. Trajanje signala ovisi o vremenu provedenom jezgrama u koherentnoj fazi. Ova vremenska konstanta, koja je različita za svako tkivo, naziva se vrijeme relaksacije T2. Karakteristike T2 također ovise o molekularnom okruženju, odnosno gustoći jezgara. Promjene u patološkom tkivu mogu rezultirati promjenom vremena relaksacije. Vremena relaksacije T1 i T2 utječu na jačinu i trajanje radiofrekvencijskog signala, a navedene promjene će rezultirati razlikovanjem između zdravog i patološkog tkiva na slikama (2).

Područja s vrlo niskim sadržajem vodika, poput područja s zrakom ili kalcijem, uvijek daju vrlo slabe ili nikakve signale te izgledaju tamno na MR slikama. S druge strane, voda ili druge tekućine s visokim sadržajem vodika mogu se prikazati kao tamne ili svijetle na slikama, ovisno o tome jesu li slike ponderirane prema T1 ili T2 vremenskim konstantama. Također je moguće suzbijanje signala masnoće, što rezultira svijetlim područjima na T2-ponderiranim slikama koja predstavljaju samo vodu. Promjena osnovnih vrijednosti vremena relaksacije T1 i T2 čini osnovu za pojačavanje signala putem paramagnetskih kontrastnih sredstava u magnetnoj rezonanciji (3).

2. CILJ RADA

Glavni cilj ovog rada je da se izvrši klasifikacija već poznatih kontrastnih sredstava za magnetsku rezonancu (MR) i provede rasprava o njihovoj primjeni, strukturi, mehanizmima djelovanja, biodistribuciji i toksičnosti.

3. RASPRAVA

3.1. KONTRASTNA SREDSTVA KOD MR-a

U cilju povećanja kontrastne razlike između normalnih i abnormalnih tkiva, koriste se kontrastna sredstva za magnetsku rezonanciju. Prva studija o njihovom korištenju kod ljudi u kliničkoj MR objavljena je 1981. godine, u kojoj je željezov klorid upotrijebljen kao kontrastno sredstvo u gastrointestinalnom (GI) traktu. 1984. godine, Carr i njegovi kolege prvi su dokazali upotrebu gadolinija kao intravaskularnog dijagnostičkog MR kontrastnog sredstva.(4) Strateška lokalizacija ovih agensa omogućuje regionalnu promjenu svojstava tkiva i rezultira preferencijalnim poboljšanjem. Posebnost MR među dijagnostičkim modalitetima je što koristi više od jednog intrinzičnog svojstva tkiva za snimanje (5).

Klasifikacija kontrastnih sredstava za magnetsku rezonancu (MR) može se provesti na temelju sljedećih karakteristika: magnetska svojstva, kemijski sastav, prisutnost ili odsutnost metalnih atoma, način primjene, utjecaj na sliku magnetske rezonancije i biodistribucija (4).

MR kontrastna sredstva se obično sastoje od kompleksa gadolinijevih iona ili superparamagnetskih čestica magnetita, koja su paramagnetska. Paramagnetska sredstva mogu biti napravljena od lantanidnog metala gadolinija (Gd^{3+}), prijelaznog metala mangana (Mn^{2+}) ili disprozija (Dy^{3+}) i imaju sposobnost otapanja u vodi. Lantanidni ion gadolinija (III) se najčešće koristi kao atom u MR kontrastnim sredstvima zbog svojeg velikog magnetskog momenta i stabilnosti, budući da ima nesparene elektrone koji imaju paramagnetska svojstva. Koncept keliranja je primijenjen kako bi se smanjila toksičnost metalnih iona. Priprema kontrastnih sredstava temeljenih na metalnim ionima često uključuje koncept stvaranja keliranih kompleksa. Kelirani kompleksi značajno smanjuju akutne i kronične toksične nuspojave uzrokovane metalnim ionom i kelatnim agensom, jer se kompleksiranjem povezuju metalni ioni i kelatni agensi (4).

3.2. PARAMAGNETNA KONTRASTNA SREDSTVA

Paramagnetna kontrastna sredstva pojačavaju MR signal u regijama gdje se distribuiraju te se još nazivaju i pozitivnim kontrastnim tvarima.

U in vivo uvjetima, pojačanje u magnetskoj rezonanci postiže se povećanjem intenziteta signala tkiva (SI) uz istovremeno smanjenje vremena uzdužne relaksacije (T1) i vremena transverzalne

relaksacije (T2). Paramagnetski atomi utječu na MR signal putem ovog mehanizma i time poboljšavaju učinkovitost T1 i T2 vremena relaksacije. Iako su T1 i T2 poboljšani zajedno, T1 efekti relaksacije prevladavaju (5).

Većina kontrastnih sredstava u MR-u su kelati gadolinija, koji je element rijetke zemlje, te proizvode povećani signal ("pozitivni kontrast") na T1-ponderiranim slikama. Učinak na T2-ponderiranim slikama obično je zanemariv.

Negativna kontrastna sredstva za MR, kao superparamagnetski željezni oksid (SPIO), nisu široko korištena (5).

Često korišten metalni atom je gadolinijev atom zbog svojeg velikog magnetskog momenta, dugog vremena elektronske relaksacije te velike stabilnosti. Kontrastna sredstva na bazi gadolinija (III) svrstavamo u tri kategorije: sredstva za izvanstaničnu tekućinu (ECF), sredstva za kontrast krvi (BPCA) i sredstva specifična za organe. Nedavna otkrića u povezanosti gadolinija i nefrogene sistemske fibroze kod pacijenata s bubrežnim bolestima potakla je na zabrinutost njegove kliničke upotrebe (4).

Jedan od najranijih primjera kontrastnih sredstava kod MR-a bio je mangan koji je za razliku od lantanida prirodni sastojak stanice. Magnetska rezonancija uz primjenu mangana koristi ione mangana (Mn^{2+}) kao kontrastno sredstvo, a primjena ovog sredstva se uglavnom istražuje na životinjama. Mn^{2+} ulazi u stanice putem kalcijevih kanala, što omogućuje korištenje ove skupine kontrastnih sredstava pri funkcionalnom snimanju mozga. Prethodna istraživanja tehnike MR su pokazala da su ugljični kompleksi, poput nanopločica grafen oksida i nanotraka grafen oksida, vrlo efikasna kontrastna sredstva. Mangan je dokazano toksičan u radnom okruženju zbog udisanja prašine koja ga sadrži. Mozak je organ koji je posebno osjetljiv na njegove visoke koncentracije te može uzrokovati poremećaj nazvan manganizam sličan Parkinsonovim simptomima (4).

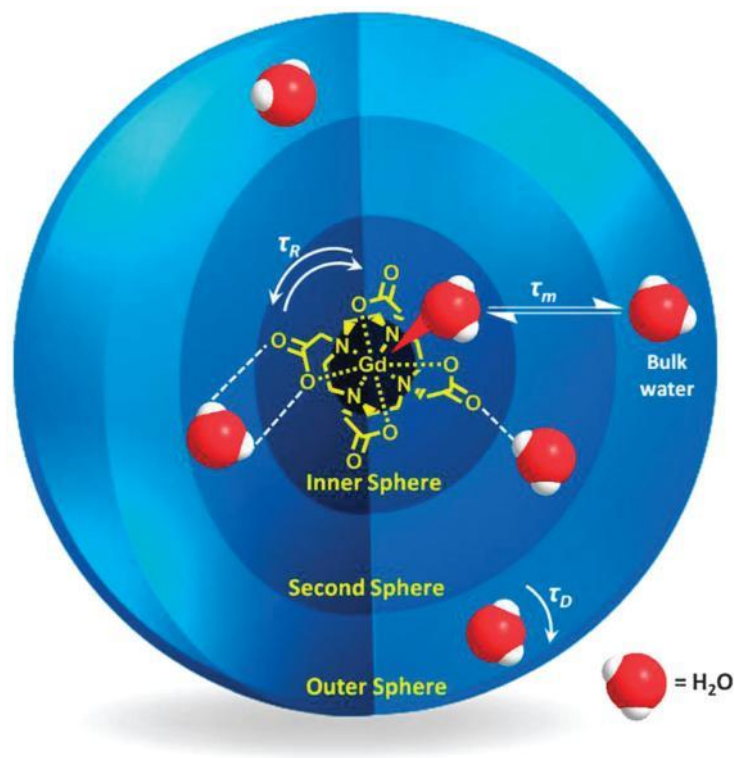
3.2.1. Kontrastna sredstva na bazi gadolinija

Gadolinij (Gd) je mekani srebrnasto-bijeli metal s atomskom masom od 157,25 i atomskim brojem 64. Lantanoidi (ili lantanidi) su skupina metala koja počinje s elementom lantanom (atomski broj 57) i uključuje 14 sljedećih elemenata periodnog sustava s atomskim brojevima od 58 do 71, uključujući gadolinij (Gd). Većina spojeva gadolinija, u ionskom obliku, ima oksidacijsko stanje +3. (isto). Gadolinij u svom trovalentnom ionskom obliku sadrži sedam nesparenih elektrona, što rezultira velikim magnetskim momentom. Iznad temperature od 20

°C, gadolinij je paramagnetski. 1880. godine spektroskopijom minerala gadolinita, Jeana de Marignaca otkrio je gadolinij, kojeg je nazvao po mineralu (6).

Godišnje se ukupno primijeni oko 10 milijuna doza Gd-kelata. Ova široka upotreba temelji se na svojstvima gadolinija i njegovim nesparenim elektronima u obliku Gd(III) kelata, što ih čini posebno korisnim kao kontrastna sredstva na bazi gadolinija (*Gadolinium Based Contrast Agents*, GBCA) (6).

Relaksacija T1 vremena započinje dipolarnim interakcijama protona vode i paramagnetskih vrsta. Interakcije mogu biti u unutarnjoj sferi molekule vode koja je izravno povezana s gadolinijevim centrom, srednjoj sferi koja hidratizira kompleks ili pak vanjskoj sferi koja difundira u blizini kelata što doprinosi stopi relaksacije (7).



Slika 2. Prikaz interakcija sfera molekule vode s gadolinijevim kelatom

(izvor: <https://www.ncbi.nlm.nih.gov/pmc/articles/PMC4477043/>)

Kompleksiranje gadolinija (Gd^{3+}) smanjuje vrijeme opuštanja susjednih protona u magnetskom polju, posebno pri niskim koncentracijama, što rezultira poboljšanom kvalitetom slike, što je važno za diferencijaciju tkiva i dijagnostiku bolesti. Istraživanja na životinjama

pokazala su da je ionizirani gadolinij toksičan i da se za kliničku upotrebu mora vezati kelacijskim ligandom. Ovo je rezultiralo razvoju modernih kontrastnih sredstava za MRI (GBCA) koja sadrže linearne ili makrocikličke organske ligande koji okružuju ione gadolinija i smanjuju njegovu toksičnost (8).

Kelatori koji se koriste za gadolinij u kontrastnim sredstvima zamjenjuju većinu koordiniranih molekula vode, ostavljajući samo jednu vezanu. Preostale molekule vode karakterizira brzina izmjene koja je manja od slobodnog Gd^{3+} iona, što utječe na potrebnu količinu kontrastnih sredstava. Gadolinij (III), tvori komplekse s visokim koordinacijskim brojevima kao i većina lantanidnih iona. Kelatni derivati poput DTPA (dietilentriamin pentaocetna kiselina) i DOTA (tetraazaciklododekan tetraocetna kiselina) koriste se za vezanje gadolinija u kelate s relativno niskom toksičnošću. Kelatni derivati Gd-(DOTA) i Gd-(DTPA) često su korištena magnetska kontrastna sredstva (8).

GBCA se dijele na linearne i makrocikličke agense na temelju oblika organskog liganda. Linearni agensi se dalje dijele na ionske i neionske skupine, uključujući gadopentetat dimeglumin, gadodiamid i gadoversetamid. Makrociklički agensi sadrže organske prstene koji centralno kompleksiraju Gd^{3+} , kao što su gadoterat meglumin, gadobutrol i gadoteridol. Do danas, osam sredstava je odobreno od strane Američke agencije za hranu i lijekove (FDA) za upotrebu u MRI. Američki koledž radiologa dodatno ih kategorizira u skupine I, II i III (Slika 3.). Preporučena doza za ljude je 0,1 mmol/kg (8).

Skupina	Klasifikacija
Grupa I	Gadodiamid, gadopentetat dimeglumin
Grupa II	Gadobenat dimeglumin, gadobutrol, gadoteratna kiselina, gadoteridol
Grupa III	gadoksetat

Slika 3. Klasifikacija kontrastnih sredstava na bazi gadolinija

(izvor: <https://www.ncbi.nlm.nih.gov/pmc/articles/PMC8378745/>)

3.2.1.1. Gadolinij u medicinskim slikama

U mnogim različitim kliničkim okruženjima, dodatne informacije se dobivaju primjenom slika koje imaju pojačan kontrast u usporedbi s slikama bez poboljšanja. To vrijedi

i za organe kao što su mozak, srce, dojke, gornji trbušni organi (jetra, slezena, bubreg, nadbubrežne žlijezde, gušterača), zdjelčni organi (maternica, prostata, mokraćni mjehur, muški i ženski genitalni organi) te za primjenu na cijelom tijelu kao što je vaskularno stablo. Za dodavanje klinički relevantnih informacija, snimanje se provodi ponovljenim skeniranjem tijekom pregleda te tijekom i nakon injekcije, kako bi se dobile vremenski razlučene informacije o biodistribuciji kontrasta. Informacije dobivene skeniranjem mogu se koristiti za prikupljivanje funkcionalnih informacija o tkivima (6).

Pri odabiru kontrastnih sredstava za MR, važno je osigurati da će injekcija vjerojatno dodati klinički relevantne informacije nepoboljšanim slikama uz individualno razmatranje rizika i koristi na temelju trenutnog znanja. Priprema za MR uključuje intravensku injekciju GBCA. Standardna doza za većinu primjena kada se koristi izvanstanično kontrastno sredstvo na bazi Gd je 0,1 mmol/kg tjelesne težine. U posebnim primjenama, koriste se doze do 0,3 mmol/kg. Za te namjene koriste se Gd-kelati s višom molarnom koncentracijom (1 mol Gd/L). Također postoje dva Gd-kelata koji se posebno koriste za snimanje jetre, a to su Gadoksetinska kiselina i Gd-BOPTA. Osim što se izlučuju putem bubrega, ovi kelati također se djelomično preuzimaju u jetri hepatocitima i izlučuju putem bilijarnog sustava. Gadoksetinska kiselina ima molarnu koncentraciju od 0,25 mol/L i ubrizgava se u dozi od 0,025 mmol/kg tjelesne težine. Gd-BOPTA (Gadobenate dimeglumine) karakterizira veća relaksivnost od ostalih izvanstaničnih sredstava, ima molarnu koncentraciju od 0,5 mol/L i ubrizgava se u dozi od 0,1 mmol/kg tjelesne težine. Gd-BOPTA se uglavnom koristi za snimanje jetre, ali zbog svoje visoke relaksivnosti također je korisna za MRI-angiografiju. GBCA se također mogu ubrizgati izravno u određene tjelesne šupljine. Tipična primjena je MR-artrografija, kada se kontrastno sredstvo primjenjuje izravno u zglob (ramena, kuka, koljena, gležnja, lakta, zgloba) kako bi se poboljšala vizualizacija ligamenata i hrskavice. Kod apliciranja u tjelesnu šupljinu, Gd-kelat od 0,5 mmol/mora se razrijediti u omjeru 1:200 s 0,9% fiziološkom otopinom kako bi se postiglo odgovarajuće skraćivanje vremena relaksacije T1 i T2 (6).

3.2.2. Kontrastna sredstva na bazi mangana

Mangan posjeduje velik broj vrtnje, dug elektronski relaksacijski period te labilan prijelaz između različitih oksidacijskih stanja. Sa svojih pet nesparenih elektrona, mangan se smatra jednim od najboljih paramagnetskih metala za MR i ima dva sredstva na bazi mangana (II) koja su prethodno odobrena za kliničku upotrebu: Mn-DPDP (Teslascan), specifičan za jetru, i oralni kontrast koji sadrži mangan (II) klorid (LumenHance). Nažalost, ova sredstva više

nisu u proizvodnji. Općenito, kontrastna sredstva koja koriste mangan mogu se podijeliti u dvije glavne kategorije: sredstva malih molekula i nanočestice ili makromolekularna sredstva. Mangan se uglavnom koristio u obliku kelata kao kontrastno sredstvo za krv. Kao ionski oblik (Mn^{2+}), mangan ima vrlo kratko vrijeme poluraspada u plazmi i nije se smatralo učinkovitim sredstvom za označavanje krvi. Kontrastna sredstva malih molekula često su bila inkapsulirana u liposomima, dok su nanočestice bile čisto anorganske ili su sadržavale organske (i/ili polimerne) komponente. Razvijene su tehnike magnetske rezonance pojačane manganom (MEMRI) koje se koriste za procjenu održivosti tkiva, kao i za pružanje surogatnog markera staničnog priljeva kalcija i tragača neuronskih veza. MEMRI se primjenjuje kako bi se dobila informacija o funkcionalnosti i strukturi tkiva na molekularnoj razini, koristeći mangan kao kontrastno sredstvo. Ove tehnike omogućuju vizualizaciju aktivnosti stanica, kao i promjena u neuronskim vezama. Mangan djeluje kao paramagnetski agens koji se može upiti u stanice i koristiti kao indikator metaboličkih procesa. Također može služiti kao markera za procjenu priljeva kalcija u stanicama, koji je važan pokazatelj funkcionalnosti stanica. MEMRI omogućuje istraživanje mozga, srca, jetre i drugih tkiva, pružajući informacije o njihovoj vitalnosti, povezanosti i funkcioniranju. Ova tehnika ima potencijal za proučavanje bolesti, kao i za praćenje učinaka terapije na tkivo (9).

Kompleksi mangana (II) imaju kratko vrijeme cirkulacije u krvi, dok visoke doze mangana (II) mogu se akumulirati u mozgu, što može rezultirati trovanjem manganom i izazvati promjene u aktivnosti središnjeg živčanog sustava, što dovodi do kognitivnih, psihijatrijskih i motoričkih poremećaja. Iz tog razloga, kompleksi mangana (II) nisu idealni kandidati kao kontrastna sredstva za magnetsku rezonancu. Međutim, nanočestice mangan oksida (*Manganese Oxide Nanoparticles*, MON), koje su se pojavile u posljednjim godinama, pokazale su zanemarivu toksičnost i dobre kontrastne učinke s T1-težinskim MR (MR koji koristi T1 kontrast). Zanimljivo je da MON-ovi mogu reagirati na tumorsko mikrokruženje (TME), kao što su pH, H_2O_2 ili glutation (GSH), kako bi poboljšali slikanje magnetskom rezonancom, ublažili tumorsku hipoksiju i unaprijedili terapijski tretman. Zbog toga su MON-ovi intenzivno proučavani u području kontrastne magnetske rezonance (10).

Ova istraživanja otvaraju mogućnosti za razvoj novih kontrastnih sredstava na bazi MON-ova koja imaju potencijal za poboljšanje dijagnostike i praćenje terapijskog odgovora kod tumora. Važno je napomenuti da MON-ovi nude perspektivu za napredak u području magnetske rezonance, pružajući novu dimenziju u karakterizaciji tumora i terapijskom planiranju (10).

3.3. SUPERPARAMAGNETNA KONTRASTNA SREDSTVA

U magnetskoj rezonanciji (MRI) također se koriste superparamagnetske nanočestice kao kontrastna sredstva. Ove nanočestice su u svom osnovnom stanju bile feromagnetske tvari, ali su izgubile svoj magnetizam zbog male veličine. Magnetizacija nanočestica prati vanjsko magnetsko polje bez histereze, stoga su poznate kao "superparamagnetske" zbog visoke magnetske osjetljivosti. Sastoje se od jezgre željeznog oksida koja je obložena (magnetit, maghemit ili drugi netopivi ferit), a karakterizira ih veliki magnetski moment (11).

Dvije su vrste kontrastnih sredstava željeznog oksida: superparamagnetski željezov oksid (SPIO) i ultramali superparamagnetski željezov oksid (USPIO). SPIO i USPIO se sastoje od nanočestica željeznog oksida koje su suspendirane u tekućini. Kada se primjenjuju tijekom snimanja MR, smanjuju intenzitet T2 signala u tkivima koja apsorbiraju kontrast. SPIO i USPIO su pokazali uspješne rezultate u dijagnostici tumora jetre. Prije nekoliko desetljeća, prvo nanočestično kontrastno sredstvo koje se koristilo za snimanje jetre bilo je SPIO te se i dalje koristi. Odobrena su neka kontrastna sredstva SPIO i USPIO poput Feridex IV, Resovist, Sinerem i Clariscan, ali trenutno nisu dostupna na tržištu, osim oralnog kontrastnog sredstva željeznog oksida Lumirem/GastroMARK. Ova skupina kontrastnih materijala, zbog svojih nano dimenzija i oblika čestica, omogućuje različitu biodistribuciju i primjenu koja se ne može postići s drugim kontrastnim sredstvima. Željezov oksid u obliku nanočestica je čest agens u kliničkoj praksi, ali zbog napretka u nanotehnologiji, druge vrste nanočestica su također dobile veću pozornost kao moguća MR kontrastna sredstva. Novi kontrastni agensi s nanočesticama su razvijeni s poboljšanim sposobnostima kontrasta i drugim funkcijama (4).

Superparamagnetske čestice željeza i platine (SIPP) imaju značajno poboljšana svojstva relaksacije T2 u usporedbi s nanočesticama željeznog oksida. SIPP se inkapsuliraju s fosfolipidima kako bi se stvorile multifunkcionalne SIPP prikrivene imunomicele koje mogu specifično ciljati stanice raka prostate. Iako ovi kontrastni agensi još uvijek nisu proučavani na ljudima, istraživanja su pokazala da su SIPP micle sintetizirane i konjugirane s monoklonskim protutijelom protiv membranskog antigena specifičnog za prostatu. Ovi kompleksi su specifično ciljali stanice raka prostate in vitro, što sugerira da bi SIPP mogli imati potencijal kao specifična kontrastna sredstva za tumore u budućnosti (4).

3.3.1. Kontrastna sredstva s željezovim oksidom

Posljednjih nekoliko desetljeća, značajan fokus istraživanja bio je usmjeren na razvoj novih magnetskih nanomaterijala koji imaju potencijal za poboljšanje dijagnostike i liječenja različitih bolesti. Jedna od najistraživanijih klasa takvih nanomaterijala su nanočestice željeznog oksida (*Magnetic Iron Oxide Nanoparticle*, IONP), koje se koriste kao kontrastna sredstva za magnetsku rezonancu (MRI). IONP su privlačne zbog svojih magnetskih svojstava, posebno superparamagnetizma koji rezultira visokom relaksivnošću signala u MRI snimkama, kao i visoke biokompatibilnosti (12).

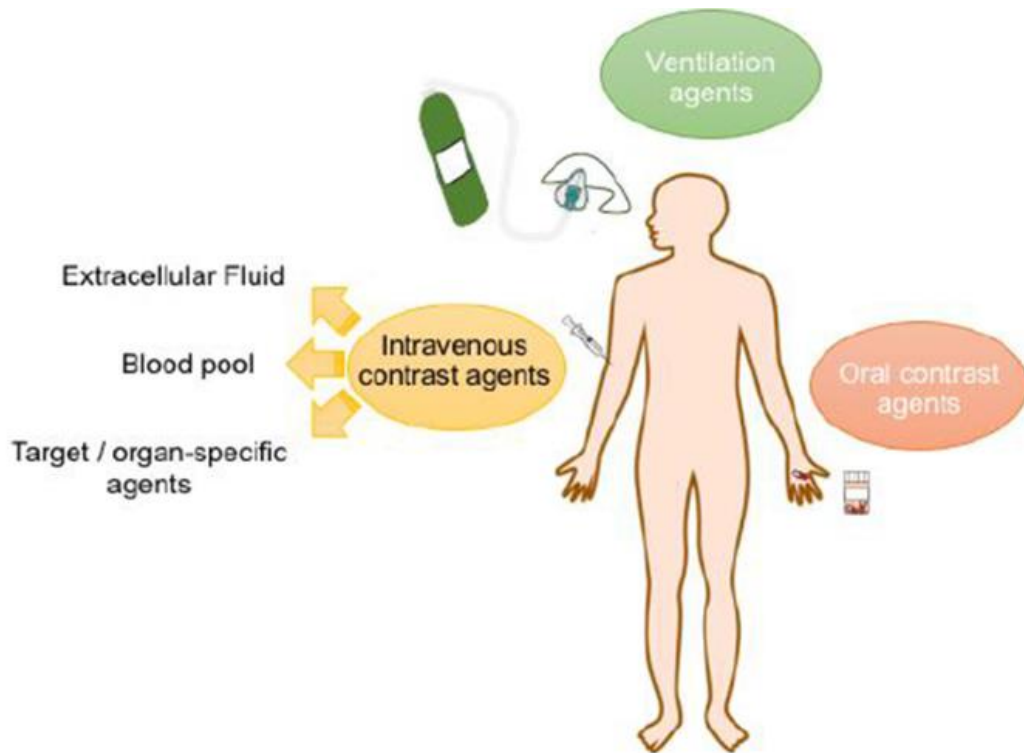
Prvi korak u razvoju IONP uključuje sintezu magnetske jezgre, za koju su predložene različite metode s ciljem precizne kontrole veličine, oblika i magnetskih svojstava. Ova sinteza treba biti izvedena u visoko ponovljivim uvjetima kako bi se zadovoljili zahtjevi za potencijalnu kliničku primjenu ovih nanomaterijala. Nakon toga, magnetske nanočestice trebaju biti funkcionalizirane kako bi bile topive u vodenom mediju, stabilne i biokompatibilne. Dodatna funkcionalizacija može uključivati dodavanje različitih molekula koji omogućuju ciljanje specifičnih tkiva ili stanica. IONP su privukle značajan interes u biomedicinskom području zbog njihovih intrinzičnih magnetskih i biorazgradivih svojstava. Posebno su detaljno istraživane kao kontrastna sredstva T2 za MRI zbog svoje sposobnosti da efikasno skraćuju transversalnu relaksaciju. Važno je napomenuti da IONP pokazuju dugotrajnu cirkulaciju u krvi, nisku toksičnost i fleksibilnu površinsku napetost. Također su se pokazali kao tvari koje se učinkovito eliminiraju iz tijela, prirodnim mehanizmom razgradnje metabolizirajući se u tjelesni hemoglobin. FDA je već odobrila nekoliko vrsta IONP-a kao kontrastnih sredstava za MR (12).

Premazi koji obavijaju anorgansku jezgru USPIO (superparamagnetske nanočestice željeznog oksida) igraju važnu ulogu u stabilnosti in vitro i distribuciji ovih nanočestica in vivo. Ovisno o odabranim polimerima malim organskim molekulama i njihovoj interakciji s jezgrom, sustav će imati različita fizikalno-kemijska svojstva, kao što su konačna veličina, površinski naboj i gustoća premaza. Zahvaljujući svojoj maloj konačnoj veličini i hidrofilnom premazu, USPIO nanočestice općenito mogu izbjeći brzo i masovno preuzimanje od strane makrofaga u sustavu retikuloendotelnog sustava (*Mononuclear phagocyte system*, MPS), posebno u slezeni i jetri. To im omogućuje dugu cirkulaciju u krvotoku nakon intravenske primjene, kao i sposobnost ciljanja makrofaga u dubokim tkivima. Stoga se ovi sustavi mogu koristiti za prikazivanje krvnih bazena gdje će se iskoristiti njihovi učinci na relaksaciju T1 signala. Također su korisni za otkrivanje upalnih ili degenerativnih poremećaja povezanih s infiltracijom makrofaga, prikazujući negativno pojačana svojstva na T2-ponderiranim sekvencama (11).

Istraživanja su usmjerena na razvoj IONP-ova s povoljnim fizikalno-kemijskim svojstvima i ponašanjem u organizmu, s ciljem stvaranja sigurne alternative za kontrastna sredstva temeljena na gadolinijskim kelatima. Postoji mnogo različitih IONP sustava koji se istražuju kao potencijalni T1 kontrastni agensi, ali metode sinteze variraju u velikoj mjeri, a mehanizmi koji upravljaju njihovom performansom uglavnom su nepoznati (13).

3.4. BIODISTRIBUCIJA I PUT PRIMJENE

Postoji tri načina primjene MR kontrastnih sredstava: intravenska primjena, oralna primjena i inhalacija. Način primjene ovisi o specifičnom području koje se želi istražiti. Kada se koristi intravenska primjena, MR kontrastna sredstva mogu se podijeliti u tri kategorije: (a) kontrastna sredstva koja se akumuliraju izvan stanica, (b) kontrastna sredstva koja se vezuju za krvnu plazmu i (c) sredstva specifična za ciljane organe (Slika 4.) (14).



Slika 4. Putevi primjene MR kontrastnih sredstava

(izvor: <https://www.ncbi.nlm.nih.gov/pmc/articles/PMC6516866/>)

3.4.1. Intravenska kontrastna sredstva

Intravenska kontrastna sredstva za MR sastoje se od kelata paramagnetskih iona, kako ionskih tako i neionskih, koji se koriste za poboljšanje vizualizacije tkiva i organa. Ova sredstva se apliciraju intravenski i mogu se akumulirati u jetri, slezeni i limfnim čvorovima. Intravenski agensi su ograničeni na cirkulaciju krvi i mogu se selektivno koncentrirati u specifičnim tumorima (4).

Ionska intravenska kontrastna sredstva su prva koja su se koristila u MRI i sastoje se od kelata paramagnetskih iona kroma (Cr) i gadolinija (Gd) koji su kombinirani s etilendiamintetraoctenom kiselinom (EDTA). Međutim, EDTA je pokazala relativnu nestabilnost i toksičnost u eksperimentima na životinjama. Gd-DTPA (gadopentetna kiselina) je uspješno korištena zbog svoje stabilnosti i pouzdanosti te je postala prvo intravensko kontrastno sredstvo za MRI odobreno za upotrebu kod ljudi (Magnevist; Berlex Laboratories) (4).

Neionska kontrastna sredstva razvijena su paralelno s jodiranim kontrastnim sredstvima koja se koriste u drugim modalitetima slikanja. Ionska kontrastna sredstva mogu izazvati nuspojave zbog svoje hiperosmolarnosti. Nasuprot tome, neionska kontrastna sredstva su relativno hiposmolarna. Gadodiamid (Omniscan; Winthrop Pharmaceuticals) je neionski kompleks koji ima samo dvije petine osmolarnosti Gd-DTPA. Zbog svoje srednje letalne doze od 34 mmol/kg, gadodiamid ima veći omjer sigurnosti u usporedbi s Gd-DOTA i Gd-DTPA. Primjena gadodiamida ne utječe na razine bilirubina u serumu (4).

3.4.1.1 Izvanstanični agensi

Ovi agensi, koji se najčešće koriste kod MR, obično su spojevi male molekulske težine koji se distribuiraju nespecifično u krvi i izvanstaničnom prostoru tijela. Koriste se za prikazivanje tumora, upala i MR angiografiju, kao i za MR artrografiju kod intraartikularne primjene. Agensi koji se raspoređuju unutar izvanstaničnog prostora nazivaju se ECF agensi (intravenski kontrastni agensi). Oni su najdulje korišteni za prikazivanje jetre i dalje su najčešće korišteni i dobro znanstveno istraženi. Svi ECF agensi odobreni za kliničku upotrebu sadrže Gd(III) ione kelirane oktadentatnim poliaminokarboksilatnim ligandom s vodenim ko-ligandom. Primjeri ECF sredstava odobrenih za ljudsku upotrebu su gadoterat meglumin, koji je dostupan pod trgovačkim nazivom (14).

Ovakvi kelati niske molekulske težine, nakon intravenske injekcije, putuju do srca, a zatim sistemskim krvotokom, u izvanstanični prostor. Brzo se eliminiraju iz tijela putem bubrega. ECF agensi su najčešće korištena kontrastna sredstva, koriste se za oslikavanje arterijskih abnormalnosti i otkrivanje promijenjenog endotela tkiva, kao što je poremećena krvno-moždana barijera (14).

3.4.1.2. Agensi vezani za krvnu plazmu

Ova kontrastna sredstva se uglavnom koriste u angiografiji magnetskom rezonancijom. Izvanstanični agensi se koriste uobičajeno, ali vrijeme snimanja mora biti precizno kako bi se uhvatila prva prolazna faza tih agensa kroz arterijski sustav. S druge strane, kontrastna sredstva za krv imaju dulje intravaskularno vrijeme poluraspada, što omogućuje produljenje vremena snimanja izvan kratke arterijske faze prvog prolaza. Mogu se dalje podijeliti na makromolekularna sredstva i sredstva niske molekulske težine. Trenutno se makromolekularni agensi ne koriste klinički (4).

Najvažnije kontrastno sredstvo niske molekulske težine je Gadofosveset trinatrij (Ablavar, bivši Vasovist). To je monomer koji se nekovalentno veže na albumin u ljudskoj plazmi, čime se stvara kontrastno sredstvo (4).

3.4.1.3. Organ specifični i hepatobilijarni agensi

Poseban interes privlače željezni oksidi i liposomi kao potencijalni agensi specifični za organe. Čestice željeznog oksida se unose u stanice retikuloendotelnog sustava putem fagocitoze, što omogućuje pristup jetri, slezeni, limfnim čvorovima i koštanoj srži. Agensi mogu biti pozitivni (T1) ili negativni (T2/T2*) pojačivači, ovisno o veličini čestica, sastavu, koncentraciji i magnetizaciji tkiva, kao i o hardveru opreme i korištenim sekvencama impulsa. Biodistribucija željeznih oksida određena je njihovom veličinom, oblikom, nabojem, hidrofilnošću, kemijskim sastavom i površinskom ovojnicom. Većina spojeva je polidisperzna i polikristalna, dok su aktivno ciljani željezni oksidi često monodisperzni i monokristalni. Za intravensku primjenu, čestice željeznog oksida trebaju biti manje od 50 nm kako bi se izbjeglo zadržavanje u plućima (5).

Paramagnetski ioni mogu biti zarobljeni u vodenom dijelu liposoma ili vezani uz njihove lipidne dvoslojeve. Razvijeni su sofisticiraniji liposomski spojevi, uključujući spin-obilježene fosfolipidne i amfipatske kelatne komplekse. Jetra je primarni organ za razvoj spojeva pasivnog ciljanja (vaskularnog, hepatobilijarnog i retikuloendotelnog). Uz vaskularne strukture, cilj mogu biti hepatociti i retikuloendotelni sustav. U dinamičkim pregledima, vaskularne strukture i visoko vaskularizirane lezije obično se ističu konvencionalnim kontrastnim sredstvima male molekulske težine. Sredstva kao što su Gd-EOB-DTPA i Gd-BOPTA su pozitivni agensi na bazi gadolinija s lipofilnim bočnim skupinama. Gd-EOB-DTPA je specifično sredstvo za jetru, dok je Gd-BOPTA višenamjensko kontrastno sredstvo, pogodno za snimanje jetre. Mn-DPDP

je također pozitivno višenamjensko sredstvo koje preuzimaju hepatociti. Čini se da pojačanje kontrasta proizlazi iz ograničenog oslobađanja iona mangana, a taj učinak je dugotrajan i može se postići niskim dozama od 10 mmol/kg tjelesne težine (5).

Ovi agensi su dizajnirani kako bi poboljšali diferencijaciju i dijagnostiku žarišnih jetrenih lezija. Uključuju gadobenat dimeglumin (Gd-BOPTA, MultiHance) i gadoksetnu kiselinu (Gd-EOB-DTPA, Eovist, Primovist). Gd-BOPTA ima lipofilni dio koji omogućuje unos kroz sinusoidnu i kanalikularnu stranu hepatocita. Unos u jetru je manji od 5% primijenjene doze, što se može primijetiti na odgođenim slikama, gdje je intravaskularna komponenta većinom eliminirana putem bubrega. Stoga, u prvih nekoliko minuta nakon primjene, Gd-BOPTA djeluje kao konvencionalno izvanstanično sredstvo. Međutim, dolazi do izražene i dugotrajne opacifikacije normalnog jetrenog parenhima 40 do 120 minuta nakon primjene, gdje će se žarišne jetrene lezije istaknuti kao hipointenzivne lezije u kontrastu s urednim jetrenim parenhimom (5).

3.4.2. Oralna kontrastna sredstva

Oralna kontrastna sredstva primjenjuju se oralno i koriste se za oslikavanje gastrointestinalnog trakta (GI). Istražena su razna sredstva uključujući Gd(III) i Mn(II) spojeve, SPIO (superparamagnetske željezne oksidne čestice), suspenzije barijevog sulfata, kao i voćne sokove bogate manganom (na primjer, sok od borovnice i ananasa). Ova umjetna oralna kontrastna sredstva se temelje na ionima teških metala kao što su gadolinij (III), mangan (III), mangan (II), bakar (II) i željezo (III). Zrak i glina mogu biti korišteni za smanjenje intenziteta T2 signala.

Kontrastna sredstva na bazi gadolinija, SPIO, kontrastna sredstva s manganom i suspenzije barijevog sulfata se proučavaju kao oralna MR kontrastna sredstva. Oralna primjena MR kontrastnih sredstava s manganom predstavljaju novu neinvazivnu metodu slikanja. Suspenzije barijevog sulfata korištene su kao negativna oralna MRI kontrastna sredstva.

Spomenute tehnike omogućuju detaljno ispitivanje struktura i funkcija gastrointestinalnog trakta te pomažu u dijagnostici bolesti i procjeni terapijskog odgovora. Oralna primjena kontrastnih sredstava omogućuje neinvazivno snimanje GI trakta i olakšava pacijentima dobivanje potrebnih informacija o svom zdravlju (4), (14).

3.4.3 Inhalacijska kontrastna sredstva

Inhalacijska kontrastna sredstva koriste za poboljšanje dijagnostičke vrijednosti magnetske rezonancije pluća. Ova sredstva se inhaliraju kako bi se procijenila ventilacija u plućima i poboljšala vizualizacija plućnih struktura. Aerosoli na bazi gadolinija (III) i plinoviti kisik su paramagnetski agensi koji se nakon inhalacije mogu koristiti za procjenu ventilacije u plućima na temelju njihovog utjecaja na vodljivost plućnog tkiva (T1). Također se koristi izravna detekcija pomoću hiperpolariziranih plinova ^{129}Xe , ^3He i SF_6 (14).

Ove inhalacijske kontrastne tehnike omogućuju detaljno ispitivanje plućne ventilacije i procjenu funkcionalnosti pluća. Korištenje inhalacijskih kontrastnih sredstava pruža neinvazivnu metodu za proučavanje plućnih bolesti i praćenje terapijskog odgovora (14).

3.5. NUSPOJAVE I TOKSIČNOST

Nuspojave radiografskih kontrastnih sredstava variraju od blagog nelagodnog osjećaja, poput svrbeža, do hitnih životno opasnih situacija. Jedna dobro poznata nuspojava povezana s intravenskom ili intraarterijskom primjenom kontrastnih materijala je nefropatija izazvana kontrastom (*Contrast Induced Nephropathy*, CIN). Ostali oblici nuspojave uključuju odgođene alergijske reakcije, anafilaktičke reakcije i kožne reakcije. Prethodna alergijska reakcija na kontrastno sredstvo povećava rizik od razvoja nuspojave na to sredstvo. Korištenje kortikosteroida i difenhidramina prije tretmana može smanjiti mogućnost alergijskih reakcija, uključujući anafilaksiju ili životno ugrožavajuće hitne situacije. Najvažniji štetni učinci kontrastnih sredstava uključuju reakcije preosjetljivosti, disfunkciju štitnjače i nefropatiju izazvanu kontrastom (15).

Blage reakcije preosjetljivosti (učestalost <3%) uključuju trenutne osipe na koži, crvenilo ili urtikariju, svrbež, curenje iz nosa, mučninu, kratko povraćanje i/ili povraćanje, znojenje, kašalj i vrtoglavicu. Umjerene do teške reakcije (incidencija <0,04%) mogu uključivati trajno povraćanje, široko rasprostranjenu urtikariju, glavobolju, oticanje lica, oticanje grkljana, blagi bronhospazam ili otežano disanje, palpitacije, brzi ili spori puls, grčeve u trbuhu, angioedem, grčeve koronarnih arterija, visok ili nizak krvni tlak, potencijalno smrtonosne srčane aritmije (npr. ventrikularnu tahikardiju), očigledan bronhospazam, oticanje grkljana, zatajenje srca, gubitak svijesti, plućni edem, napadaje i nesvjestice. Smrtnost je manja od jednog smrtnog slučaja na 100 000 pacijenata. Od navedenih česte nuspojave, manje od 1 na 10 osoba, uključuju glavobolju i mučninu. Manje česte nuspojave, manje od 1 na 100 osoba, mogu uključivati omaglicu, trnce, promjene u tlaku, povraćanje, proljev, osipe, vrućicu te se mogu prikazati kao abnormalni laboratorijski nalazi pregleda srca, jetre i urina. Rijetke nuspojave, manje od 1 na 1000 osoba, mogu se manifestirati kao ozbiljne alergijske reakcije s posljedicom anafilaktičkog šoka, nesvjestica, drhtanje, poremećaj vida, poremećaj srčane cirkulacije, oticanje, plućni edemi te bol u prsima i mišićima. Intravenskom ili intraarterijskom primjenom radiografskih kontrastnih sredstava, ta sredstva prolaze kroz vaskularni sustav i kapilare te dopijevaju u izvanstanični prostor. Većinom se eliminiraju putem glomerularne filtracije, a zatim se koncentriraju u lumenu tubula putem tubularne reapsorpcije vode, što omogućuje vizualizaciju urinarnog trakta. Korištenje kontrastnog sredstva može uzrokovati disfunkciju bubrega, posebno kod pacijenata s prethodnim oštećenjem bubrega ili dijabetesom (15).

Kada se koriste kontrastna sredstva koja sadrže kelirani gadolinij, kelirani gadolinij treba u potpunosti biti izlučen putem bubrega prije nego što dođe do disocijacije kelata. Poluvrijeme života aplicirane kliničke doze GBCA izvanstaničnog tipa kod zdravih pacijenata iznosi otprilike 90 minuta. Međutim, kod pacijenata s oštećenom funkcijom bubrega, poluvrijeme života može biti produženo, što povećava rizik od zadržavanja nekeliranog gadolinija. Postoji nekoliko relativno rijetkih stanja povezanih s toksičnošću kelata gadolinija, kao nefropatija izazvana kontrastom, gadolinij-vezana bolest taloženja i nefrogena sistemska fibroza (6).

3.5.1. Nefropatija

Jodirana kontrastna sredstva dokazano mogu predstavljati rizik od nefrotoksičnosti u određenim slučajevima. U ranim fazama razvoja GBCA, postojale su mogućnosti da bi GBCA mogla biti zamjena za jodirane spojeve, ali tek nakon što se provedu adekvatna ispitivanja nefrotoksičnosti GBCA. U postupcima magnetske rezonancije, GBCA se primjenjuje u dozama koje su 10-20 puta niže od onih korištenih za jodirana kontrastna sredstva, navedene doze ne uzrokuju nefrotoksičnost ili dovode do minimalne nefrotoksičnosti (6).

Nefrotoksičnost ne nastaje kao posljedica redovite primjene GBCA-a te je samo nekoliko slučajeva o nefropatiji izazvanoj kontrastom povezanoj s primjenom GBCA-a. Međutim, budući da se ovaj nepoželjni događaj može pojaviti u slučajevima kada se GBCA i jodirana kontrastna sredstva primjenjuju u kratkom vremenskom intervalu, smjernice za primjenu su osmišljene kako bi identificirale kliničke rizične čimbenike i upozorile na izbjegavanje primjene GBCA-a i jodiranih kontrastnih sredstava unutar 48 sati jedno nakon drugog, osim ako je to klinički nužno (6).

3.5.2. Nefrogena sistemska fibroza (NSF)

Nefrogena sistemska fibroza (NSF) progresivno je multiorgansko fibrozno stanje uzrokovano izlaganjem pacijenata kontrastnim sredstvima na bazi gadolinija (GBCA). Stanje je primarno karakterizirano zadebljanjem kože i potkožnog tkiva uz sistemske manifestacije. Kliničke značajke mogu sadržati bilo koje fibrozno tkivo u tijelu, unutarne organe kao što su srce, pluća, mišići i jetra. Ovo stanje je klinički vrlo varijabilno, neki pacijenti imaju samo blage posljedice na površini kože dok drugi pacijenti ograničeno kretanje, a rijetko, bolest može biti

smrtonosna. Posebna zabrinutost izražena je kod pacijenata koji već imaju probleme sa zglobovima (16).

NSF nema afiniteta prema spolu, dobi ili rasi. Prijavljeno je kod svih uzrasta. Rizik za razvoj NSF-a ovisi o bubrežnoj funkciji pacijenta i vrsti korištenog GBCA. Količina početne i kumulativne doze GBCA također može povećati rizik. Točna patogeneza je nepoznata, ali većina pretpostavlja da bi se gadolinij mogao odvojiti od svog kelata i postati slobodni Gd. Takav kation ima sposobnost interakcije s tkivnim receptorima, potiče proizvodnju kemokina, profibrotskih citokina i sintezu kolagena, rezultirajući fibrozom tkiva. Ove stanice stimuliraju cirkulirajuće fibroците da se diferenciraju u fibroblaste, koji održavaju profibrotski fenotip i stvaraju povećane količine izvanstaničnog matriksa. Ovaj mehanizam pridonosi razvoju kliničkih manifestacija dermalne i visceralne fibroze. Važno je napomenuti da postoji veći rizik od izlaganja kontrastnim sredstvima na bazi gadolinija (GBCA) kod bolesnika s teškom bubrežnom disfunkcijom u usporedbi s bolesnicima s normalnom bubrežnom funkcijom. U bolesnika s napredovalom bubrežnom bolešću, primijenjeni GBCA ostaje dulje u tijelu nego kod osoba s normalnom bubrežnom funkcijom. Postoji veći rizik od disocijacije gadolinija od njegovog kelata kada se koriste manje stabilni GBCA (16).

Kliničke manifestacije nefrogene sistemske fibroze mogu se pojaviti nakon nekoliko dana ili čak godina od izlaganja GBCA, ali se najčešće javljaju kroz 2-10 tjedana. Rane kliničke manifestacije uključuju svrbež, peckanje, slabost i kožne papule uz edem. Mnogi pacijenti s NSF imaju patologiju povezanu s kalcijem. Traumatska kalcinoza kože pojavljuje se kod pacijenata na dijalizi. Zabilježena je i koštana metaplazija u pozadini NSF-a. Pacijenti mogu primjetiti zadebljanje ili zatezanje kože. Može doći do ukočenosti ruku i kontraktura. Uočeno je da NSF pogotovo s dijalizom uključuje i afekciju poprečno prugaste muskulature. Napredovanje bolesti uzrokuje zadebljanja i hiperpigmentacije kože. Bolest može zahvatiti gornje i donje ekstremitete, napredovajući od distalnog ekstremiteta prema proksimalnom pritom štedeći lice. Drvenasta konzistencija je uobičajena, a ponekad se javljaju papule i čvorići. Zahvaćenost zglobova obično dovodi do invaliditeta i kontraktura. Fibroza također može zahvatiti pluća, duru mater, bubrežne tubule, očnu skleru te srčane i skeletne mišiće. U slučaju zahvaćenosti pluća, posebno dijafragme, stopa smrtnosti se povećava (16).

Specifičan test za točno dijagnosticiranje nefrogene sistemske fibroze još nije otkriven. Dijagnoza se postavlja anamnezom, fizičkim pregledom i isključivanjem drugih diferencijalnih dijagnoza. Zasad nisu otkriveni tretmani koji dokazano liječe nefrogenu sistemsku fibrozu. Ponovno uspostavljanje bubrežne funkcije ključno je za sprječavanje

daljnjeg napredovanja jer se čini da usporava ili zadržava napredovanje. Neka su istraživanja pokazala ograničeno poboljšanje kožnih lezija primjenom intravenskog imunoglobulina, fotofereze i lokalne primjene interferona. Izvantjelesna fotofereza (ECP) pruža najbolji ali izuzetno skup tretman (16).

4. ZAKLJUČAK

U kliničkoj magnetskoj rezonanci neizostavno je korištenje kontrastnih sredstva. Primjena kontrastnih sredstava znatno je unaprijedila otkrivanje i dijagnostiku raka uz pomoć MR. Prvo korišteno kontrastno sredstvo bio je željezni klorid, a diljem svijeta trenutno se koriste sredstva na bazi gadolinija koja detektiraju promjene i nepravilnosti u molekularnom sastavu. Kroz protekla tri desetljeća ispitana su i razvijena mnoga kontrastna sredstva prema kriterijima svog kemijskog sastava, prisutnosti metalnih atoma, načinu primjene, bio distribuciji i učinku na sliku te se trenutno istražuju novija i sigurnija sredstva koja mogu ciljati na specifična mjesta (organe, tumore, upalna tkiva) kako bi se upotrebljavala sredstva s većom specifičnošću prema bolesti.

5. LITERATURA

1. Fućkan I, Magnetska rezonancija, priprema i planiranje pregleda. Zagreb: Tko zna zna d.o.o. ; 2012.
2. Mihanović, F., Janković, S., Radiološki uređaji i oprema u radiologiji, radioterapiji i nuklearnoj medicini. Split: Sveučilište u Splitu, Sveučilišni odjel zdravstvenih studija; 2015.
3. Chabanova E, Larsen L, Løgager VB, Møller JM, Thomsen HS. Anvendelse af MR-skanning. Ugeskrift for Laeger. 2014;176(1):50-54.
4. Xiao YD, Paudel R, Liu J, Ma C, Zhang ZS, Zhou SK. MRI contrast agents: Classification and application (Review). Int J Mol Med. 2016 Nov;38(5):1319-1326. doi: 10.3892/ijmm.2016.2744. Epub 2016 Sep 21. PMID: 27666161.
5. Ibrahim MA, Hazhirkarzar B, Dublin AB. Gadolinium Magnetic Resonance Imaging. 2022 Jul 4. In: StatPearls [Internet]. Treasure Island (FL): StatPearls Publishing; 2023 Jan-. PMID: 29494094.
6. Blomqvist L, Nordberg GF, Nurchi VM, Aaseth JO. Gadolinium in Medical Imaging- Usefulness, Toxic Reactions and Possible Countermeasures-A Review. Biomolecules. 2022 May 24;12(6):742. doi: 10.3390/biom12060742. PMID: 35740867; PMCID: PMC9221011.
7. <https://radiopaedia.org/articles/gadolinium-contrast-agents>
8. Do C, DeAgüero J, Brearley A, Trejo X, Howard T, Escobar GP, Wagner B. Gadolinium-Based Contrast Agent Use, Their Safety, and Practice Evolution. Kidney360. 2020 Jun;1(6):561-568. doi: 10.34067/kid.0000272019. Epub 2020 Jun 25. PMID: 34423308; PMCID: PMC8378745.
9. Pan D, Caruthers SD, Senpan A, Schmieder AH, Wickline SA, Lanza GM. Revisiting an old friend: manganese-based MRI contrast agents. Wiley Interdiscip Rev Nanomed Nanobiotechnol. 2011 Mar-Apr;3(2):162-73. doi: 10.1002/wnan.116. Epub 2010 Sep 21. PMID: 20860051; PMCID: PMC3157601.
10. Cai X, Zhu Q, Zeng Y, Zeng Q, Chen X, Zhan Y. Manganese Oxide Nanoparticles As MRI Contrast Agents In Tumor Multimodal Imaging And Therapy. Int J Nanomedicine. 2019 Oct 21;14:8321-8344. doi: 10.2147/IJN.S218085. PMID: 31695370; PMCID: PMC6814316.
11. Di Marco M, Sadun C, Port M, Guilbert I, Couvreur P, Dubernet C. Physicochemical characterization of ultras-small superparamagnetic iron oxide particles (USPIO) for

- biomedical application as MRI contrast agents. *Int J Nanomedicine*. 2007;2(4):609-22. PMID: 18203428; PMCID: PMC2676801.
12. Avasthi A, Caro C, Pozo-Torres E, Leal MP, García-Martín ML. Magnetic Nanoparticles as MRI Contrast Agents. *Top Curr Chem (Cham)*. 2020 May 7;378(3):40. doi: 10.1007/s41061-020-00302-w. Erratum in: *Top Curr Chem (Cham)*. 2021 Jun 14;379(4):30. PMID: 32382832; PMCID: PMC8203530.
 13. Jeon M, Halbert MV, Stephen ZR, Zhang M. Iron Oxide Nanoparticles as T₁ Contrast Agents for Magnetic Resonance Imaging: Fundamentals, Challenges, Applications, and Prospectives. *Adv Mater*. 2021 Jun;33(23):e1906539. doi: 10.1002/adma.201906539. Epub 2020 Jun 4. PMID: 32495404; PMCID: PMC8022883.
 14. Wahsner J, Gale EM, Rodríguez-Rodríguez A, Caravan P. Chemistry of MRI Contrast Agents: Current Challenges and New Frontiers. *Chem Rev*. 2019 Jan 23;119(2):957-1057. doi: 10.1021/acs.chemrev.8b00363. Epub 2018 Oct 16. PMID: 30350585; PMCID: PMC6516866.
 15. Andreucci M, Solomon R, Tasanarong A. Side effects of radiographic contrast media: pathogenesis, risk factors, and prevention. *Biomed Res Int*. 2014;2014:741018. doi: 10.1155/2014/741018. Epub 2014 May 11. PMID: 24895606; PMCID: PMC4034507.
 16. Shamam YM, De Jesus O. Nephrogenic Systemic Fibrosis. 2023 Feb 12. In: *StatPearls [Internet]*. Treasure Island (FL): StatPearls Publishing; 2023 Jan-. PMID: 33620831.

6. ŽIVOTOPIS

OSOBNI PODACI

Ime i prezime: Maria Božić

Datum i mjesto rođenja: 17. lipnja, 2001.god., Split

Državljanstvo: Hrvatsko

Adresa: Prljuge 23, Dubrava kod Šibenika

Mobitel: 092/ 188 – 7313

E-mail: bozicmaria6@gmail.com

Obrazovanje i osposobljavanje:

2007. – 2015. Osnovna škola Mertojak, Split

2015. – 2019. Zdravstvena škola, Split

Smjer: Zdravstveno – laboratorijski tehničar

2020. – 2023. Sveučilišni odjel zdravstvenih studija, Split

Smjer: Radiološka tehnologija

Vještine:

Strani jezici: Engleski (aktivno), Španjolski (aktivno), Njemački (pasivno)

Rad na računalu: Poznavanje i korištenje MS Office paketa