

# Zdravstvena njega djeteta s Rasmussenovim encefalitisom

---

**Begić, Pavka**

**Undergraduate thesis / Završni rad**

**2023**

*Degree Grantor / Ustanova koja je dodijelila akademski / stručni stupanj:* **University of Split / Sveučilište u Splitu**

*Permanent link / Trajna poveznica:* <https://um.nsk.hr/um:nbn:hr:176:914392>

*Rights / Prava:* [In copyright](#) / [Zaštićeno autorskim pravom.](#)

*Download date / Datum preuzimanja:* **2025-01-27**

*Repository / Repozitorij:*



Sveučilišni odjel zdravstvenih studija  
SVEUČILIŠTE U SPLITU

[Repository of the University Department for Health Studies, University of Split](#)



UNIVERSITY OF SPLIT



SVEUČILIŠTE U SPLITU  
Podružnica  
SVEUČILIŠNI ODJEL ZDRAVSTVENIH STUDIJA  
PRIJEDIPLOMSKI SVEUČILIŠNI STUDIJ  
SESTRINSTVO

**Pavka Begić**

**ZDRAVSTVENA NJEGA DJETETA S RASMUSSENOVIM  
ENCEFALITISOM – PRIKAZ SLUČAJA**

**Završni rad**

Split, 2023.

SVEUČILIŠTE U SPLITU  
Podružnica  
SVEUČILIŠNI ODJEL ZDRAVSTVENIH STUDIJA  
PRIJEDIPLOMSKI SVEUČILIŠNI STUDIJ  
SESTRINSTVO

**PAVKA BEGIĆ**

**ZDRAVSTVENA NJEGA DJETETA S RASMUSSENOVIM  
ENCEFALITISOM - PRIKAZ SLUČAJA  
NURSING CARE OF A CHILD WITH RASMUSSEN'S  
ENCEPHALITIS - CASE REPORT**

**Završni rad / Bachelor's Thesis**

Mentor:

**Rahela Orlandini, mag. med. techn.**

Split, 2023.

Veliko hvala mojoj mentorici Raheli Orlandini, mag. med. techn. za razumijevanje, potporu i stručnu pomoć prilikom pisanja završnog rada.

Hvala članovima obitelji na toleriranju mojih obveza, prijateljicama koje su mi bile podrška na ovom putu i kolegicama s kojim sam dijelila studentske dane.

Na kraju najveće hvala onima koji su najzaslužniji za moj uspjeh, suprugu i sinovima. Njima dugujem puno više od obične ljudske zahvale, oni su smisao i motiv za sva moja postignuća!

## TEMELJNA DOKUMENTACIJSKA KARTICA

ZAVRŠNI RAD

Sveučilište u Splitu  
Sveučilišni odjel zdravstvenih studija  
Prijediplomski sveučilišni studij sestrinstvo

**Zdravstveno područje:** biomedicina i zdravstvo  
**Znanstveno polje:** kliničke medicinske znanosti

**Mentor:** Rahela Orlandini, mag. med. techn.

### ZDRAVSTVENA NJEGA DJETETA S RASMUSSENOVIM ENCEFALITISOM - PRIKAZ SLUČAJA

Pavka Begić

#### Sažetak:

**Uvod:** Rasmussenov encefalitis (drugog naziva Rasmussenov sindrom) označava autoimunu upalu moždanog parenhima koja za posljedicu ima niz neuroloških ispada. Jedan od najznačajnijih je parcijalna ili generalizirana epilepsija rezistentna na primjenu oralnih antiepileptika, hemipareza i afazija.

**Cilj rada:** Cilj ovog završnog rada je opisati sestrinsku skrb djeteta oboljelog od Rasmussenovog encefalitisa kroz prikaz slučaja.

**Prikaz slučaja:** U svijetu se godišnje dijagnosticira 200 -500 slučajeva Rasmussenovog encefalitisa a jedan od njih je dijagnosticiran 2020. godine u KBC-u Split 8-godišnjoj djevojčica N.N. Prvi simptomi prisutni kod djevojčice bili su motorički deficit desne ruke, odstupanje u grafomotorici, pamćenju i govoru. Dijagnostički postupci su potvrdili dijagnozu te je djevojčica provela 40 dana na bolničkom liječenju tijekom kojeg su provedeni terapijski i rehabilitacijski postupci.

**Zaključak:** Rasmussenov encefalitis je rijetka neurološka bolest kroničnog tijeka koja se manifestira epileptičkim napadajima, gubitkom motoričkih funkcija i promjenama u ponašanju. Sestrinska skrb za dijete oboljelo od Rasmussenovog encefalitisa zahtijeva stručnost, osjetljivost i predanost. Ona je važan faktor u tijeku liječenja te samim time utječe i na povoljnost prognoze bolesti.

**Ključne riječi:** Autoimuni encefalitis, Rasmussenov encefalitis, zdravstvena njega djeteta

**Rad sadrži:** 41 stranicu, 2 slike, 8 tablica i 35 literaturne reference

**Jezik izvornika:** hrvatski

## BASIC DOCUMENTATION CARD

BACHELOR'S THESIS

University of Split  
University Department for Health Studies  
Bachelor of Nursing

**Scientific area:** Biomedicine and health  
**Scientific field:** Clinical medical sciences

**Supervisor:** Rahela Orlandini, mag. med. techn.

### NURSING CARE OF A CHILD WITH RASMUSSEN'S ENCEPHALITIS - CASE REPORT

Pavka Begić

#### Summary:

**Introduction:** Rasmussen's encephalitis (also known as Rasmussen's syndrome) is an autoimmune inflammation of the brain parenchyma that leads to a series of neurological manifestations. The most important of these include partial or generalized epilepsy that does not respond to oral antiepileptic drugs, hemiparesis and aphasia.

**Aim:** The aim of this bachelor thesis is to describe the nursing care of a child suffering from Rasmussen's encephalitis on the basis of a case report.

**Case report:** Of the 200 to 500 cases of Rasmussen's encephalitis diagnosed worldwide in a year, one case was diagnosed in an 8-year-old girl at Split University hospital in 2020. Her first symptom was a motor deficit of the right hand, a graphomotor, speech and memory disorder. Diagnostics confirmed the diagnosis of Rasmussen's encephalitis and the girl was hospitalized to the Split University hospital for 40 days of therapy and rehabilitation.

**Conclusion:** Rasmussen's encephalitis is a rare neurological disease with a chronic course characterized by epileptic seizures, loss of motor function and behavioural changes. The nursing care of a child suffering from Rasmussen's encephalitis requires specialist knowledge, sensitivity and commitment. It is an important factor in the course of treatment.

**Keywords:** autoimmune encephalitis, Rasmussen's encephalitis, nursing care of children

**Thesis contains:** 41 pages, 2 pictures, 8 tables and 35 references

**Original in:** Croatian

# Sadržaj

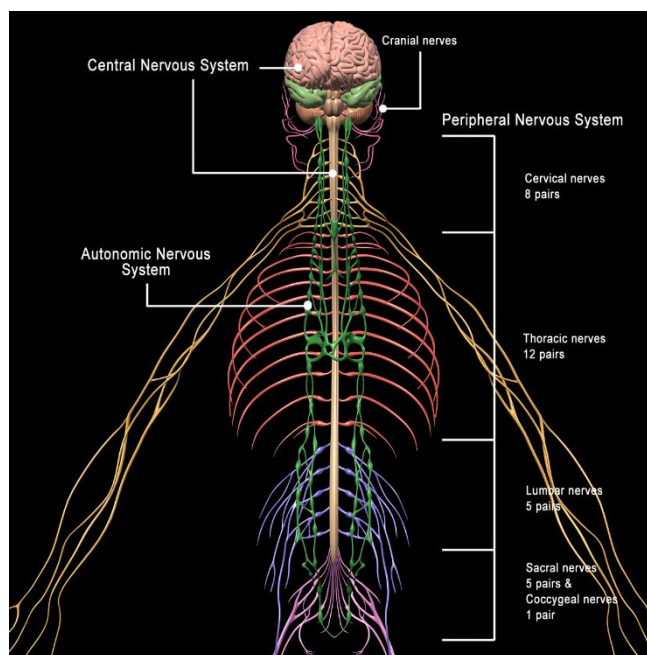
<b>1. UVOD</b> .....	<b>1</b>
1.1. ANATOMIJA ŽIVČANOGA SUSTAVA ČOVJEKA .....	1
1.1.1. Središnji živčani sustav .....	2
1.1.2. Periferni živčani sustav .....	2
1.2. BOLESTI SREDIŠNJEG ŽIVČANOG SUSTAVA .....	4
1.2.1. Autoimune bolesti .....	4
1.3. ENCEFALITIS .....	5
1.4. RASMUSSENOV ENCEFALITIS .....	6
1.5. DIJAGNOSTIČKA OBRADA BOLESTI SREDIŠNJEG ŽIVČANOG SUSTAVA ...	8
1.5.1. Elektroencefalografija (EEG) .....	9
1.5.2. Lumbalna punkcija .....	10
1.5.3. Magnetska rezonanca (MR) .....	12
1.5.4. Magnetska angiografija (MRA) .....	13
1.5.5. Kompjutorizirana tomografija (CT) .....	13
1.5.6. Pozitronska emisijska tomografija / kompjutorizirana tomografija (PET/CT) ...	14
1.6. TERAPIJSKI POSTUPCI KOD BOLESTI SREDIŠNJEG ŽIVČANOG SUSTAVA	14
1.6.1. Kortikosteroidi .....	15
1.6.2. Plazmafereza .....	15
1.6.3. Intravenski imunoglobulini (IVIG) .....	17
1.7. SESTRINSKA SKRB .....	19
<b>2. CILJ RADA</b> .....	<b>20</b>
<b>3. RASPRAVA</b> .....	<b>21</b>
3.1. ANAMNESTIČKI PODACI DJETETA .....	22
3.2. ZDRAVSTVENA NJEGA DJETETA PRI PRIJEMU U BOLNICU .....	23
3.3. ZDRAVSTVENA NJEGA DJETETA U BOLNICI .....	28
3.4. OTPUST DJETETA IZ BOLNICE .....	35
<b>4. ZAKLJUČAK</b> .....	<b>37</b>
<b>5. LITERATURA</b> .....	<b>38</b>
<b>6. ŽIVOTOPIS</b> .....	<b>41</b>

# 1. UVOD

Rasmussenov encefalitis (drugog naziva Rasmussenov sindrom) označava autoimunu upalu moždanog parenhima koja za posljedicu ima niz neuroloških ispada. Jedan od najznačajnijih je parcijalna ili generalizirana epilepsija rezistentna na primjenu oralnih antiepileptika, hemipareza i afazija. Theodore Rasmussen, kanadski neurokirurg specijaliziran za kirurško liječenje epilepsije i kolege sa neurološkog instituta u Montrealu, 1958. godine su uočili povezanost između specifičnih epileptičkih napadaja u pedijatrijskoj populaciji s kroničnim upalnim procesom mozga (1).

## 1.1. ANATOMIJA ŽIVČANOGA SUSTAVA ČOVJEKA

Živčani sustav čovjeka se sastoji od središnjeg i perifernog živčanog sustava. Središnji živčani sustav označava mozak i leđnu moždinu dok pojam periferni živčani sustav uključuje živce koji izlaze iz mozga i leđne moždine do svih ostalih dijelova tijela te se putem njih prenose živčani impulsi potrebni za sve motoričke i fiziološke funkcije (2).



**Slika 1.** Prikaz živčanog sustava čovjeka

Izvor: [https://motioncow.com/wp-content/uploads/2017/11/Nervous\\_System\\_C.jpg](https://motioncow.com/wp-content/uploads/2017/11/Nervous_System_C.jpg)



### **1.1.1. Središnji živčani sustav**

Središnji živčani sustav se sastoji od mozga i leđne moždine (2).

Unatoč provedenim brojnim istraživanjima i proučavanjima, mozak je i dalje velika nepoznanica liječnicima i znanstvenicima. Ono što zasigurno znamo o njemu je da se nalazi u lubanji, zaštićen je moždanim ovojnicama koje se nazivaju meningealne ovojnice te je okružen cerebrospinalnom tekućinom koja se naziva likvor. Dijeli se na veliki mozak, mali mozak i produženu moždinu. Građen je od sive tvari (neurona) koja sačinjava koru mozga i bijele tvari (glija stanica) koje su smještene u srži. On upravlja svim motoričkim, fiziološkim funkcijama čovjeka te emocijama i izražajima. U njemu se procesuiraju informacije iz cijelog tijela, šalju se povratni impulsi i koordiniraju aktivnosti. Mozak upravlja našim mislima, emocijama, kao i esencijalnim životnim funkcijama kao što su disanje, srčani ritam i temperatura tijela. Prema funkcijama koje obavlja, podijeljen je na četiri režnja: temporalni, okcipitalni, parijetalni i frontalni te na dvije hemisfere: lijevu i desnu. Temporalni režanj je zadužen za dugoročno pamćenje i sposobnost usvajanja stranih jezika, u njemu se procesuiraju senzorne informacije i emocionalne funkcije. U okcipitalnom režnju se nalazi centar za vid. Parijetalni režanj zaprima podražaje dodira kože dok je frontalni režanj zadužen za kratkoročno pamćenje, motivaciju, koncentraciju i planiranje (2).

Leđna moždina je dio središnjeg živčanog sustava smještena u kralježnici, između kralježaka. Funkcija leđne moždine je prenošenje motornih zadataka iz mozga do perifernog živčanog sustava. Leđna moždina je, kao i mozak, zaštićena kostima tj. kralješcima, ovojnicama i cerebrospinalnom tekućinom, likvorom (3).

### **1.1.2. Periferni živčani sustav**

Periferni živčani sustav označava dio živčanog sustava koji je smješten izvan mozga i leđne moždine. Kao što mu i naziv govori, smješten je na periferiji ljudskog tijela i proteže se do najudaljenijih organa i ekstremiteta. Sastoji se od živaca koji izlaze iz mozga i leđne moždine. Osnovna građa živaca su snopovi živčanih stanica. Funkcija

živaca je prenošenje podražaja iz mozga i u mozak te je u koordinaciji s mozgom koji procesuirao podražaj i šalje odgovor na isti (4).

Živci se dijele ovisno o lokaciji iz koje izlaze. Oni koji izlaze iz mozga se nazivaju kranijalni živci a iz leđne moždine spinalni. Kranijalnih ili mozgovnih živaca ima 12 parova dok spinalnih ukupno ima 31 par (4).

Kranijalni živci su:

- I. - njušni živci - (lat. *nervi olfactorii*)
- II. - vidni živac - (lat. *nervus opticus*)
- III. - okulomotorni živac - (lat. *nervus oculomotorius*)
- IV. - trohlearni živac - (lat. *nervus trochlearis*)
- V. - trigeminalni živac - (lat. *nervus trigeminus*)
- VI. - živac odmicač - (lat. *nervus abducens*)
- VII. - lični živac - (lat. *nervus facialis*)
- VIII. - vestibulokohlearni živac - (lat. *nervus vestibulocochlearis*)
- IX. - jezičnoždrijelni živac - (lat. *nervus glossopharyngeus*)
- X. - lutajući živac - (lat. *nervus vagus*)
- XI. - pridodani živac - (lat. *nervus accessorius*)
- XII. - podjezični živac - (lat. *nervus hypoglossus*) (5)

Većina kranijalnih živaca inervira glavu, lice i vrat osim desetog kranijalnog živca, *nervusa vagusa*, koji je ujedno i najduži živac u ljudskom tijelu. On nosi živčane podražaje do srca, pluća i probavnog sustava (5).

Spinalni ili moždinski živci izlaze iz leđne moždine u parovima te ih ukupno ima 31 par. Podijeljeni su prema mjestu odakle izlaze:

- Vratni živci - 8 parova (od kralješka C1 do C8)
- Prsni živci - 12 parova ( od kralješka T1 do T12)
- Slabinski živci - 5 parova (od kralješka L1 do L5)
- Križni živci - 5 parova ( od kralješka S1 do S5)
- Trtični živac - 1 par (izlazi iz trtičnog dijela) (6).

## **1.2. BOLESTI SREDIŠNJEG ŽIVČANOG SUSTAVA**

Bolesti središnjeg živčanog sustava (SŽS) možemo podijeliti na: traumatske, infektivne, autoimune, neurodegenerativne, neurorazvojne, mentalne bolesti te tumorske procese i vaskularne malformacije kojim pripada i akutna ishemija mozga (moždani udar). U literaturi se kao podskupina bolesti SŽS-a navode i epilepsije koje postoje kao zasebne dijagnoze ali i kao neki od simptoma gore navedenih stanja (7).

Za dijagnosticiranje bolesti SŽS-a najčešće je potrebna opsežna obrada jer većina simptoma je zajednička svim vrstama bolesti mozga te se rijetko javi specifični simptom (8).

### **1.2.1. Autoimune bolesti**

Autoimune bolesti označavaju bolesti i stanja kod kojih imunološki sustav čovjeka vlastite, zdrave stanice i tkiva prepoznaje kao loše te na njih razvija antitijela izazivajući upalne procese (9).

Najčešće autoimune bolesti SŽS-a su:

- multipla skleroza
- mijastenija gravis
- autoimune epilepsije
- autoimuni encefalitis
- optički neuritis
- vaskulitis središnjeg živčanog sustava (8).

Simptomi autoimunih bolesti mozga mogu biti: slabljenje vida, dvoslike, umor, konvulzivni napadaji, poteškoće sa spavanjem i učenjem, gubitak snage u rukama ili nogama, otežan govor. Za bolje ishode liječenja potrebno je na vrijeme postaviti dijagnozu i započeti s liječenjem. Bez obzira koji sustav ljudskog organizma je zahvaćen autoimunom bolešću, liječenje i terapija predstavlja veliki izazov za liječnike. Za većinu nema specifičnog lijeka nego se provode postupci imunosupresije i simptomatske terapije (9).

Dijagnostički postupci kod autoimunih bolesti središnjeg živčanog sustava uključuju:

- opsežnu analizu krvi
- elektroencefalografiju ( EEG)
- lumbalnu punkciju
- magnetsku rezonancu (MR)
- kompjutoriziranu tomografiju (CT)
- pozitronsku emisijsku tomografiju s kompjuterskom tomografijom (PET/CT)

(9).

### **1.3. ENCEFALITIS**

Encefalitis označava upalu moždanog parenhima. Jedno je od akutnih hitnih stanja u neurologiji koje može dovesti do trajnih oštećenja ili čak i smrtnog ishoda (10). Prema uzroku nastanka encefalitisa se dijele na:

- virusne,
- bakterijske,
- encefalitis nastao nakon ugriza insekta,
- autoimune,
- encefalitise nepoznatog uzroka (10).

Bez obzira na uzrok encefalitisa, simptomi su kod većine jednaki. Najčešći simptomi upale parenhima mozga su:

- poremećaja stanja svijesti,
- halucinacija,
- problemi s pamćenjem,
- problemi s govorom,
- djelomična ili potpuna paraliza/pareza,
- glavobolja,
- ataksije (10).

Kod djece simptomi mogu biti drukčiji nego kod odraslih osoba. Uz već navedene simptome javljaju se još i:

- povišena tjelesna temperatura,

- mučnina i povraćanje,
- psihomotorni nemir,
- rigidnost muskulature,
- gubitak apetita (10).

Dijagnostičkom obradom potrebno je u što kraćem vremenu utvrditi uzročnika kako bi se krenulo s adekvatnom terapijom te smanjila mogućnost od nastanka trajnih oštećenja. Najizazovnije dijagnoze za liječenje je encefalitis koji je nastao djelovanjem imunološkog sustava, drugim nazivom autoimuni encefalitis. Za dijagnosticiranje encefalitisa najbitnija pretraga je lumbalna punkcija kojom se uzima uzorak cerebrospinalne tekućine i šalje na daljnju obradu. Ukoliko se radi o autoimunom encefalitisu, u likvoru će biti pronađena specifična antitijela. Rezultate analize likvora treba analizirati uzimajući u obzir i rezultate slikovnih radioloških pretraga (10).

Neki od vrsta autoimunih encefalitisa su anti NDMAR encefalitis te Rasmussenov encefalitis (10).

#### **1.4. RASMUSSENOV ENCEFALITIS**

Rasmussenov encefalitis je jedan od rijetkih autoimunih encefalitisa kod kojeg kronični upalni proces zahvaća samo jednu hemisferu mozga (11). Karakterizira ga epilepsija otporna na lijekove i kronično neurološko i kognitivno pogoršanje. Rana dijagnoza Rasmussenovog encefalitisa od velike je važnosti kako bi smanjili rizik od mogućih trajnih oštećenja. Zbog svojih simptoma koji su zajednički većini neuroloških oboljenja te zbog nepostojanja specifičnog markera za postavljanje dijagnoze, rano postavljanje je često nemoguće. Rasmussenov encefalitis se u većini slučajeva javlja u ranom djetinjstvu ili adolescenciji, najčešće u dobi od 6 godina kod prethodno zdrave djece. Kod većine djece, prvi simptom je generalizirani ili parcijalni epileptički napadaj, u nekim slučajevima čak i epileptički status. Rijetko prvi simptomi budu samo diskretna hemipareza koja kasnije progradira kako prolazi vrijeme. Nažalost, tijekom bolesti je kroničan i dolazi do progresije kognitivnih moždanih funkcija i govora što rezultira trajnim invaliditetom. Ponovni epileptički napadaji te učestalost istih se ne mogu spriječiti primjenom lijekova iz skupine antiepileptika jer nemaju učinka na njih. Posljednja linija

liječenja je kirurško odstranjenje zahvaćene hemisfere mozga koja epileptičke napadaje prekida ali izaziva veliki neurološki deficit (11).

Etiologija nastanka Rasmussenovog encefalitisa još uvijek nije u potpunosti otkrivena. Poznato je da se imunološki sustav aktivirao i napada zdrave stanice organizma ali nije poznat inicijalni uzročnik koji ga je aktivirao. U obzir dolazi preboljena virusna bolest koja je bila okidač ali ta pretpostavka nije dokazana (12). Iznimna rijetkost bolesti i dalje predstavlja problem za otkrivanje uzroka pojave Rasmussenovog encefalitisa i njegovom liječenju. Prema podacima *UCLA (University of California, Los Angeles; Sveučilište Kalifornija, Los Angeles)* točnije Sveučilišnog bolničkog centra navedene regije, godišnje se prijavi jedan ili dva slučaja dokazanog Rasmussenovog encefalitisa u pedijatrijskoj populaciji. To je nedovoljan broj ispitanika kako bi se provele istraživačke studije i otkrile neke nove spoznaje o dijagnozi (13). Kako bi se ipak mogla provesti neka istraživanja, na odjelu za neurokirurgiju Sveučilišnog bolničkog centra *UCLA* osnovala se internacionalna banka tkiva koja su uzeta biopsijom pacijenata oboljelih od Rasmussenovog encefalitisa (13).

U liječenju i rehabilitaciji oboljelih od navedene dijagnoze, važnost rada medicinske sestre je neizostavan. Rasmussenov encefalitis može imati značajan utjecaj na mentalno zdravlje pacijenta, uključujući promjene u raspoloženju, poteškoće u komunikaciji i kognitivne poteškoće. Medicinska sestra treba pružiti emocionalnu podršku pacijentima i obitelji te surađivati s timom stručnjaka za mentalno zdravlje. Zbog svojih motoričkih poteškoća koje su uzrokovane Rasmussenovim encefalitisom, pacijentima je potreban multidisciplinirani pristup prilikom rehabilitacije. To je jedan od razloga zbog čega sestrinska skrb uključuje i suradnju s fizioterapeutima i terapeutima za rehabilitaciju kako bi pomogle pacijentima poboljšati svoje motoričke funkcije. Obzirom na kronični tijek bolesti, postavljena dijagnoza Rasmussenovog encefalitisa može značajno utjecati na odnose unutar obitelji pacijenta i na njihovu svakodnevnicu. Potrebno je prilagoditi svakodnevni život, obiteljske i poslovne obveze s novonastalim obvezama koje iziskuje dijagnostika, terapije i rehabilitacija nakon postavljene dijagnoze. Medicinske sestre pružaju podršku obitelji pomažući im razumjeti bolest, pravilno skrbiti o djetetu te im osiguravaju pristup potrebnim resursima i informacijama. Moraju osigurati skrb djeteta prema pravilima struke uključujući ispravnu primjenu lijekova, praćenje vitalnih znakova i sprječavanje komplikacija. One mogu, i trebale bi, raditi na poboljšanju

komunikacije pacijenta, posebno ako je narušena sposobnost govora. To može uključivati korištenje alternativnih komunikacijskih sredstava ili tehnologije kao što su: upotreba gesta, mimike, znakovnog jezika, grafičkih komunikacijskih pomagala sa slikama ili u najtežim slučajevima jednostavnih ili računalnih komunikatora (14).

Epileptički napadaji su česta pojava kod Rasmussenovog encefalitisa (15). Medicinska sestra mora pacijentu omogućiti redovito uzimanje propisanih antiepileptičkih lijekova uz obavezno praćenje njihove učinkovitosti. Također, treba biti spremna reagirati u slučaju napadaja, uključujući primjenu hitnih mjera za kontrolu napadaja.

## **1.5. DIJAGNOSTIČKA OBRADA BOLESTI SREDIŠNJEG ŽIVČANOG SUSTAVA**

Od dijagnostičkih metoda pri sumnji na bolesti SŽS-a najzastupljenije su slikovne radiološke pretrage MSCT i MR te MR angiografija koja prikazuje protok krvnih žila mozga kada su u pitanju vaskularne bolesti. Za uvid u električne potencijale u mozgu koristi se EEG koji se u najvećem slučaju koristi za dijagnostiku epilepsije ali koristan je i kod drugih bolesti i stanja. Služi kao svojevrsan „prozor“ za mozak te se rezultati EEG-a uzimaju u obzir zajedno s rezultatima ostalih pretraga kako bi se uspostavila konačna dijagnoza (16).

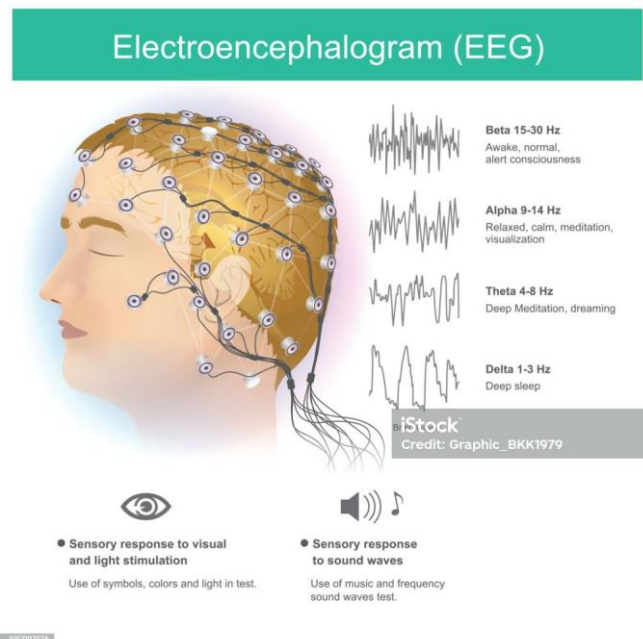
Za širu obradu bolesti središnjeg živčanog sustava, od iznimne je važnosti i pretraga koja se naziva vidni evocirani potencijali (VEP). VEP označava električne potencijale pokrenute vizualnim podražajima (17). Izvodi se na sličan način kao i EEG, pomoću elektroda postavljenih na glavu i aparatom koji bilježi električne vidne aktivnosti nakon gledanja u određene slike. Ovom pretragom se mjeri funkcionalnost optičkih puteva od mrežnice do mozga. Kod sumnje na oštećenje vida, ova pretraga daje bolje rezultate nego MR koji se smatra „zlatnim standardom“ u dijagnostici neuroloških oboljenja (17).

Za dokazivanje infektivnih i autoimunih bolesti mozga od velike važnosti su i laboratorijske pretrage krvi i cerebrospinalne tekućine. Cerebrospinalna tekućina (likvor) uzima se u aseptičnim uvjetima postupkom koji se naziva lumbalna punkcija (18).

Mentalne, neurorazvojne i neurodegenerativne bolesti se uz slikovne radiološke pretrage dijagnosticiraju još i psihološkom i psihijatrijskom procjenom (19).

### 1.5.1. Elektroencefalografija (EEG)

EEG označava neinvazivnu pretragu prilikom koje se prikazuje spontana električna aktivnost mozga. Pretraga je bezbolna, nema štetnih zračenja i traje 30 - 60 minuta. Izvodi se EEG elektrodama koje su smještene na glavi u obliku kape, a koje se pričvršćuju gelom ili pastom kako bi se omogućilo bolje prianjanje i provođenje uz tjeme. Pretragu izvodi medicinska sestra koja posjeduje specifična znanja za provođenje iste, a rezultate analizira neurolog specijaliziran za to područje (20).



**Slika 2.** Prikaz elektroencefalografije

Izvor: [Electroencephalogram Ilustrasi Stok - Unduh Gambar Sekarang - Elektroensefalografi, Tidur - Beristirahat, Pemeriksaan medis - iStock \(istockphoto.com\)](#)



### 1.5.2. Lumbalna punkcija

Lumbalna punkcija je invazivni medicinsko-tehnički postupak kojeg izvodi liječnik uz asistenciju medicinske sestre. Tankom iglom, specifičnom za taj postupak, ulazi se u spinalni prostor u području između dva lumbalna kralješka. Postupak se izvodi u aseptičnim uvjetima. Pacijent zauzima sjedeći stav ili ležeći na boku, sa blago zakrivljenom kralježnicom i glavom flektiranom prema prsima. Kada se lumbalna punkcija izvodi djeci, potrebno im je objasniti postupak na njima razumljiv način te objasniti roditeljima i od njih zatražiti pismenu suglasnost za izvođenje postupka. Objasniti im važnost suradnje i zauzimanja mirnog položaja prilikom izvođenja kako bi se smanjio rizik za ozljede. Kod male djece i djece s posebnim potrebama lumbalna punkcija se izvodi u kratkotrajnoj analgesodaciji kako bi se mogli osigurati uvjeti za pravilno izvođenje postupka i zaštitu djeteta od potencijalnih neželjenih incidenata. Nakon zauzimanja odgovarajućeg položaja, pristupa se pripremi ubodnog mjesta te se obavlja kirurško pranje kože. Koža se pere sterilnim tupferima sa sredine prema periferiji bez ponavljanja poteza. Protokol za pripremu kože uključuje pjenušavi antiseptik na bazi klorheksidina, potom sterilna otopina 0,9% NaCl ili Aqua, nakon čega se područje posuši sterilnim tupferima i za kraj prebriše alkoholnom tinkturom (21).

Zadaci medicinske sestre prilikom izvođenja lumbalne punkcije su:

1. Priprema pacijenta:

- Predstaviti se te objasniti roditeljima i djetetu, na način prilagođen njegovoj dobi, pripremu za izvođenje postupka. Provjeriti identitet djeteta i potpisani pristanak roditelja.
- Namjestiti dijete u sjedeći položaj sa glavom flektiranom prema naprijed, ili u ležeći položaj na boku ovisno o načinu izvođenja postupka.
- Medicinska sestra koja je uz dijete pridržava i procjenjuje stanje djeteta prilikom izvođenja.

2. Priprema prostora i pribora:

- Medicinska sestra treba osigurati privatnost djeteta zatvaranjem vrata prostorije u kojoj se izvodi ili postavljanjem paravana.
- Ležaj na kojem se izvodi postupak prekriti nepropusnom plahatom.

- Pripremiti pribor potreban za izvođenje postupka: set za pranje i dezinfekciju kože ubodnog mjesta, zaštitnu opremu koja uključuje masku, rukavice i zaštitnu pregaču, sterilne rukavice, igle za spinalnu punkciju, posude za pohranjivanje uzorka, sterilne komprese ili flasteri te posuda za zbrinjavanje oštrog otpada.
3. Pravilno prikupljanje uzorka:
- Nakon što je igla umetnuta, cerebrospinalna tekućina će spontano početi teći kroz iglu. Medicinska sestra koja asistira liječniku treba koristiti posebne epruvete kako bi sakupila potrebnu količinu uzorka likvora.
  - Prikupljeni uzorak dostaviti u laboratorij koji ga analizira.
4. Uklanjanje pribora:
- Nakon što je uzorak prikupljen, iglu je potrebno pažljivo ukloniti i zbrinuti prema smjernicama o zbrinjavanju infektivnog oštrog otpada.
  - Na mjesto uboda staviti sterilni flaster.
5. Naknadna skrb i praćenje djeteta.
- Pratiti vitalne znakove tijekom i nakon izvođenja postupka. Obratiti pozornost na eventualne simptome postpunkcijskog sindroma kao što su glavobolja ili mučnina i povraćanje.
  - Objasniti djetetu, na njemu razumljiv način, ili roditeljima važnost zauzimanja ležećeg položaja na leđima, u horizontalnom položaju neko vrijeme kako bi se smanjio rizik od glavobolje.
  - Primijeniti ordiniranu terapiju.
  - Dokumentira učinjeno te stanje djeteta prilikom i nakon izvođenja (21).

Postpunkcijski sindrom ili postpunkcijska glavobolja je komplikacija koja se može javiti nakon izvođenja lumbalne punkcije. Ovaj sindrom karakterizira intenzivna glavobolja koja obično počinje unutar 48 sati nakon punkcije i može trajati nekoliko dana ili čak tjedana. Glavobolja je obično frontalna ili okcipitalna (u prednjem ili stražnjem dijelu glave) i često se pojačava kada pacijent ustane iz ležećeg ili sjedećeg položaja (22). Uzrok postpunkcijske glavobolje povezan je smanjenjem tlaka cerebrospinalne tekućine u okolnom prostoru mozga i kralježnične moždine nakon uklanjanja uzorka likvora tijekom lumbalne punkcije. Ovo smanjenje tlaka može izazvati proširenje krvnih žila u

mozgu i iritaciju membrana mozga, što rezultira glavoboljom (22). Postpunkcijska glavobolja obično nestaje sama od sebe tijekom vremena, ali u nekim slučajevima može zahtijevati liječenje. Kako bi se spriječio razvoj postpunkcijskog sindroma ili se ublažili simptomi preporuča se:

- Odmaranje: djetetu objasniti kako mora ležati u horizontalnom položaju i izbjegavati vertikalni položaj tijela što je duže moguće. Ovo može pomoći u povećanju tlaka cerebrospinalne tekućine.
- Hidratacija: poticati dijete na unos tekućine kako bi bila održana dobra hidratacija, što može pomoći u smanjenju glavobolje.
- Analgetici: primjeniti analgetike prema načinu i dozi koju je odredio liječnik pisanim nalogom (22).

### **1.5.3. Magnetska rezonanca (MR)**

Magnetska rezonanca označava neinvazivnu dijagnostičku pretragu koja pomoću magnetskog polja i radiovalova producira slike bilo kojeg organa (23). Aplikacijom kontrastnog sredstva vizualiziraju se i najmanje strukture te njihove promjene. Prosječno trajanje snimanja je 30 minuta. Zračenje kod ove pretrage nije radioaktivno te je stoga čini sigurnom čak i za najosjetljiviju populaciju. Magnetska rezonanca omogućuje liječniku dobivanje na uvid detaljne strukture i moguće patološke promjene ili odstupanja unutarnjih organa, kostiju i krvnih žila. Za kvalitetnu snimku iznimno je važno mirovanje prilikom snimanja te se kod manje djece pretraga izvodi u kratkotrajnoj općoj anesteziji. Za takvo snimanje potrebno je napraviti kompletnu obradu kao i prije operacijskog zahvata te liječnik anesteziolog donosi konačnu odluku o izvođenju iste uzevši u obzir stanje pacijenta i rezultate napravljene obrade. Pretraga je kontraindicirana kod pacijenata sa ugrađenim metalnim umetcima ukoliko nisu građeni od materijala koji je kompatibilan za magnetsko polje (23). Zadaća medicinske sestre prilikom izvođenja pretrage je priprema pacijenta prije samog izvođenja. Priprema uključuje psihološki aspekt, gdje je pacijentu potrebno objasniti sam postupak, trajanje postupka i objasniti mu kako pretraga nije invazivna ni opasna. Magnetska rezonanca se izvodi pomoću aparata sa zatvorenim magnetskim poljem kod kojega pacijent leži na leđima te se pomoću mehanizma uvlači unutar samog aparata. Kod nekih pacijenata nelagodu i strah izaziva zatvoreni prostor

unutar aparata te je snimanje otežano. Kod njih je izrazito važna psihološka priprema kako bi se izbjeglo snimanje u općoj anesteziji. Snimanje u općoj anesteziji zahtjeva anesteziološku pripremu pacijenta kao i za operativni zahvat. Noviji aparati su napravljeni sa otvorenim prostorom pa je izvođenje pretrage uvelike olakšano. Fizička priprema označava uklanjanje metalnih predmeta sa pacijenta kao što je nakit, kod djece paziti da odjeća ne sadrži metalne gumbe ili aplikacije na majicama. Medicinska sestra mora osigurati prohodan venski put. Ukoliko se pretraga izvodi u općoj anesteziji potrebno je pacijenta upozoriti kako treba biti natašte. Nakon izvođenja pretrage, ukoliko je obavljena u kratkotrajnoj općoj anesteziji, potreban je nadzor vitalnih funkcija i praćenje stanja pacijenta još neko vrijeme ovisno o procjeni liječnika (23).

#### **1.5.4. Magnetska angiografija (MRA)**

MRA označava neinvazivnu slikovnu pretragu mozga koja je dio magnetske rezonance. Ona omogućuje prikaz krvnih žila mozga te protok krvi kroz njih. Koristi se kako bi se dijagnosticirale aneurizme krvnih žila, tromboza ili bilo koje malformacije krvnih žila. Može se izvoditi bez ili s upotrebom kontrasta. Trajanje pretrage je 45 minuta do 1h. Priprema pacijenta je ista kao i za pripremu kod magnetske rezonance (24).

#### **1.5.5. Kompjutorizirana tomografija (CT)**

Kompjutorizirana tomografija (CT) označava pretragu koja pomoću ioniziranog zračenja prikazuje seriju slika organa, kostiju, krvnih žila i mekih tkiva. Samo snimanje traje kratko, u prosjeku 10 minuta. Za razliku od magnetske rezonance, kod CT-a je izraženo zračenje te se ne smije koristiti kod trudnica kako ne bi ostavilo posljedice na fetus. CT je pretraga izbora u hitnim situacijama kako bi se u što kraćem vremenskom roku dijagnosticiralo moguće krvarenje, tumorske tvorbe ili frakture. Za izvođenje ove pretrage, zadaci medicinske sestre su osigurati venski put i objasniti pacijentu postupak izvođenja. Zbog aplikacije kontrasta, medicinska sestra mora znati prepoznati prve, rane znakove alergijske reakcije nakon primjene te obavijestiti liječnika o pojavi istih i u skladu sa svojim kompetencijama provesti odgovarajuće postupke (25).

### **1.5.6. Pozitronska emisijska tomografija / kompjutorizirana tomografija (PET/CT)**

PET/CT označava pretragu koja je dio nuklearne medicine. Aplikacijom malih količina radioaktivne tvari prati se nakupljanje i metabolizam iste u određenim tvorbama, organima te se na taj način prati rast i razvoj tumora ili funkcija organa kao što su srce nakon infarkta miokarda ili mozak nakon određenih stanja. Trajanje pretrage je u prosjeku 30 minuta. Prilikom izvođenja pretrage aplicira se mala količina radioaktivne tvari koja se posebnim aparatima prati i skenira. Priprema za pretragu podrazumijeva suzdržavanje od uzimanja hrane 4 sata prije pretrage. Zadaća medicinske sestre je dati pacijentu jasne upute o načinu pripreme i o načinu izvođenja iste. Osigurati prohodan venski put. Nakon obavljene pretrage, preporučuje se 12 sati izbjegavanje boravka s djecom i trudnicama u zatvorenom prostoru zbog mogućnosti zračenja (26).

### **1.6. TERAPIJSKI POSTUPCI KOD BOLESTI SREDIŠNJEG ŽIVČANOG SUSTAVA**

Terapijski postupci kod bolesti središnjeg živčanog sustava ovise o vrsti i uzroku samog oboljenja. Kod traumatskih ozljeda liječenje je najčešće kirurško. Infektivne bolesti zahtijevaju primjenu antiinfektivne tvari kao što su antibiotici i antivirolici. Za liječenje epilepsije imamo veliki izbor antiepileptika dok autoimune bolesti čine najzahtjevniju skupinu bolesti za liječenje. Specifične terapije nema, ali se koriste lijekovi koji imunološki sustav smiruju i smanjuju proizvodnju antitijela. Kod primjene takvih lijekova, imunosupresiva, očekivan je niz nuspojava. Jedna od najznačajnijih je imunokompromitiranost jer se prilikom supresije imunološkog sustava smanjuje kompletna obrambena reakcija imunološkog sustava i na ostale patogene. Kod autoimunih bolesti središnjeg živčanog sustava, dobar odgovor na terapiju pokazao se kod primjene visokih doza kortikosteroida (27).

### 1.6.1. Kortikosteroidi

Kortikosteroidi su steroidni lijekovi koji su napravljeni po uzoru na steroidne hormone koji se prirodno izlučuju u našem tijelu, a stvara ga kora nadbubrežne žlijezde. Svojim djelovanjem smanjuju upalne procese u organizmu i smiruju reakciju imunološkog sustava. Koriste se kod opsežnih alergijskih reakcija, upalnih procesa te autoimunih bolesti. Uz primjenu specifičnih lijekova, terapijski postupci kod bolesti središnjeg živčanog sustava uključuju primjenu simptomatske terapije kao što su analgetici, antipiretici i lijekovi za gastroprotekciju prilikom primjene kortikosteroida (28).

Zadaci medicinske sestre u primjeni kortikosteroida su:

- priprema pacijenta (psihološka priprema, objašnjavanje postupka primjene);
- osiguravanje venskog puta, održavanje prohodnosti istog tijekom primjene;
- pripremanje i primjenjivanje ordiniranog lijeka prema pisanom napatku liječnika;
- praćenje primjene lijeka i pojave mogućih neželjenih reakcija;
- dokumentiranje primijenjene doze, načinu i vremenu primjene terapije (28).

### 1.6.2. Plazmafereza

Uz primjenu farmakoloških tvari, za liječenje autoimunih bolesti od velikog značaja je i postupak plazmafereze. To je postupak sličan dijalizi, prilikom kojeg se pomoću posebnog aparata izmjenjuje krvna plazma (29). Kod autoimunih bolesti, krvna plazma čovjeka sadrži mnoštvo antitijela koji se postupkom plazmafereze zamjenjuju s krvnim pripravcima plazme koji ih ne sadrže. Postupak izvode medicinske sestre koje posjeduju specifična znanja za izvođenje, uz nadzor liječnika koji ordinira terapiju. Izvodi se preko dijaliznog katetera koji se postavlja najčešće u *v. jugularis externu* na vratu. Dijalizni kateter se postavlja u kratkotrajnoj analgesedaciji, u aseptičnim uvjetima rada. Pristupa mu se s posebnim oprezom jer predstavlja ulazna vrata za moguće patogene i potencijalne infekcije (29). Uz benefite, primjena terapije plazmaferezom nosi i određene rizike. Kao i kod ostalih postupaka koji uključuju primjenu krvnih pripravaka, pri postupku plazmafereze postoji rizik od prijenosa krvlju prenosivih bolesti ali taj rizik je sveden na minimum zbog dobre obrade krvnih pripravaka prije same distribucije (30). Uz infekcije,

veliku opasnost predstavljaju neželjene alergijske reakcije koje se mogu javiti na primjenu krvnih pripravka, u ovom slučaju krvne plazme. Neki od simptoma neželjene alergijske reakcije na krvne pripravke i nadomjeske plazme su:

- crvenilo lica,
- svrbež kože,
- urtikarija (30).

Uzrok alergijske reakcije je preosjetljivost organizma na strane proteine plazme. Može ih se spriječiti premedikacijom antihistaminika ili kortikosteroida ukoliko je alergijska reakcija blaga. Kod izraženijih alergijskih reakcija krvna plazma se zamjenjuje s otopinom albumina (30).

Zadaci medicinske sestre:

- Pripremanje prostora gdje će se izvoditi plazmafereza.
- Pripremanje pribora potrebnog za provođenje terapije i za postupanje s dijaliznim kateterom.
- Pripremanje aparata s kojim se provodi izmjena plazme.
- Uzimanje uzoraka krvi za laboratorijske pretrage prema pisanoj odredbi liječnika.
- Fizička priprema pacijenta, davanje uputa pacijentu o obavljanju fizioloških potreba kao što su mokrenje ili defekacija prije samog postupka.
- Psihološka priprema pacijenta: objašnjavanje pacijentu način izvođenja, upozorenje o ukupnom trajanju terapije, odgovaranje na pitanja vezana za postupak.
- Praćenje i dokumentiranje vitalnih znakova.
- Uočavanje pojave neželjenih reakcija i/ili nuspojava.
- Obavještavanje liječnika o pojavi crvenila, osipa ili svrbeža kože.
- Dokumentiranje učinjenog (30).

Medicinska sestra vodi detaljne zapise o postupku, uključujući vrijeme početka i završetka, količinu uzete plazme, bilo kakve reakcije ili komplikacije i druge relevantne podatke.

### 1.6.3. Intravenski imunoglobulini (IVIG)

IVIG je terapija koja se koristi za liječenje različitih imunoloških i upalnih bolesti. Ova terapija se sastoji od infuzije antitijela, konkretno imunoglobulina, koji se dobivaju iz plazme darivatelja. Imunoglobulini su proteini koji igraju ključnu ulogu u imunološkom sustavu i pomažu tijelu u borbi protiv infekcija (31). Koristi se za liječenje različitih bolesti, uključujući autoimune bolesti kao što su lupus, reumatoidni artritis, Guillain-Barré sindrom, i brojne druge. Također se može koristiti za liječenje određenih primarnih imunodeficijencija, gdje tijelo ne proizvodi dovoljno vlastitih antitijela (32). Imunoglobulini u IVIG terapiji dobivaju se iz plazme darivatelja. Plazma se prvo skuplja od brojnih donora, a zatim se obrađuje kako bi se izdvojili imunoglobulini. Ovaj proces uključuje pročišćavanje i testiranje, što smanjuje rizik od prenošenja infekcija putem terapije (32). Terapija IVIG-om ne povećava rizik od infekcija kao što to čine immunosupresivni lijekovi, naprotiv, IVIG može pomoći u jačanju imunološkog odgovora kod pacijenata koji imaju problema s obranom od infekcija. Važno je napomenuti kako IVIG terapija, kao i bilo koja druga medicinska terapija, može imati nuspojave i rizike te se primjenjuje pod nadzorom medicinskih stručnjaka. Ovisno o specifičnom slučaju i bolesti, doza i učestalost IVIG terapije će se prilagoditi kako bi se postigao najbolji terapijski učinak (33). Prije primjene IVIG terapije, važno je da pacijent razgovara s liječnikom o svim mogućim nuspojavama, kontraindikacijama i potencijalnim rizicima kako bi donio informiranu odluku o terapiji. Medicinske sestre imaju neizostavan doprinos u pripremi, administraciji i praćenju IVIG terapije. One moraju biti upoznate s karakteristikama lijeka, protokolom primjene te stanjem pacijentovih vena.

Zadaća medicinske sestre je pregledati pisanu terapijsku odredbu liječnika kako bi provjerila dozu, učestalost i sve ostale specifične upute za primjenu IVIG-a. Potrebno je osigurati dostupnost svog potrebnog materijala i opreme. Prije početka infuzije, medicinska sestra pomaže pacijentu da se udobno smjesti, osigurava venski put i psihološki priprema pacijenta za primjenu infuzije. Kada je u pitanju dijete, potrebno mu je objasniti na njemu razumljiv način kako će primjena lijeka trajati nekoliko sati. Ovisno o dobi djeteta, omogućiti mu igre prilagođene uzrastu kako bi mu se preusmjerila pažnja sa same primjene lijeka. Medicinska sestra pažljivo postavlja intravensku kanilu u venu pacijenta, osiguravajući da je pravilno postavljena i da se venski put održava prohodnim tijekom cijelog trajanja infuzije. Kod djece je potreban pojačan nadzor i češća provjera



prohodnosti intravenske kanile. IVIG lijek se pažljivo priprema prema uputama proizvođača. Kao i kod primjene bilo kojeg drugog lijeka, potrebno je prije primjene provjeriti datum isteka i izgled same tekućine (boje, prozirnosti i prisutnosti čestica u lijeku). Lijek se čuva pohranjen u hladnjaku te se prije primjene zagrijava na sobnu temperaturu. Ukoliko se koristi infuzijska pumpa, medicinska sestra postavlja i programira pumpu prema preporučenoj brzini infuzije. Nakon što su svi pripremni koraci dovršeni i pacijent je pripremljen, medicinska sestra započinje infuziju IVIG-a. Brzina infuzije se kontrolira i prati tijekom cijelog postupka. Potrebno je kontinuirano praćenje pacijenta tijekom infuzije kako bi na vrijeme uočila bilo kakvu nuspojavu ili neželjenu reakciju na lijek. To uključuje praćenje vitalnih znakova, kao što su krvni tlak, puls i disanje. Tijekom i nakon primjene lijeka, medicinska sestra vodi detaljne zapise o postupku, uključujući vrijeme početka i završetka, dozu lijeka, brzinu infuzije, vitalne znakove i eventualne nuspojave (34).

U slučaju pojave neželjene reakcije ili komplikacije, medicinska sestra obavještava liječnika i poduzima odgovarajuće mjere.

Neželjene reakcije na primjenu IVIG-a uključuju:

- Reakcije na mjestu primjene. Pacijenti mogu doživjeti bol, crvenilo, oticanje ili svrbež na mjestu gdje je postavljen intravenska kanila. Ove reakcije obično su blage i privremene.
- Glavobolje koje su relativno česte nakon primjene IVIG-a. Mogu biti blage ili umjerene, a ponekad i teže.
- Mučninu i povraćanje.
- Povišenu tjelesnu temperaturu ili groznicu koji su mogući simptomi, iako su rijetki.
- Osip na koži koji se može pojaviti kao reakcija na IVIG, ali obično je blag i prolazan.
- Zimicu i drhtanje tijekom ili nakon infuzije.
- Povećan rizik od tromboembolijskih komplikacija, kao što su duboka venska tromboza (DVT) ili plućna embolija.
- Alergijske reakcije na sastojke IVIG-a, što može uključivati svrbež, osip, oticanje lica, teškoće u disanju ili anafilaksiju.

- Infekcije. Iako se IVIG pročišćava kako bi se smanjio rizik od infekcija, postoji mogućnost prenošenja infekcija putem ovih pripravaka, međutim, rizik je izrazito nizak.
- Sistemski neželjeni događaji. Rijetko, IVIG terapija može uzrokovati ozbiljne sistemske reakcije poput sistemskih infekcija (sepsa) ili tromboze (34).

## **1.7. SESTRINSKA SKRB**

Obzirom na rijetkost, vrlo malo znanstvenih radova je napisano na temu doprinosa medicinske sestre u obradi pacijenta, primjeni kompleksne terapije i na kraju rehabilitaciji pacijenata oboljelih od Rasmussenovog encefalitisa. Prema dostupnosti podataka, pojava prvih simptoma se događa u pedijatrijskoj dobi. Obzirom na to, u zdravstvenu njegu djeteta su uključene pedijatrijske medicinske sestre koje s neuropedijatrima čine zdravstveni tim specijaliziran za to područje. Medicinska sestra u skladu sa svojim kompetencijama educira obitelj i pacijenta o Rasmussenovom encefalitisu. Ujedno, provodi edukaciju djece primjerene njihovoj dobi, objašnjava im na njima razumljiv način postupke koji će se raditi za vrijeme njihovog liječenja. Medicinska sestra pažljivo promatra pacijenta i prati simptome bolesti kako bi pravovremeno prepoznala ako dođe do pogoršanja bolesti ili neželjenih reakcija na terapiju. To može uključivati promatranje napadaja, promjena u motoričkim sposobnostima, problema s govorom i druge neurološke simptome. Sestrinska skrb za pacijente s Rasmussenovim encefalitisom treba biti holistička, prilagođena individualnim potrebama svakog pacijenta i obitelji te uvijek usmjerena na poboljšanje kvalitete života i udobnosti pacijenta.

## **2. CILJ RADA**

Cilj ovog rada je opisati sestrinsku skrb djeteta oboljelog od Rasmussenovog encefalitisa kroz prikaz slučaja.

### 3. RASPRAVA

Prikazom slučaja djevojčice N.N prikazuje se rad pedijatrijskih medicinskih sestara Kliničkog bolničkog centra Split, Zavoda za neurologiju Klinike za dječje bolesti prilikom prijema pacijentice, dijagnostičke obrade, primjene terapije i rehabilitacije. Budući kako je to teška bolest, kroničnog tijeka, pružanje sestrinske skrbi za pacijente s Rasmussenovim encefalitisom zahtijeva posebne mjere i pažnju.

Za provođenje istraživanja i izradu završnog rada, zatražena je suglasnost majke malodobnog djeteta, pročelnice Zavoda za neurologiju Klinike za dječje bolesti te predstojnice Klinike za dječje bolesti KBC-a Split. Po primitku navedenih potpisanih suglasnosti, dokumentacija je predana na razmatranje Etičkom povjerenstvu Kliničkog bolničkog centra Split. Etičko povjerenstvo KBC-a Split donijelo je rješenje (Klasa 500-03/23-01/158; Ur.broj: 2181-147/01/06/LJ.Z.-23-02) da je plan istraživanja usklađen s odredbama o zaštiti prava i osobnih podataka ispitanika iz Zakona o zaštiti prava pacijenta, Zakona o provedbi Opće uredbe o zaštiti podataka, odredbama Kodeksa liječničke etike i deontologije te pravilima Helsinške deklaracije WMA 7964-2013 na koje upućuje kodeks.

Prema dostupnim podacima iz literature, incidencija pojave Rasmussenovog encefalitisa je iznimno mala. Godišnje se zabilježi samo 200 – 500 slučajeva diljem svijeta, a najčešće pogađa djecu u dobi od 2 do 10 godina (35). Jedno od oboljele djece je 8 - godišnja djevojčica N.N. kojoj je dijagnoza utvrđena u Kliničkom bolničkom centru Split, točnije Zavodu za neurologiju Klinike za dječje bolesti. Djevojčica je provela 40 dana na Zavodu za neurologiju, Klinike za dječje bolesti KBC-a Split prilikom kojih su se liječnici i medicinske sestre susretale s raznim izazovima za vrijeme liječenja. Tijekom svog boravka djevojčica i majka su s punim povjerenjem medicinskom timu dopustili izvođenje svih potrebnih intervencija koje su ponekad bile neugodne i bolne za djevojčicu. S njom se ostvario profesionalno empatijski odnos pun povjerenja te joj je boravak olakšan unatoč neizvjesnosti koju nosi dijagnoza. Sve navedeno je dokaz kako su medicinske sestre ravnopravni članovi tima. Liječnički i sestrinski tim Zavoda za neuropedijatriju KBC-a Split, zajedno s pedijatrima intenzivistima i intenzivističkim medicinskim sestrama JILD-a, je dokazao kako su dorasli zahtjevnim i rijetkim dijagnozama kao što je ova i kako se timskim radom mogu postići veliki rezultati.

### 3.1. ANAMNESTIČKI PODACI DJETETA

N.N. djevojčica u dobi od 8 godina i 3 mjeseca dogovorno se premješta u Klinički bolnički centar Split iz Opće bolnice jedne od županija smještenih u srednjoj Dalmaciji, na daljnju obradu i liječenje nakon postavljene sumnje na Autoimuni encefalitis. Rođena je iz prve uredne trudnoće vaginalnim porodom na predviđeni datum, rodne mase 4210g i rodne duljine 54 cm s APGAR ocjenom 10/10. Dojena je 3 mjeseca potom hranjena adaptiranim mliječnim pripravkom uz dohranu, provedena je antirahitična profilaksa. U dobi od 1,5 mjeseci hospitalizirana je zbog sumnje na cerebralni napadaj u afebrilnom stanju no provedenom obradom isti nije dokazan. Tjelesni i psihomotorni razvoj tijekom ranog djetinjstva protekao uredno, bez odstupanja. Od treće godine u tretmanu logopeda zbog povremenog mucanja. Prethodno hospitalizaciji, završila je 1. razred osnovne škole s odličnim uspjehom bez odstupanja u grafomotorici te čitanju i pamćenju naučenog sadržaja. Tijekom navedene školske godine, aktivno je trenirala gimnastiku i uredno podnosila napore. U obiteljskoj anamnezi nisu zabilježena teža oboljenja. U Općoj bolnici je hospitalizirana zbog odstupanja u grafomotorici, govoru te slabosti desne ruke. Majka je primijetila kako u odnosu na kraj prethodne školske godine piše sporije te kako joj je potrebno puno više vremena za ispunjavanje jednostavnih zadataka. Navodi kako je primijećena slabost desne ruke koja je u početku počela diskretno te progradirala do nemogućnosti obavljanja radnji navedenom rukom, bez pridržavanja drugom. Uz to, dojma su kako je i govor promijenjen, potrebno joj je dugo vremena da se izrazi riječima. Majka negira pojavu drugih neuroloških simptoma kao što su zagledavanje, smetnje vida, akutnu glavobolju i sl. Tri mjeseca prije pojave simptoma, zabilježeno je i akutno preboljenje COVID-19 bolesti koja je protekla sa povremenim skokovima tjelesne temperature do 37,5°C, općom malaksalošću, bez vidljivih neuroloških ispada ali nakon preboljenja javila se svakodnevna difuzna glavobolja u trajanju od 20 dana.

Prije dolasku u Klinički bolnički centar Split napravljena je osnovna obrada koja je uključivala laboratorijske pretrage krvi, EEG i radiološku pretragu MSCT mozga kojim je dokazano postojanje asimetrije moždanih hemisfera, točnije atrofija lijeve hemisfere nakon čega je u dogovoru sa neuropedijatricom Zavoda za neurologiju, Klinike za dječje bolesti dogovoren premještaj.

### **3.2. ZDRAVSTVENA NJEGA DJETETA PRI PRIJEMU U BOLNICU**

Po dolaska na Zavod za neurologiju Klinike za dječje bolesti KBC-a Split djevojčica je zaprimljena zajedno sa majkom. Dobrog je općeg stanja, svjesna, orijentirana, vrijednosti vitalnih znakovi u referentnim granicama te je izražena zabrinutost za svoje zdravlje. Prilikom liječničkog pregleda, u neurološkom statusu dominira odstupanje u funkcijama desne strane, živahni tetivni refleksi (osobito na desnoj strani). Također se bilježe odstupanja u finoj motorici desne strane dok lijevu koristi uredno, testovi grube mišićne strane na desnoj ruci blago oslabljeni. Držanje je nepravilno, desno rame niže položeno u odnosu na lijevo. Primjetna je frustracija zbog nemogućnosti izvođenja naredbi i strah od mogućih dijagnostičkih pretraga i postupaka.

Sestrinske dijagnoze u procesu zdravstvene njege prisutne kod djevojčice N.N. prilikom prijema:

- Anksioznost u/s mogućim ishodom dijagnostičke obrade (MR mozga) što se očituje smanjenom komunikativnošću, povremenom razdražljivosti i izjavom pacijentice: „Bojim se što će mi pronaći kada budem ponovo radila pretrage.“
- Sindrom smanjene mogućnosti brige o sebi (Sindrom SMBS): hranjenje (2), održavanje osobne higijene (3), odijevanje (3), obavljanje nužde (3) u/s slabošću desne ruke 2° Rasmussenov encefalitis što se očituje nemogućnošću samostalnog rezanja hrane, nemogućnošću samostalnog pranja kose, nemogućnošću samostalnog oblačenja hlača, čarapa i obuće, nemogućnošću samostalnog otkopčavanja i zakopčavanja odjeće prilikom obavljanja nužde.
- Neupućenost u/s načinom i vremenom primjene lijeka (IVIG) što se očituje pitanjem djevojčice: „hoću li lijek piti ili će ići u venu? Koliko će to trajati?“

**Tablica 1.** Anksioznost

<b>Sestrinska dijagnoza</b>	<b>Anksioznost u/s mogućim ishodom dijagnostičke obrade (MR mozga) što se očituje smanjenom komunikativnošću, povremenom razdražljivošću i izjavom pacijentice: „Bojim se što će mi pronaći kada budem ponovo radila pretrage.“</b>
<b>Cilj</b>	Djevojčica će iskazati manji osjećaj anksioznosti do izdavanja nalaza magnetske rezonance mozga.
<b>Postupci</b>	<ol style="list-style-type: none"><li>1. stvoriti profesionalan empatijski odnos – djevojčici pokazati razumijevanje njezinih osjećaja</li><li>2. stvoriti osjećaj sigurnosti, biti uz djevojčicu kada je to potrebno (obećati joj kako će za vrijeme pretrage medicinska sestra cijelo vrijeme biti s njom)</li><li>3. uputiti majku da djevojčicu ohrabri svojim pozitivnim stavom i pričama</li><li>4. stvoriti osjećaj povjerenja i pokazati stručnost</li><li>5. poticati djevojčicu na verbalizaciju svojih osjećaja</li><li>6. ukazati djevojčici pozitivne primjere iz prakse, na način prilagođen njezinoj dobi</li></ol>
<b>Evaluacija</b>	Cilj nije postignut, djevojčica nije smanjila osjećaj anksioznosti do izdavanja nalaza magnetske rezonance.

Unatoč primijenjenim intervencijama, djevojčica je i dalje anksiozna zbog mogućeg ishoda dijagnostičke pretrage (MR mozga). Upućena je u rezultate obrade koji su do tada napravljeni te je svjesna kako rezultati pokazuju odstupanja. Boji se da rezultati magnetske rezonance ne pokažu pogoršanje prethodnih nalaza. Dodatno joj povećava anksioznost motorički deficit ruke koji sporo napreduje. Povremeno je frustrirana zbog nemogućnosti obavljanja jednostavnih svakodnevnih zadataka. Majka joj pruža podršku, potiče je na pozitivne misli. Igrom joj pokušava skrenuti pažnju s rezultata obrade. Djevojčica i majka su uključene u tretman psihologa.

**Tablica 2.** Sindrom smanjene mogućnosti brige o sebi (Sindrom SMBS): hranjenje (2), održavanje osobne higijene (3), odijevanje (3), obavljanje nužde (3)

<p><b>Sestrinska dijagnoza</b></p>	<p><b>Sindrom smanjene mogućnosti brige o sebi (Sindrom SMBS): hranjenje (2), održavanje osobne higijene (3), odijevanje (3), obavljanje nužde (3) – u/s slabošću desne ruke 2° Rasmussenov encefalitis što se očituje nemogućnošću samostalnog rezanja hrane, nemogućnošću samostalnog pranja kose, nemogućnošću samostalnog oblačenja hlača, čarapa i obuće, nemogućnošću samostalnog otkopčavanja i zakopčavanja odjeće prilikom obavljanja nužde.</b></p>
<p><b>Cilj</b></p>	<p>Djevojčica će zadovoljiti svoje potrebe za hranjenjem (2), održavanjem osobne higijene (3), odijevanjem (3) i obavljanjem nužde (3) tijekom hospitalizacije.</p>
<p><b>Postupci</b></p>	<ol style="list-style-type: none"> <li>1. servirati hranu djevojčici na poslužniku i staviti na stolic za hranjenje.</li> <li>2. otvoriti pakiranje hrane (namaz, pašteta) te narezati hranu</li> <li>3. uključiti majku u pomoć djevojčici u svakodnevnim aktivnostima</li> <li>4. procijeniti situacije kada djevojčica treba pomoć pri obavljanju osobne higijene</li> <li>5. u dogovoru s djevojčicom napraviti dnevni plan obavljanja osobne higijene</li> <li>6. osigurati privatnost prilikom obavljanja osobne higijene</li> <li>7. ponuditi djevojčici pomoć u obavljanju osnovnih aktivnosti kao što su higijena, oblačenje, obuvanje i hranjenje ukoliko je potrebno</li> <li>8. potrebnu odjeću i obuću staviti na dohvat ruke</li> <li>9. poticati djevojčicu na samostalno obavljanje u skladu sa njezinim ograničenjima</li> </ol>



	10. pružiti emocionalnu podršku majci i djevojčici razgovorom
<b>Evaluacija</b>	Cilj je postignut, djevojčica je zadovoljila svoje potrebe za hranjenjem (2), održavanjem osobne higijene (3), odijevanjem (3) i obavljanjem nužde (3) tijekom hospitalizacije.

Djevojčica zbog slabosti desne ruke nije u mogućnosti provoditi samostalno hranjenje, provođenje osobne higijene i oblačenje. Ne može samostalno obavljati presvlačenje odjeće, tuširanje, pranje kose i provođenje oralne higijene. Za oblačenje joj je potrebna pomoć druge osobe, korišteni su odjevni predmeti koji su jednostavni za oblačenje i ne sadrže gumbe. Hranjenje izvodi nešto samostalnije jer koristi zdravu ruku dok joj je pomoć bila potrebna prilikom serviranja hrane i otvaranja pakiranja. U skladu sa svojim sposobnostima, osobnu higijenu i oblačenje djevojčica provodi uz pomoć medicinske sestre ili majke. Prihvaća pomoć i izvodi radnje uz korištenje lijeve ruke koja nije u motoričkom deficitu. Pomoć najčešće traži od majke jer se osjeća manje nelagodno.

**Tablica 3.** Neupućenost

<b>Sestrinska dijagnoza</b>	<b>Neupućenost u/s načinom i vremenom primjene lijeka (IVIG) što se očituje pitanjem djevojčice: „hoću li lijek piti ili će ići u venu? Koliko će to trajati?“</b>
<b>Cilj</b>	Pacijentica će biti upućena u način i vrijeme primjene lijeka za 1 sat.
<b>Postupci</b>	<ol style="list-style-type: none"> <li>1. pružiti djevojčici jasne i sukladno njenoj dobi razumljive informacije o načinu primjene lijeka, vremenu primjene i trajanju primjene lijeka</li> <li>2. poticati majku i djevojčicu na postavljanje dodatnih pitanja o načinu i vremenu primjene lijeka</li> <li>3. uputiti djevojčicu i majku kako će primjena lijeka trajati duže od uobičajene primjene većine drugih lijekova</li> <li>4. provjeriti je li djevojčica razumjela dana objašnjenja</li> </ol>

<b>Evaluacija</b>	Cilj postignut, djevojčica je upućena u način i vrijeme primjene lijeka (IVIg) za 1 sat.
-------------------	--

Uz anksioznost, izražena je neupućenost pacijentice u svoju bolest i terapiju. Ne zna na koji način će se provoditi terapija. Obzirom na njenu dob, informacije su se morale prilagoditi kako bi ih ona mogla razumjeti a da se ne pojača razina straha i anksioznosti. Djevojčica je prihvatila objašnjenje i zajedno s majkom postavljala pitanja vezana za daljnji tijek primjene terapije na koja joj je odgovarala medicinska sestra u skladu sa svojim kompetencijama.

Zbog specifičnosti dijagnoze, dobi i stanja djevojčice, majka je hospitalizirana zajedno s njom kao zdrava pratnja.

Kod majke, prilikom prijema djevojčice u bolnicu, je prisutna sljedeća sestrinska dijagnoza:

- Tjeskoba u/s općim stanjem djeteta što se očituje bljedilom kože majke, uznemirenošću i izjavom majke „što će biti s mojom kćeri i kakve mogu biti prognoze bolesti?“

**Tablica 4.** Tjeskoba

<b>Sestrinska dijagnoza</b>	<b>Tjeskoba u/s općim stanjem djeteta što se očituje bljedilom kože majke, uznemirenošću i izjavom majke „što će biti s mojom kćeri i kakve mogu biti prognoze bolesti?“</b>
<b>Cilj</b>	Majka će iskazati manji osjećaj tjeskobe do kraja hospitalizacije.
<b>Postupci</b>	<ol style="list-style-type: none"> <li>1. stvoriti profesionalan empatijski odnos</li> <li>2. primjereno reagirati na izjave i ponašanje majke djevojčice</li> <li>3. ohrabriti je pozitivnim primjerima iz prakse</li> <li>4. uputiti majku na razgovor sa psihologom.</li> <li>5. uključiti supruga kao podršku</li> </ol>

	6. informirati redovito majku o planiranim postupcima 7. poticati je na verbalizaciju emocija
<b>Evaluacija</b>	Cilj je postignut, majka izražava manji osjećaj tjeskobe na kraju hospitalizacije.

Tjeskoba kod majke se javila kao prirodna reakcija na novonastalu situaciju. Dijagnoza se postavila kod prethodno potpuno zdrave djevojčice kod koje se javio motorički deficit. Uslijed potrebe za dodatnom dijagnostičkom obradom i liječenjem, koje ustanova u mjestu njihovog stanovanja nije mogla ponuditi, promijenili su okolinu te su udaljeni od ostatka obitelji i prijatelja koji bi im mogli pružiti direktnu podršku. Dodatno tjeskobu pojačava neizvjesnost zbog same dijagnoze koja se rijetko pojavljuje i dijagnosticira. Majka je strpljivo slijedila upute zdravstvenih radnika te imala potpuno povjerenje u daljnji tijek obrade i liječenja. Samim time je i kod djevojčice stvoren odnos povjerenja te je izvođenje sestrinskih postupaka prolazilo puno jednostavnije nego prilikom dolaska na Zavod.

### **3.3. ZDRAVSTVENA NJEGA DJETETA U BOLNICI**

Nakon primarne obrade, isplanirana je proširena neurološka obrada. Nakon obavljenog oftalmološkog pregleda očne pozadine, napravljena je lumbalna punkcija. Djevojčica je bila natašte zbog izvođenja pretrage. Kod djevojčice se pojavio izniman strah od dijagnostičke pretrage i postavljanja intravenske kanile. Bila je uznemirena te je plakala i odbijala pretragu. Nakon razgovora s majkom, liječnicom i medicinskom sestrom djevojčica se umirila te se pristupilo izvođenju lumbalne punkcije. Mjesto punktiranja se 60 minuta prije postupka tretiralo analgetskim gelom koji u sebi sadrži 2,5% lidokaina kako bi se umanjio osjećaj boli i pretraga napravila što bezbolnije. Sam postupak je prošao bez poteškoća, djevojčica je negirala bol prilikom izvođenja. Navodi kako je osjetila diskretnu nelagodu u području punktiranja. Nakon obavljenog postupka postavljena joj je intravenska kanila, uzeti uzorci krvi za laboratorijske pretrage te zajedno

s uzorcima likvora poslani na mikrobiološku i laboratorijsku analizu. Od laboratorijskih pretraga uzeti su uzorci krvi za analizu seruma, kompletne krvne slike, koagulacije a od mikrobioloških pretraga uzorci krvi i likvora za serologiju na najpoznatije neurotropne viruse i bakterije. Krv za analizu seruma je uzeta u epruvete sa žutim čepom, bez antikoagulansa koje u sebi sadrže gel za aktivaciju zgrušavanja. Za analizu kompletne krvne slike koristile su se epruvete s ljubičastim čepom koje sadrže u sebi EDTA (etilendiamintetraoctena kiselina) antikoagulans dok su za pretrage koagulacije korištene epruvete sa svijetlo plavim čepom koja sadrži antikoagulans trinatrijev citrat. Za serološke mikrobiološke pretrage korištene su epruvete sa crvenim čepom koje ne sadrže antikoagulans niti aktivatore. Likvor se uzeo u epruvete bez ikakvih dodatnih tvari unutar njih te se u mikrobiološkom laboratoriju nasadio na hranjive podloge.

Nakon uzimanja potrebnih uzoraka, djevojčica je smještena u sobu i stavljena joj je ordinirana terapija prema pisanoj odredbi liječnika koja se sastojala od 5% Glukoze 250 ml + 2 ampule 40% glukoze čije je vrijeme primjene 2h.

Sestrinska dijagnoza vezana za postupak lumbalne punkcije:

- Strah u/s dijagnostičkim postupkom (lumbalna punkcija) što se očitujem uznemirenošću, plačem djevojčice i izjavom: „ne želim da mi rade lumbalnu punkciju, bojim se“.

**Tablica 5:** Strah

<b>Sestrinska dijagnoza</b>	<b>Strah u/s dijagnostičkim postupkom (lumbalna punkcija) što se očitujem uznemirenošću, plačem djevojčice i izjavom: „ne želim da mi rade lumbalnu punkciju, bojim se“.</b>
<b>Cilj</b>	Djevojčica će iskazati smanjenu razinu straha do početka izvođenja lumbalne punkcije.
<b>Postupci</b>	<ol style="list-style-type: none"> <li>1. objasniti djevojčici postupak na njoj razumljiv način</li> <li>2. objasniti važnost izvođenja pretrage na način prikladan njenoj dobi</li> <li>3. stvoriti osjećaj sigurnosti kod pacijentice pokazujući razumijevanje za njezin osjećaj straha</li> </ol>

	<p>4. omogućiti djevojčici dovoljno vremena kako bi se osjećala udobno i sigurno prije nego što se započne izvođenje lumbalne punkcije</p> <p>5. uključiti majku u postupak ohrabrivanja kako bi se djevojčica osjećala sigurnije</p>
<b>Evaluacija</b>	Cilj je postignut, djevojčica je verbalizirala smanjenu razinu straha prije početka izvođenja lumbalne punkcije te pristupila izvršenju pretrage smirena i suradljiva.

Djevojčici i majci su dane upute o važnosti mirovanja i nadoknadi tekućine nakon obavljene lumbalne punkcije. Unatoč pridržavanju danih uputa o važnosti mirovanja, zauzimanja ležećeg položaja na leđima i obilnoj hidrataciji, 6 sati nakon obavljene lumbalne punkcije kod djevojčice se javila jaka glavobolja, bol u leđima i mučnina, što čini simptome post-punkcijskog sindroma.

Sestrinske dijagnoze nakon provedene lumbalne punkcije:

- Bol u/s poslijedijagnostičkim stanjem 2° lumbalnom punkcijom što se očituje izjavom djevojčice „jako me boli glava“ i procjenom boli na skali 4/5.
- Mučnina u/s poslijedijagnostičkim stanjem 2° lumbalna punkcija što se očituje izjavom pacijentice: „imam mučninu i povraća mi se.“

**Tablica 6: Bol**

<b>Sestrinska dijagnoza</b>	<b>Bol u/s poslijedijagnostičkim stanjem 2° lumbalnom punkcijom što se očituje izjavom djevojčice „jako me boli glava“ i procjenom boli na skali 4/5.</b>
<b>Cilj</b>	Djevojčica će na skali boli procijeniti razinu boli s 2/5 ili niže za 45 minuta.

<b>Postupci</b>	<ol style="list-style-type: none"> <li>1. obavijestiti liječnika o pojavi glavobolje kod djevojčice</li> <li>2. omogućiti mirno okruženje, prigušiti svjetlo u sobi i osigurati tišinu zatvaranjem vrata i prozora</li> <li>3. primijeniti nefarmakološke postupke ublažavanja bolova kao što su primjena hladnih obloga na čelo i vrat</li> <li>4. pobrinuti se da djevojčica unosi dovoljno tekućine kako bi osigurali zadovoljavajuću hidrataciju (voda, čaj)</li> <li>5. pružiti emocionalnu podršku djevojčici razgovorom kako se umanjila anksioznost i strah koji mogu pojačati osjećaj boli</li> <li>6. primijeniti farmakološku terapiju prema pisanoj odredbi liječnika</li> </ol>
<b>Evaluacija</b>	Cilj postignut, djevojčica na skali boli procjenjuje razinu boli s 2/5 za 45 minuta.

**Tablica 7. Mučnina**

<b>Sestrinska dijagnoza</b>	<b>Mučnina u/s posljedijagnostičkim stanjem 2° lumbalna punkcija što se očituje izjavom pacijentice: „imam mučninu i povraća mi se.“</b>
<b>Cilj</b>	Djevojčica će verbalizirati smanjenu razinu mučnine za 1 sat.
<b>Postupci</b>	<ol style="list-style-type: none"> <li>1. objasniti djevojčici uzrok mučnine na način prilagođen njezinoj dobi</li> <li>2. osigurati djevojčici bubrežastu zdjelicu i papirnati ručnik nadohvat ruke</li> </ol>

	<ol style="list-style-type: none"> <li>3. omogućiti ugodne mikroklimatske uvjete, prozračiti prostoriju i prilagoditi temperaturu prostorije njezinim potrebama</li> <li>4. savjetovati djevojčici da tijekom mučnine duboko diše i olabavi odjeću</li> <li>5. uputiti je da izbjegava nagle pokrete i premještanja</li> <li>6. savjetovati djevojčici polagano uzimanje malih gutljaja tekućine (voda, nezaslađeni čaj)</li> <li>7. pružiti djevojčici emocionalnu podršku</li> <li>8. savjetovati joj zauzimanje ležećeg položaja na leđima bez upotrebe jastuka kako bi se smanjio osjećaj mučnine</li> <li>9. koristiti tehnike distrakcije i relaksacije poput gledanja tv-a ili slušanja glazbe</li> </ol>
<b>Evaluacija</b>	Cilj je postignut, djevojčica je verbalizirala smanjen osjećaj mučnine za 1 sat.

Djevojčica navodi osjećaj mučnine koju pojačava bol. Nakon provedenih sestrinskih postupaka, mučnina se smanjila usporedno sa smanjenjem razine boli.

Osim lumbalne punkcije, tijekom hospitalizacije djevojčice obavljene su sljedeće pretrage:

- EEG - tijekom hospitalizacije EEG je snimljen više puta kako bi se pratilo stanje prije, za vrijeme i nakon primjene terapije
- MR mozga sa angiografijom
- PET/CT mozga
- VEP (vidni evocirani potencijali)
- RTG srca i pluća
- UZV trbuha

Nakon provedene opsežne dijagnostičke obrade, pristupilo se primjeni terapije. Prva linija terapije je bila primjena visokih doza kortikosteroida. Kortikosteroide je primala u dozama od 500 mg jednom dnevno, dva dana, potom 850 mg jednom dnevno, tri dana. Uz primjenu kortikosteroida, primila je i lijekove za zaštitu želuca iz skupine inhibitora protonske pumpe. Na primjenu kortikosteroida nije razvila nuspojave.

Nakon primjene kortikosteroida u terapiju je uključena plazmafereza, koja se izvodila u kontroliranim uvjetima Jedinice za intenzivno liječenje djece. Provodili su je intenzivističke pedijatrijske medicinske sestre koje posjeduju specifična znanja za izvođenje postupka, uz nadzor pedijatar intenzivista. Prije samog početka izvođenja plazmafereze, u JILD-u joj je postavljen dijalizni kateter. Postavljanje se izvelo u kratkotrajnoj analgesedaciji te u aseptičnim uvjetima. Ukupno je provedeno 10 ciklusa plazmafereze. Nakon 9-og ciklusa, zabilježena je odgođena alergijska reakcija u vidu difuzne urtikarije po trbuhu, nogama i rukama. O reakciji je obaviješten liječnik intenzivist koji je ordinirao primjenu antihistaminika i kortikosteroida nakon čega se osip povukao. Reakcija je prijavljena Zavodu za transfuzijsku medicinu prema protokolu o postupanju prilikom neželjenih pojava. Djevojčici je uzet uzorak krvi te zajedno s ambalažom u kojoj je bila pohranjena plazma korištena za postupak i popratnom dokumentacijom dostavljen Zavodu za transfuzijsku medicinu KBC-a Split. Deseti ciklus plazmafereze obavljen je uz premedikaciju kortikosteroida i antihistaminika te reakcija nije zabilježena. Po završetku plazmafereze, izvađen je dijalizni kateter te vršak istog prema protokolu poslan na mikrobiološku analizu kako bi se potvrdilo odsustvo patogenih mikroorganizama.

Sestrinske dijagnoze prilikom provođenja plazmafereze:

- VR za infekciju u/s postavljenim dijaliznim kateterom



**Tablica 8.** Visok rizik za infekciju

<b>Sestrinska dijagnoza</b>	<b>VR za infekciju u/s postavljenim dijaliznim kateterom</b>
<b>Cilj</b>	Djevojčica neće imati simptome i znakove infekcije tijekom hospitalizacije.
<b>Intervencija</b>	<ol style="list-style-type: none"><li>1. prikupiti i poslati uzorke krvi, urina i obrisaka za analizu prema pisanoj odredbi liječnika</li><li>2. mjeriti tjelesnu temperaturu 2 puta dnevno ukoliko je djevojčica afebrilna, u slučaju febriliteta više puta na dan</li><li>3. provoditi toaletu centralnog venskog katetera za dijalizu po SOP-u</li><li>4. pratiti eventualne promjene vrijednosti laboratorijskih nalaza i izvijestiti o njima</li><li>5. uočiti eventualnu pojavu crvenila i sekrecije kože oko dijaliznog katetera</li></ol>
<b>Evaluacija</b>	Cilj je postignut, djevojčica nije imala simptome i znakove infekcije tijekom hospitalizacije.

Nakon plazmafereze u terapiju je uključen IVIG. Ukupno je primila 30 g Octagama u tri dana. Na terapiju intravenskim imunoglobulinima je dobro reagirala.

Cijelo vrijeme hospitalizacije provedena je rehabilitacija s fizioterapeutom, radnim terapeutom i logopedom. Djevojčica pokazuje izniman napredak u govoru i motoričkim funkcijama desne ruke.

### 3.4. OTPUST DJETETA IZ BOLNICE

Tijekom cijele hospitalizacije majci je pružena psihološka potpora, educirana je o mogućim reakcijama i nuspojavama primijenjene terapije. Liječnici su je upozorili na dodatne simptome koji kod djevojčice nisu prisutni a mogu se javiti u skladu s navedenom dijagnozom.

Prilikom otpusta djevojčica ima utvrđene medicinske dijagnoze:

- Rasmussenov encefalitis
- Desnostrana hemipareza
- Dizatrija
- Kongnitivne poteškoće

Liječnička preporuka je nastavak logopedsko-defektološkog tretmana, fizikalne terapije te suportivne psihoterapije djevojčici i majci po otpustu. Također, preporučeno je pohađanje nastave kod kuće tijekom prvog polugodišta nastavne godine.

Ordinirana joj je Diazepam klizma 10mg kako bi imala u pripravnosti u slučaju epileptičkog napadaja. Majka je educirana o načinu primjene iste.

Od ostalih lijekova u terapiji su uključeni:

- Controloc a 20 mg tbl 1-0-1
- Decortin a 20mg tbl 1-0-  $\frac{3}{4}$  te postupno smanjivanje do potpunog ukidanja
- Vitamin D 2000 i.j. 1-0-0
- B kompleks 1-0-0

Sestrinske dijagnoze prisutne kod djevojčice prilikom otpusta su:

- Strah u/s neizvjesnosti 2° Rasmussenov encefalitis što se očituje izjavom djevojčice „bojim se hoće li mi se pogoršati bolest“
- Sindrom smanjene mogućnosti brige o sebi (Sindrom SMBS): hranjenje (2), održavanje osobne higijene (3), odijevanje (2), obavljanje nužde (2) u/s slabošću desne ruke 2° Rasmussenov encefalitis što se očituje nemogućnošću samostalnog rezanja hrane, nemogućnošću samostalnog pranja kose, nemogućnošću samostalnog oblačenja hlača, čarapa i obuće, nemogućnošću samostalnog otkopčavanja i zakopčavanja odjeće prilikom obavljanja nužde.

- Socijalna izolacija u/s izostankom s nastave 2° Rasmussenov encefalitis što se očituje izjavom djevojčice: „neću se moći družiti s prijateljima iz razreda jer ću pohađati nastavu kod kuće.“

Sestrinske dijagnoze prisutne kod majke prilikom otpusta:

- Strah u/s mogućim epileptičkim napadajem 2° Rasmussenov encefalitis što se očituje izjavom majke: „bojim se hoće li se dogoditi napadaj kada budemo kod kuće.“

Nakon otpusta nastavljeno je liječenje, obrada i kontrolni pregledi preko dnevne bolnice neurologije Klinike za dječje bolesti te i dalje traju.

Djevojčica N.N je nakon 40 dana boravka na Zavodu za neurologiju, Klinike za dječje bolesti Kliničkog bolničkog centra Split otpuštena na kućnu njegu uz kontinuirano praćenje i nadzor te do danas je stacionarnog stanja u odnosu na vrijeme kada joj je bolest dijagnosticirana.

## 4. ZAKLJUČAK

Rasmussenov encefalitis je rijetka neurološka bolest kroničnog tijeka koja se manifestira epileptičkim napadajima, gubitkom motoričkih funkcija i promjenama u ponašanju. Sestrinska skrb za dijete oboljelo od Rasmussenovog encefalitisa zahtijeva stručnost, osjetljivost i predanost. Ona je važan dio zdravstvenog tima koji sudjeluje u liječenju te samim time bitno utječe i na povoljnost prognoze bolesti. Važno je pružiti cjelovitu skrb koja uključuje sudjelovanje u provođenju dijagnostičkih postupaka, provođenje medicinske terapije, emocionalnu podršku i edukaciju obitelji kako bi se poboljšala kvaliteta života djeteta i njegovih bližnjih. Neizostavni dio skrbi medicinske sestre je pružanje informacija, u skladu sa svojim kompetencijama te podrške djetetu i obitelji. Obitelj treba razumjeti prirodu bolesti, tijek liječenja i kako se nositi s izazovima koje donosi ovako rijetka dijagnoza. Iako u slučaju djevojčice koji je prikazan u radu epileptički napadaji nisu prisutni, medicinske sestre moraju biti spremne na pojavu teških epileptičkih napadaja kod djece oboljele od Rasmussenovog encefalitisa. Medicinske sestre su kompetentne za pružanje pomoći prilikom epileptičkog napadaja što podrazumijeva: stavljanje djeteta na bok, uklanjanje potencijalno opasnih predmeta u okolini kako bi se spriječile ozljede, osiguravanje prohodnosti dišnih puteva i apliciranje lijekova za zaustavljanje napadaja čija je primjena u skladu s njihovim kompetencijama.

Obzirom na iznimnu rijetkost ove bolesti, potrebno je uložiti dodatne napore i trud u educiranje medicinskog osoblja o etiologiji nastanka, simptomima bolesti te terapijskim i rehabilitacijskim postupcima kako bi proširili svoja znanja i osigurali kvalitetniju skrb za oboljele pacijente.

## 5. LITERATURA

1. Stahnisch FW, Nakashima AS. Theodore Brown Rasmussen (1910-2002). *J Neurol.* 2013;260(10):2694-6. doi: 10.1007/s00415-013-6862-x
2. medicalnewstoday.com [Internet]. Autonomic nervous system: What it is and how it works. *Medical News Today*; c2023 [pristupljeno 25.09.2023.]. Dostupno na: <https://www.medicalnewstoday.com/articles/327450#:~:text=The%20autonomic%20nervous%20system%20is>
3. enciklopedija.hr [Internet]. Kralježnična moždina. *Hrvatska enciklopedija*; c2023 [pristupljeno 22.10.2023.]. Dostupno na: <https://www.enciklopedija.hr/Natuknica.aspx?ID=33703>
4. hr.izzi.digital [Internet]. Živčani sustav i osjetila. *Profil Klett*; c2021 [pristupljeno 24.10.2023.]. Dostupno na: <https://hr.izzi.digital/DOS/87562/87628.html>
5. zdravlje.eu [Internet]. Moždani živci. *Medicins – zdravstveni portal*; c2018 [pristupljeno 6.12.2023.]. Dostupno na: <https://zdravlje.eu/2017/01/15/mozdani-zivci/>
6. enciklopedija.cc [Internet]. Moždinski živci. *Hrvatska internetska enciklopedija*; c2022 [pristupljeno 6.12.2023.]. Dostupno na: [https://enciklopedija.cc/wiki/Mo%C5%BEdinski\\_%C5%BEivci](https://enciklopedija.cc/wiki/Mo%C5%BEdinski_%C5%BEivci)
7. arz.hr [Internet]. Što je središnji živčani sustav. *Aktualno, Realno, Zanimljivo – ARZ*; c 2023. Dostupno na: <https://www.arz.hr/sredisnji-zivcani-sustav/>
8. Crowther LM, Poms M, Plecko B. Multiomics tools for the diagnosis and treatment of rare neurological disease. *J Inherit Metab Dis.* 2018;41(3):425-434
9. Xu J, Ma C, Hua M, Li J, Xiang Z, Wu J. CNS and CNS diseases in relation to their immune system. *Front Immunol.* 2022;13:1063928
10. Ellul M, Solomon T. Acute encephalitis - diagnosis and management. *Clin Med (Lond).* 2018;18(2):155-159
11. Varadkar S, Bien CG, Kruse CA, Jensen FE, Bauer J, Pardo CA i sur. Rasmussen's encephalitis: clinical features, pathobiology, and treatment advances. *Lancet Neurol.* 2014;13(2):195-205
12. Granata T, Andermann F. Rasmussen encephalitis. *Handb Clin Neurol.* 2013;111:511-9

13. Kruse CA, Pardo CA, Hartman AL, Jallo G, Vining EP, Voros J i sur. Rasmussen encephalitis tissue transfer program. *Epilepsia*. 2016;57(6):1005-7
14. rain.ict-aac.hr [Internet]. Potpomognuta komunikacija. Unicef ; c2023 [pristupljeno 6.12.2023.]. Dostupno na: <http://rain.ict-aac.hr/potpomognuta-komunikacija/>
15. Villeneuve N, Lépine A, Girard N, Guedj E, Daquin G. Rasmussen's encephalitis: Early diagnostic criteria in children. *Rev Neurol*. 2022;178(7):666-674
16. Ellul M, Solomon T. Acute encephalitis - diagnosis and management. *Clin Med (Lond)*. 2018;18(2):155-159
17. Creel DJ. Visually evoked potentials. *Handb Clin Neurol*. 2019;160:501-22
18. mayoclinic.org [Internet]. Lumbar puncture (spinal tap). Mayo Clinic; c1998-2023. Dostupno na: <https://www.mayoclinic.org/tests-procedures/lumbar-puncture/about/pac-20394631>
19. Palumbo D, Lynch PA. Psychological testing in adolescent medicine. *Adolesc Med Clin*. 2006;17(1):147-64
20. Müller-Putz GR. Electroencephalography. *Handb Clin Neurol*. 2020;168:249-62.
21. Hyllienmark L, Zachau AC. ABC om-Diagnostisk lumbalpunktion. *Lakartidningen*. 2008;105(41):2844
22. Diener HC, Bendig M, Hempel V. Postpuncture headache. *Fortschr. Neurol. Psychiatr*. 1985;53(9):344-9
23. hopkinsmedicine.org [Internet]. Magnetic Resonance Imaging (MRI). Johns Hopkins Medicine; c2023. Dostupno na: <https://www.hopkinsmedicine.org/health/treatment-tests-and-therapies/magnetic-resonance-imaging-mri#:~:text=What%20is%20MRI%3F>
24. Ersoy H, Zhang H, Prince MR. Peripheral MR angiography. *J Cardiovasc Magn Reson*. 2006;8(3):517-28
25. Seeram E. Computed Tomography: A Technical Review. *Radiol Technol*. 2018;89(3):279CT-302CT
26. radiologyinfo.org [Internet]. PET/CT. Radiology Info; c2023. Dostupno na: <https://www.radiologyinfo.org/en/info/pet>
27. archive.org [Internet]. Živčani sustav. Wayback Machine; c2014 [pristupljeno 6.12.2023.]. Dostupno na:

- [https://web.archive.org/web/20120616231811/http://www.vevu.hr/upload/kol\\_47/50Fizioterapija%203%20.pdf](https://web.archive.org/web/20120616231811/http://www.vevu.hr/upload/kol_47/50Fizioterapija%203%20.pdf)
28. my.clevelandclinic.org [Internet]. Corticosteroids. Cleveland Clinic; c2023. Dostupno na: <https://my.clevelandclinic.org/health/drugs/4812-corticosteroids>
  29. Queiroz ALG, Soares Neto HR, Kobayashi TT, Silva SMCA. Plasma exchange in inflammatory demyelinating disorders of the central nervous system: reasonable use in the clinical practice. *Arq Neuropsiquiatr.* 2023;81(3):296-307
  30. Horowitz B. Pathogen inactivated transfusion plasma: existing and emerging methods. *Vox Sang.* 2002;83:429-36
  31. Guo Y, Tian X, Wang X, Xiao Z. Adverse Effects of Immunoglobulin Therapy. *Front Immunol.* 2018;9:1299
  32. Lünemann JD, Nimmerjahn F, Dalakas MC. Intravenous immunoglobulin in neurology--mode of action and clinical efficacy. *Nat Rev Neurol.* 2015;11(2):80-9
  33. Kaveri SV, Dietrich G, Hurez V, Kazatchkine MD. Intravenous immunoglobulins (IVIg) in the treatment of autoimmune diseases. *Clin Exp Immunol.* 1991;86(2):192-8
  34. Drinovac L. Uloga medicinske sestre u primjeni krvnih pripravaka i praćenje stanja pacijenta nakon primjene [Završni rad]. Bjelovar: Veleučilište u Bjelovaru; 2019 [pristupljeno 5.12.2023.]. Dostupno na: <https://core.ac.uk/download/pdf/233033793.pdf>
  35. texaschildrens.org [Internet]. Rasmussen's Encephalitis. Texas Children's Hospital; c2023 [pristupljeno 5.9.2023.]. Dostupno na: <https://www.texaschildrens.org/departments/epilepsy-center/conditions-we-treat/rasmussen%E2%80%99s-encephalitis#:~:text=The%20condition%20is%20very%20rare>

## 6. ŽIVOTOPIS

### OSOBNI PODACI:

Ime i prezime: **Pavka Begić**

Mjesto i datum rođenja: Split, 23.06.1993.

### OBRAZOVANJE:

2000. – 2008. Osnovna škola „Josip Pupačić“ Omiš

2008. – 2012. Srednja zdravstvena škola Split; smjer: medicinska sestra/tehničar općeg smjera

2020. – Sveučilišni odjel zdravstvenih studija, Sveučilište u Splitu;  
Sveučilišni prijediplomski studij sestrinstva

### RADNO ISKUSTVO:

2015. – 2016. Klinički bolnički centar Split – pripravnički staž

2016. – 2017. Primarna zdravstvena zaštita žena – ginekološka ordinacija

2017. - Klinički bolnički centar Split – Klinika za dječje bolesti

### DODATNA ZNANJA:

Strani jezici: - engleski jezik

- njemački jezik