

Prijelomi distalne podlaktice u dječjoj dobi - uloga fizioterapeuta i prikaz slučaja

Curić, Tonka

Undergraduate thesis / Završni rad

2023

Degree Grantor / Ustanova koja je dodijelila akademski / stručni stupanj: **University of Split / Sveučilište u Splitu**

Permanent link / Trajna poveznica: <https://um.nsk.hr/um:nbn:hr:176:124999>

Rights / Prava: [In copyright](#) / [Zaštićeno autorskim pravom.](#)

Download date / Datum preuzimanja: **2024-11-22**

Repository / Repozitorij:



Sveučilišni odjel zdravstvenih studija
SVEUČILIŠTE U SPLITU

[Repository of the University Department for Health Studies, University of Split](#)



zir.nsk.hr



UNIVERSITY OF SPLIT



DIGITALNI AKADEMSKI ARHIVI I REPOZITORIJI

SVEUČILIŠTE U SPLITU
Podružnica
SVEUČILIŠNI ODJEL ZDRAVSTVENIH STUDIJA
PREDDIPLOMSKI SVEUČILIŠNI STUDIJ
FIZIOTERAPIJA

Tonka Curić

**PRIJELOMI DISTALNE PODLAKTICE U DJEČJOJ DOBI
ULOGA FIZIOTERAPEUTA I PRIKAZ SLUČAJA**

Završni rad

Split, 2023.

SVEUČILIŠTE U SPLITU
Podružnica
SVEUČILIŠNI ODJEL ZDRAVSTVENIH STUDIJA
PREDDIPLOMSKI SVEUČILIŠNI STUDIJ
FIZIOTERAPIJA

Tonka Curić

**PRIJELOMI DISTALNE PODLAKTICE U DJEČJOJ DOBI
ULOGA FIZIOTERAPEUTA I PRIKAZ SLUČAJA**

**FRACTURES OF THE DISTAL FOREARM IN CHILDHOOD:
PHYSIOTHERAPIST'S ROLE AND A CASE PRESENTATION**

Završni rad/Bachelor's Thesis

**Mentor:
Doc. dr. sc. Jakov Meštrović, dr. med.**

Split, 2023.

TEMELJNA DOKUMENTACIJSKA KARTICA

ZAVRŠNI RAD

Sveučilište u Splitu

Sveučilišni odjel zdravstvenih studija

Fizioterapija

Znanstveno područje: Biomedicina i zdravstvo

Znanstveno polje: Kliničke medicinske znanosti i zdravstvo (fizikalna medicina i rehabilitacija)

Mentor: doc. dr. sc. Jakov Meštrović

PRIJELOMI DISTALNE PODLAKTICE U DJEČJOJ DOBI ULOGA FIZIOTERAPEUTA I PRIKAZ SLUČAJA

Tonka Curić 511143

Sažetak: Cilj ovog istraživanja je demonstrirati pristup liječenju prijeloma distalne podlaktice kod djece, istražiti komplikacije koje mogu nastati te obraditi proces rehabilitacije u takvim slučajevima. U radu je prikazan slučaj djeteta s prijelomom distalne podlaktice uzrokovanom padom, koji je zahtijevao kirurški zahvat i naknadnu fizikalnu terapiju. Liječenje ovakvih prijeloma zahtijeva suradnju različitih stručnjaka kao što su kirurg, medicinska sestra/tehničar, fizijatar i fizioterapeut. U radu su opisane metode, planovi i postupci koji su bitni za pružanje visokokvalitetne skrbi djetetu te omogućavanje bržeg i uspješnijeg oporavka.

Ključne riječi: djeca; fraktura; podlaktica

Rad sadrži: 39 stranica, 28 slika, 34 literaturne reference

Jezik izvornika: hrvatski

BASIC DOCUMENTATION CARD

BACHELOR THESIS

University of Split

University Department for Health Studies

Physiotherapy

Scientific area: Biomedicine and healthcare

Scientific field: Clinical medical sciences and healthcare (physical medicine and rehabilitation)

Supervisor: doc. dr. sc. Jakov Meštrović

**FRACTURES OF THE DISTAL FOREARM IN CHILDHOOD:
PHYSIOTHERAPIST'S ROLE AND A CASE PRESENTATION**

Tonka Curić 511143

Summary: The purpose of this study is to demonstrate an approach to treating distal forearm fractures in children, explore potential complications, and address the rehabilitation process in such cases. The paper presents a case of a child with a distal forearm fracture caused by a fall, which required surgical intervention and subsequent physical therapy. The treatment of such fractures involves collaboration among various experts such as surgeons, nurses/technicians, physiatrists, and physiotherapists. The paper describes methods, plans, and procedures that are essential for providing high-quality care to the child and enabling a faster and more successful recovery.

Keywords: children; fracture; forearm

Thesis contains: 39 pages, 28 pictures, 34 references

Original in: Croatian

SADRŽAJ

1. UVOD	1
1.1 ANATOMSKI PREGLED	1
1.2 EPIDEMIOLOGIJA	4
1.3 VRSTE PRIJELOMA	6
1.3.1 PRIJELOMI U PODRUČJU ZONE RASTA	6
1.3.2 SUBPERIOSTALNI PRIJELOMI	7
1.3.3 PRIJELOMI ZELENE GRANČICE	7
1.3.4 PRIJELOMI DISTALNE METAFIZE	8
1.3.5 PRIJELOMI DISTALNE ULNE	9
1.4 DIJAGNOSTIKA	10
1.5 LIJEČENJE	11
1.5.1 KONZERVATIVNO LIJEČENJE	12
1.5.2 KIRURŠKO LIJEČENJE	13
1.6 KOMPLIKACIJE	13
1.7 REHABILITACIJA	14
2. CILJ RADA	15
3. RASPRAVA I PRIKAZ SLUČAJA	16
3.1 REHABILITACIJSKI TIJEK	19
4. ZAKLJUČAK	33
5. LITERATURA	34
6. SAŽETAK	37
7. SUMMARY	38
8. ŽIVOTOPIS	39

1.UVOD

Prijelom distalne podlaktice kao uobičajena ozljeda djece i adolescenata, čini 74% svih prijeloma gornjeg ekstremiteta i 30% svih prijeloma. Najveća učestalost je u dobi od 10 godina (1). Unatoč pridavanju sve više pozornosti sigurnosti djece tijekom posljednjeg desetljeća, studije izvještavaju neobjašnjiv porast incidencije distalnih prijeloma podlaktice u dječjoj dobi (2-5). Klinički znakovi uključuju oticanje, bol, palpacijsku bolnost i mogući deformitet. Dijagnoza i vrsta frakture postavlja se na osnovu kliničkog pregleda i RTG pretrage. Odluke o liječenju temelje se na dobi pacijenta, vrsti frakture i preferencijama kirurga. Unatoč činjenici da je distalni dio ruke najčešće mjesto fraktura u djece, postoji malo suglasnosti o liječenju i protokolima praćenja ovih ozljeda. U ovom radu predstaviti ćemo ulogu fizioterapeuta u liječenju prijeloma distalne podlaktice u dječjoj dobi (3).

1.1 ANATOMSKI PREGLED

Ljudska podlaktica sastoji se od dvije kosti: *radius* ili palčana kost i *ulna* lakatna kost (Slika 1).

Radius ili palčana kost, predstavlja jednu od dviju kostiju podlaktice, zajedno s lakatnom kosti. Proteže se od lateralne strane lakta sve do palčane strane zgloba šake, paralelno s lakatnom kosti, te se sastoji od tijela, proksimalnog (gornjeg) i distalnog (donjeg) kraja.

1. **Proksimalni kraj** palčane kosti povezan je s nadlaktičnom kosti (*humerus*) i medijalno s lakatnom kosti (*ulna*) stvarajući lakatni zglob (6). Na gornjem kraju kosti nalazi se hrapava izbočina (*tuberositas radii*) koja služi kao mjesto pričvršćenja dvoglavog nadlaktičnog mišića (*musculus biceps brachii*). Također proksimalni kraj radijusa ima cilindričnu glavu (*caput radii*) koja se povezuje s lakatnom kosti i nadlaktičnom kosti.
2. **Tijelo** palčane kosti ima trokutasti presjek i na njega se vežu ili prijanjaju mišići podlaktice. Na tijelu palčane kosti razlikujemo tri ploštine i tri ruba: prednja ploština, stražnja ploština, lateralna ploština, prednji rub, stražnji rub i medijalni rub
3. **Distalni kraj** je masivniji, približno četverostranog oblika, s zglobnom površinom za spajanje s kostima pešća zajedno tvoreći ručni (*radiokarpalni*) zglob. S medijalne strane sadrži urez za distalni zglob s lakatnom kosti. Distalni kraj radijusa ima dvije

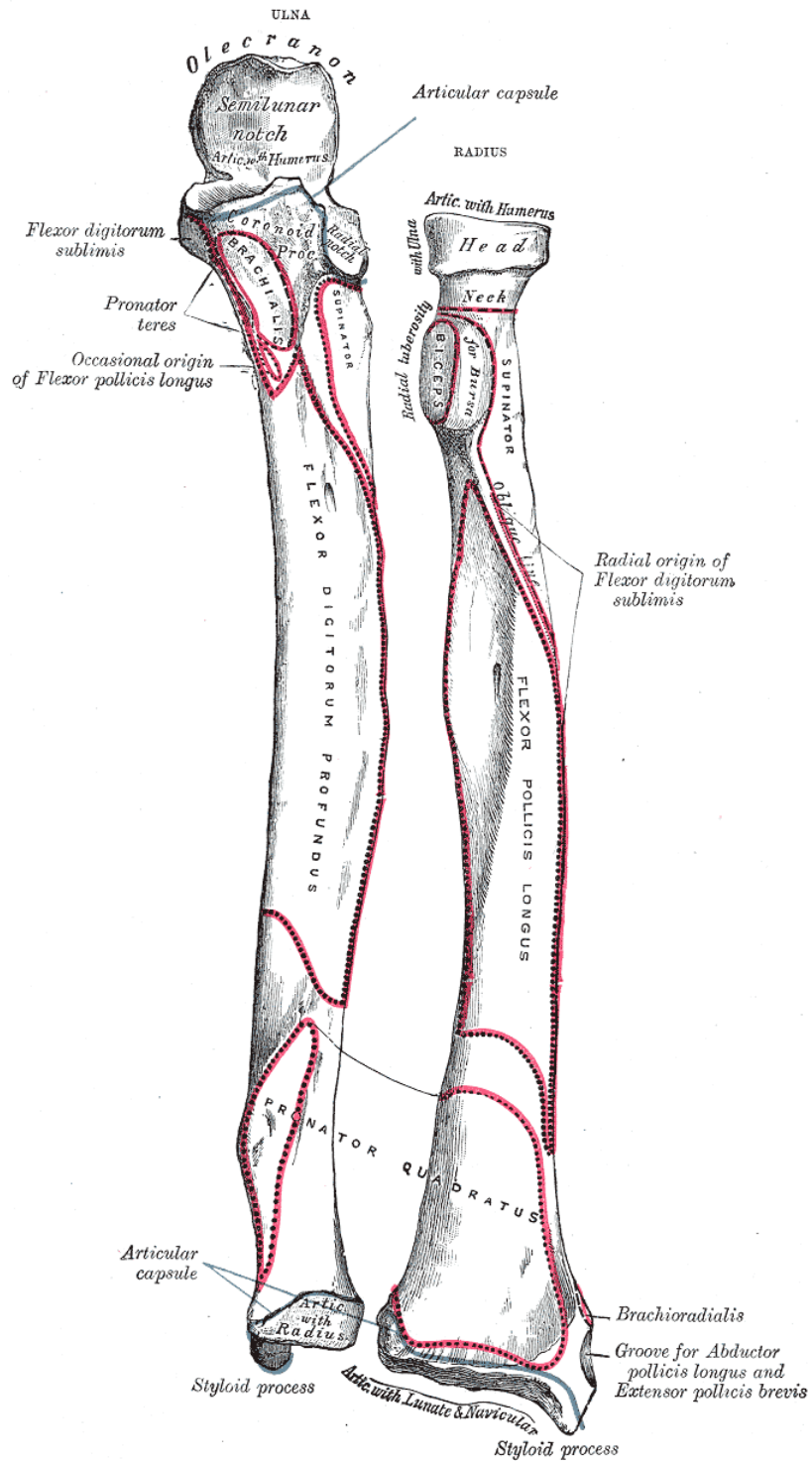
prepoznatljive točke, izbočeni radijalni nastavak (*processus styloideus radii*) i Listerovu kvrga na ularnoj strani (7).

Međukoštana opna podlaktice (*membrana interossea antebrachii*) je široka, vezivna ploča (međukoštana opna) razapeta između kostiju podlaktice. Vezivno tkivo povezuje međukoštane rubove palčane i lakatne kosti. Opna služi kao polazište mišića, dijeli podlakticu na prednju i stražnju ložu i prenosi sile s palčane kosti na lakatnu, koja dalje prenosi silu na nadlaktičnu kost (8).

Ulna ili lakatna kost se proteže duž medijalne strane podlaktice. Anatomija ove kosti uključuje nekoliko dijelova i struktura koje osiguravaju stabilnost i pokretljivost podlaktice te imaju ulogu u formiranju zglobova i pričvršćivanju mišića (8).

Ulna ima tri glavna dijela:

1. **Proksimalni kraj** lakatne kosti je širi i povezan je s nadlaktičnom kosti tvoreći zglob lakta. Ovaj zglob omogućuje savijanje i ispravljanje podlaktice (*flexio et exstensio*) a proksimalni radioulnarni zglob okretanje (*pronatio i supinatio*) podlaktice. Dvije najvažnije strukture su *processus coronoideus* i *olecranon* koji služe za uzglobljavanje s palčanom i nadlaktičnom kosti. Također, lakatna kost ima udubinu na gornjem kraju nazvanu trohlearna čašica (*incisura trochlearis*) koja također sudjeluje u humeroulnarnom zglobu.
2. **Tijelo**: To je središnji dio lakatne kosti koji se prostire između gornjeg i donjeg kraja. Tijelo je duguljasto i trokutastog presjeka, što pomaže u održavanju stabilnosti podlaktice.
3. **Distalni kraj** (*caput ulnae*): Donji kraj lakatne kosti spaja se s palčanom kosti (*os radialis*) i kostima šake (*os triquetrum*), formirajući medijalni dio ručnog zgloba. Ovaj zglob sudjeluje u stabilizaciji i pokretima šake. Osim toga, na distalnom kraju lakatne kosti nalazi se izbočina (*processus styloideus ulnae*), koji ima ulogu u pričvršćivanju ligamenata i tetiva te doprinosi stabilnosti zgloba šake (9).



Slika 1

Palčana i lakatna kost,

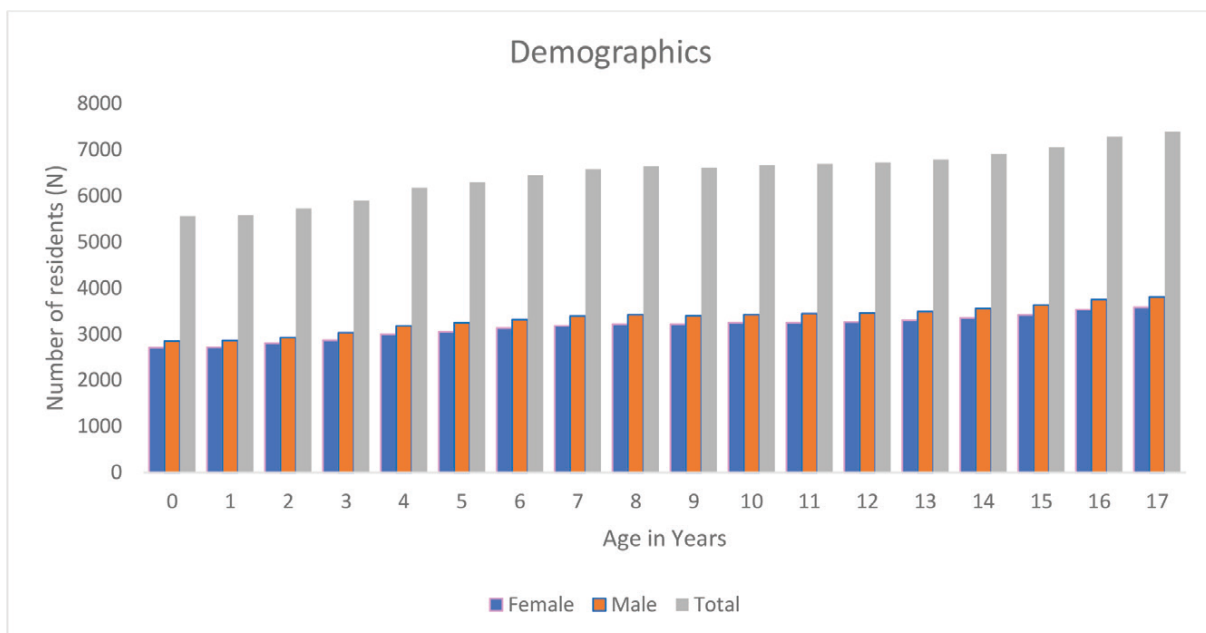
izvor: -Henry Gray (1918) Anatomy of the Human Body

-Bartleby.com: Gray's Anatomy, Plate 213

1.2 EPIDEMIOLOGIJA

Učestalost prijeloma distalnog radijusa iznosi 25% među djecom i do 18% među odraslima. Podaci posljednjih 40 godina bilježe stalno povećanje broja ovih ozljeda. Za djecu je ovaj porast povezan s povećanom sportskom aktivnošću, dok za stariju populaciju je veći broj aktivnih starijih osoba čimbenik povećanja broja prijeloma u toj dobnoj skupini. Prema istraživanju Chunga i Spilsona, 1,5% svih posjeta hitnoj službi bilo je zbog prijeloma podlaktice i zapešća, pri čemu je 44% tih ozljeda činilo prijelome radijusa i ulne (10). Ovi rezultati usklađeni su s istraživanjem Larsena i Lauritsena koje je pokazalo da su prijelomi distalnog radijusa činili 2,5% svih hitnih slučajeva. Analiza prijeloma u Švedskoj 1962. godine otkrila je da su prijelomi distalnog radijusa i ulne činili čak 75% svih prijeloma podlaktice (11).

Istraživanje prijeloma podlaktice temeljilo se na analizi populacijske kohorte uz pažljivo pregledane rendgenske snimke i medicinske kartone (Slika 2). Ti rezultati pružaju uvid u raspodjelu prijeloma prema spolu i dobi te otvaraju vrata daljnjem istraživanju uzroka i posljedica tih ozljeda kod djece (12).

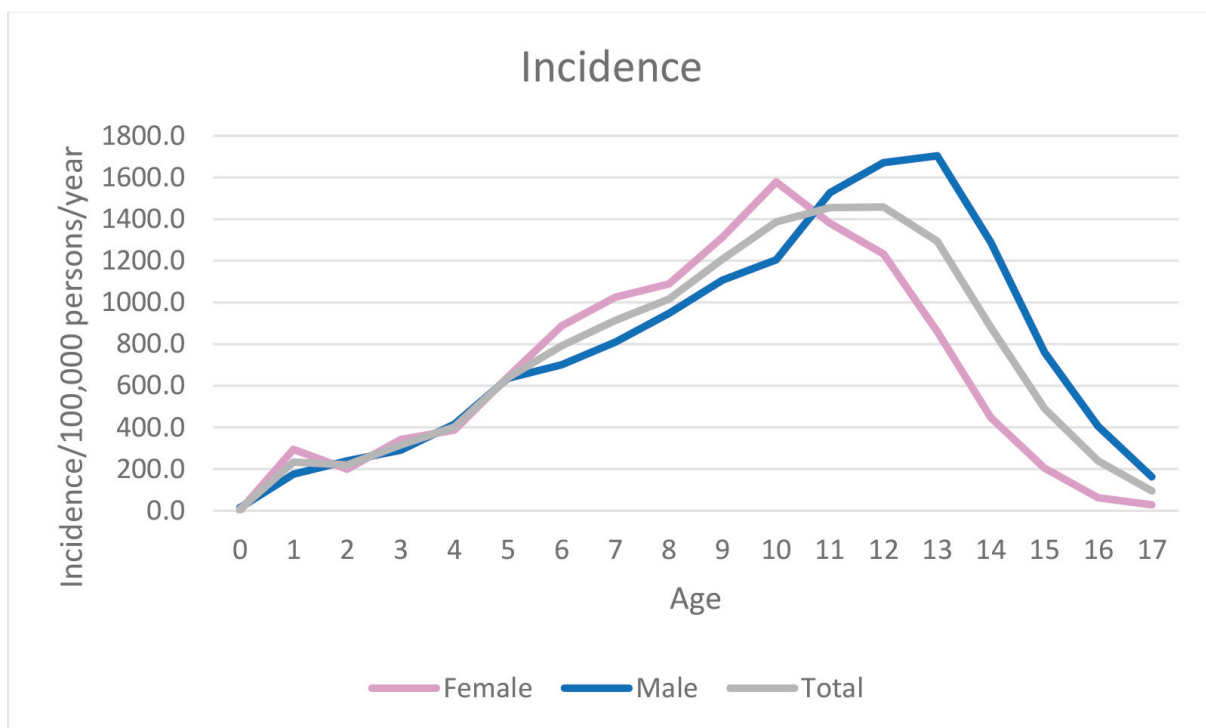


Slika 2

Prosječne demografske karakteristike pacijenata u dobi od nula do 17 godina tijekom razdoblja istraživanja. Vertikalni brojčani stupac grafa prikazuje broj ispitanika a horizontalna brojčana linija starost ispitanika. Plavom su označene djevojčice, crvenom dječaci a sivom bojom ukupan broj ispitanika te dobne skupine.

izvor: L. R. Korup, et.al. Elsoe Children's distal forearm fractures: a population-based epidemiology study of 4,316 fractures

Učestalost prijeloma podlaktice kod djevojčica dosezala je vrhunac u dobi od devet do jedanaest godina, s najvišom incidencijom od 1,578,3 prijeloma na 100,000 u dobi od deset godina. Kod dječaka je učestalost prijeloma podlaktice dostigla vrhunac u dobi od jedanaest do trinaest godina, s najvišom incidencijom od 1,704,3 prijeloma na 100,000 u dobi od trinaest godina (Slika 3) (12).



Slika 3

Incidencija prijeloma na 100,000 osoba po dobi i spolu

izvor: L. R. Korup, et.al. Elsoe Children's distal forearm fractures: a population-based epidemiology study of 4,316 fractures

1.3 VRSTE PRIJELOMA

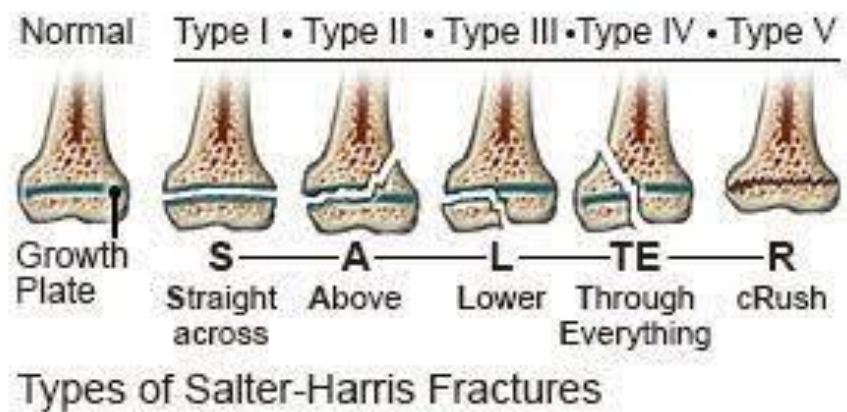
1.3.1 PRIJELOMI U PODRUČJU ZONE RASTA

Najkrhkiji dio kosti je zona rasta, stoga je to dio koji najčešće bude oštećen djelovanjem sile.

Za prijelome u području zone rasta – epifiziolize koristimo Salter – Harris klasifikaciju. Prijelomi stupnja III i IV imaju veći rizik za poremećajem u smislu zastoje rasta ili deformitetima kosti obzirom da direktno oštećuju zonu rasta (13).

Salter – Harris klasifikacija je podijeljena u pet podvrsta (Slika 4).

- Tip I – 6 – 9% – prijelom kroz hipertrofičnu zonu ploče rasta, ne zahvaća metafizu ni epifizu
- Tip II – 75% – najčešći tip prijeloma, prijelom kroz hipertrofičnu zonu ploče rasta kroz metafizu
- Tip III – 8% – prijelom kroz samu ploču rasta i dolje kroz epifizu
- Tip IV – 10 – 12% – prijelom izravno kroz metafizu, ploču rasta i epifizu (transverzalni)
- Tip V – 1% – najrjeđi tip frakture, izravna kontuzija ploče rasta (nabijeno/uništeno).



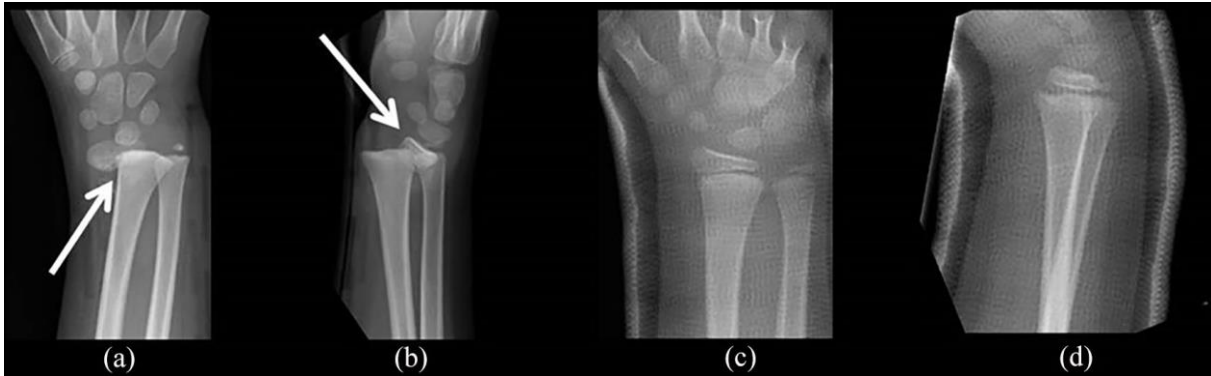
Slika 4

Salter-Harris klasifikacija

Growth plate – zona rasta, S- tip I, A – tip II, L – tip III, TE – tip IV, R – tip V
izvor: <https://www.drugs.com/cg/salter-harris-fracture.html>

Rastuća ploča distalne kosti podlaktice uključena je u otprilike 20% do 30% svih dječjih prijeloma distalne podlaktice, dok je distalna ulnarna ploča rijetko ozlijeđena. Ozljede u

području distalne podlaktice obično su blage prirode, a proliferativni sloj rastuće ploče obično ostaje netaknut (Slika 5). Prijelomi koji razdvajaju distalne epifize i šire se prema zglobovima obično su rijetki. Ove prijelome treba anatomski reducirati i stabilizirati unutarnjom fiksacijom kako bi se izbjeglo djelomično ili potpuno zaustavljanje fizea i posttraumatski degenerativni artritis (14).



Slika 5

a) i b) dislocirani prijelom distalnog radijusa u ploči rasta c) i d) nakon repozicije

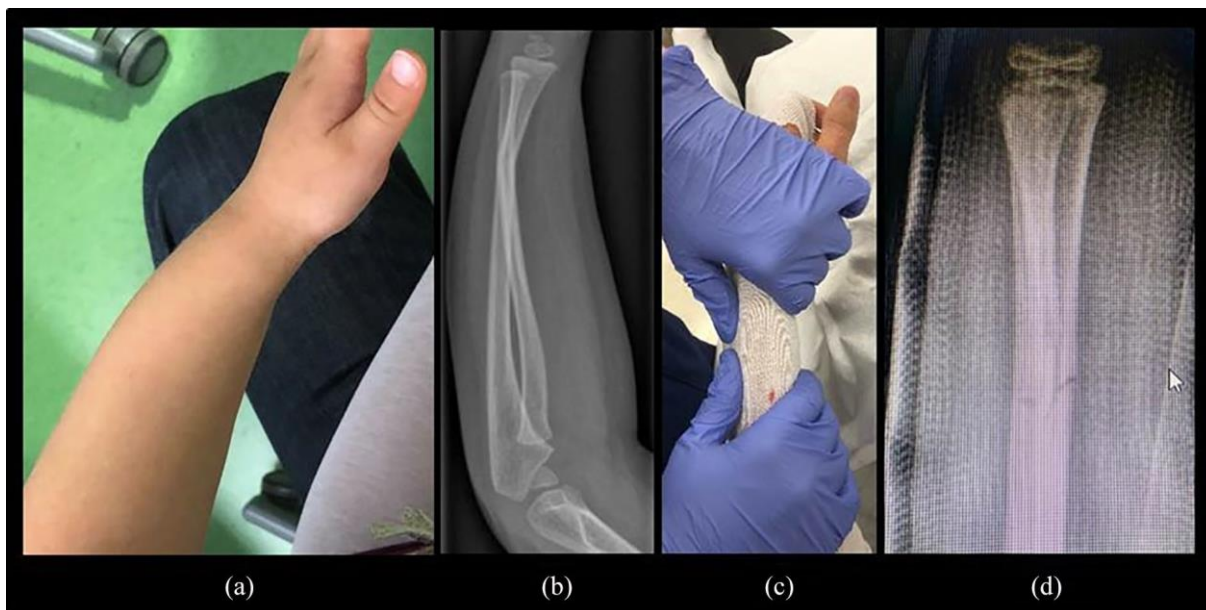
izvor: J.-J. Sinikumpu , Y. Nietosvaara, *Treatment of Distal Forearm Fractures in Children*

1.3.2 SUBPERIOSTALNI PRIJELOMI

Subperiostalni prijelom distalne podlaktice je vrsta prijeloma u kojem se lom kosti događa ispod periosta, tankog vanjskog sloja koji pokriva kosti. Subperiostalni prijelom znači da se kost prelomila, ali da je vanjski sloj periosta ostao netaknut zbog svoje elastičnosti i adhezivnosti (15).

1.3.3 PRIJELOMI ZELENE GRANČICE

Pojavljaju se u dijafizi ili na spoju između distalne metafize i dijafize. Ovaj tip prijeloma uzrokuje angulaciju kosti, ali ne uzrokuje skraćenje. Na rendgenskim snimkama se primjećuje puknuće korteksa i periosta s jedne strane dok je suprotni korteks savijen i neprekinut, periost neoštećen i djeluje poput šarke. Suprotni korteks je naglo savijen, ali ostaje neprekinut, dok je periost na toj strani neoštećen i djeluje poput šarke. Prijelomi zelene grančice su nestabilni u smislu povećanja angulacije u jednoj ravnini, a pritisci okolne mišićne mase mogu dodatno pogoršati angulaciju dok je kost u gipsu (16). Stoga se preporučuje provjera poravnanja većine prijeloma zelene grančice otprilike 10–14 dana nakon postavljanja gipsa. Ovo nije nužno kod prijeloma koji su fiksirani unutarnjim sredstvima (Slika 6).



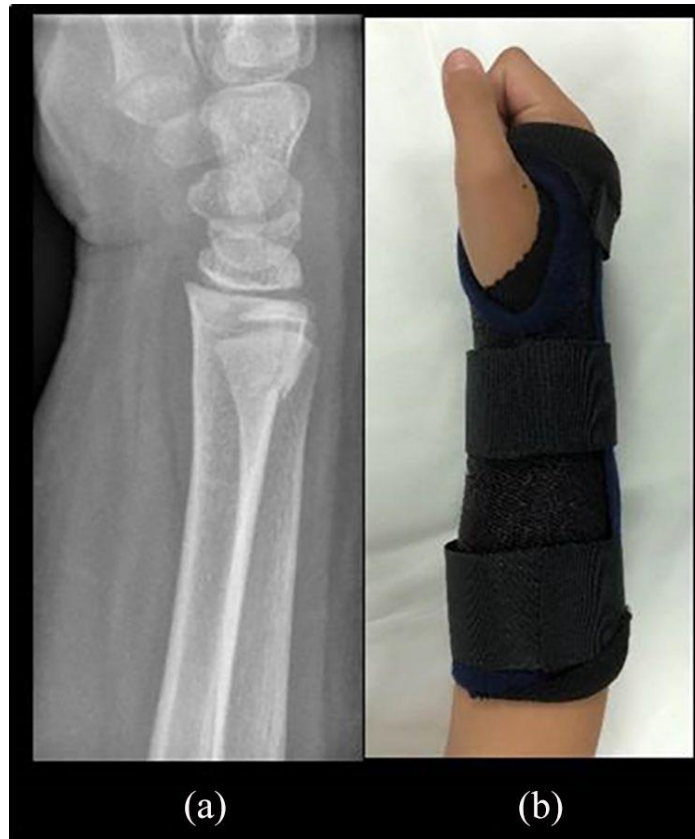Slika 6

*a) Prijelom zelene grančice na spoju distalne dijafize i metafize kod 10-godišnje djevojčice.)
 b) Rendgenski snimci pokazuju kutno odstupanje od 20°. (c) Manipulacija frakturnim ulomcima i postavljanje gipsane udlage (d) Provjera pozicije ulomaka rendgenskim snimkama 7–10 dana kasnije.*

izvor: J.-J. Sinikumpu , Y. Nietosvaara, Treatment of Distal Forearm Fractures in Children

1.3.4 PRIJELOMI DISTALNE METAFIZE

Distalna metafiza je najčešće mjesto prijeloma podlaktice u djece. Većina prijeloma na ovom mjestu kod djece su subperiostalni prijelomi, karakteristični za nedozrele kosti. Meka i fleksibilna distalna kost savija se na kompresijskoj strani kosti kad dijete padne na ruku. Stabilni su i nema rizika pomicanja ili povećanja angulacije (Slika 7). Najbolji način liječenja ovih prijeloma je korištenje mekog zavoja, univerzalne ortoze za zglob ili individualno oblikovanog dorzalnog šablona tijekom nekoliko tjedana, s ciljem smanjenja boli. Redovito praćenje nije potrebno (17).



Slika 7

*Prijelom distalnog radiusa u devetogodišnjaka liječen sintetičkom ortozom
izvor: J.-J. Sinikumpu , Y. Nietosvaara, Treatment of Distal Forearm Fractures in Children*

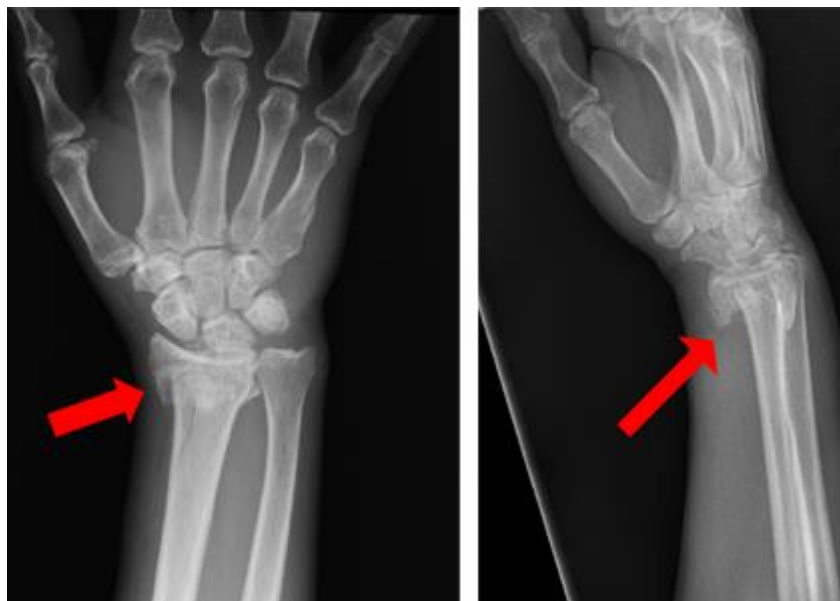
1.3.5 PRIJELOMI DISTALNE ULNE

Većina dislociranih prijeloma distalnog radijusa ima istodobnu ozljedu ulne, pri čemu je prijelom stiloidnog nastavka ulne (USP) najčešći. Osifikacija stiloidnog nastavka započinje u petoj godini života i traje do devete godine, stoga do 15% (prijeloma) USP može biti neprepoznato (18). Prijelomi USP-a kod djece često rezultiraju u neprirodnim zacjeljenjima koja prividno ne uzrokuju značajne probleme (18). Rizik od zaustavljanja rasta kod prijeloma epifizijalne ploče ulne je visok (do 50%), što dovodi do negativnog varijabiliteta ulne. Torus, prijelomi zelene grančice i potpuni prijelomi distalne ulne tretiraju se na isti način kao prijelomi distalnog radijusa. Prijelom distalnog radijusa s dorzalnim kutnim odstupanjem može biti povezan s posteriornom dislokacijom glave ulne koji nazivamo Galeazzi fracture što je zapravo prijelom srednjeg do distalnog trećeg dijela radijusa povezan s dislokacijom ili subluksacijom distalnog radioulnarnog zgloba (DRUJ)(19). Najbolje je potvrditi da je zglob distalnog radioulnarne zglobova kongruentan u gipsu, na primjer, konusnim snimkom računalne tomografije nakon operacije (18).

1.4 DIJAGNOSTIKA

Nakon što se pacijent temeljito pregleda i uzme anamneza, idući korak je obavljanje rendgenskog snimanja zgloba ruke u dvije različite projekcije – anteroposteriorno i lateralno (Slika 8). Ako prvotne projekcije ne pruže potpuni uvid u prijelom, dodatna dijagnostička korist može biti postignuta koristeći kosne projekcije pod kutom od 45°. Te kose projekcije se izvode u različitim položajima ruke, uključujući pronaciju i supinaciju, kako bi se osigurala što detaljnija i preciznija slika o prijelomu. Ovaj sveobuhvatni pristup rendgenskim snimkama omogućuje liječnicima da što preciznije dijagnosticiraju i procijene ozljedu te donesu informirane odluke o daljnjem liječenju (20).

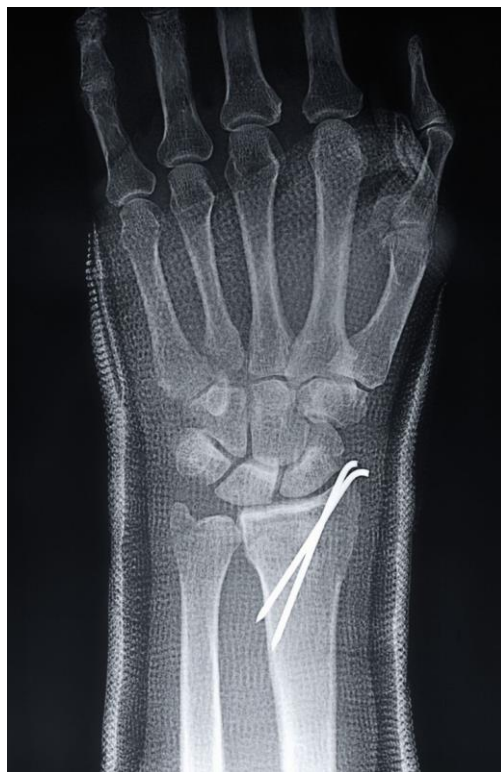U određenim situacijama, liječnik može preporučiti provođenje kompjuterske tomografije (CT), koja omogućava stvaranje trodimenzionalnih slika oštećene kosti. Ovakve 3D slike mogu biti korisne pri pripremi za eventualni kirurški zahvat, pružajući dodatne informacije i detalje koji olakšavaju planiranje zahvata (21).



Slika 8
RTG snimka frakture distalnog radijusa u dvije projekcije
izvor: <https://ota.org/for-patients/find-info-body-part/3825>

1.5 LIJEČENJE

Načini liječenja potpunih prijeloma distalnog dijela podlaktice izaziva rasprave među stručnjacima. Kod dječjih prijeloma podlaktice često dolazi do zacjeljenja s kutnim deformitetom, no važno je istaknuti da se tijekom vremena deformitet može smanjiti zahvaljujući prirodnoj korekciji pod utjecajem rasta kostiju (22). Ovdje ubrajamo prijelome epifize radijusa i metafize distalne podlaktice. Ti dijelovi kosti imaju izniman potencijal za samoobnovu. Tradicionalno manipulativno liječenje redukcijom često daje zadovoljavajuće rezultate, no s razvojem tehnologija sve je češće prisutna sklonost prema kirurškoj intervenciji. Unatoč tome, još uvijek nije potpuno jasno hoće li kirurško liječenje donijeti znatno bolje ishode od konzervativnog pristupa. Odluka o tome hoće li se primijeniti operativno liječenje obično ovisi o mišljenju liječnika koji sudjeluje u postupku, uzimajući u obzir razinu zrelosti kosti, starost pacijenta te stabilnost prijeloma. Kada govorimo o kirurškom liječenju ovih prijeloma ono obično podrazumijeva repoziciju ulomaka, najčešće manuelno, iznimno je potrebna krvava repozicija ulomaka te njihova fiksacija Kirschnerovnim žicama (Slika 9).



Slika 9

Osteosinteza distalnog radijusa s dvije Kirschnerove žice
izvor: <https://hr.fitnesslifestylehealthclub.com/zdravlje/kirschner-zica.html>

Kirurzi obično imaju rezerve u vezi s kirurškim liječenjem u djece od 8 do 14 godina. U tom razdoblju, djeca imaju sposobnost aktivnog remodeliranja kostiju, što često rezultira pravilnim zacjeljenjem prijeloma bez potrebe za kirurškim zahvatom. S druge strane, kod pacijenata starijih od 14 godina, zbog skorog završetka rasta preostali rast kosti možda neće uspješno kompenzirati eventualnu neravnotežu ili deformaciju kosti uzrokovanu prijelomom (23). Uobičajeno se preporučuje konzervativno liječenje prijeloma distalne podlaktice zbog visokog potencijala za prirodno remodeliranje nakon ozljede (24). Međutim, noviji članci ukazuju na trend povećane kirurške intervencije kod prijeloma podlaktice djece i adolescenata (25). Ovaj trend može biti posljedica napredne tehnologije, nezadovoljstva obitelji i kirurga zbog preostalih deformacija te izazova tradicionalnim standardima skrbi. Izvješteno je da kirurzi koji su specijalizirani za kirurgiju ruke češće preporučuju kirurško liječenje, čak 2,9 puta češće nego kirurzi s pedijatrijskom ortopedskom specijalizacijom. Helenius i njegovi kolege su proveli pregled svih prijeloma kod djece i adolescenata liječenih u Finskoj od 1997. do 2006. godine. Broj prijeloma distalne podlaktice povećao se tijekom tog razdoblja, što sugerira da se sklonost prema kirurškom liječenju može povećavati (26,27).

1.5.1 KONZERVATIVNO LIJEČENJE

Koncept konzervativnog liječenja prijeloma distalnog radijusa temelji se na Bohlerovom postulatu koji je iznio prema kraju 19. stoljeća. Ovaj pristup liječenju se oslanja na tzv. princip 3R: prvo, vraćanje ulomaka u njihov anatomske položaj (repozicija); drugo, zadržavanje ulomaka u tom položaju nakon reponiranja (retencija); i treće, postupno jačanje i vraćanje funkcionalnosti ozlijeđenog dijela tijela nakon što kosti zacijele (rehabilitacija). Nakon postupka reponiranja i imobilizacije, provjera uspješnosti se vrši radiološkim postupcima. Naknadno se provode redovite radiološke kontrole kako bi se pratilo napredovanje u procesu zacjeljivanja (28).

Tijekom prvih 24 sata, bolesnici dobivaju upute o tome kako spriječiti oticanje, uz istovremeno obavezno praćenje stanja živčanih i vaskularnih funkcija. Sedmi dan je kontrolni pregled specijalista sa nadzornom RTG snimkom. Ako se tada utvrdi zadovoljavajući položaj koštanih fragmenata i ako podlaktica nema znakova oticanja, uklanja se prva imobilizacija (longeta) te se postavlja trajna imobilizacija s cirkularnim gipsom (29). Također se može samo korigirati

postojeća longeta bez cirkularnog sadrenog zavoja. Cilj rehabilitacijskog procesa je postizanje najvećeg mogućeg opsega pokreta i snage u ozlijeđenom dijelu tijela, istovremeno osiguravajući da prijelom pravilno zacijeli.

1.5.2 KIRURŠKO LIJEČENJE

Kirurški pristup prijelomima se odabire kada nije moguće postići zadovoljavajući položaj koštanih fragmenata konzervativnim metodama ili kada je kirurško liječenje izvorno naznačeno. U takvim slučajevima, koristi se postupak osteosinteze koji uključuje upotrebu Kirschnerovih žica, kao i AO-osteosinteze. Kod AO tehnike za stabilizaciju se najčešće koriste malene prilagođene pločice, poput T-pločica, koje se pričvršćuju pomoću vijaka. Ovaj način kirurškog liječenja se rijetko koristi u djece i uglavnom je rezerviran za starije adolescente. Ovisno o situaciji, kirurzi mogu prilagoditi tehniku kako bi osigurali optimalnu fiksaciju i zarastanje loma (30).

1.6 KOMPLIKACIJE

Komplikacije koje se mogu javiti nakon primjene konzervativnog liječenja prijeloma su problemi vezani uz promjene na krvnim žilama i živcima. Tijekom traume koja uzrokuje prijelom, često dolazi do oštećenja vaskularnih i živčanih struktura na mjestima prijeloma, što se smatra dodatnim ozljedama. Slična oštećenja na krvnim žilama i vaskularnim strukturama može uzrokovati i repozicija koštanih ulomaka (31).

1.7 REHABILITACIJA

Predviđeno vrijeme cijeljenja prijeloma distalne podlaktice je od 2-4 tjedna. Nakon zacjeljenja slijedi proces rehabilitacije. Primjećuje se da vježbama opsega pokreta, konzervativno liječeni bolesnici pristupaju već u drugom tjednu rehabilitacije, neki čak i ranije. Cilj svakog rehabilitacijskog procesa jest vraćanje snage, oporavak mobilnosti i vraćanje aktivnostima svakodnevnog života (32). Osnovni elementi rehabilitacijskog programa uključuju terapiju pokretom, - kineziterapiju, edukaciju i poticanje pokretljivosti zgloba. Vježbe usmjerenog raspona pokreta izvode se kako bi se prevladalo ograničeno kretanje nakon prijeloma. Pacijent može izgubiti sposobnost normalnog pokreta ručnog zgloba te razviti ukočenost. Fizioterapeut će ocijeniti pokrete ručnog zgloba u usporedbi s očekivanim normalnim pokretima te pokretima neozlijeđenog zgloba, voditi program vježbi kako bi se vratio funkcionalni opseg pokreta. Jačanje mišića ključno je kako bi se postigla ravnoteža snage svih mišića u gornjem dijelu tijela. Mišići podlaktice i nadlaktice surađuju kako bi omogućili normalno kretanje gornjeg eksteremiteta. Ručni zglob je specifičnog dizajna i naziva se elipsoidnim zglobovom što znači da obavlja pokrete fleksije, ekstenzije (*palmarna i dorzalna fleksija*), abdukcije i addukcije te cirkumdukcije šake zajedno s podlakticom. Kada dođe do prijeloma distalne podlaktice, okolni mišići mogu atrofirati. Postoji mnogo vježbi koje se mogu izvoditi za jačanje mišića, osiguravajući da svaki mišić obavlja svoju ulogu kako treba. Često je potrebno tjednima razvijati snagu nakon prijeloma zbog gubitka mišićne mase. Manualna terapija provodi se kako bi se poboljšala pokretljivost, fleksibilnost i snaga zgloba. Fizioterapeut može preporučiti terapijske modalitete poput hladnoće i topline za kontrolu boli. U kasnijim fazama rehabilitacije bitno je uvesti i funkcionalni trening. Nepravilni obrasci pokreta nakon prijeloma mogu dovesti do budućih sekundarnih ozljeda. Fizioterapeut ima zadatak prepoznati i ispraviti nepravilne pokrete kako bi održavao zglob bez boli te spriječio buduće ozljede.

2. CILJ RADA

Cilj rada je prikazati liječenje prijeloma distalne podlaktice u djece prvenstveno ulogu fizioterapeuta u rehabilitaciji. Fizioterapeut, kao član profesionalnog medicinskog tima, ističe znanje i kompetenciju u zdravstvenoj skrbi djeteta i pomoći obitelji.

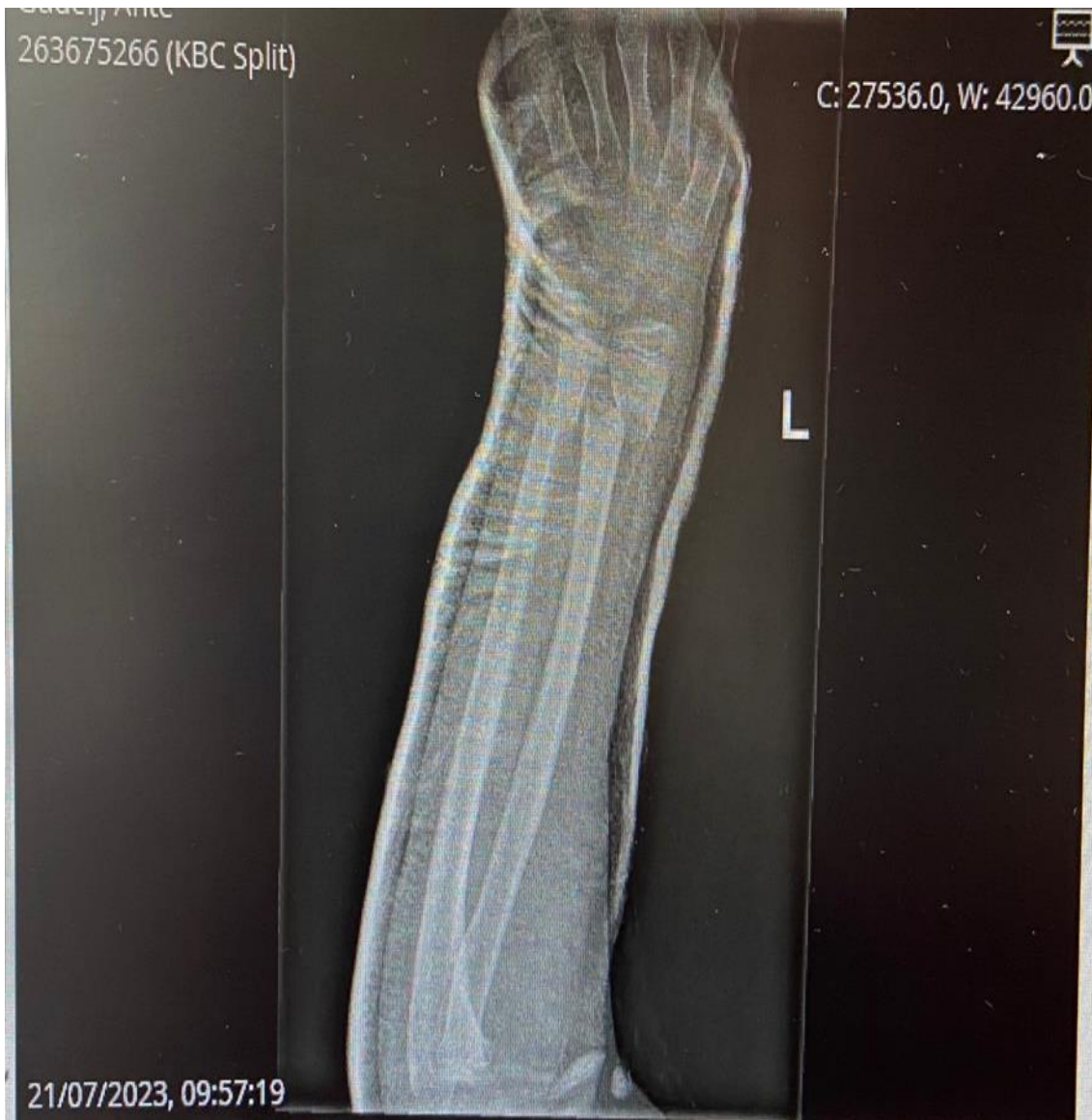Cilj ovog rada je prikazati metode, planove i postupke fizioterapeuta i timski rad medicinskog osoblja koji su nužni za kvalitetnu skrb djeteta i samim time omogućavaju brži i kvalitetniji oporavak.

3. RASPRAVA I PRIKAZ SLUČAJA

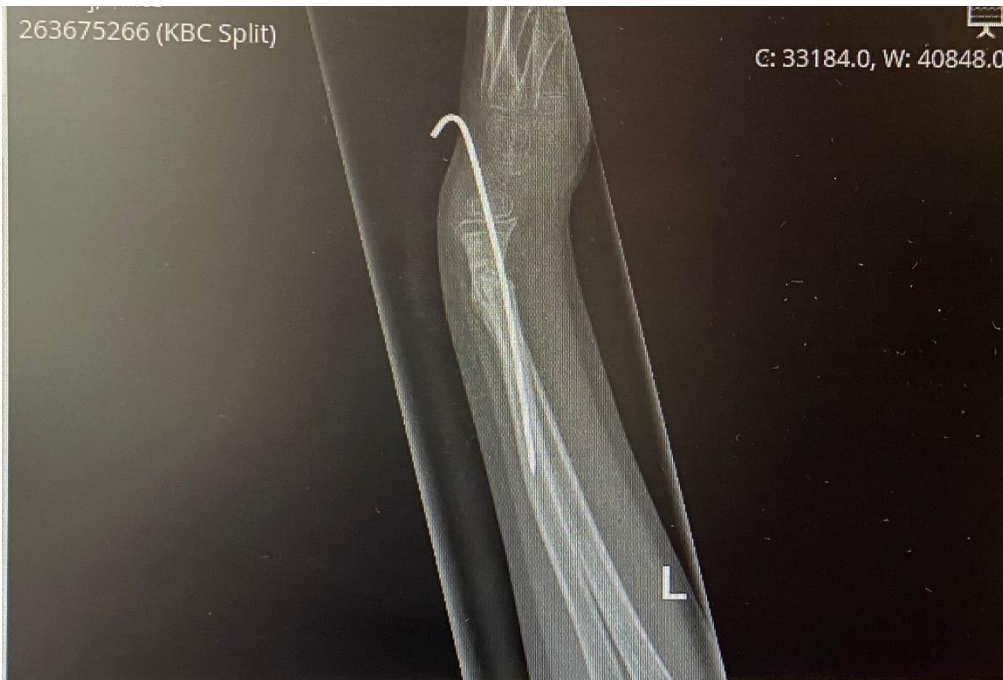Bolesnik je primljen hitnim prijemom u Kliniku za dječju kirurgiju zbog pomaka koštanih ulomaka prijeloma distalnog dijela lijeve podlaktice. Navodi pad na lijevu ruku prilikom igranja nogometa. Pri dolasku bolesnik je bio pri svijesti, orijentiran, afebrilan, eupnoičan u mirovanju, anikiteričan, srednje osteomuskularne građe, uredne prokrvljenosti kože i vidljivih sluznica. Prsni koš normalno sveden te respiratorno jednoliko pomičan. Kardiopulmonalni nalaz uredan. Trbuh je mekane stjenke, bezbolan na palpaciju, peristaltika čujna, mjesta mogućih kilnih otvora slobodna. Od udova lijeva podlaktica u sadrenoj imobilizaciji. Ostali udovi slobodni, pokretni, urednog statusa.

Bolesnik nije u stanju napraviti kretnje u području distalne podlaktice aktivno ni pasivno. Palpacijskim testom utvrđuje se bolnost u području podlaktice. Bolesnik je upućen na radiologiju za rendgensku obradu (Slika 10) te se postavlja dijagnoza loše sraslog prijeloma lijeve podlaktice s dislokacijom ulomaka. Bolesnika se prima u bolnicu, odrađuje se potrebna priprema u obliku sestrinske anamneze te se obavlja prijeoperacijska obrada. Bolesnik se nakon odrađenih priprema odvodi u operacijsku salu gdje se obavlja zahvat repozicije koštanih ulomaka. Kako je nadzorni ambulatno učinjeni RTG snimak pokazao nezadovoljavajuć pomak ulomaka, tjedan dana nakon prvotne repozicije bolesnik se ponovno prima u KBC, kada je podvrgnut operacijskom zahvatu odnosno repoziciji i fiksaciji frakturnih ulomaka Kirschnerovim žicama (Slika 11,12).

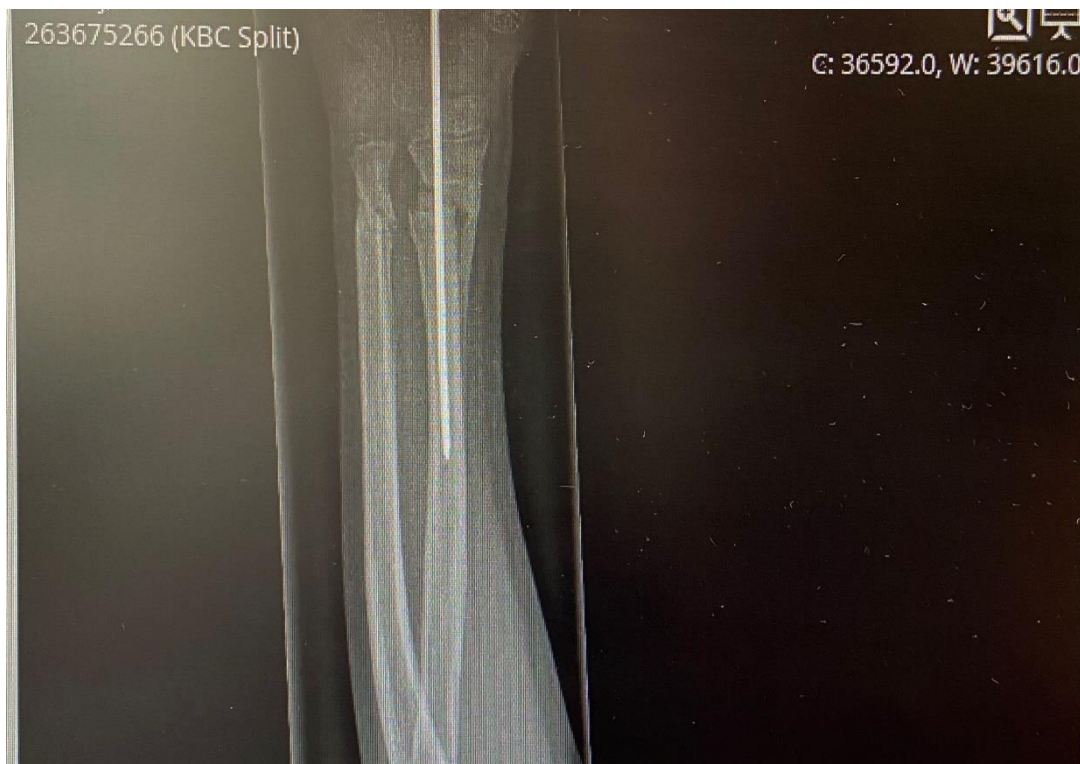Nakon operacije, dijete se premješta u Jedinicu intenzivne njege Klinike gdje se prate vitalne funkcije i stanje svijesti. Bolesnik je otpušten na kućnu njegu trećeg dana nakon operacije. Treći tjedan od operacije odstrane se Kirschnerove žice i sadrena longeta, nakon čega slijedi fizikalna terapija. Nakon 8 tjedana od operacijskog zahvata dijete je imalo puni opseg pokreta u ručnom zglobu sa normotoničnom muskulaturom podlaktice i šake.



Slika 10
Rengenska snimka pomaknutih koštanih ulomaka
izvor: Tonka Curić od KBC Split



Slika 11
Reponirani koštani ulomci uz korištenje Kirschnerove žice
izvor: Tonka Curić od KBC Split



Slika 12
Reponirani koštani ulomci i osteosinteza uz korištenje Kirschnerove žice
izvor: Tonka Curić od KBC Split

3.1 REHABILITACIJSKI TIJEK

Cilj rehabilitacijskog procesa nakon svakog prijeloma jest povrat funkcije ozlijeđenog područja na razinu prije ozljede, uz zadovoljenje ključnih čimbenika:

1. Postizanje cijeljenja loma u anatomskim ili gotovo anatomskim uvjetima.
2. Obnavljanje punog opsega pokreta zglobova u blizini prijeloma.
3. Vraćanje normalne mišićne snage ozlijeđenog područja i povezanih mišićnih skupina.
4. Sprječavanje mogućih komplikacija u procesu rehabilitacije.

Tokom rehabilitacijskog procesa poštuje se nekolicina glavnih principa. Svi zglobovi koji ne zahtijevaju imobilizaciju treba odmah pokretati kako bi se spriječila pojava kontraktura. Važno je što prije početi s vježbama za vraćanje pokretljivosti cijele ruke, s naglaskom na podlakticu. Pokretljivost ozlijeđenog područja počinje kad je lom dovoljno stabilan. Pristupamo tome na način koji ne uzrokuje dodatne ozljede mekih tkiva, poštujući atraumatske principe.


Ključ za uspješnu rehabilitaciju je početak tretmana u ranim fazama, u slučaju našeg bolesnika 7-10 dana nakon vađenja Kirschnerovih žica, pacijentova motivacija, dosljednost u tretmanima nakon oporavka, te rano prepoznavanje i tretiranje komplikacija uz primjenu odgovarajućih kineziterapijskih metoda i drugih fizikalno-terapijskih postupaka.

Prvi fizioterapijski modalitet koji se koristi je magnetoterapija koja spada u elektroterapijske procedure. Magnetoterapija predstavlja niskofrekventno pulsirajuće elektromagnetsko polje u frekvencijama do 50 Hz, jakosti 5-10 mT (militesla) u trajanju od 20 minuta (33). Magnetoterapiju primjenjujemo na bolesniku u svrhu poboljšanja perfuzije krvi, analgetskog učinka, te antiedematoznog efekta kako bi efikasno pripremili zglob za daljne postupke u rehabilitaciji (33).

Našem bolesniku je magnetoterapija propisana kao obavezni dio rehabilitacijskog procesa te se obavljala netom prije rehabilitacije pokretom – kineziterapije.

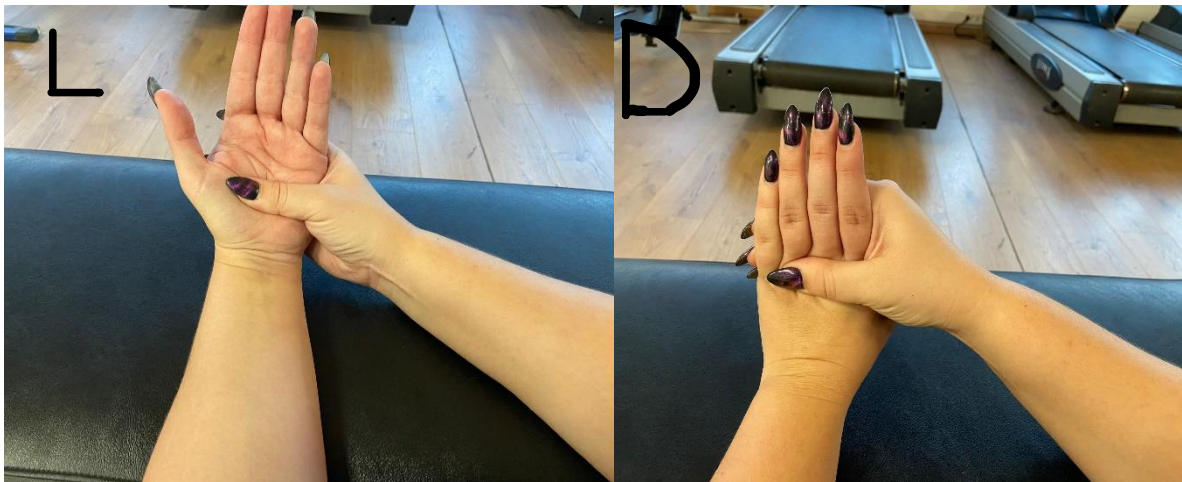Drugi fizioterapijski modalitet koji se koristi jest krioterapija što je primjena hladnoće u analgetsku svrhu uz poželjno smanjenje otekline zgloba. Krioterapija se koristi kao zasebna vrsta terapije, te kao početna faza rehabilitacije pokretom. Krioterapija je indicirana dok god pacijent trpi bol u zglobu te dok god je prisutan otok. Najčešće se izvodi primjenom leda na područje zgloba, nekoliko minuta dok se ne pojavi hiperemija ili dok bolesnik ne počne osjećati ugodnu obamrlost (34). Tada nastavljamo s idućim fizioterapijskim modalitetima.

U ranoj fazi rehabilitacije pokretom fizioterapeut s bolesnikom izvodi vježbe pasivnog razgibavanja zgloba. Bolesnik tada koristi isključivo pasivan pokret. Pasivan pokret je onaj kojeg provodi fizioterapeut bez aktivnog udjela bolesnika, samim time pasivan pokret je uvijek veći od aktivnog jer svaka osoba ima mali dio opsega pokreta koji nije pod kontrolom volje, već dođe do izričaja pod vanjskim utjecajem. Pasivnim pokretom prikupljamo informacije o količini opsega pokreta koji dozvoljavaju zglobne strukture i meka tkiva oko zgloba nakon prijeloma. Pri pasivnom pokretu za fizioterapeuta je bitno uočiti kvalitetu pokreta, osjetiti otpor samog tkiva, opažati pojavljuju li se naznake boli pri određenim pokretima ili pak pri određenom stupnju izvođenja pokreta. Započinjemo pasivnim izvođenjem pokreta fleksije, ekstenzije, ulnarne i radijalne abdukcije šake. Vježbe se mogu izvoditi u sjedećem položaju s podlakticama na podlozi, ili pak u ležećem položaju s cijelom rukom oslonjenom na podlogu. Fizioterapeut uzima bolesnikovu šaku u svoje ruke te izvodi navedene pokrete. Na taj način vršimo početnu fazu mobilizacije bolesnikova zgloba (Slike 13-15).



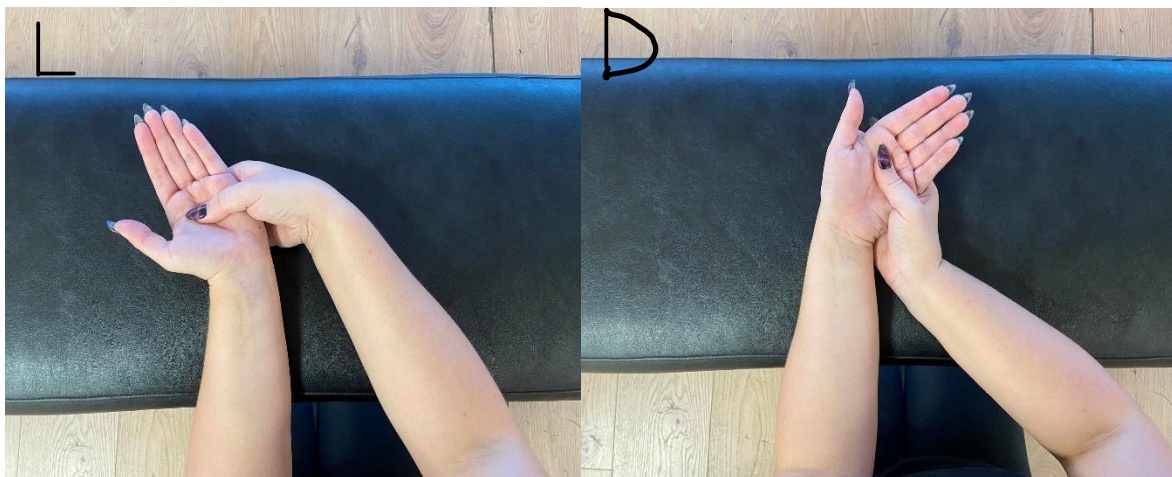Slika 13

Početni položaj za pasivno razgibavanje



Slika 14

Pasivno razgibavanje šake – pokret fleksije (L) i ekstenzije (D)

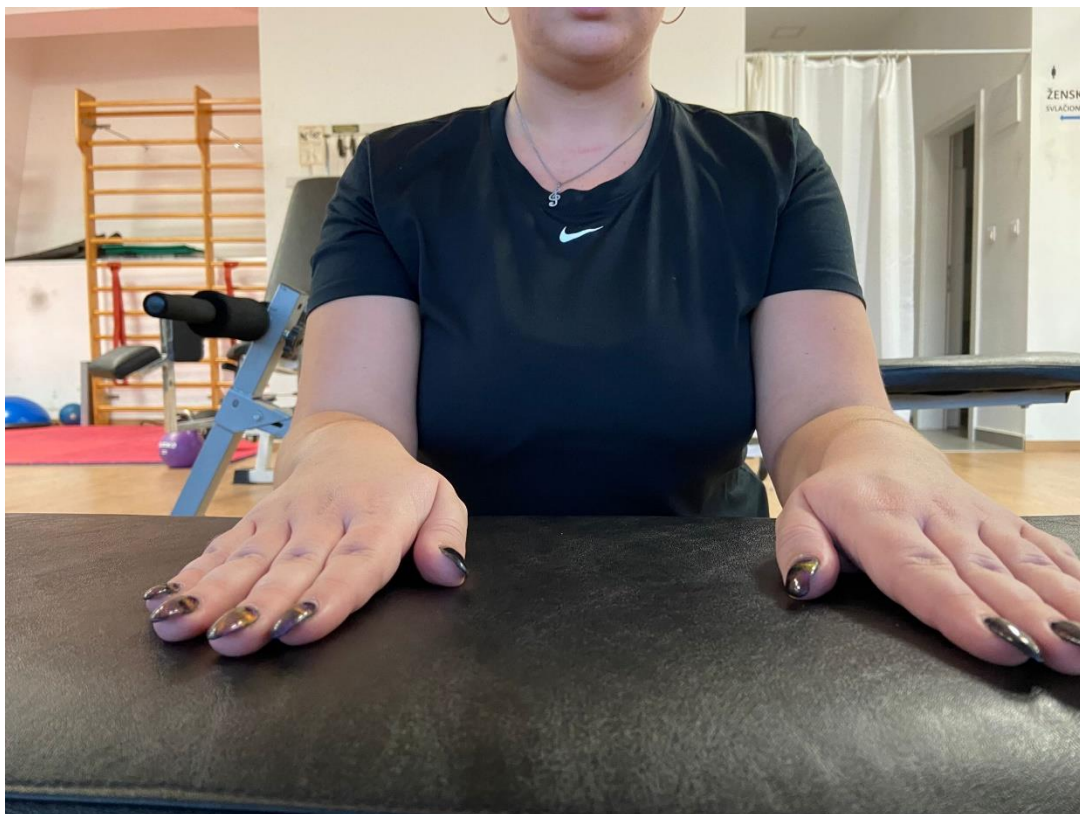

Slika 15

Pasivno razgibavanje šake – radijalna abdukcija (L) i ulnarna abdukcija (D)

Nakon nekoliko dana izvođenja pasivnih vježbi s bolesnikom prelazimo na iduću fazu rehabilitacije a to je izvođenje izometričkih vježbi koje imaju obilježje time da je prisutna kontrakcija mišića, ali nema izvođenja pokreta i promjene dužine mišića. Ove vježbe imaju za cilj prvenstveno povećati snagu u položaju zgloba gdje se mišićna kontrakcija održava, usporiti smanjenje mišićne mase, očuvati senzorni povrat informacije te takve vježbe zahjevaju minimalnu opremu. Zato se izometričke vježbe koriste u početnim fazama medicinske rehabilitacije. Izvoditi ih je lako i nema potrebe za pomagalima.

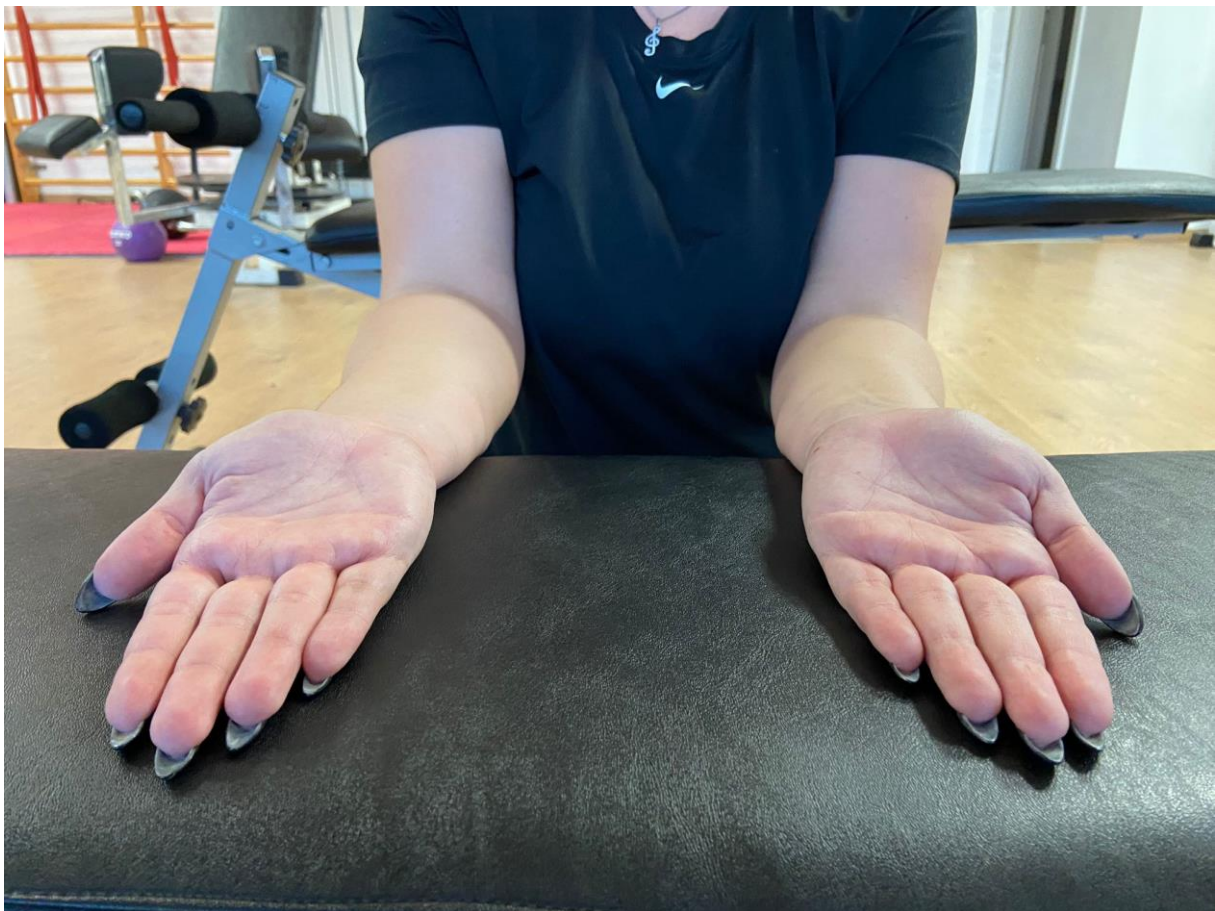
Prva vježba koju je bolesnik izvodi je izometričko izvođenje fleksije zgloba. Može se izvesti tako što bolesnik nasloni šaku na podlogu tako da je dlanom oslonjen na podlogu i vrši kontakciju mišića gurajući dlanom podlogu, zadrži pet sekundi, zatim opusti. Vježba se izvodi u serijama te ponavlja pet do sedam puta (Slika 16).



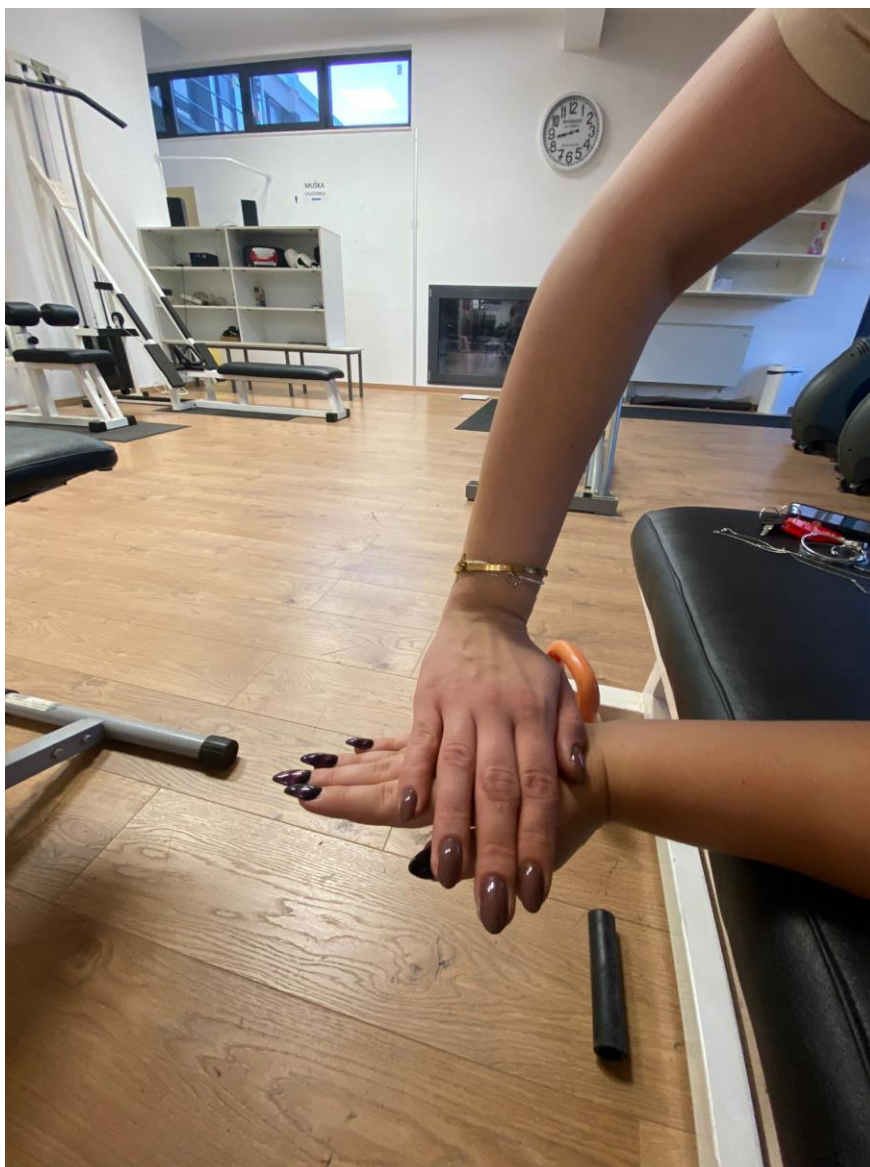Slika 16

Izometričko izvođenje fleksije zgloba – bolesnik gura dlanove u podlogu

Iduća izometrička vježba se temelji na pokretu ekstenzije zgloba. Izvodi se isto kao i vježba fleksije zgloba ali početni položaj šake je supinacija, tako da je nadlanica ta koja gura podlogu. Ova vježba se lakše izvodi uz pomoć samog fizioterapeuta koji će svojom rukom pružati otpor na nadlanicu bolesnika kojem je u cilju zadržati položaj (Slike 17,18). Vježba se također provodi u serijama te ponavlja pet do sedam puta. Izometričke vježbe fleksije i ekstenzije se mogu i vršiti naizmjenice.



*Slika 17
Izometričko izvođenje ekstenzije zgloba – bolesnik gura nadlanice u podlogu*



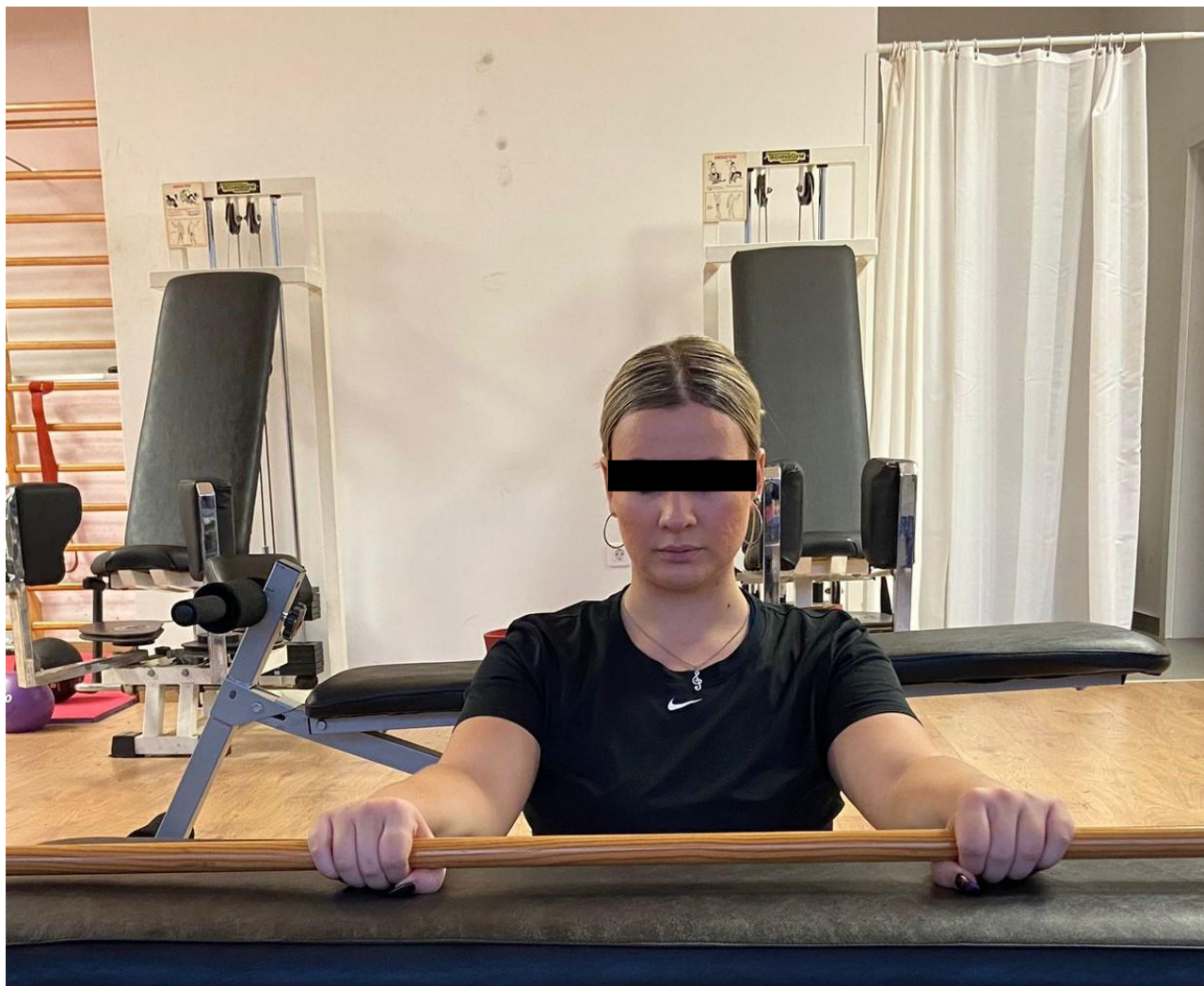Slika 18

Izometričko izvođenje ekstenzije zgloba – fizioterapeut pruža otpor na nadlanicu

Nakon što je bolesnik savladao izometričke vježbe prelazimo na potpomognute vježbe kao iduću fazu terapijskog procesa. Potpomognute vježbe predstavljaju prijelaz između aktivnih i pasivnih vježbi, s ciljem uspostavljanja pokretljivosti zgloba te povećanja snage i mišićne mase. Postoje dvije vrste potpomognutih vježbi koje se kombiniraju. Prva vrsta uključuje vježbe u kojima fizioterapeut pomaže, dok druga vrsta uključuje vježbe s upotrebom kineziterapijskih sredstava, gdje pacijent samostalno poboljšava pokretljivost zahvaćenog dijela tijela. U ovom slučaju, pacijent izvodi drugi tip vježbi.

Vježba koju bolesnik izvodi je pokret dorzalne fleksije (ekstenzije) šake s pomagalom, u ovom slučaju štapom. Podlaktice i dlan bolesnika su oslonjeni na podlogu i bolesnik drži štap s obje

ruke tako da pomanjkanjem snage u bolesnoj ruci zdrava može preuzeti dio tereta i time bolesnik sam izvodi potpomognute vježbe. Bolesnik izvodi pokret ekstenzije (Slike 19-20). Ova vježba se također izvodi u serijama, sedam do deset ponavljanja ili pak dok bolesnik ne osjeti umor.



Slika 19
Početni položaj za potpomognuto izvođenje ekstenzije šake



*Slika 20
Potpomognuto izvođenje pokreta ekstenzije šake*

Isti oblik vježbi koristimo i za pokret fleksije. U tom slučaju bolesnik polaže podlakticu na podlogu u supiniranom položaju tako da je nadlanica oslonjena na podlogu prije samog početka vježbanja. Bolesnik uhvati štap s obje ruke i izvodi pokret fleksije odizanjem šaka s podloge (Slika 21-22). Vježba se izvodi u serijama, sedam do deset ponavljanja. Umjesto štapa možemo koristiti i druga pomagala.




Slika 21
Početni položaj za potpomognuto izvođenje fleksije šake



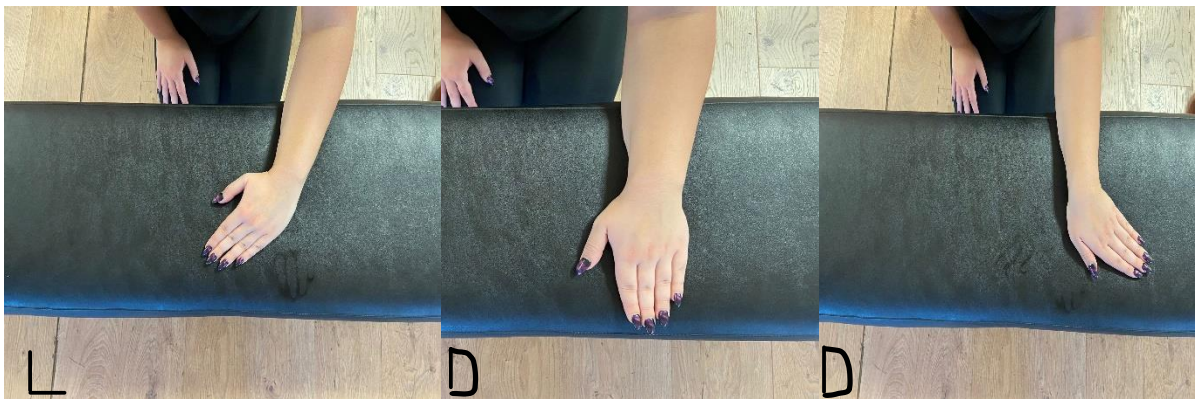
*Slika 22
Potpomognuto izvođenje pokreta fleksije šake*

Napredovanjem bolesnika uvodimo vježbe snage. Vježbe snage spadaju u aktivan pokret i koriste se nakon što je bolesnik u potpunosti savladao prijašnje oblike vježbanja. Zahtijevaju puni antigravitacijski opseg pokreta i služe za jačanje okolnih mišićnih struktura i samim time osiguravaju veću stabilnost zgloba. Bolesnik je u ovom slučaju izvodio nekoliko vježbi snaženja podlaktice i šake. Ove vježbe se koriste kao završna faza terapijskog procesa i svakim napredovanjem bolesnika podiže se intezitet vježbanja.

Prva vježba koju bolesnik izvodi jest pokretanje šake u antigravitacijskom položaju izvođeci sve pokrete koje je u mogućnosti. U ovoj fazi naš bolesnik je izvodio kompletan obim pokreta uključujući fleksiju, ekstenziju te radijalnu i ulnarnu devijaciju (Slika 23-24). Vježbe se izvode u serijama i ponavljaju deset do dvanaest puta, ili do umora.



Slika 23
 Aktivno izvođenje vježbi ekstenzije (L) i fleksije (D)



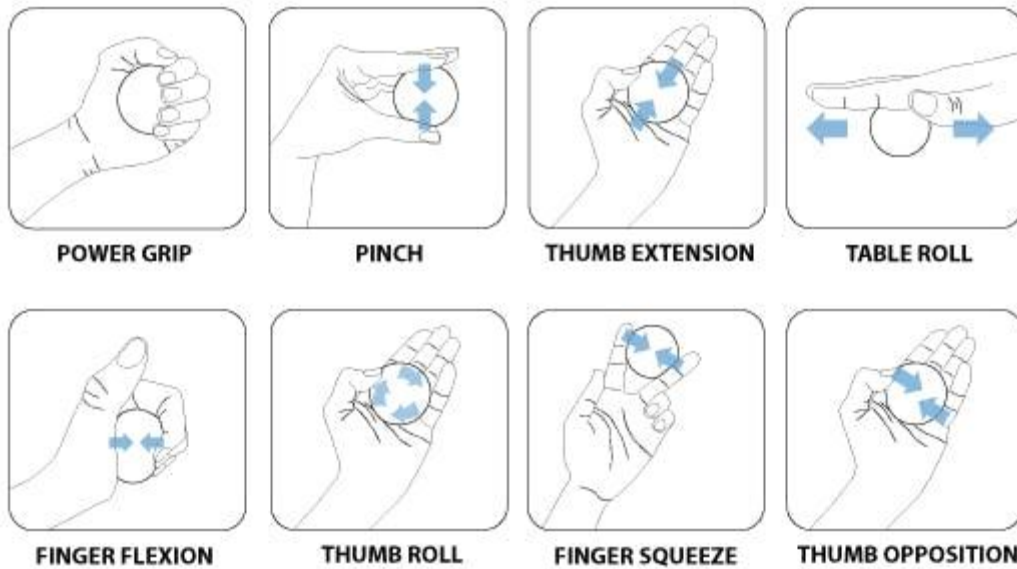
Slika 24
 aktivno izvođenje vježbi radijalne devijacije (L), početni položaj i aktivno izvođenje vježbi ulnarne devijacije (D)

Nakon toga prelazimo na vježbe snage koristeći pomagala kao što su elastična traka, štap, loptica. Bolesnik oko šaka obje ruke obavije elastičnu traku te položi ruke ispred sebe, laktovi savijeni i stisnuti uz tijelo a podlaktice ispred sebe, šake u neutralnom položaju. Bolesnik zatim širi traku koristeći isključivo šake i pokret ekstenzije (Slika 25). Vježba se izvodi u serijama od sedam do deset ponavljanja u svakoj.



*Slika 25
Širenje trake pokretom ekstenzije šake*

Korištenjem loptice snažimo mišiće prstiju uz mišiće šake. Bolesnik drži lopticu u šaci te izvodi pokrete stiskanja i opuštanja (Slika 26). Bolesnik ponavlja vježbu dok se ne umori, ili pak u tri serije po sedam do deset ponavljanja.



Slika 26

Jačanje prstiju i šake uz pomoć loptice

Izvor: <https://www.flintrehab.com/hand-therapy-exercises/>

Zadnja faza vježbi snage je jačanje podlaktice zajedno s šakom. Bolesnik je u stojećem položaju, štap u obje ruke a šake u proniranom položaju. Izvodi pokret fleksije podlaktice u laktu te ekstenzije šake. Nakon odrađene tri serije od deset do dvanaest ponavljanja bolesnik uzima štap u položaju supinacije šake te izvodi fleksiju podlaktice uz fleksiju šaka. Također serijski s ponavljanjima od deset do dvanaest puta (Slike 27-28).



*Slika 27
Izvođenje pokreta fleksije podlaktice u laktu te ekstenzije šake*



*Slika 28
Izvođenje pokreta fleksije podlaktice u laktu te fleksije šake*

4. ZAKLJUČAK

Prijelomi distalne podlaktice u dječjoj dobi čine 30% ukupnog broja prijeloma, a 18% ukupnih prijeloma adolescenata. Često ih uzrokuju sportske ozljede, prometne nezgode ili ozljede tijekom igranja. Dječaci u većini slučajeva imaju veću vjerojatnost od djevojčica za prijelome distalnog dijela podlaktice. Liječenje može biti konzervativno ili kirurško. Opisali smo slučaj djeteta s takvim prijelomom koji je zahtijevao kirurško liječenje, a zatim i fizikalnu terapiju. Timski rad je ključan u liječenju, uključujući kirurge, medicinske sestre/tehničare, fizijatre i fizioterapeute. Svi sudionici suočavaju se s bolom i strahom djeteta te roditelja. Naglašavamo važnost uloge fizioterapeuta u timu zbog njihove stručnosti, znanja i empatije prema djetetu i roditelju, što značajno doprinosi uspjehu liječenja. Istu razinu angažiranosti i empatije trebaju pokazati svi članovi tima koji sudjeluju u procesu liječenja.

5. LITERATURA

1. Joeris A, Lutz N, Blumenthal A, Slongo T, Audigé L. The AO Pediatric Comprehensive Classification of Long Bone Fractures (PCCF). *Acta Orthop.* 2017;88(2):123–128.
2. Kramhøft M, Bødtker S. Epidemiology of distal forearm fractures in Danish children. *Acta Orthop Scand.* 1988;59(5):557–559
3. Khosla S, Melton LJ, Dekutoski MB, Achenbach SJ, Oberg AL, Riggs BL. Incidence of childhood distal forearm fractures over 30 years: a population-based study. *JAMA.* 2003;290(11):1479–1485
4. Jónsson B, Bengnér U, Redlund-Johnell I, Johnell O. Forearm fractures in Malmö, Sweden. Changes in the incidence occurring during the 1950s, 1980s and 1990s. *Acta Orthop Scand.* 1999;70(2):129–132
5. Hedström EM, Svensson O, Bergström U, Michno P. Epidemiology of fractures in children and adolescents. *Acta Orthop.* 2010;81(1):148–153.
6. Sofradžija A., Šoljan D., Hadžiselimović R. (2004). *Biologija 1.* Svjetlost, Sarajevo. ISBN 9958-10-686-8.
7. Međedović S., Maslić E., Hadžiselimović R. (2002). *Biologija 2.* Svjetlost, Sarajevo. ISBN 9958-10-222-6
8. Clemente, Carmine D. (2007), *Anatomy: A Regional Atlas of the Human Body* (5th izd.), Philadelphia, PA: Lippincott Williams & Wilkins
9. Bajek, Bobinac, Jerković, Malnar, Marić; *Sustavna anatomija čovjeka*, 2.15/str.39 kosti podlaktice
10. Chung, K C, and S V Spilson. “The frequency and epidemiology of hand and forearm fractures in the United States.” *The Journal of hand surgery* vol. 26,5 (2001): 908-15.
11. Nellans, Kate W et al. „The epidemiology of distal radius fractures.” *Hand clinics*, vol. 28,2 (2012): 113-25.

12. L. R. Korup, P. Larsen, K. R. Nanthan, M. Arildsen, N. Warming, S. Sørensen, O. Rahbek, R. Elsoe Children's distal forearm fractures: a population-based epidemiology study of 4,316 fractures
13. Noonan, K J, and C T Price. „Forearm and distal radius fractures in children.” The Journal of the American Academy of Orthopaedic Surgeons vol. 6,3 (1998): 146-56
14. Traumatologija doc. dr. sc. Nado Bukvić / prof. dr. sc. Zvonimir Lovrić / dr. sc. Zoran Trninić, 7/2/4 prijelomi podlaktice
15. Randsborg P, Sivertsen EA: Distal radius fractures in children: Substantial difference in stability between buckle and greenstick fractures. Acta Orthop 2009;80(5):585–589.
16. West S, Andrews J, Bebbington A et al: Buckle fractures of the distal radius are safely treated in a soft bandage: A randomized prospective trial of bandage versus plaster cast. J Pediatr Orthop 2005;25(3):322–325.
17. Nietosvaara Y, Hasler C, Helenius I et al: Marked initial displacement predicts complications in physeal fractures of the distal radius: An analysis of fracture characteristics, primary treatment and complications in 109 patients. Acta Orthop 2005;76(6):873–877.
18. Korhonen L, Victorzon S, Serlo W et al: Non-union of the ulnar styloid process in children is common but long-term morbidity is rare: A population-based study with mean 11 years (9–15) follow-up. Acta Orthop 2019;90(4):383–388
19. T. Šoša, Ž. Sutlić, Z. Stanec, I. Tonković i suradnici „Kirurgija“, Naklada Ljevak, Zagreb, 2007.
20. H. Jurdana, G. Gulan, R. Mihelić, D. Rubinić, M. Hero „Prijelomi distalnog radijusa“, Medicina, 2003, 40, str. 93
21. Metz, V M, and L A Gilula. „Imaging techniques for distal radius fractures and related injuries.” The Orthopedic clinics of North America vol. 24,2 (1993): 217-28.
22. Rang M, Wenger DR, Pring ME. Rang's Children's Fractures, 3rd ed. Philadelphia, PA: Lippincott Williams & Wilkins; 2005

- 23.** Ya Liu, MD, Fu-Yong Zhang, MD, Yun-Fang Zhen, MD, Lun-Qing Zhu, MD, Zhi-Xiong Guo, MD, and Xiao-Dong Wang, MD Treatment Choice of Complete Distal Forearm Fractures in 8 to 14 Years Old Children
- 24.** Bae DS. Pediatric distal radius and forearm fractures. *J Hand Surg Am.* 2008;33:1911–1923.
- 25.** Bernthal NM, Mitchell S, Bales JG, et al. Variation in practice habits in the treatment of pediatric distal radius fractures. *J Pediatr Orthop B.* 2015;24:400–407.
- 26.** Flynn JM, Jones KJ, Garner MR, et al. Eleven years experience in the operative management of pediatric forearm fractures. *J Pediatr Orthop.* 2010;30:313–319.
- 27.** Eismann EA, Little KJ, Kunkel ST, et al. Clinical research fails to support more aggressive management of pediatric upper extremity fractures. *J Bone Joint Surg Am.* 2013;95:1345–1350.
- 28.** Z. Klanfar i suradnici „Radiološka tehnologija u praksi“, Naklada Slap, Jastrebarsko, 2009
- 29.** H. Jurdana, G. Gulan, R. Mihelić, D. Rubinić, M. Hero „Prijelomi distalnog radijusa“, *Medicina*, 2003, 40, str. 94
- 30.** A. Kvesić i suradnici „Kirurgija“, Medicinska Naklada, Zagreb, 2016.
- 31.** J. Hančević, T. Antoljak i Ž. Korać „Imobilizacija“, Medicinska naklada, Zagreb, 2001
- 32.** Gaudinez RF, Murthy VL, Hoppenfeld S. Proximal Humeral Fractures. In: Hoppenfeld S, Murthy VL. *Treatment & Rehabilitation of Fractures.* 2000, 85:102.
- 33.** Markov MS. Magnetic field therapy: a review. *Electromagn Biol Med.* 2007;26(1):1-23.
- 34.** Babić-Naglić Đ i sur., *Fizikalna i rehabilitacijska medicina.* Zagreb: Medicinska naklada;2013.

6. SAŽETAK

Prijelom distalne podlaktice djece najčešće se zbiva tijekom igranja ili pak bavljenja sportom jer su tada djeca najpodložnija padu i ozljedi. Prilikom pada dijete nastoji zaštititi glavu te ispruža ruke ispred sebe i lomi distalnu podlakticu. Za klasifikaciju prijeloma koristimo Salter-Harris klasifikaciju jer prijelome klasificira po zahvaćenosti epifize i metafize. Dijagnostika prijeloma distalne podlaktice postavlja se fizičkim pregledom i RTG snikom. Fizičkim pregledom vidimo da se dijete drži za bolnu podlakticu, prisutnost otoka i nemogućnost pokreta. Liječenje se provodi na dva načina – konzervativno i kirurški. Većina prijeloma distalne podlaktice ipak prođe bez potrebe za kirurškom intervencijom s obzirom da dječje podlaktice posjeduju velik potencijal za remodeliranje. Kirurško liječenje je najčešće manuelna repozicija ulomaka kosti uz osteosintezu Kirschnerovim žicama. Konzervativno liječenje prijeloma distalnog radijusa temelji se na "princip 3R": prvo, vraćanje ulomaka u anatomske položaj (repozicija); drugo, zadržavanje ulomaka u tom položaju (retencija); i treće, postupno jačanje i povratak funkcionalnosti ozlijeđenog dijela tijela nakon zacjeljivanja kostiju (rehabilitacija). Nakon reponiranja i imobilizacije, uspješnost se provjerava RTG snimkama. Cijeljenje distalne podlaktice u prosjeku traje 8 tjedana nakon čega dijete ima puni opseg pokreta i normativnu muskulaturu podlaktice i šake. Rehabilitacija distalne podlaktice ima za cilj obnovu snage i pokretljivosti, omogućujući povratak normalnim svakodnevnim aktivnostima. Postoje specifični planovi i faze rehabilitacije kroz koje pacijent prolazi s fizioterapeutom, uvijek u skladu s uputama fizijatra. U početnoj fazi rehabilitacije naglasak je na pasivno razgibavanje s time da je većinom još uvijek prisutan otok i ograničen opseg pokreta. Također još uvijek se primjenjuje krioterapija u analgetske svrhe i u svrhu smanjenja otoka. Prelaskom s pasivnog pokreta pacijentu uvodimo izometričke vježbe tako da bi osnažili mišiće s obzirom da je prisutna kontrakcija istih, no još ne uvodimo pokret pa je dužina mišića nepromijenjena. Nakon izometričkih vježbi bolesnik počinje izvoditi aktivno potpomognute vježbe koje uključuju i kontrakciju mišića i promjenu njegove dužine, pritom povećavajući opseg pokreta. Finalnu fazu rehabilitacije zauzimaju aktivni pokreti i vježbe kojima je u cilju osnažiti muskulaturu i omogućiti povratak u aktivnosti svakodnevnog života. Kroz cijeli proces rehabilitacije fizioterapeut koristi razne rekvizite kao pomagala, najčešće trake, štapove ili pak loptice. Važan je dio rehabilitacije educiranje djeteta i roditelja o ozljedi, uključujući vježbe koje dijete može obavljati kod kuće. Za uspješan ishod liječenja ključan je timski pristup koji zahtijeva profesionalnost, stručnost, etiku te empatiju prema djetetu i roditeljima tijekom bolničkog boravka i u fazi oporavka izvan bolnice nakon operacije.

7. SUMMARY

The fracture of a child's distal forearm usually occurs during playing or sports activities when children are most susceptible to falls and injuries. During a fall, a child often tries to protect their head by extending their arms forward, leading to a fracture in the distal forearm. The Salter-Harris classification is used to classify fractures based on the involvement of the epiphysis and metaphysis. Diagnosing a distal forearm fracture is done through a physical examination and X-ray imaging. Physical examination reveals the child holding the painful forearm, presence of swelling, and limited movement. Treatment can be conducted conservatively or surgically. Most distal forearm fractures can heal without operative treatment due to children's high potential for bone remodeling. Operative treatment commonly involves manual realignment of the bone and osteosynthesis using Kirschner wires. Conservative treatment of distal radius fractures is based on the "3R principle": first, realigning the fragments into their anatomical position (reduction); second, maintaining the fragments in that position (retention); and third, gradually strengthening and restoring functionality to the injured part of the body after bone healing (rehabilitation). Success is evaluated through X-ray imaging after realignment and immobilization. The average healing time for a distal forearm is approximately 8 weeks, after which the child regains full range of motion and normal forearm and hand musculature. Distal forearm rehabilitation aims to restore strength and mobility, enabling a return to regular daily activities. Specific rehabilitation plans and stages are followed by the patient under the guidance of a physiotherapist, always in accordance with the physiatrist's instructions. The initial phase of rehabilitation focuses on passive mobilization while swelling and limited movement often persist. Cryotherapy is still applied for analgesic purposes and to reduce swelling. Transitioning from passive movements, isometric exercises are introduced to strengthen muscles as they contract, maintaining their length. Following isometric exercises, the patient progresses to actively assisted exercises involving muscle contraction and change in length, thereby increasing the range of motion. The final phase emphasizes active movements and exercises aimed at strengthening muscles and facilitating a return to daily activities. Throughout the rehabilitation process, the physiotherapist utilizes various aids such as bands, rods, or balls. An essential aspect of rehabilitation involves educating both the child and parents about the injury, including exercises the child can perform at home. A successful treatment outcome relies on a team approach that demands professionalism, expertise, ethics, and empathy towards the child and parents during hospitalization and in the postoperative recovery phase outside the hospital.

8. ŽIVOTOPIS

Ime i prezime: Tonka Curić

Rođena sam 2.7.1999. godine u Splitu. Osnovnu školu sam pohađala u Žrnovnici, a nakon toga srednju školu završavam 2018. i 2019. godinje upisujem Sveučilišni odjel zdravstvenih studija u Splitu, smjer fizioterapija. Potaknuta interesom u sport te zanimanjem prvenstveno za biologiju nakon toga i medicinu, odlučujem se usmjeriti u područje fizioterapije. Moja ambicija je uložiti napor i angažirati se u visokokvalitetnom obrazovanju kako bih stekla znanje i vještine potrebne za efikasno vođenje fizikalne rehabilitacije. Na taj način, želim pridonijeti bržem oporavku ljudi i njihovom povratku normalnom životu.