

MRA vs MSCT angiografija mozga

Marković, Marin

Undergraduate thesis / Završni rad

2024

Degree Grantor / Ustanova koja je dodijelila akademski / stručni stupanj: **University of Split / Sveučilište u Splitu**

Permanent link / Trajna poveznica: <https://um.nsk.hr/um:nbn:hr:176:531678>

Rights / Prava: [In copyright](#)/[Zaštićeno autorskim pravom.](#)

Download date / Datum preuzimanja: **2025-03-04**



Sveučilišni odjel zdravstvenih studija
SVEUČILIŠTE U SPLITU

Repository / Repozitorij:

[Repository of the University Department for Health Studies, University of Split](#)



UNIVERSITY OF SPLIT



DIGITALNI AKADEMSKI ARHIVI I REPOZITORIJ

SVEUČILIŠTE U SPLITU

Podružnica

SVEUČILIŠNI ODJEL ZDRAVSTVENIH STUDIJA

PREDDIPLOMSKI SVEUČILIŠNI STUDIJ

RADIOLOŠKA TEHNOLOGIJA

Marin Marković

MRA vs MSCT ANGIOGRAFIJA MOZGA

MRA vs MSCT BRAIN ANGIOGRAPHY

Završni rad/Bachelor's Thesis

Mentor:

Doc. dr. sc. Ljiljana Marčić

Split, 2024.

Sažetak

Radiologija je značajno napredovala kroz zadnja dva desetljeća u svim područjima, ali jedno područje koje se posebno ističe u razvoju jesu angiografije. Danas angiografija se koristi sve više i više u raznim pretragama kako za prevenciju tako i za samo liječenje raznih bolesti. Kada govorimo o samoj angiografiji postoje razni načini za dobivanje slika kod pretrage. Posebno su zanimljive angiografske pretrage uz korištenje kompjutorizirane tomografije kao i magnetske rezonance. Ovo pretrage su relativno nove tako da nam nisu poznate još sve mogućnosti prikazivanja kao i sve moguće prednosti ovih pretraga međutim sve većom dostupnošću ovih uređaja u komercijalne svrhe dolazimo do raznih saznanja i otkrića u medicini. Unatoč mnogobrojnim prednostima kao i nedostacima ovih pretraga njihova primjena i korist su iznimno velike te današnja medicina ne bih bila ni približno slična bez njihove uporabe. Premda su ove dvije pretrage različite i vrlo često korištene neovisno jedna o drugoj zapravo su veoma komplementarne i vrlo dobro se upotpunjuju.

Ključne riječi: MR, MSCT, angiografija, angiografija mozga

TEMELJNA DOKUMENTACIJSKA KARTICA

ZAVRŠNI RAD

Sveučilište u Splitu

Sveučilišni odjel zdravstvenih studija

Preddiplomski studij radiološke tehnologije

Znanstveno područje: biomedicina i zdravstvo

Znanstveno polje: kliničke medicinske znanosti

Mentor: doc. dr. sc. Ljiljana Marčić

MRA vs MSCT ANGIOGRAFIJA MOZGA

Marin Marković

Sažetak: Radiologija je značajno napredovala kroz zadnja dva desetljeća u svim područjima, ali jedno područje koje se posebno ističe u razvoju jesu angiografije. Danas angiografija se koristi sve više i više u raznim pretragama kako za prevenciju tako i za samo liječenje raznih bolesti. Kada govorimo o samoj angiografiji postoje razni načini za dobivanje slika kod pretrage. Posebno su zanimljive angiografske pretrage uz korištenje kompjutorizirane tomografije kao i magnetske rezonance. Ovo pretrage su relativno nove tako da nam nisu poznate još sve mogućnosti prikazivanja kao i sve moguće prednosti ovih pretraga međutim sve većom dostupnošću ovih uređaja u komercijalne svrhe dolazimo do raznih saznanja i otkrića u medicini. Unatoč mnogobrojnim prednostima kao i nedostacima ovih pretraga njihova primjena i korist su iznimno velike te današnja medicina ne bih bila ni približno slična bez njihove uporabe. Premda su ove dvije pretrage različite i vrlo često korištene neovisno jedna o drugoj zapravo su veoma komplementarne i vrlo dobro se upotpunjuju.

Ključne riječi: MR, MSCT, angiografija, angiografija mozga

Rad sadrži: 28 stranica, 12 slika, 26 literaturnih referenci.

Jezik izvornika: hrvatski

BASIC DOCUMENTATION CARD

BACHELOR THESIS

University of Split

University Department for Health Studies

Undergraduate study of radiological technology

Scientific area: biomedicine and health

Scientific field: clinical medical sciences

Supervisor: doc.dr. sc. Ljiljana Marčić

MRA vs MSCT BRAIN ANGIOGRAPHY

Marin Marković

Summary: Radiology has advanced significantly over the past two decades in all areas, but one area that stands out in particular in development is angiography. Today, angiography is used more and more in various examinations, both for prevention and for the treatment of various diseases. When we talk about angiography itself, there are various ways to obtain images during the examination. Angiographic examinations with the use of computed tomography and magnetic resonance are particularly interesting. These tests are relatively new, so we don't yet know all the display options and all the possible advantages of these tests, however, with the increasing availability of these devices for commercial purposes, we come to various knowledge and discoveries in medicine. Despite the numerous advantages and disadvantages of these tests, their application and benefit are extremely large, and today's medicine would not be nearly the same without their use. Although these two searches are different and very often used independently of each other, they are actually very complementary and work with each other very well.

Keywords: MR, MSCT, angiography; brain angiography.

Thesis contains: 28 pages, 12 figures, 26 references.

Original in: Croatian

Sadržaj

| | |
|--|----|
| 1. UVOD | 7 |
| 1.1. MR angiografija | 7 |
| 1.2. MSCT angiografija | 7 |
| 1.3. Osnovne razlike MSCT angiografije i MR angiografije | 8 |
| 2. Cilj rada | 9 |
| 3. Razrada | 10 |
| 3.1. MSCT angiografija | 10 |
| 3.1.1. Postupak izvođenja pretrage | 11 |
| 3.1.2. Prikaz interkranijalne aneurizme s CT angiografijom | 12 |
| 3.1.3. Uporaba CT angiografije kod arteriovenske malformacije | 14 |
| 3.1.4. Kalcificirani plak u venama i arterijama na CT-u | 16 |
| 3.1.5. Moždani udar na CT-u | 16 |
| 3.1.6. Moždana smrt na CT-u | 17 |
| 3.1.7. Prednosti i nedostaci MSCT angiografije | 17 |
| 3.2. MR | 18 |
| 3.2.1. MR angiografija | 20 |
| 3.2.2. Korištenje sekvenca MR-a za prikaz tumora mozga | 22 |
| 3.2.3. Prednosti nekontrastne pretrage | 23 |
| 3.2.4. Pretrage neovisne o protoku krvi | 24 |
| 3.2.5. Subtraktivna 3D MRA | 24 |
| 3.3. Usporedba CT angiografije sa MR angiografijom | 25 |
| 3.3.1. Intrakranijalna stenoza | 25 |
| 3.3.2. Intrakranijalna aneurizma | 27 |
| 3.4. Prikaz vaskulature tumora mozga s CTA vs. MRA | 28 |

| | |
|--|----|
| 3.4.1. Upotreba 3D DS-CTA kod prikaza ekstraaksijalnog tumora..... | 28 |
| 3.4.2. Upotreba MR-a kod predoperativne dijagnostike glioma | 29 |
| 3.4.3. Charcot-Bouchard aneurizma | 29 |
| 4. Zaključak..... | 31 |
| 5. Literatura | 32 |
| 6. Životopis | 35 |

1. UVOD

1.1. MR angiografija

Magnetska rezonantna angiografija (MRA) skupina je neinvazivnih slikovnih tehnika temeljenih na magnetskoj rezonanciji (MRI) koja se koristi za procjenu arterijskog i venskog sustava. MRA nudi brojne prednosti u odnosu na tradicionalnu angiografiju, kao što je izostavljanje izlaganja ionizirajućem zračenju, volumetrijske slike visoke rezolucije i mogućnost pregleda bez kontrasta. Osim toga, kontrastni materijal gadolinij koji se koristi u MRA ima manji rizik od izazivanja alergijskih reakcija od kontrastnih materijala na bazi joda koji se koriste u raznim pretragama kod kompjutorizirane tomografije. Kontraindikacije kod ove pretrage su iste kao i kod obične pretrage na MR-u. Vrlo česta primjena ove tehnike su snimke arterija i vena mozga, srca kao i pluća [1]. Također kao jedna od prednosti MR angiografije nad drugim tehnikama jest velika dostupnost načina snimanja mekog tkiva koje rezultiraju mnogo boljim kontrastom i kvalitetom kao i mnogo boljom osjetljivošću za određene abnormalnosti koje proučavamo. Jedna od često zanemarenih osobina MR angiografije jest i njena mogućnost snimanja u bilo kojoj ravnini bez potrebe micanja pacijenta kao i prikazivanje dijelova mozga bez artefakata uzrokovanih kostima lubanje koji često nastaju kod drugih pretraga [1].

1.2. MSCT angiografija

Pojava kao i razvoj CT-a i višeslojnog CT-a je omogućila i sam razvoj MSCT angiografije. Naime MSCT angiografija je posebna metoda snimanja i prikazivanja krvožilnog sustava kod čovjeka koja se u određenim slučajevima koristi kao zamjena konvencionalnoj angiografiji uz prednost što je MSCT neinvazivna metoda. Na MSCT-u dobivamo veliku količinu podataka u malom vremenskom razdoblju što omogućava dobar prikaz žila uz pomoć kontrasta. Odabirom vremena snimanja i davanja kontrasta osiguravamo prikaz određenog dijela venskog ili arterijskog stabla, čime kasnije uz pomoć rekonstrukcije možemo napraviti i 3D sliku dijela vene ili arterije koji nas zanima bez dodatnog zračenja pacijenta. MSCT se može snimati kao zasebna pretraga ili se može dobiti retrospektivno korištenjem rekonstrukcije i naknadnog uređivanje pretrage snimljene konvencionalnim dijagnostičkim putem. Kada govorimo o nekim konkretnim pretragama angiografije kod MSCT-a za primjer

možemo uzeti i samu pretragu aneurizmi na mozgu iz razloga što MSCT angiografija ima iznimno veliku specifičnost i osjetljivost. Također u nekim područjima poput ocrtavanja same lokacije i procesa grananja aneurizme čak je bolji izbor od digitalne subtraksijske angiografije te omogućuje pronalazak i najmanjih aneurizmi [2].

1.3. Osnovne razlike MSCT angiografije i MR angiografije

Kada uspoređujemo MSCT i MR angiografiju najvažnija značajka jest izostanak ionizirajućeg zračenja kod MR-a. Druga velika razlika kod ovih pretraga jest korištenje specifičnih kontrastnih sredstava koja MR mnogo rjeđe izazivaju alergijske reakcije ili ostavljaju nepoželjne posljedice u organizmu nakon pretrage. Također jedna od razlika koju vrlo lako možemo primijetiti jest sama duljina pretraga koja je veća kod MR nego kod MSCT angiografije. Još jedna vrlo uočljiva razlika su kontraindikacija za ove pretrage koje su različite i koje treba prepoznati na vrijeme. [1,2].

2. Cilj rada

Cilj ovog završnog rada je prikazati MSCT angiografiju na području mozga i MR angiografiju kao dijagnostičke metode u dijagnostici središnjeg živčanog sustava. U radu ću navesti razne prednosti pojedinačnih pretraga kako na MSCT-u tako i na MR-u, ukazati na njihove nedostatke. i Rad će usporediti korištenje ovih uređaja na konkretnim pretragama i mogućnosti međusobnog nadopunjavanja. koje

3. Razrada

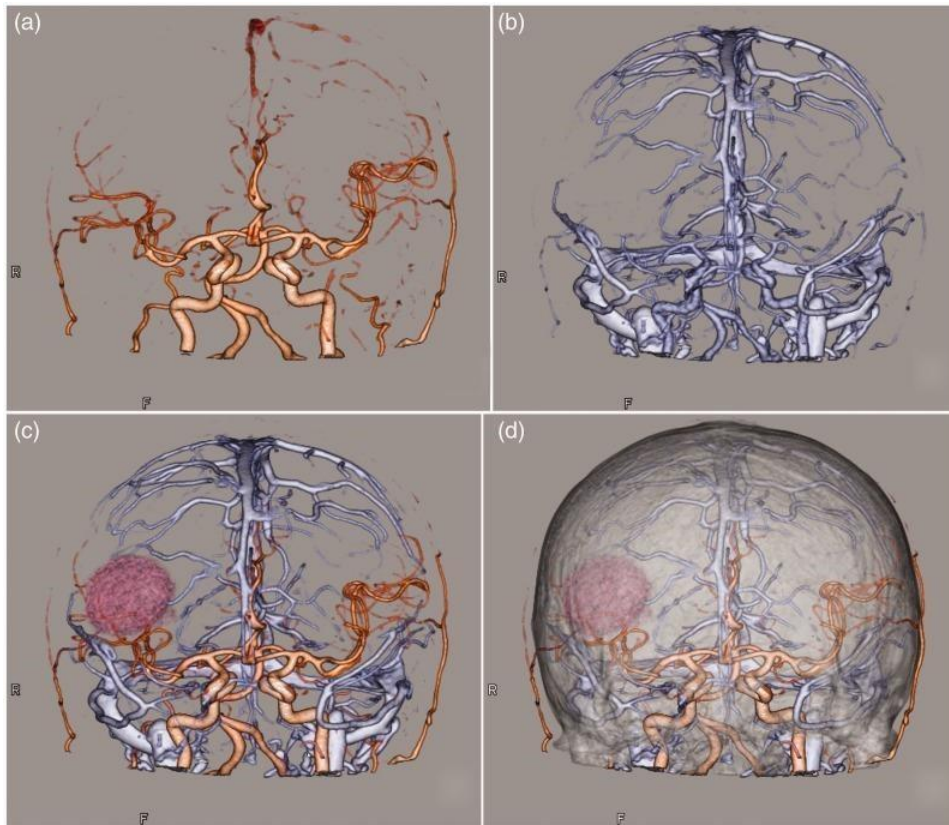
3.1. MSCT angiografija

MSCT angiografija jest radiološka metoda slikanja koja se provodi pomoću multidetektorskog uređaja, i služi za prikaz arterija područja koje je od dijagnostičkog interesa. Iako je široko rasprostranjena tehnika, ograničena je do određene razine tehničkim čimbenicima kao i samom suradnjom pacijenta bez koje pretraga nije moguća. Korištenjem kontrastnog sredstva povećava se sama doza ionizirajućeg zračenja, također postoji mogućnost alergijske reakcije kod pacijenata te toksičnog djelovanja kontrasta na bubrege. Kada govorimo o kontrastnim sredstvima jod je najčešće upotrebljavan, naime vrlo je vodotopiv i niskoosmolaran, te se daje intravenski.

Kako bi došli do točne dijagnostičke informacije, važno je postići dobru kvalitetu slike. Neki od tehničkih čimbenika koji utječu na kvalitetu slike su prostorna rezolucija kao i kontrastna rezolucija, doza zračenja, šum, te vaskularno poboljšanje [3].

Ova tehnika omogućuje prikaz moždanih arterija, kao i patološke promjene ostalih organskih sustava kao naprimjer: disekcije, aneurizmi, traumatskih lezija i krvno-žilnih malformacija.

U kliničkoj praksi najčešće se provode: CT koronarografija, angiografija plućnih arterija, angiografija zdjelice i donjih ekstremiteta, dok je angiografija glave i vrata, kao i krvnih ogranaka tumora, manje zastupljena u skupini angiografija [4,5]. Bez obzira na dostupnost MR-a, CT kao snimka za prikaz tumora mozga je još uvijek široko dostupna i vrlo često korištena metoda zbog svog kratkog trajanja snimanja i veće dostupnosti. MR tehnike snimanja imaju značajno bolju prostornu rezoluciju, osjetljivije su i ne koriste ionizirajuće zračenje za razliku od CT-a, no nedostatak je to što traju dulje [5]. Prikaz krvnih žila mozga s prisutnošću tumora prikazan je na slici 1.



Slika 1: CT prikaz krvnih žila mozga pacijenta s glioblastomom s rekonstrukcijom.

Izvor: [5]

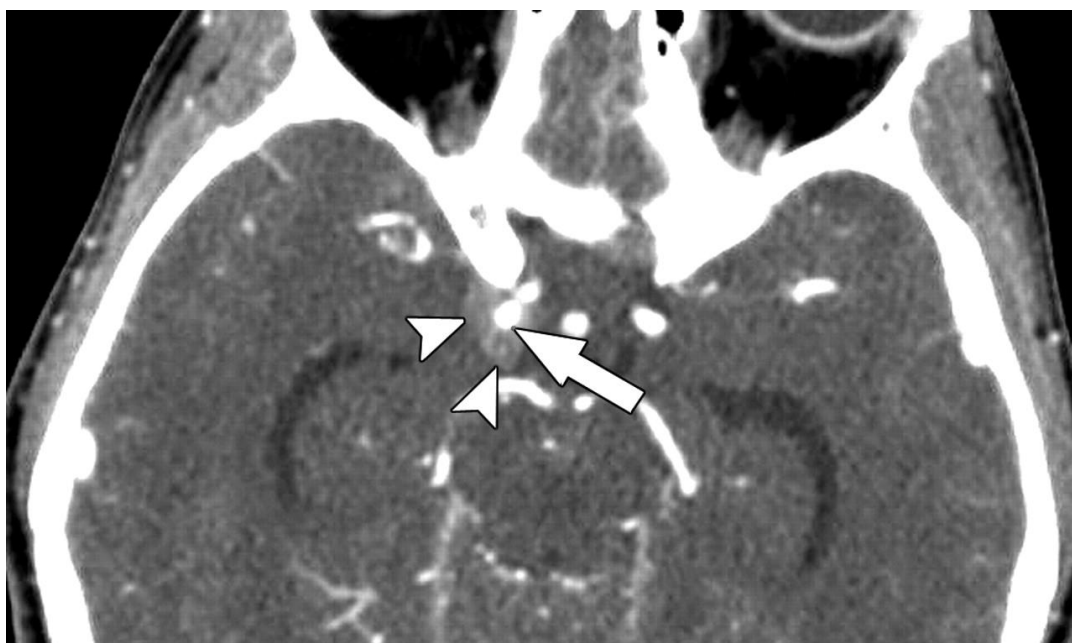
3.1.1. Postupak izvođenja pretrage

MSCT angiografija je neinvazivna radiološka metoda, koja se uvijek mora provoditi na način koji je kontroliran te ispravan. Nakon identifikacije pacijenta i provjere podataka slijedi skidanja svih metalnih predmeta na području od interesa, a zatim se pacijenta postavlja na stol. Ovisno o regiji interesa na kojem se izvodi snimanje krvnih žila, pacijenta se postavlja kraniokaudalno ili kaudokranijalno. Za sva snimanja CT-a koja zahtijevaju korištenje kontrastnog sredstva, obavezno je da pacijent ima uredne nalaze uree i kreatinina zbog kontroliranja pravilne bubrežne funkcije. S obzirom da se snimaju krvne žile, potrebno je prvo postaviti venski put nakon čega slijedi uporaba automatske šprice. Na automatskoj šprici se postavljaju kontrastno sredstvo i fiziološka otopina, tu također se određuju količina i brzina protoka. Topogram (nativna snimka) je prva faza u CT angiografiji, te se snimanje provodi u arterijskoj fazi. Određuje se polje premonitoringa, monitoringa kao i akvizicijskog polja, te se na samom rubu akvizicijskog polja izvodi skeniranje i postavlja zona interesa takozvana ROI (engl. region of interest). U fazi monitoringa, automatska šprica i CT započinju injiciranje

kontrasta i snimanje, dok koncentracija kontrasta ne dosegne predodređenu i postavljenu vrijednost. Nakon davanja kontrasta, prikazuju se krvne žile čime se vrlo jasno razlikuju od ostalih struktura u tijelu. Nakon slijedi faza akvizicije i apliciranja fiziološke otopine, otprilike 30 ml. Tijekom skeniranja pacijent treba zadržati dah i biti što je više moguće miran, kako bi se dobila kvalitetna slika bez respiracijskih artefakata i artefakata pomicanja [6].

3.1.2. Prikaz interkranijalne aneurizme s CT angiografijom

Prvi korak kod interkranijalne aneurizme jest precizna lokalizacija ugruška kao i uspostava broja samih ugrušaka koji uzrokuju aneurizme. Problem koji nastaje vrlo često jest sama prisutnost većeg broja aneurizmi koji nam otežava postavljanje dijagnoze za već rupturiranu aneurizmu koja je uzrok subarahnoidalnog krvarenja. Način na koji određujemo etiologiju krvarenja kao i prisutnost lokaliziranog ugruška jest pomoću izvornih CT slika na kojima se ugrušak prikazuje kao lokalizirani hiperdenzitet oko same aneurizme. Vrlo čest problem kod same aneurizme i subarahnoidalnog krvarenja jest zamjena s izljevom kontrasta na snimkama. Za prevenciju tog problema se također ističe CT kao najbolji izbor zbog svoje dobre rezolucije i preciznosti. Naime na CT snimkama krvarenje ima vrijednost od 80 Hounsfieldovih (HU) jedinica dok se kontrast nalazi negdje između 150 i 350 HU jedinica.



Slika 2: Prikaz akutne subarahnoidne hemoragije na CT-u

Izvor: [7]

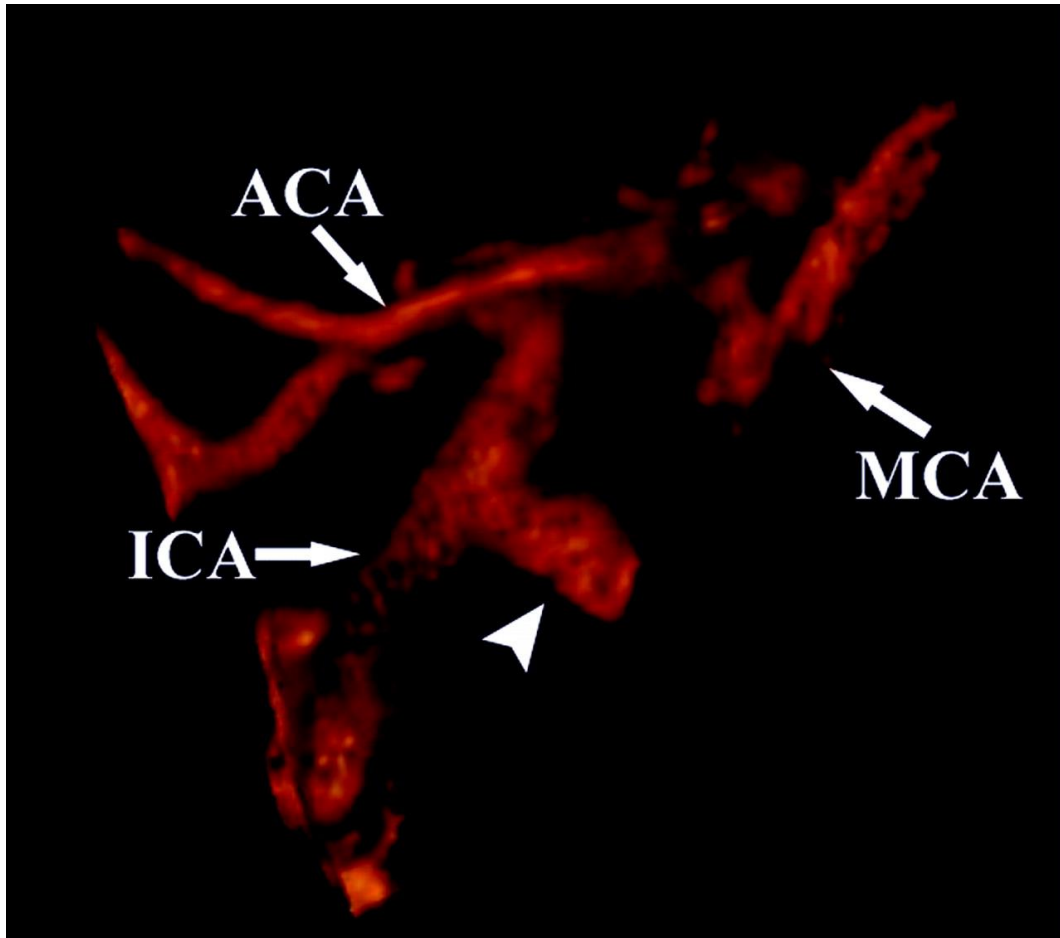
Na slici 2. imamo 39-godišnju osobu s akutnom subarahnoidnom hemoroagijom kod koje na izvornoj slici CT angiografije vidimo ugrušak (vrhovi strelica) koji okružuje aneurizmu (strelica). Ovaj ugrušak je žarišno područje zgrušanog krvarenja koje okružuje rupturu aneurizme. Također je otkrivena i manja aneurizma bifurkacije lijeve srednje cerebralne arterije koja je manja od 3mm te nije prikazana ovdje.

3.1.2.1. Snimanje u aksijalnoj ravnini

Snimanjem uz pomoć tankih aksijalnih slika nam omogućuje postavljanja analize segmenata kroz cijelu aneurizmu kao i samih dimenzija vrata i susjednih arterijskih ishodišta koja inače nije moguća ili je vrlo često otežana na drugim pretragama poput DSA iz razloga vrlo česte superpozicije velikih aneurizmi. Definiranje podrijetla i tijeka susjednih arterija jest iznimno važno iz razloga za sprečavanje raznih vaskularnih ozljeda pri kirurškim odstranjivanju aneurizmi.

3.1.2.2. Substrakcija kostiju i 3D rekonstrukcija

Čest problem kod snimaka mozga na CT su bili česti artefakti zbog kostiju lubanje koji se nisu mogli izbjeći. Novije tehnologije na CT-u nam omogućuje substrakcije kostiju lubanje i time nam omogućuju izvrsnu vizualizaciju krvnih žila u neposrednoj blizini koštanih struktura lubanje. U novije vrijeme također imamo i opciju 3D rekonstrukcija slika uz koje možemo dobiti optimalan prikaz vaskularizacije kao i mogućnost planiranja kirurškog pristupa iz bilo kojeg smjera. 3D je također iznimno važan za analizu i definiranje vrata aneurizme kao i odnos sa povezanim susjednim žilama i ostalom koštanom anatomijom [7].



Slika 3: Prikaz akutne subarahnoidne hemoragije sa substrakcijom kostiju

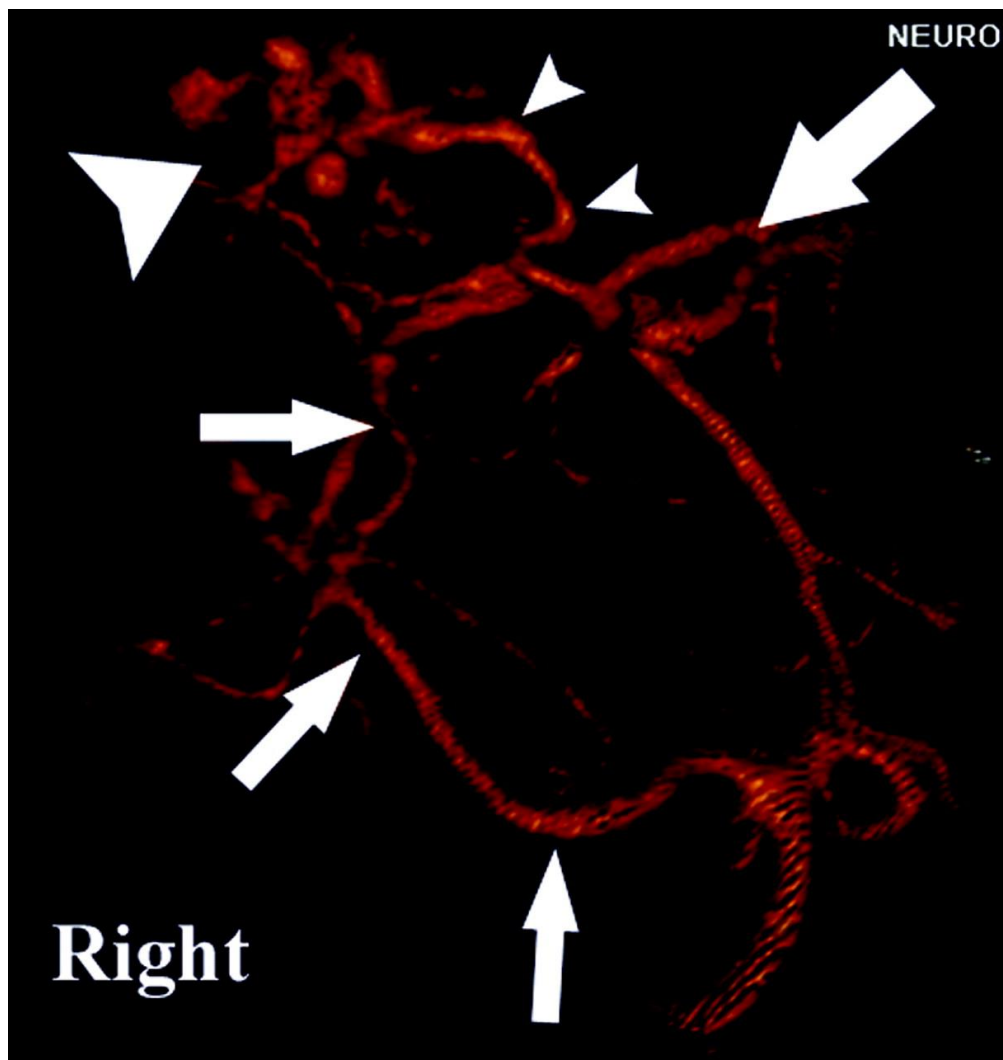
Izvor: [7]

Na slici 3. imamo rekonstrukciju CT slike angiografija sa primjenom takozvane tehnike oduzimanja kosti ili substrakcije kosti uz pomoć koje možemo vidjeti malu nepravilnu aneurizmu desne stražnje arterije (vrh strelice) duž stražnje stijenke unutarnje karotidne arterije (ICA – engl. intracarotid artery). Na slici također imamo označeno i prednju cerebralnu arteriju (ACA – engl. anterior cerebral artery) kao i srednja moždana arterija (MCA – engl. middle cerebral artery) da nam pomognu pri orijentaciji. Prikazana desna stražnja arterija smatra se razlogom aneurizme i samog akutnog subarahnoidnog krvarenja s obzirom na postojanje povezanog ugruška.

3.1.3. Uporaba CT angiografije kod arteriovenske malformacije

Zbog svoje mogućnosti da istodobno prikaže vizualizaciju arterijske kao i venske anatomije CT angiografija je vrlo čest prvi odabir u slučaju arteriovenske malformacije. CT naime nam daje izvrsne rezultate i omogućuje nam cijeli prikaz malformacije uključujući korijen sa svojim arterijskim žilama koje služe za dovod hranjivih supstanci kao i vensku

drenažu. Uz pomoć prije navedenih mogućnosti CT angiografije poput trodimenzionalne rekonstrukcije i multiplanarne vaskularne slike možemo prikazati složenu vaskulaturu i usporediti odnos centra arteriovenske malformacije naspram elokventnim korteksom. Također vrlo česta tehnika koja se upotrebljava jest stereotaktička lokalizacija koja uz odabir vrlo tankih rezova i visoke prostorne rezolucije nam daje izvrsne rezultate koji nam uvelike pomažu da utvrdimo točno lokalizaciju čvorišta arterijske malformacije koja se kasnije koristi kod kirurške resekcije ili radiokirurškog liječenja. CT angiografija jest također korisna i kod snimanja u slučaju zaostalog čvorišta arterijske malformacije koji zna vrlo često biti veći izazov od liječenja početnog čvorišta te originalne malformacije. Razlog tomu jest njegova manja veličina, postojanje krhkih žila kao okolnog tkiva sa ožiljcima nakon liječenja. CT angiografija se izvodi iz razloga identifikacije i same stereotaktičke lokalizacije preostalog čvora u nadi da se zaustavi daljnje komplikacije u zdravlju bolesnika [7].



Slika 4:CT angiografija arteriovenske malformacije

Izvor: [7]

Slika 4. prikazuje angiografsku rekonstrukciju slike na kojoj je otkriven korijen arteriovenske malformacije (veliki vrh strelice) s desnom posteriornom cerebralnom arterijom (male strelice) kao arterijskom opskrbom i naglašenom odvodnom venom (mali vrhovi strelica) koja se ispražnjava u unutarnju cerebralnu venu. Korijen ove prikazane arteriovenske malformacije promjera 18 mm jest lokaliziran u desnom okcipitalnom režnju.

3.1.4. Kalcificirani plak u venama i arterijama na CT-u

Kod plaka u arterijama CT angiografija, uz odgovarajuće razine prozora, može vrlo dobro prikazati razliku između kalcificiranog plaka i zamućenja lumena nastalog zbog korištenja kontrasta. Česta pojava jest i grubi kalcificirani plak koji često daje rezultate s određenim stupnjevima artefakata, no bez obzira na to prohodnost lumena žile (koji je izravno dobiva mjerenjem u aksijalnoj ravnini na snimkama CT angiografije) se neće prikazati manjom zbog različitih vrijednosti Hounsfieldovih jedinica. Kod plaka u venama CT angiografija nam omogućuje da razlikujemo potpunu okluziju od stenoze kod venskih sinusa pogotovo kad je u pitanju kalcificirani plak. Kao i prije korištenjem trodimenzionalne rekonstrukcije za prikaz površine mozga dobivamo mogućnost simultanog prikaza venskog sinusa sa susjednim mozgom [3].

3.1.5. Moždani udar na CT-u

Moždani udar jest nepredvidljiva bolest koja za posljedicu ima visoku stopu invaliditeta. Najčešći uzrok ovoj bolesti jest stenoza moždanih arterija. Kada govorimo o testiranju i praćenju ishemijskog moždanog udara moramo naglasiti da se to područje klasificira kao proces oslikavanja mozga [8]. Jedna od glavnih metoda koja se koristi za pretrage u tom području CT angiografija kao i 4D CT angiografija sa korištenjem kontrasta. Naime 4D CT angiografija nama pruža mogućnost, uz pomoć konvencionalne CT angiografija, prikaz promjena kod cerebralnih žila unutar određenog vremenskog perioda koji nas zanima uz vrlo precizno prikazivanje dinamičkih promjena krvnih žila i samog protoka krvi. Nadalje uz CT angiografiju vrlo je česta i paralelna upotreba CT perfuzije koja nam omogućuje procjenu stanja ishemije [9]. Oslikavanje nam pomaže kod predviđanja učinkovitosti intravenske trombolitičke terapije. CT perfuzija se također vrlo često koristi na cijelom području mozga pogotovo kod bolesnika s ranim moždanim udarom kao sama kontrola ili zapravo kao sredstvo

za sprječavanje moždanog udara. 4D CT angiografija u kombinaciji CT perfuzije cijelog mozga nam pomaže kod duljine samog skeniranja, kod prikaza cijeloga raspona lezija od interesa, značajno smanjenje stope propuštenih dijagnoza kao i usavršavanje vremenske rezolucije pregleda. Sam ovaj proces i snimanje može omogućiti i dati više vremena pacijentu za liječenje i za smanjenje posljedica [8].

3.1.6. Moždana smrt na CT-u

Također vrlo često primjena CT angiografije je kod uspostavljanja stadija ili samog postojanja moždane smrti kod pacijenta. CT angiografija se u svijetu smatra kao najprikkladnija metoda za razjašnjavanje nejasne i nepotpune dijagnoze moždane smrti iz razloga što kod ove metode stope lažno pozitivnog ili negativnog rezultata su daleko manje nego kod drugih pretraga (osjetljivost prelazi i 95% u većini slučajeva) [10]. Ova pretraga djeluje na principu praćenja trajanja skeniranja arterijske kao i venske faze, raznih sustava bodovanja, procjene u kojoj se fazi nalazi protok krvi, praćenje specifičnih žila kao i sami broj žila. Također vrlo važno kod ove pretrage jest korištenje kontrasta kao i praćenja samog kontrasta i njegova raspodjela nakupljanje u određenim područjima mozga [11].

3.1.7. Prednosti i nedostaci MSCT angiografije

MSCT angiografija je neinvazivna radiološka metoda koja se može koristiti za ispitivanje gotovo svih krvnih žila u tijelu. Služi za procjenu kako anatomskog tako i patološkog stanja krvnih žila od interesa, te procjenu bubrežne i neurovaskularne cirkulacije. Vrlo dobro detektira lezije i kalcifikate, te služi kao instrument pri analizi i daljnjem planiranju postavljanja stentova. Kvaliteta slike MSCT angiografije je zadovoljavajuća, ima dobru prostornu razlučivost, relativno kratko trajanje, jeftinija je i mnogo dostupnija metoda od MR angiografije. Ova metoda se koristi jednim kontrastnim sredstvom, koje daje uočljivu granicu i predodžbu između zdravog i patološko promijenjenog tkiva. Zbog toga vrlo je pogodna za detekciju patoloških krvnih žila, tumora kao i njegovih ogranaka. MSCT angiografija, uz svoje prednosti, naravno ima i mnogobrojne nedostatke. Ova metoda oslikavanja krvnih žila koristi jedno kontrastno sredstvo što dovodi do mogućnost nastanka alergijske reakcije kod pacijenata, kao i korištenje ionizirajućeg zračenja koje može prouzrokovati dugoročne probleme. Uz alergijske reakcije, postoji mogućnost i renalne disfunkcije, te je često kontraindicirana kod

trudnica i djece [6]. MSCT angiografija se vrlo često služi za dijagnosticiranje intrakranijskih tumora, arterija, vena i tumorskih krvnih ogranaka, što je iznimno važno kod planiranja predoperativne skrbi [12]. Zbog dobre rekonstrukcije krvnih žila tumora, smatra se da je 3D CTA izniman instrument pri planiranju i samom izvođenju kirurške ekscizije [13].

3.2. MR

MR je radiološka dijagnostička slikovna metoda kao i uređaj, koji za svoj rad se služi protonima vodika i jakim uniformnim homogenim magnetnim poljem. Princip rada magnetske rezonancije temelji se na nekoliko čimbenika, a to su: da pacijent legne na stol koji se nalazi unutar jakog magnetskog polja, tijelo se preko protona vodika magnetizira, javlja se djelovanje radiovalova i kasnije njihovo prekidanje, tijelo oslobađa energiju koju računalo dalje koristi za rekonstrukciju slike. Postoji nekoliko vrsta magneta koje su u uporabi, te su glavne sekvence za njihov rad: T1, T2 vrijeme relaksacije i *proton density*. MR se koristi za postavljanje dijagnoze za razne bolesti, ponajviše iz CNS-a (engl. Central nervous system), poput cista i tumora mozga, napadaja epilepsije, razvoja Alzheimerove bolesti kao i Parkinsonove bolesti. Omogućava dobar morfološki prikaz, kod pretraga nema ionizirajuće zračenje pa ga bez opasnosti mogu koristiti trudnice i djeca [14].

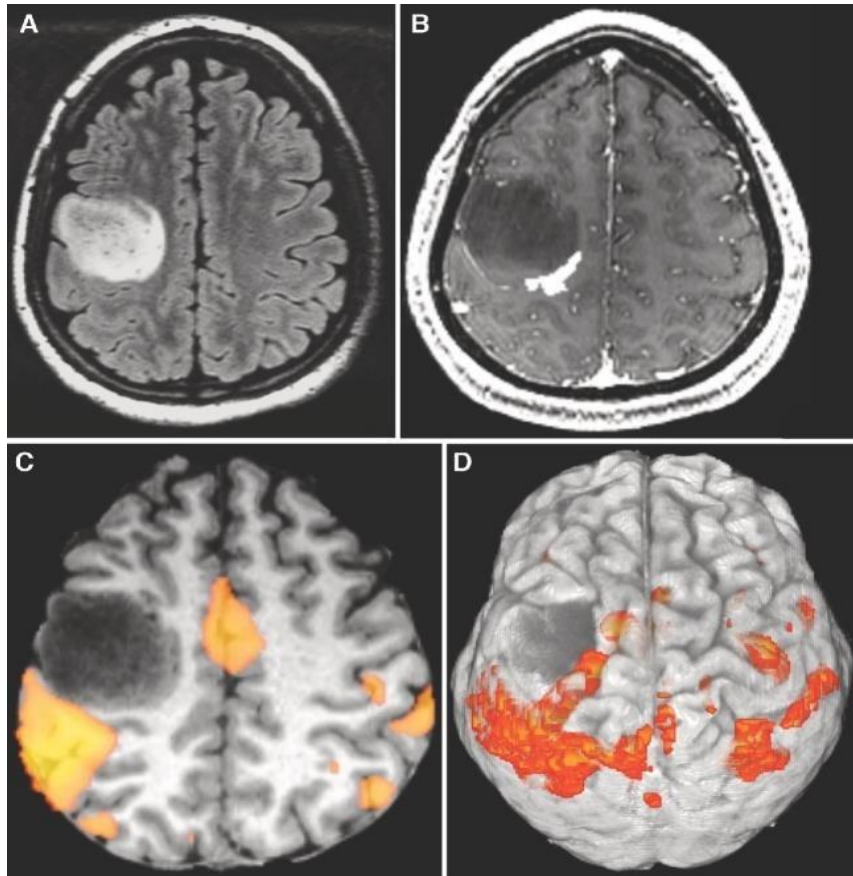
Segmentacija slike u MR studijama služi kod analize, mjerenja kao i morfološkog prikaza strukture mozga. Služi za prikaz patološkog tkiva, te je jedna od glavnih koraka za planiranje operativnog zahvata. Segmentacija omogućava razlikovanje intenziteta, dubine ili boje ciljanog tkiva uz klasičnu podjelu kod mozga na bijelu tvar, sivu tvar i cerebrospinalnu tekućinu. Bez intenziteta signala iz mozga ne bih bilo ni same segmentacije. Za razlikovanje određenih tkiva, CT koristi Hounsfieldove jedinice, dok MR koristi vodikove protone kao i intenzitet signala tkiva od interesa [15].

Kako bi dobili točno određen intenzitet signala određenog zdravog ili patološkog tkiva, liječnici se koriste s nekoliko sekvenci kod dijagnostike mozga, a neke od njih su: vrijeme relaksacije T1 i T2, FLAIR, DWI i funkcionalni MR [16,17]. Vrijeme relaksacije T1 je jedna od početnih sekvenci kod MR pregleda. Određena je najviše preko molekularne gustoće, te je različita za sva tkivo što je izvrsno kod razlikovanja tkiva. Kod postkontrastnog T1 vremena relaksacije hiperintenzivno će se najviše prikazati koštana srž, bijela tvar i mast, a dok ćemo hipointenzivno dobiti mišiće, kost i zrak. Neka

hipervaskularna patološka stanja kao što su hemangiomi, limfomi i ostale vrste tumora, te upalnih procesa, vidjet će se hiperintenzivno na snimkama [16]. FLAIR sekvenca je MR sekvenca koja za cilj ima suprimiranje likvora, to jest signala vode, uz pomoću vremena inverzije T1, na MR snimci. Likvor na snimci se prikazuje hipointenzivno, dok patološka stanja poput upala i infarkta su prikazana hiperintenzivno što olakšava dijagnozu. Važna je također i za prikaz demijelinizirajućih lezija kao i ishemijskog infarkta. Vrijeme relaksacije - T2 je MR sekvenca koja je se bazira na vrsti i gustoći pojedinog tkiva, kao i kod T1 vrijeme relaksacije. U T2 vremenu relaksacije kao hiperintenzivni signal dobivamo koštanu srž, mast i vodu, dok ćemo hipointenzivno prikazati bijelu tvar, kost i zrak. Također je vrlo značajno da patološka stanja povećavaju nakupljanje vode u određenom tkivu, i zbog toga su prikazana hiperintenzivno na T2 snimkama [16].

DWI (engl. diffusion-weighted imaging) sekvenca je MR sekvenca koja koristi T2 pulsnu sekvencu s još dodatna dva gradijentna pulsa što naime pojačava osjetljivost pomaka molekula vode u smjeru gradijenta. Veća difuzija vode nadalje rezultira većom atenuacijom i hipointenzivnim prikazom signala na snimkama. Ishemijski infarkt, zbog smanjene opskrbe krvi, rezultira hiperintenzivnošću na DWI snimkama [18].

Funkcionalni MR se najčešće upotrebljava kod mjerenja neuronske aktivnosti u mozgu, to jest mjeri signal koji ovisi o razini kisika u krvi. Pacijent izvršava specifične motoričke ili jezične vježbe čime se funkcionalno ispituju regije i centri u mozgu. Ovaj način rada ima osobitu primjenu kada govorimo o raznim tumorima koji zahvaćaju funkcionalno vrlo važne regije mozga. Osim prikaza smanjenog signala, fMRI također donosi i podatke o izmjenama volumena cerebralne krvi u području zahvaćenom tumorom. Identificiraju se regije mozga koje prikazuju povećan ili protok pri izvršavanju specifičnog testa što se koristi kod određivanja dominantne hemisfere, ali i kao mjera regije koja ima sniženu ili potpuno izgubljenu funkciju zbog prisutnog tumora ili njene patološke vaskularizacije [16-18]. Na slici 5. prikazan je fMRI temeljen na zadacima u pacijenta s difuznim astroцитomom.

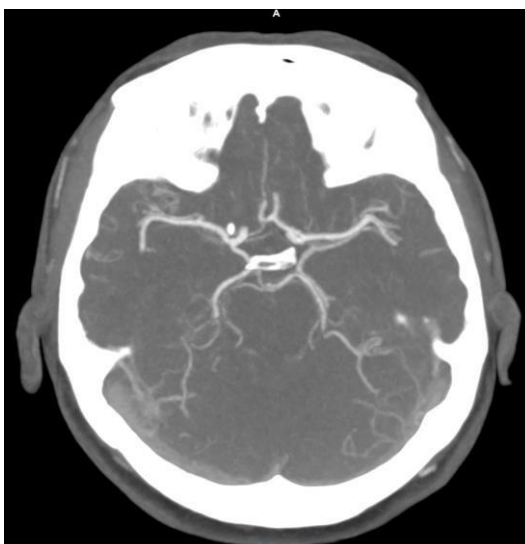


Slika 5: fMRI temeljen na zadacima u difuznom astrocitomu.

Izvor: <https://pubmed.ncbi.nlm.nih.gov/28486641/>

3.2.1. MR angiografija

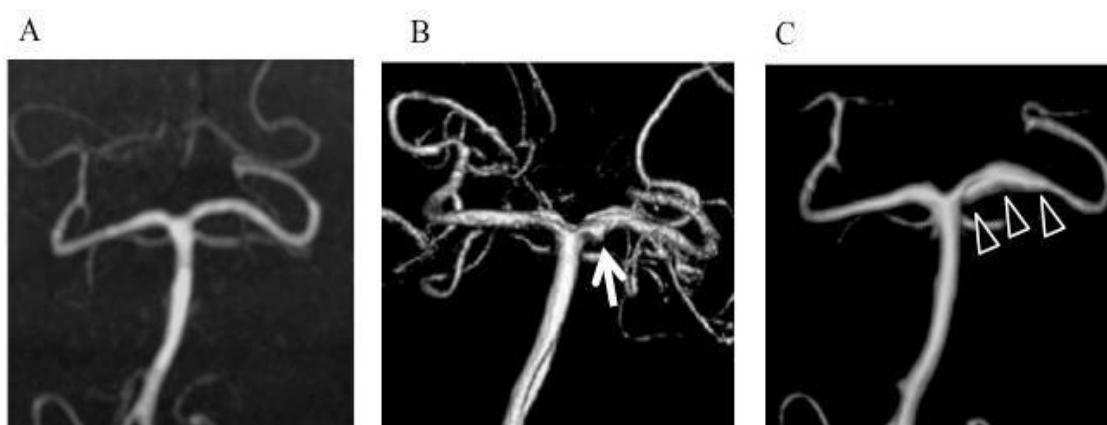
MR angiografija je neinvazivna dijagnostička pretraga, kod koje za razliku od CT angiografije, nema nikakvog ionizirajućeg zračenja već se koristi homogeno uniformno magnetsko polje. Prostorna rezolucija MR-a je naime manja kada je uspoređujemo s onom s CT-a, te nema nekih mogućnosti prikaza kalcifikacija krvnih žila [4]. MRA je zato pogodna u dijagnostici aterosklerotski izmijenjenih krvnih žila, kao i kardio i neurovaskularnih bolesti, te ima prednost nad pretragama s DSA jer je neinvazivna metoda. Pri korištenju 3D TOF (engl. time of flight) metode ne koristi se nikakvo kontrastno sredstvo što je još jedna dobra strana uporabe MRA. Pogodna je za ispitivanje ne samo arterija glave i vrata, nego čak i arterija u područjima prsnog koša, te arterija bubrega i donjih ekstremiteta. MRA je također iznimno pogodna za hemodinamsku evaluaciju jer nam daje informacije o morfologiji kao i o protoku [6]. Prikaz krvnih žila mozga vidljiv je na slici 6.



Slika 6: MR prikaz krvnih žila mozga.

Izvor: [KBC Split](#)

Tri osnovne tehnike prikaza krvožilnog sustava MR-om su TOF, PCA (engl. Phase Contrast Angiography), te CE MRA (engl. Contrast-Enhanced Magnetic Resonance Angiography). TOF tehnika je neinvazivna metoda koja nema uporabu kontrastnog sredstva, te je pogodna za prikaz intracerebralnog venskog kao i arterijskog sustava, kao i za prikaz sporijeg protoka i karotidnih arterija. PCA metoda se koristi kod prikaza raznih tromboza venskih sinusa, hemangioma i varikoziteta, koja je vidljiva na slici 7. CE MRA se temelji na kontrastnom sredstvu uz upotrebu T1 relaksacijskog vremena. Koristi se za prikaz luka aorte i karotida, te renalnih i mezenteričnih arterija, te za dinamičko snimanje arterije



Slika 7: Korištenje PCA tehnike kod prikaza stražnje cirkulacije mozga (bazilarne i vertebralnih arterija)

Izvor: Nishimuta Y.; Tomosugi T.; Kubo F.; Ito N.; Hirahara K.; Nagayama T.; Tokimura H.; Arita K. Hemorrhagic Dissection of the P1 Segment of Posterior Cerebral Artery Treated with Stent-Assisted Coil Embolization: A case report, 2016.

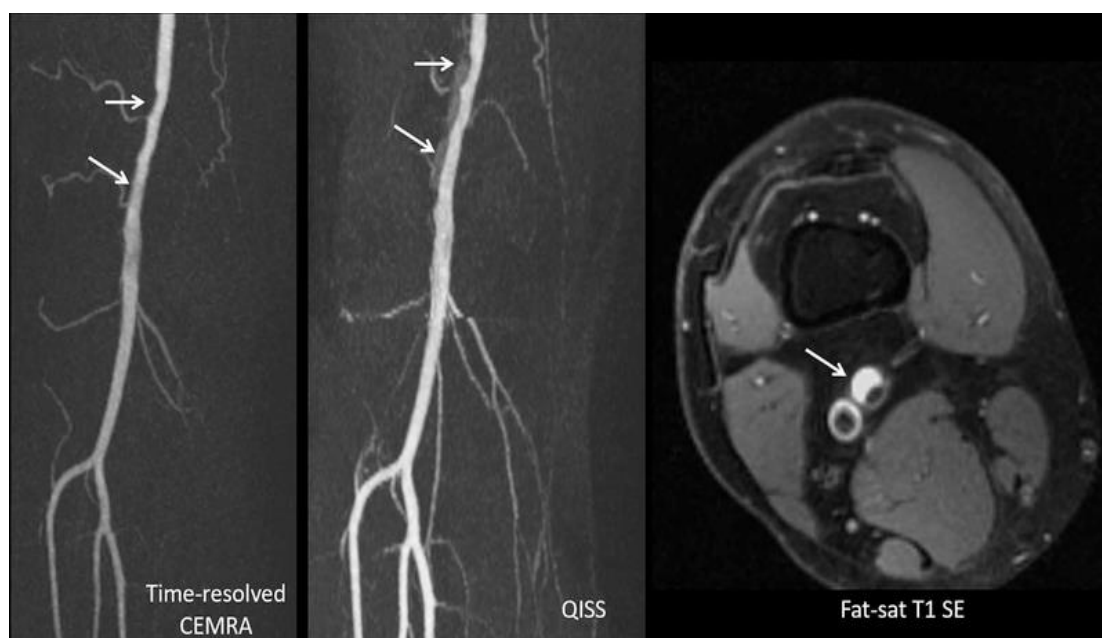
3.2.2. Korištenje sekvenca MR-a za prikaz tumora mozga

Za dokazivanje primarnih intrakranijalnih tumora koristimo se raznim kliničkim pregledima, laboratorijskim nalazima i slikovnim modalitetima. U slikovne radiološke modalitete koje se nadalje koriste za analizu i prikaz tumora spadaju MSCT i MR pregled uz korištenje kontrasta, kao i neke hibridne metode poput PET/CT-a i PET/MR-a i ponekad i DSA za analizu krvne opskrbe. MR s gadolinijem je najčešće korištena pretraga kojom se otkriva i diferencijacija primarni ili sekundarni tumor. PET/CT s 18-FDG-om se mnogo rjeđe koristi pri analizi primarnog tumora ili otkrivanju početne lezije zbog svoje niže specifičnosti u razlučivanju maligne lezije od upalnih procesa. Primarni intrakranijalni tumori najčešće nastaju iz: moždanih ovojnica, glija stanica, neuroepitelnih tkiva, hipofize ili zametnih stanica. Dokazano je da izloženost visokim dozama ionizirajućeg zračenja pridonosi mnogo većem riziku u nastanku ovih tumora što je već navedeno kao dodatna prednost MR-a nad klasičnim CT pretragama. Liječenje tumora ovisi o samom položaju, veličini, vrsti kao i stupnju tumora te dobi i općem stanju pacijenta kojeg procjenjuju neurokirurg i onkolog, odnosno donose odluku o tome hoće li se primijeniti operativni zahvat, radioterapija ili kemoterapija [19].

Primjerice, kod prikaza glioblastoma na magnetnoj rezonanciji imamo uobičajene standardne sekvence koje se koriste poput: T1, T2 i FLAIR i DWI sekvenca te T1 sekvenca s kontrastnim sredstvom (gadolinijem). Osim tih standardnih sekvenci koje služe više-manje u predoperativne svrhe, vrlo često je korišten i funkcionalni MR. Funkcionalni MR je korisna metoda u kirurškim planiranjima u slučajevima kada resekcija tumora može oštetiti ili predstavlja visok rizik u oštećenju važnog funkcionalnog područja mozga. DCE (engl. Dynamic contrast enhanced) sekvenca daje informacije o farmakokinetičkim aspektima kontrastne apsorpcije o kojima ovisi progresija bolesti i kasnije stopa preživljenja, dok DTI (engl. diffusion tensor imaging) sekvenca se koristi za prikaz traktografije bijele tvari korisnih za neurokirurško liječenje kako ne bi došlo do oštećenja krvnih žila. DSC (engl. dynamic susceptibility contrast) sekvenca služi za dijagnostiku malignih lezija [20].

3.2.3. Prednosti nekontrastne pretrage

Kada govorimo MR angiografiji postoji par razloga zašto bih tehnike bez kontrasta bili potencijalno korisnije od onih sa kontrastom. Jedan od razloga je financijski aspekt. Naime kod MRA bez kontrasta nema potrebe za kupovanjem kontrastnih sredstava, pribora za infuziju, dodatne potrebe za mjerenjem bubrežnih funkcija prije primanja kontrasta i sam proces postavljanja venskog puta što dovodi do iznimno velike uštede kako novca tako i vremena radiološkog tehničara. Također kada govorimo o prednostima trebamo spomenuti i potencijalni rizik od NSF-a (engl. nephrogenic systemic fibrosis) kao i samo odlaganje gadolinija u mozgu, cerebrospinalnoj tekućini kao i kostima (premda još nema poznatih patoloških stanja koja bi mogli povezati sa ovim odlaganjima) [21].



Slika 8: Usporedba slika sa i bez kontrasta kod MRA

Izvor: [22]

Na slici 8. imamo pedesetogodišnjeg pacijenta sa poviješću bolesti koja uključuje kolesterol i triglicerid sa novom pojavom klaudikacije desne potkoljenice i sa sniženim ABI (ankle – brachial indeks) indexom (0.75). Na lijevom odjeljku slike imamo time-resolved MRA sa kontrastom na kojem se prikazuje multifokalna stenoza distalne desne površinske femoralne arterije (strelica) koja se može lako dijagnosticirati kao arterijska bolest. Na srednjem odjeljku slike imamo MRA bez kontrasta koji uz pomoć svoje visoke rezolucije daje mnogo bolju oštrinu i razlučivost slike i time otkriva područje povećanog intenziteta signala (strelica) uz stenotonično područje koje nas upućuje na intramularni hematoma. Na desnoj slici imamo T1-weighted spin-echo, s hiperintenzivnim mastima, koji nam sa sigurnošću može

potvrditi krvarenje, a s informacijama dobivenim iz slike u sredini može nam također otkriti da pacijent zapravo boluje od cistične adventicijske bolesti [22].

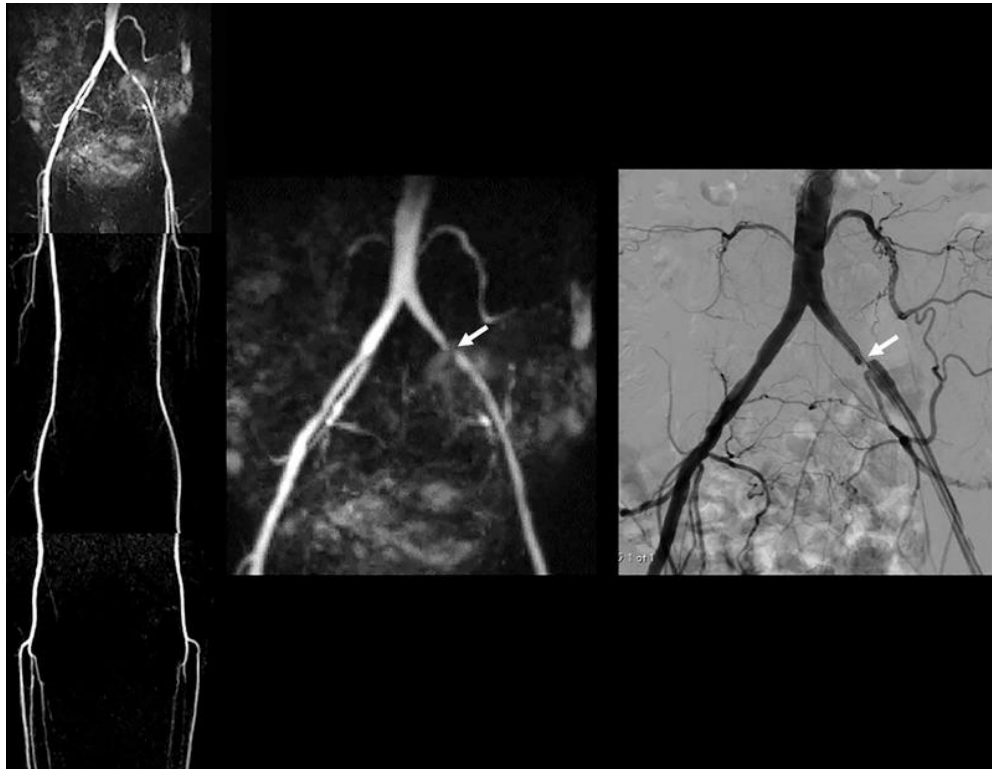
3.2.4. Pretrage neovisne o protoku krvi

Kada govorimo o pretragama i snimkama koje su neovisne o protoku glavna prednost im je što mnogo manje ovise o brzom dotoku nezasićenih spinova, radi stvaranja kontrasta okolnih tkiva od krvnih žila od interesa, u volumen slike. Ovo svojstvo je vrlo važno i korisno kada pokušavamo prikazati žile i arterije koje zbog raznih razloga imaju sporiji protok nego što je uobičajen [21]. Jedna mana ovog postupka bih bila to šta je sama pretraga zapravo vrlo osjetljiva na umjetni gubitak signala koji se stvara kao rezultat perfuzije krvi kroz nerezonantna područja. Ipak se ti artefakti mogu do velike mjere smanjiti i ublažiti pomoću boljeg lokaliziranja na regiju od interesa kao i povećanjem propusnosti uzrokovanja i smanjenjem razmaka echo-a između očitavanja. Kraći razmak također je koristan kod uklanjanja artefakata koji su vrlo često povezani sa protokom. Ipak u nekim pretragama artefakte je vrlo teško za izbjeći te se vrlo često javljaju uz metalne implantate. Stupanj artefakata slike također ovisi i o samoj jačini MR uređaja tako da naprimjer uređaji od 3T imaju značajno veće artefakte od onih na 1,5T [22].

3.2.5. Subtraktivna 3D MRA

Subtraktivne 3D tehnike se koriste brzim spin-echo za dobivanje intravaskularnog signala koji je potisnut kod slika kod kojih se podaci prikupljaju samo tijekom brzog sistoličkog protoka, dok je isti taj signal zapravo očuvan do velike mjere tijekom sporog ili čak izostavljenog dijastoličkog protoka. Glavna prednost kod korištenja ove metode sa brzim očitavanjem spin-echoa je mogućnost izbjegavanja artefakata koji se pojavljuju izvan rezonancije kao kod prije spomenute pretrage bez protoka krvi. Ova pretraga također ima nekoliko mana kod kojih treba biti oprezan kao naprimjer, bitno je dobiti EKG usmjereno skeniranje određeno vremenski za svaku regiju od interesa kod žile kako bi se kasnije mogla odrediti optimalna sistolička kao i sama dijastolička odgoda okidača kod snimanja. Konkretno imamo primjer na slučaju jednostrane arterijske stenoze kod koje se optimalna vremena mogu razlikovati za jednu nogu od druge. Dok je protok dijelom odsutan na kraju dijastole u krajnjim segmentima perifernih aorta, značajan protok može nastati u dijastoli kod bifurkacije aorte što

često nam dovodi do gubitka arterijskog kontrasta. Također se koriste i varijacije ovih metoda poput primjene defazirajućeg gradijenta uz duljinu aorte sa svrhom da se dobije smanjenje signala koji je ovisan o protoku i dobije arterijski prirodni kontrast između brzog sistoličkog kao i sporog dijastoličkog protoka. Najčešći artefakti kod ovih pretraga su uzrokovani vremenom što utječe na smirenost pacijenta te time dobivamo razne kretnje koje se prikazuju kao artefakti na pretrazi [22].



Slika 9: Stenoza ilijakalne arterije kod 3D spin-echo MRA

Izvor: [22]

Na slici 9. imamo pacijenta sa trncima u lijevoj nozi i AB indexom 0,84. Na lijevoj strani slike imamo 3D brzu spin-echo MRA koji nam daje izvrsnu kvalitetu slike donjih ekstremiteta. U sredini imamo uvećani prikaz zdjeličnih žila s teškom stenozom distalne lijeve zajedničke ilijakalne arterije (strelica), što nam je na desnoj slici potvrdila i DSA-a [22].

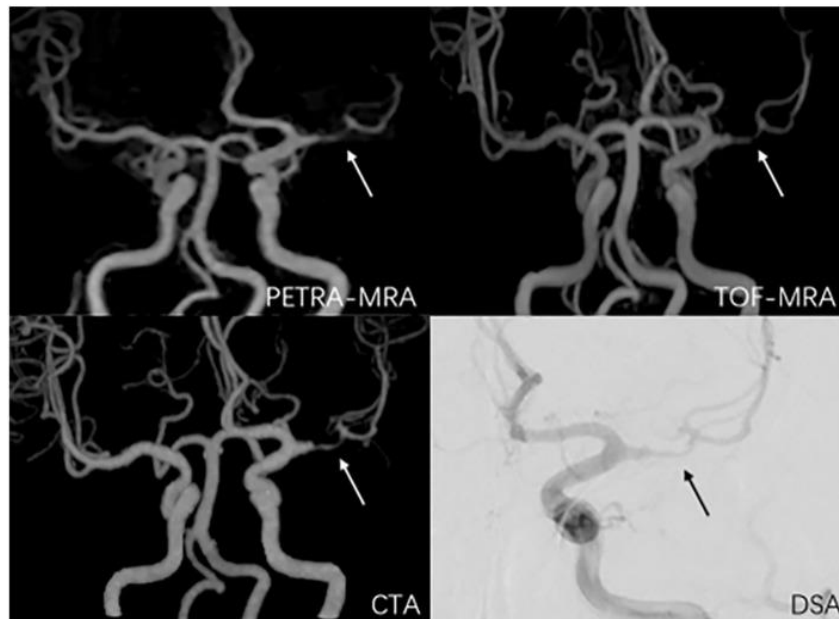
3.3. Usporedba CT angiografije sa MR angiografijom

3.3.1. Intrakranijalna stenoza

Kada govorimo o intrakranijalnoj stenozu CT angiografija je jedna od najpopularnijih metoda pretrage zbog svog vrlo kratkog vremena skeniranja kao i svoje visoke kvalitete slike.

CT angiografija je iznimno osjetljiva kod kalcifikacija intrakranijalnog aterosklerotskog plaka kao i na efekt i artefakte vrtložnih struja u području stenozе što nadalje utječe na učinak volumena lokalnog snimanja i precijenjenjem stenozе. Najčešće kalcifikacije se javljaju kod unutarnje karotidne arterije, vertebralnih i bazilarne arterije gdje treba paziti i paziti na lažno pozitivne nalaze [9]. Nadalje specifičnost CT angiografije je vrlo niska kad su u pitanju pacijenti s umjerenom stenozom Također kada govorimo o CT angiografiji potrebna su nam i kontrastna egzogena sredstva koja nisu primjenjiva kod pacijenata sa bubrežnom insuficijencijom. Stoga sama CT angiografija iako se može koristiti nije prva metoda izbora [23].

Korištenje *Time of Flight* MR angiografije kod intrakranijalne stenozе je pokazalo mnogo bolji i precizniji stupanj stenozе nego kod korištenja digitalne suptrakcijske angiografije. Taj se rezultat ponavlja i kod pacijenata sa manjom stenozom te kod pacijenata s prednjom kao i stražnjom cerebralnom cirkulacijom. Razlog tomu jest osjetljivost TOF MR angiografije na brzinu protoka kao i na smjer protoka krvi, s naglaskom u ishodištu arterija, bifurkacijama žila, zakrivljenim žilama kao i žilama paralelnim s ravninom poprečnog presjeka. Naime i TOF MR angiografija također često može dati lažno pozitivne nalaze pogotovo treba biti oprezan kod bifurkacija i zavoja cerebralne arterije. Naime TOFMR angiografija nije jedina MR metoda koja se koristi, vrlo čestu primjenu ima i takozvana PETRA (*Pointwise encoding time reduction with radial acquisition*) MR angiografija. Kod ove pretrage stupanj stenozе kao i mjere lezije su bile najbliže onima dobivenim sa DSA. Ovo je sve moguće zbog svoje manje sklonosti artefaktima protoka, vrlo visokom homogenosti polja kao i velikim omjerom signala i šuma. Ova pretraga također nije osjetljiva na faznu disperziju kao ni na smjer protoka krvi. Ove prednosti omogućuju nam preciznije procjene lezija, bifurkacija kao i zavoja cerebralne arterije i manjih distalnih arterija.



Slika 10: Metode prikaza stenozе lijeve srednje arterije

Izvor: [24]

Na slici poviše strelicom je označeno mjesto lezije čiji je stupanj stenozе iznosio 80,9% kod PETRA MRA, 89,1% kod ToF MRA, 88,3% kod CTA i 82,3% kod DSA, a duljina lezije je bila 6,98mm na PETRA MRA, 7,41mm na ToF MRA, 7,83m na CTA i 6,54mm na DSA [24].

3.3.2. Intrakranijalna aneurizma

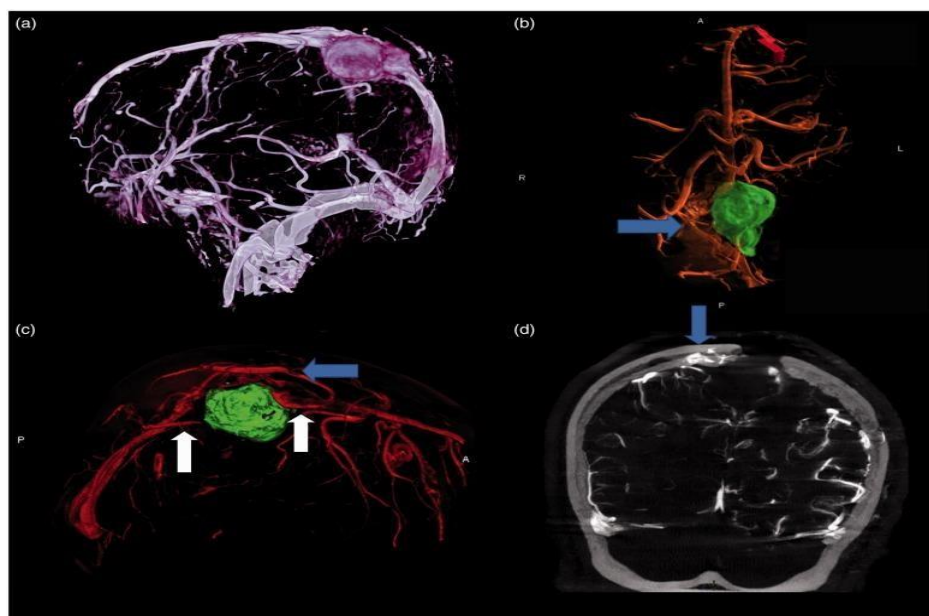
Kod intrakranijalne aneurizme pored zlatnog standarda DSA vrlo često se koriste i CT kao i MR angiografija zbog toga što za razliku od DSA to su neinvazivne metode. Za početak CTA ima mnogo veću osjetljivost i nižu specifičnost naspram MRA što nas dovodi do zaključka da CTA služi za bolje prepoznavanje „pravih“ pacijenata s intrakranijalnom aneurizmom unatoč tomu šta ima nekolicinu više lažnih nalaza. Dok CTA ima veću točnost kod prepoznavanja i određivanja aneurizmi na površini ToF MRA ima mnogo bolju mogućnost prikazivanja aneurizmi i njihovih trodimenzionalnih osobina kao i bolje osjetljivost i specifičnost. Također CTA daje bolju specifičnost i smatra se poželjna metoda kod aneurizmih većih od 5 mm dok je MRA metoda izbora kod aneurizmi manjih od 3mm. Time dolazimo do zaključka da ako tražimo neinvazivnu metodu i CT i MR angiografija imaju svojih prednosti i mana i trebaju se koristiti sa pažnjom i sigurnošću [11].

3.4. Prikaz vaskulature tumora mozga s CTA vs. MRA

3.4.1. Upotreba 3D DS-CTA kod prikaza ekstraaksijalnog tumora

Ovo retrospektivno istraživanje jest izvedeno na tri pacijenta od kojih jedan pacijent ima hemangiopericitom dok druga dva pacijenta imaju meningeomima. Cilj istraživanja je bilo odrediti je li 3D DS-CTA može ikako zamijeniti klasičnu 2D angiografiju kod predoperativnog planiranja i provođenja samog operativnog zahvata putem neuronavigacije. Sama angiografija je provedena na takozvanom Artis Zee Bi Siemensovom uređaju, dok je 3D rekonstrukcija napravljena na Leonardo programu [13].

Prije navedeni tumori su zahvatili gornji sagitalni i desni lateralni sinus, te MR-om mozga nije određena nikakva prohodnost sinusa iz razloga što imamo ubrzani rast tumora (Slika 11). Nadalje korištenjem 3D DS-CTA, liječnici su utvrdili cijelu okluziju zahvaćenog sinusa, što je dokazano i intraoperativno. Ova tehnika omogućila je također i sami prikaz kostiju lubanje, te je korištena i kao neuronavigacija kod operativnih zahvata. Tumori i zahvaćeni sinusi su potpuno resecirani [13].



Slika 11: Prikaz hemangiopericitoma sa zahvaćenim gornjim sagitalnim sinusom.

Izvor: [13].

Smatra se da korištenje 3D DS-CTA naime može sniziti rizik od oštećenja drenažnih i uz to funkcionalnih transkortikalnih vena, ali ipak ne može se koristiti nakon otvaranja dure mater što ne smanjuje rizik od potencijalnih novih lezija [13].

3.4.2. Upotreba MR-a kod predoperativne dijagnostike glioma

Kod klasičnog snimanja mozga pri sumnji na tumor, koriste se T1, T2, FLAIR i postkontrastna T1 sekvenca s minimumom od dvije ravnine. fMRI i DTI sekvence su korištene za testiranje motoričkih aktivnosti i identifikaciju puteva bijele tvari s obzirom da može sniziti potrebu za intraoperativnim kortikalnim mapiranjem kroz izravnu stimulaciju [25].

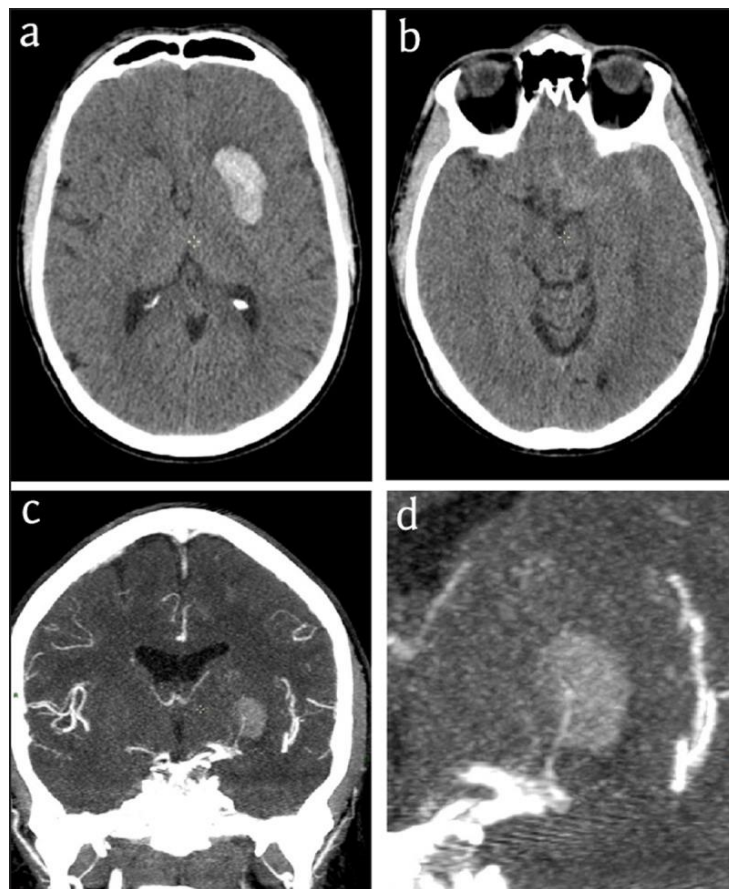
Glavni ciljevi koje imamo kod prikaza tumora mozga su: pomoći neurokirurgu, odrediti jesu li određene lezije nužno operabilne, odrediti stopu rizik za pacijenta nakon resekcije, te može li MR pružiti adekvatan broj informacija potrebnih za donošenje ovih zaključaka [25].

Napredno MR snimanje se koristi za razlikovanje tumora mozga od neneoplastičnih lezija, kao i tumora visokog i niskog stupnja. Neke značajke koje upućuju na visoki stupanj malignosti korištenjem naprednih MR tehnika su: povišeni kolin u MR kod spektroskopije, snižene vrijednosti ADC-a u difuzijskim mapama, i povećana perfuzija tumora u perfuzijskom MR-u. Poslije biopsije se mogu postavljati preciznija dijagnoza malignosti tumora uz određivanje različitih markera proliferacije i neoangiogeneze [25].

3.4.3. Charcot-Bouchard aneurizma

Krvarenje u bazalnim ganglijima koje kao posljedicu ima rupturu aneurizme lentikulostrijatne arterije jest iznimno rijetko. Ta novonastala udaljena mikroaneurizma se naziva Charcot-Bouchardova aneurizma. Kod pacijenata s kroničnom arterijskom hipertenzijom vrlo često se pojavljuje krvarenje bazalnih ganglija, te se kod tih spomenutih pacijenata kada govorimo o CT ne koristimo intravenskim kontrastom. Do danas prijavljeno jest samo 60 pacijenata sa slučajem Charcot-Bouchardovom aneurizmom, a srednja vrijednost godina tih pacijenata jest oko 42 godine. Najčešći primarni tip ove distalne aneurizme jest disecirajuća ili takozvana pseudo-aneurizma koja je odgovorna za nastanak solitarnih hematoma kod bazalnih ganglija koji su u velikom broju slučajeva praćeni sa subarahnoidalnim krvarenjem. Dijagnoza Charcot-Bouchardove aneurizme se postavlja pomoću CT angiografije koja za mogućnost ima prikaz točkasti znak u hematomu. Taj znak je

iznimno važan jer nam vrlo lako može ukazati na aktivno krvarenje i ukazati nam na smjer kao i način širenja hematoma. Ovu leziju je također moguće i prikazati s MR angiografijom, ali za razliku o CT angiografije slika poprečnog presjeka na MR-u često ne prikaže samu leziju što čini CT korisnijom pretragom po pitanju postavljanja dijagnoze. Liječenje praćeno CT angiografijom se provodi samo kod slučaja ako je aneurizma sakularna ili njena veličina prelazi 5 mm. Kao opcije za liječenje su operacija ili embolizacija, a u nekim slučajevima konzervativno liječenje u slučaju kada je aneurizma manja od 5mm. Nakon liječenja kod ponovnog pregleda s CT-om lezija će progresivno se smanjivati dok kompletno nestane [26].



Slika 12: Prikaz Charcot-Bouchard aneurizme s CT-om

Izvor: [26]

Na slici a prikazan je standardni pregledni CT s prikazom krvarenja u lijevom bazalnom gangliju; Na slici b prikazan je standardni CT na nižoj razini koji nam omogućuje prikaz subarahnoidnog krvarenja. Na slici c prikazana je CT angiografija s vidljivom aneurizmom na distalnoj lentikulostrijatnoj arteriji; Na posljednjoj slici d prikazan je uvećani prikaz CT angiografije s naglaskom na prikaz aneurizme u kontinuitetu s lentikulostrijatnom arterijom [26].

4. Zaključak

MR i MSCT angiografija su relativno nove metode, ali imaju široku primjenu, poglavito u neurooslikavanju. Naime obje pretrage su neinvazivne te nam daju vrlo dobre rezultate s vrlo visokim stupnjem točnosti i specifičnosti. Neke od razlika su što kod MSCT angiografije je prisutno ionizirajuće zračenje te što se moramo koristiti kontrastnim sredstvima dok kod MRA pretrage su duge i zahtijevaju da suradnju pacijenta s radiološkim tehnologom. Bez obzira na sve svoje razlike često su rezultati analize u korelaciji te se ove metode međusobno nadopunjuju poništavajući vlastite nedostatke. I sve navedeno u ovom radu jest samo dio objašnjenja zašto su ove metode vrlo često prvi izbor. Kako medicina napreduje tako istodobno napreduju i ove pretrage i vrlo je moguće da će u skoroj budućnosti zamijeniti neke zastarjele metode za odabrane pretrage.

5. Literatura

1. De Leucio A, De Jesus O. MR Angiogram. [Updated 2023 Feb 12]. In: StatPearls [Internet]. Treasure Island (FL): StatPearls Publishing; 2023 Jan
2. Rankin SC. CT angiography. *Eur Radiol.* 1999;9(2):297-310. doi: 10.1007/s003300050671. PMID: 10101654
3. Ghekiere O, Salgado R, Buls N, Leiner T, Mancini I, Vanhoenacker P, Dendale P, Nchimi A. Image quality in coronary CT angiography: challenges and technical solutions. *Br J Radiol.* 2017 Apr;90(1072):20160567. doi: 10.1259/bjr.20160567. Epub 2017 Mar 7. PMID: 28055253; PMCID: PMC5605061.
4. Hrabak, M., Padovan R. CT-angiografija i MR-angiografija-neinvazivne radiološke metode prikaza patoloških promjena krvnih žila. Klinički zavod za dijagnostičku i intervencijsku radiologiju, Klinički bolnički centar Zagreb, Rebro Medicinski fakultet Sveučilišta u Zagrebu, 2009.
5. Sawicki M, Bohatyrewicz R, Walecka A, Sołek-Pastuszka J, Rowiński O, Walecki J. CT Angiography in the Diagnosis of Brain Death. *Pol J Radiol.* 2014 Nov 15;79:417-21. doi: 10.12659/PJR.891114. PMID: 25419255; PMCID: PMC4237071.
6. Muše E. Uloga MSCT I MR angiografije u dijagnostici bolesti glave i vrata [Završni rad]. Split: Sveučilište u Splitu, Sveučilišni odjel zdravstvenih studija; 2018
7. Sanelli PC, Mifsud MJ, Zelenko N, Heier LA. CT angiography in the evaluation of cerebrovascular diseases. *AJR Am J Roentgenol.* 2005 Jan;184(1):305-12. doi: 10.2214/ajr.184.1.01840305. PMID: 15615993.
8. Tao J, Cai Y, Dai Y, Xie Y, Liu H, Zang X. Value of 4D CT Angiography Combined with Whole Brain CT Perfusion Imaging Feature Analysis under Deep Learning in Imaging Examination of Acute Ischemic Stroke. *Comput Intell Neurosci.* 2022 Jun 13;2022:2286413. doi: 10.1155/2022/2286413. PMID: 35733580; PMCID: PMC9208916.
9. Maegawa T, Sasahara A, Ohbuchi H, Chernov M, Kasuya H. Cerebral vasospasm and hypoperfusion after traumatic brain injury: Combined CT angiography and CT perfusion imaging study. *Surg Neurol Int.* 2021 Jul 19;12:361. doi: 10.25259/SNI_859_2020. PMID: 34345501; PMCID: PMC8326138.
10. Mertens R, Graupera M, Gerhardt H, Bersano A, Tournier-Lasserre E, Mensah MA, Mundlos S, Vajkoczy P. The Genetic Basis of Moyamoya Disease. *Transl Stroke Res.* 2022 Feb;13(1):25-45. doi: 10.1007/s12975-021-00940-2. Epub 2021 Sep 16. PMID: 34529262; PMCID: PMC8766392.
11. Schwarz G, Errath M, Argüelles Delgado P, Wießpeiner U, Voit-Augustin H, Grims R, Kaltenböck F, Kober EM, Schöpfer A, Fuchs G. Computed Tomography Angiography (CTA) in Selected Scenarios with Risk of Possible False-Positive or False-Negative Conclusions in Diagnosing Brain Death. *Life (Basel).* 2022 Oct 6;12(10):1551. doi: 10.3390/life12101551. PMID: 36294986; PMCID: PMC9604663.

12. Suzuki K, Abe K, Maruyama T, Nitta M, Amano K, Yamaguchi K, Kawamata T, Sakai S. The role of 4D CT angiography for preoperative screening in patients with intracranial tumors. *Neuroradiol J.* 2016 Jun;29(3):168-73. doi: 10.1177/1971400916638353. Epub 2016 Mar 11. PMID: 26969195; PMCID: PMC4977916.
13. Lenck S, Bresson D, Bernat AL, Saint-Maurice JP, Labeyrie MA, Froelich S, Houdart E. 3D digital subtracted CT angiography to evaluate the venous anatomy in extraaxial tumors invading the major dural venous sinuses. *Interv Neuroradiol.* 2017 Aug;23(4):346-349.
14. Mihanović, F., Janković, S., *Radiološki uređaji i oprema u radiologiji, radioterapiji i nuklearnoj medicini.* Split: Sveučilište u Splitu, Sveučilišni odjel zdravstvenih studija; 2015.
15. Louis DN, Perry A, Reifenberger G, von Deimling A, Figarella-Branger D, Cavenee WK, Ohgaki H, Wiestler OD, Kleihues P, Ellison DW. The 2016 World Health Organization Classification of Tumors of the Central Nervous System: a summary. *Acta Neuropathol.* 2016 Jun;131(6):803-20.
16. Villanueva-Meyer JE, Mabray MC, Cha S. Current Clinical Brain Tumor Imaging. *Neurosurgery.* 2017 Sep 1;81(3):397-415. doi: 10.1093/neuros/nyx103. PMID: 28486641; PMCID: PMC5581219.
17. Nikam RM, Yue X, Kaur G, Kandula V, Khair A, Kecskemethy HH, Averill LW, Langhans SA. Advanced Neuroimaging Approaches to Pediatric Brain Tumors. *Cancers (Basel).* 2022 Jul 13;14(14):3401. doi: 10.3390/cancers14143401. PMID: 35884462; PMCID: PMC9318188.
18. Skinner S. MRI brain imaging. *Aust Fam Physician.* 2013 Nov;42(11):794-7. PMID: 24217100.
19. Perkins A, Liu G. Primary Brain Tumors in Adults: Diagnosis and Treatment. *Am Fam Physician.* 2016 Feb 1;93(3):211-7. PMID: 26926614.
20. Shukla G, Alexander GS, Bakas S, Nikam R, Talekar K, Palmer JD, Shi W. Advanced magnetic resonance imaging in glioblastoma: a review. *Chin Clin Oncol.* 2017 Aug;6(4):40. doi: 10.21037/cco.2017.06.28. PMID: 28841802.
21. Costello J, Alexander MD, McNally JS, Hecht EM, Porambo ME, Lau VC, DeMarco JK. MR Angiography Series: Neurovascular MR Angiography. *Radiographics.* 2021 Nov-Dec;41(7):E204-E205. doi: 10.1148/rg.2021210180. PMID: 34723690; PMCID: PMC8574061.
22. Edelman RR, Koktzoglou I. Noncontrast MR angiography: An update. *J Magn Reson Imaging.* 2019 Feb;49(2):355-373. doi: 10.1002/jmri.26288. Epub 2018 Dec 19. PMID: 30566270; PMCID: PMC6330154.
23. Jamali S, Vaz JGR, Wilms G. Charcot-Bouchard Aneurysm Diagnosed with CTA and MRA. *J Belg Soc Radiol.* 2021 Mar 12;105(1):13. doi: 10.5334/jbsr.1934. PMID: 33748667; PMCID: PMC7954188.
24. Niu J, Ran Y, Chen R, Zhang F, Lei X, Wang X, Li T, Zhu J, Zhang Y, Cheng J, Zhang Y, Zhu C. Use of PETRA-MRA to assess intracranial arterial stenosis: Comparison with TOF-MRA, CTA, and DSA. *Front Neurol.* 2023 Jan 16;13:1068132. doi: 10.3389/fneur.2022.1068132. PMID: 36726752; PMCID: PMC9884682.
25. Fink JR, Muzi M, Peck M, Krohn KA. Multimodality Brain Tumor Imaging: MR Imaging, PET, and PET/MR Imaging. *J Nucl Med.* 2015 Oct;56(10):1554-61.

doi: 10.2967/jnumed.113.131516. Epub 2015 Aug 20. PMID: 26294301;
PMCID: PMC4592410.

26. Chen X, Liu Y, Tong H, Dong Y, Ma D, Xu L, Yang C. Meta-analysis of computed tomography angiography versus magnetic resonance angiography for intracranial aneurysm. *Medicine (Baltimore)*. 2018 May;97(20):e10771. doi: 10.1097/MD.00000000000010771. PMID: 29768368; PMCID: PMC5976319.

6. Životopis

OSOBNİ PODATCI

Ime i prezime: Marin Marković

Datum i mjesto rođenja: 25.09.2001., Sinj

E-mail: marin.markovic3@gmail.com

OBRAZOVANJE

2008.-2016.god. OŠ fra Pavla Vučkovića

2016.-2020.god. franjevačka klasična gimnazija, Sinj (jezični smjer)

2020. god. Sveučilište u Splitu, Sveučilišni odjel zdravstvenih studija (smjer: radiološka tehnologija)

OSOBNİ VJEŠTINE I KOMPETENCIJE

Materinji jezik: hrvatski

Ostali jezici: engleski, talijanski, njemački

Računalne vještine: MS Office