

Abdominalna trudnoća

Mustapić-Jogun, Ivana

Undergraduate thesis / Završni rad

2024

Degree Grantor / Ustanova koja je dodijelila akademski / stručni stupanj: **University of Split / Sveučilište u Splitu**

Permanent link / Trajna poveznica: <https://um.nsk.hr/um:nbn:hr:176:372733>

Rights / Prava: [In copyright](#)/[Zaštićeno autorskim pravom.](#)

Download date / Datum preuzimanja: **2024-07-24**



Repository / Repozitorij:

[Repository of the University Department for Health Studies, University of Split](#)



SVEUČILIŠTE U SPLITU
Podružnica
SVEUČILIŠNI ODJEL ZDRAVSTVENIH STUDIJA
PRIJEDIPLOMSKI SVEUČILIŠNI STUDIJ
PRIMALJSTVO

Ivana Mustapić-Jogun

Abdominalna trudnoća

Završni rad

Split, 2024.

SVEUČILIŠTE U SPLITU
Podružnica
SVEUČILIŠNI ODJEL ZDRAVSTVENIH STUDIJA
PRIJEDIPLOMSKI SVEUČILIŠNI STUDIJ
PRIMALJSTVO

Ivana Mustapić-Jogun

ABDOMINALNA TRUDNOĆA

ABDOMINAL PREGNANCY

Završni rad / Bachelor's Thesis

Mentor:

Prof. dr. sc. Damir Roje, dr. med.

Split, 2024.

TEMELJNA DOKUMENTACIJSKA KARTICA

ZAVRŠNI RAD

Sveučilište u Splitu
Sveučilišni odjel zdravstvenih studija
Preddiplomski sveučilišni studij sestrinstvo

Znanstveno područje: biomedicina i zdravstvo
Znanstveno polje: kliničke medicinske znanosti

Mentor: Prof. dr. sc. Damir Roje, dr. med.

ABDOMINALNA TRUDNOĆA

Ivana Mustapić-Jogun

Sažetak: Abdominalna trudnoća izuzetno je rijedak oblik ektopične trudnoće, kod koje se fertilizirana jajna stanica implantira i razvija unutar trbušne šupljine. Često se ne dijagnosticira na vrijeme zbog nespecifičnih simptoma, a zbog utjecaja na vitalne organe može značajno uzrokovati smrt pacijentice. Cilj rada je prikazati jedinstveni slučaj abdominalne trudnoće u posljednjih 30 godina zabilježen u Klinici za ženske bolesti i porode, KBC Split.

Ključne riječi: abdominalna trudnoća, ektopična trudnoća
Rad sadrži: 41 stranica, 12 slika, 65 literaturnih referenci
Jezik izvornika: hrvatski

BASIC DOCUMENTATION CARD

BACHELOR THESIS

University of Split
University Department for Health Studies
Bachelor of Nursing

Scientific area: biomedicine and health care
Scientific field: clinical medical sciences

Supervisor: Prof. dr. sc. Damir Roje, dr. med.

ABDOMINAL PREGNANCY Ivana Mustapić-Jogun

Summary: Abdominal pregnancy is an exceptionally rare form of ectopic pregnancy, where the fertilized egg implants and develop inside the abdominal cavity. It is often not diagnosed in time due to non-specific symptoms and can cause the death of the patient because of its influence on vital organs. The aim of the thesis is to present a unique case of abdominal pregnancy recorded in the Clinic for women's diseases and childbirth, KBC Split in the last 30 years.

Keywords: abdominal pregnancy, ectopic pregnancy

Thesis contains: 41 pages, 12 pictures, 65 literature references

Original in: Croatian

„Hvala Ti Bože na predivnoj moći i onome što činiš u mom životu, hvala Ti na znanju, strpljenju i ljubavi i svim milostima koje sam primila od Tebe.“

Od srca se zahvaljujem svom mentoru prof. prim. dr. sc. Damiru Roji na prenesenom znanju, nesebičnoj potpori, uloženom trudu i vremenu, te iskrenoj posvećenosti i pomoći prilikom izrade ovog prijediplomskog završnog rada.

Posebne zahvale prof. dr. sc. Marko Draženu Mimici i dr. sc. Ivici Stipiću na ustupljenim materijalima.

Zahvaljujem se svojim kolegicama Klinike za ženske bolesti i porode Split na svemu.

Hvala mojoj obitelji i mojim prijateljima što su vjerovali u mene i bili mi podrška tijekom studija.

Sadržaj

1. UVOD	1
1.1. OPLODNJA	1
1.1.1. Implantacija	1
1.1.2. Placentogeneza	2
1.2. EKTOPIČNA TRUDNOĆA	3
1.2.1. Definicija ektopične trudnoće i podjela prema mjestu implantacije	3
1.2.2. Učestalost javljanja ektopične trudnoće	4
1.2.3. Rizični čimbenici nastupa ektopične trudnoće	4
1.2.4. Klinička slika ektopične trudnoće	4
1.2.4.1. Klinička slika intramuralne trudnoće.....	5
1.2.4.2. Klinička slika ovarijalne trudnoće.....	5
1.2.4.3. Klinička slika ektopične trudnoće u ožiljku na maternici	5
1.2.4.4. Klinička slika cervikalne trudnoće	5
1.2.4.5. Klinička slika abdominalne trudnoće.....	5
1.2.5. Diferencijalna dijagnoza kliničke slike kod ektopične trudnoće	6
1.2.6. Dijagnostički postupak kod ektopične trudnoće	6
1.2.6.1. Anamneza.....	6
1.2.6.2. Klinički pregled	6
1.2.6.3. Ultrazvučni pregled	7
1.2.6.4. Laboratorijske pretrage.....	7
1.2.7. Terapija ektopične trudnoće	8
1.2.7.1. Ekspetativni stav prema ektopičnoj trudnoći	8
1.2.7.2. Medikamentozno liječenje.....	8
1.2.7.3. Kirurško liječenje	9
1.2.7.3.1. Laparoskopija	9
1.2.7.3.2. Laparoscopska totalna i parcijalna salpingektomija	10
1.2.7.3.3. Laparoscopska linearna salpingotomija	10
1.2.7.3.4. Fimbrijalna evakuacija ili odstranjivanje mužnjom	10
1.2.7.3.5. Laparoscopsko-farmakološki zahvat	10
1.2.7.3.6. Laparotomijsko kirurško liječenje	10
1.2.8. Praćenje bolesnice nakon završetka liječenja ektopične trudnoće	11
1.2.9. Trudnoća nakon prethodne ektopične trudnoće	11
1.3. ABDOMINALNA TRUDNOĆA	11

1.3.1. Povijesni prikaz	11
1.3.2. Posebnosti abdominalne trudnoće.....	13
1.3.3. Učestalost abdominalne trudnoće.....	14
1.3.4. Razlika rizičnih čimbenika u odnosu na druge oblike ektopične trudnoće	14
1.3.5. Klinička slika u odnosu na druge oblike ektopične trudnoće.....	15
1.3.6. Diferencijalna dijagnoza abdominalne trudnoće	15
1.3.7. Terapija abdominalne trudnoće	16
1.3.8. Postupak s posteljicom nakon porođaja ploda kod abdominalne trudnoće.....	17
1.3.9. Primjena metotreksata u slučaju posteljice ostavljene in situ.....	17
1.3.10. Uloga primalje u dijagnostici i liječenju abdominalne trudnoće	18
2. CILJ	20
3. PRIKAZ SLUČAJA	21
4. RASPRAVA	31
5. ZAKLJUČAK	33
6. LITERATURA	34
7. ŽIVOTOPIS	41

1. UVOD

1.1. OPLODNJA

Oplodnja nastaje spajanjem spermija i oocite, dviju haploidnih spolnih stanica, u ampularnom dijelu jajovoda. Ovom spoju prethodi ovulacija zrele ženske spolne stanice. Rezultat je zigota, najranija forma predimplantacijskog zametka, koja u trenutku formiranja ima dvije jezgre. Kroz nekoliko početnih mitozâ volumen zametka ostaje isti, a rastom broja stanice one postaju proporcionalno manje. S prve četiri diobe embrio doseže 32. stanični stadij. S obzirom na to da su do tada sve stanice identične, plod se zbog sličnosti s plodom duda naziva blastulom ili morulom. Nakon toga slijedi prva diferencijacija prethodno istovjetnih stanica. Formira se struktura koju izvana oblaže trofoblast, a u jednom dijelu unutrašnjosti se formira embrioblast. Iz stanica trofoblasta kasnije nastaju plodovi ovoji i posteljica, a iz embrioblasta sam plod. Središnji dio zametka tada ispunjava tekućina temeljem čega se konceptus zove blastocistom. Nakon oplodnje, embrio kao blastula putuje tri dana kroz jajovod prema maternici nošen aktivnosti cilija sluznice. Na prelazu u četvrti dan, blastula prerasta u blastocistu – upravo u vrijeme ulaska u prostor materišta. Predimplantacijski period traje još otprilike tri dana, dok se kroz to vrijeme biokemijskim signalima embrio provocira endometriju i snagom kemotaksijskog odgovora izabire mjesto implantacije (1,2).

1.1.1. Implantacija

Ulaskom blastociste u materišta počinje implantacija u širem smislu. Blastocista odbacuje vanjski glikoproteinski omotač (zona pelucida) oko šestog dana, nakon čega slijedi prijanjanje na površinu endometrija u procesu koji se zove apozicija. Preduvjet normalne implantacije je pravilno decidualizirana sluznica maternice podložna brojnim hormonski uvjetovanim promjenama. Pod utjecajem njegovih proteolitičkih enzima, razgradi se epitel i bazalna lamina decidue, što omogućuje blastocisti da kasnije, točnije oko sedmog dana, prodre u stromu endometrija. Devetog do dvanaestog dana trofoblast dosegne kompaktnu zonu endometrija. Sinciciotrofoblast prodire kroz stijenkâ majčinih

kapilara koje se postupno otvaraju u lakune puneći se majčinom krvlju i sekretom majčinih žlijezda. Početkom uteroplacentne cirkulacije završava implantacija (1,2).

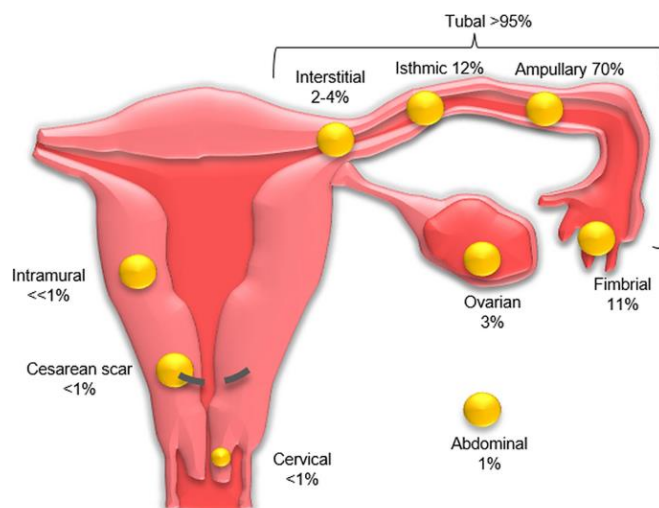
1.1.2. Placentogeneza

Placentogeneza je proces nastanka posteljice, a placentacija predstavlja uspostavu dvaju paralelnih krvotoka: majčinog i fetalnog. Razvojni put posteljice počinje već prvom diferencijacijom stanica embrija, što se događa šest dana nakon oplodnje. Citotrofoblast koji oblaže blastocistu predstavlja izvanembrionalni mezoderm u kojem se stvaraju šupljine i vremenom definira korionska šupljina. Ona odvaja mezoderm na: parijetalni list (korionska ploča) i viscelarni list (oblaže amnij i žumanjačku vrećicu). Parijetalni list, citotrofoblast i sinciotrofoblast, tvore vanjsku embrionalnu ovojnicu - korion. Izdanci sinciotrofoblasta na površini definiraju primarne resice. Oko šesnaestog dana razvoja u njih urastaju stanice izvanembrionalnog mezoderma formirajući sekundarne resice koje prekrivaju cijelo oplošje zametka. Vaskulogenezom u izvanembrionalnom mezodermu sedamnaestog dana nastaju prve krvne žile u koje useljavaju krvne stanice podrijetla iz žumanjčane vreće. Korionske resice isti proces prolaze od šesnaestog do dvadesetog dana. Sekundarne resice postaju tercijarne kada su sposobne izmjenjivati tvari i plinove između majčine i embrionalne krvi. Spajanjem krvnih žila stijenke žumanjčane vrećice, koriona i embrionalnog drška (osnova pupkovine) formira se primitivna krvožilna mreža. Povezivanjem vaskulature embrionalnih ovojnica s krvnim žilama zametka uspostavlja se embrijsko-placentni krvotok (2). Placenta sadrži dvije strane – fetalnu i majčinu. Fetalnu stranu čini parijetalni list na kojem se putem pupkovine insertiraju fetalne krvne žile. Granajući se ispod amniona kroz vezivo koriona ulaze u dubinu kotiledona. Uterina strana placente (bazalna ploča) se sastoji od 15 do 20 kotiledona međusobno odijeljenih brazdama. Sivkasto zagasito crvene boje i glatke površine čini spongiozni sloj bazalne decidue. Na rubovima placente nalaze se plodove ovojnice amnion i korion. Skupa s kapsularnom deciduom i spojeni u jedinstvenu cjelinu tvore vodenjak (3).

1.2. EKTOPIČNA TRUDNOĆA

1.2.1. Definicija ektoپیčne trudnoće i podjela prema mjestu implantacije

Ektoپیčna trudnoća nastaje implantacijom oplođene jajne stanice izvan šupljine maternice. Predstavlja rizično stanje koje zahtjeva rano otkrivanje i odgovarajuće liječenje kako bi se izbjegle za život opasne posljedice (1). S obzirom na mjesto implantacije jajne stanice postoji više vrsta ektoپیčnih trudnoća. Tubarna trudnoća u ampularnom dijelu jajovoda koja je i najčešća, kornualna u rogu maternice, intersticijska, istmična, fimbriarna, cervikalna, ovarijska, heterotopična, u ožiljku carskog reza te abdominalna trudnoća (Slika 1.) (4).



Slika 1: Različita sijela i učestalost ektoپیčne trudnoće: tubarna 95% (engl. *tubal*), intersticijska 2-4% (engl. *interstitial*), istmički dio jajovoda 12% (engl. *isthmic*), ampularni dio jajovoda 70% (engl. *ampullary*), na fimbrijama jajovoda 11% (engl. *fimbrial*), na jajniku 3% (engl. *ovarian*), intramuralno <1% (engl. *intramural*), vrat maternice <1% (engl. *cervical*), ožiljak carskog reza <1% (engl. *cesarean scar*), u trušnoj šupljini 1% (engl. *abdominal*) (4)

1.2.2. Učestalost javljanja ektopične trudnoće

Učestalost ektopične trudnoće izračunava se u odnosu na ukupan broj trudnoća i generalno iznosi 1-2%. Između 1976. g. i 1993. g., udio ektopičnih trudnoća se povećao za oko 50%; s 1,1 na 1,9%. U nekim je zemljama taj broj i veći. Primjer su SAD s porastom s 4,5% na čak 19,7%. U Republici Hrvatskoj incidencija iznosi 1,5% - 1,6% (1).

1.2.3. Rizični čimbenici nastupa ektopične trudnoće

Čimbenici rizika za nastup ektopične trudnoće uključuju prethodnu ektopičnu trudnoću, (česte) upalne bolesti zdjelice (PID), stariju životnu dob, pušenje, korištenje kontracepcije ili intrauterinog uložka, prirodene anomalije spolnih organa, endometrioza i operacije na maternici, jajovodima ili jajnicima, odnosno sve operativne zahvate u trbuhu iza kojih mogu zaostati priraslice (5). Primjena metoda asistirane reprodukcije povećava vjerojatnost nastupa ektopične trudnoće i to najčešće u jajovodu, a očekuje se nakon 2,1-6% postupaka *in vitro* fertilizacije (IVF). Posebno je zanimljivo da takav način začeća prati i 1% heterotopičnih trudnoća što znači dvije istovremene trudnoće od čega jednu u materištu, a drugu s ektopičnom lokalizacijom. Učestalost oštećenja ili začepljenja jajovoda povećava se nakon uzastopnih epizoda PID-a (6).

1.2.4. Klinička slika ektopične trudnoće

Izostanak menstruacije, krvarenje iz maternice i bol u maloj zdjelici karakterističan je trijas simptoma ektopične trudnoće. Iako se zbog jasnih kliničkih kriterija stječe dojam da je dijagnozu lako postaviti, u realnom životu to nije uvijek tako. Atipična slika može imitirati cijeli niz bolesti koje ne moraju imati bilo kakve veze s patologijom reproduktivnog sustava. Klinička slika se uvelike razlikuje i kod različitih sjela ektopične trudnoće. Ishod tubarne trudnoće zavisi o njenoj lokalizaciji unutar jajovoda. Implantacija u ampularnom dijelu uglavnom završava pobačajem, a trudnoće smještene u istmičnom dijelu rupturom (7).

1.2.4.1. Klinička slika intramuralne trudnoće

Placentaciju u intramuralnom dijelu jajovoda karakteriziraju bolovi u trbuhu, vaginalno krvarenje te mučnina i povraćanje. U slučaju rupture može se razviti hipovolemijski šok, stoga je važna rana dijagnoza (8).

1.2.4.2. Klinička slika ovarijalne trudnoće

Dijagnoza i liječenje ovarijalne trudnoće nisu jednostavni zbog nespecifične kliničke slike. Prati je pojava tvorbe na zahvaćenom jajniku. Uobičajeni simptomi su jednaki različitim akutnim stanjima sa sijelom u maloj zdjelici (9).

1.2.4.3. Klinička slika ektopične trudnoće u ožiljku na maternici

Ektopičnoj trudnoći u ožiljku carskog reza ili operacije na maternici klinička slika varira od asimptomatske do oštre boli. U velikoj većini slučajeva dijagnoza ne ovisi o kliničkom nalazu već se postavlja ultrazvukom (10).

1.2.4.4. Klinička slika cervikalne trudnoće

Cervikalna trudnoća manifestira se jakom boli u donjem dijelu trbuha koja se pojačava prilikom kliničkog pregleda. Cerviks je povećan, tvrd i posebno bolan. U slučajevima ruptur krvarenje može biti obilno (11).

1.2.4.5. Klinička slika abdominalne trudnoće

Abdominalna je rijedak oblik ektopične trudnoće kod koje se fertilizirana jajna stanica implantira u raznim dijelovima trbušne šupljine. Ovisno o tome razvijaju se različiti simptomi. Nerijetko je asimptomatska do komplikacija koje mogu izostati do termina (12).

1.2.5. Diferencijalna dijagnoza kliničke slike kod ektopične trudnoće

Ektopična trudnoća može oponašati druga ginekološka stanja, tj. poremećaje i bolesti gastrointestinalnog ili mokraćnog sustava. Stoga je potrebno isključiti normalnu trudnoću, krvarenje žutog tijela, rupturu ciste jajnika, spontani pobačaj, infekciju jajovoda, infekciju mokraćnog trakta, akutnu upalu crvuljka, endometriozu, upalu divertikula i ostale rjeđe uzroke boli u donjem dijelu trbuha odnosno vaginalnog krvarenja (13)

1.2.6. Dijagnostički postupak kod ektopične trudnoće

1.2.6.1. Anamneza

Anamneza kod ektopične trudnoće slijedi osnovna medicinska pravila. Objedinjuje podatke o ranijim bolestima, značajne informacije iz obiteljske anamneze i prethodnih trudnoća, naravno ukoliko ih je bilo. Slijede podaci vezani uz konkretno stanje. Značajno je upitati o datumu zadnje menstruacije, redovitosti ciklusa i razlikama u trajanju i količini zadnje menstruacije od uobičajenih. Pitanje o vremenu i načinu nastupa boli (naglo i oštro vs. blaga bol koja se postepeno pojačavala), količini i dinamici vaginalnog krvarenja i popratnim simptomima ako ih je bilo (mučnima, povraćanje, povišena temperatura, zaduha, znojenje, osjećaj straha, proljev, grčevi i slično) mogu odrediti daljnji dijagnostički postupak. Na kraju razgovora treba postaviti ciljana pitanja povezana s rizičnim čimbenicima javljanja ektopične trudnoće (14).

1.2.6.2. Klinički pregled

Klinički pregled kod ektopične trudnoće započinje općim pregledom tijela. Promatra se postura, način hoda, grimase na licu koje bi mogle pomoći u procjeni intenziteta boli, boja kože i sluznica, znakovi dehidracije. Obavezno se mjeri arterijski tlak koji je kod ozbiljnijeg krvarenja u trbuh snižen i praćen tahikardijom. Blijedo oznojena koža, posebno uz zaduhu, može sugerirati razvijanje stanja šoka. Slijedi vanjski pregled trbuha inspekcijom i palpacijom. Vaginalnom pregledu mjesto je na kraju. Inspekcijom se procjenjuje izraženost krvarenja, dok se u spekulima gleda rodnica i cerviks.

Bimanualnim pregledom palpacijski se pregledava veličina, tvrdoća, položaj, pomičnost i bolnost maternice te prohodnost cervikalnog kanala. Izazivanje oštre boli prilikom pomicanja cerviksa naziva se Douglas-ovim krikom i signalizira težu kliničku sliku s krvarenjem u trbuh (15).

1.2.6.3. Ultrazvučni pregled

Primarna vrijednost ultrazvuka je isključivanje ektopične trudnoće utvrđivanjem intrauterine. Pouzdanost ovisi o gestacijskoj dobi fetusa (embrija). Najraniji dokaz intrauterine gestacijske vrećice transabdominalnim ultrazvukom vidljiv je s oko šest tjedana gestacijske dobi, a vaginalnom sondom tjedan ranije. Intrauterine trudnoće sedmog do osmog tjedna razvoja mogu se otkriti ultrazvukom u 94% slučajeva. U svim situacijama s razinom β -hCG-a (β podjedinica humanog korionskog gonadotropina) u krvi žene većom od 2000 IU/L kod koje se ultrazvukom ne vizualizira gestacijska vreća u materištu treba ozbiljno posumnjati na ektopičnu trudnoću. Uz niže vrijednosti β -hCG-daljnji je postupak određen izračunatom dobi trudnoće, kliničkim statusom i ultrazvučnim nalazom. Uz postojanje slobodne tekućine ili adneksalne mase ispravno je posumnjati na ektopičnu trudnoću, jer je iako nespecifičan nalaz prisutan u 83% do 94% slučajeva. Transvaginalni ultrazvuk ima finiju rezoluciju i vizualizaciju maternice i adneksa u ranijim tjednima gestacijske dobi. Pridonosi u otkrivanju ektopične trudnoće čak i kada je razina β -hCG-a manja od zadane. Kod pacijentica kod kojih se sumnjalo na ektopičnu trudnoću, transvaginalni ultrazvuk uspio je identificirati gestacijske vrećice pri razinama β -hCG-a manjim od 1000 do 2000 IU/L, ili u gestacijskoj dobi od oko 32 dana (16).

1.2.6.4. Laboratorijske pretrage

Primarna uloga u laboratorijskoj obradi moguće ektopične trudnoće je potvrditi ili odagnati trudnoću. Određivanje razine β -hCG-a u tome ima ključnu ulogu. Hormon je visoko specifičan za trudnoću i osim toga je povišen isključivo kod rijetkih tumora jajnika (17). Njegova razina u žena koje nisu trudne kreće se od 0,02-0,08 IU/L, dok je u normalnim intrauterinim trudnoćama otkrivenim ultrazvukom 1000 IU/L ili više.

Serijskim mjerenjem β -hCG-a u razmaku od 48h, s vrijednosti ispod optimalnog porasta od očekivanog u intrauterinoj trudnoći i isključivanjem pobačaja, ukazuju na ektopičnu trudnoću. Ne smije se zanemariti da hemodinamski stabilna pacijentica općim stanjem ne mora nužno značiti da ne postoji krvarenje uzrokovano rupturom ektopične trudnoće. Dodatne pretrage su kompletna krvna slika, biokemijski čimbenici, faktori koagulacije, krvna grupa i Rh faktor te križna proba. Određivanje progesterona (P4) u serumu pouzdan je biljeg u procjeni vijabilnosti trudnoće, ali se iz praktičnih razloga rijetko koristi. Vrijednost manja od 80 nmol/L upućuje na ektopičnu trudnoću ili spontani pobačaj. Nalaz u krvi manji od 20 nmol/L sugerira da plod nije živ bez obzira na mjesto implantacije (2).

1.2.7. Terapija ektopične trudnoće

1.2.7.1. Ekspetativni stav prema ektopičnoj trudnoći

Konzervativno ili ekspektivno liječenje sastoji se od promatranja i procjene tijekom trudnoće dok ne dođe do kliničkog povlačenja simptoma te negativnog serumskog β -hCG-a. Pri tome se ne koriste ikakvi lijekovi niti kirurške intervencije. Može biti sigurna opcija kod asimptomatskih i hemodinamski stabilnih pacijentica s vrijednost β -hCG-a manjom od 6000 IU/L. Sukladno tomu, nadzor obuhvaća jedan do tri pregleda tjedno uključujući laboratorijske nalaze i ultrazvučne preglede. Uspješnost ovakvog načina liječenja u dobro selekcioniranih pacijentica je između 47% i 82%. Ukoliko razine β -hCG-a perzistiraju, ili se ne smanjuju očekivanom dinamikom, treba razmisliti o kirurškom ili medikamentoznom liječenju (18).

1.2.7.2. Medikamentozno liječenje

Medikamentozan način liječenja koristan je kod hemodinamski stabilnih pacijentica s intaktnom ektopičnom trudnoćom, minimalnim simptomima i koncentracijom β -hCG-a manjom od 3000 IU/L. Kontraindicirano je kod bolesti bubrega, jetre, uz anemiju, leukopeniju, trombocitopeniju, odnosno pancitopeniju. Najčešće korištena i najuspješnija je primjena citostatika metotreksata u dozi od 50 mg/m² (1 mg/kg). Antagonist je folne

kiseline koji sprječava proliferaciju stanica citotrofoblasta. Utjecajem na vitalnost trudnoće smanjuje se izlučivanje β -hCG-a i posljedično sekrecija progesterona iz žutog tijela. Uobičajena je jednokratna primjena intramuskularnim putem ili u samu trudnoću kod laparoskopije. Alternativa je peroralno doziranje četiri puta tijekom osam dana uz folnu kiselinu dozom od 0,1 mg po kilogramu. Prije no što pacijentica dobije terapiju metotreksatom, potrebno je definirati kompletnu krvnu sliku, testove bubrene i jetrene funkcije (18). Pacijentici će se nakon primljene prve doze trebati ponoviti doza, obično nakon pada koncentracije β -hCG-a za manje od 15% vrijednosti od četvrtog do sedmog dana liječenja. Ovaj vremenski period se koristi jer metotreksat može uzrokovati prolazni porast β -hCG-a nakon početne doze. Intenzivan nadzor pacijentice je nužan obzirom da se u svakom trenutku liječenja mogu pojaviti komplikacije koje zahtijevaju kirurško zbrinjavanje (2).

1.2.7.3. Kirurško liječenje

Kirurško se liječenje koristi kod hemodinamski nestabilnih pacijentica i onih s kontraindikacijama za konzervativno liječenje i terapiju metotreksatom, u slučajevima gdje takva vrsta liječenja nije bilo uspješna te naposljetku kod onih koje ne pristanu na ovakve zahvate. (19).

1.2.7.3.1. Laparoskopija

Laparoskopija je endoskopsko kirurški zahvat sa značajnim prednostima, u odnosu na laparotomiju, koja je utemeljena na minimalnoj invazivnosti. Karakterizira je i bolja vizualizacija zdjeličnih organa pomoću koje se može postići sigurnija dijagnoza i preciznije liječenje. Vrijeme operacije je značajno skraćeno, manje je ožiljaka, kraći je oporavak te naposljetku boravak u bolnici. Zahvat započinje transabdominalno, odnosno kroz pupak se uvede laparoskop, a kroz dodatna dva manja otvora na trbušnoj stijenci radni instrumenti. Ovaj zahvat moguće je izvesti na rupturiranoj i nerupturiranoj ektopičnoj trudnoći (20).

1.2.7.3.2. Laparoskopiska totalna i parcijalna salpingektomija

Kod totalne salpingektomije odstranjuje se čitav jajovod, dok se kod parcijalne metodom bipolarne koagulacije, tretira samo zahvaćeni dio jajovoda (20).

1.2.7.3.3. Laparoskopiska linearna salpingotomija

Laparoskopiska linearna salpingotomija izvodi se isključivo na nerupturirani jajovod promjera do 4 cm te kod najranijeg stadija s manjom invazijom trofoblasta. Kod ovog zahvata proreže se stijenka jajovoda u dužini 1,5 cm do 2,5 cm. Kroz prorezani otvor evakuira se gestacijska vrećica i koagulira mjesto eventualnog krvarenja. Jajovod se zašije ili pak ostavlja nezašiven da spontano zaraste (20).

1.2.7.3.4. Fimbrijalna evakuacija ili odstranjivanje mužnjom

Zahvat fimbrijalne evakuacije teče na način da se atraumatskim hvataljkama ili prstima premješta gestacijska vrećica iz infudibularno – fimbrijalnog dijela k abdominalnom ušću jajovoda te odstrani, nakon što se oslobodi u trbušnu šupljinu. (20).

1.2.7.3.5. Laparoskopsko-farmakološki zahvat

Izravno u zahvaćeni jajovod ubrizgavaju se različite otopine (hipertonična glukoza, NaCl), ili farmakološki aktivne tvari (metotreksat, aktinomicin, prostaglandini), prilikom izvođenja laparoskopsko-farmakološkog zahvata (20).

1.2.7.3.6. Laparotomijsko kirurško liječenje

Indicirano je u uznapredovalim i klinički izraženim stadijima kada su pacijentice vitalno ugrožene(21). Najčešće se koristi Pfannenstielova laparotomija. Započinje incizijom kože i potkožja, nakon čega se incidira fascija te otprepariraju vlakna

piramidalnih mišića. Potom slijedi razmaknuti *mm. rectus abdominalis*. Prihvati se i zereže peritoneum i time se otvori trbušna šupljina. Na otvorenom trbuhu se izvede jedan od mogućih operativnih zahvata obzirom na stanje i lokalizaciju ektopične trudnoće (22).

1.2.8. Praćenje bolesnice nakon završetka liječenja ektopične trudnoće

Bez obzira na vrstu liječenja, potrebno je pratiti stanje bolesnice dok se razina β -hCG-a ne smanji ispod 5ml IU/L. Preporuča se prvog postoperativnog dana dobiti kontrolni nalaz. Dobivene vrijednosti s padom $> 50\%$ od prije liječenja ispunjavaju inicijalni cilj. Potpuno izlječenje obično nastupi nakon dva i tri tjedna. Razine serumskog β -hCG-a prate se serijski u tjednim intervalima. Zadnja kontrola se očekuje nakon šest tjedana kada uz negativan nalaz β -hCG-a liječenje završava (23).

1.2.9. Trudnoća nakon prethodne ektopične trudnoće

Prethodna ektopična trudnoća jedan je od najzastupljenijih rizičnih čimbenika za ponavljanje iste. U ovim se slučajevima pokušava iskoristiti što konzervativniji način liječenja kako bi se potencirala naknadna plodnost, a da se ne poveća rizik daljnjih recidiva (24). Pacijentice koje su liječene metotreksatom potrebno je upoznati s njegovim teratogenim učinkom na sljedeće trudnoće. Iako mu je poluživot u serumu svega par sati, u jetri i bubrezima može se zadržati i više mjeseci nakon zadnje primjene. Stoga se savjetuje izbjegavanje trudnoće najmanje 6 mjeseci nakon negativizacije β -hCG-a (7).

1.3. ABDOMINALNA TRUDNOĆA

1.3.1. Povijesni prikaz

Najstariji slučaj abdominalne trudnoće opisan je 1813. g. Njegov opis donosi detaljne atipične simptome koji nisu upućivali na komplikacije prouzrokovane placencijom na debelom crijevu, nego gastrointestinalne smetnje. Slučaj je završio smrtnim ishodom

četrdesetogodišnje višerotke. Pravi uzrok otkriven je na patologiji nakon njene smrti (25). Jedan od čimbenika koji je pridonosio visokoj smrtnosti žena je taj što su se abdominalne trudnoće često pogrešno dijagnosticirale. Određenim stanjima nije se pružala velika pozornost te zbog toga nisu bile dijagnosticirane na vrijeme. Krajem 18. st. i početkom 19. st., dijagnoza se temeljila na kriterijima želučanih simptoma te promjenama na dojka (nabrekle, curenje kolostruma), palpacijom trbuha, vaginalnim bimanualnim pregledima pacijentica koje su uz amenoreju imale *spotting* vaginalno krvarenje. Točna dijagnoza se potvrđivala laparotomijom.

Ruptura jajovoda smatrala se jedinim uzrokom abdominalnih trudnoća (1901. g.). Posljednjih nekoliko godina navode se tri moguća slučaja primarne abdominalne trudnoće, u kojima izostaju znakovi i simptomi koji bi upućivali na rupturu. Primjer je poučnog saznanja u ostvarivanju reproduktivne funkcije, u kojoj membrana poput peritoneuma može biti sposobna preuzeti funkcije maternice te hraniti i razvijati plod. Ovakva mogućnost dovodi do potpunog razvijanja jajne stanice u bilo kojem dijelu tijela. Saznanje koje abdominalnu trudnoću čini uvelike posebnom jest da trbuh može sadržavati raspadajući fetus koji je povezan s krvotokom majke, koja ne pokazuje nikakve znakove septične infekcije. Upravo ova činjenica ukazuje na izvanredne moći samozaštite koje posjeduje ljudski organizam (28).

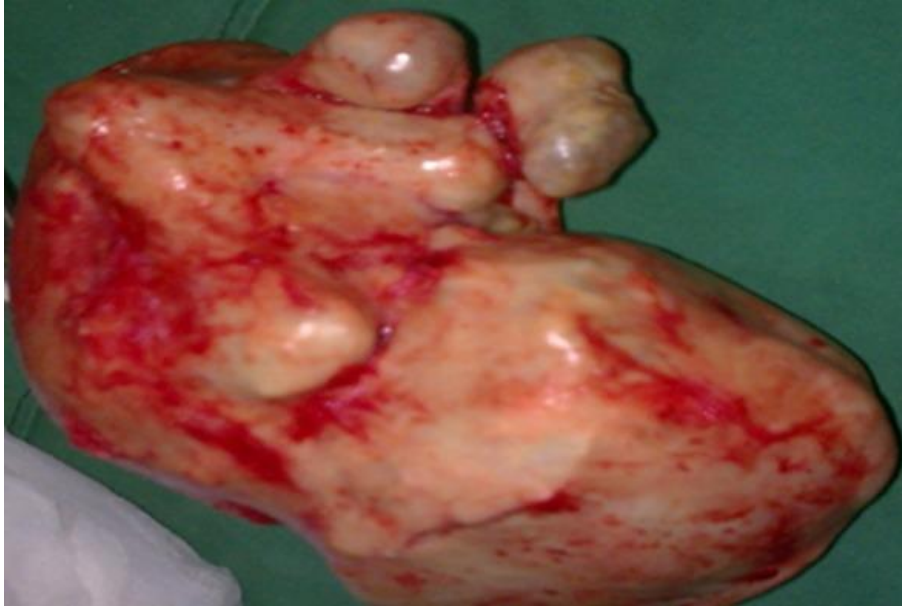Početkom 20. st. započinju istraživanja na životinjama da bi se dokazala postojanost primarne, a ne samo sekundarne abdominalne trudnoće (29,30). Godine 1930., zabilježen je prvi slučaj primarne abdominalne trudnoće do termina poroda zdravog djeteta bez deformiteta (31). Studdiford, 1942. g., uspostavlja tri kriterija za dijagnozu primarne abdominalne trudnoće. Prisutnost normalnih jajovoda i jajnika, zatim nepostojanost dokaza uteroperitonealne fistule, prisutnost trudnoće isključivo u trbušnoj šupljini te dovoljno rana gestacija kako bi se eliminirala vjerojatnost sekundarne implantacije (32).

Sredinom 60-ih godina daljnji tehnološki napreci i uvođenje ultrazvuka u opstetriciju pokazuju se kao velika pomoć i prvi korak u dijagnosticiranju ektopične trudnoće. Neinvazivna je alternativa i laparoskopija koju je predložio Hope još 1937. g. Otprilike u isto vrijeme kao i ultrazvuk koristila se laparoskopija koja je riješila problem dugotrajnog kliničkog promatranja i rizik izvođenja nepotrebne laparotomije te rezultirala ranijim postavljenjem dijagnoze. Ostala je najpouzdanija metoda sve do kasnih 80-ih godina (33).

Iako je otkrivena 1945. g. u opstetriciji kao metoda dijagnosticiranja abdominalne trudnoće, magnetna rezonancija počinje se koristiti tek od 1985. g. (34). Još jedan važan element u povijesti dijagnosticiranja bilo je mjerenje koncentracije hCG-a. Iste godine proizvodnja imunološkog testa specifičnog za beta podjedinicu hCG-a u urinu dovodi do kliničke primjene testa trudnoće te određivanja diskriminirajuće zone i njenu vrijednost pri dokazivanju abnormalnosti trudnoće (35).

1.3.2. Posebnosti abdominalne trudnoće

Abdominalna trudnoća potencijalno je opasna po život bez točne prijeoperacijske dijagnoze. Implantacija je moguća u bilo kojem dijelu trbušne šupljine. Najčešće mjesto primarne implantacije je Douglasov prostor i stražnja stijenka maternice. Ostala pogodna mjesta su na uterosakralnim ligamentima, omentumu, tankom i debelom crijevu, jetri i slezeni te dijafragmi. Stopa smrtnosti je 7,7 puta veća od druge ektopične trudnoće (36). Abdominalna trudnoća može neopaženo napredovati do trećeg tromjesečja, čak i do termina poroda živog fetusa (31). Još jedan rijetki primjer izazovan u dijagnozi i liječenju jest slučaj rođenja terminskih blizanaca iz heterotopične trudnoće (37). Njen medicinski fenomen je i litopedion, čija riječ dolazi iz grčkog jezika i doslovno znači "kamenno dijete". To je rijedak slučaj koji je teško dijagnosticirati bez radioloških nalaza. Rezultat ove trudnoće je nekoliko čimbenika od kojih su glavni: a) ektopična implantacija, b) ne dijagnosticiranje ovakvog tipa trudnoće koja će se razvijati do dobi od otprilike tri do šest mjeseci, c) smrt fetusa te njegovu kalcifikaciju. Prema navodima autora litopedion u tijelu žene može evoluirati četiri do šezdeset godina (38,39).



Slika 2: Litopedion

Izvor slike: <https://www.ncbi.nlm.nih.gov/pmc/articles/PMC5337297/figure/f0002/>

1.3.3. Učestalost abdominalne trudnoće

Rijedak je slučaj te učestalost diljem svijeta ovisi o zemljopisnim područjima, medicinskim ustanovama i dostupnosti perinatalne skrbi. Stoga se u nerazvijenim zemljama na 402 trudnoće pojavljuje jedna abdominalna trudnoća, dok se u razvijenim zemljama pojavljuje 1 na 10 000 trudnoća. Prema pisanim podacima od prije 1950. g., pa sve do 2008. g., evidentirano je sveukupno 163 slučaja iz 13 zemalja (40). Pregledom literatura od 1965. g. do 2012. g., dr. Hymel i suradnici navode sveukupno 31 slučaj kasne abdominalne trudnoće . Nakon 2012. g. zabilježeno je još 14 slučajeva (41).

1.3.4. Razlika rizičnih čimbenika u odnosu na druge oblike ektopične trudnoće

Čimbenici rizika su identični kao kod drugih oblika ektopične trudnoće. Primjerice, zlouporaba kokaina je identificirana kao faktor rizika specifičan za abdominalnu trudnoću, zbog čega povećanje rizika može biti i do 20 puta veće (42).

1.3.5. Klinička slika u odnosu na druge oblike ektopične trudnoće

Klinička slika abdominalne trudnoće je različita. Ovisno o mjestu implantacije, na crijevima manifestira se dijarejom i/ili opstipacijom, mučninom, povraćanjem te oskudnim iscjetkom svijetle krvi iz vagine (27). Skoro u svim slučajevima prisutna je bol u gornjem dijelu abdomena, kao i bolni pokreti fetusa. Može proći neopaženo do termina poroda, gdje se postavlja dijagnoza nakon neuspješne indukcije poroda, odnosno odsustvo trudova nakon primjene oksitocina. Može uzrokovati abnormalni protok krvi kroz posteljicu što dovodi do oštećenja trofoblasta i naposljetku do preeklampsije (43). Ostale kliničke slike su jaka bol u donjem dijelu trbuha, koja nastaje zbog ruptуре te intraabdominalno krvarenje uzrokovano abrupcijom posteljice (44).

1.3.6. Diferencijalna dijagnoza abdominalne trudnoće

Ultrazvuk je početna dijagnostička pretraga u prepoznavanju abdominalne trudnoće. Ograničena je zbog različitih čimbenika te ne može prikazati sliku fetusa u odnosu na cijelu posteljicu i stijenku maternice. Magnetska rezonanca je alternativni način snimanja s izvrsnom rezolucijom. Ne samo da može potvrditi dijagnozu, već i ocrtava točan anatomski odnos fetusa, posteljice i intrabdominalnih organa majke. Slika magnetne rezonance može utjecati na odluku hoće li se ukloniti ili ostaviti placenta *in situ*. Također, upućuje operatera da otvori abdomen ispravnim rezom kako bi se izbjeglo krvarenje ukoliko bi se posteljica zarezala (45). Dijagnoza rane abdominalne trudnoće nije uvijek očita tijekom prvog tromjesečja jer je klinička slika u većini slučajeva slična tubarnoj ektopičnoj trudnoći. Povećani serumski β -hCG upućuje na dijagnozu ektopične, ali ne pomaže u potvrdi dijagnoze abdominalne trudnoće. Stoga se preporučuje kada je β -hCG povišen, a gestacijska vrećica se ne može locirati intrauterino, prvotno pokušati ultrazvukom, zatim magnetskom rezonancom kako bi se i sama dijagnosticirala (46).

1.3.7. Terapija abdominalne trudnoće

Ne postoji standard u optimalnom liječenju abdominalne trudnoće. Vrste terapija variraju od medikamentozne do kirurškog liječenja. Oprečna su mišljenja i stavovi kod terapije metotreksatom. Koristiti se može u preoperativnom razdoblju kako bi se izbjeglo pretjerano krvarenje kod kirurškog uklanjanja posteljice te postoperativno kako bi se ubrzala njena apsorpcija, uz stalno praćenje pacijentice uzimajući u obzir sve moguće nuspojave i komplikacije koje uzrokuje. Nažalost, ne postoje jaki klinički prediktori za uspješnu terapiju metotreksatom. Odluka o njegovom korištenju mora biti individualizirana na temelju posebnih karakteristika svakog slučaja (47). Liječenje laparoskopijom može biti opcija u ranijoj trudnoći, ovisno o lokalizaciji placente i riziku od krvarenja. Kako bi se ono spriječilo može se izvesti embolizacija arterija posteljice prije i nakon kirurškog zahvata. Preoperativno angiografom se identificiraju svi izvori opskrbe posteljice krvlju te se emboliziraju arterije koje bi bilo teško podvezati (48). Kod slučajeva invazivne posteljice u kasnoj gestacijskoj trudnoći (>20 tjedana) metoda izbora je operativna laparotomija kako bi se sveo rizik na minimum peripartalnog i postpartalnog krvarenja. Uz izvršenu kompletnu pripremu pacijentice za zahvat, uključujući pripravke za moguću transfuziju, anti-šok terapija i profilaksa antibioticima dio su standardnog liječenja. Inciziju se preporuča izvesti u području vodenjaka, tj. što dalje od pripoja posteljice (42).

Za čekanje fetalne zrelosti, ukoliko se odluči za taj konzervativni pristup, postoje sljedeći preduvjeti: abdominalna trudnoća s više od dvadeset tjedana gestacije, odsutnost malformacije fetusa, odsustvo dekompenzacije majke ili fetusa. Nadalje, implantacija posteljice nisko u abdomenu, daleko od jetre ili slezene, odgovarajuća plodova voda, obavezna hospitalizacija uz stalni nadzor uključujući fizikalne preglede, ultrazvuk, mjerenje rasta fetusa i njegovu srčanu akciju i naravno informirani pristanak pacijentice. Laparotomija se može planirati u 34. tjednu gestacije ukoliko prethodno nije došlo do komplikacija (42).

1.3.8. Postupak s posteljicom nakon porođaja ploda kod abdominalne trudnoće

Zbog rizika od krvarenja u podmakloj abdominalnoj trudnoći sugerira se ostavljanje posteljice *in situ*. Međutim, ovo stanje može uzrokovati bol u trbuhu, infekciju, apsces, priraslice u zdjelici, crijevnu opstrukciju, dehiscenciju rane, postpartalnu eklampsiju, sekundarno krvarenje. Stoga je potrebno kontinuirano praćenje ultrazvukom i laboratorijskim nalazima, te profilaksa antibiotikom 10 dana postoperativno. Ovom metodom *in situ* degeneracija posteljice odvija se sporije, čak i do 5 godina, ali u većini slučajeva prođe bez ozbiljnijih komplikacija. Ako se pak razvije apsces tijekom postoperativnog praćenja, navodi se kateterska drenaža abdominalnog apscesa uz profilaktičko liječenje pacijentice antibioticima s uspjehom od 80%-85% (49). Ekstrakcija posteljice preporučena je ukoliko se može dovoljno dobro osigurati mjesto opskrbe krvlju, u ranoj trudnoći (<20 tjedana) te u slučajevima fetalne smrti duljim od četiri tjedna. Njeno uklanjanje praćeno je manjim komplikacijama, manjom potrebom za ponavljanjem operacije te novim hospitalizacijama. Postoperativno pacijentica ostaje u intenzivnoj 24 do 72 sata uz nadzor (42).

1.3.9. Primjena metotreksata u slučaju posteljice ostavljene *in situ*

Metotreksat se može koristiti kako bi se ubrzala apsorpcija posteljice. Njegova upotreba može uzrokovati upalne komplikacije zbog nakupljanja nekrotičnog tkiva unutar peritonealne šupljine, što je povoljno rastu bakterija iz debelog crijeva. Opisana je i mogućnost infuzije metotreksata putem umbilikalnih arterija (50). Podijeljena su mišljenja i iskustva vezana za njegovu primjenu u slučaju ostavljanja posteljice *in situ*. Određena izvješća zdravstvenih ustanova o liječenju abdominalnih trudnoća metotreksat navode sigurnim. Drugi autori u svojim istraživanjima navode povezanost njegove primjene kod ostavljanja posteljice *in situ* s većom učestalošću intraabdominalnog apscesa, infekcije, a i 40% stope smrtnosti majke zbog sepsa i tromboembolije. Stoga se primjena metotreksata u ovom slučaju ne preporučuje kao rutinska (51).

1.3.10. Uloga primalje u dijagnostici i liječenju abdominalne trudnoće

Dolaskom u klinički bolnički centar pacijentica prvi kontakt ostvaruje upravo s primaljom. Kod prvog susreta primalja, upisujući u primaljsku dokumentaciju, evidentira anamnestičke podatke i razloge dolaska. Nakon što se pribave potrebni podatci i procjeni stanje pacijentice planira se pregled te dijagnostičke pretrage (52). Priprema ju prije kliničkog i ultrazvučnog pregleda. Pomaže ukoliko je to potrebno, smjestiti ju na ginekološki stol te asistira liječniku pri pregledu. Primalja vodi brigu o instrumentima te ostalim materijalima. Kod uzimanja krvi pripremi pacijenticu, pribor te otpremi uzorke i uputnice u laboratorij (53).

Ovisno o odluci liječnika za daljnje predoperativne dijagnostičke pretrage, primalja upućuje na moguće neugodnosti i opasnosti te naglašava kontraindikacije i moguće komplikacije za zahvate (53). U medikamentoznom liječenju metotreksatom primalja primjenjuje intramuskularno propisanu terapiju. Obzirom na moguće nuspojave, zadaci primalje znače kontrolirati stanje pacijentice i obavijestiti liječnika ukoliko dođe do bilo kakvih promjena (54). Prilikom kirurškog liječenja razgovorom pruža pacijentici najbolju moguću fizičku i psihološku podršku i pripremu za način i svrhu izvođenja zahvata, kojemu uspjeh uvelike ovisi o sposobnosti svih članova zdravstvenog tima, ne samo primalje (55). Prije same operacije kod pacijentica često su prisutni različiti osjećaji, najviše strah. Stoga primalja profesionalnim i toplim odnosom pacijentici pruža najbolju moguću spremnost i pomaže joj da se osjeća ugodno i sigurno te na njoj razumljiv način objašnjava intervencije, svrhu i važnost svih postupka (55).

Postoperativno razdoblje odnosi se na vrijeme nakon ekspektativnog, kirurškog ili pak medikamentoznog liječenja ektopične trudnoće u kojemu se primjenjuje sveobuhvatna primaljska intervencija kako bi se bolesnici pružila klinička skrb i time omogućio brži oporavak. Uloga primalje u postoperativnoj njezi ovisno o vrsti liječenja je kontinuirano pratiti zdravstveno stanje pacijentice, utvrditi potrebu za zdravstvenom njegom, pratiti vitalne funkcije, uzimati uzorke krvi za laboratorijske nalaze. S obzirom da je u postoperativnom razdoblju povećan rizik od krvarenja, infekcija, nuspojava i tromboze, iznimno je važna primaljska i liječnička intervencija u prevenciji istih (55).

Prestanak trudnoće koji rezultira smrću ploda u bilo kojem njenom trenutku predstavlja uznemirujući događaj za žene i njihove partnere. Primalja je ta koja pruža

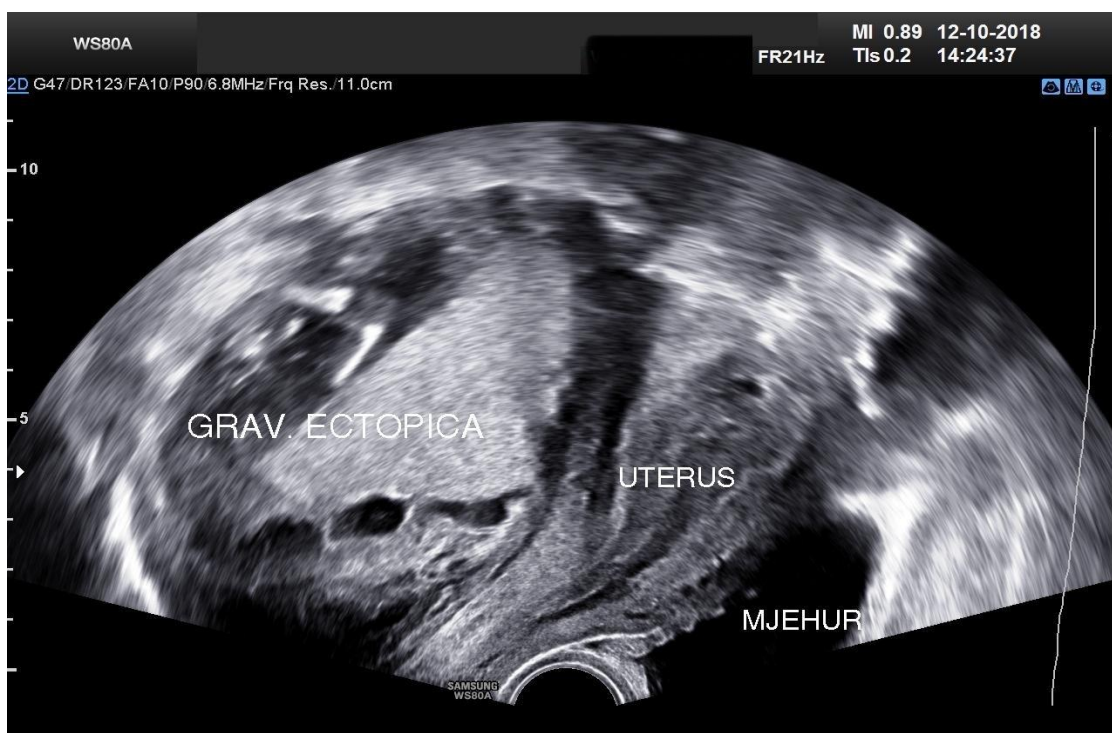
potporu, pomaže u prihvaćanju realnosti, te svladavanju stresne i za pacijenticu tužne situacije (56).

2. CILJ

Cilj ovog rada je prikazati jedini slučaj abdominalne trudnoće iz Klinike zabilježen u posljednjih 30 godina.

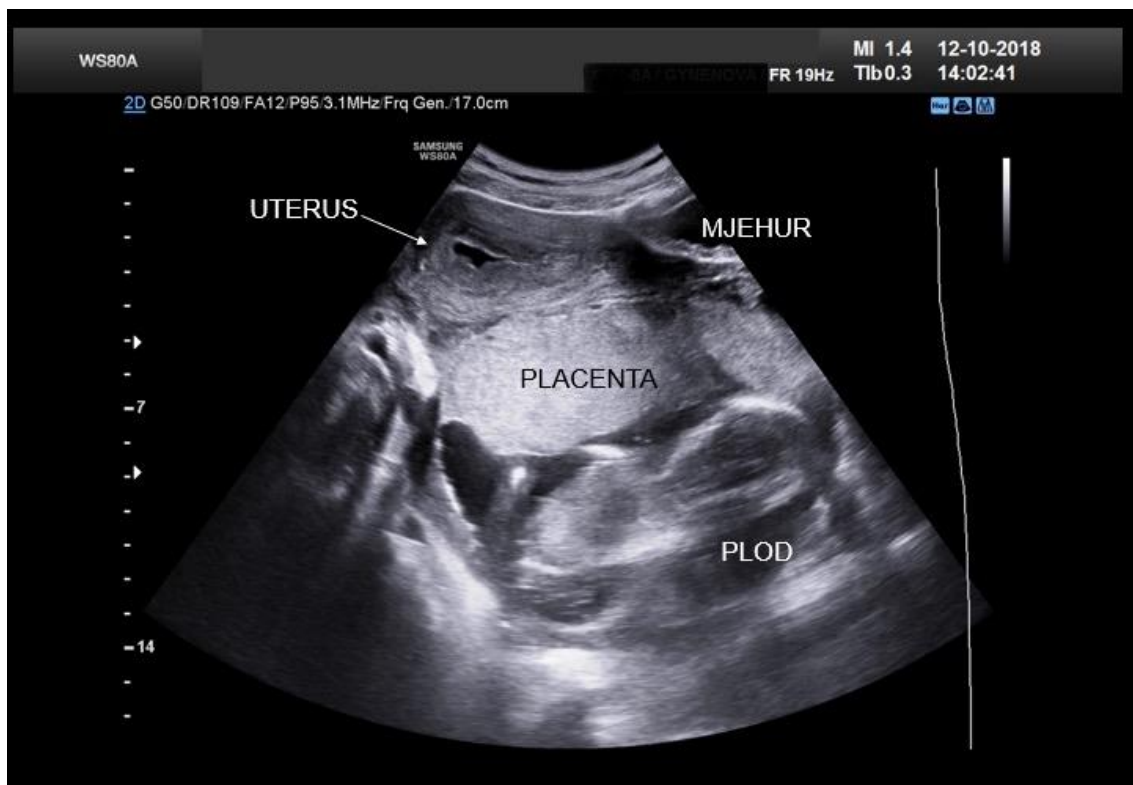3. PRIKAZ SLUČAJA

Na hitni prijem Klinike u redovito radno vrijeme javila se 38-godišnja primigravida sa sumnjom na abdominalnu trudnoću koja je postavljena u privatnoj poliklinici u Splitu, gdje se istog dana javila na pregled zbog tromjesečnog izostanka menstruacije. Do dolaska u Kliniku osim sekundarne amenoreje nije imala niti jedan simptom koji bi upućivao na patološku trudnoću bilo koje vrste. Negirala je bolove u trbuhu i vaginalno krvarenje. Medicinska dokumentacija koju je donijela sa sobom sastojala se od temeljito napisanog ginekološkog nalaza i ultrazvučnih slika (Slike 3 i 4).



Slika 3: Ultrazvučna slika snimljena vaginalnom sondom u privatnoj poliklinici na dan kada se trudnica u dobrom općem stanju i bez bolova odnosno vaginalnog krvarenja javila na prvi pregled tri mjeseca nakon izostanka menstruacije. Tamna zona krajnje desno prikazuje mokraćni mjehur, u sredini je maternica, a velika struktura s lijeve strane ekrana predstavlja ektopičnu abdominalnu trudnoću. (ljubaznošću izv. prof.

Marka Mimice)



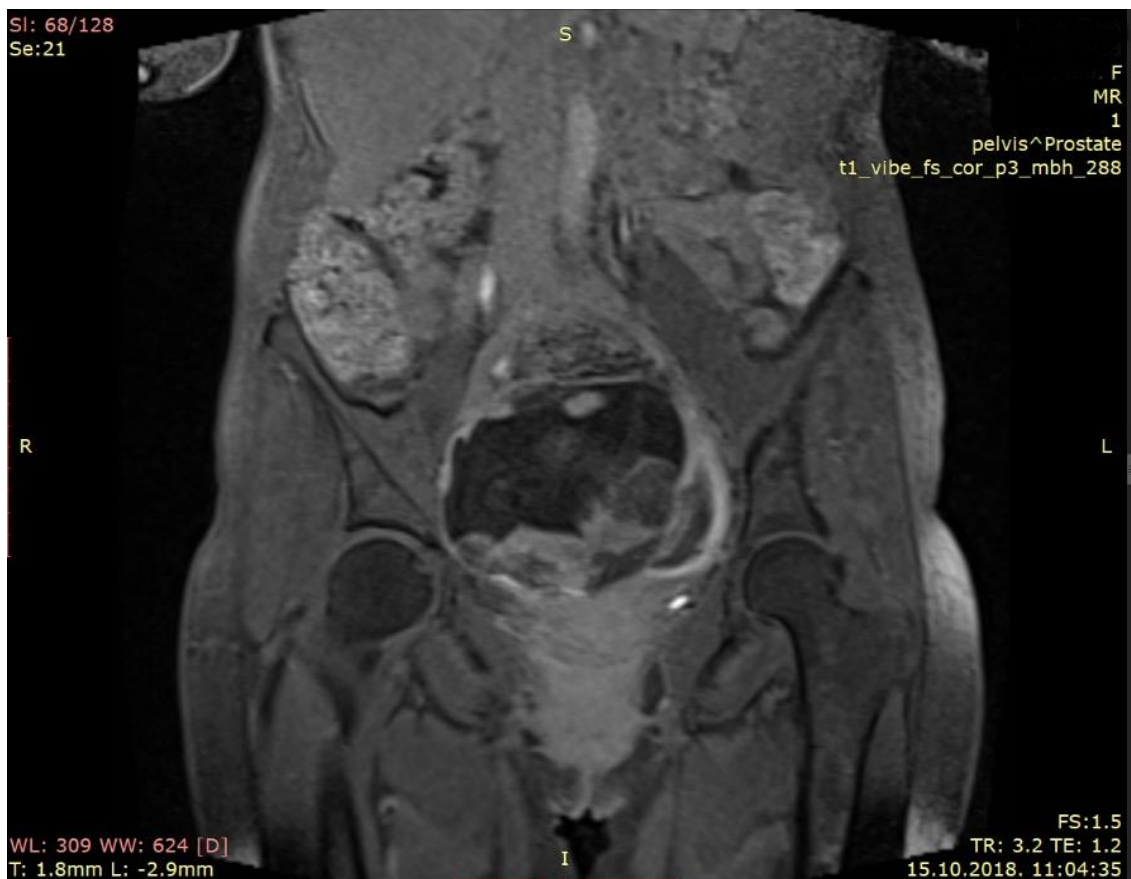
Slika 4: Ultrazvučna slika snimljena abdominalnom sondom u privatnoj poliklinici na dan kada se trudnica u dobrom općem stanju i bez bolova odnosno vaginalnog krvarenja javila na prvi pregled tri mjeseca nakon izostanka menstruacije. Uzdužni presjek područja male zdjelice prikazuje u gornjem dijelu ventralno pomaknutu maternicu blago dilatiranog kavuma i desno od nje dio mokraćnog mjehura. Dorzalno od maternice vidi se područje posteljice i na donjem dijelu slike plod. (ljubaznošću izv. prof. Marka Mimice)

U opisu je stajalo kako se vidi uredan i prazan uterus te izvan njega, više desno i prema Douglasovom prostoru intaktna trudnoća sa živim plodom kojem biparijetalni dijametar (BPD) iznosi 33 mm, što biometrijski odgovara za 15 navršenih tjedana trudnoće. Uz naznačenu urednu količinu plodove vode opisano je i ležište posteljice koje je položeno prema stražnjem i desnom lateralnom zidu male zdjelice, moguće u kontaktu s vanjskom stjenkom maternice. Mokraćni mjehur je prikazan odvojen od područja ektopične trudnoće. U Douglasovu prostoru i maloj zdjelici nije viđeno slobodne tekućine.

Po prijemu trudnica je klinički pregledana. Anamnezom nisu nađeni u literaturi opisani rizični čimbenici nastanka abdominalne trudnoće (prethodna upalna ili mehanička oštećenja jajovoda, upalna bolest zdjelice, endometrijoza, multiparitet) (57). Menarchu je imala s trinaest godina, a menstruacijski ciklus joj je bio redovit u intervalu 30-35 dana i s trajanjem krvarenja od pet do sedam dana. Preboljela je hepatitis B. Ostala osobna, obiteljska i porodnička anamneza bile su bez osobitosti. Kod kliničkog pregleda bila je nešto mršavije tjelesne građe, dobro pokretna, urednog arterijskog tlaka (115/75 mmHg), dobro punjenog pulsa frekvencije 72/min, eupnoična i u potpunom kontaktu. Nije odavala dojam težeg bolesnika. Trbušna stijenka je bila u razini prsnog koša, mekana, bez peritonealnog nadražaja i bezbolna na palpaciju. Obzirom na saznanje o vjerojatnoj abdominalnoj trudnoći nije se radila dublja palpacija. U spekulima se vidio uredan cerviks i rodnica sa srednje obilnim bjelkastim iscjetkom. Pažljivim palpacijskim bimanualnim pregledom desno i iza sinistroponirane maternice palpivala se veća elastična tvorba. Pregled nije bio bolan. Ponovljen je i ultrazvučni pregled nalaz kojeg je u potpunosti odgovarao dolaznom. U laboratorijskim nalazima broj leukocita je bio $5,2 \times 10^9/L$, eritrocita $2,8 \times 10^{12}/L$ i trombocita $209 \times 10^9/L$. Prosječni volumena eritrocita (MCV) je iznosio 103,9 fL, uz vrijednost hemoglobina 94 g/L i hematokrita 0,29. Biokemijski nalazi i čimbenici koagulograma su bili u okviru referentnih vrijednosti. Hormon trudnoće β -hCG je bio povišen i iznosio 16924 IU/L.

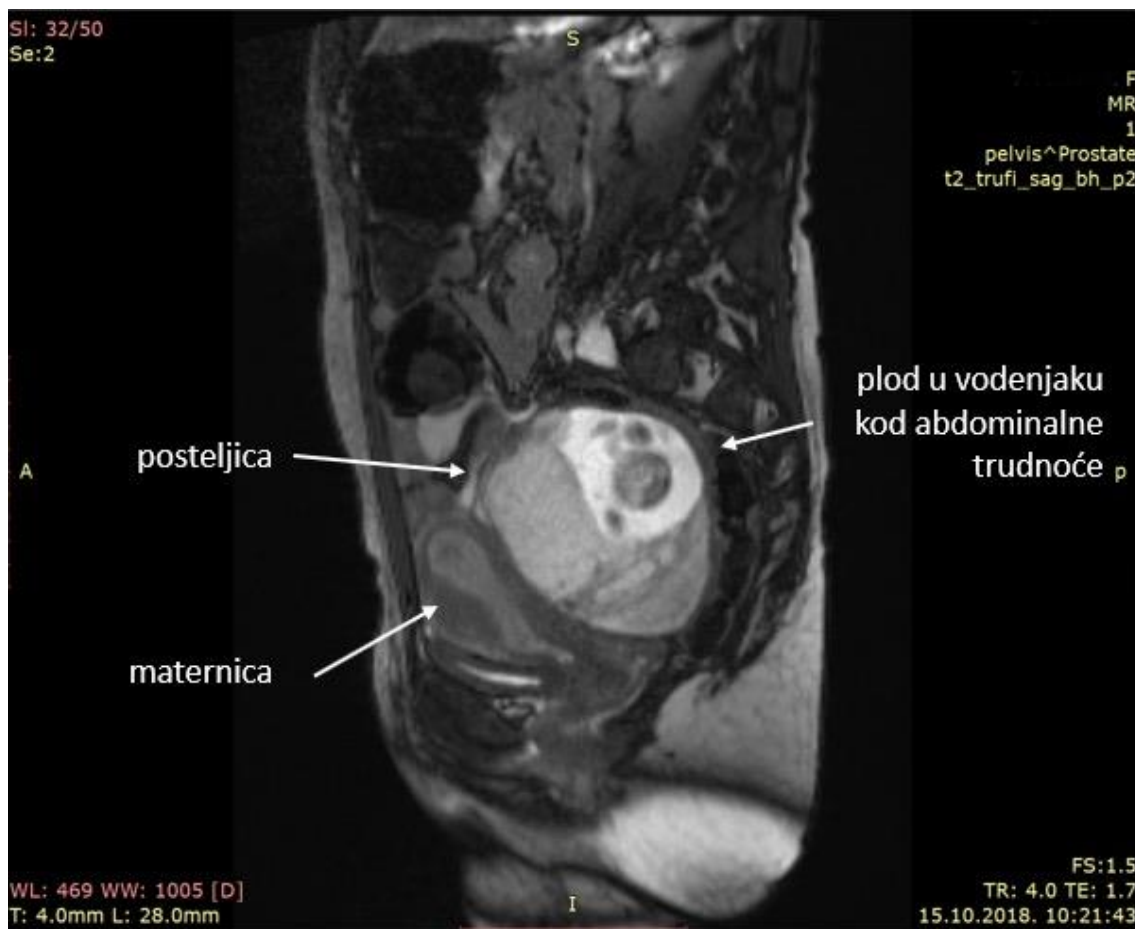
Napravljena je magnetska rezonanca zdjelice (Slike 5, 6, 7) nalaz koje je u cijelosti glasio: „*U rektouteriom recessu vidi se gestacijska vreća ukupnih dimenzija 12,4 x 12,9 x 9,7 cm. Ispred gestacijske vreće nalazi se stražnja površina uterusa, te vijuge tankog crijeva s pripadajućim mezenterijem. Straga se proteže gotovo do sakruma uz kompresiju rektuma. Kranijalno seže do promontorija. Postranično seže do zdjeličnog zida. Uterus je dislociran lijevo i sprijeda, proširenog je kavuma. Jajnici su mali sa cistama, smješteni ispred gestacijske vreće. U gestacijskoj vreći vidi se plod koji je položen straga, te posteljica koja se proteže od vrha do dna gestacijske vreće, sprijeda i više lijevo. Posteljica je sprijeda u kontaktu sa stražnjom površinom uterusa, te mezenterijem tankog crijeva. Ne vidi se jasnih znakova infiltracije navedenih struktura, ali se ne može ni sa sigurnošću isključiti. Može se reći da su same vijuge tankog crijeva slobodne, kao i rektosigma, ali ne može se isključiti infiltracija mezenterija koji naliže na posteljicu sprijeda. Lijevo se između posteljice i zdjeličnog zida vidi srpolika kolekcija gušćeg*

sadržaja vel. oko 12 x 2,3 cm. koja je dijelom u kontaktu s posteljicom od kojeg se u jednom dijelu ne može jasno odvojiti. Opisana kolekcija je otvorene etiologije, dif. dg. dolazi u obzir prošireni jajovod? Mokraćni mjehur je uredne morfologije. Ne vidi se slobodne tekućine ni uvećanja limfnih čvorova."



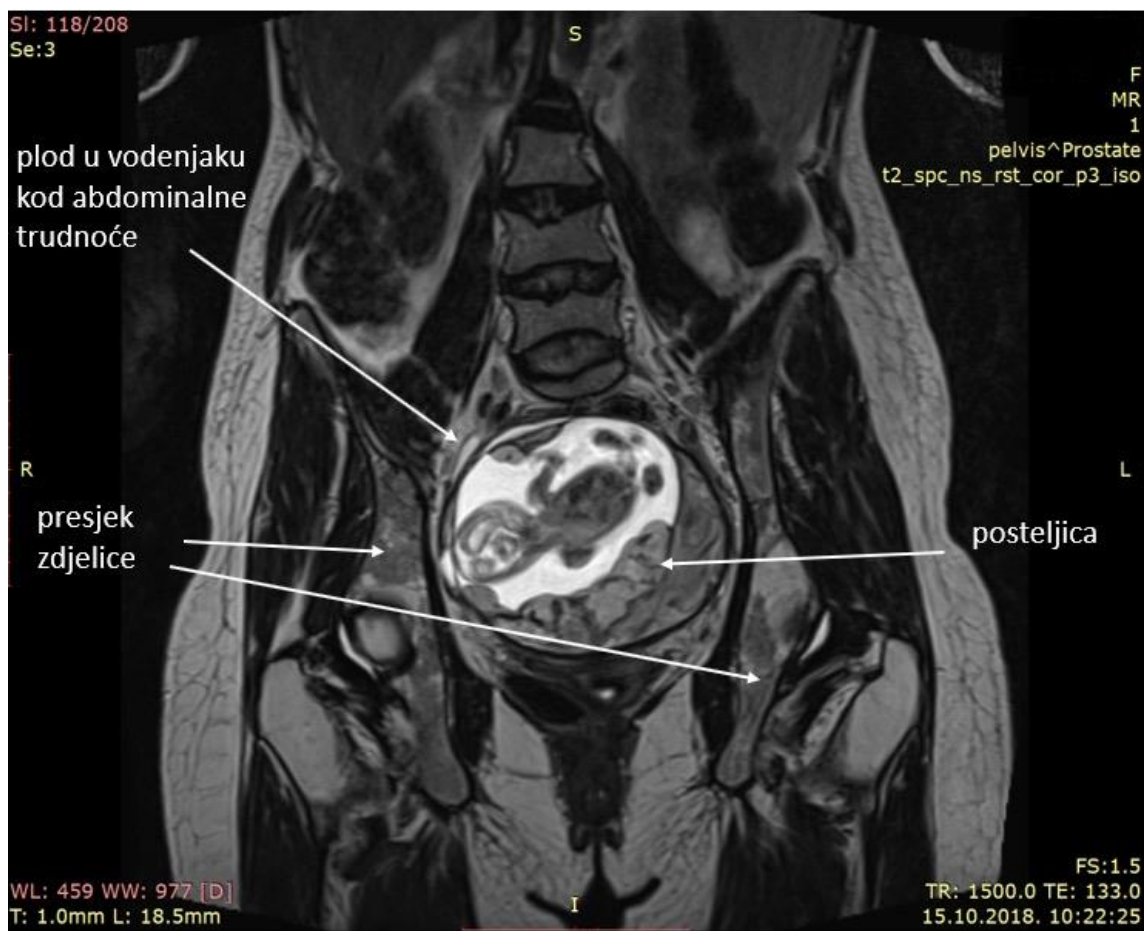
Slika 5: Magnetska rezonanca abdomena i zdjelice. U središnjem dijelu slike poprečnog presjeka prikazana je intaktna abdominalna trudnoća dominantno smještena u području velike zdjelice s plodom u vodenjaku i posteljicom u razini acetabuluma, što odgovara ulaznom prostoru male zdjelice.

Izvor slike: Zavod za dijagnostičku i intervencijsku radiologiju, KBC Split



Slika 6: Magnetska rezonanca abdomena i zdjelice. Bočni prikaz intaktne abdominalne trudnoće. Strelicama je označena ventralno potisnuta maternica, odnos posteljice prema stražnjoj stijenci maternice i plod u vodenjaku

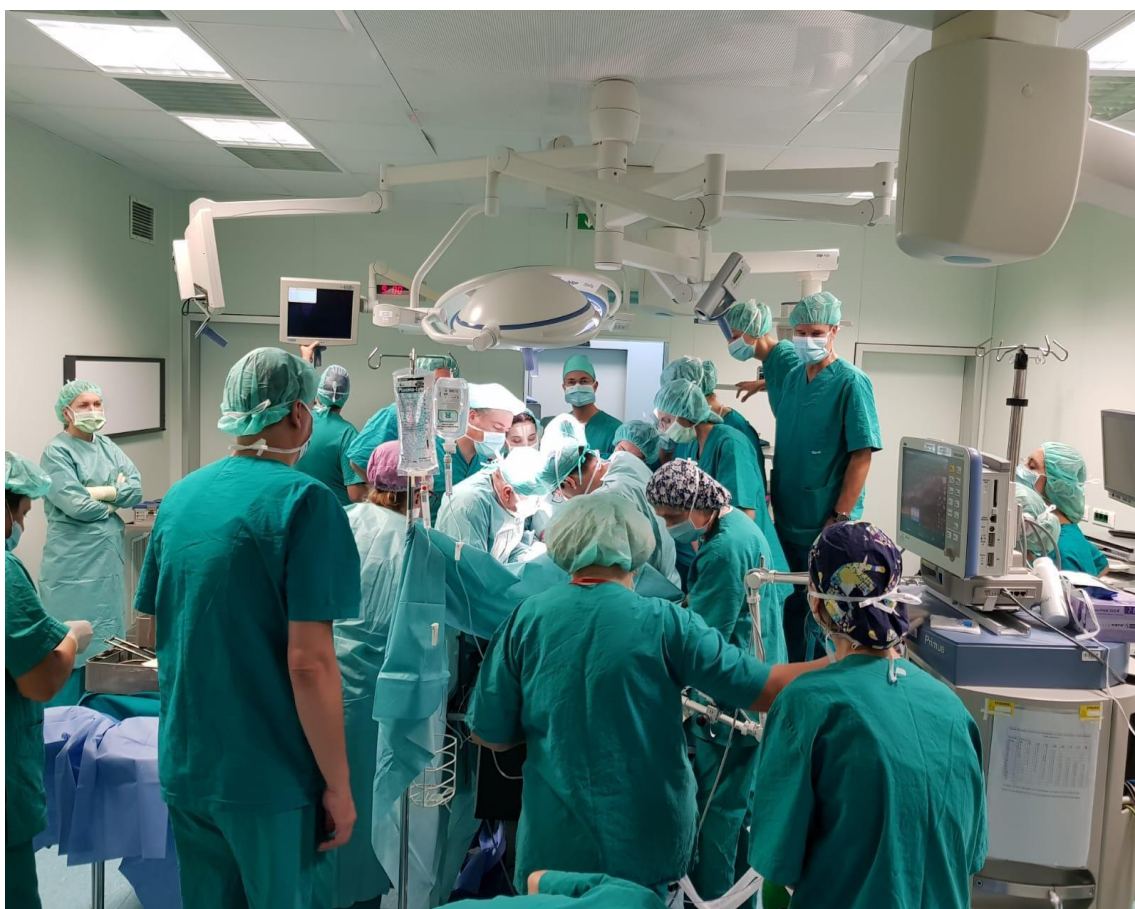Izvor slike: Zavod za dijagnostičku i intervencijsku radiologiju, KBC Split



Slika 7: Magnetska rezonanca abdomena i zdjelice. Poprečni presjek abdominalne trudnoće s odnosom posteljice prema kostima zdjelice

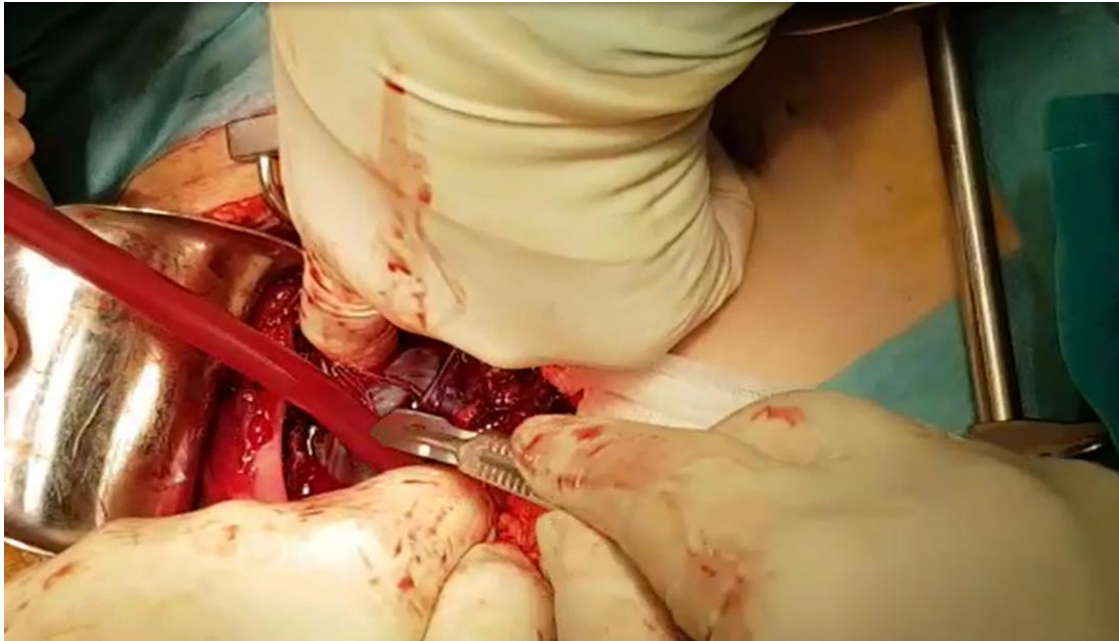
Izvor slike: Zavod za dijagnostičku i intervencijsku radiologiju, KBC Split

Oformljen je multidisciplinarni tim kojeg je predvodio subspecijalist ginekološke onkologije, a u čijem su sastavu bili ginekolog subspecijalist fetalne medicine i porodništva, abdominalni kirurg, urolog i anesteziolog. Dogovoreno je da se nakon pripreme trudnice liječenje abdominalne trudnoće provede operativno laparotomijskim pristupom. Operaciju je započeo ginekolog onkolog, kao voditelj tima, uz asistenciju ginekologa subspecijaliste fetalne medicine (Slika 8.).

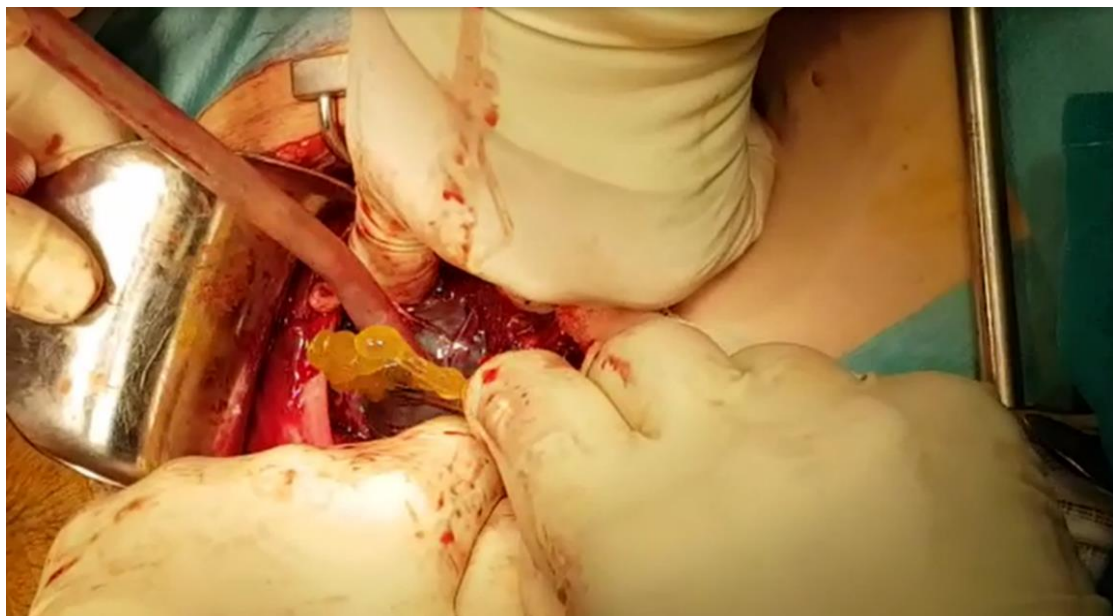


Slika 8: Multidisciplinarni tim u operacijskoj dvorani za vrijeme operacije.
(ljubaznošću dr. sc. Ivice Stipića)

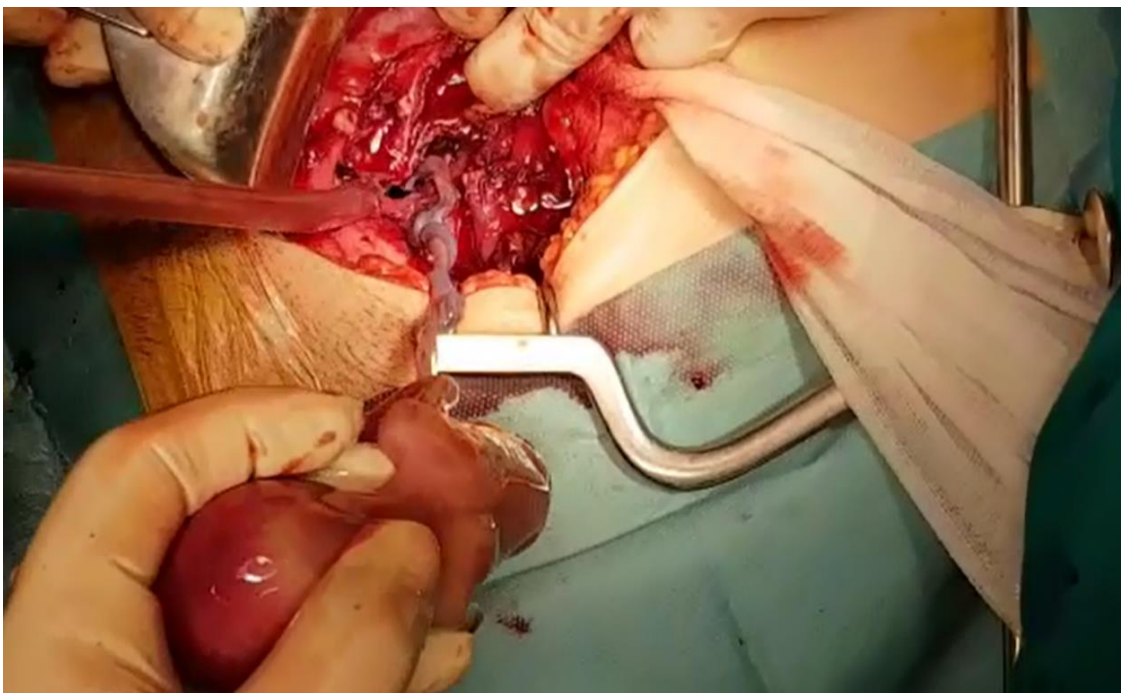
Trbušna šupljina je otvorena donjem medijalnom laparotomijom nakon čega je prokinut vodenjak i ekstrahiran plod (Slika 9, 10, 11).



Slika 9: Trenutak pred prokidanje vodenjaka abdominalne trudnoće skalpelom koji operater drži u desnoj ruci. Asistent prstom odmiče priležeće strukture i vakuum aspiratorom operacijsko polje održava čistim. (ljubaznošću dr. sc. Ivica Stipića)

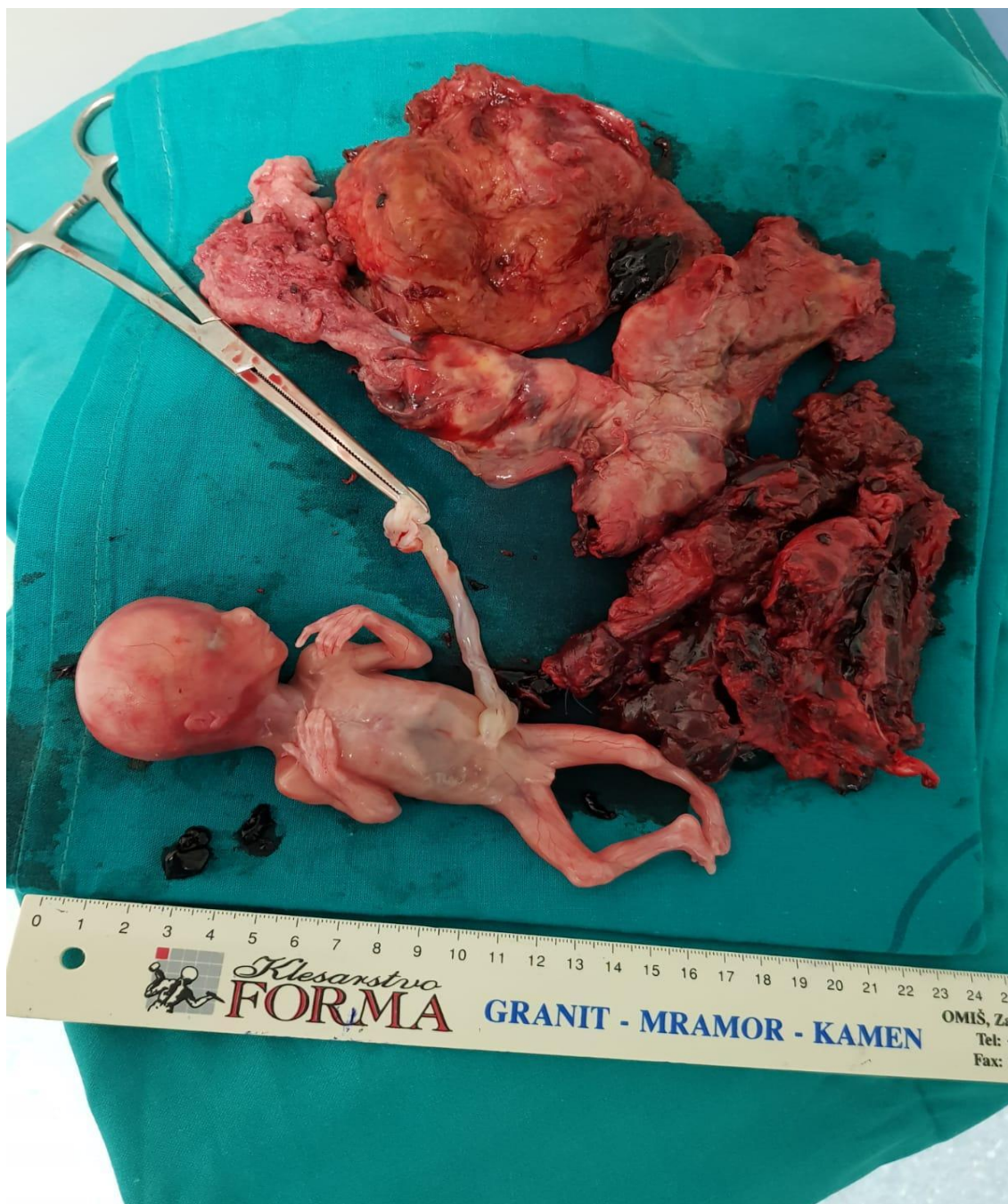


Slika 10: Prilikom prokidanja vodenjaka abdominalne trudnoće iz vodenjaka istječe bistra žućkasta plodova voda. Asistent prstom odmiče priležeće strukture i vakuum aspiratorom operacijsko polje održava čistim. (ljubaznošću dr. sc. Ivica Stipića)



Slika 11: Trenutak odstranjenja ploda iz abdominalne trudnoće. Vidi se pupkovina koja povezuje plod s posteljicom. Asistent prstima odmiče priležeće strukture i vakuum aspiratorom operacijsko polje održava čistim. (Ljubaznošću dr. sc. Ivice Stipića)

Tada je mjesto asistenta preuzeo abdominalni kirurg uz urologa u pričuvu. Slijedila je eksploracija sijela posteljice i odnosa s ostalim organima. Svojom cijelom insercijskom površinom posteljica je bila uz zid zdjelice i manjim segmentom na maternici. Voditelj tima je odlučio odljuštiti posteljicu, iako je alternativa bila ostaviti je *in situ* uz podvezanu pupkovinu. Polaganim, opreznim i preciznim kirurškim radom posteljica je u cijelosti odstranjena, pri čemu nije došlo do značajnijeg krvarenja. Manje zone krvarenja su kirurški zbrinute. Suprotno opisu magnetske rezonancije posteljica nije bila na mezenteriju crijeva, što je olakšalo rad i skratilo vrijeme operacije (42,58). Po završetku zahvata ostalo je hemostatski zbrinuto operativno polje uz očuvanu maternicu, jajovode i jajnike. Plod i posteljica su poslani na patohistološku analizu (Slika 12).



Slika 12: Plod i posteljica nakon operacije prije slanja na patohistološku analizu
(ljubaznošću dr. sc. Ivice Stipića)

Poslije operacijski tijek je bio uredan. Nije bilo indikacije za transfuzijom krvi. Pacijentica je napustila Kliniku prema uobičajenom protokolu u dobrom općem stanju.

4. RASPRAVA

U prethodnom je dijelu rada opisan slučaj abdominalne trudnoće u Klinici u Splitu, kao prvi takav primjer prema službenim zapisima. U zadnjih trideset pet godina u Klinici je prosječan godišnji broj porođaja bio 3565, što znači da učestalost abdominalne trudnoće u tom periodu iznosi 0,008%. Ponekad se kolokvijalno spominje priča kako je „*doktor Ljubo Božić jednom operirao ženu s terminskom abdominalnom trudnoćom i živim djetetom, a da je posteljicu ostavio u trbuhu te se ona kasnije spontano resorbirala*“. Prema našim saznanjima podatak nikada nije službeno evidentiran, niti je objavljen u literaturi. Time se abdominalna trudnoća potvrđuje kao izrazito rijedak, gotovo sporadičan, ali zanimljiv i intrigantan klinički fenomen. Učestalost abdominalne trudnoće prema literaturnim izvorima iznosi oko 0,1% porođaja odnosno oko 1,4% ektopičnih trudnoća (57, 59). Navodi su vrlo različiti, što ne čudi jer samo jedan slučaj više ili manje višestruko mijenja rezultat.

U našem primjeru se s velikom sigurnošću može pretpostaviti da se radilo o primarnoj abdominalnoj trudnoći. Intraoperacijski se nisu vidjele promjene na jajovodu, fistula između maternice i jajovoda, niti drugi elementi koji bi mogli postaviti sumnju na sekundarnu implantaciju u trbušnu šupljinu (60, 61). Prema dobi trudnoće opisani primjer predstavlja rani podtip, jer je dijagnoza postavljena prije dvadesetog tjedna (57, 60, 61). Zanimljivo je da je trudnica bila bez simptoma patološke trudnoće. Negirala je bolove, nije imala vaginalno krvarenje, bila je dobrog općeg stanja, arterijskog tlaka i pulsa. Srećom se javila na pregled iskusnom primarnom ginekologu i dobrom ultrasoničaru jer je u takvim kliničkim okolnostima lako napraviti previd. Niska incidencija i dobro opće stanje asimptomatske trudnice u šesnaestom tjednu neiskusnog bi liječnika u svakodnevnoj rutini moglo odvesti u pogrešku. Opisana mogućnost endovaskularnog liječenja embolizacijom bez kirurgije nije razmatrana usprkos dobroj službi invazivne radiologije u KBC Split (62). A priori se odustalo i od opisanog „konzervativnog pristupa“ koji podrazumijeva hospitalizaciju i nadzor te operaciju u dobi trudnoće kada se može očekivati preživljenje ploda (63). Jednoglasna odluka tima je bila primarno operativno liječenje. U pripremi operacije dvojilo se o pristupu. Prema iskustvima iz literature kirurško liječenje laparoskopskom tehnikom je opravdano do šesnaestog tjedna trudnoće, što znači da je naša pacijentica bila točno u graničnoj dobi (57, 62, 64, 65).

Konačno je dogovoreno da se pristupi laparotomijom. Izbor se pokazao dobrom kliničkom odlukom, obzirom na veličinu ploda i činjenicu da je posteljica izljuštena u cijelosti, što ne bi bilo moguće u slučaju laparoskopije. Većina autora predlaže ostaviti posteljicu na mjestu i ne ljuštiti je. Odlučiti se na odstranjenje posteljice smatraju opravdanim isključivo ukoliko se „lako ljušti“, gdje pojam „lako“ nigdje nije opisan (49). Nije jasno ni kako možeš znati ljušti li se posteljica lako ukoliko nisi pokušao, pri čemu svaki pokušaj znači veće ili manje krvarenje. Dileme vezane uz odnos prema posteljici kod operativnog liječenja abdominalne trudnoće ostaju otvorene i ostavljene na individualnu procjenu operateru. Opisani slučaj ektopične abdominalne trudnoće imao je dobar ishod za ženu. Očekivani maternalni mortalitet prema literaturnim podacima je do 20%, primarno zbog nekontroliranog krvarenja (59).

Smatramo da je za uspješno liječenje u našem slučaju zaslužno više čimbenika: a) ispravna dijagnoza postavljena na prvom pregledu u trudnoći, b) hitni prijem u Kliniku s organiziranom preoperativnom obradom uključujući magnetsku rezonanciju u kratkom vremenu, c) osnivanje multidisciplinarnog tima, što je standardni način rada u Klinici, d) promišljeno planiranje operacije i e) dobro obavljen zahvat.

5. ZAKLJUČAK

Abdominalna trudnoća zbog svoje varijabilne kliničke slike i visokog rizika za smrt pacijentice zahtjeva ranu dijagnozu, multidisciplinarni pristup te pažljivu preoperativnu obradu. Unatoč dostupnosti naprednih dijagnostičkih i slikovnih modaliteta, ipak predstavlja značajan izazov u dijagnozi i liječenju. Visok indeks sumnje i pravovremena intervencija imperativ su za smanjenje komplikacija uz maksimalno očuvanje fertiliteta ne narušavajući daljnju kvalitetu života pacijentice.

6. LITERATURA

1. Šimunić V. Spolne stanice, oplodnja i implantacija. U: Šimunić V. i sur. Reprodukcijska endokrinologija i neplodnost. Medicinski podpomognuta oplodnja IVF. Zagreb: Školska knjiga. 2012; str. 91-100.
2. Kostović-Knežević Lj, Gajović S. Rani embrionalni razvoj. U: Đelmiš, J, Orešković S. i sur. Fetalna medicina i opstetricija. Zagreb: Medicinska naklada. 2014; str. 54-59.
3. Habek D. Ginekologija i porodništvo. Zagreb: Medicinska naklada. 2013; str. 152-164.
4. Ucisik-Keser FE, Matta EJ, Fabrega MG, Chandrasekhar C, Chua SS. The many faces of ectopic pregnancies: demystifying the common and less common entities. *Abdom Radiol (NY)*. 2021;46(3):1104-14.
5. Bu Z, Xiong Y, Wang K, Sun Y. Risk factors for ectopic pregnancy in assisted reproductive technology: a 6-year, single-center study. *Fertil Steril*. 2016 Jul;106(1):90-94. doi: 10.1016/j.fertnstert.2016.02.035. Epub 2016 Mar 18.
6. Refaat B, Dalton E, Ledger WL. Ectopic pregnancy secondary to in vitro fertilisation-embryo transfer: pathogenic mechanisms and management strategies. *Reprod Biol Endocrinol*. 2015 Apr 12;13:30.
7. Radončić E. Ektopična trudnoća U: Djelmiš J. i sur. Hitna stanja u ginekologiji i porodništvu. Zagreb: Medicinska naklada; 2003, str. 77-93.
8. Nees J, Faigle-Krehl G, Brucker J, Leucht D, Platzer LK, Flechtenmacher C, Sohn C, Wallwiener M. Intramural pregnancy: A case report. *Case Rep Womens Health*. 2020 May 6;27:e00215. doi: 10.1016/j.crwh.2020.e00215.
9. Kraemer B, Kraemer E, Guengoer E, Juhasz-Boess I, Solomayer EF, Wallwiener D, Rajab TK. Ovarian ectopic pregnancy: diagnosis, treatment, correlation to Carnegie stage 16 and review based on a clinical case. *Fertil Steril*. 2009 Jul;92(1):392.e13-5. doi: 10.1016/j.fertnstert.2009.04.014. Epub 2009 May 23. PMID: 19476943.
10. Doroszewska K, Milewicz T, Bereza T, Horbaczewska A, Komenda J, Kłosowicz E, Jach R. Cesarean scar pregnancy - various methods of treatment. *Folia Med Cracov*. 2019;59(2):5-14. PMID: 31659344.

11. Stabile G, Mangino FP, Romano F, Zinicola G, Ricci G. Ectopic Cervical Pregnancy: Treatment Route. *Medicina (Kaunas)*. 2020 Jun 12;56(6):293. doi: 10.3390/medicina56060293. PMID: 32545627; PMCID: PMC7353881.
12. Nielsen SK, Møller C, Glavind-Kristensen M. [Abdominal ectopic pregnancy]. *Ugeskr Laeger*. 2020 Apr 6;182(15):V08190467. Danish. PMID: 32286219.
13. Barišić D. Klinički simptomi i znakovi – diferencijalna dijagnoza U: Šimunović V. i sur. *Ginekologija*. Zagreb: Naklada Lijevak; 2001, str. 119-120.
14. Orazulike NC, Konje JC. Diagnosis and management of ectopic pregnancy. *Womens Health (Lond)*. 2013 Jul;9(4):373-85. doi: 10.2217/whe.13.35. PMID: 23826778
15. Zucchini S, Marra E. Diagnosis of emergencies/urgencies in gynecology and during the first trimester of pregnancy. *J Ultrasound*. 2014 Jan 9;17(1):41-6. doi: 10.1007/s40477-013-0059-0. PMID: 24616750; PMCID: PMC3945190.
16. Lawlor HK, Rubin BJ. Early diagnosis of ectopic pregnancy. *West J Med*. 1993 Aug;159(2):195-9. PMID: 8212692; PMCID: PMC1022234.
17. Haavaldsen C, Fedorcsak P, Tanbo T, Eskild A. Maternal age and serum concentration of human chorionic gonadotropin in early pregnancy. *Acta Obstet Gynecol Scand*. 2014 Dec;93(12):1290-4. doi: 10.1111/aogs.12471. Epub 2014 Sep 20. PMID: 25138917.
18. Sivalingam VN, Duncan WC, Kirk E, Shephard LA, Horne AW. Diagnosis and management of ectopic pregnancy. *J Fam Plann Reprod Health Care*. 2011 Oct;37(4):231-40. doi: 10.1136/jfprhc-2011-0073. Epub 2011 Jul 4. PMID: 21727242; PMCID: PMC3213855.
19. Murray H, Baakdah H, Bardell T, Tulandi T. Diagnosis and treatment of ectopic pregnancy. *CMAJ*. 2005 Oct 11;173(8):905-12. doi: 10.1503/cmaj.050222. PMID: 16217116; PMCID: PMC1247706.
20. Čanić T, Fistonić I. LAPAROSKOPSKO LIJEČENJE EKTOPIČNE TRUDNOĆE. *Gynaecologia et perinatologia [Internet]*. 2008 [pristupljeno 11.06.2023.];17(2):73-76. Dostupno na: <https://hrcak.srce.hr/62097>
21. Djelmiš J, Hitna stanja u opstetriciji U: Kurjak A. i sur. *Ginekologija i perinatologija*. Drugi svezak. Varaždinske Toplice; 2003.
22. Habek D, Carski rez U: Habek D. i sur. *Porodničke operacije*. Zagreb: Medicinska naklada; 2009, str. 224-225.

23. Spandorfer SD, Sawin SW, Benjamin I, Barnhart KT. Postoperative day 1 serum human chorionic gonadotropin level as a predictor of persistent ectopic pregnancy after conservative surgical management. *Fertil Steril.* 1997 Sep;68(3):430-4. doi: 10.1016/s0015-0282(97)00253-7. PMID: 9314909.
24. de Bennetot M, Rabischong B, Aublet-Cuvelier B, Belard F, Fernandez H, Bouyer J, Canis M, Pouly JL. Fertility after tubal ectopic pregnancy: results of a population-based study. *Fertil Steril.* 2012 Nov;98(5):1271-6.e1-3. doi: 10.1016/j.fertnstert.2012.06.041. Epub 2012 Jul 18. PMID: 22818285.
25. Ramsbotham J. An Account of an Abdominal Pregnancy. *Med Phys J.* 1813 Oct;30(176):318-321. PMID: 30493305; PMCID: PMC5712692.
26. Oliver J. Extrauterine Pregnancy: Five Months Foetus: Placenta Implanted on Anterior Abdominal Wall: Operation: Recovery. *Br Med J.* 1898 Nov 26;2(1978):1613. doi: 10.1136/bmj.2.1978.1613. PMID: 20758167; PMCID: PMC2434740.
27. McCann F. A Case of Tubo-Abdominal Pregnancy. *Proceedings of the Royal Society of Medicine.* 1910;3 *Obstet_Gynaecol*:149-151. doi:10.1177/003591571000300936
28. Peck FS. Case of Abdominal Pregnancy : Operation : Recovery: Comments on the Case. *Ind Med Gaz.* 1904 Nov;39(11):415-417. PMID: 29003765; PMCID: PMC5162476.
29. Kamann K. CASE of APPARENT SECONDARY ABDOMINAL PREGNANCY in a RABBIT AFTER PRIMARY RUPTURE of the UTERUS. *Br Med J.* 1903 Mar 7;1(2201):543. doi: 10.1136/bmj.1.2201.543. PMID: 20760749; PMCID: PMC2512877.
30. Goodpasture EW. Double Primary Abdominal Pregnancy. *J Med Res.* 1916 Jul;34(3):359-362.3. PMID: 19972307; PMCID: PMC2083919
31. Driver AH. A Case of Full Term Abdominal Pregnancy: Living Mother and Child. *Ind Med Gaz.* 1930 May;65(5):273-274. PMID: 29008802; PMCID: PMC5157387.
32. William E. Studdiford, Primary peritoneal pregnancy, *American Journal of Obstetrics and Gynecology*, Volume 44, Issue 3, 1942, Pages 487-491, ISSN 0002-9378, [https://doi.org/10.1016/S0002-9378\(42\)90488-5](https://doi.org/10.1016/S0002-9378(42)90488-5).

33. Lurie S. The history of the diagnosis and treatment of ectopic pregnancy: a medical adventure. *Eur J Obstet Gynecol Reprod Biol.* 1992 Jan 9;43(1):1-7. doi: 10.1016/0028-2243(92)90235-q. PMID: 1737602.
34. Cohen JM, Weinreb JC, Lowe TW, Brown C. MR imaging of a viable full-term abdominal pregnancy. *AJR Am J Roentgenol.* 1985 Aug;145(2):407-8. doi: 10.2214/ajr.145.2.407. PMID: 3875243.
35. Romero R, Kadar N, Jeanty P, Copel JA, Chervenak FA, DeCherney A, Hobbins JC. Diagnosis of ectopic pregnancy: value of the discriminatory human chorionic gonadotropin zone. *Obstet Gynecol.* 1985 Sep;66(3):357-60. PMID: 3895079.
36. Biolchini F, Giunta A, Bigi L, Bertellini C, Pedrazzoli C. Emergency laparoscopic splenectomy for haemoperitoneum because of ruptured primary splenic pregnancy: a case report and review of literature. *ANZ J Surg.* 2010 Jan;80(1-2):55-7. doi: 10.1111/j.1445-2197.2009.05176.x. PMID: 20575881.
37. Utalo, T., Getu, J. A unique case of coexisting intrauterine and abdominal pregnancy which progress to term with a positive birth outcome. *BMC Pregnancy Childbirth* 22, 243 (2022). <https://doi.org/10.1186/s12884-022-04561-x>
38. Bonahy AA, Sabbah H, Abdeljelil AB, Mahmoudi M. Grossesse abdominale momifiée [Momified abdominal pregnancy]. *Pan Afr Med J.* 2016 Dec 8;25:230. French. doi: 10.11604/pamj.2016.25.230.10857. PMID: 28293346; PMCID: PMC5337297.
39. Ramos-Andrade D, Ruivo C, Portilha MA, Brito JB, Caseiro-Alves F, Curvo-Semedo L. An unusual cause of intra-abdominal calcification: A lithopedion. *Eur J Radiol Open.* 2014 Oct 16;1:60-3. doi: 10.1016/j.ejro.2014.09.004. PMID: 26937428; PMCID: PMC4750627.
40. Nkusu Nunyalulendho D, Einterz EM. Advanced abdominal pregnancy: case report and review of 163 cases reported since 1946. *Rural Remote Health.* 2008 Oct-Dec;8(4):1087. Epub 2008 Dec 1. PMID: 19053177.
41. Muroli M, Butoyi JMV, Shimirimana M, Mulemangabo M, Nkurunziza J, Caravaggi P. Hemoperitoneum during removal of the placenta in advanced abdominal pregnancy with live fetus delivered at 37 weeks of gestation. A case report in a low-resource setting and literature review. *Int J Surg Case Rep.* 2021 Mar;80:105694.

- doi: 10.1016/j.ijscr.2021.105694. Epub 2021 Feb 26. PMID: 33676289; PMCID: PMC7982487.
42. Bertrand G, Le Ray C, Simard-Emond L, Dubois J, Leduc L. Imaging in the management of abdominal pregnancy: a case report and review of the literature. *J Obstet Gynaecol Can.* 2009 Jan;31(1):57-62. doi: 10.1016/s1701-2163(16)34055-5. PMID: 19208285.
 43. Ridder A, Giorgione V, Khalil A, Thilaganathan B. Preeclampsia: The Relationship between Uterine Artery Blood Flow and Trophoblast Function. *Int J Mol Sci.* 2019 Jul 2;20(13):3263. doi: 10.3390/ijms20133263. PMID: 31269775; PMCID: PMC6651116.
 44. Rohilla M, Joshi B, Jain V, Neetimala, Gainer S. Advanced abdominal pregnancy: a search for consensus. Review of literature along with case report. *Arch Gynecol Obstet.* 2018 Jul;298(1):1-8. doi: 10.1007/s00404-018-4743-3. Epub 2018 Mar 17. PMID: 29550945.
 45. Deng MX, Zou Y. Evaluating a magnetic resonance imaging of the third-trimester abdominal pregnancy: What the radiologist needs to know. *Medicine (Baltimore).* 2017 Dec;96(48):e8986. doi: 10.1097/MD.0000000000008986. PMID: 29310411; PMCID: PMC5728812.
 46. Chen Y, Peng P, Li C, Teng L, Liu X, Liu J, Cao D, Zhu L, Lang J. Abdominal pregnancy: a case report and review of 17 cases. *Arch Gynecol Obstet.* 2023 Jan;307(1):263-274. doi: 10.1007/s00404-022-06570-9. Epub 2022 Apr 26. PMID: 35474494; PMCID: PMC9837172.
 47. Chen, L., Liu, J., Shu, J. et al. Successful laparoscopic management of diaphragmatic pregnancy: a rare case report and brief review of literature. *BMC Pregnancy Childbirth* 19, 99 (2019). <https://doi.org/10.1186/s12884-019-2248-0>
 48. Marcelin C, Kouchner P, Bintner M, Linard M, Boukerrou M, Goupil J. Placenta embolization of advanced abdominal pregnancy. *Diagn Interv Imaging.* 2018 Apr;99(4):265-266. doi: 10.1016/j.diii.2017.12.001. Epub 2017 Dec 29. PMID: 29292014.
 49. Cetinkaya MB, Kokcu A, Alper T. Follow up of the regression of the placenta left in situ in an advanced abdominal pregnancy using the Cavalieri method. *J Obstet*

- Gynaecol Res. 2005 Feb;31(1):22-6. doi: 10.1111/j.1447-0756.2005.00236.x. PMID: 15669987.
50. Kun KY, Wong PY, Ho MW, Tai CM, Ng TK. Abdominal pregnancy presenting as a missed abortion at 16 weeks' gestation. Hong Kong Med J. 2000 Dec;6(4):425-7. PMID: 11177167.
 51. Hymel JA, Hughes DS, Gehlot A, Ramseyer AM, Magann EF. Late Abdominal Pregnancies (≥ 20 Weeks Gestation): A Review from 1965 to 2012. Gynecol Obstet Invest. 2015;80(4):253-8. doi: 10.1159/000381264. Epub 2015 Apr 22. PMID: 25924581.
 52. Tomić V, Pejić T. Antenatalna zaštita U: Tomić V. i sur. Odabrana poglavlja iz perinatologije za primalje. Mostar: Sveučilište. 2021; str. 16-23.
 53. Aranza D, Dolić M. Primaljska skrb u ginekologiji. Nastavni tekstovi za studente primaljstva. Sveučilište u Splitu.
 54. Prlić N. Zdravstvena njega. Udžbenik za učenike srednjih medicinskih škola. Zagreb: Školska knjiga; 2009.
 55. Prlić N, Rogina V, Muk B. Zdravstvena njega 4. Zdravstvena njega kirurških, onkoloških i psihijatrijskih bolesnika. IV izdanje. Zagreb: Školska knjiga; 2008.
 56. Sapra KJ, Joseph KS, Galea S, Bates LM, Louis GM, Ananth CV. Signs and Symptoms of Early Pregnancy Loss. Reprod Sci. 2017 Apr;24(4):502-513. doi: 10.1177/1933719116654994. Epub 2016 Sep 27. PMID: 27342274; PMCID: PMC5933199.
 57. Huang K, Song L, Wang L, Gao Z, Meng Y, Lu Y. Advanced abdominal pregnancy: an increasingly challenging clinical concern for obstetricians. Int J Clin Exp Pathol. 2014;7:5461-72.
 58. Srisajjakul S, Prapaisilp P, Bangchokdee S. Magnetic resonance imaging in tubal and non-tubal ectopic pregnancy. Eur J Radiol. 2017;93:76-89.
 59. Atrash HK, Friede A, Hogue CJ. Abdominal pregnancy in the United States: frequency and maternal mortality. Obstet Gynecol. 1987 Mar;69(3 Pt 1):333-7.
 60. Poole A, Haas D, Magann EF. Early abdominal ectopic pregnancies: a systematic review of the literature. Gynecol Obstet Invest. 2012;74:249-60.
 61. Bohiltea R, Radoi V, Tufan C, Horhoianu IA, Bohiltea C. Abdominal pregnancy - Case presentation. J Med Life. 2015;8:49-54.

62. Rahaman J, Berkowitz R, Mitty H, Gaddipati S, Brown B, Nezhat F. Minimally invasive management of an advanced abdominal pregnancy. *Obstet Gynecol.* 2004;103:1064-8.
63. Marcellin L, Ménard S, Lamau MC, Mignon A, Aubelle MS, Grangé G, Goffinet F. Conservative management of an advanced abdominal pregnancy at 22 weeks. *AJP Rep.* 2014 May;4(1):55-60. doi: 10.1055/s-0034-1371749. Epub 2014 Apr 2. PMID: 25032062; PMCID: PMC4078150.
64. Cosentino F, Rossitto C, Turco LC, Gueli Alletti S, Vascone C, Di Meglio L, Scambia G, Malzoni M. Laparoscopic Management of Abdominal Pregnancy. *J Minim Invasive Gynecol.* 2017 Jul-Aug;24(5):724-725. doi:
65. George R, Powers E, Gunby R. Abdominal ectopic pregnancy. *Proc (Bayl Univ Med Cent).* 2021;34:530-531.

7. ŽIVOTOPIS

Osobni podaci

Ime: Ivana
Prezime: Mustapić Jogun
Datum rođenja: 21. kolovoza 1987. g.
Mjesto rođenja: Split
Država rođenja: Hrvatska

Obrazovanje

1993.–2001.: OŠ „Ostrog“
2002.–2006.: Zdravstvena škola Split, Primalja
2020.–2023.: Sveučilišni odjel zdravstvenih studija, Preddiplomski studij Primaljstva, Split

Stručno usavršavanje

2023. Tečaj reanimacije

Dodatne informacije

Strani jezici: Engleski
Poznavanje rada na računalu u MS Office-u
Vozačka dozvola: B kategorija