

PREDNOSTI I CILJEVI PRENATALNE DIJAGNOSTIKE

Mikelić, Anita

Undergraduate thesis / Završni rad

2014

Degree Grantor / Ustanova koja je dodijelila akademski / stručni stupanj: **University of Split / Sveučilište u Splitu**

Permanent link / Trajna poveznica: <https://um.nsk.hr/um:nbn:hr:176:969679>

Rights / Prava: [In copyright](#)/[Zaštićeno autorskim pravom.](#)

Download date / Datum preuzimanja: **2025-03-31**



Sveučilišni odjel zdravstvenih studija
SVEUČILIŠTE U SPLITU

Repository / Repozitorij:

[Repository of the University Department for Health Studies, University of Split](#)



zir.nsk.hr



UNIVERSITY OF SPLIT



DIGITALNI AKADEMSKI ARHIVI I REPOZITORIJI

SVEUČILIŠTE U SPLITU

Podružnica

SVEUČILIŠNI ODJEL ZDRAVSTVENIH STUDIJA

PREDDIPLOMSKI SVEUČILIŠNI STUDIJ

MEDICINSKO LABORATORIJSKA DIJAGNOSTIKA

Anita Mikelić

PREDNOSTI I CILJEVI PRENATALNE DIJAGNOSTIKE

Završni rad

Split, 2014 godina.

SVEUČILIŠTE U SPLITU

Podružnica

SVEUČILIŠNI ODJEL ZDRAVSTVENIH STUDIJA

PREDDIPLOMSKI SVEUČILIŠNI STUDIJ

MEDICINSKO LABORATORIJSKA DIJAGNOSTIKA

Anita Mikelić

PREDNOSTI I CILJEVI PRENATALNE DIJAGNOSTIKE

Završni rad

Mentor:

Prof.dr.sc. Tatijana Zemunik

Split, 2014. godina.

SADRŽAJ

1. UVOD	2
1.1 Indikacije za prenatalnu dijagnostiku	3
2. CILJ RADA	4
3. RASPRAVA	5
3.1 Metode prenatalne dijagnostike.....	5
3.1.1 Neinvazivne metode	5
3.1.1.1 Određivanje biokemijskih parametara u majčinom serumu.....	5
3.1.1.2 Trostruki test-triple test.....	6
3.1.1.3 Ultrazvuk.....	7
3.1.1.4 Ostali programi probira.....	8
3.1.2 Invazivne metode.....	9
3.1.2.1 Amniocentza	9
3.1.2.2 Biopsija korionskih resica.....	10
3.1.2.3 Kordocenteza.....	12
3.2 Analiza prikupljenog materijala.....	14
3.2.1 Citogenetička analiza.....	14
3.2.1.1 Tehnike pruganja.....	14
3.2.1.2 Fluorescentna in situ hibridizacija.....	17
3.2.2 Molekularna analiza	18
3.2.2.1 Izolacija i elektroforeza nukleinskih kiselina.....	18
3.2.2.2 Enzimatska manipulacija.....	18
3.2.2.3 Tehnike hibridizacije.....	19
3.2.2.4 Metoda lančane reakcije polimeraze.....	19
3.2.3 Biokemijska analiza.....	20
3.2.4 Hematološka analiza.....	21
3.3 Posljedice prenatalne dijagnostike.....	22
3.4 Prenatalna terapija.....	22
3.4.1 Intrauterina transfuzija.....	22
3.4.1.1 Intraperitonealna intrauterina transfuzija.....	23
3.4.1.2 Intravaskularna intrauterina transfuzija.....	23
3.4.2 Liječenje fetusa lijekovima.....	24
3.4.3 Kirurški zahvati.....	25
3.4.3.1 Hidrocefalus.....	26
3.4.3.2 Kongenitalna dijafragmalna hernija.....	27
3.4.3.3 Opstruktivna uropatija.....	28
3.5 Etičko-moralno-pravni aspekt prenatalne dijagnostike.....	29
4. ZAKLJUČAK.....	30
5. SAŽETAK.....	32
6. LITERATURA.....	33
7. ŽIVOTOPIS.....	35

1.) UVOD

Prenatalna dijagnostika je utvrđivanje zdravstvenog stanja nerođenog djeteta. Za cilj ima utvrditi abnormalnosti u trudnoći, planirati liječenje u slučaju abnormalnosti, razriješiti genetičke sumnje kod trudnoća u obitelji gdje postoji anamneza određene genetičke bolesti i potvrditi da je riječ o zdravom fetusu. (1)

Iako sa sobom nosi dozu rizik, prenatalna dijagnostika je veoma korisna. Posebno se to odnosi na tzv. rizičnu skupinu koju čine trudnice koje imaju u obitelji nasljedne bolesti, trudnice starije od 35 god., trudnice koje su imale za vrijeme trudnoće infekcije poput toksoplazmoze, trudnice kod kojih su rutinski testovi pokazali problem s plodom.

Postoji cijeli niz prenatalnih testova. Premda daju informacije o stanju i razvoju djeteta koje rutinski testovi ne mogu pokazati, ipak nije sigurno da će otkriti sve potencijalne probleme. Testovi imaju svoje mane i prednosti i postoji period u trudnoći kada ih je najbolje izvesti. Postoje dvije grupe prenatalnih testova, neinvazivni ili skrining testovi, i invazivni odnosno dijagnostički testovi. Neinvazivni testovi se mogu ponuditi svakoj trudnici bez rizika i upućuju na postojanje rizika od anomalija ali ne mogu potvrditi postojanje anomalija. Invazivni testovi utvrđuje postojanje kromosomskih poremećaja i urođenih anomalija ploda no nose sa sobom veliku dozu rizika te je ih je bitno izvoditi samo kada je to zaista neophodno.

Preporuka je da se prvo rade neinvazivni testovi, pa tek onda invazivni testovi, ukoliko i dalje postoji potreba za njima. S obzirom da su neke od ovih metoda invazivnog karaktera, gdje se uzima uzorak tkiva za dijagnostičku analizu, postoji rizik i za majku i za bebu, konačna odluka da li će raditi testovi donese roditelji.

Zahvaljujući razvoju znanosti i tehnologije prenatalna dijagnostika omogućuje otkriće cijele liste bolesti prije rođenja. No unatoč toj činjenici ipak neće u potpunosti dati jamstvo da će dijete biti zdravo. Cilj prenatalne dijagnostike u budućnosti je da pomakne svoje granice na još raniji period trudnoće te na taj način omogući pravovremenu fetalnu terapiju, uvede što ranije mjere prevencije ili na zahtjev trudnice razmotri eventualni prekid trudnoće u slučaju da plod ima teška mentalna i fizička oštećenja.

1.1 Indikacije za prenatalnu dijagnostiku

Postoje brojne indikacije za prenatalnu dijagnostiku.

Jedna od najčešćih je poodmakla dob majke. Premda ne postoji standardni kriterij preporučuje se dob iznad 35 godina. U prilog nužnosti za pretragama govori činjenica kako za kromosomske anomalije uvelike raste rizik pojave oboljenja s majčinom starošću. Tako za trisomiju 21- ili sindrom Downov rizik nastanka u trudnica u dobi od 31 godine je 1:800 dok u dobi od 35 godina iznosi 1:400. (2)

Kromosomske abnormalnosti i genetski poremećaji u obitelji su također jedna od indikacija zato je nužno pažljivo analizirati obiteljsko stablo kako bi se odredio rizik. Osim tim putem rizik se može odrediti na osnovi empirijskih podataka. Ukoliko postoji povećan rizik potrebno je s roditeljima razmotriti mogućnosti prenatalne dijagnostike. Sljedeća bitna indikacija su kromosomske abnormalnosti u prethodnoj trudnoći. Rizik ponavljanja u idućoj trudnoći procjenjuje se kao rizik vezan uz majčinu dob plus 1%. Oštećenje neuralne cijevi je indikacija koja zahtjeva posebnu pozornost posebno ako je riječ o zatvorenom tipu jer često prođe neprepoznat. Ipak češća su ona otvorenog tipa koja se lakše prepoznaju. Trudnice se šalju na fetalnu ultrasonografiju te mjerenje α fetoproteina (AFP) u serumu majke.

Ostali visokorizični čimbenici su konsangvinitet, opterećena reproduktivna anamneza te određene bolesti majke. Konsangvinitet označava odnos između dvaju krvnih srodnika. Provedena ispitivanja su pokazala kako potomci ovog tipa braka imaju značajno povećanu učestalost prirođenih i raznih drugih poremećaja. Opterećena reproduktivna anamneza poput spontanog pobačaja nepoznatoga uzroka koji se ponavljaju mogu upućivati na rizik i probleme u idućim trudnoćama. Zato se izvodi fetalna ultrasonografija ili kariotipizacija. Određene bolesti kod majke poput šećerne bolesti ili epilepsije mogu također bit uzrok strukturnih abnormalnosti kod ploda zato se preporučuje detaljan ultrazvučni pregled.(2)

2.) CILJ RADA

Cilj rada bio je pojasniti kojim se metodama i analizama koristi prenatalna dijagnostika kako bi ostvarila postavljene ciljeve. Nadalje o kojim ciljevima je riječ i koji od njih će se nastojati ostvariti u skoroj budućnosti. Cilj ovog rada je također uvidjeti koji niz prednosti donosi prenatalna dijagnostika te ima li i koliko mjesta za svoje napredovanje.

3.) RASPRAVA

3.1. Metode prenatalne dijagnostike

3.1.1 Neinvazivne metode

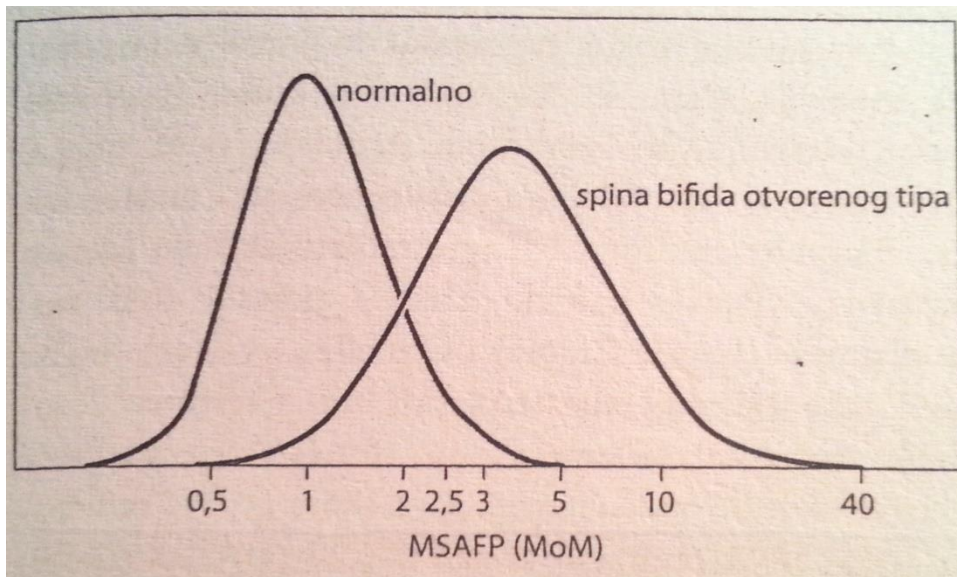
3.1.1.1 Određivanje biokemijskih parametara u majčinom serumu

Mjerenje alfa fetoproteina(ALF)

Alfa fetoprotein je glikoprotein kojeg ne nalazimo u cirkulaciji odraslih osoba osim ako je riječ o tumoru. U trudnica bilježimo njegov rast od kraja prvog tromjesečja pa do 34. tjedna gestacije. Ako plod ima oštećenje neurale cijevi (NTD eng.- neural tube defect) razina ALF-a bit će znatno povišena i u amnijskoj tekućini i u serumu majke zbog njegova otjecanja kroz otvoreni defekt. Još od 1972. godine abnormalno povišena razina ALF rabi se kao test probira za oštećenje neuralne cijevi. No ipak ovaj probir nije 100% ni specifičan ni osjetljiv. U praksu je uvedena granična vrijednost (cut off level) za ALF iz razloga što se krivulja razine ALF kod normalne trudnoće i one kod koje se pojavljuje NTD preklapaju. Kao što je vidljivo iz Slike 1. granicu predstavlja iznos 95 centila. Ovo područje predstavlja detekciju oko 75% slučajeva spine bifide otvorenog tipa. Ukoliko je uočena povišena razina ALF preporučuje se detaljan ultrazvučni pregled. (3)

Razlozi povišenog ALF mogu biti: (2)

- Ancefalija
- Spina bifida otvorenog tipa
- Prijeteći pobačaj
- Netočno određena gestacijka dob
- Višeploidna trudnoća
- Konegenitalni nefrotički pobačaj
- Defekt trbušne stijenke



Slika 1. Razina α fetoproteina u majčinom serumu u 16.tjednu gestacije prikazane na logaritamskoj ljestivici kao umošci medijana

Preuzeto sa: <http://www.pregnancylab.net/alpha-fetoprotein/>

Pristupljeno: 30.06.2014.

Trostruki test - triple test

Triple test se koristi kao probir za kromosomske abnormalnosti posebno za Down sindrom. Procjena rizika temelji se na mjerenju alfa fetoproteina (AFP), humanog korionskog gonadotropina (hCG) i nekonjugiranog esteriola (E3) u serumu trudnice u odnosu na dob, tjelesnu težinu i tjedan gestacije. Test se provodi u drugom trimestru trudnoće otprilike oko 15-18 tjedna uzimanjem krvi trudnice. Ukoliko majka nosi plod s Downovim sindromom razina hCG će biti povišena a razine ALF-a i E3 će biti snižene. Parametri se uvijek gledaju zajedno jer pojedinačno ne daju konačnu kliničku sliku. Ovakav pristup probiru omogućuje osim Downov sindroma otkrivanje Edwardovog sindroma u 50% slučajeva gdje će sva tri parametra biti snižena. Rezultat pretrage dobije se u obliku statističke vjerovatnosti 1: n gdje ukoliko je $n < 250$ rizik je povećan, a $n > 250$ rizik je mali. (4)

Ukoliko nalaz pokazuje povećani rizik trudnica se upućuje na dodatne pretrage kao ultrazvučni pregled i amniocentezu. Nedavno je uključen još jedan biokemijski biljeg inhibin A kao četvrti parametar pa taj test dobiva naziv četverostruki (quadruple) test. Utvrđeno je da

razina inhibina A bude snižena kod trudnoća s Downovim sindromom te je postotak otkrivenih slučajeva pomaknut s 60% na 75%. (4)

3.1.1.3 Ultrazvuk

Ultrazvuk je sredstvo prenatalne dijagnostike koje se temelji na odašiljanju zvučnih signala i registriranju njihova odjeka. Koristi se kod lokalizacije posteljice i utvrđivanja višepodne trudnoće te za dijagnostiku strukturalnih abnormalnosti.

Postoje dvije najčešće metode upotrebe: transabdominalna i transvaginalna. S obzirom da tehnologija napreduje uskoro će biti omogućen 3D prikaz ploda u razvoju. Ultrazvuk ima veliku prednost u svojoj neinvazivnosti te stoga nije rizičan za majku i dijete. Danas se primjenjuje rutinski. Omogućuje točno utvrđivanje tjedna gestacije i procjenu fetalnog rasta. Smatra se da je potrebno najmanje 4 ultrazvučna pregleda tokom trudnoće ali u različitom vremenskom intervalu.

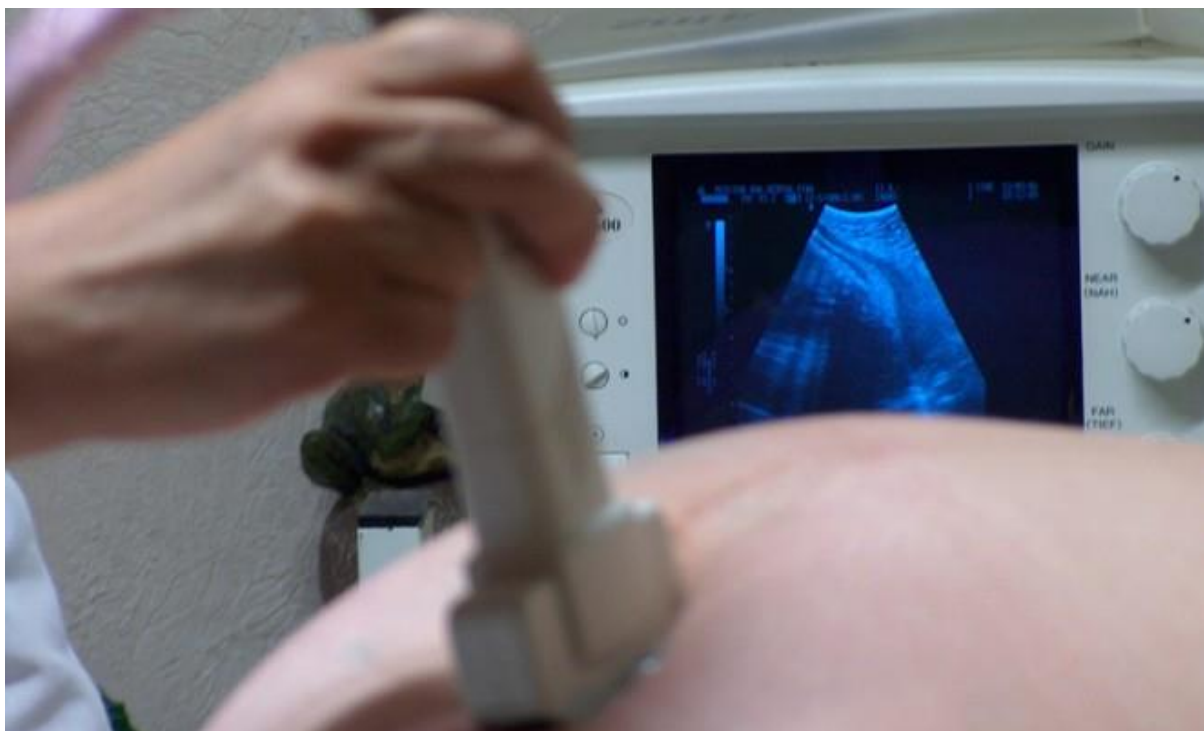I ultrazvučni pregled je potreban nakon izostanka menstrualnog krvarenja. Pregled je potrebno napraviti da se ustvrdi da se trudnoća nalazi u materici i da je vitalna, te da nije van maternice.

II ultrazvučni pregled izvodi se u periodu od 11. do 14. tjedna i naziva se ultrazvučni fetalni skrining: na plodu se vide glava, trup, ruke, noge, organi koji su se počeli razvijati, te određene promjene koje bi mogle pokazati da sa plodom nešto nije uredno. Vrlo je bitno ustanoviti da je razvoj ploda uredan i da se trudnoća može nastaviti ili da plod nema pravilan razvoj i prekinuti trudnoću.

III ultrazvučni pregled izvodi se u periodu od 20. do 24. tjedna trudnoće i tada se pregledava morfologija ploda, rast i razvoj ploda, smještaj posteljice, količina plodove vode. Organi ploda su veći te se dobro mogu vidjeti.

IV ultrazvučni pregled izvodi se u periodu od 30. do 32. tjedna trudnoće i tada se analizira porast bebe, količina plodove vode, izgled posteljice i procjenjuje se je li beba dobro napreduje.

Neke strukturalne abnormalnosti otkrivene ultrazvukom mogu ukazati na kromosomske aberacije npr. trisomija 21(Down sindrom) ili trisomija 18 (Edwardov sindrom) ili trisomija 13(Patauov sindrom). Njegovo korištenje značajno je i kod izvođenja invazivnih metoda uzimanja uzorka gdje služi kao pomoćno sredstvo. (4)



Slika 2. Prikaz izvođenja ultrazvuka

Preuzeto sa: <http://www.trudnica.hr/clanci/sto-je-ultrazvuk/>

Pristupljeno: 23.06.2014

3.1.1.4 Ostali programi probira

U ostale programe probira spadaju testovi kojima se nastoji otkriti gene specifične za određenu bolest koja se nalazi samo u određenim narodima ili krajevima. Pa tako postoje testovi probira za nositelje određenih bolesti koje su svrstane u ove grupe:

a) Hemoglobinopatije

S obzirom da su hemoglobinopatije jedna velika skupina bolesti genetskih determiniranih poremećaja u sintezi i strukturi hemoglobina važno je spomenuti one najučestalije talasemiju i anemiju srpastih stanica. Testiranje se vrši Sickledexovim testom za anemiju srpastih stanica te mjerenjem prosječnog staničnog volumena ili elektorforezom hemoglobina kod jedne i druge. Rizik za talasemiju imaju populacije mediteranskih zemalja i azijskog podrijetla a povećani rizik za anemiju srpastih stanica imaju narodi afričkog podrijetla.

b) Tay-Sachsova bolest

Nasljedni je poremećaj pri kojem se u tkivima nakupljaju proizvodi razgradnje masti gangliozidi. Za nositelje ove bolesti također postoji test probira gdje se procjenjuje heksozaminidaza A. Povećani rizik postoji za Aškenaze, Židove podrijetlom iz srednje i istočne Europe.

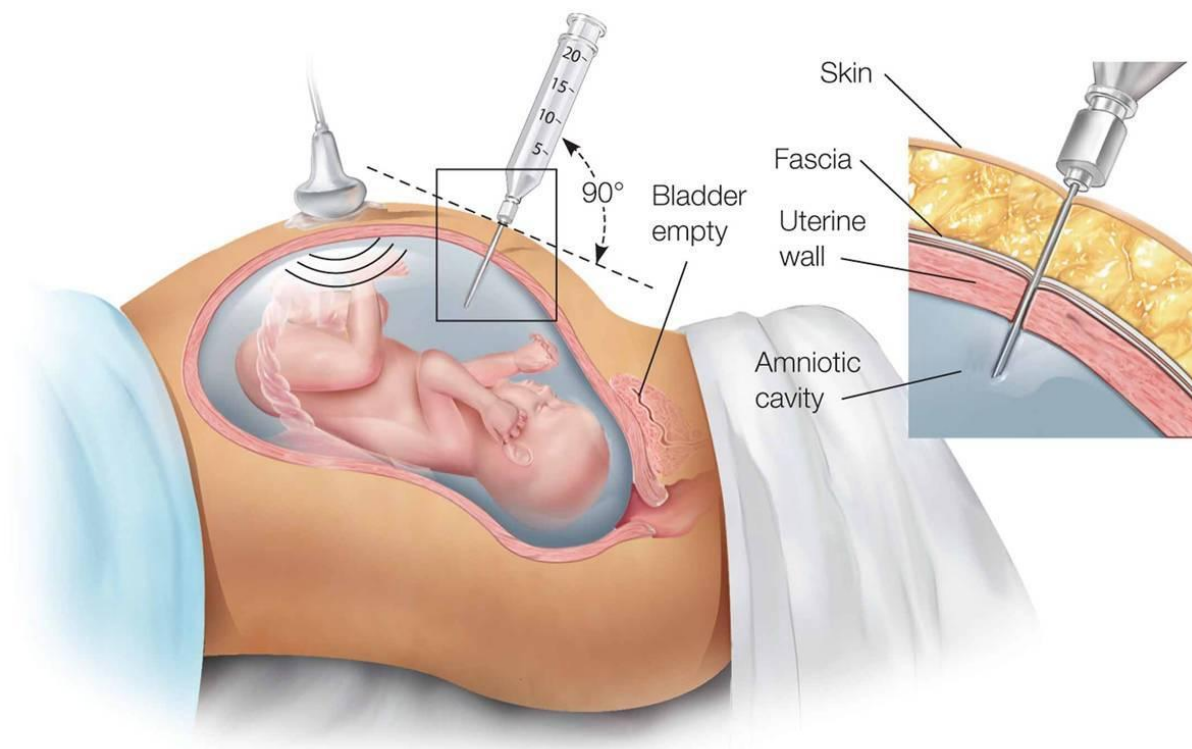
c) Cistična fibroza

Nasljedna je recesivna bolest koja može uzrokovati teška oštećenja pluća i probavnog sustava. Prenatalna dijagnostika omogućuje da se korištenjem odgovarajućih proba identificira većina nositelja. Uglavnom je nalazimo na području zapadnih zemalja Europe posebno Velike Britanije. (4)

3.1.2. Invazivne metode

3.1.2.1 Amniocenteza

Postupak aspiracije 10-20 ml plodove vode pod nadzorom ultrazvuka. Provodi se između 16. i 20. tjedna gestacije, a izvodi ju ginekolog. Potrebno je detaljno dezinficirati kožu trbuha te se potom pod kontrolom ultrazvuka uvodi tanka igla i izvlači se mala količina plodove vode. Uklonjena voda nadoknadit će se prirodnim putem. Uzorak se potom šalje genetičaru. Kako bi se dobila dovoljna količina stanica za analizu DNA i kromosoma, stanice je potrebno kultivirati 2-3 tjedna, no moguće je izravno umnažanje stanica DNA s pomoću lančane reakcije polimeraze (PCR). Postupak amniocenteze nije bolan već ga trudnice opisuju kao nelagodan. S obzirom da je riječ o invazivnoj metodi postupak je praćen s određenim komplikacijama: spontani pobačaj, istjecanje plodove vode, sepsa i smetnje u razvoju fetalnih pluća. Poznata je činjenica da se na 200 amniocenteza izgubi jedna trudnoća i tomu nije poznat točan uzrok. Upravo iz tog razloga amniocentezu je potrebno provoditi samo kada za nju postoji konkretan razlog. Na amniocentezu se šalju trudnice nakon napravljenog triple testa i sumnje na sindroma Down ili mjera nuhalnog nabora koje ukazuju na isti sindrom kao i postojanje drugih rizičnih faktora. No unatoč svim opasnostima amniocenteza omogućuje utvrđivanje genetskih bolesti kao i ispitivanje rezusne aloimunizacije u drugom ili trećem tromjesečju. (3)



Slika 3. Prikaz izvođenja amniocenteze

Preuzeto sa:

<http://www.onaportal.com/porodica/trudnoca-porodjaj/sta-je-amniocenteza>

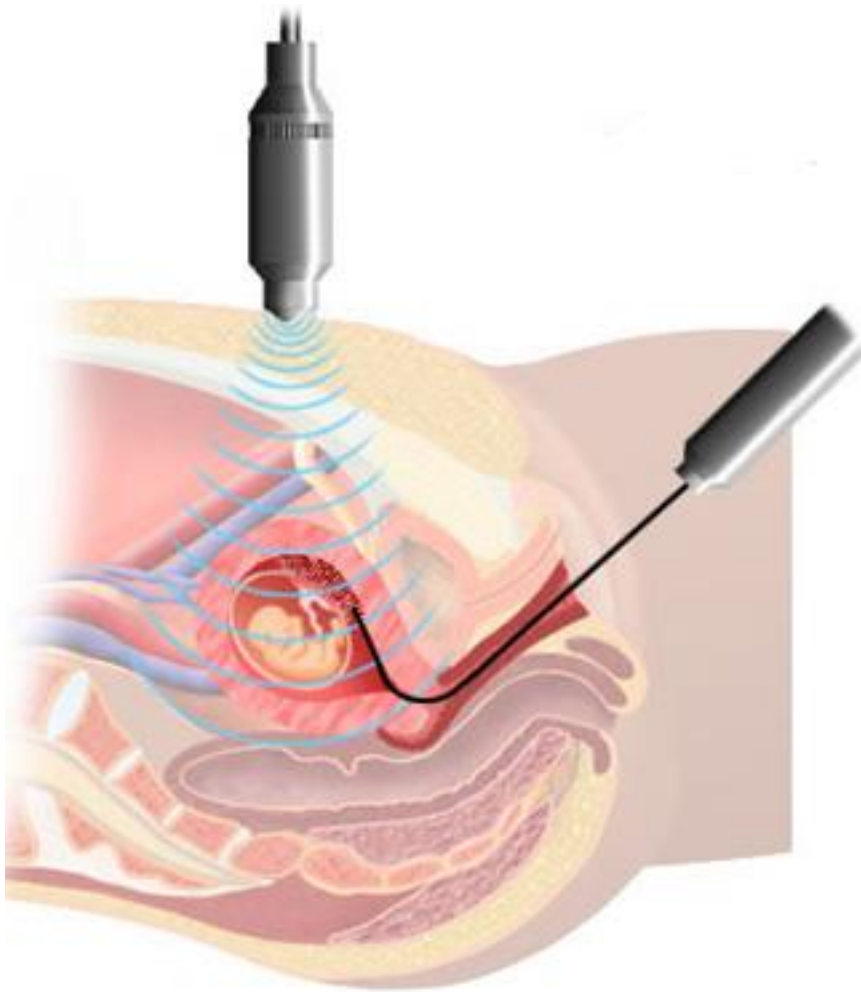
Pristupljeno: 23.06.2014.

3.1.2.2 Biopsija korionskih resica

Postupak je uzimanja korionskog tkiva kojim je posteljica pričvršćena za zid maternice. Korion je bitan jer iz njegovih stanica nastaje posteljica i premda te stanice nisu dio ploda u pravilu su genetički identične s plodom. Na početku trudnoće, kada se korionsko tkivo počne razvijati, ono je ravnomjerno ispunjeno resicama. To su izrasline u obliku prsta na površini korionskog tkiva. One uranjaju u sluznicu uterusa majke i tako tvore dječji dio placente preko kojeg se vrši razmjena tvari s majkom. Iz tih resica liječnik može prilikom biopsije korionskih resica uzeti tkivo i tako u sasvim ranom stadiju trudnoće ispitati genetski strukturu djeteta. Biopsija korionskih resica je prenatalna pretraga pomoću koje se u najranijem stadiju mogu ispitati kromosomi djeteta. U pravilu se preporuča ako je ultrazvučni pregled pokazao neki upadljiv nalaz ili ako postoji sumnja na neku naslijednu bolest. Uzima se iza 11. tjedna gestacije jer u ranijem stadiju može izazvati abnormalnosti fetalnih udova. Liječnik u pravilu u trbušnu stjenku majke uvodi šuplju iglu i njome uzima nekoliko

milimetara korionskog tkiva. Najbolje mjesto za biopsiju prethodno se pronade ultrazvukom, a i zahvat se kontrolira putem ultrazvuka.

Pomoću dobivenih resica u laboratoriju se ispituje kromosomski sastav djeteta. Osim toga pomoću DNA analize može se ciljano tražiti neko nasljedno oboljenje mišića ili metabolizma za koje je u okviru genetskog savjetovanja ustanovljen rizik. Prvi rezultati su dostupni već nakon jednog do osam dana. Iako je glavna prednost dobivanje dijagnoze u prvom tromjesečju ipak postoji rizik za spontani pobačaj od 1do 2%.⁽²⁾ Osim biopsije korionskih resica postoje još neke biopsije kao fetalne jetre, fetalnih mišića, fetalne kože i slično. One se upotrebljavaju rijetko i zato se samo izvode specijaliziranim centrima. ⁽³⁾



Slika 4. Prikaz izvedbe biopsije korionskih resica

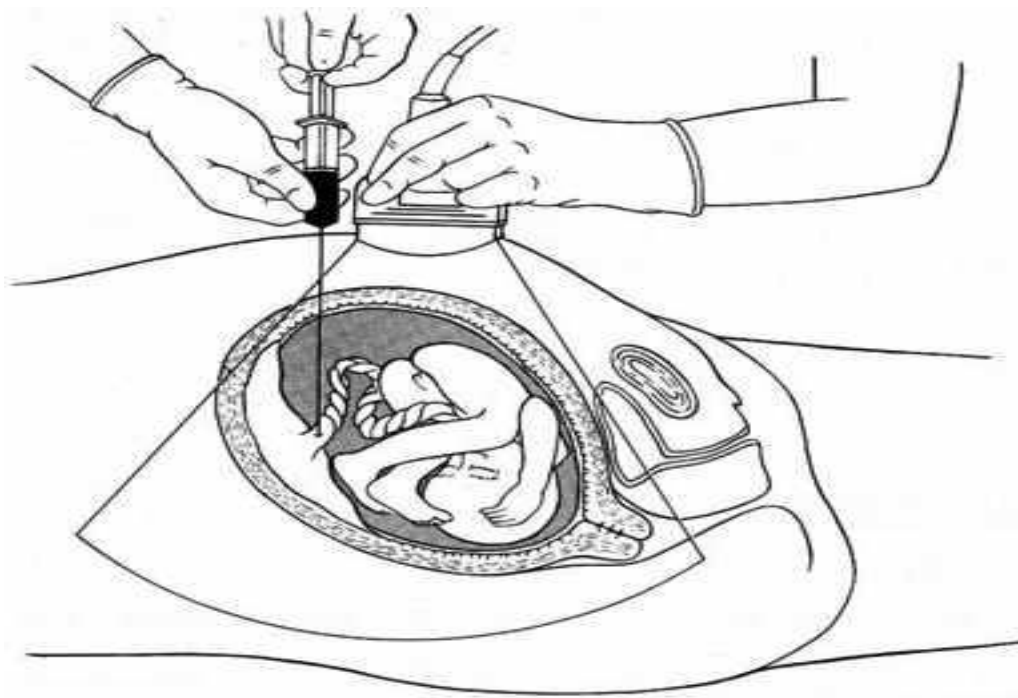
Preuzeto sa:

http://www.daviddarling.info/encyclopedia/C/chorionic_villus_sampling.html

Pristupljeno:23.06.2014.

3.1.2.3 Kordocenteza

Predstavlja intrauterino uzimanje uzorka fetalne krvi perkutanom punkcijom pupčanika. Izvodi se pod kontrolom ultrazvuka nakon 18. tjedna gestacije. Fetalna krv se aspirira u količini od 1-3 ml, zavisno od starosti trudnoće i od analiza koje se planiraju. Kordocenteza se radi u prvoj polovini trudnoće zbog rane dijagnoze nasljednih i intrauterino stečenih poremećaja, a u posljednjem trimestru se krv uzima uglavnom radi procjene fetalnog stanja u određenim patološkim trudnoćama. Najčešće indikacije su određivanje brzog kariotipa, hemoglobinopatije, koagulopatije, metaboličkih poremećaja, imunološkog defekta, virusne infekcije, toksoplazmoza, procjene intrauterine asfiksije kod visokorizičnih trudnoća. Komplikacije kod korodcenteza su izuzetno rjetke najčešće se samo javlja refleksna fetalna bradikardija. (5)



Slika 5. Prikaz izvedbe korodcenteze

Preuzeto sa:

<http://www.zdrowastrona.pl/index.php?mact=Badania,cntnt01,detail,0&cntnt01articleid=172&cntnt01returnid=75>

Pristupljeno: 23.06.2014.

3.2 Analiza prikupljenog materijala

Uzorci dobiveni jednom od invazivnih tehnika dolaze u laboratorij gdje se vrše analize.

3.2.1 Citogenetička analiza

Citogenetička analiza omogućuje određivanje kompletnog kariotipa. Ovom metodom se utvrđuju promjene u broju i strukturi kromosoma (translokacije, delecije, duplikacije i drugo). Kako bi uopće bilo moguće napraviti kromosomsku analizu potrebne su žive stanice koje se spontano dijele ili je njihova dioba potaknuta mitogenima. Najčešći izvor stanica za prenatalnu citogenetsku analizu predstavlja periferna i fetusna krv, plodova voda, korionske resice i tkivo spontanih pobačaja. Najznačajnije tehnike su pruganje i FISH tehnika koja ujedno ima i značajki molekularnih metoda. (6)

3.2.1.1 Tehnike pruganja

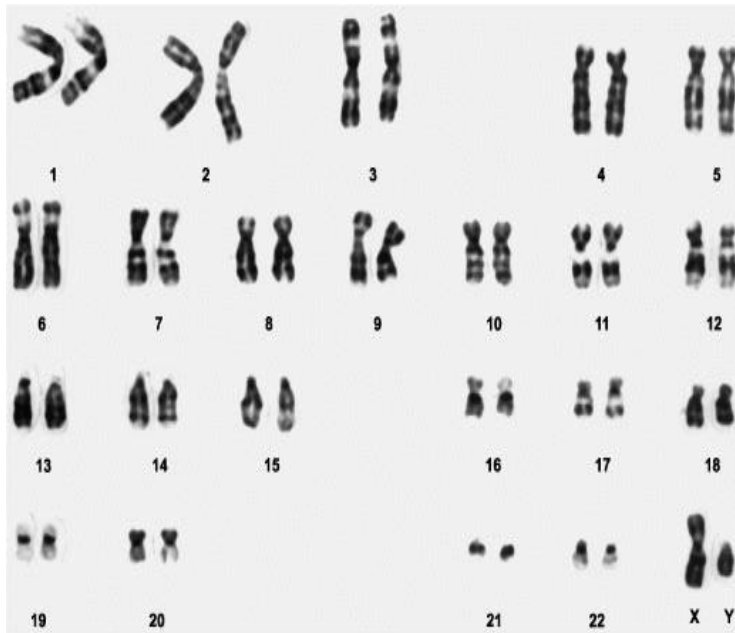
Tehnika pruganja je najpoznatija citogenetička tehnika. Postoji nekoliko vrsta bojanja koja se primjenjuju ovisno o indikaciji. U tablici 1. prikazana su najčešća pruganja kromosoma.

Tablica 1. Tehnike pruganja

Preuzeto sa: <http://www.genetika.biol.pmf.unizg.hr/pogl15.html>

Pristupljeno: 01.07.2014

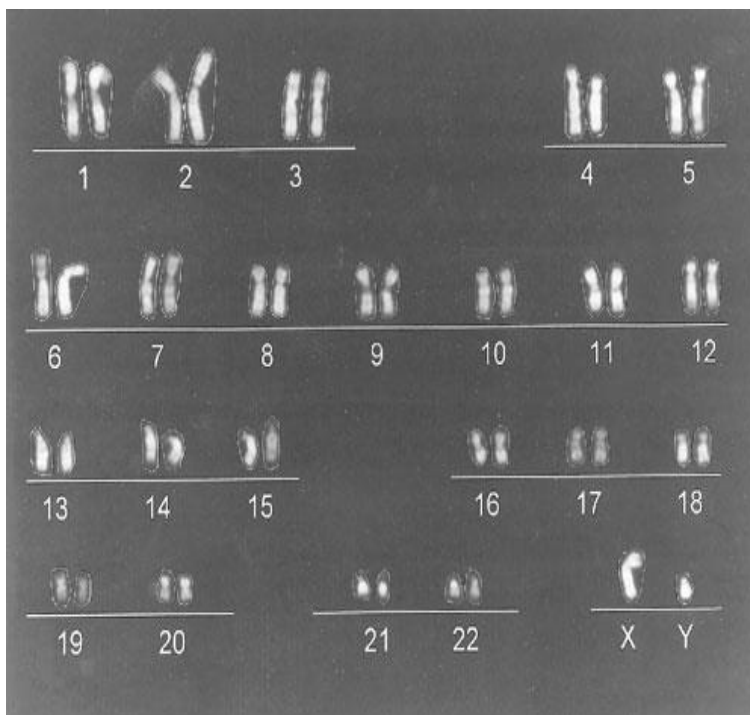
Tehnika pruganja	Opis
G- pruganje	Najčešća i veoma jednostavna tehnika koja daje seriju svijetlo i tamno obojene pruge uzduž kromosoma. Prednost je lako određivanje pojedinog kromosoma i strukturalnog razmještaja.
Q- pruganje	Primjenjuje za analizu područija oko centromere 1.,9. i 16. kromosoma te Y kromosoma. Pregledava se s fluorescentnim mikroskopom. S obzirom da fluorescentne pruge vremenom blijede, ova tehnika biti će korisna kromosomskoj analizi ukoliko nije dostupno G-pruganje.
R-pruganje	Obrnuti uzorak pruga u odnosu na G-pruganje. Koristan je kod analize strukturalnih aberacija uključujući svijetlo bojene regije i telomere (kratki ponavljajući niz nukleotida na krajevima kromosoma) G- opruganih kromosoma koji se boje tamno kod ove tehnike.
C-pruganje	Slično Q-pruganju samo što oprugani dijelovi kromosoma nisu svijetli nego tamniji. Korisna u analizi strukturalnih aberacija koje uključuju centromere i analiza heteromorfizma za određivanje paternalnog podrijetla kromosoma.
T-pruganje	Selektivno boja telomerne vrhove kromosoma. Korisna je u analizi strukturalnih aberacija na distalnom kraju kromatide.
G _H - pruganje	Denaturacijska tehnika koja selektivno boji polimorfne regije na kromosomima 1,3,5,7,9,10,19 i Y. Korisna je u procjeni aberacija koja uključuje ove regije.



Slika 6. Kariotip nakon G-pruganja

Preuzeto sa: <https://www.google.com/webhp?rct=j#q=metode+u+citogenetici>

Pristupljeno: 22.06.2014



Slika 7. Kariotip nakon Q pruganja

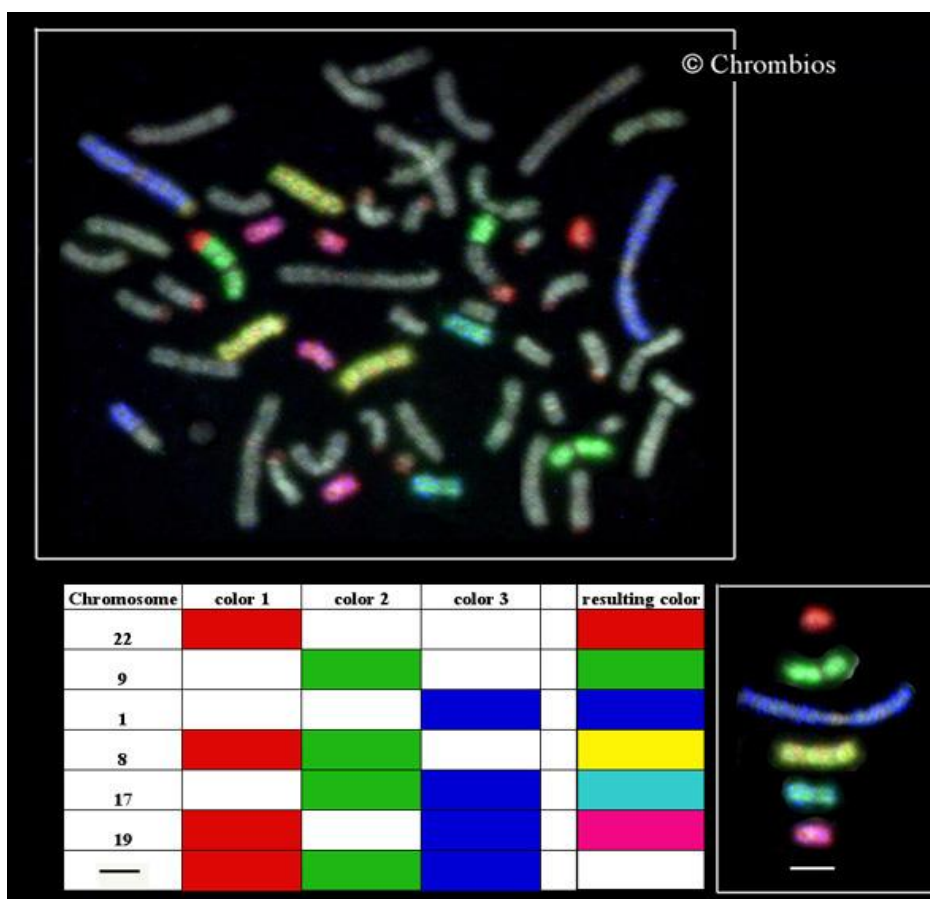
Preuzeto sa: <https://www.google.com/webhp?rct=j#q=metode+u+citogenetici>

Pristupljeno: 22.06.2014.

3.2.1.2 Fluorescentna in situ hibridizacija (FISH)

Metoda koja ujedinjuje citogenetičke i molekularne metode. Zasniva na primjeni fluorescentno obilježenih DNA proba u cilju detekcije specifične sekvence DNA na metafaznim kromosomima. Koristi se za određivanje spola kod oboljenja vezanih za kromosom X te kod određivanja aneuploidija. Ograničenje metode je da se ne može koristiti za određivanje malih promjena unutar gena (npr. točkastih mutacija, delecija i slično). Značajnu ulogu ima u preimplantacijskoj dijagnostici. (7)

U upotrebi je i raznobojni FISH tzv. M-FISH koji omogućuje detekciju svakog kromosoma u metafaznoj ploči. Premda ne može detektirati intrakromosomske promjene poput delecije, duplikacije, inverzije odličan je za detekciju translokacija.



Slika 8. M- FISH

Preuzeto sa: <http://www.pnas.org/content/99/19/12167.figures-only>

Pristupljeno: 23.06.2014.

3.2.2 Molekularna analiza

U molekularne metode ubrajamo: izolacija i elektroforeza nukleinskih kiselina, enzimaska manipulacija, hibridizacijske tehnike i metoda lančane reakcije polimeraze.

3.2.2.1 Izolacija i elektroforeza nukleinskih kiselina

DNA, kao analit u molekularnoj dijagnostici se može izdvojiti iz bioloških materijala kao što su periferna krv, serum, stanice amnijske tekućine, tkivo i sekreti. Jedna od metoda izolacije je fenol/kloroformna ekstrakcija (odvajanje) kojom se liziraju stanice s jezgrom, ekstrahiraju stanični elementi, a DNA precipitira alkoholom. RNA se izolira na sličan način kao i DNA, no veliku poteškoću stvara kontaminacija s ribonukleazom (RNAze), enzimom koji razgrađuje RNA molekulu. Nakon što se izdvoje nukleinske kiseline, moguće ih je vizualizirati elektroforezom. Elektroforeza radi na principu električnog polja u kojem se DNA ili RNA molekula kreće kroz gel od katode do anode jer su bogate fosfatnim skupinama koje nose negativan naboj. Kraći fragmenti se kreću mnogo brže od dužih fragmenata, jer lakše prolaze kroz gel. Nakon putovanja kroz električno polje gel-pločica se vizualizira pod UV-svjetlom.

3.2.2.2. Enzimatska manipulacija

U molekularnoj dijagnostici se koriste restrikcijski enzimi, koji cijepaju molekulu DNA na točno određenom mjestu, i drugi modificirani enzimi kao što su polimeraze za amplificiranje i sekvencioniranje, ligaze za kloniranje, kinaze za radioaktivno obilježavanje nukleinskih kiselina i mnogi drugi. Kao primjer enzimatske manipulacije je metoda polimorfizam dužine restrikcijskih ulomaka (RFLP).

Polimorfizam dužine restrikcijskih ulomaka (RFLP) je metoda koja se koristi za identifikaciju promjena u genskoj sekvenci koje se pojavljuju na mjestu gdje djeluju restrikcijski enzimi. Polimorfni restrikcijski ulomci su molekularni biljezi u otkrivanju mutacija. Princip djelovanja je jednostavan: restrikcijski enzimi se dodaju DNA i stave na inkubaciju kako bi prepoznali i djelovali na odgovarajuće regije. DNA se potom propusti kroz gel gdje se razdvoji na segmente različitih veličina te nakon toga slijedi vizualizacija i procjena. Ova tehnika se često koristi u prenatalnoj analizi kod testa međusobne povezanosti („linkage“) analiza. Tip analize gdje se dobije rezultat koji sa velikom vjerojatnošću može ustvrditi status prenositelja bolesti i oboljele osobe. (8)

3.2.2.3 Tehnike hibridizacije

Kada se molekula DNA izloži visokoj temperaturi dolazi do denaturacije tj. pucanja vodikovih veza i disociranja komplementarnih niti. Temperatura na kojoj se 50% tih duplekta disocira naziva se T_m tzv. „melting temperature“. Ukoliko se temperatura spusti niže od T_m počinje ponovno formiranje veza. Ako se sparivanje izvodi s nukleinskim kiselinama različitih izvora naziva se hibridizacija. Ovo je jedno od najvažnijih načela na kojoj je utemeljena većina metoda u analizi DNA.

3.2.2.3. Metoda lančane reakcije polimeraze (PCR)

PCR je metoda umnažanja određenog odsječka DNA u uvjetima in vitro. Metoda je brza, osjetljiva i specifična. Od jedne kopije DNA moguće je dobiti milijun kopija koje se koriste za analizu. Sastoji se od nekoliko koraka denaturacije (pucanje veza), vezanje početnica, sparivanje i sinteze novog lanca. Nakon umnažanja slijedi analiza produkta i utvrđivanje mutacija jednom od metoda među kojima je najpoznatija već spomenuta elektroforeza. Osim običnog PCR u upotrebi su multiplex PCR, nested PCR i QF PCR.

Multiplex PCR ima mogućnost istovremenog umnažanja više odsječaka DNA korištenjem većeg broja parova početnica po jednog za svaki odsječak DNA koji se želi umnožiti.

Nested PCR je metoda koja se sastoji se od dvije uzastopne reakcije PCR. Produkti prve postaju kalup u drugoj reakciji, u kojoj se kao početnice koriste sljedovi nukleotida koji se nalaze unutar produkta prve reakcije PCR. Na ovaj način je povećana osjetljivost prvotnog PCR.

QF PCR metoda zasniva se na principu običnog PCR, no koristi fluorescentni marker. Metodom je povećana točnost i osjetljivost. Utvrđuje postojanje trisomija kromosoma 13,18,21, promjena u broju spolnih kromosoma (Klinefertov i Turnerov sindrom) kao i promjene tipa XXX ili XYY. Prednosti metode su brzina (rezultati su već dostupni istog dana), na nju ne utječe kontaminacija (pouzdan rezultat se dobije ukoliko dođe do mješanja krvi majke i fetusa) i neosjetljiva je na starost uzorka i način transporta. (9)

3.2.3 Biokemijska analiza

Biokemijski parametri mjereni iz fetusne krvi također mogu biti od velike koristi u prenatalnoj dijagnostici. U usporedbi sa odraslim osobama neke biokemijske vrijednosti kod fetusa budu znatno niže kao npr. ukupni proteini i albumin, alkalna fosfataza, kolesterol trigliceridi. Neke vrijednosti budu značajno više nego u odraslih poput fosfor, γ glutamiltransferaza dok neke vrijednosti budu jednake kao u odraslih npr. natrij, kalij kreatinin, laktat dehidrogenaza. (10)

Vrijednosti pH zdravog fetusa budu 7.4 i pCO₂ koji se kreću između 60 s i 70 s. Uočeno je da fetusi koji imaju povećanu šansu za retardaciju imaju puno niži pH i puno veći pCO₂. Informacije o postnatalnoj organskoj funkciji moguće je dobiti mjerenjem cistatina C i β_2 mikroglobulina koji su markeri bubrežne funkcije.

Analiza enzima u amnijskoj tekućini omogućuje detekciju određenih oštećenja. Najčešće se se određuju enzimi amilaza, γ glutamil transferaza, 5' nukleotidaza, alkalna fosfataza. Povećanje navedenih enzima povezuje se s gastroshizom, kongenitalnom malformacijom prednjeg trbušnog zida.

Analizom hormona endokrinih žlijezda također se mogu predvidjeti određene malformacije. Kao najčešći primjer se spominje deficit 21-hidroksilaze (21-OH). Cilj prenatalne dijagnostike je prevencija prenatalne virilizacije u ženskih fetusa i izbjegavanje posljedica krive dodjele spola. Zato je poželjna što ranija dijagnoza već prije 15. tjedna trudnoće. (10)

3.2.4. Hematološka analiza

Fetalna hematološka analiza informira o razvoju hematopoeze i pomaže u praćenju transfuzijske terapije. U tablici 2. nalaze se hematološki parametri koji su mjereni na Coulteru S-plus na 2860 uzoraka uzetih od zdravih fetusa u različitoj gestacijskoj dobi. Svi od sedam parametara koji su mjereni rastu s gestacijskom dobi osim MCV (eng. Mean Cell Volume; prosječni volumen eritocita) koji bilježi pad sa visokih 143 fL u 15. tjednu trudnoće do 114.4 fL u 30. tjednu trudnoće. (10)

Tablica 2. Hematološki parametri zdravog fetusa s porastom gestacijske dobi

Preuzeto sa: <http://www.clinchem.org/content/58/2/337.long>

Pristupljeno: 22.06.2014.

Table 4. Hematologic parameters in healthy fetuses by gestational age.^{a,b}

Gestational age	Sample no.	Hemoglobin, g/dL	Red blood cells, $\times 10^6/\mu\text{L}$	Hematocrit, %	MCV, fL	Total WBC count, $\times 10^3/\mu\text{L}$	Corrected WBC count, $\times 10^3/\mu\text{L}$	Platelets, $\times 10^3/\mu\text{L}$
15 ^c	6	10.9 (0.7)	2.43 (0.26)	34.6 (3.6)	143 (8)	1.6 (0.7)	—	190 (31)
16 ^c	5	12.5 (0.8)	2.68 (0.21)	38.1 (0.21)	143 (12)	2.4 (1.7)	—	208 (57)
17 ^c	16	12.4 (0.9)	2.74 (0.23)	37.4 (0.28)	137 (8)	2.0 (0.8)	—	202 (25)
18–21 ^d	760	11.69 (1.27)	2.85 (0.36)	37.3 (4.32)	131.1 (11.0)	4.68 (2.96)	2.57 (0.42)	234 (57)
22–25 ^d	1200	12.20 (1.6)	3.09 (0.34)	38.59 (3.94)	125.1 (7.8)	4.72 (2.82)	3.73 (2.17)	247 (59)
26–29 ^d	460	12.91 (1.38)	3.46 (0.41)	40.88 (4.4)	118.5 (8.0)	5.16 (2.53)	4.08 (0.84)	242 (69)
>30 ^d	440	13.64 (2.21)	3.82 (0.64)	43.55 (7.2)	114.4 (9.3)	7.71 (4.99)	6.4 (2.99)	232 (87)

^a Hematologic measurements by a Coulter S-plus II instrument on 2860 fetal blood samplings for prenatal diagnostic purposes. Data expressed as mean (SD). Total WBC count includes NRBCs. Corrected WBC count includes WBCs only, after subtracting NRBCs, based on a 100-cell count manual differential.

^b Adapted with permission from Geaghan (95).

^c Data from Millar et al. (41).

^d Data from Forestier et al. (42).

3.3 Posljedice prenatalne dijagnostike

Postavljena prenatalna dijagnoza može imati tri ishoda: nastavak trudnoće, prekid trudnoće ili spontani pobačaj koji može biti uzrokovan samom procedurom ili izravna posljedica stanja fetusa.

3.4 Prenatalna terapija

Prenatalna terapija je novi entitet u porodništvu. Predstavlja kumulaciju napretka svih grana moderne medicine uključujući kombinaciju konzervativnih i kirurških metoda. Vrlo je važno napomenuti da bi prenatalna terapija bila u gotovo svim svojim segmentima nemoguća da nema ultrazvuka jer se većina terapijskih zahvata fetalne medicine zasniva na ultrazvučnoj dijagnostici, nadzoru stanja ploda, te praćenju metoda i tehnika kojom se fetalna terapija primjenjuje.

Prenatalna terapija se dijeli u dvije temeljne skupine:

a.) Medikametozna terapija

- Intrauterine transfuzije
- Liječenje lijekovima

b.) Kirurška terapija

3.4.1 Intrauterine transfuzije

Primjer je metode direktnog liječenja ploda. Postoje dva načina intraperitonealna i intravaskularna intrauterina transfuzija.

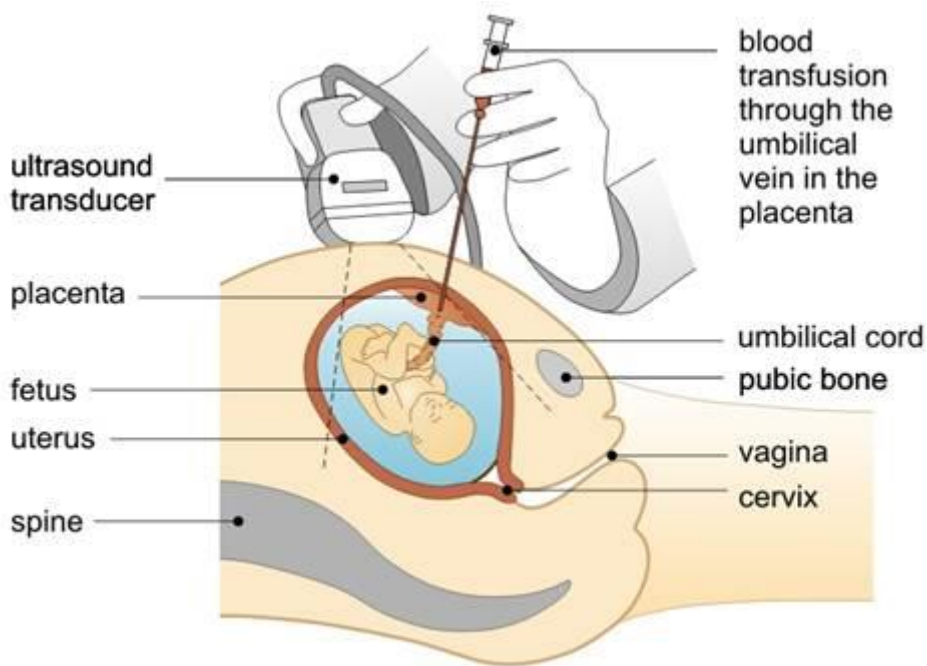
3.4.1.1 Intraperitonealna intrauterina transfuzija (IPT)

Eritrociti se injiciraju u peritonealnu šupljinu. Tu se apsorbiraju subdijafragmalnim limfnim putovima i desnim limfatičnim vodom u cirkulaciju te su jednako vrijedni kao i eritrociti dati direktno u venu. S obzirom da se eritrociti apsorbiraju sporije od plazme izbjegava se davanje pune krvi jer brže apsorbirana plazma može u prvih 48h znatno sniziti razinu hemoglobina u fetalnoj cirkulaciji. To može biti fatalno pogotovo ako je fetus i ranije bio teško anemičan. Kako će se eritrociti apsorbirati ovisi o prisutnosti odnosno odsutnosti hidropsa i ascitesa te o fetalnoj aktivnosti, posebno disanju. Transfuzije se ponavljaju u određenim razmacima ovisno o izračunatom hemoglobinu. Fetalni hemoglobin bi se trebao održavati na vrijednostima od 10-11 g/ml. Komplikacije koje se mogu dogoditi su: kontrakcija maternice i prijevremeni

porođaj, ozljede fetusa, intrauterina infekcija. Kriteriji za indikaciju IPT su: teški slučajevi hemolitičke anemije ili naglog pogoršanja gdje se prvo pokuša sa imunosupresivnom terapijom i tek u slučaju neuspjeha se provodi IPT. (11)

3.4.1.2 Intravaskularna intrauterina transfuzija (IVT)

Najvažnije je izabrati najpovoljnije mjesto za punkciju. Najčešće se radi o veni umbilikalis na izlazu iz posteljice. Ukoliko se sijelo posteljice nalazi sprijeda ne postoji način da se ona zaobiđe i zato se ide iglom direktno kroz posteljicu. Ovo omogućuje direktan prijelaz fetalnih eritrocita u majčinu cirkulaciju što omogućuje pogoršavanje senzibilizacije. No ukoliko se sijelo posteljice nađe straga izbjegava se komplikacija senzibilizacije, međutim teže je doći do ishodišta posteljice. Sljedeća bitna stavka je debljina igle. Preporuka je koristiti iglu od 22 ili 20 G (0.8 ili 0.9 mm). Tanke igle se lošije vide na ultrazvuku, savitljive su, a jako uzak lumen može oštetiti eritrocite i izazvati hemolizu. Treba obratiti pozornost i na premedikaciju, iako su protokoli različiti najčešće se primjenjuje diazepam koji smiruje majku i smanjuje fetalnu aktivnost. Za transfuziju se koriste 0 negativni isprani eritrociti često i ozračeni. Hematokrit treba biti iznad 80 % jer se na taj način smanjuje volumen koji se treba dati. Volumen ovisi o stanju i gestacijakoj dobi. Cilj je transfuzijom povisiti fetalni hemoglobin na 35% do 45%, kako bi se postigla željena vrijednost koristi se formula individualno izračunavanje volumena. Komplikacije koje se mogu dogoditi su: ozljeda pupkovine fetusa iz koje može nastupiti fatalno krvarenje, neodgovarajuća insercija igle može dovesti do hematoma pupkovine i kompresije te kompromitirati fetalnu cirkulaciju. Zatim ukoliko se daju prevelike količine krvi dolazi do preopterećenja fetalnog krvotoka i srčane insuficijencije. Indikacije za IVT je vrijednost fetalnog hematokrita ispod 25%. (11)



Slika 9. Proces davanja transfuzije

Preuzeto: <http://www.glowm.com/resources/glowm/cd/pages/v3/ch066/framesets/013f.html>

Pristupljeno: 19.06.2014.

3.4.2 Liječenje fetusa lijekovima

Za liječenje ploda danas je u upotrebi široki spektar lijekova. Teško je razgraničiti liječenje ploda od liječenja majke bez obzira kome je namjenjen, treba uzeti u obzir da je riječ o dva organizma. Kako će lijek utjecati ovisi o fiziološkim i metaboličkim osobitostima majke i djeteta. Prvo se liječenje fetusa započelo indirektnim putem tako da se lijek davao majci kako bi poboljšao stanje ploda, no sa novim spoznajama lijek se započeo davati u plodovu vodu te naposljetku i direktno u plod. Najčešća upotreba lijekova je u prevenciji respiratornog distresnog sindroma. Koriste se kortikosteroidi koji induciraju završni korak u biosintezi lecitina, te je tu svoju upotrebu našao i tiroksin koji ubrzava sazrijevanje fetalnih pluća. Čest problem koji se pojavljuje je i fetalna tahikardija koja se s velikim uspjehom liječi digoksinom. Liječenje Rh imunizacija je postao rutinski postupak, a provodi se imunosupresijom prometazina hidrokloridom (Phenergan). Lijek djeluje na makrofage ploda odgovorne za lizu eritrocita. Zastoj rasta ploda je glavni rizični čimbenik prenatalnog mortaliteta zato ga je nužno pravilno liječiti. U upotrebi su heparin i alilestrenol s kojim se nastoji zaliječiti patološka stanja uteroplacentalne cirkulacijske insuficijencije koja je uzrok

usporenog rasta kod čak trećine nedonoščadi. Poznato je i davanje folne kiseline za koju je dokazano da ima vrijednost u prevenciji defekta neuralne cijevi fetusa.

To su bili neki najznačajniji primjeri prednosti lijekova no postoje i slučajevi gdje lijekovi nisu izravno namijenjeni dobrobiti fetusa. To uključuje neželjeno liječenje gdje fetus postaje neželjeni primalac lijeka. Zato je bitno izbalansirati odnos opasnosti i korisnosti lijekova koje se daju trudnicama između znanih i nezvanih mogućnosti opasnosti lijekova koji direktno koriste majci a djetetu samo indirektno. Također u obzir treba uzeti teratogene koji prijete iz okoliša, posebno je značajna izloženost različitim herbicidima i defolijantima kao i izloženost olovu. Važno je spomenuti pušenje i povezanost s niskom porođajnom težinom kao i alkohol koji se smatra razornim za majčino zdravlje za vrijeme trudnoće a uzrokuje fetalni alkoholni sindrom.

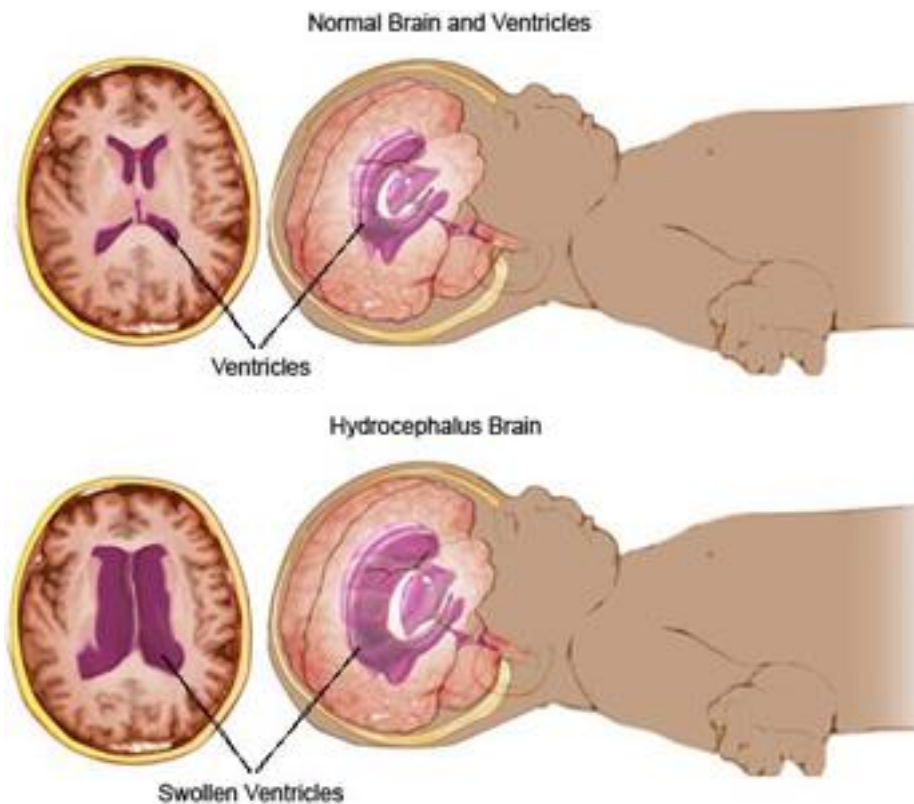
3.4.3 Kirurški zahvati na fetusu

Zahvati na još nerođenom djetetu su jedan od najfascinatnijih dijelova prenatalne terapije. Za ove zahvate bitno je odabrati fetuse koji će od tog imati koristi. Opći kriteriji za odabir fetusa za intrauterine zahvate su trudnoća sa jednim fetusom, fetus koji osim poremećaja koji se liječi nema drugih pridruženih anomalija a amniocentezom je dobiven normalni kariotip, normalna razina α fetoproteina i isključena virusna infekcija. Važno je napomenuti kako prenatalni zahvat nije opravdan ukoliko postoji mogućnost efikasnijeg načina postnatalnog liječenja te jaka oštećenja fetusa kojima ni zahvat u ranoj trudnoći neće pomoći. Odluku o zahvatu prije svega donose roditelji koji moraju biti upoznati sa svim mogućim posljedicama. Terapiju provodi iskusni liječnički tim koji uključuje opstetičara, dječjeg kirurga i neonatologa. Zahvat mora biti odobren od strane Etičkog povjerenstva ili nekog sličnog tijela. Mala skupina malformacija se smatra prikladna za kirurški zahvat in utero. Uključuje opstruktivni hidrocefalus, kongenitalnu dijafragmalnu herniju i opstruktivna uropatiju.

3.4.3.1 Hidrocefalus

Stanje koje je obilježeno prekomjernim nakupljanjem cerebrospinalnog likvora u moždanim komorama što za posljedicu ima povećanje intrakranijalnog tlaka. Rani kirurški zahvat na fetusu sprječava napredovanje oštećenja i omogućava fetalnom mozgu normalan razvoj. Ključ uspjeha u liječenju hidrocefalusa in utero je ventrikuloamnijski šant čije postavljanje sprečava daljni porast tlaka i napredovanje ventrikulomegalije. Ovom zahvatu se mogu podvrgnuti samo fetusi kod kojeg je napravljeno detaljno ultrazvučno ispitivanje na osnovi

kojeg su isključeni drugi anatomske efekti, fetus s normalnim kariotipom s isključenom infekcijom, fetus kod kojeg postoji progresivno širenje moždanih komora i stanjivanje korteksa te fetus odviše nezreo za porođaj. (11)



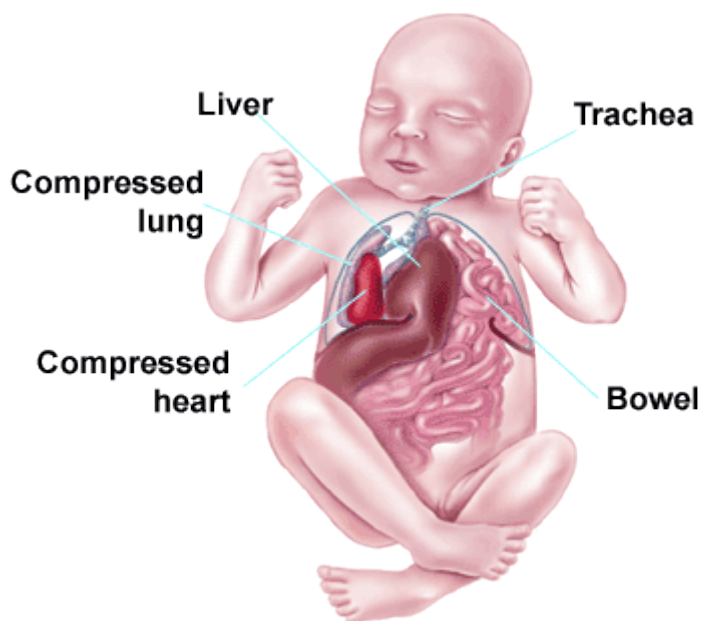
Slika 10. Hidrocefalus

Preuzeto sa : <http://indobeta.com/hidrocefalus/6727/>

Pristupljeno: 22.06.2014

3.4.3.2 Kongenitalna dijafragmalna hernija

Defekt je dijafragme koji uzrokuje prijelaz dijela trbušnih organa u prsni koš. Nastaje zbog nemogućnosti zatvaranja pleuroperitonealnog kanala u 10. tjednu trudnoće te zbog tog abdominalni organi ostaju u prsnoj koši, pritišću pluća i ometaju razvoj. Korigira se otklanjanjem herniranih organa iz prsnog koša i zatvaranjem dijafragme. Zahvatom se omogućuje normalan rast i razvoj fetalnih pluća. Izbor fetusa za ovaj tip kirurškog zahvata je ograničen na one kod kojih jetra nije hernirana u prsni koš. (11)



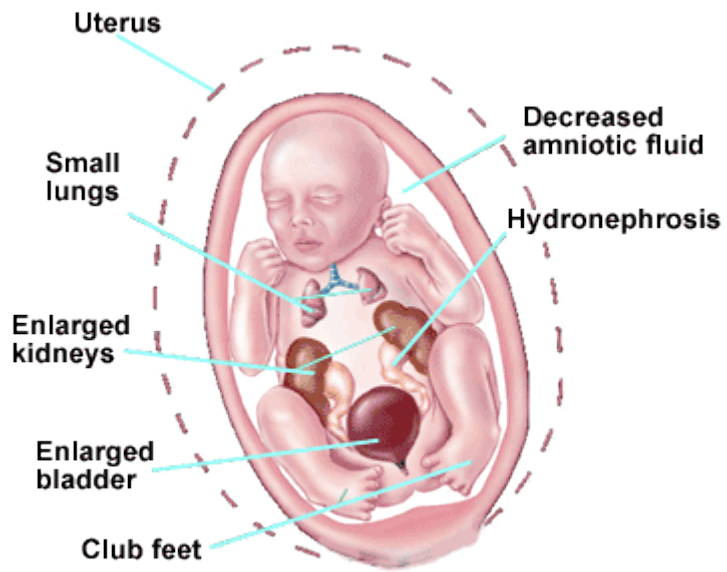
Slika 11. Kongenitalna dijafragmalna hernija

Preuzeto sa: <http://nayelifaithfoundation.com/WhatisCDH.html>

Pristupljeno: 22.06.2014.

3.4.3.3 Opstruktivna uropatija

Stanje je u kojem je protok urina blokiran. Kada se opstrukcija mokraćnog toka javi rano u fetalnom životu može dovesti do brojnih sekundarnih poremećaja. To su hipoplazija i displazija bubrega hidronefroza i slično. Prenatalna dijagnostika opstrukcije urinarnog trakta postavlja se ultrazvučnim pregledom i to prikazom posljedica ovog poremećaja: oligohidramniosa, jako proširenog mjehura i hidronefrotičnih bubrega. (11)



Slika 12. Opstruktivna uropatija

Preuzeto: <http://www.chop.edu/img/fetal-diagnosis-and-treatment/luto>

Pristupljeno: 22.06.2012

3.5 Etičko-moralni-pravni aspekt prenatalne dijagnostike

Medicinska znanost treba uvijek biti u službi čovjekova zdravlja i života. To znači da i za liječenje nerođenih vrijede opća načela liječničke etike. Najosnovnije i najprepoznatljivije načelo ove etike je Hipokratovo "Nil nocere" što u prijevodu znači ne škoditi. To uključuje poštovanje, čuvanje, liječenje i unapređenje ljudskog život. Etički kodeks Hrvatske liječničke komore navodi da će liječnik „poštovati ljudski život od njegova početka do smrti, promicati zdravlje, sprečavati i liječiti bolest te poštovati ljudsko tijelo i osobnost i nakon smrti.“ (12) Osim navedenog kodeksa važno je spomenuti i onaj Hrvatske komore zdravstvenih radnika koji je donesen 2012. godine u obliku „Pročišćeni tekst kodeksa etike i deontologije djelatnosti sanitarnog inženjerstva, zdravstvene radiološko-tehnološke djelatnosti, djelatnosti radne terapije i medicinsko-laboratorijske djelatnosti“ gdje se navodi „Zdravstvenom radniku iz članka 1. ovog Kodeksa časna je dužnost svoju djelatnost posvetiti zdravlju i dobrobiti čovjeka.“ (13)

Jak etički poticaj razvoju prenatalne dijagnostike i fetalne terapije proizlazi iz želje za ispunjenjem obećanja da će napori za otkrivanjem fetalnih bolesti biti praćeni pokušajima liječenja tih stanja. Nikad pobačaj oštećenog ploda nije predlagan kao pozitivna dužnost nego kao tužna negativna alternativa nastanku života s teškom nakaznosti.

Brojne nove mogućnosti liječenja nerođenog ploda nametnule su u nas i u svijetu mnoštvo medicinskopravnih dilema. Opće prihvaćeno mišljenje je da nerođeni plod ima slabu pravnu zaštitu bilo gdje u svijetu i da treba ojačati njegov pravni i društveni položaj. Ustav Republike Hrvatske usvojen 1991. godine u članku 21. navodi: "Svako ljudsko biće ima pravo na život. (14)

Prenatalni medicinski zahvati su poželjni kada služe liječenju i poboljšanju življenja još nerođenog djeteta. Podvrgavanje tim zahvatima je dobrovoljno. Roditelji nakon detaljnog informiranja pristaju na terapiju fetusa. Mnogi roditelji unatoč spoznaji o malformacijama neće htjeti pobačaj. Kad jednom žena odluči da ne abortira dužna je poduzeti razumne korake kojima će osigurati rođenje zdravog djeteta.

U današnjem društvu ne postoji jedinstvena vizija "moralnog življenja" koja bi bila u stanju ujediniti različite poglede na ovu problematiku.

4.) ZAKLJUČAK

Današnje znanstvene spoznaje o razvoju čovjeka neupitno kazuju da je najkritičnije razdoblje u životu čovjeka za njegovo zdravlje i sklonost bolestima upravo razdoblje prenatalnog života. Događaji u tom razdoblju mogu značajno nepovoljno utjecati na kasniji razvoj. To je jedan od bitnih razloga zbog kojeg prenatalna dijagnostika postaje sve važnija. Danas je u ponudi cijela paleta mogućnosti kako bi se ustvrdile abnormalnosti na još nerođenom djetetu. Iako postoji cijeli niz metoda prenatalne dijagnostike, ipak ne postoji 100% sigurna prenatalna dijagnostička metoda.

Testovi probira koji su dostupni u ranijim stadijima trudnoće neće dati konačan odgovor ali će pomoći otkriti koliki je rizik od nastanka malformacija. Nakon testova probira koji su pokazali visoki rizik rade se dijagnostički testovi koji mogu identificirati stanje i puno su točniji od testova probira. To su invazivni testovi. Prenatalni invazivni dijagnostički postupci su vrlo sigurni, ali nikad nisu potpuno sigurni. Komplikacije u vidu oskudnog krvarenja poslije intervencije su rijetke, kratkotrajne i srećom najčešće banalne. Infekcije i ruptura fetalne membrane su vrlo rjetke ali moguće. Mogućnost nastanka pobačaja je između 0.5 ili 2% ovisno o vrsti metode i iskustvu liječnika. Dijagnostika sigurnosti invazivnih postupaka je viša od 95%. Rezultati prenatalne dijagnostike omogućuju da se u dogovoru s roditeljima provede adekvatna fetalna terapija. Napretkom znanosti i novih tehnika moguće je sve više abnormalnosti liječiti intrauterino. Najuspješnija i najviše primjenjivana intrauterina intervencija je intravaskularna transfuzija postignuta u liječenju hemolitičke bolesti fetusa zbog Rh- imunizacije. Niz prednosti koje donosi prenatalna dijagnostika za sobom stavlja u drugi plan njene eventualne negativne strane. O podvrgavanju bilo kojem postupku treba precizno informirati roditelje, odluku isključivo donose oni.

Prenatalna dijagnostika ima mjesta za daljnje napredovanje. U prilog tome govori činjenica da je u pripremi nova generacija prenatalnih testova NIPT (neinvazivni testovi probira) koji se baziraju na činjenici da se u majčinoj krvi nalazi slobodna DNA koja pripada plodu. Upravo količina ove DNA određuje hoće li će dijete imati jednu od trisomija.

Budućnost prenatalne dijagnostike uključuje transplantaciju stanične loze i gensku manipulaciju. Ono što je sigurno da će pokušati, kao i do sada ostvarivati svoj jedini cilj, a to je poboljšanje kvalitete ljudskog života.

5.) SAŽETAK

Prenatalna dijagnostika je utvrđivanje zdravstvenog stanja nerođenog djeteta. Za cilj ima utvrditi abnormalnosti u trudnoći, planirati liječenje u slučaju abnormalnosti, razriješiti genetičke sumnje kod trudnoća u obitelji gdje postoji anamneza određene genetičke bolesti i potvrditi da je riječ o zdravom fetusu.

Postoje brojne indikacije za prenatalnu dijagnostiku.

To su: starost majke > 35 , odnosno 37 godina, kromosomopatije u obitelji, abnormalnosti kromosoma kod prethodno rođenog djeteta ili kod roditelja, prethodno rođena djeca s višestrukim malformacijama, abnormalnosti otkrivene ultrazvukom, pozitivan rezultat kombiniranog probira i druge indikacije.

Prenatalna dijagnostika nudi metode probira i dijagnostičke metode. Metode probira uključuju ultrazvuk, triple test, quadruple test i slično. Dijagnostičke invazivne metode uključuju amniocentezu, biopsija korionskih resica i kordocenteza. Ukoliko se na probiru dokaže veliki rizik za određenu abnormalnost u dogovoru sa liječnikom vrši se daljna testiranja u pomoć dijagnostičkih invazivnih metoda.

Uzorci koji se dobiju uz pomoć navedenih metoda idu dalje u analizu bilo citogeničku, molekularnu, biokemijsku, hematološku i slično.

Rezultati dobiveni prenatalnom dijagnostikom omogućuju da se postavi daljna fetalna terapija s obzirom da je tehnologija otišla naprijed sve je više bolesti koje se mogu liječiti in utero.

SUMMARY

Prenatal diagnosis is concerned with determining the health condition of the unborn child. Main objectives of the prenatal diagnosis are: to establish whether there are abnormalities during pregnancy; plan the treatment in case of abnormalities; resolve any doubts in cases of families where there is a history of certain genetic diseases and confirm that the fetus in question is a healthy one.

There are numerous indications for prenatal diagnosis. Major indications are: age of mother > 35 or 37 years, chromosomal abnormalities in family, chromosomal abnormalities in previously born child or the parents, multiple malformations in the previously born children; abnormalities detected by ultrasound, a positive result of combined screening etc.

Prenatal diagnosis provides methods of screening as well as diagnostic methods. Methods of screening include ultrasound screening, triple screen, quadruple test etc. Invasive diagnostic methods include amniocentesis, chorionic villus biopsy and cordocentesis. If the screening indicates a huge risk of a specific abnormality, further testing should be done with the help of invasive diagnostic methods (in consultation with a doctor).

Samples obtained by means of these methods undergo further analysis: cytogenetic, molecular, biochemical, hematological etc.

Results obtained by prenatal diagnosis allow us establishing further fetal therapy. Due to the development of technology increasing number of diseases can be treated in utero.

6.) LITERATURA:

1. <http://library.med.utah.edu/WebPath/TUTORIAL/PRENATAL/PRENATAL.html>
Pristupljeno: 19.06.2014.
2. Barić I., Stavljenić Rukavina A. Prenatalna dijagnostika kromosomopatija
Medicinska naklada, Zagreb, 2005.
3. Cox TM, Sinclair J. Molekularna biologija u medicini. Medicinska naklada Zagreb,
2000.
4. http://hr.wikipedia.org/wiki/Triple_test, Pristupljeno: 23.06.2014.
5. Boulot P, Lefort G, Bachelard B et al. Cordocentesis versus amniocentesis for rapid
fetal karyotyping in cases of late referral of women 1992;20:159-61.
6. Lee C. The future of prenatal cytogenetic diagnostics: a personal perspective
2010;30:706-9.
7. Cannizzaro LA. Fluorescent in situ hybridization of DNA probes in the interphase and
metaphase stages of cell cycle. *Methodes Mol Biol* 2013;946:61-83.
8. Ota M, Fukushima H, Kulski JK et al. Single nucleotide polymorphism detection by
polymerase chain reaction-restriction fragment length polymorphism. 2007;2:2857-64.
9. Langlois S, Duncan A. Use of a DNA method, QF-PCR, in the prenatal diagnosis of
fetal aneuploidies. 2011;33:955-60.
10. Geaghan SM. Fetal Laboratory Medicine: On the Frontier of Maternal-Fetal
Medicine Clin Chem. 2012;58:337-52
11. Kurjak A. Fetus kao dijete. Naprijed, Zagreb, 1991.
12. <http://hkzr.hr/hr/wp-content/uploads/2011/10/Kodeks-etike-i-deontologije-djelatnosti-sanitarnog-in%C5%BEenjerstva-zdravstvene-radiolo%C5%A1ko-tehnolo%C5%A1ke-djelatnosti-djelatnosti-radne-terapije-i-medicinsko-laboratorijske-djelatnosti1.pdf>
Pristupljeno: 5.7.2014.
13. Kešina I. Etičko-moralni vidici ljudskog rađanja (II)
[file:///C:/Users/Mikeli%C4%87/Downloads/CUS1996_2_Kesina%20\(1\).pdf](file:///C:/Users/Mikeli%C4%87/Downloads/CUS1996_2_Kesina%20(1).pdf)
14. Ustav Republike Hrvatske
<http://www.zakon.hr/z/94/Ustav-Republike-Hrvatske> Pristupljeno: 23.06.2014

7.) ŽIVOTOPIS:

Anita Mikelić, rođena 7. studenog 1992. godine u Splitu.

2011.-2014. Sveučilišni odjel zdravstvenih studija, preddiplomski studij Medicinsko laboratorijske dijagnostike

2008.-2011. Druga jezična gimnazija, Split

1999.-2008. Osnovna škola Antuna Mihanovića Petropoljskog ; Područni odjel Gradac

Jezici: engleski jezik, osnovna razina njemačkog jezika

Računalne vještine: vrlo dobro poznavanje Microsoft Office paketa

Organizacijske vještine: kao volonter u organizaciji Dvd-a Ružić za poplavljena područja Slavonije

Ostali interesi: dobrovoljni vatrogasac u DVD-u Ružić, član kulturno umjetničkog društva „Sveti Ilija Kljaci“