

Radiologija u veterini

Ivšan, Ivan

Undergraduate thesis / Završni rad

2024

Degree Grantor / Ustanova koja je dodijelila akademski / stručni stupanj: **University of Split / Sveučilište u Splitu**

Permanent link / Trajna poveznica: <https://um.nsk.hr/um:nbn:hr:176:891239>

Rights / Prava: [In copyright](#)/[Zaštićeno autorskim pravom.](#)

Download date / Datum preuzimanja: **2025-01-28**



Sveučilišni odjel zdravstvenih studija
SVEUČILIŠTE U SPLITU

Repository / Repozitorij:

[Repository of the University Department for Health Studies, University of Split](#)



UNIVERSITY OF SPLIT



SVEUČILIŠTE U SPLITU

Podružnica

SVEUČILIŠNI ODJEL ZDRAVSTVENIH STUDIJA

SVEUČILIŠNI PRIJEDIPLOMSKI STUDIJ

RADIOLOŠKA TEHNOLOGIJA

Ivan Ivšan

RADIOLOGIJA U VETERINI

Završni rad

Split, 2024.

SVEUČILIŠTE U SPLITU

Podružnica

SVEUČILIŠNI ODJEL ZDRAVSTVENIH STUDIJA

SVEUČILIŠNI PRIJEDIPLOMSKI STUDIJ

RADIOLOŠKA TEHNOLOGIJA

Ivan Ivšan

RADIOLOGIJA U VETERINI

RADIOLOGY IN VETERINARY MEDICINE

Završni rad/ Bachelor's Thesis

Mentor:

Izv. prof. dr. sc. Frane Mihanović

Split, 2024.

TEMELJNA DOKUMENTACIJSKA KARTICA

ZAVRŠNI RAD

Sveučilište u Splitu
Sveučilišni odjel zdravstvenih studija
Radiološka tehnologija

Znanstveno područje: Biomedicina i zdravstvo
Znanstveno polje: Kliničke medicinske znanosti

Mentor: Izv. prof. dr. sc. Frane Mihanović

Radiologija u veterini
Ivan Ivšan, 611156

Sažetak: Kroz povijest veterine kao i medicine uvijek se nastojao podići standard kako bi životinje imale što bolju medicinsku skrb. Uvijek su postojale i dalje će postojati određene granice u odnosu na medicinu, ali u principu isti faktori utječu na samu kvalitetu slike. Najveći izazov kod snimanja životinja jest što više smanjiti artefakte koji mogu biti uzrokovani pokretom životinje za vrijeme snimanja. Kod velikih životinja kao što su konj ili krava, velika prepreka za pravilno snimanje je i sama veličina životinje, tako da se ona samo rađa u stanju velike hitnoće. Prilikom prijelaza sa analognog na digitalno snimanje obično se ne uzimaju novi uređaji zbog financijskih razloga. Rendgenska snimanja se mogu podijeliti na: dentalne tehnike (paralelna tehnika i tehnika raspolovljenog kuta), snimanje apendikularnog skeleta, snimanje perpendikularnog skeleta i snimanje kralježnice. Kao i kod ljudi svaka projekcija zahtjeva određena pravila kao što su položaj životinje, usjmerenje centralne zrake i podešavanje mA i kV. CT i MRI još uvijek nisu standardna praksa kao kod ljudi, nego većinom služe kao potvrda za određenu dijagnozu koja se vidi na rendgenskim projekcijama ili kako bi se proširio opseg pretrage. Ultrazvuk je metoda koja se najčešće koristi uz rendgen. Jednostavnost metode i relativno laka mogućnost ponavljanja je razlog njenog čestog korištenja.

Gljučne riječi: centralna zraka; paralelna tehnika; pozicioniranje; radiografska tehnika

Rad sadrži: 44 stranice, 34 slika, 12 literaturnih referenci

Jezik izvornika: hrvatski

BASIC DOCUMENTATION CARD

**BACHELOR
THESIS**

University of Split
University Department for Health Studies
Radiologic technology

Scientific area: Biomedicine and healthcare
Scientific field: Clinical medical science

Supervisor: Assoc. prof. dr. sc. Frane Mihanović

Radiology in veterinary medicine
Ivan Ivšan, 611156

Summary: Through the history of veterinary medicine as well as medicine, there has always been an effort to raise the standard so that the animals have the best possible medical care. There have always been certain limitations when comparing veterinary medicine to human medicine, but in principle the same factors affect the image quality itself. The biggest challenge when imaging animals is to reduce as much as possible the artifacts that can be caused by the movement of the animal during the imaging. In the case of large animals such as a horse or cow, the big obstacle to proper imaging is the size of the animal itself, so they are only done in a state of emergency. When switching from analog to digital imaging, new devices are not usually bought due to financial reasons. X-ray imaging can be divided into: dental techniques (parallel technique and bisected angle technique), imaging of the appendicular skeleton, imaging of perpendicular skeleton and imaging of the spine. As with humans, each projection requires certain rules such as the position of the animal, the direction of the central beam and the setting of mA and kV. CT and MRI are still not standard practice like in humans, but mostly serve as confirmation for a specific diagnosis seen on X- ray projections or to expand the scope of the examination. Ultrasound is the method that is most often used along with X-ray. The simplicity of the method and the relatively easy possibility of repetition is the reason for its frequent use.

Key words: central beam; parallel technique; positioning; radiographic technique

Thesis contains: 44 pages, 34 figures, 12 references

Original in: croatian

Sadržaj

1. UVOD	1
1.1. KVALITETA SLIKE	1
1.1.1. Pokreti	1
1.1.2. Veličina fokalne točke	1
1.1.3. Pojačivači slika	2
1.1.4. Rešetka	3
1.1.5. Nelinarna izobličenja	4
1.2. FAKTORI KOJI UTJEČU NA KONTRAST SLIKE	5
1.2.1. Radiografske tehnike	5
1.2.2. Zamagljivanje filma	5
2. CILJ RADA	7
3. RASPRAVA	8
3.1. DIGITALNE RADIOGRAFSKE TEHNIKE	8
3.1.1. Datoteka digitalne slike	8
3.1.2. Dijelovi digitalne slike	8
3.1.3. Prednosti digitalne radiografije:	10
3.2. KOMPJUTORIZIRANA RADIOGRAFIJA I MAGNETSKA REZONANCA	11
3.3. DENTALNE RADIOGRAFSKE TEHNIKE	14
3.3.1. Dentalna radiografija pasa	16
3.4. RADIOGRAFIJA APENDIKULARNOG SKELETA	22
3.4.1. Kose projekcije	23
3.5. AKSIJALNI SKELET	24
3.5.1. Pozicioniranje: pas i mačka	24
3.5.2. Pozicioniranje: konj	28
3.5.3. Radiografske tehnike	29
3.6. SNIMNANJE KRALJEŽNICE	30
3.6.1. Pozicioniranje: pas i mačka	30
3.6.2. Pozicioniranje: konj	31
3.6.3. Radiografske tehnike	32

3.7. PRIMJENA CT-a I MRI-a U VETERINI	33
3.7.1. CT i MRI kralježničke moždine	35
3.7.1.1. <i>CT prikaz kralježničke moždine</i>	35
3.7.1.2. <i>MRI prikaz kranijuma i kralježničke moždine</i>	36
3.8.2. Ultrazvuk bubrega	40
4. ZAKLJUČAK	42
5. LITERATURA	43
6. ŽIVOTOPIS	44

1. UVOD

Godinu dana nakon otkrića rendgenskih zraka u zemljama zapadne Europe (Francuska i Engleska) pojavljuju se prvi članci o radiologiji u veterini. Pri snimanju životinja uočeni su selektivni i destruktivni utjecaji na tkivima, te su se na samom početku više poticali terapijski postupci. Jedan od uzroka zašto dijagnostika nije bila prakticirana na početku je zbog manjka snage rendgenskih zraka. Prvi terapijski uređaji koji su uspješno postavljeni i na kojima se obučavalo ljude su bili u SAD-u čak 40 godina nakon otkrića rendgenskih zraka 1938. god. Prva primjena dijagnostičke radiologije pojavljuje se tek nakon Drugog svjetskog rata. 1953. god. osnovano je Američko društvo veterinarskih radiologa koje počinje sa objavljivanjem prvih časopisa, standardizacijom i napretkom radiologije među kolegama. 1962. god. uz patologiju, opću praksu i laboratorijsku medicinu radiologija postaje ravnopravna grana unutar struke (1).

1.1. KVALITETA SLIKE

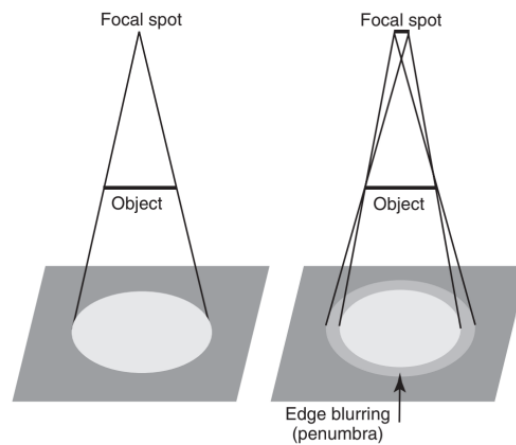
1.1.1. Pokreti

Najveći problem loših slika u veterinarskoj radiologiji su pokreti životinja. Tu je potrebna kratka ekspozicija što znači, velika količina mA kako bi se postigla dobra radiološka gustoća ili denzitet. U veterinarskim ordinacijama najveća jačina struje koja se može postići je 300 mA što nije dovoljno za prikaz oštre slike uz kretanje same životinje i potrebna je duža ekspozicija (2).

1.1.2. Veličina fokalne točke

Uporabom male fokalne točke dobivamo oštrije slike sa puno detalja, ali posljedica toga je pregrijavanje samoga uređaja. Korištenjem većih fokalnih točki prikazuje se manje detalja, oštih rubova koji se nazivaju polusjene (Slika 1) (2).

retation

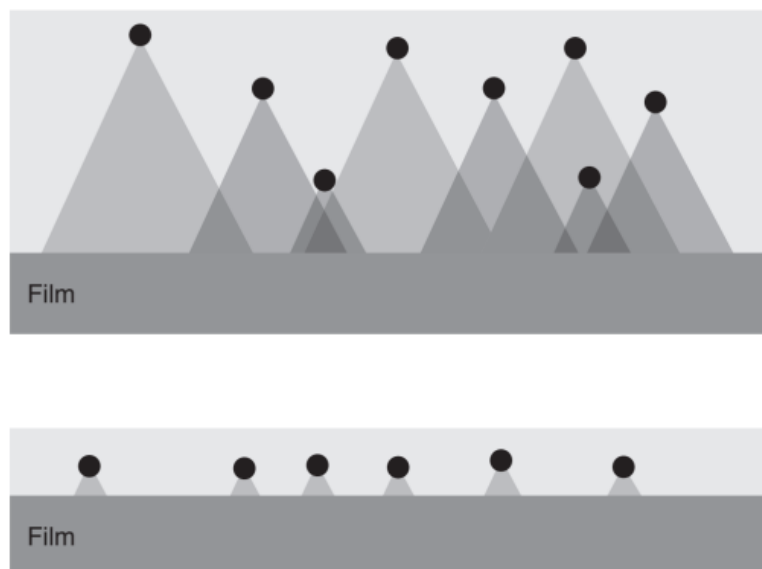


Slika 1. Prikaz nastanka polusjene

Izvor: Donald E. Thrall Textbook of Veterinary Diagnostic Radiology, North Carolina State University, 2018.

1.1.3. Pojačivači slika

Kako bi se postigla bolja efikasnost x- zraka one se pretvaraju u vidljivu svjetlost uz pomoć fluorescentnog sloja koji sadrži fosforecentne kristale. Umjesto korištenja 100 mA za dobru sliku, ekspozicija može biti i od 1-2 mA. Uz fosforecentni sloj pojačivači sadrže još zaštitni sloj, reflektirajući sloj i plastičnu bazu. Kod kazeta između filma nalaze se dva pojačivača. Pojačivače slika karakteriziraju dva parametra: brzina i detalj. Što je fluorescentni sloj deblji to je bolja efikasnost i apsorpcija x-zraka za manju količinu električne struje, zato se u kazetama između filma nalaze dva pojačivača. No međutim sa većom debljinom sloja postoji veća šansa da dođe do difuzije svjetla prije nego što ono dođe do filma , te tako smanjuje kvalitetu slike. Do difuzije svjetla dolazi zbog velikog broja kristala čija se svjetlost međusobno preklapa i tako utječe na detalje slika (Slika 2) (2).



Slika 2. Nastanak difuzije svjetla

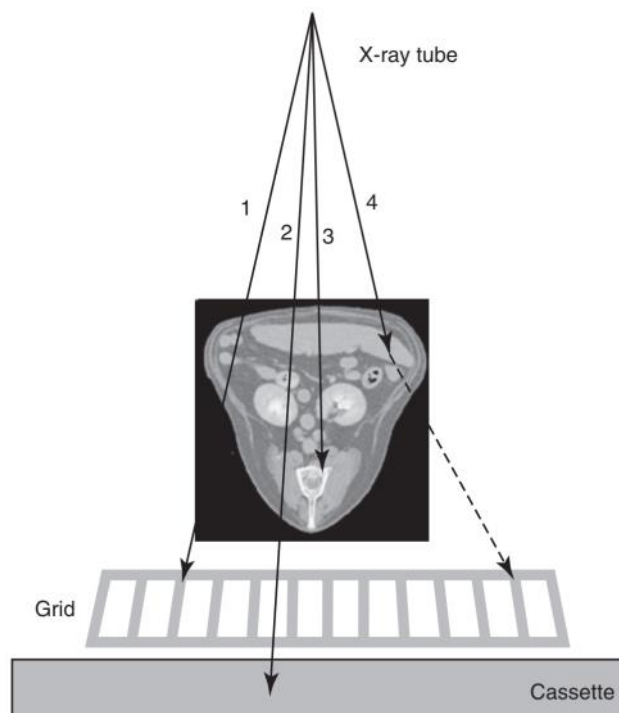
Izvor: Donald E. Thrall Textbook of Veterinary Diagnostic Radiology, North Carolina State University, 2018.

1.1.4. Rešetka

Rešetka je tanka plosnata kutija u kojima se nalaze olovne pločice, a između njih je radiotransparentni materijal. Uloga rešetke jest apsorpiranje raspršenog zračenja. Raspršeno zračenje će biti veće što je denzitet pacijenta veći, ako zračimo veće područje i sa većom kilovoltadžom. Pri eksponiranju sa rešetkom mora se povećati količina mA zbog toga što dio zračenja apsorbira sama rešetka. U praksi rešetka se koristi samo pri eksponiranju tkiva veće debljine od 10 cm. Svaka rešetka ima između 80 do 160 olovnih pločica po inču. O broju lamela po dužnom inču rešetke ovisi odnos između intenziteta neraspršenog i raspršenog zračenja nakon prolaska kroz rešetku. Omjer visine pregradnih ploča i širine razmaka među njima naziva se kapacitet rešetke. Razlikujemo dvije vrste rešetki:

1. Potter Buckyevu koja je pomična za vrijeme snimanja i proizvodi zvukove i vibracije što može prestrašiti životinju.
2. Lisholmova rešetka je fiksirana i u praksi manje debljine.

Što je veći omjer rešetke time je smanjeno raspršeno zračenje. Odnos između kapaciteta rešetke i selektivnosti ovisi o tzv. graničnom kutu. Granični kut je najmanji kut pod kojim se raspršene zrake u cijelosti apsorbiraju na lamelama rešetke (Slika 3) (2).



Slika 3. Apsorbiranje raspršenog zračenja zbog graničnog kuta

Izvor: Donald E. Thrall Textbook of Veterinary Diagnostic Radiology, North Carolina State University, 2018.

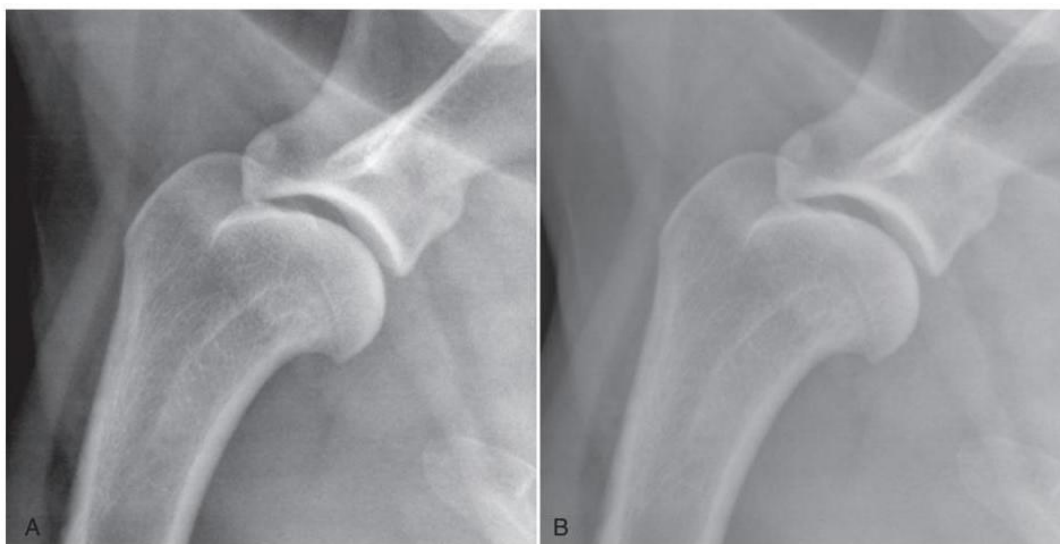
1.1.5. Nelinarna izobličenja

Kako ne bi došlo do neliranog izobličenja uvijek je potrebno pacijenta pravilno postaviti prije samoga snimanja. Ona su uvijek moguća pri postavljanu pacijenata sa različitim bolestima te nemogućnošću standardnog postavljanja. Bitno ih je prepoznati zbog točne interpretacije samog snimka (2).

1.2. FAKTORI KOJI UTJEČU NA KONTRAST SLIKE

1.2.1. Radiografske tehnike

Na kontrast slike utječu debljina tkiva, gustoća, atomski broj i jačina x-zraka. Probojnost x-zraka ovisi o naponu. Što je veći napon to su x-zrake probojnije, ali je slika crnija i obrnuto što je napon manji slika će biti više bijela. Za idealnu sliku potrebno je uskladiti dobru kombinaciju mA i kV. U praksi većinom se koriste tehnike slikanja u kojima se ide na veći broj mA, a manji broj kV. Sa većom energijom struje, a manjim naponom koštano tkivo će apsorbirati veliku količinu x-zraka, dok okolno tkivo neće i tako će nastati dobar kontrast. Pri korištenju većeg napona, ni kost ni okolno tkivo neće apsorbirati dovoljno x-zraka pri čemu neće doći do dobrog kontrasta (Slika 4) (2).



Slika 4. A- visoki mA i niski kV B- niski mA i visoki kV

Izvor: Donald E. Thrall Textbook of Veterinary Diagnostic Radiology, North Carolina State University, 2018.

1.2.2. Zamagljivanje filma

Do zamagljivanja filma može doći zbog raspršenog zračenja, ali i zbog utjecaja vanjskih faktora kao što su pritisak, temperatura i svjetlost. Ovakvi problemi se rješavaju dobrim skladištenjem snimaka. Prije uvođenja digitalnih snimki pri samoj obradi filma može doći do smanjenja kontrasta zbog lošeg omjera kemikalija. Prelaskom na

digitalizaciju ovakvi problemi su rijedi, ali nove automotizirane strojeve treba kalibrirati na preporučenoj bazi (2).

2. CILJ RADA

Cilj ovog rada je prikazati primjenu radiologije u veterini i prikazati neke od razlika snimanja u odnosu na ljudsku medicinu.

3. RASPRAVA

3.1. DIGITALNE RADIOGRAFSKE TEHNIKE

Digitalno radiografsko snimanje uključuje sljedeće korake:

- 1) elektroničko mjerenje uzorka transmisije X-zraka kroz pacijenta
- 2) pretvorba elektroničke mjere u digitalnu
- 3) pregledavanje digitalne mjere na kompjuterskom monitoru

Za digitalnu radiografiju mogu se koristiti i konvencionalni rendgenski uređaji. Dakle za prijelaz s analognog na digitalno snimanje, kupnja novog uređaja nije potrebna osim ako se ne smatra ispod standardnim ili ako je hardver koji je povezan sa novim digitalnim sustavom smješten unutar rendgeskog stola (2).

3.1.1. Datoteka digitalne slike

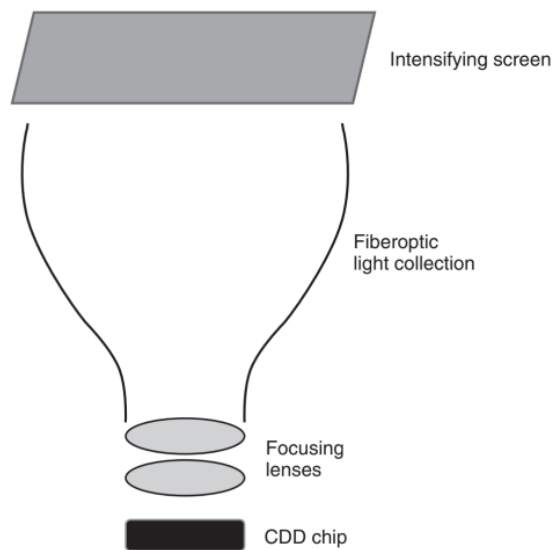
Osnova digitalne slike je računalna datoteka koja sadrži informaciju koja se odnosi na izmjereni signal. Signal može biti odašiljanje x-zraka iz pacijenta (radiografija), atenuacija snopa redngenskih zraka u obliku lepeze od strane pacijenta (kompjutorizirana tomografija), uzorak zvučnih valova koje reflektira pacijent (ultrazvuk) ili uzorak radiofrekvence emisije od pacijenta (magnetska rezonancija, MRI). U dijagnostičkom medicinskom oslikavanju digitalne slike su spremljene u DICOM (*eng. Digital Imaging and Communications in Medicine*) formatu. Uz samu fotografiju DICOM format sadrži veliku količinu pomoćnih informacija (proizvođač uređaja kojim je slika nastala, datum i vrijeme nastanka slike, demografske informacije pacijenta i akvizicijske parametre). DICOM format izveden je uglavnom zbog dosljednosti kako bi se osigurala međusobna povezanost između uređaja za snimanje slika (2).

3.1.2. Dijelovi digitalne slike

Digitalna fotografija se sastoji od osnovnih elemenata koji se nazivaju pikseli. Pikseli koju su pravilno poredani unutar redova i stupaca čine matricu. Svaki piksel ima

svoju nijansu sive boje i svoju veličinu. Slika koja sadrži veći broj piksela je kvalitetnija i moguće je prepoznati više detalja. Svaki piksel ima određenu kombinaciju brojeva 0 i 1 koji određuju njegovu sivu skalu. Veći broj kombinacija omogućuje veću sivu skalu (veći kontrast) odnosno veću dubinu bita. Digitalna slika se može dobiti uz pomoć kompjutorizirane radiografije (CR) i digitalne radiografije (DR). Kompjutorizirana radiografija koristi fosforne ploče kao receptor slike koje zadržavaju latentnu sliku nastalu zračenjem. Zatim se u digitalizatoru, preko čitača, analogno- digitalno pretvara u digitalnu sliku koju vidimo na zaslonu. Ovakva vrsta radiografije nikada nije zaživjela u veterini zbog više razloga. Neki od razloga su sporije procesuiranje slike preko čitača i ne povećava se tijekom rada u usporedbi sa analognim slikanjem. Digitalnu radiografiju možemo podijeliti na: indirektnu radiografiju, direktnu radiografiju i CCD sustav.

Indirektna digitalna radiografija pretvara X-zračenje u fotone svjetlosti prije stvaranje mjerljive latentne slike. Direktna digitalna radiografija nema vidljive svjetlosti, nego x-zrake direktno udaraju u fotodetektor koji se sastoji od amorfnog selenija gdje se pretvaraju u električni signal. CCD sistem je sličan kao indirektna digitalna radiografija, dakle x-zrake se pretvaraju u vidljivu svjetlost, međutim takva svjetlost prolazi kroz optička vlakna i fokusirajuće leće kako bi bila usmjerena prema CCD sistemu koji je velik tek par centimetara sa svake strane (Slika 5) (2,3).



Slika 5. CCD sistem

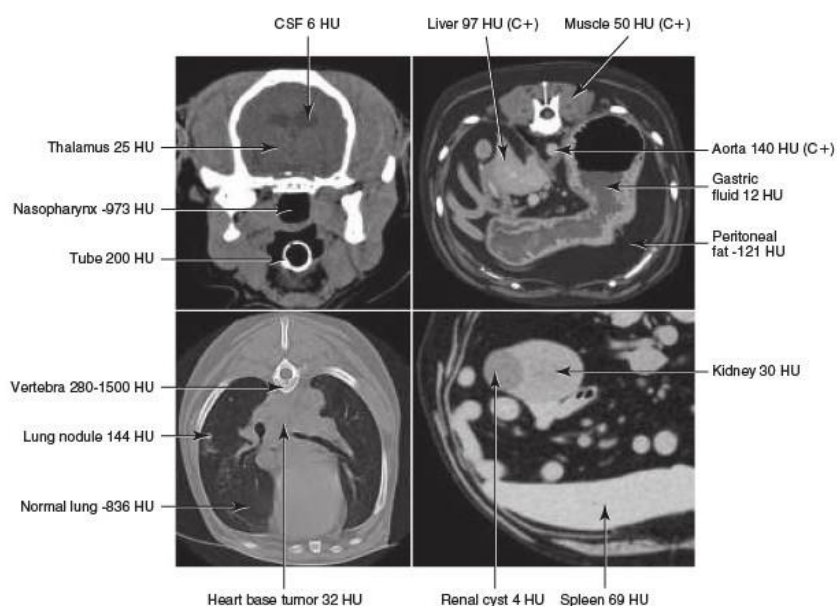
Izvor: Donald E. Thrall Textbook of Veterinary Diagnostic Radiology, North Carolina State University, 2018.

3.1.3. Prednosti digitalne radiografije:

1. troškovi potrošnog materijala i eliminacija održavanja tamne komore (Smanjeni su troškovi kupovanja filmova, omotnica za filmove i kemikalija. Pogreške tamne komore, kao što su zastarjele kemikalije, netočna temperatura, izlivanje i prskanje kemikalija, curenje svjetla su uvelike ugrožavale kvalitetu analogne slike.)
2. optimizacija kontrasta i širina ekspozicije (Moguće je dodijeljivanje prikladne nijanse sive boje bez obzira na debljinu ili gustoću snimanog dijela.)
3. naknadna obrada slike (Mogućnost naknadne obrade omogućuje lakše prepoznavnje malih lezija.)
4. laka pohrana slika i poboljšana dostupnost slike (DICOM standard). (3,4)

3.2. KOMPJUTORIZIRANA RADIOGRAFIJA I MAGNETSKA REZONANCA

CT (*eng. Computed tomography*) se sastoji od kućišta (*eng. gantry*), stola za bolesnika, visoko frekventnog generatora, upravljačkog stola s računalom i uređaja za pohranjivanje slika. Rad CT-a se temelji na slabljenju rendgenskih zraka prolaskom kroz snimani dio tijela, te dolazi do apsorpcije i rasapa energije rendgenskih zraka. Zatim detektori pretvaraju upadne x- zrake u električni signal. Svaki detektor se sastoji od scintilacijskog kristala koji reagira sa upadnim zračenjem i pretvara se u digitalne impulse. Iz niza takvih projekcija nastalih za vrijeme rotacije rendgenskih cijevi i detektora, složenim matematičkim algoritmima uz pomoć računala rekonstruira se slika objekta i prikazuje na ekranu u obliku matrice sastavljene od piksela. Svaki piksel ima svoj CT broj ili Hounsfieldovu jedinicu (HU). To je precizno izmjerena atenuacija rendgenskih zraka koja se mjeri prolaskom kroz određeni dio tijela. HU čiste vode je 0. Bilo koja struktura ili tkivo koje uzrokuje veće slabljenje rendgenskih zraka od vode će imati HU vrijednost iznad nule, dok svaka struktura ili tkivo koje uzrokuje manju atenuaciju x-zraka od vode će imati HU vrijednost manje od 0 (Slika 6) (2,3).



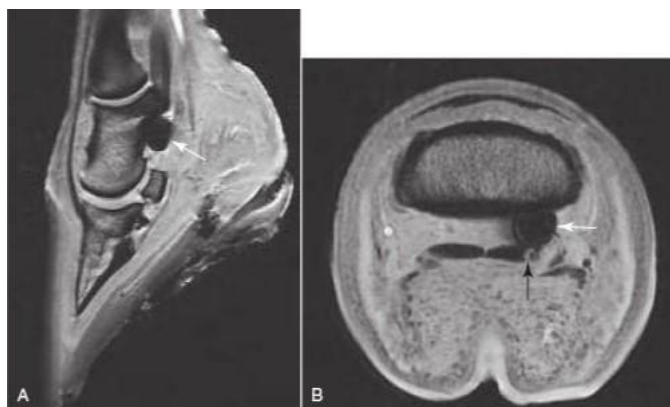Slika 6. Prikaz vrijednosti HU pojedinih struktura unutar glave, abdomena i prsišta

Izvor: Donald E. Thrall Textbook of Veterinary Diagnostic Radiology, North Carolina State University, 2018.

U CT-u kernel je važan tehnički parametar, a odabir kernela uključuje kompromis između prostorne rezolucije i šuma slike. Oštriji kerneli povećavaju prostornu rezoluciju i šum slike pa su prikladniji za prikazivanje koštanih struktura. Glatki kerneli su prikladniji za prikazivanje mediastinuma. Korištenje jodiranog kontrastnog sredstva postao je standard za nekoliko CT postupaka u veterinarskoj medicini. Nakon bolusne intravenske injekcije, distribucija ove hiperatenuirajuće tvari može se pratiti u cijelom tijelu pružajući informacije o prokrvljenosti tkiva i cjelovitosti prirodnih barijera, kao što je krvno-moždana barijera. Budući da se jodirano kontrastno sredstvo eliminira glomerularnom filtracijom, CT sa kontrastnim sredstvom može se koristiti i za procjenu bubrežnog sabirnog sistema. Zbog velike prostorne rezolucije u veterinarskoj praksi za snimanje glave manjih životinja koristi se CBCT (*eng. Cone beam computed tomography*). Mana CBCT je manji kontrast i veća mogućnost artefakta zbog vremena ekspozicije od 5 do 20 sekundi (2).

MRI (*eng. Magnetic resonance imaging*) se temelji na principu interakcije radiovalova i određenih atomskih jezgara i tijelu smješteno u jakom, uniformnom i

stabilnom magnetnom polju glavnog magneta za magnetizaciju snimanog uzorka, gradijentne zavojnice za magnetizaciju uzduž X,Y i Z osi, radiofrekventne zavojnice za odašiljanje i prihvatanje signala, te računala za procesiranje i pohranu dobivenih podataka. Za razliku od ostalih radioloških metoda MR ne koristi ionizirajuće zračenje. MR uređaj sažbi tri osnovna dijela: glavni magnet, gradijentne zavojnice i radiofrekventne zavojnice. Glavni magnet može biti permanetni, sa željeznom jezgrom, rezistivni ili supravodljivi. Uloga glavnog magneta je osigurati određenu jačinu magnetnog polja, uniformnost i odgovarajuću stabilnost. Gradijentne zavojnice određuju smjer snimanja kod magnetne rezonance i bitne su za određivanje pojedinog sloja u snimanom volumenu. Radiofrekventne zavojnice mogu biti odašiljači ili prijemnici. Odašiljač odašilje elektromagnetne valove frekvencije koja neselektivno pobuđuje vodikove protone u određenom dijelu tijela. Prijemna zavojnica mjeri signal koji dolazi iz tkiva. Odabir zavojnice prvenstveno ovisi o regiji tijela i udaljenost objekta koji želimo prikazati u odnosu na površinu. Kao kontrast se koristi gadolinij. Kod MR može doći do nekontroliranih artefakata zbog nehomogenosti magnetskog polja koje je bitno prepoznati. Najčešći uzrok tome u veterinarskoj praksi su mikročipevi (Slika 7) (2,3).



Slika 7. Mikročip kao artefakt

Izvor: Donald E. Thrall Textbook of Veterinary Diagnostic Radiology, North Carolina State University, 2018.

U veterinarskoj praksi se koriste magneti od 0,2 do 0,4 T ponajviše zbog ograničenja budžeta i niske cijene održavanja. Ograničeni SNR (*eng. Sound to noise ratio*)

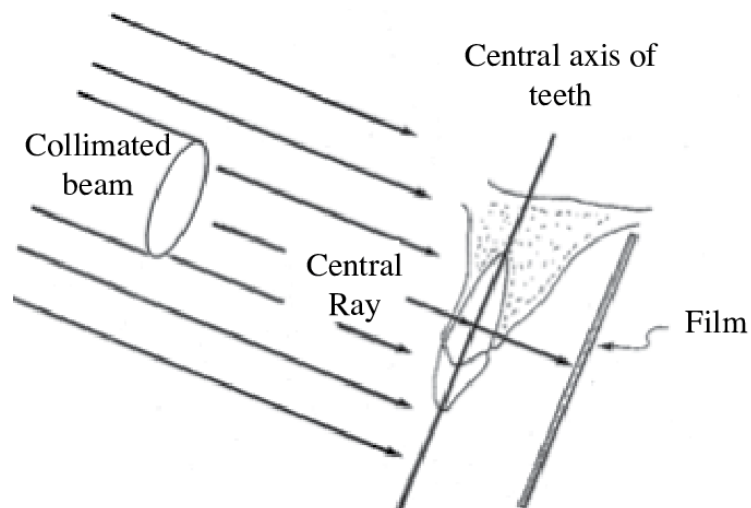
s ovakvim magnetima povezan je sa duljim skeniranjem puta i smanjenom prostornom rezolucijom. Polje pregleda je također smanjeno. Međutim niža jakost magnetskog polja omogućuje manju vjerovatnost postojanosti artefakata i njegov otvoreni dizajn omogućuje lak pristup pacijentima (2).

3.3. DENTALNE RADIOGRAFSKE TEHNIKE

Postoje dvije tehnike pozicioniranja za izradu zubnog intraoralnog radiografa.

1. Paralelna tehnika ili tehnika paralelnog stošca
2. Tehnika raspolovljenog kuta

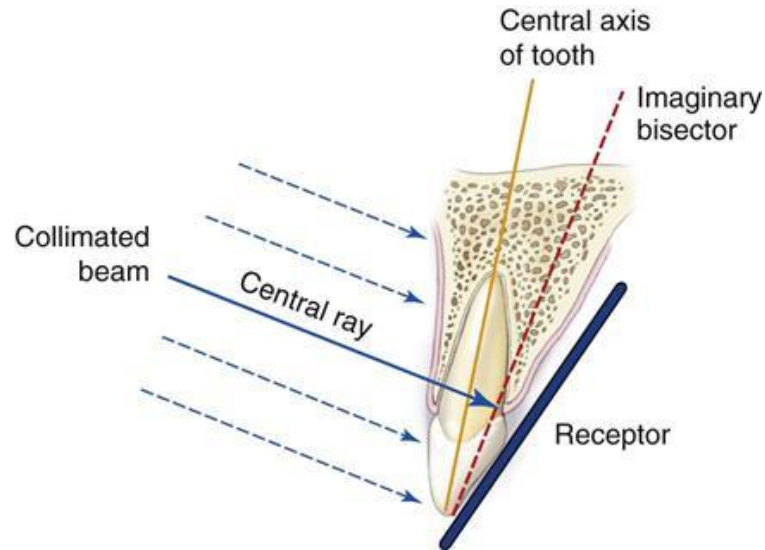
1- Paralelna tehnika je ona kod koje je receptor paralelan sa aksijalnom osi zuba. To je najbolja tehnika za izbjegavanje distorzije slike i tehnički je manje zahtjevna. Receptor slike će se ponekad trebati pomaknuti prema sredini usne šupljine, dalje od zubi. Rezultat toga će biti određeno povećanje slike i gubitak oštine zbog povećanja udaljenosti između snimanog objekta i receptora. Ukoliko snimani zub i receptori ne mogu biti paralelni, onda se tolerira odstupnost od 20° jer u tom slučaju distorzija slike će biti minimalna (Slika 8) (5).



Slika 8. Paralelna tehnika snimanja zuba

Izvor: https://www.researchgate.net/figure/Paralleling-technique-illustrates-the-parallelism-between-the-long-axis-of-the-tooth-and_fig1_237072634

- 2- Tehnika raspolovljenog kuta je razvijena kako bi se smanjilo izobličenje slike uzrokovano nemogućnošću paralelnog postavljanja receptora sa aksijalnom osi zuba. Ovakva tehnika koristi tzv. Cieszynski pravilo izometrije gdje su dva trokuta jednaka kada dijele potpuno istu stranu i imaju dva jednaka kuta (Slika 9) (5).



Slika 9. Tehnika raspolovljenog kuta

Izvor: <https://pocketdentistry.com/7-intraoral-projections/>

Zraka se mora postaviti okomito na liniju koja raspolavlja kut između aksijalne osi zuba i receptora slike. Ako je zraka usmjerena okomito na receptor slike zub će se pojaviti skraćeno, međutim ako je zraka usmjerena okomito na aksijalnu os zuba, zub će izgledati izduženo (2).

3.3.1. Dentalna radiografija pasa

Maksilarni sjekutići: Senzor se postavlja ravno unutar usta tako da se krune sjekutića nalaze na rubu senzora. Glava cijevi se nalazi pod kutoim od 45 stupnjeva, što bliže pacijentu (Slika 10) (2).



Slika 10. Maksilarni sjekutići

Izvor: Donald E. Thrall Textbook of Veterinary Diagnostic Radiology, North Carolina State University, 2018.

Maksilarni oćnjaci: Senzor je blago nagnut prema unutra unutar usta tako da se oćnjak nalazi na kutu senzora. Uz pomoć rućnika ili gaze omoguće se stabilizacija senzora. Glava cijevi se isto nalazi pod kutom od 45 stupnjeva, no x-zraka je usmjerena sa strane, a ne sprijeda. Primarna zraka je usmjerena na drugi pretkutnjak, jer se vrh oćnjaka gotovo uvijek nalazi neposredno iznad drugog pretkutnjaka (Slika 11) (2).



Slika 11. Maksilarni oćnjaci

Izvor: Donald E. Thrall Textbook of Veterinary Diagnostic Radiology, North Carolina State University, 2018.

Maksilarni pretkutnjaci: Senzor se postavlja ravno unutar usta tako da su krune pretkutnjaka nalaze na rubu senzora. Cijev se nalazi pod kutom od 60 stupnjeva. Usmjerena prema korijenu. Dolichocephalic psi kao hrtovi zahtijevaju dvije snimke (Slika 12) (2).



Slika 12. Maksilarni pretkutnjaci

Izvor: Donald E. Thrall Textbook of Veterinary Diagnostic Radiology, North Carolina State University, 2018.

Maksilarni kutnjaci: Senzor ravno gurnuti unutar usta, što dublje moguće tako da je blago nagnut prema unutrašnjosti usne šupljine. Glava cijevi se nalazi pod kutom od 60 stupnjeva. Primarni snop je usmjeren dorzalno u odnosu na oko (Slika 13) (2).



Slika 13. Maksilarni kutnjaci

Izvor: Donald E. Thrall Textbook of Veterinary Diagnostic Radiology, North Carolina State University, 2018.

Mandibularni sjekutići: : Senzor se postavlja ravno unutar usta tako da se krune sjekutića nalaze na rubu senzora. Glava cijevi se nalazi pod kutoim od 45 stupnjeva, što bliže pacijentu usmjerena na korijene sjekutića (Slika 14) (2).



Slika 14. Mandibularni sjekutići

Izvor: Donald E. Thrall Textbook of Veterinary Diagnostic Radiology, North Carolina State University, 2018.

Mandibularni očnjaci: Senzor se postavlja ravno unutar usta poput prikaza sjekutića, ali gurnut još više unutar usne šupljine kako bi uhvatio vrh korijena. Senzor nije nagnut. Cijev je postavljena jednako kao kod sjekutića, samo je postavljena nešto kaudalnije (Slika 15) (2).



Slika 15. Mandibularni očnjaci

Izvor Donald E. Thrall Textbook of Veterinary Diagnostic Radiology, North Carolina State University, 2018.

Mandibularni pretkutnjaci: Senzor je postavljen ravno što dublje unutar usne šupljine tako da su krune pretkutnjaka nalaze na rubu senzora. Glava cijevi je nagnuta za 60 stupnjeva, nešto ventralnije od sjekutića i očnjaka. Slika se dobiva s bočnog aspekta tako da je primarni snop usmjeren na korijenje. Kao i kod maksile određene pasmine zahtijevaju dvije projekcije (Slika 16) (2).



Slika 16. Mandibularni oćnjaci

Izvor: Donald E. Thrall Textbook of Veterinary Diagnostic Radiology, North Carolina State University, 2018.

Mandibularni kutnjaci: Senzor je gurnut što dublje unutar usne šupljine, blago nakošen prema van u odnosu na usnu šupljinu. Glava cijevi je nagnuta pod kutom od 60 stupnjeva. Središnja zraka je usmjerena malo više kaudalno u odnosu na kutnjake kako bi se mogao snimiti i zadnji kutnjak (Slika 17) (2).



Slika 17. Mandibuarni kutanjci

Izvor: Donald E. Thrall Textbook of Veterinary Diagnostic Radiology, North Carolina State University, 2018.

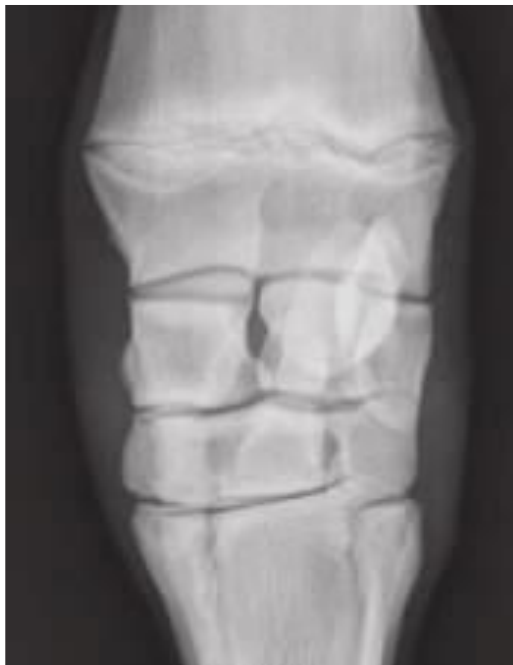3.4. RADIOGRAFIJA APENDIKULARNOG SKELETA

Izrada rendgenskih slika ekstremiteta životinja vrlo je česta veterinarska praksa. Iako kompjutorizirana tomografija (CT) i magnetska rezonanca (MR) pružaju više informacija o bolestima koštanih struktura, rendgenske snimke su još uvijek zlatni standard za snimanje skeleta. Dobiti kvalitetnu rendgensku snimku ekstremiteta je puno lakše nego dobiti kvalitetnu snimku kralježnice, prsnog koša ili abdomena jer su kosti tanje i mogu se lakše pozicionirati. Snimke ekstremiteta kod pasa i mačaka trebaju se sastojati od minimalno dvije projekcije. To su kraniokaudalna i bočna ili lateralna. Kako bi snimka bila tehnički ispravna u radiografsko vidno polje treba se nalaziti proksimalni i distalni zglob kosti koja se snima. Ukoliko se traži snimanje određenog zgloba, onda rendgenski snop mora biti usmjeren prema središtu zgloba. Uz standardne ortogonalne projekcije postoje i pomoćne projekcije koje su usjerene prema specifičnom dijelu kosti i prikazuju dodatne vrijedne informacije koje se ne vide uz pomoć konvencionalnih projekcija. Primjeri takvih projekcija su kranioproksimalna snimka humerusa pasa zbog procjene tetive bicepsa ili supraspinatusa u bicipitalnom žlijebu. Još jedan primjer je fleksirani dorzoplantarni prikaz tarzusa za procjenu talusove trohleje bez superpozicije kalkaneusa zbog osteohondrotskih promjena. Zbog veličina kostiju kod konja, standardna projekcija je dovoljna samo za prikaz radijusa i tibije. U većini slučajeva potrebne su kose projekcije i posebno snimanje distalnog i proksimalnog kraja kosti. Jedan aspekt radiografije konja koji zaslužuje posebnu pozornost je uobičajena praksa držanja kasete ili receptora rukom. Rendgenske snimke ekstremiteta konja gotovo uvijek se dobivaju u stojećem položaju i držanjem kasete u ruci. Osoba koja drži kasetu mora se zaštititi olovnom pregačom, rukavicama, štitnikom za štitnjaču i nositi zaštitne naočale. Ovakva zaštita služi samo sa zaštitu od raspršenih fotona, a ruka u zaštitnoj rukavici nikako ne smije biti postavljena u primarnu x-zraku. Također treba naglasiti rotaciju osoblja kod držanja kasete kako bi se doza profesionalnog zračenja raspodjelila na veći broj ljudi i minimalizirala neželjene posljedice. Takve posljedice također smanjuju posebni držači za kasete kod snimanja ekstremiteta konja. Držać kasete učvršćuje kasetu i ima produženu ručku tako da su ruke udaljene od primarnog rendgenskog snopa. Potencijalna mana ovakvih držača jest to što je kasete više udaljena to je potrebna veća sila koja bi ju držala

iznad tla i postoji veća mogućnost pokretnih artefakata. Međutim neki držači imaju tzv. okomitu „nogu“ koja omogućuje bolju stabilizaciju držača (2).

3.4.1. Kose projekcije

Za mnoge složene anatomske regije kod pasa i mačaka i konja (karpus i tarzus), kose projekcije trebaju se snimati rutinskim postupkom. Kose projekcije namijenjene su projiciranju različitih rubova određenog zgloba ili regije. Ovakve projekcije bitne su za prepoznavanje rubnih lezija koje se lako mogu predvidjeti ako se ne projiciraju tangencijalno gdje će bit vidljive na periferno dijelu snimke. Na kosim projekcijama mjesto ulaska primarne x- zrake je 30 do 45 stupnjeva medijalno i 30 do 45 stupnjeva laterlano u odnosu od ulazne točke koja se koristi za kraniokaudalnu projekciju. Kod dorzopalmarne slike karpusa, redngenska zraka pogađa dorzalnu površinu te medijalni i lateralni rub su projicirani na nesmetan način (Slika 19) (2).



Slika 19. Projekcija karpusa

Izvor: Donald E. Thrall Textbook of Veterinary Diagnostic Radiology, North Carolina State University, 2018.

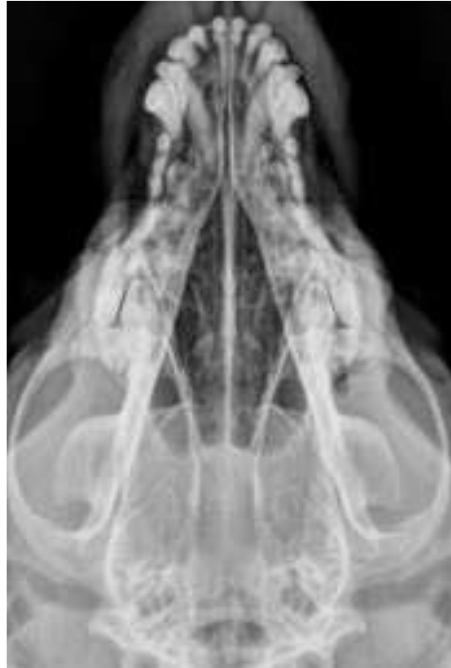X- zraka bi također mogla pogoditi palmarnu površinu s istim rezultatima zbog dvodimenzionalne prirode radiografa koja čini nemoguće razlikovati dorzopalarni i palamrnodorzalni radiograf zgloba (2).

3.5. AKSIJALNI SKELET

Zbog kompleksnosti građe lubanje radiografija lubanje kod pasa i mačaka je uvelike zamijenjena CT-om i MRI-om. U ordinacijama opće prakse radiografija lubanje se izvodi isključivo zbog nedostupnosti CT-a i MRI-a. Međutim kod konja radiografija konja se još uvijek puno češće izvodi nego kod prethodno navedenih vrsta životinja zbog ograničenog pristupa životinji, nema potrebe za općom anestezijom i zbog ekonomskih razloga (2).

3.5.1. Pozicioniranje: pas i mačka

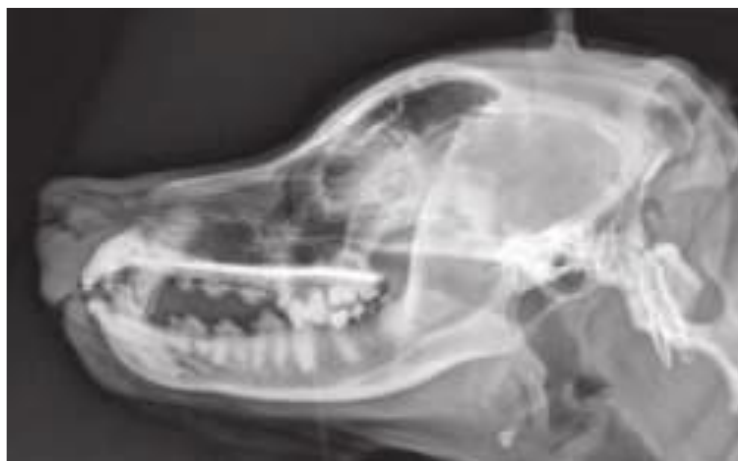Anatomska složenost lubanje čini imperativ da radiografsko pozicioniranje mora biti standardizirano i ponovljivo kako bi se uklonio izvor varijacija koji može zakomplicirati radiografsko tumačenje. Za snimanje minimalno dobrih radiografija lubanje potrebna je opća anestezija ili barem sedaciju. Izrada bez sedacije ili anestezije dovodi do slika loše kvalitete koje se ne mogu točno protumačiti i to je gubitak vremena, truda i novaca. Lateralni i dorzoventralni (DV) prikaz lubanje mačke i pasa čine zlatni standard u veterinarskoj medicini. Dorzoventralni pogled se preferira u odnosu na ventrodorzalni prikaz zbog mandibule koja se može ručno lagano pritisnuti naspuprot redngeskog stola, što olakšava postizanje simetričnosti kod radiografskog snimka (Slika 20) (2).



Slika 20. Savršeno pozicionirana DV radiografija lubanje psa

Izvor: Donald E. Thrall Textbook of Veterinary Diagnostic Radiology, North Carolina State University, 2018.

Za snimanje lateralne snimke psa ili mačke ne smije se pustiti da se glava prirodno namjesti na rendgesnki stol. Radiolucentne spužve će biti potrebne za podizanje nosa kod većine pacijenata. Spužve se također mogu koristiti za podizanje mandibule. Kod lateralne snimke cilj je da se desna i lijeva mandibula savršeno superoniraju (Slika 21) (2).

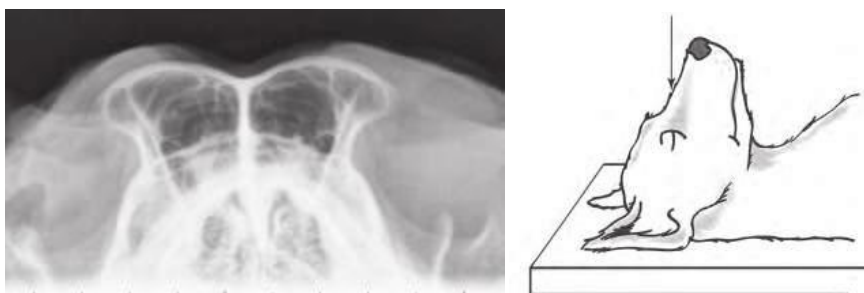


Slika 21. Savršena lateralna snimka lubanje (mandibule superponirane)

Izvor: Donald E. Thrall Textbook of Veterinary Diagnostic Radiology, North Carolina State University, 2018.

Kod snimaka lateralne lubanje bitno je voditi računa o čistoći uređaja za pozicioniranje kako nebi došlo do pojave artefakata. Usta mogu biti otvorena ili zatvorena. Ako je bolest zahvatila mandibulu ili maksilu onda se preporučuju snimke sa otvorenim ustima zbog smanjenja superpozicije. Zbog složenosti lubanje postoji mnogo pomoćnih projekcija koje su smišljene kako bi se povećala uočljivost pojedinih regija. Neke od njih su:

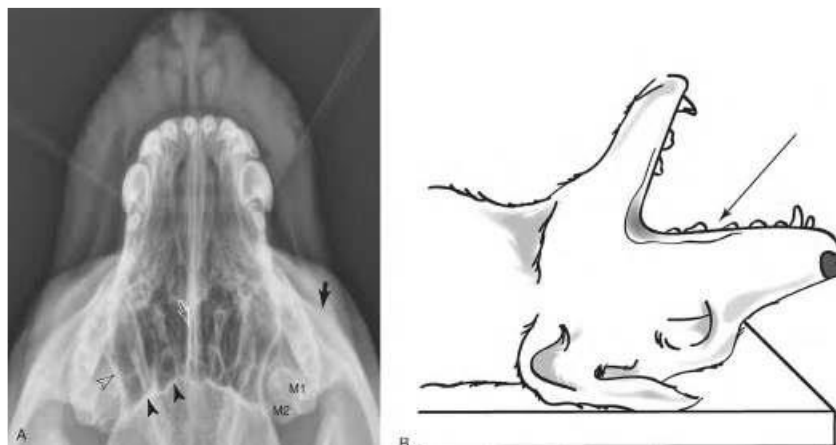
1. Rostrokaudalna projekcija frontalnih sinusa. Životinja se nalazi u ležećem položaju. Glava je flektirana za 90 stupnjeva do kralježnice tako da je nos usmjeren direktno prema redgneskoj cijevi. Središnja zraka je usmjerena na frontalne sinuse (Slika 22) (6).



Slika 22. Rostrokaudalna projekcija frontalnih sinusa kod pasa

Izvor: Donald E. Thrall Textbook of Veterinary Diagnostic Radiology, North Carolina State University, 2018.

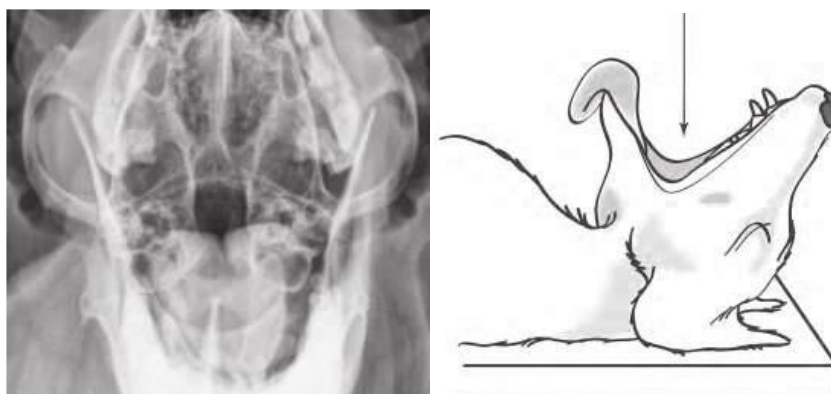
2. Intraoralna dorzoventralna projekcija za prikaz nosne šupljine. Životinja se nalazi u ventralnom ležećem položaju. Receptor se stavlja u usta životinje. Središnja zraka je usmjerena prema dorzalno dijelu maksile (Slika 23) (6).



Slika 23. Alternativna tehnika intraoralnoj radiografiji koja je prikladna za digitalne sustave

Izvor: Donald E. Thrall Textbook of Veterinary Diagnostic Radiology, North Carolina State University, 2018.

3. Otvorena usta rostrokaudalno za prikaz timpanične bule (srednje uho). Životinja se nalazi u dorzalnom ležećem položaju. Glava je savijena 90 stupnjeva do kralježnice tako da nos pokazuje izravno na rendgensku cijev. Usta moraju biti otvorena tako da se mandibula i maksila jednako uvlače uz pomoć gaze ili trake. Središnja zraka je usmjerena prema stražnjem dijelu usta (Slika 24) (6).

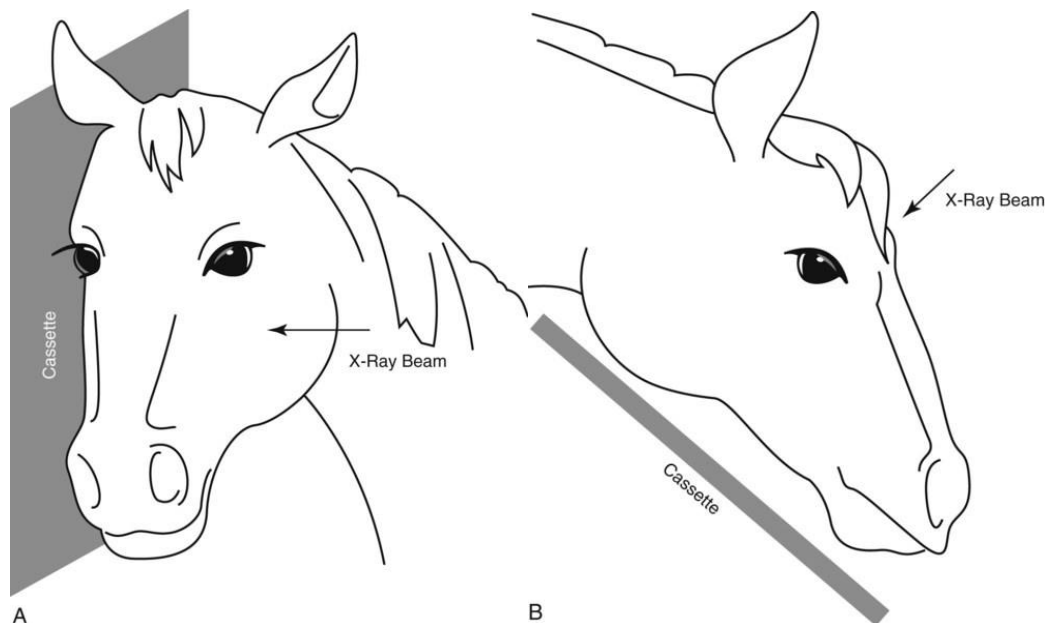


Slika 24. Snimanje srednjeg uha kroz usta kod pasa

Izvor: Donald E. Thrall Textbook of Veterinary Diagnostic Radiology, North Carolina State University, 2018.

3.5.2. Pozicioniranje: konj

Za radiografsku snimku konjske glave sedacija nije potrebna, ali se preporučuje jer će se olakšava točno pozicioniranje, posebno za dorzoventralnu snimku, gdje spuštenu položaj glave olakšava dorzalno postavljanje rendgenske cijevi. Radiografije lubanje većine konja se dobiva u stojećem položaju. Postoji mogućnost postavljanja sediranog ili anestetiziranog ždrijebeta na rendgenski stol za male životinje, ali nije praksa. Za lateralnu snimku kazeta je postavljena sa strane glave i rendgenske zrake su usmjerene sa suprotne strane. Položaj kazete, rendgenskog snopa i ekspozicija mogu se prilagoditi ovisno o tome koji dio lubanje želimo snimiti. Kod lateralne snimke lubanje treba imati na umu da će doći do efekta magnifikacije. Zbog debljine lubanje konja, lezija na strani lubanje koja je najbliža rendgenskoj cijevi će se znatno povećati i možda neće biti uočljiva zbog zamućenja. Što znači ako znamo položaj određene lezije onda bi se kazeta trebala držati uz stranu glave na kojoj se nalazi lezija. Ako nam položaj lezije nije poznat, onda je praksa dobiti lijevo-desno i desno-lijevo rendgenske snimke kako bismo bili sigurni da lezija nije zanemarena zbog magnifikacije. Za dorzoventralni prikaz, kazeta se drži ventralno u odnosu na mandibulu, a rendgenska zraka je usmjerena na dorzalni dio glave (Slika 25) (6).



Slika 25. A- Lateralna projekcija glave konja, B- DV projekcija konjske glave

Izvor: Donald E. Thrall Textbook of Veterinary Diagnostic Radiology, North Carolina State University, 2018.

Kao što je prije već rečeno preporučuje se sedacija za dobivanje dorzoventralne snimke jer pri sedaciji konj spušta glavu prema dolje te je lakše dorzalno pozicioniranje rendgenske cijevi. Bez sedativa se može dobiti samo prikaz nosne šupljine, međutim za prikaz kosti kalvarije potrebna je sedacija. Posebna pozornost se treba dodati zaštiti protiv zračenja pri snimanju ovakvih snimki. Držać kazete nije praktičan u ovom slučaju jer je potrebna velika sila da ona ostane u potrebnom položaju. U većini slučajeva kazeta se drži rukama uz potrebnu zaštitu. Potrebnu zaštitu čine olovne rukavice, olovna pregača, štitnik za štitnjaču i zaštitne naočale. X-zraka mora biti kolimirana tako da se ruke nikad ne nalaze u primarnoj x- zraki, jer one štite od raspršenih fotona, a ne od primarne x-zrake (6).

3.5.3. Radiografske tehnike

Kod radiografije pasa ili mačaka uz pomoć filmskog platnog sustava koriste se tehnike visokog mA i niskog kV za bolji kontrast i promjene na kostima će se lakše uočiti, međutim promjene kod mekih tkiva neće biti toliko uočljive. Druga tehnika je niski mA i visoki kV omogućuje bolji pregled mekih tkiva. Za glavu deblju od 10 cm treba koristiti rešetku kako bi se uklonilo raspršeno zračenje. Kod radiografije glave

konja koristi se tehnika niskih mA i visokog kV zbog kraće ekspozicije koja djeluje manje stresno na rendgensku cijev. Kraća ekspozicija također znači da postoje manja šansa za nastanak artefakata, jer i uz pomoć sedacije kretanje glavom ne mogu se potpuno eliminirati. Ako se koristi digitalni sustav ekspozicijski čimbenici su manje bitni zbog mogućnosti post processinga. Iako bi idealno bilo koristiti rešetku kod snimanja glave kopitara ipak se to ne radi. Već se koriste velike količine mA zbog debljine lubanje. Još veći mA zbog rešetke bi doveli do velikoga opterećenja na rendgensku cijev, većoj izloženosti zračenja i nastanka artefakta kretanja (6).

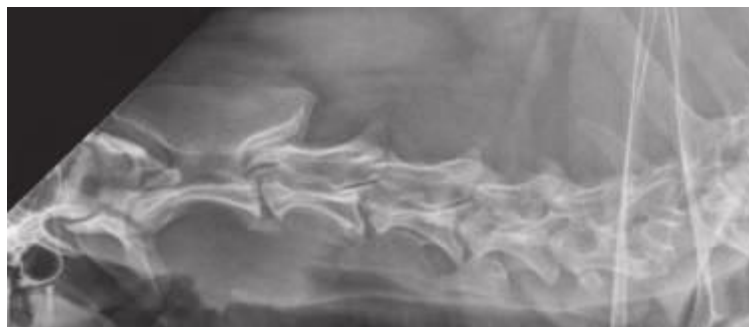3.6. SNIMNANJE KRALJEŽNICE

Kao i kod pseće i mačje lubanje CT i MRI su zamijenili korištenje radiografije za procjenu mnogih bolesti vezane uz kralježnicu. Međutim u maloj praksi se RT još uvijek koristi zbog relativno velike učestalosti bolova u leđima i brojnih pareza. Konjska kralježnica nije pogodna za snimanje CT-om ili MRI-om zbog samog opsega konja i nemogućnosti pravilnog postavljanja konja unutar gantrya. Vratna regija je jedina koja se može pravilno snimiti CT-om ili MRI-om, što znači da je radiografija uobičajeni oblik slike kralježnice kod konja. Vertebralna formula za psa i mačku je C7 Th13 L7 S3 Cd(varijabilan). Vertebralna formula za konja je C7 T18 L6 S5 Cd 15-21. Broj kaudalnih kralježaka je varijabilniji kod pasa i mačaka nego kod konja (7).

3.6.1. Pozicioniranje: pas i mačka

Kao kod snimanja pseće i mačje lubanje za snimanje kralježnice preporučuje se sedacija ili opća anestezija životinje. Iako kralježnica anatomski nije kompleksna kao lubanja, bitno je da bude simetrično pozicionirana. Pozicioniranje psa ili mačke nije samo polaganje životinje na rendgenski stol. Za većinu pacijenata uzima se lateralna i ventrodorzalna snimka. Kod snimanja lateralnih snimki cilj je da su prsna kost i kralježnica u istoj ravnini, odnosno ravnina koja prolazi kroz kralježnicu i prsnu kost mora biti usporedna sa stolom. Kako bi se to postiglo, kod većine pasa i mačaka prsna kost se mora blago podignuti. Kada su prsna kost i kralježnica u istoj ravnini potrebna je još jedna prilagodba, a to je postavljanje jastučića ispod kralježnice kako bi se

ispravila prirodna zakrivljenost kralježnice. Kod zakrivljenost kralježnice posebno je potrebno istaknuti kaudalni dio vratne kralježnice gdje ne korištenje pomoćnog jastučića rezultira lošim slikama zbog toga što razmak između pojedinih cervikalnih kralježaka nije jednak ili uopće nije prikazan (Slika 26) (7).




Slika 26. Loša snimka vratne kralježnice

Izvor: Donald E. Thrall Textbook of Veterinary Diagnostic Radiology, North Carolina State University, 2018.

Radiografiju kralježnice uvijek treba planirati usklađeno sa rezultatima neurološkog pregleda, gdje je anatomske položaj lezije određena na temelju neurološke reakcije i druge kliničke znakove. Kako bi se snimila cijela kralježnica potrebno je nekoliko projekcija kojima su ulazne točke C2, C7, T4, T13, L3 i L7. Kao što je već rečeno uvijek treba snimiti kralježnicu lateralno i ventrodorsalno, osim kod sumnje na prijelom kralježnice. U tom slučaju treba prvo napraviti bočnu snimku i procijeniti stanje pacijenta (7).

3.6.2. Pozicioniranje: konj

Zbog svoje manje, pregled kralježnice je ograničen u odnosu na psa ili mačku. Konje će uvijek biti prikazan kako stoji osim u slučaju obavljanja aspiracijske punkcije koštane srži odnosno mijelograma. Preporuča se sedacija kako bi se smanjile kretnje, glava će pasti i tako će se slike cervikalnog dijela kralježnice lakše snimiti. Za vratnu kralježnicu snimaju se samo lateralne snimke. DV ili VD osim atlantookcipitalnog zgloba se teško dobivaju, ali ta njima i nema velike potrebe. Za snimiti cijeli vrat konja potrebno je četiri do pet centriranih točaka (C1, C3, C5, C6 i Th1) (Slika 27) (7).



Slika 27. Centralne zrake kod snimanja vrata konja

Izvor: Donald E. Thrall Textbook of Veterinary Diagnostic Radiology, North Carolina State University, 2018.

Torakalni dio kralježnicu teže je procijeniti nego vratni dio. Spozni nastavi se mogu lijepo prikazati, ali prikaz tijela kralježaka ovisi o masi konja i koja tijela torakalnih kralježaka su od interesa. Kaudalna tijela torakalnih kralježaka je teže procijeniti zbog superponiranja mekog tkiva. Lumbalna kralježnica ne može se dobro procijeniti sa lateralnom snimkom, osim kod malih konja zbog mase životinje. Kvaliteta VD snimke lumbalnog dijela će uvelike biti smanjena zbog fekalnog sadržaja. Sakrokaudalni zglob se vidi samo na lateralnim snimkama. Kao i kod lumbalne kralježnice, prekomjerni fekalni sadržaj će smanjiti detalje sakruma u VD snimci (7).

3.6.3. Radiografske tehnike

Kod radiografije pasa ili mačaka preporuča se korištenje visokog mA i niskog kV kako bi se povećao kontrast. Kod digitalnih susatva čimbenici izloženosti nisu toliko bitni zbog mogućnosti podešavanja crnine i kontrasta slike. Za pacijente deblje od 10 cm treba koristiti rešetku. Snimanje rendgenskih snimaka na vrhuncu izdisaja će svesti na najmanju moguću mjeru zamućenje uzrokovano disanjem. Zbog velike veličine kod konja se preporučuju tehnike niske mA i visoke kV. Tako se smanjuje vrijeme ekspozicije i manje je stresno za rendgensku cijev. Teoretski rešetku bi

trebalo stalno koristiti, ali to u praksi nije moguće iz istih razloga kao kod snimanja konjske glave (7).

3.7. PRIMJENA CT-a I MRI-a U VETERINI

CT skenovi prvi put su korišteni 1970-ih i izvorno su bili dizajnirani kao sekner mozga. 1980-ih CT se uopotrebljava kao istraživanje poremećaja središnjeg živčanog sustava, normalne anatomije CT mozga i raznih zloćudnih bolesti kod pasa i mačaka. Uoptreba CT-a sa pojačanim kontrastom za dinamičko oslikavanje cerebralne i tumorske mikrovaskulature postaje uobičajena. Korištenjem jedinstvenih karakteristika μ CT uređaja temeljnih na sinkrotronskom zračenju moglo bi omogućiti dinamičko eksperimentiranje, omogućujući potpuno razjašnjavanje patogenih mehanizama uključeni i različite bolesti i poremećaje uz razumijevanje osnovnih anatomskih struktura. Uoptreba CT slika za izradu 3D rekonstrukcija. Prednost CT skeniranje je u tome što može prikazati mikro-frakture, debljinu kosti, trabekularnu koštanu distorziju i arhitekturu, zakrivljenost kosti i opću morfologiju. CT pregled bolesti intervertebralnog diska se koristi kao zamjena za upotrebu mijelografije. Osim toga upotreba CT-a najčešće je indicirana kod bolesnika sa torakalnim i abdominalnim bolestima, intrakranijalnim i ekstrakranijalnim lezijama i poremećajima mišićno-koštanog sustava. Budući da je generiranje slika u CT-u tako brzo, ovaj dijagnostički modalitet je važan u slučajevima kada anestezija i sedacija nisu moguće. Nedavne studije su pokazale vidljivo stanjivanje i prijelome unutar kostiju konja s kroničnim laminitisom, koristeći μ CT i histopatologiju paralelno. μ CT studije skupa sa kliničkim mjerenjima su dali uvid u mehanizme koji stoje iza tromosti goveda. CT skeneri također mogu pružiti slike na gotovo staničnoj razini rezolucije i korišteni su za snimanje srca, pluća, jetre, selzene, bubrega i tumora i za proučavanje ekspresije gena. Trenutačne kliničke primjene MRI-a oslanjaju se na vizualizaciju jezgre atoma vodika. Ovo fizičko svojstvo se prije nazivalo nuklearno magnetsko rezoniranje. Riječ nuklearno se ne odnosi na radioaktivnost nego već na samu jezgru. Osnovni fizikalni princip je da pokretni električni naboj stvara magnetsko polje. Veličina magnetskog polja ovisi o brzini kretanja i veličini naboja. Električni naboj jezgre vodika je mali, ali se vrti velikom brzinom. Ovakvi fizički atributi u skladu s obilje vodikovih jezgri unutar tijela proizvode detektabilno magnetsko polje. Snaga magnetskog

polja mjeri se u jedinicama gauss (G) i tesla (T). Materijali mogu biti feromagnetski, paramagnetski, supraparamagnetski ili dijamagnetski. Feromagnetski materijali sadrže željezo, nikel ili kobalt. Ovi materijali mogu postati magnetizirani kada se podvrgnu vanjskom magnetskom polju i uzrokuju velike artefakte. Paramagnetski materijali uključuju ione raznih metala kao što su željezo, mangan i gadolinij. Ove tvari povećavaju otpuštanje T1 i T2 stope. Zbog ovog svojstva, kelati ovih elemenata čine idealne komponente MR kontrastnih sredstava. Gadolinijevi kelati najčešći su agensi i općenito uzrokuju povećanje T1 ponderiranog signala. Supraparamagnetski materijal je željezni oksid (SPIO) koji se rijetko koristi u veterini. Dijamagnetski materijali nemaju vlastiti magnetski moment, ali slabo odbijaju magnetsko polje. Prilikom formiranja slike vodik se nalazi unutar velikog magnetskog polja. Kada se to dogodi protoni unutar polja doći će u poravnanje sa istoimenim vanjskim poljem. Međutim dio protona će se poravnati nasuprot polja da se poništavaju sa onima koji se poravnavaju sa poljem. Kada se oni ponište uvijek će ostati više protona koji su se poredali sa magnetskim poljem. Otprilike 3 protona su poravnata sa magnetskim polje na svakih milijun protona ako je jačina polja 1 T. Sama energija je proporcionalna jedinstvenoj rezonantnoj frekvenciji jezgre u MR, to se naziva Lamorova frekvencija. Učestalost vrtnje vodikovih jezgri je relativno niska i proporcionalna je vanjskom magnetskom polju, koje iznosi 42,56 MHz/T. MRI može napraviti visoko kvalitetne slike zbog velike pristunosti vodika unutar tijela. Do same vrtnje ili rezoniranja dolazi zbog nesparenih elektrona u orbitalnoj ljusci. Ako se rezonanciji primjeni radiofrekvencijski impuls, protoni mogu apsorbirati tu energiju, što uzrokuje skok protona u stanje više energije. To uzrokuje neto magnetizaciju da se spiralno udalji od glavnog magnetskog polja označeno kao B0. Vektor neto magnetizacije pomiče se od svog uzdužnog početnog položaja na udaljenost koja je proporcionalna pulsu, koji je određen snagom i duljinom pulsa. Nakon određenog vremena, vektor neto magnetizacije se zarotira za 90 stupnjeva i leži u poprečnoj ravnini. U tom položaju nema neto magnetizacije. Kada se radiofrekvencijski puls isključi, tri stvari se počinju događati istovremeno. Prva je da se apsorbirana energija ponovno prenosi pri rezonanciji frekvencija. Drugo je da dolazi do T1 relaksacije, tako što se protoni počinju vraćati u svoj originalni longitudinalni položaj orijentacije, u isto vrijeme spinovi opadaju zbog svoje poravnate precesije u transverznoj ravnini što se naziva T2 relaksacija. Povratak pobuđenih jezgri iz visoke energije stanja u njihovo osnovno stanje naziva se T1

relaksacija. Vrijeme otpuštanja T1 je vrijeme potrebno da se magnetizacija vrati na 63 % njegovu izvornu uzdužnu duljinu. T2 relaksacija se događa kada spinovi u visokom i niskom energetsom stanju razmjenjuju energiju, ali ne gube energiju na okolnu rešetku kao što se to događa da T1 relaksacijom. Zato se i naziva spin-spin relaksacija. Vrijeme relaksacije T2 je duže od T1 vremena. T2 relaksacija je opsiana kao vrijeme potrebno da se 63 % poprečne magnetizacije izgubi (8,9).

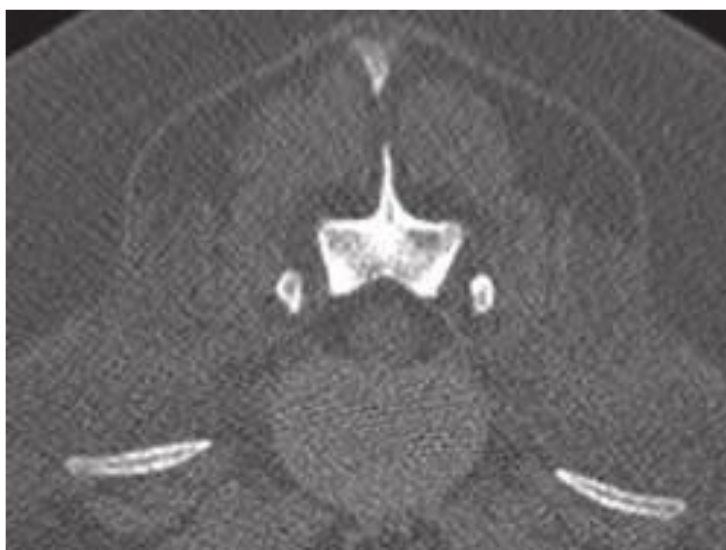3.7.1. CT i MRI kralježničke moždine

Kompjutorizirana tomografija (CT) i magnetska rezonanca (MRI) korsite se rutinski u istrazi bolesti kralježnice kod pasa i mačaka. Oboje su bolji od radiografije u dijagnostici većine stanja kralježnice. MRI ima bolju ukupnu dijagnostičku osjetljivost od CT-a i može se koristiti za dijagnosticiranje gotovo svih stanja kralježnice. Međutim postoje pacijenti kod kojih CT još uvijek preferirana metoda npr. kod vertebralne traume uzrokovana pucnjavom u kojoj je prisutni strani materijal metal koji bi uzrokovao znatan artefakt na slikama MRI-a. Iako se brojna stanja kralježnice mogu dijagnosticirati uz pomoć radiografije, CT i MRI snimke služe za bolju procjenu opsega stanja, koje može biti važno za dijagnostiku ili terapijske svrhe (2).

3.7.1.1. CT prikaz kralježničke moždine

Na CT-u kortikalna kost je tanka i ravnomjerno velike atenuacije s glatkim rubovima. Spongiozna kost ima čipkasti izled. Sve komponente kralješka (lamine, pedikuli, tijelo, forameni, bazoventralni venski kanal, koštani procesi) dobro se vizualiziraju CT-om. Na sredini od tijela, bazivertebralni kanal je vidljiv u obliku slova Y. Također pristuna je mali dorzalno stršeći greben kosti unutar ventralnog dna vertebralnog foramena. Zglobovi zglobnog procesa su diartrodijalni zglobovi s tankom glatkom subhondralnom kosti; zglobni nastavci su odvojeni hipoatenuacijom prostorom koji odgovara sinovjalnoj tekućini i zglobnoj hrskavici. Na poprečnim slikama usredotečenim na prostore diska, kombinirani rubovi dorzalnog aspekta anulusa intervertebralnog diska i dorzalnog uzdužnog ligamenta i ventralnog aspekta anulusa i ventralni uzdužni ligament izledaju kao eliptične atenuacijske strukture mekog tkiva. Povremeno se ligamentum flavum vidi kao krivolinijska neprozirnost obuhvaćajući dorzalne lamine i stapajući se sa zglobnom čahuricom zglobnog procesa. Ventralni,

dorzalni, interspinozni i intertransverzalni ligamenti nisu riješeni od okolnih strukutra. Epiduralna mast se hipoatenuira s obzirom na mekotkivne strukture vertebralnog kanala. Kombinacija leđne moždine, krvnih žila, subarahnoidalnog prostora sa likvorom i meninge čine okruglo ili ovalno meko tkivo koje atenuira strukture u sredini vertebralnog kanala koja je okružena rubom hipoatenuirane epiduralne masti. Korjenovi živaca mogu se vidjeti kao kružno linearno meko tkivo prigušne strukture, ovisno o njihovoj orijentaciji u ravini skeniranja (2).

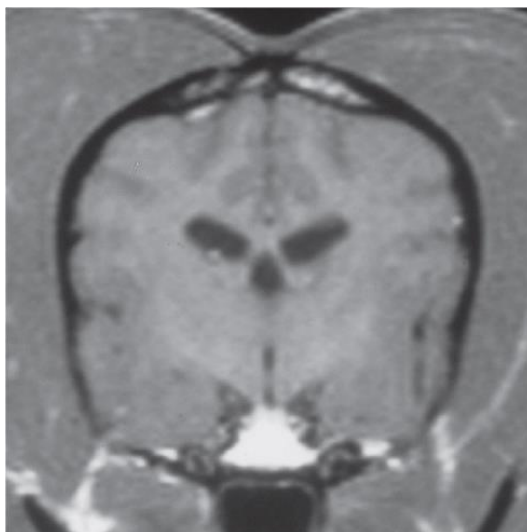


Slika 28. CT prikaz kralježničke moždine

Izvor: Donald E. Thrall Textbook of Veterinary Diagnostic Radiology, North Carolina State University, 2018.

3.7.1.2. MRI prikaz kranijuma i kralježničke moždine

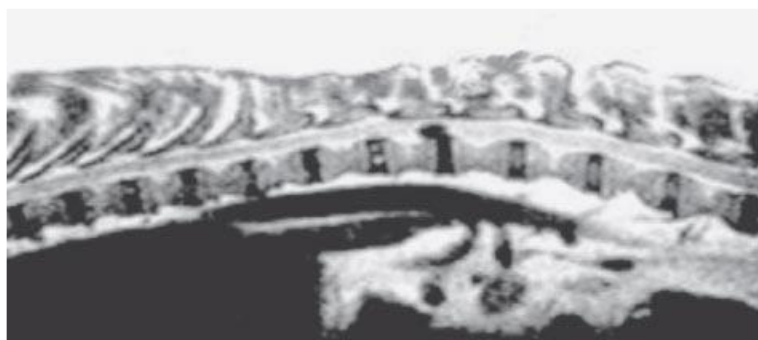
Jedna od prvih kliničkih primjena magnetske rezonance slika kod životinja je u dijagnozi intrakranijalnih bolesti. Intrakranijalna bolest može utjecati na funkciju ili anatomsku strukturu intrakranijalnog živčanog sustava, a MR se pokazala kako iznimno pomaže u prepoznavanju bolesti koje rezultiraju anatomskim abnormalnostima mozga, kranijalnih živaca i povezanih anatomskih struktura. Bijela tvar moždane hemisfere teži izgledati izointenzivno do blago hiperintenzivno u odnosu na kortikalni signal cerebralne hemisfere na T1 pondendiranim sekvencama (Slika 29) (10).



Slika 29. Poprečni prikaz mozga psećeg mozga

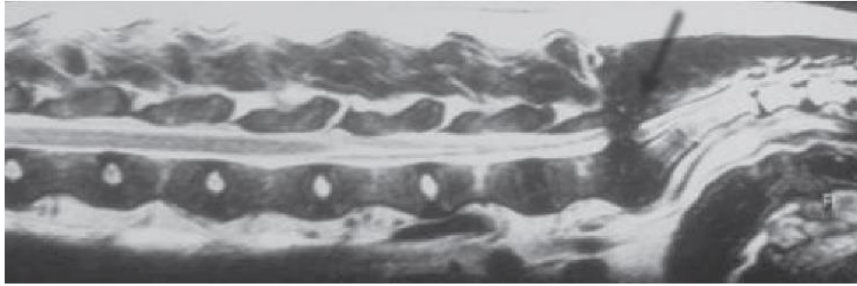
Izvor: Patrik R. Gavin, Rodney S. Gavin Practical Small Animal MRI 2121 State Avenue, Ames, Iowa 50014-8300, USA, 2009.

Slično intrakranijalnim procesima bolesti, bolesti kralježnice mogu rezultirati anatomskim promjenama tkiva kralježnice ili utjecati na mikroskopske, fiziološke ili funkcionalne elemente leđne moždine. MR snimanje je trenutno zlatni standard za ocjenjivanje ozljeda kralježnice i leđne moždine. Neke od ozljeda su: degenerativna mijelopatija, degenerativna bolest diska (Slika 30) lumbosakralna bolest (Slika 31) i duralna osifikacija (10).



Slika 30. Ekstruzija intervertebralnog diska

Izvor: Patrik R. Gavin, Rodney S. Gavin Practical Small Animal MRI 2121 State Avenue, Ames, Iowa 50014-8300, USA, 2009.



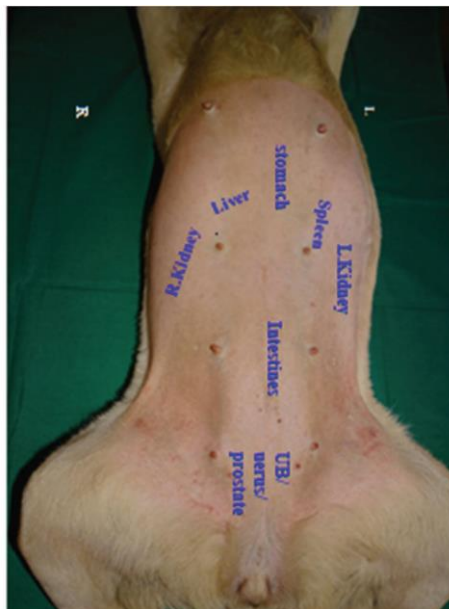
Slika 31. Sagitalni presjek bolesti u LS području

Izvor: Patrik R. Gavin, Rodney S. Gavin Practical Small Animal MRI 2121 State Avenue, Ames, Iowa 50014-8300, USA, 2009.

3.8. ULTRAZVUK

Ultrazvuk je neinvazivna, bez zračenja i sigurna tehnika snimanja unutrašnjosti tijela. Sastoji se od tri bitne komponente. To su pacijent, stroj koji proizvodi ultrazvuk i stručni operater (sonograf). Ultrazvučni pretvarač proizvodi zvuk visoke frekvencije koji se reflektira od određeno tkivo. Reflektirani zvučni val se zatim analizira uz pomoć računala i pretvara se u 2D sliku. Ultrazvuk na tako visokoj frekvenciji proizvodi piezoelektrični kristal. Ovi kristali prenose električnu energiju u mehaničke zvučne valove i ponovno pretvaraju zvučne valove u električnu energiju. Na taj način električna stimulacija piezo kristala obavlja posao odašiljača kao i prijemnika. U svrhu dijagnostike koriste se ultrazvučne frekvencije između 2 i 20 Mhz. Piezo kristali djeluju na temelju fenomena piezoelektričnog efekta. To je fenomen koji se očituje stvaranjem električnog naboja kao odgovor na primjenu mehaničke sile na određene materijale. Postoje tri načina rada ultrazvuka. To su B-mod (svjetliji mod), M-mod (mod kretanja) i Doppler mod. Prije samoga pregleda potrebno je izvršiti određene pripreme ovisno koji organ želimo pregledati. Prije pregleda abdomena životinja ne smije jest 8-12 sati kako bi došlo do smanjenje plinova u trbušnoj šupljini. Za pregled mokraćnog mjehura i prostate preporuča se piti puno vode kako bi mokraćni mjehur bio pun i tako omogućio bolju vizualizaciju. Kod pregleda transrektalne sonografije, rektum treba očistiti od fekalnog materijala. Akustični gel se nanosi na područje kako bi se osigurao dobar kontakt. Za ultrazvučni pregled psa ili mačke potrebno ih je postaviti u određeni položaj ovisno o organu koji želimo snimiti. Položaji su : leđni, stojeći, lijevi bočni i desni bočni. Kod transabdominalnog pristupa životinja je postavljena na leđa i pregled počinje skeniranjem

jetre koja se nalazi kaudalno od ksifodinog nastavka prsne kosti. Zatim se skenira želudac, slezena, lijevi bubreg, aorta, gornja mesenterična arterija i na kraju mokraćni mjehur (Slika 32) (11).



Slika 32. Prikaz pojedinih regija kod skeniranja ultrazvukom

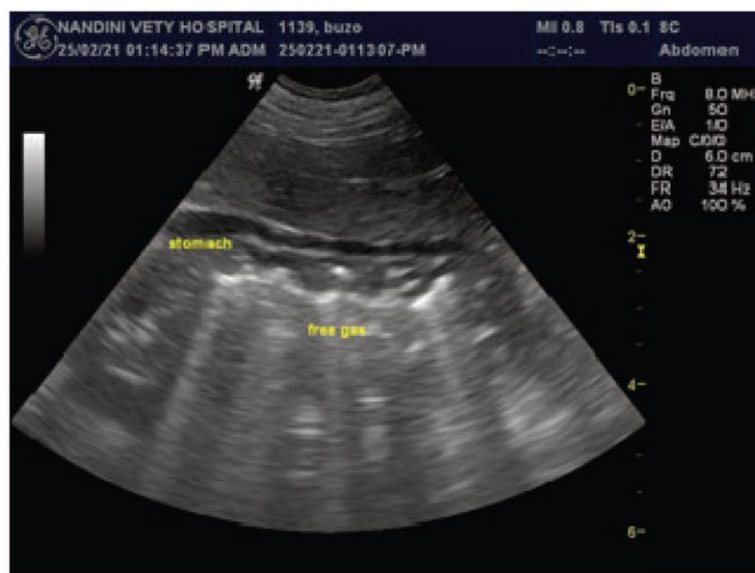
Izvor: J.P Varshney Ultrasound in veterinary medicine, NIPA GENX ELECTRONIC RESOURCES & SOLUTIONS P. LTD. New Delhi, 2022.

Transtorakalnim pristupom skeniramo srce, velike krvne žile, pluća i dijafragmu. Ovakav pristup se vrši često kod pasa i mačaka koji imaju problema sa srcem. Transuretralni i transvaginální pristup vizualiziraju prostatu, uretru i mjehur odnosno vaginalni kanal, cerviks u uterus. Transrektalni pristup se često koristi kod utvrđivanja trudnoće kod krava i konja (11).

Neke od prednosti korištenja ultrazvuka u veterini su to da je ultrazvuk neinvazivna metoda, ne zahtjeva anesteziju, nije skupa, bez problema se može ponoviti, lako je pristupačna. Mane takvih pregleda su: nemogućnost pregleda pluća zbog nesposobnosti prolažanje ultrazvuka kroz zrak, nemogućnost vizualizacije želudca i crijeva kod velikih životinja zbog velike količina zraka u trbušnoj šupljini, pregled uveliko ovisi o spretnosti i iskustvo osobe koja vrši pregled (11).

3.8.1. Ultrazvuk želudca

Želudac kod zdravih pasa i mačaka se nalazi kaudalno od jetre kada se sonda postavi na razinu ksifoidnog nastavka i usmjeri unutra po sagitalnoj ravini. Sonografski izgled želuca kod psa ja varijabilan i ovisi o veličini psa i sadržaju hrane (Slika 33) (11).



Slika 33. Ultrazvuk želuca

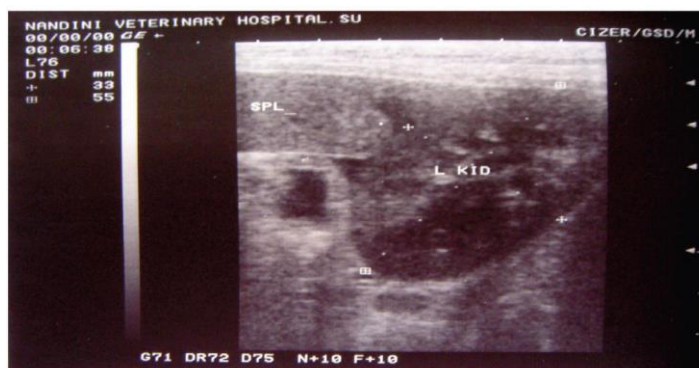Izvor: J.P Varshney Ultrasound in veterinary medicine, NIPA GENX ELECTRONIC RESOURCES & SOLUTIONS P. LTD. New Delhi, 2022.

Želudac je podijeljen na kardiju, fundus, tijelo i pilorični antrum koji vodi u sfinkter pilorusa. Kardija se općenito ne može identificirati, fundus se nalazi u lijevom kranijalnom abdomenu, a tijelo se nalazi desno od središnje sagitalne linije. Kod mačaka tijelo želuca se nalazi lijevo od središnje sagitalne linije (11).

3.8.2. Ultrazvuk bubrega

Površinski položaj bubrega znači da mogu biti snimljeni sa ventralnog ili bočnog položaja čak i kod velikih pasa. Pseći bubrezi su parni organ u obliku graha, okružen masnim tkivom, smješteni u retroperitonealnom prostoru. Dok su mačji bubrezi ovalnog oblika. Kranijalni pol lijevog bubrega psa se nalazi blizu velike zakrivljenosti želuca. Desni bubrež psa se nalazi kranijalnije od lijevog. Također desni bubrež se nalazi unutar renalne fose kaudalnog režnja jetre. Kod mačaka retroperitonealna mast odvaja desni

bubreg od kaudalnog režnja jetre. Mjesto snimanja se priprema šišanjem ili brijanjem područja snimanja. Skenira se prvo lijevi bubreg (Slika 34) (12).



Slika 34. Ultrazvuk bubreg

Izvor: J.P Varshney Ultrasound in veterinary medicine, NIPA GENX ELECTRONIC
RESOURCES & SOLUTIONS P. LTD.

New Delhi, 2022.

Zatim pomičući sondu u smjeru kazaljke na satu skenira se mokraćni mjehur, proksimalna uretra i potom desni bubreg. Postoji mogućnost težeg prikazivanja desnog bubrega kod pasa sa dubokim prsima zbog više kranio-dorzalnog položaja u abdomenu. Kod takvih slučajeva preporuča se pristup kroz 11. ili 12. interkostalni prostor. Također na skeniranje desnog bubrega mogu utjecati plinovi u gastrointestinalnom traktu (12).

4. ZAKLJUČAK

Najnoviji napredak u tehnologiji radiografskog snimanja uvelike je pridonio poboljšanju veterinarske prakse kroz dijagnostiku, planiranje liječenja i pretklinička istraživanja. Omogućene su točne anatomske i patofiziološke informacije, slike bilo koje ravnine tijela, dobar kontrast i prostornu rezoluciju, te može preporučiti dijagnostičko rješenje. Ispravna uporaba odgovarajuće tehnologije snimanja može pomoći u otkivanju patologija, fizioloških aktivnosti i pozicioniranja struktura. Budućnost snimanja u veterinarskim ustanovama puna je mogućnosti, međutim prostorna i financijska ograničenja i tehnički problemi mogu spriječiti korištenje naprednih tehnika, dijagnozu i kliničke primjene. Kako bi bolje obavljali pretkliničke i kliničke zadatke i poboljšali ukupni standard skrbi, današnji veterinari trebali bi biti upoznati sa starim i novim naprednim modalitetima snimanja.

5. LITERATURA

1. Gerry B. Schnelle, The History of Veterinary Radiology, 1968. Dostupno na: <https://acvr-website.s3.amazonaws.com/assets/20210708123301/j.1740-8261.1968.tb01080.x.pdf>
2. Donald E. Thrall Textbook of Veterinary Diagnostic Radiology, North Carolina State University, 2018.
3. Janković S. Mihanović F., Radiološki uređaji i oprema u radiologiji, radioterapiji i nuklearnoj medicini, Split: Sveučilište u Splitu, 2015.
4. Graham RN, Perriss RW, Scarsbrook AF. DICOM demystified: a review of digital file formats and their use in radiological practice. Clin Radiol. 2005 Nov;60(11):1133-40. doi: 10.1016/j.crad.2005.07.003. PMID: 16223609.
5. Holmstrom SE, Frost P, Eisner ER: Dental radiology. In Veterinary dental techniques. for the small animal practitioner, ed 3, Philadelphia,Pa, 2004, Saunders, pp 131–174.
6. Thrall D, Robertson I, editors: Atlas of radiographic anatomy and normal anatomic variants in the dog and cat, 2e, St. Louis, 2016, Elsevier-Saunders.
7. Thrall DE, Robertson ID: The spine. In Atlas of normal radiographic anatomy and anatomic variants of the dog and cat, ed 2, St Louis, 2016, Saunders.
8. Keane M, Paul E, Sturrock CJ, Rauch C, Rutland CS. Computed Tomography in Veterinary Medicine: Currently Published and Tomorrow's Vision [Internet]. Computed Tomography - Advanced Applications. InTech; 2017. Available from: <http://dx.doi.org/10.5772/intechopen.68556>
9. Yitbarek D, Dagnaw GG. Application of Advanced Imaging Modalities in Veterinary Medicine: A Review. Vet Med (Auckl). 2022 May 31;13:117-130. doi: 10.2147/VMRR.S367040. PMID: 35669942; PMCID: PMC9166686.
10. Patrik R. Gavin, Rodney S. Gavin Practical Small Animal MRI 2121 State Avenue, Ames, Iowa 50014-8300, USA, 2009
11. J.P Varshney Ultrasound in veterinary medicine, NIPA GENX ELECTRONIC RESOURCES & SOLUTIONS P. LTD.a New Delhi,2022
12. Mannion P. Diagnostic Ultrasound in Small Animal Practice, Oxford:Blackwell Science, 2006

6. ŽIVOTOPIS

OSOBNI PODATCI:

Ime i prezime: Ivan Ivšan

Datum i mjesto rođenja: 30.01.1995., Osijek

Telefonski broj: 095 35 35 207

E-mail adresa: iivsan7@gmail.com

Obrazovanje:

2019.-2024. Preddiplomski studij Radiološke tehnologije, Odjel zdravstvenih studija Sveučilišta u Splitu, Split, Hrvatska

2010.-2014. I. Gimnazija Osijek, Osijek

2002.-2010. Osnovna škola Tin Ujević, Osijek

VJEŠTINE:

Strani jezici: engleski (aktivno), njemački (A1 razina)

Rad na računalu: korištenje MS Office paketa i interneta

Ostalo: vozačka dozvola „B kategorije“