

# Radiološki pristup imunokompromitiranom pacijentu

---

**Babić, Domagoj**

**Master's thesis / Diplomski rad**

**2024**

*Degree Grantor / Ustanova koja je dodijelila akademski / stručni stupanj:* **University of Split / Sveučilište u Splitu**

*Permanent link / Trajna poveznica:* <https://um.nsk.hr/um:nbn:hr:176:350965>

*Rights / Prava:* [In copyright](#)/[Zaštićeno autorskim pravom.](#)

*Download date / Datum preuzimanja:* **2025-02-22**



Sveučilišni odjel zdravstvenih studija  
SVEUČILIŠTE U SPLITU

*Repository / Repozitorij:*

[Repository of the University Department for Health Studies, University of Split](#)



zir.nsk.hr



UNIVERSITY OF SPLIT



DIGITALNI AKADEMSKI ARHIVI I REPOZITORIJI

SVEUČILIŠTE U SPLITU

Podružnica

SVEUČILIŠNI ODJEL ZDRAVSTVENIH STUDIJA

SVEUČILIŠNI DIPLOMSKI STUDIJ

RADIOLOŠKA TEHNOLOGIJA

**Domagoj Babić**

**RADIOLOŠKI PRISTUP IMUNOKOMPROMITIRANOM  
PACIJENTU**

**Diplomski rad**

Split, 2024.

SVEUČILIŠTE U SPLITU  
Podružnica  
SVEUČILIŠNI ODJEL ZDRAVSTVENIH STUDIJA  
SVEUČILIŠNI DIPLOMSKI STUDIJ  
RADIOLOŠKA TEHNOLOGIJA

**Domagoj Babić**

**RADIOLOŠKI PRISTUP IMUNOKOMPROMITIRANOM  
PACIJENTU  
RADIOLOGICAL APPROACH TO IMMUNOCOMPROMISED  
PATIENT**

**Diplomski rad/Master's Thesis**

Mentor:

**Izv. prof. dr. sc. Sanja Lovrić Kojundžić, dr. med.**

Split, 2024.

# TEMELJNA DOKUMENTACIJSKA STRANICA

## DIPLOMSKI RAD

**Sveučilište u Splitu**

**Sveučilišni odjel zdravstvenih studija**

**Radiološka tehnologija**

**Znanstveno područje:** Biomedicina i zdravstvo

**Znanstveno polje:** Kliničke medicinske znanosti

**Mentor:** izv. prof. dr. sc. Sanja Lovrić Kojundžić, dr. med.

## RADIOLOŠKI PRISTUP IMUNOKOMPROMITIRANOM PACIJENTU

Domagoj Babić, 661106

**Sažetak:** Imunokompromitiranost se definira kao stanje narušenog ili disfunkcionalnog imunološkog sustava, koji nije u stanju obraniti organizam od vanjskih patogena. Imunodeficijencija se u pacijenta može razviti na razne načine, te u ovisnosti o etiologiji ima različitu kliničku sliku. Najogledniji primjer imunodeficijencije u svijetu jest onaj uzrokovan virusom humane imunodeficijencije (eng. *human immunodeficiency virus*, HIV), koji je postao globalni problem, te sa sobom nosi široku lepezu raznih stanja i oportunističkih infekcija. Imunokompromitirani bolesnik ima povećanu sklonost nastanka infekcije uzrokovane nekim patogenom u odnosu na bolesnika s funkcionalnim imunološkim sustavom.

Različiti oportunistički uzročnici iz skupine gljivica, parazita, bakterija i virusa napadaju imunosuprimirane domaćine. Unutar njih se, s obzirom na nepostojanje obrambenog sustava, brzo množe, te lakše razvijaju upalna i druga stanja gdje zahvaćaju neurološki, respiracijski, ali i druge organske sustave. Tijekom pandemije Covid-19 virusa, imunokompromitirani pacijenti su zbog svoje vulnerabilnosti predstavljali značajan medicinsko-sociološki problem. Primjena odgovarajućih radioloških metoda ima važnu ulogu u ranom otkrivanju i dijagnosticiranju različitih infektivnih i drugih bolesti koje su svojstvene imunokompromitiranim bolesnicima.

**Ključne riječi:** HIV; imunodeficijencija; imunokompromitiranost; infekcije;

**Rad sadrži:** 51 stranica, 25 slika, 4 tablice, 39 literaturnih referenci

**Jezik izvornika:** hrvatski

## BASIC DOCUMENTATION CARD

MASTER THESIS

**University of Split**

**University Department of Health Studies**

**Graduate study of radiological technology**

**Scientific area:** Biomedicine and health care

**Scientific field:** Clinical medical sciences

**Supervisor:** izv. prof. dr. sc. Sanja Lovrić Kojundžić, dr. med.

### RADIOLOGICAL APPROACH TO IMMUNOCOMPROMISED PATIENT

Domagoj Babić, 661106

**Summary:** To be immunocompromised is defined as state of impaired or dysfunctional immune system, precisely a system that is unable to defend the organism against external pathogens. Immunodeficiency in a patient can develop in various ways, and depending on the etiology, it has a different clinical presentation. The most concrete example of immunodeficiency in the world is the one caused by the human immunodeficiency virus (HIV), which has become a global problem and brings with itself a wide variety of conditions and opportunistic infections. An immunocompromised patient has an increased tendency to develop an infection caused by a pathogen compared to a patient with a functional immune system.

Various opportunistic agents from the group of fungi, parasites, bacteria and viruses attack immunosuppressive hosts. Because of the absence of a defense system, pathogens multiply faster and can more easily develop inflammatory and other conditions, with involvement of the neurological, respiratory and other organ systems. During the Covid-19 virus pandemic, immunocompromised patients represented a significant medico-sociological problem due to their vulnerability. The use of appropriate radiological methods plays an important role in the early detection and diagnosis of various infectious and other diseases that are characteristic for immunocompromised patients.

**Key words:** HIV, immunodeficiency, immunocompromised, infections

**Thesis contains:** 51 pages, 25 figures, 4 tables, 39 literature references

**Original in:** Croatian

# SADRŽAJ

<b>1.</b>	<b>UVOD .....</b>	<b>1</b>
<b>2.</b>	<b>CILJ RADA.....</b>	<b>2</b>
<b>3.</b>	<b>MATERIJALI I METODE .....</b>	<b>3</b>
<b>4.</b>	<b>IMUNOKOMPROMITIRANI DOMAĆIN .....</b>	<b>4</b>
4.1.	DEFINICIJA .....	4
4.2.	ČIMBENICI OBRANE .....	4
4.2.1.	<i>Nedostatak komplemenata i imunoglobulina.....</i>	<i>4</i>
4.2.2.	<i>Poremećaji stanične imunosti.....</i>	<i>4</i>
<b>5.</b>	<b>UZROCI IMUNOSUPRESIJE KOD BOLESNIKA.....</b>	<b>6</b>
5.1.	BOLEST PRIMARNE IMUNODEFIICIJENCIJE .....	6
5.1.1.	<i>Klasifikacija .....</i>	<i>6</i>
5.1.2.	<i>Klinička prezentacija .....</i>	<i>7</i>
5.2.	TRANSPLANTACIJA ČVRSTIH ORGANA .....	8
5.2.1.	<i>Kortikosteroidi.....</i>	<i>9</i>
5.2.2.	<i>Inhibitori kalcineurina .....</i>	<i>9</i>
5.2.3.	<i>Antimetaboliti.....</i>	<i>9</i>
5.3.	RADIOTERAPIJA.....	10
5.4.	CITOTOKSIČNI LIJEKOVI .....	11
5.5.	VIRUS HUMANE IMUNODEFIICIJENCIJE (HIV) .....	12
5.5.1.	<i>Epidemiologija HIV-a .....</i>	<i>12</i>
5.5.2.	<i>Građa i izgled HIV-a .....</i>	<i>13</i>
5.5.3.	<i>Imunopatogeneza.....</i>	<i>14</i>
5.5.4.	<i>Neuroradiološka obrada bolesti uzrokovanih HIV virusom.....</i>	<i>16</i>
<b>6.</b>	<b>RADIOLOŠKA OBRADA INFEKCIJA U IMUNOKOMPROMITIRANIH PACIJENATA.....</b>	<b>18</b>
6.1.	GLJIVIČNE INFEKCIJE.....	18
6.1.1.	<i>Patološki prikaz.....</i>	<i>18</i>
6.1.2.	<i>Radiološki prikaz.....</i>	<i>19</i>
6.2.	PARAZITSKE INFEKCIJE .....	25
6.2.1.	<i>Radiološki prikaz.....</i>	<i>25</i>
6.3.	BAKTERIJSKE INFEKCIJE .....	31
6.3.1.	<i>Radiološki prikaz bakterijski uzrokovanih infekcija središnjeg živčanog sustava .....</i>	<i>31</i>
6.3.2.	<i>Radiološki prikaz bakterijski uzrokovanih respiratornih infekcija .....</i>	<i>33</i>

6.4.	VIRUSNE INFEKCIJE .....	35
6.4.1.	<i>Radiološki prikaz infekcija uzrokovanih citomegalovirusom (CMV)</i> .....	35
6.4.2.	<i>Radiološki prikaz drugih učestalih virusnih infekcija</i> .....	37
6.5.	SARS-CoV-2 KOD IMUNOKOMPROMITIRANIH PACIJENATA .....	40
6.5.1.	<i>Suodnos virusa sa domaćinom</i> .....	40
6.5.2.	<i>Radiološka obrada SARS-CoV-2 infekcije</i> .....	41
<b>7.</b>	<b>PRIMJENA RADIOLOŠKIH METODA U OBRADI IMUNOKOMPROMITIRANIH PACIJENATA .....</b>	<b>43</b>
7.1.	VIRUS HUMANE IMUNODEFIJENCIJE (HIV) .....	43
7.2.	GLJIVIČNE INFEKCIJE.....	43
7.3.	PARAZITSKE INFEKCIJE .....	44
7.4.	BAKTERIJSKE INFEKCIJE .....	44
7.5.	VIRUSNE INFEKCIJE .....	45
7.6.	SARS-CoV-2.....	46
<b>8.</b>	<b>ZAKLJUČAK.....</b>	<b>47</b>
<b>9.</b>	<b>LITERATURA .....</b>	<b>48</b>
<b>10.</b>	<b>ŽIVOTOPIS .....</b>	<b>52</b>

# 1. UVOD

Imunokompromitiranost bolesnika može nastati zbog stečenog (primarnog), jatrogenog ili nasljednog čimbenika. Uzroci imunodeficijencije mogu biti infektivni poput virusa humane imunodeficijencije (engl. *human immunodeficiency virus – HIV*), koji uzrokuje sindrom stečene imunodeficijencije (engl. *Acquired immunodeficiency syndrome – AIDS*); transplantacije solidnih organa ili koštane srži, raka, kemoterapije, radioterapije, limfoma, glukokortikoidne terapije, splenektomije, te traumatskih ozljeda. Imunokompromitirani pacijenti imaju povećani rizik od životno ugrožavajućih infekcija kojima se mora terapijski pristupiti u što ranijem stadiju razvoja.(1)

Bolesti primarne imunodeficijencije (engl. *Primary immunodeficiency disorder/disease – PID*) obuhvaćaju genetski heterogene grupe poremećaja koje djeluju na različite komponente prirođenog i stečenog imunološkog sustava, u konačnici vodeći do ozbiljnih komplikacija. Takve vrste imunodeficijencije su u najčešćem obliku nasljedno stečene. (2)

Prirođeni oblici imunodeficijencije se često vežu uz sindrom stečene imunodeficijencije (AIDS), koji je prvi put zabilježen i prijavljen u Sjedinjenim Američkim Državama među homoseksualnom populacijom, a uzrokuje ga HIV virus. Sam HIV virus kod domaćina, pojednostavljeno rečeno, uzrokuje progresivno smanjenje CD4<sup>+</sup> T stanica, tj. „stanica pomagača“ koje pomažu u koordinaciji imunološkog odgovora na infekciju.(2)

Maligna oboljenja, poglavito ona hematopoetska i limfoidna, rezultiraju imunološkom disfunkcijom, tako što uzrokuju deficijenciju imunoloških efektorskih stanica ili disfunkciju sinteze antitijela. Također primjena citostatika u kemoterapijskom liječenju onkoloških bolesnika, kao nuspojavu ima narušavanje integriteta barijere s mukozitisom, što uvelike olakšava pristup mikroorganizmima. Najčešća vrsta imunodeficijencije je ipak jatrogeno uzrokovana, dakle obuhvaća široki spektar terapeutika koji moduliraju imunološki sustav. (2)

Rizici od infekcije kod imunokompromitiranih pacijenata mogu se klasificirati kao visoki, umjereni i niski. Visoki rizici obuhvaćaju hematološko-maligna oboljenja, AIDS, splenektomiju, tešku kombiniranu imunodeficijenciju (engl. *Severe combined immunodeficiency – SCID*). Umjereni rizik imaju pacijenti sa solidnim tumorima, te transplantacijom solidnih organa, dok najmanji rizik od infekcije imaju pacijenti s imunodeficijencijom uzrokovanom kortikosteroidnom terapijom i dijabetesom.(3)



## 2. CILJ RADA

Cilj rada je pobliže objasniti vrste imunokompromitiranih stanja, tj. načine koji uzrokuju nastanak imunodeficijencije u pojedinca. Kroz rad je učinjena distinkcija između osoba sa prirođenom imunodeficijencijom u odnosu na osobe koje imaju neki oblik stečene imunodeficijencije. Među nabrojanim uzročnicima, istaknuto je značenje HIV-a kao nezaobilaznog problema modernog svijeta, te kao jednog od glavnih i najvećih uzročnika imunodeficijencije u bolesnika.

Također, naglašeno je kako su imunokompromitirani pacijenti izravno izloženi širokoj lepezi raznih infektivnih bolesti, koje u pojedinca s narušenim i disfunkcionalnim imunološkim sustavom mogu imati letalne posljedice.

A kao glavni dio cijelog rada je opisana detaljna radiološka obrada ovakvih pacijenata i njihovih složenih patoloških stanja. Definirana je uloga radiologije u postavljanju dijagnoze, liječenju i praćenju ovakvih pacijenata. Svaka od relevantnih radioloških metoda je objašnjena i dodatno potkrijepljena slikovnim primjerom.

### 3. MATERIJALI I METODE

Za pisanje ovog diplomskog rada korišteni su dostupni materijali, u vidu članka i znanstvenih radova, koji su objavljeni na PubMed platformi. Prilikom pretraživanja literature na internetu, traženi su pojmovi *radiology*, *infectology*, *immunodeficiency* i *immunocompromised*, s veznicima AND ili OR. Svi rezultati pronađeni na internetu bili su predstavljeni u narativnom i deskriptivnom obliku na engleskom jeziku, a svaki članak ili rad je javno dostupan u cijelosti.

Osim internetskih izvora, za pisanje rada također su korištene i stručne knjige u fizičkom obliku na hrvatskom i engleskom jeziku.

## **4. IMUNOKOMPROMITIRANI DOMAĆIN**

### **4.1. Definicija**

Imunokompromitiranost, imunodeficijencija ili imunosupresija predstavljaju niz sinonima koji označavaju stanje narušenog imunološkog sustava, te povećanog rizika za pojavu infekcije. Ista može nastati zbog prirođenog ili stečenog poremećaja jedne ili više imunoloških komponenata samog domaćina, tj. organizma. Ovakvo stanje najčešće opisuje bolesnike koji imaju neki oblik prirođenog deficita imunosti, poput primarne imunodeficijencije, potom za bolesnike koji su sekundarno postali imunokompromitirani, te za osobe zaražene virusom humane imunodeficijencije. Stečena imunokompromitiranost može nastati kao posljedica malignog oboljenja, te kao jatrogeno uzrokovano stanje, tj. posljedica nekih terapija (citostatici, transplantacije, splenektomija, kemoterapije i radioterapije). (4)

### **4.2. Čimbenici obrane**

Prvu crtu obrane domaćina čine zdrava koža i sluznica, čiji prekid kontinuiteta može nastati uslijed nekog traumatskog događaja, infiltracije tumorskog tkiva, citotoksičnosti, radioterapijskog djelovanja ili primjenom invazivnih metoda liječenja. (4)

#### **4.2.1. Nedostatak komplemenata i imunoglobulina**

Drugu crtu obrane čine humoralni i stanični mehanizmi (Tablica 1). Ključan dio humoralne imunosti čini sustav komplemenata, koji u svakom obliku svoje nedostatnosti, dovodi do negativnog djelovanja na imunološki sustav. Nedostatnost komplemента C5 dovodi do gnojnih infekcija, koje uzrokuju razni patogeni, dok nedostatnost terminalnih dijelova komplemenata (C5-C8) dovodi do povećane incidencije meningokoknih infekcija. (4)

Također, imunoglobulini su važan dio humoralne obrane, a njihov manjak se očituje ponavljajućim infekcijama, alergijskim reakcijama, te atopijskim stanjima. Funkcija imunoglobulina je prvenstveno opsoniziranje (pospješivanje fagocitoze), neutraliziranje virusa, a zajedno s komplementom sudjeluju u lizi stanica i mikroorganizama. Manjak svih imunoglobulina (hipoimunoglobulinemija) se očituje sklonošću infekcijama inkapsuliranim bakterijama, enterovirusima, rotavirusima, te mikoplazmama. (4)

#### **4.2.2. Poremećaji stanične imunosti**

Stanični mehanizam obrane se temelji na procesu fagocitoze i stanične imunosti. Fagocitoza jest proces u kojem sudjeluju granulociti (neutrofil i eozinofili) i razni fagociti. Deficit fagocita

se gotovo uvijek očituje nekim oblikom bakterijske ili gljivične infekcije, dok je manjak granulocita (granulocitopenija) jedan od najvažnijih čimbenika za razvoj teških infekcija. (4)

Poremećaj stanične imunosti klasificira se kao primarni oblik, koji je zastupljen u raznim prirođenim stanjima imunosupresije, te sekundarni, tj. stečeni oblik. Nedostatna stanična imunost usko je povezana sa povećanom incidencijom infekcija uzrokovanih bakterijama, virusima, gljivama i protozoima. (4)

Primarni manjak stanične imunosti, zapravo je dio mješovite primarne B- i T-stanične deficijencije, pritom uključujući i tešku složenu imunodeficijenciju (SCID), ataksiju-teleangiektaziju i pojedine deficijencije u metabolizmu purina. Sekundarni (stečeni) manjak stanične imunosti može nastati zbog zloćudnih bolesti limfatičnog tkiva (limfomi), zbog liječenja imunosupresivnim lijekovima (kortikosteroidi, azatioprin, ciklofosamid i ciklosporin A), te zbog virusnih infekcija (HIV), a i zbog drugih stanja poput proteinske malnutricije ili starosti. (4)

Tablica 1. – Mehanizmi obrane u čovjeka

Crta obrane	Nespecifična	Specifična
Prva (koža i sluznice)	Mehaničke barijere Sekretorne barijere Cilijarni sustav	Imunoglobulini
Humoralna	Lizozimi i laktoferin Sustav komplementa Fibronektin Interferoni Interleukini	Imunoglobulini
Ovisna o stanicama	Fagocitoza Neutrofili Eozinofili Mononukleari NK-stanice	Stanična imunost (limfociti T i makrofagi)

Izvor: (4)

## **5. UZROCI IMUNOSUPRESIJE KOD BOLESNIKA**

### **5.1. Bolest primarne imunodeficijencije**

Bolesti primarne imunodeficijencije (PID) odnosi se na vrlo raznoliku grupu poremećaja koje karakterizira vrlo oslabljena ili nepostojeća funkcija imunološkoga sustava, u svom punom ili djelomičnom obliku. Takav imunološki poremećaj kod pojedinca dovodi do povećane mogućnosti za razvoj ozbiljnih infekcija, autoimunih bolesti ili malignih oboljenja. Opisano je više od 120 različitih genetskih poremećaja, s naglaskom da je taj broj s vremenom u kontinuiranom porastu.(5) Važno je istaknuti kako se poremećaj primarne imunodeficijencije razlikuje od sekundarnih imunokompromitiranosti, koje mogu biti uzrokovane virusnim ili bakterijskim infekcijama, malignošću, lijekovima i sličnim drugim uzrocima.(6)

#### **5.1.1. Klasifikacija**

PID se generalno klasificira prema dijelu imunološkog sustava koji je primarno zahvaćen samim poremećajem, a uključuje stečenu ili urođenu imunost. Trenutno se u poremećaje primarne imunodeficijencije ubrajaju sindromi koji su povezani s autoimunošću ili imunološkom disregulacijom kao primarnim obilježjem. (7)

Poznato je da T-stanice i B-stanice čine primarne stanice stečenog imunološkog sustava. B-stanice sudjeluju u proizvodnji antitijela i samim time imaju ključnu ulogu u humoralnom imunološkom sustavu, dok s druge strane, T-stanice upravljaju imunološkim odgovorima. Poremećaji koji se javljaju u proizvodnji ili sazrijevanju B- ili T-stanica rezultiraju poremećajima imunološkog odgovora, a samim tim i različitim tipovima imunodeficijencije. (7)

Urođeni imunološki odgovor predstavlja prvu liniju obrane protiv potencijalnih patogena. Nemogućnost prirođenog imunološkog sustava u identificiranju patogena odgađa indukciju imunološkog odgovora i može pogoršati konačni ishod same infekcije. Razne stanice i proteini sudjeluju u prirođenom imunološkom odgovoru, uključujući fagocite (neutrofile i makrofage), dendritične stanice i komplemente. Fagociti su po primarnoj funkciji zaslužni za procese fagocitoze, u kojem same stanice eliminiraju prijeteće patogene. Funkcija proteinskog komplementa je identifikacija i opsonizacija, tj. oblaganje patogena tvarima koje olakšavaju i potiču fagocitozu. Defekti u razvoju i funkciji bilo kojeg od ovih elemenata urođenog imuniteta mogu dovesti do nastanka poremećaja primarne imunodeficijencije.

### 5.1.2. Klinička prezentacija

Pacijenti sa specifičnim defektima T-stanica mogu imati abnormalno niske vrijednosti limfocita i neutrofila, tj. limfopeniju i neutropeniju. U najtežim oblicima složene imunodeficijencije (SCID), vrlo često se ističe nedostatak T-stanica, kojeg često prati i korelirajući nedostatak B-stanica. SCID kao imunokompromitirajuće stanje, najčešće se javlja u prvoj godini čovjekova života, kojeg simptomatski prate proljevaste stolice, osipi i ozbiljne komplicirane bakterijsko-virusne infekcije. SCID je hitno stanje u pedijatriji, jer vrlo često vodi do letalnog ishoda, a kao metoda liječenja se ističe transplantacija matičnih stanica. (6)

Nedostatak protutijela, tj. poremećaj B-stanica najčešći je tip imunodeficijencije, koji obuhvaća 50% od ukupnog broja svih oblika PID-a. Karakterizira ga povećana osjetljivost na bakterijske infekcije respiratornog sustava, gdje se posebno ističu *Streptococcus pneumoniae* i *Haemophilus influenzae*. Pacijenti se najčešće javljaju sa 6 mjeseci starosti, sa simptomima rekurentnih i teških respiratornih infekcija (sinusitis, pneumonija) (Tablica 2). (8)

Tablica 2. – 10 znakova poremećaja primarne imunodeficijencije (PID)

	Znakovi upozorenja u djece	Znakovi upozorenja u odraslih
1	≥ 4 nove infekcije uha unutar 1.g.	≥ 2 nove infekcije uha unutar 1.g.
2	≥ 2 ozbiljne infekcije sinusa unutar 1.g.	≥ 2 sinusne infekcije unutar 1.g., bez prisustva alergija
3	≥ 2 mjeseca antibiotske terapije s minimalnim učinkom	1 pneumonija godišnje, više od 1 godine
4	≥ 2 pneumonije unutar 1.g.	Kronična dijareja s gubitkom težine
5	Nemogućnost dojenčeta da dobije na težini ili normalno raste	Rekurentne virusne infekcije (prehlade, herpesi, bradavice, kondilomi)
6	Rekurentni, duboki apscesi kože ili organa	Ponavljajuća potreba za intravenskim antibioticima
7	Oralna kandidijaza ili druga gljivična infekcija	Rekurentni, duboki apscesi kože ili unutarnjih organa
8	Potreba za intravenskim antibioticima	Refrakтерна kandidijaza ili gljivična infekcija na koži ili drugdje
9	≥ 2 duboko ukorijenjene infekcije, uključujući septikemiju	Infekcija normalno bezopasnim bakterijama sličnim tuberkulozi
10	Pozitivna obiteljska anamneza na PID	Pozitivna obiteljska anamneza na PID

Izvor: (6)

Bolesnici s urođenim poremećajima imunodefijencije mogu se javiti u bilo kojoj starosnoj dobi, nerijetko s neuobičajenim infekcijama ili s teško izlječivim infekcijama. Tipični znakovi i simptomi poremećaja fagocita su teške piogene (gnojne) bakterijske i gljivične infekcije kože, dišnog sustava i unutrašnjih organa, koje često prate problemi sa noktima i gingivom. Nedostaci i poremećaji proteinskih komplemenata najmanje su zastupljen poremećaj primarne imunodefijencije, čine manje od 1%, a takva stanja se manifestiraju autoimunim bolestima poput eritemskog lupusa. (6)

## **5.2. Transplantacija čvrstih organa**

Transplantacija čvrstih organa je apsolutna terapija za mnoge teške bolesti tih organa, koje se medikamentozno ili operacijski više ne mogu uspješno tretirati. No transplantirani organ (alograf) u primatelja, nailazi na imunološki odgovor domaćina, te bi bez kvalitetne imunosupresije cijelog sustava došlo do odbacivanja alografta, te u konačnici neuspješnog zahvata i potencijalnog letalnog ishoda. Iako je imunosupresija poboljšala preživljenje transplantata, kao nuspojavu ostavlja pacijenta osjetljivog na patogene i infektivne komplikacije.

Odbacivanje alografta primarno je posredovano T-stanicama, dok B-stanice sudjeluju u proizvodnji protutijela, te time sudjeluju u imunološkoj reakciji. Obzirom na vremensku podjelu, odbacivanje alografta se dijeli na hiperakutno, akutno i kronično. Hiperakutno odbacivanje predstavlja trenutačni odgovor organizma, koji već ima prisutna antitijela, koja su stvorena na donorske humane leukocitne antigene. Akutno stanično odbacivanje počinje odmah nakon transplantacije samog organa, nakon što organizam prepozna antigene transplantata (aloantigeni) kao strane, automatizmom počinje stvaranje citokina od strane T-stanica, antitijela od strane B-stanica i aktivacija makrofaga, što u konačnici rezultira pojačanim imunološkim odgovorom. Kronično odbacivanje je spor proces, koji remodelira izvanstanični matriks alografta, stvaraju se ožiljci od kolagena, fibronektina i proteoglikana, što dovodi do disfunkcije i prestanka rada samog transplantata. (9)

Imunosupresivi koji se koriste za prevenciju i inhibiciju procesa odbacivanja uključuju široku skupinu lijekova poput kortikosteroida, inhibitora kalcineurina, antimetabolita i poliklonalnih antilimfocitnih antitijela. (9)

### **5.2.1. Kortikosteroidi**

Glukokortikoidi su prvi agensi korišteni kao oblik imunosupresije pri transplantaciji solidnih organa, smatraju se vrlo jakom opcijom, ali jednako neselektivnom. Prilikom primjene glukokortikoida oni utječu na više različitih stanica, uključujući T- i B-stanice, makrofage, granulocite i monocite, no bez obzira jesu li aktivni dio aloimunih odgovora. Glukokortikoidi uzrokuju prolaznu, ali značajnu limfocitopeniju, a također djeluju i na proizvodnju protutijela preko B-stanica. Također, glukokortikoidi stupaju u interakciju s mnogim nelimfoidnim stanicama i usporavaju upalne odgovore. (9)

### **5.2.2. Inhibitori kalcineurina**

Inhibitori kalcineurina, ciklosporin i takrolimus, uvelike su smanjili učestalost odbacivanja alografta. Njihova prednost je u tome što su značajno selektivniji za T-stanice, te njihova uporaba omogućila je očuvanje drugih stanica, te smanjila incidenciju infekcija. Ovi imunosupresivi inhibiraju aktivaciju T-stanica, tako što se vežu na intracelularne imunofiline; ciklosporin veže ciklofilin, a FK-vezujući protein-12 veže takrolimus (oba navedena imunofilina imaju tendenciju vezivanja na kalcineurin, koji se nalazi u T-limfocitima). Osim njihove selektivnosti kao najveće prednosti, važno je istaknuti kako su oba inhibitora kalcineurina jaki imunosupresivi. (9)

### **5.2.3. Antimetaboliti**

Azatriopin (AZA) je prvi put razvijen 1950-ih godina i smatra se prvim pravim antimetabolitom koji je primjenjivan u praksi. Nakon njega razvijen je mikofenolat mofetil (MMF), koji vrlo brzo zasjenio azatriopin, svojom snagom i selektivnošću. Oba agensa su klasificirana kao antimetaboliti zbog svoje sposobnosti da inhibiraju proizvodnju DNA i RNA. (9)

AZA ima mehanizme inhibicije sinteze DNA, metabolizma purina (potreban za proliferaciju T- i B-stanica) i sinteze nukleotida. Ova djelovanja dovode do inhibicije aktivacije T-stanica, smanjene proizvodnje protutijela i smanjene razine cirkulirajućih monocita i granulocita. U konačnici mehanizam djelovanja azatriopina rezultira supresijom svih hematopoetskih staničnih linija, a samim time cijelog imunološkog sustava. (9)

MMF, kao moćniji nasljednik AZA-e, je mnogo snažniji i selektivniji inhibitor sinteze purina, bez značajnog utjecaja na hematopoetsku ili neutrofilnu populaciju. MMF cjelovitije inhibira proliferaciju T- i B-stanica, blokira proizvodnju antitijela i smanjuje stvaranje citotoksičnih stanica prirodnih ubojica. Također se dokazalo kako MMF smanjuje regrutiranje



limfocita i monocita u područja upale, te smanjuje proizvodnju citokina, koji su ključan faktor prilikom svakog imunološkog odgovora u organizmu. (9)

### 5.3. Radioterapija

Tehnološki razvoj radioterapijskih metoda donio je mnogo unaprjeđenja, općenito više preciznosti prilikom isporuke doze, ali samim time i značajniju poštedu zdravog okolnog tkiva. Ali isto tako, poznato je kako radioterapijski tretmani ne djeluju štetno samo na okolno tkivo, nego imaju sustavno štetne učinke.(10)

Prvi i najizraženiji štetni učinci ionizirajućeg zračenja događaju se u tumorskom mikrookruženju. Općenito, limfocitne stanice (B-stanice i prirodne stanice ubojice (engl. *natural killers, NK*)) su među najradiosenzitivnijim stanicama u organizmu, te uz monocite, makrofage i dendritične stanice, prve stradaju prilikom radioterapijskih postupaka, a poznato je kako je njihova smrt u direktnoj korelaciji sa slabljenjem imunološkog sustava. (10)

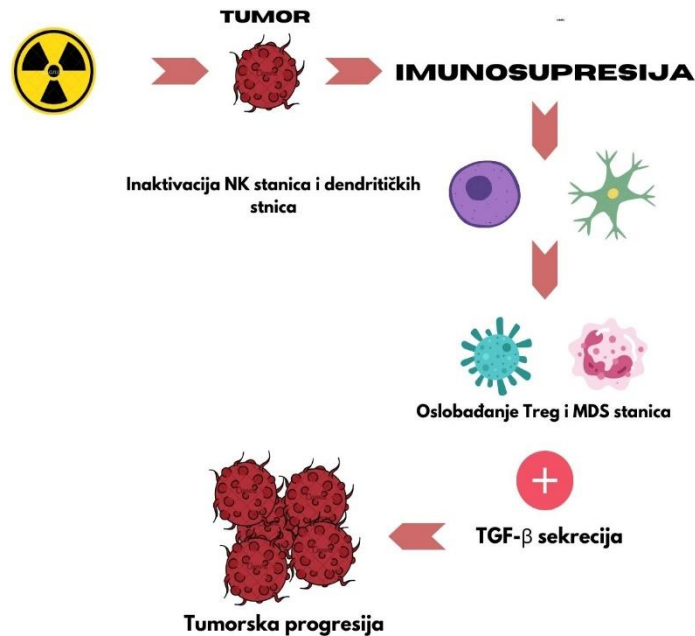
Ukoliko se ozrače limfociti tipa B, tada nastupa poremećaj u primarnom odgovoru protutijelima. Hematopoetička tkiva su također iznimno osjetljiva na ionizaciju, te se njihovim ozračenjem mogu oštetiti stanični mehanizmi obrane, a također može doći i do pojave granulocitopenije. Za razliku od navedenih, limfociti tipa T i zreli monociti nisu značajno osjetljivi na zračenje, no njihovi prekusori jesu, stoga infekcije tipične za takva oštećenja se pojavljuju tek nakon određenog perioda od trenutka zračenja. (4)

Nakon ionizacije, mrtve i stresirane stanice otpuštaju različite vrste supstanci koje tom istom inicijalnom zračenju mogu dati dvojaka svojstva: imunosupresivna ili imunostimulirajuća. Stresirane stanice mogu pokrenuti upalnu reakciju koja u principu oslobađa i aktivira dendritične stanice (engl. *dendritic cells, DC*) koje iniciraju citotoksični odgovor T-stanica protiv tumora, te u konačnici djeluju imunostimulirajuće. (10)

No s druge strane, inaktivacija ovih stanica (DC i citotoksične T-stanice), uz regrutiranje MDS stanica (imaju širok spektar mehanizama supresije protutumorskih stanica) i T-stanica regulatornih limfocita (Treg, također imaju supresivan učinak na cijeli imunološki sustav), uz sekreciju TGF- $\beta$  (protuupalni inhibitorni citokini) vodi do modifikacije fenotipa makrofaga od upalnog M1 tipa, do imunosupresivnog M2 tipa, koji dopušta rast i razvoj tumora. (10)

Učinci zračenja na mikrookruženje tumora i cijeli imunološki sustav mogu se modulirati frakcioniranjem zračenja. Brojne provedene studije rezultirale su univerzalnim zaključkom, a

to je da upotreba hipofrakcioniranih visokih doza umjesto visokih pojedinačnih doza rezultira značajno boljim rezultatom, a to je smanjenje imunosupresivnog djelovanja same radijacije na zdravo tkivo. (10)



Slika 1. – Ilustrirani prikaz imunosupresivnog djelovanja ionizirajućeg zračenja na organizam

#### 5.4. Citotoksični lijekovi

Citotoksični lijekovi su vrlo česti uzrok imunokompromitiranosti kod bolesnika oboljelih od nekog oblika malignih bolesti. Razlikujemo dvije osnovne skupine citotoksičnih lijekova, prvi su alkilirajući agensi (ciklofosamid, busulfan, melfalan i klorambucil), a druga skupina su analozi purina (fludarabin, pentostatin i kladribin). (4)

Citotoksični lijekovi su skupina lijekova koja suprimira koštanu srž i time uzrokuje oštećenja i stanične i humoralne imunosti, a esencijalna funkcija im je inhibicija sinteze DNA i /ili RNA, što se u konačnici direktno odražava na sve stanice koje brzo proliferiraju. A takve stanice su stanice sluznica gastrointestinalnog i genitourinarnog trakta, kao i epitelne stanice kože. (4)

Ciklosporin je imunosupresivni lijek, koji se danas često koristi u vidu suzbijanja reakcije odbacivanja alografta prilikom procesa transplantacije. Primarno djeluje na limfocite tipa T, a sam ne povećava sklonost infekcijama u transplantiranih bolesnika. Analozi purina mogu dovesti do infekcija koje su u korelaciji s oštećenjem stanične imunosti, točnije sa defektom T-

stanica. Kombinacija analoga purina s kortikosteroidima u terapiji često je rezultirala infekcijom listerijom, te pneumonijom uzrokovanom *P. jirovecii*. (4)

## **5.5. Virus humane imunodeficijencije (HIV)**

Virus humane imunodeficijencije (engl. *human immunodeficiency virus, HIV*) proizlazi iz porodice humanih retrovirusa i potporodice lentivirina. Sam virus počeo se pojavljivati tek 1981. godine kada se opisivao kao neobjašnjiva upala pluća kod nekoliko pacijenata homoseksualne orijentacije. Već 1983. godine virus je otkriven, kada ga je skupina francuskih znanstvenika uspjela izolirati, a već naredne godine dokazalo se kako je isti i uzročnik sindroma stečene imunodeficijencije (engl. *acquired immunodeficiency syndrome, AIDS*). (11)

### **5.5.1. Epidemiologija HIV-a**

Virus humane imunodeficijencije tijekom godina i dalje ostaje jedan od glavnih zdravstvenih izazova modernog svijeta. Više od 40 milijuna ljudi širom svijeta, danas je zaraženo nekim od podtipova ovog virusa, s tim da neke od država čak prijavljuju i rast u broju oboljelih. (12)

Krajem 2022. godine procijenjeno je da oko 39 milijuna ljudi živi sa HIV infekcijom, gdje od ukupnog broja, čak 2/3 (25.6 milijuna) ljudi, spada u područja afričkog kontinenta (supsaharski pojas i južna Afrika). Također, krajem iste te godine, po podacima Svjetske zdravstvene organizacije, u svijetu je umrlo oko 630 000 ljudi povezanih sa HIV-om, te 1,3 milijuna ljudi koji su bili zaraženi virusom humane imunodeficijencije. (12)

U Hrvatskoj je jako mali broj registriranih osoba zaraženih virusom humane imunodeficijencije. Prema dostupnim podacima, ukupno je do 31. prosinca 2017. godine zabilježeno 1540 osoba zaraženih ovim tipom virusa. Prvi slučaj samo AIDS-a u Hrvatskoj zabilježen je 1986., a do kraja 2017. godine, od istog je umrlo 265 osoba. Od ukupnog broja oboljelih na muškarce otpada 88% registriranih osoba, u dobi od 25 do 44 godine, a uglavnom se radi o osobama koje prakticiraju spolni odnos s drugim muškarcima. (4)

Tri su glavna puta prijenosa infekcije virusom humane deficijencije: spolnim putem, krvlju i s majke na dijete. Spolni odnos je jedan od najčešćih načina zaraze ovim virusom u modernom svijetu, HIV se uz krv, nalazi i u spermi i vaginalnom sekretu, u količini dovoljnoj za zaražavanje druge osobe. Ukoliko tijekom spolnog čina dođe do kontakta sluznice s nekom od navedenih tekućina, vrlo je moguć prijenos HIV-a. Rizik za prijenos HIV-a pri nezaštićenom

spolnom odnosu je 5/10000 za insertivnog partnera pri vaginalnom odnosu, te 50/10000 za receptivnog partnera pri analnom odnosu. (4)

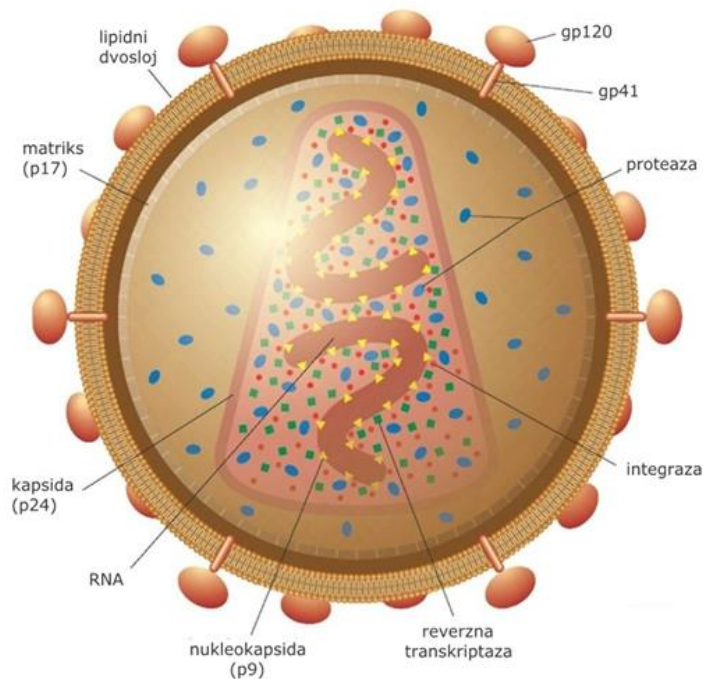
Također, drugi vrlo važan način transmisije virusa je putem krvi, najčešće se radi o osobama koje intravenski koriste narkotike, a uz to rabe zajednički pribor za intravensku aplikaciju istog. U manje razvijenim zemljama i dalje su zabilježeni slučajevi prijenosa infekcije krvlju tijekom transfuzije, ali sve češćim preventivnim testiranjima prije samog procesa transfuzije, broj ovakvih slučajeva je drastično opao. (4)

Treći način prijenosa je putem majke na dijete, što se u praksi najčešće događa pri kraju trudnoće, tijekom samog poroda, te preko majčinog mlijeka. Rizik za prijenos HIV-a ovim putem je iznimno visok (13-40%), te se zbog toga provodi profilaktična terapija same trudnice, tj. dojlje. (4)

### **5.5.2. Građa i izgled HIV-a**

Razlikujemo dva osnovna tipa virusa humane imunodeficijencije: dominantniji je HIV-1, koji je karakterističan po tome što se lakše prenosi, te se smatra odgovornim za pandemiju, a uz to imamo i HIV-2 koji je uglavnom lokaliziran na području zapadne i središnje Afrike i ima slabiju virulentnost. Svaki od navedenih tipova virusa dijeli se u određeni broj skupina, a svaka skupina ima i određeni broj podtipova virusa, te ti podtipovi imaju pripadajuće pod-podtipove virusa. Upravo ovako velika genska raznolikost samog virusa rezultira izrazito brzim umnažanjem istog, pri čemu na dan nastane i do  $10^{10}$  novih virusnih čestica. Djelovanjem imunosnog odgovora organizma, kao i antiretrovirusnih lijekova, populacija samog virusa u organizmu se stalno mijenja, tako da osnovni tip virusa koji je inicijalno i uzrokovao samu infekciju, nakon nekoliko dana u potpunosti promijeni svoj tip, što u konačnici uzrokuje dodatne izazove u liječenju infekcija virusom humane imunodeficijencije. (4)

Virusna čestica HIV-1 virusa sastoji se od nukleoproteinske jezgre, koju okružuje dvoslojna lipidna ovojnica (sačinjena od stanica domaćina u kojoj se virus nastanio, te mu olakšava pristup u ciljanu stanicu). Jezgra virusa sačinjena je od dvije kopije virusne RNA i proizvoda gena *gag* i *pol*, a ispod lipidne ovojnice nalazi se matriks. Navedeni geni, uz još par koji se nalaze unutar virusa, odgovorni su za zaražavanje domaćina, proizvodnju vlastitih kopija, te za nastanak bolesti. HIV-1 i HIV-2 virusni tipovi, po građi su gotovo identične kopije, međutim razlikuje ih proteinski sastav ovojnice, gdje HIV-1 na površini ima gp120 i gp41, a HIV-2 nešto manje glikoproteine gp105 i gp36. (4)



Slika 2. – Ilustrirani prikaz građe virusa humane imunodeficijencije (tip HIV-1) (13)

### 5.5.3. Imunopatogeneza

Nakon zaraze domaćina virusom humane imunodeficijencije slijedi stanje kroničnog oboljenja kojeg karakterizira potpuno uništenje populacije CD4+ limfocita T. Navedene stanice su uništene zbog svoje stalne imunosne aktivnosti (konstantna prijetnja virusa, te konstantna potreba za imunosnim odgovorom), gdje HIV direktno citopatski utječe na njih. Također stanice bivaju uništene i neizravnim putem, gdje organizam stvara imunosni odgovor koji uništava virusom zaraženu stanicu (specifični citotoksični odgovor). (4)

Tablica 3. – Ključna patogenetska zbivanja tijekom infekcije HIV-om

Visoki stupanj virusne replikacije (stvaranje i odumiranje $10^{10}$ virusnih čestica na dan)
Vrijeme poluraspada stanice koja proizvodi virus jest jedan dan
Stalna genska evolucija virusa (mutacije)
Postojanje rezervoara latentno zaraženih stanica
Progresivno smanjivanje CD4+ limfocita T u neliječenih osoba
Kronična imunosna aktivacija (i u liječenih i u neliječenih osoba)

Izvor: (4)

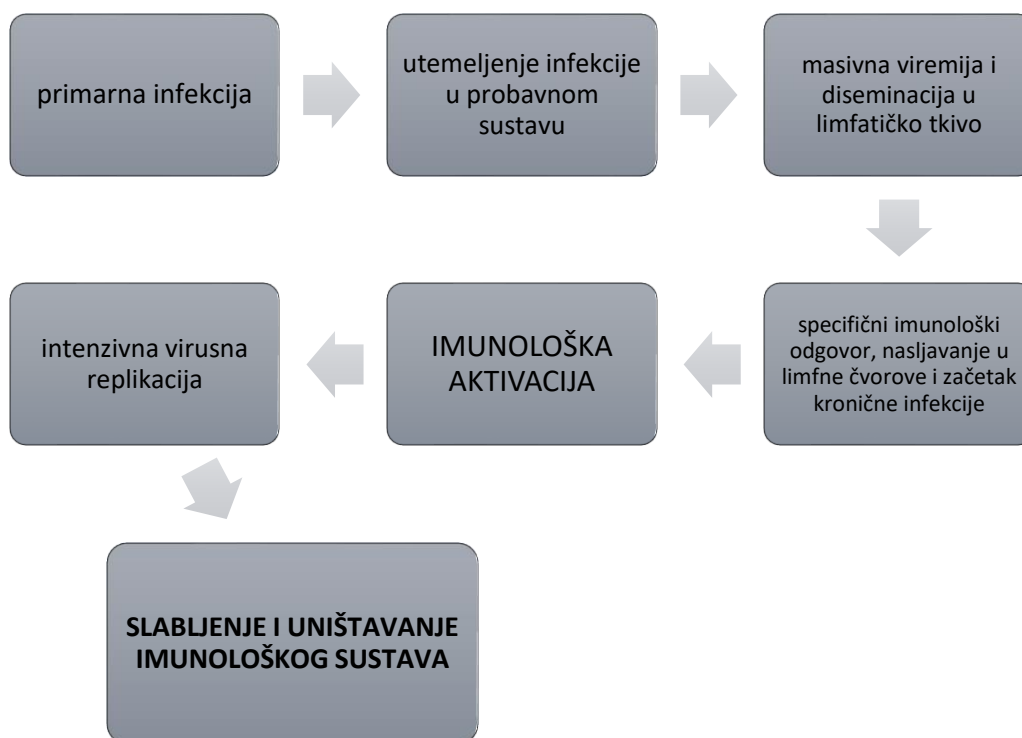
Imunopatogenetski mehanizmi koji su karakteristični za određene faze razvoja bolesti vrlo su složeni i različiti, a oni koji najviše utječu na zdravlje su deplecija CD4+ T limfocita i aberantni imunosni odgovor. Najvažnija imunopatogenetska zbivanja nakon zaraze opisanim virusom detaljno su prikazana u Tablici 3. (4)

Virus zaražava stanice monocita/makrofaga, ali i aktivne stanice s receptorima CD4, uglavnom limfocite T, koji se kod odraslih ljudi nalaze u limfnim čvorovima. Virus koji ulazi u stanicu izravno putem krvotoka, inicijalno se širi prema slezeni i drugim limfoidnim organima, gdje zapravo počinje primarna infekcija. Virus se umnožava u limfocitnim stanicama mukoze, potom ide u lokalne limfne čvorove, koji ga krvlju distribuiraju u tkiva gastrointestinalnog trakta. (4)

U prvih tjedan dana zaraze, virus je nedetektabilan, ali izrazito destruktivan, gdje dolazi do nepovratnog gubitka 80% ukupnog broja pomoćnih stanica limfocita T. Nakon 5-8 mjeseci uspostavlja se neka ravnoteža između virusa i imunosnog odgovora, tj. CD4+ limfocita T, što je omjer negativniji, brža je progresija prema AIDS-u. (4)

Nakon određenog perioda, HIV se „ugnijezi“ u limfoidne organe, a rasprostrani se u razne organske sustave, poput središnjeg živčanog sustava, gdje je zaštićen od sustavnog imunosnog odgovora. Virus uspijeva izmaći i staničnom i humoralnom imunosnom odgovoru, pritom ne ubijajući svog domaćina, nego se aktivno umnaža i ide ka kroničnoj infekciji. Stalna viremija iscrpljuje i limfocite B, što rezultira slabljenjem i humoralne imunosti. Tijekom primarne infekcije virus dodatno stvara veliki rezervoar latentno zaraženih CD4+ limfocita T, na koje klasični imunitet niti antiretrovirusni lijekovi nemaju utjecaja. Upravo oni predstavljaju najveću prepreku potpunoj eradikaciji virusa iz organizma domaćina. (4)

U neliječenih pacijenata, nakon 10-ak godina od inicijalne zaraze virusom, nalazimo uznapredovalu fazu HIV bolesti. Broj CD4+ limfocita je izrazito mali, a osoba je u značajnoj imunosupresiji, te je sklona razvoju oportunističkih i malignih bolesti. Zahvaljujući antiretrovirusnoj terapiji, i osobe u ovako uznapredovalom stadiju bolesti mogu jako dugo živjeti sa virusom humane imunodeficijencije. (4)



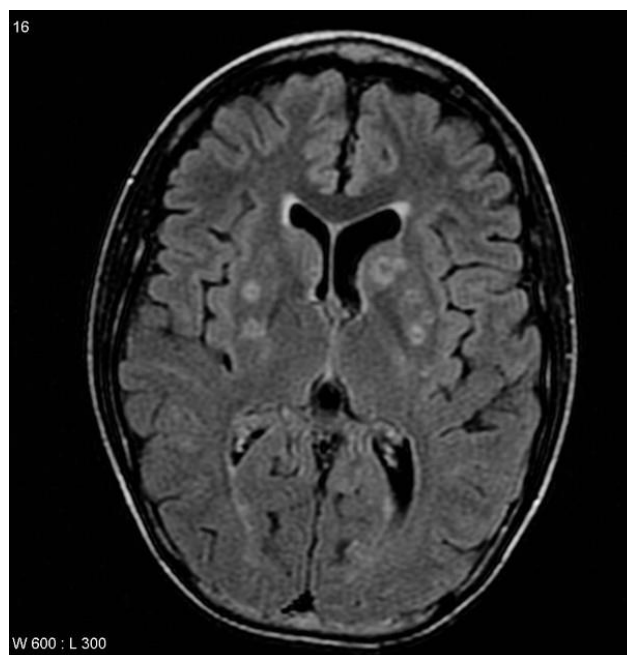Slika 3. – Grafički prikaz događaja nakon primarne infekcije, sa rezultatom uništavanja imunološkog sustava (4)

#### 5.5.4. Neuroradiološka obrada bolesti uzrokovanih HIV virusom

Neurološke manifestacije koje uzrokuje virus humane imunodeficijencije su vrlo česte. Oko 20% bolesnika zaraženih HIV-om prve simptome infekcije upravo primijeti kroz neurološke abnormalnosti, dok 30-40% bolesnika u uznapredovaloj fazi HIV infekcije će imati neki oblik neuroloških ispada. Neurološki poremećaji, koji su povezani sa HIV infekcijom mogu biti raznih oblika, kao što su upalni poremećaji, demijelinizacijske ili degenerativne promjene. (4)

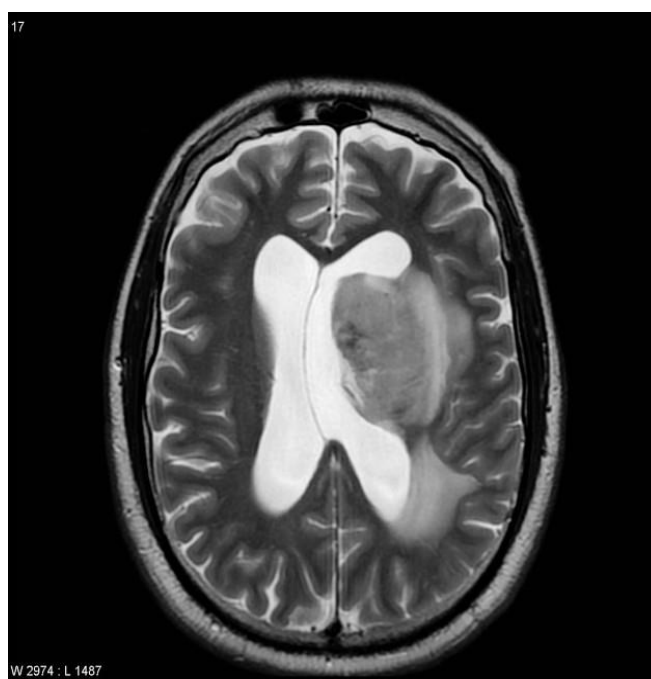
Neurokognitivni poremećaj uzrokovan HIV-om (engl. *HIV-associated neurocognitive disorders; HAND*) se koristi kako bi se opisao spektar raznih asimptomatskih poremećaja koji se mogu otkriti samo neuropsihijatrijskim testovima. Smatra se da oko 50% zaraženih pacijenata (čak i antiretrovirusno liječenih) ima neki oblik HAND-a. Osim opisanog stanja, vrlo je česta i HIV uzrokovana demencija, koja se najčešće manifestira kroz promjene u ponašanju i motorici. Neuroradiološki prikaz encefalopatije koja je uzrokovana HIV-om je kroz cerebralnu atrofiju. (4)

Od oportunističkih oboljenja vezanih na HIV infekciju, vrlo česta je toksoplazmoza mozga, koja se očituje u prstenastima lezijama u području bazalnih ganglija ili na kortikomedularnom spoju (granica sive i bijele tvari), a oko kojih se prožima izraženi edem. (4) (Slika 4)



Slika 4. – MR, aksijalni presjek kroz mozak u FLAIR sekvenci, prstenaste lezije pacijenta s HIV-om uzrokovane infekcijom toksoplazmoze (14)

Također, vrlo često stanje je i limfom mozga koji se na MSCT i MR snimkama predstavlja kao periventrikularna lezija, koja se nepravilno imbibira kontrastnim sredstvom. Osim dijagnostičke radiologije, pacijenti s limfomom vrlo često se snimaju metodama nuklearne medicine, poput SPECT-a (engl. *single photon emission tomography*), gdje se uz pomoć talija-201 analizira nakupljanje istog izotopa u mozgu, zbog povećane metaboličke aktivnosti. (4) (Slika 5)



Slika 5. – MR, aksijalni presjek kroz mozak u T2 sekvenci, limfom mozga uzrokovan HIV infekcijom (14)



## 6. RADIOLOŠKA OBRADA INFEKCIJA U IMUNOKOMPROMITIRANIH PACIJENATA

### 6.1. Gljivične infekcije

Gljivice su široko rasprostranjeni organizmi, ali samo nekoliko vrsta je zapravo patogeno, te može uzrokovati patološke promjene u organizmu. Razlikujemo nekoliko različitih vrsta gljivičnih oblika, na osnovu njihove morfološke građe: mali, jednostanični organizmi su kvasci ili kvaščeve gljivice, zatim slijede hife, koje rastu u razgranatim kolonijama, te postoje i dimorfni oblici, koji mogu biti jednostanični ili razgranati, ovisno o temperaturi okruženja. Najzastupljenije vrste kvaščevih gljivica su *Cryptococcus* i *Candida*, dok hife zastupaju *Aspergillus* i *Mucormycoses*, a dimorfni oblici se najčešće pojavljuju u obliku *Coccidiomycosis*. (15)

Gljivice predstavljaju značajan medicinski problem kod pacijenata s različitim oblicima imunosupresije, jer uzrokuju invazivne infekcije koje su vrlo čest uzrok mortaliteta u ovakvih pacijenata. Smatra se kako je više od 80% pacijenata s gljivičnim infekcijama, u osnovi imunokompromitirano. (15)

#### 6.1.1. Patološki prikaz

Sposobnost uzrokovanja infekcija gljivicama, ponajviše ovisi o veličini istih, s obzirom mogu li ući u mikrocirkulaciju, tj. preći krvno-moždanu barijeru i uzrokovati neki vid neurološke infekcije. *Cryptococcus spp.* vrlo lako prelazi krvno-moždanu barijeru, te je sam po sebi visoko neurotropičan, te može uzrokovati subakutni meningoencefalitis. *Candida Albicans* uzrokuje infekcije središnjeg živčanog sustava (SŽS) koje uvijek rezultiraju s diseminiranom, sistemskom infekcijom. Najčešće se SŽS kandidijaza manifestira brojnim mikroapscesima (<3mm), koji su uglavnom lokalizirani u području kortikomedularne granice, bazalnih ganglija i malog mozga. Kandidijaza se može pojaviti i u obliku makropascesa ili meningitisa, što je u kliničkoj praksi vrlo rijetko. (15)

Hife *aspregillus* zahvaćaju primarno vaskularni sustav, preciznije lentikulostrijatalne i talamoperforirajuće arterije, što posljedično rezultira nekrotizirajućim vaskulitisom, sekundarnom trombozom i krvarenjem. Hemoragijski uzrokovani infarkti prelaze u septičke, te se uz to razvijaju i razni apscesi i granulomi, koji sadrže degenerativno izmijenjene oblike gljivičnih hifa. Stanje koje se prezentira lezijama bez formiranja kapsuliranog apscesa, uz

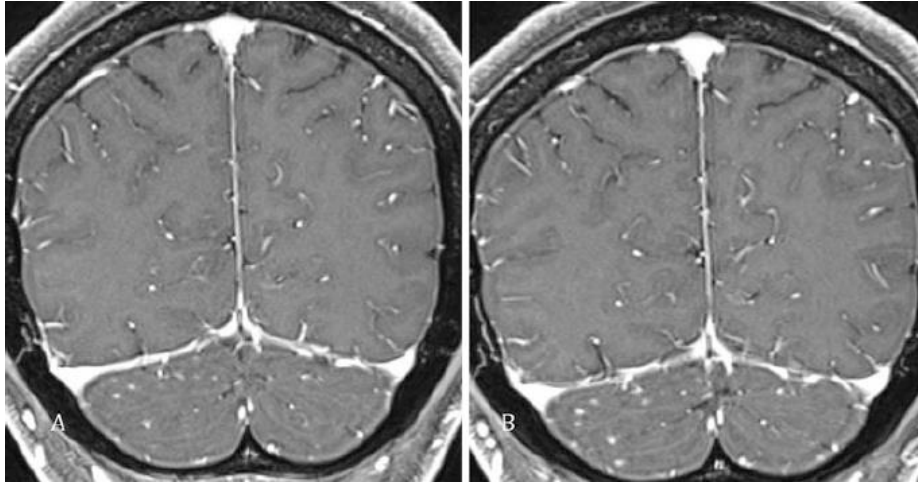
diseminaciju gljivica samo unutar moždanog parenhima, naziva se gljivični cerebritis.(15) Imunokompromitirani pacijenti, poglavito oni s neutropenijom, podložniji su razvoju invazivne aspergiloze, koja zahvaća područja pluća i cijelog respiratornog sustava. Kako bi se lakše diferencirala sama bolest invazivne aspergiloze, Europska Organizacija za Istraživanje i Liječenje raka (engl. *European Organisation for Research and Treatment of Cancer*, EORTC) je donijela klasifikaciju bolesti na osnovu stanja, te kliničkih i mikrobioloških čimbenika. Tako se plućne manifestacije ove bolesti mogu podijeliti u tri stanja: semi-invazivna (kronično nekrotizirajuća), angioinvazivna, te brohnoinvazivna aspergiloza. Ostale oportunističke gljivične infekcije uključuju kriptokoknu pneumoniju, histoplazmozu, te kandidijazu. (16)

*Pneumocystis jiroveci* pneumonia (PJP) je najčešća infekcija kod HIV-pozitivnih pacijenata, a uzrokuje je gljivica istoimenog naziva. Infekcija gljivicom uzrokuje visok postotak abnormalnih radiografskih nalaza pluća (>90%). (16)

## **6.1.2. Radiološki prikaz**

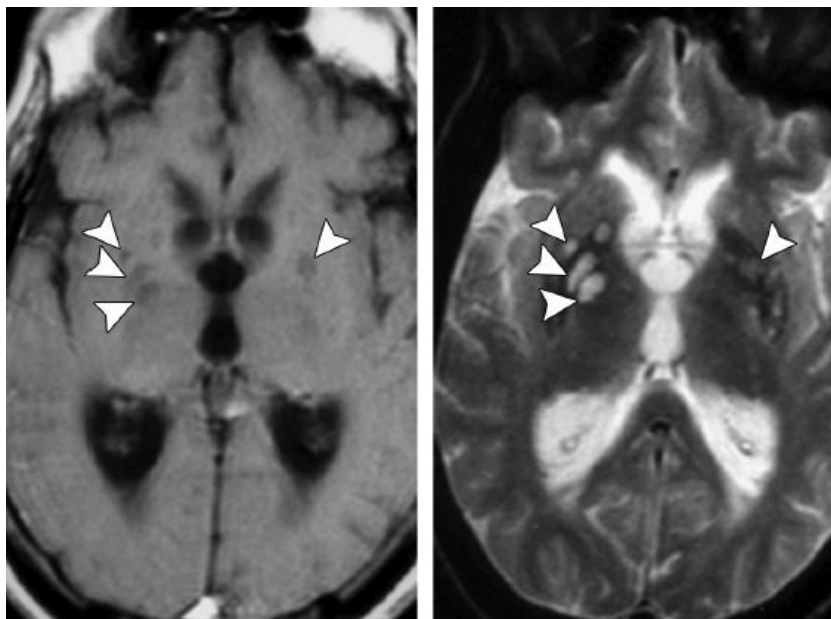
### *6.1.2.1. Kriptokokoza*

Meningitis uzrokovan kriptokokom nastaje kao sekundarna reakcija na širenje *Cryptococcus* gljivice u meningealnu mikrocirkulaciju, a smatra se najčešćom gljivičnom infekcijom SŽS-a. (15,17) Za prikazivanje patoloških promjena koje zahvaćaju moždane ovojnice, metoda izbora je svakako oslikavanje magnetskom rezonancijom. Snimke u FLAIR sekvenci (engl. *Fluid attenuated inversion recovery*) prikazuju visoki intenzitet signala u subarahnoidalnom prostoru, što se također dokazuje T1 postkontrastnim snimkama (CE-T1) koje ističu leptomeningealni prostor. Postkontrastna imbibicija može biti glatka, lamelarna, nodularna i nepravila ili asimetrična. Za prikazivanje patoloških promjena često se koristi i FLAIR kontrastna sekvenca, a kod kriptokokoze često je prisutna dilatacija ventrikularnih prostora.(15)



Slika 6. – MR mozga, postkontrastni T1 koronarni presjeci, prikazuje se naglašena nodularna leptomeningealna imbibičija u HIV pacijenta s kriptokoknim meningitisom (15)

Meningitis se obično širi i preko Virchow-Robinovog prostora, uzrokujući njihovu dilataciju, a s obzirom da nisu inkapsulirani, nastavljaju se širiti i mogu tvoriti želatinoznu cistu veću od 3 mm. Na MRI snimkama Virchow-Robinovi prostori i navedene pseudociste prikazuju se kao asimetrične cistične lezije „sapunastog izgleda“, koje su istog intenziteta kao i cerebrospinalni likvor (CSF), a na DWI (engl. *Diffusion-weighted imaging*) sekvencama nije prisutna restrikcija difuzije. (Slika 6) Kriptokokoza se također može prezentirati kao jednostrano ili obostrano uvećanje koroidnog pleksusa, koje se posebno ističe na kontrastnim T1 snimkama. (16)



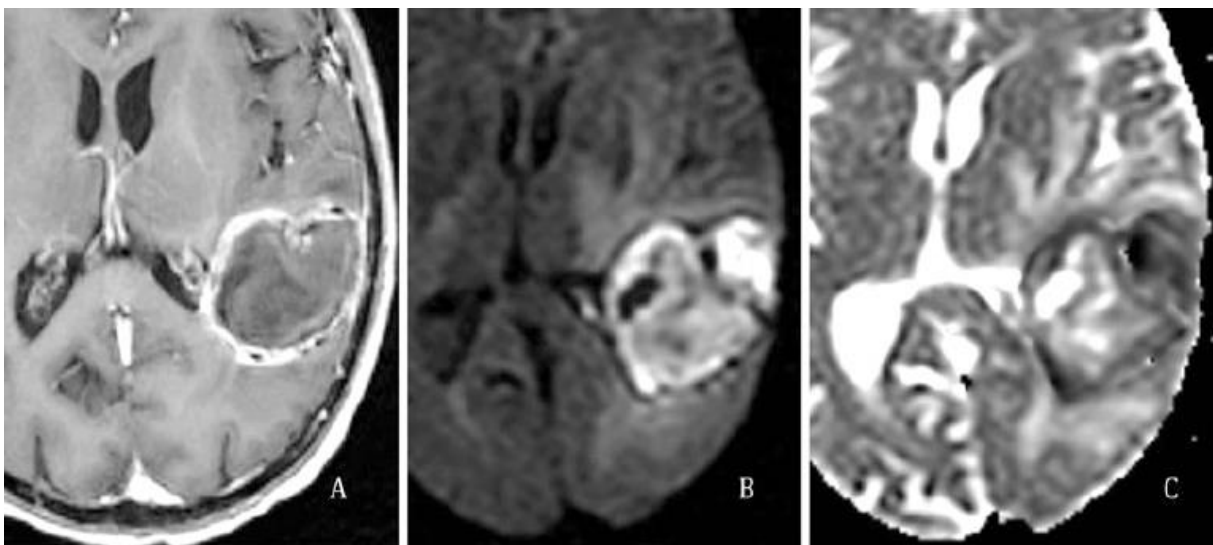
Slika 7. – Kriptokokozna želatinozna pseudocista. Lijevo - MR T1 sekvenca, aksijalna snimka koja pokazuje par hipointenzivnih područja signala (strelice). Desno - MR T2 sekvenca, aksijalna snimka pokazuje iste hiperintenzivne signale (strelice) (17)

#### 6.1.2.2. *Aspergiloza*

Za razliku od običnih kvaščanih gljivica, aspergiloza kao višestanična hifa, je prevelika za ulazak u meningealnu mikrocirkulaciju, stoga vjerojatnije uzrokuje neki oblik invazivne parenhimske patološke promjene. (14) Kod imunokompromitiranog domaćina, cerebralna aspergiloza sekundarno nastaje širenjem iz paranazalnih, orbitalnih (rinocerebralna bolest) ili dalekih plućnih infekcija, te prelazi u moždani parenhim gdje se formiraju fokalni, prstenasti apscesi. (14) Aspergiloza se često prezentira kroz višestruke lezije koje su lokalizirane uz prijelaze sive tvari u bijelu tvar, ali također mogu se pojavljivati i u dubokim jezgrama sive tvari, što pak nije slučaj kod apscesa uzrokovanih bakterijskim infekcijama. (15)

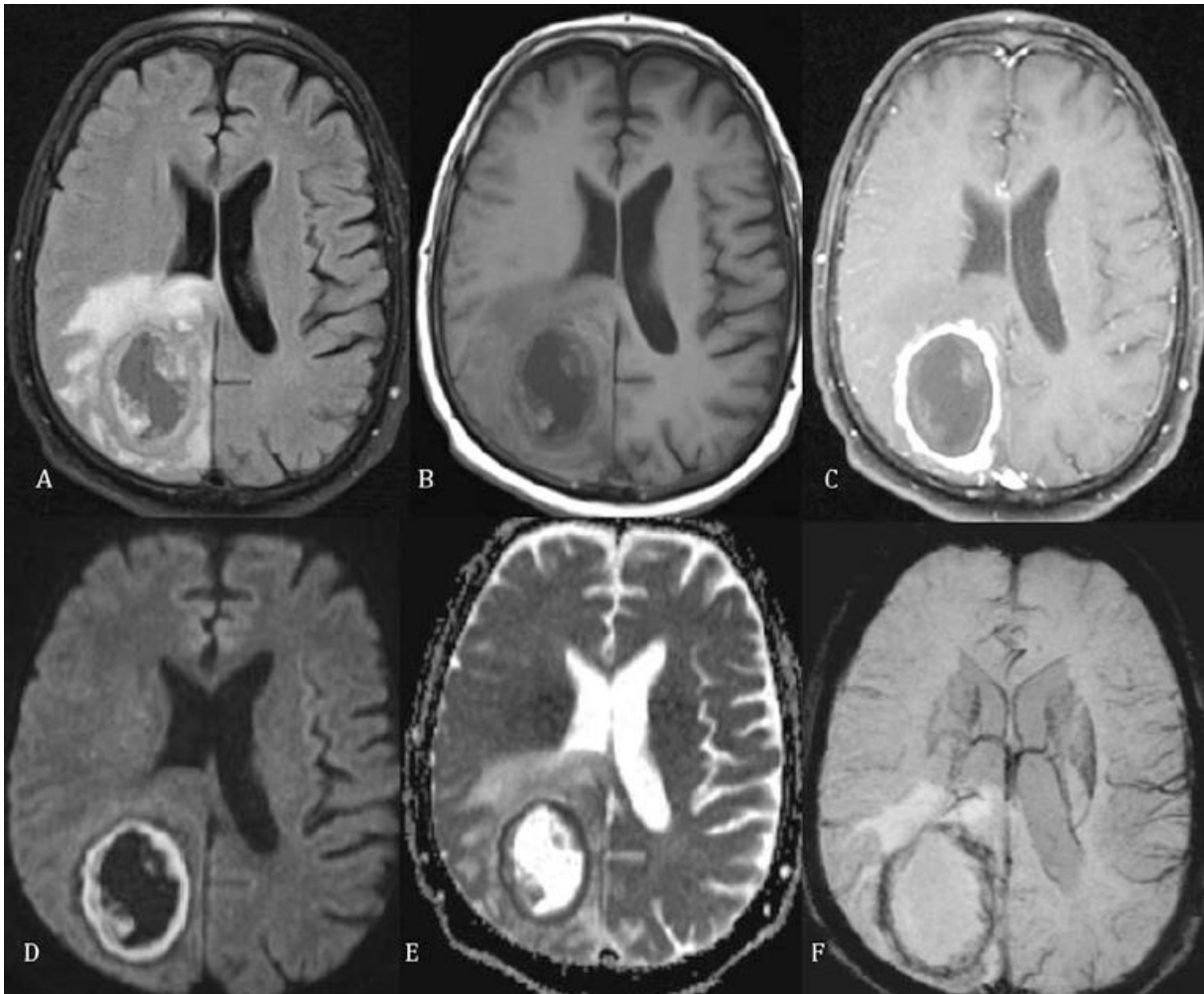
Na T2 snimkama, navedeni apscesi se najčešće prezentiraju kao centralno lokalizirani hipointenzivni signal koji je okružen hiperintenzivnim perifokalnim edemom. Na postkontrastnim snimkama u T1 vremenu, gljivični apscesi se prikazuju s tankim prstenastim omotačem, koji također ima nepravilan vanjski obrub, što navedene apscese razlikuje od onih uzrokovanih bakterijama, koji imaju vrlo glatku i pravilnu vanjsku konturu. Upravo taj manjak kontrastne imbibicije u vanjskom omotaču uzrokovan je nepostojanjem imunološkog odgovora ili kortikosteroidne terapije. (15)

Na T2 sekvencama se diferencira zona hipointenzivnog signala uz tanki postkontrastni rub, koja je znatno deblja nego kontrastni rub na postkontrastnim T1 snimkama. Patohistološki je dokazano kako je ta zona bogata paramagnetskim elementima (kalcij, nikal, krom, željezo i magnezij) koji su odgovorni za niski T2 signal. (15)



Slika 8. – Gljivični apsces. A – postkontrastna T1 sekvenca, prstenasta imbibicija oko apscesa. B – DWI sekvenca. C – ADC mapa (15)

DWI sekvenca je također jedna od ključnih za diferencijaciju gljivičnih apscesa od bakterijskih. DWI prikaz i bakterijskih i gljivičnih apscesa u mozgu pokazuje restrikciju difuzije unutar šupljine samog apscesa. Kod bakterijskih apscesa restrikcija difuzije je homogena, za razliku od gljivičnih apscesa gdje je signal unutar samog apscesa na DWI sekvencama nehomogen. Također kod gljivičnih apscesa i uz sam rub prisutna je restrikcija difuzije, navedena zona na postkontrastnim T1 sekvencama se neće imbibirati, tj. prikazati, dok će u T2 sekvencama ostati hipointenzivnog signala. (Slika 9) (15)



Slika 9. – A – FLAIR sekvenca u aksijalnom presjeku mozga, fokalna masa sa perifernim edemom. C – postkontrastna T1 sekvenca, prstenasta imbibicija kontrastom. D,E – DWI sekvenca prikazuje restrikciju difuzije u području koje se imbibira. F – SWI prikazuje karakteristični tamni debeli prsten (15)

SWI (engl. *Susceptibility weighted imaging*) sekvenca se također koristi u diferencijaciji gljivične infekcije u odnosu na bakterijsku. Na SWI sekvencama, gljivični apsces se manifestira s debljim, jednostrukim, tamnim obrubom. Kod imunokompromitiranih domaćina, česta su i višestruka tamna područja unutar apscesne šupljine. (Slika 9) (15)

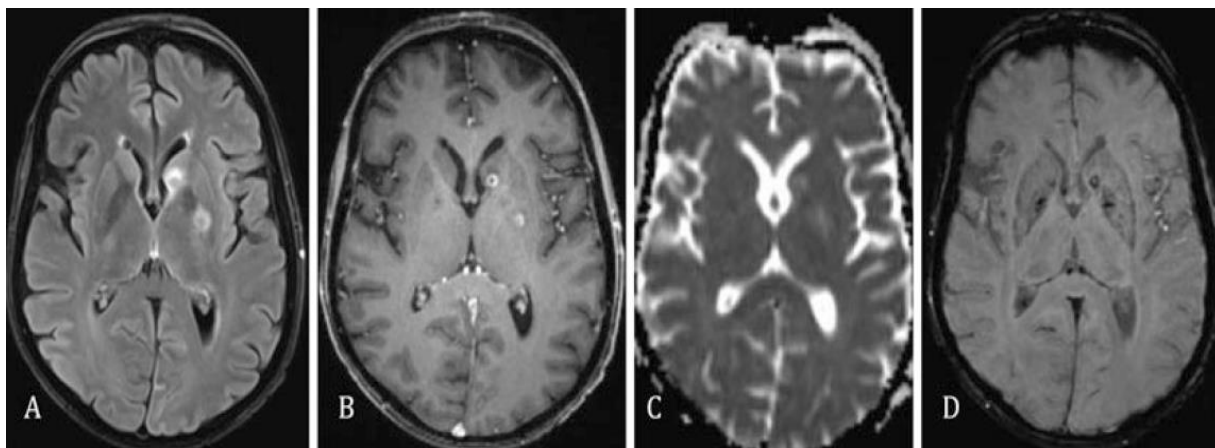
Osim već detaljno opisanih, apscesa gljivične etiologije, česta su pojava i mikotičnih aneurizmi mozga. Opisana su dva puta širenja infekcije: direktno širenje iz paranazalnih šupljina koje uzrokuje sakularne aneurizme na proksimalnim arterijama Willisovog prstena, te hematogena diseminacija u imunosuprimiranih bolesnika. (15)

Aspergiloza se može razvijati i unutar respiratornog sustava, a može biti izrazito invazivnog karaktera. U semi-invazivnom tipu aspergiloze, na CT (engl. *computed tomography*) snimkama torakalne regije ističu se karakteristične segmentalne konsolidacije koje zahvaćaju samo jedno plućno krilo, ali mogu biti prisutne i obostrano. Kod angioinvazivnog tipa aspergiloze najčešća manifestacija je *halo* znak, koji predstavlja više nodula okruženih *ground-glass* uzorkom plućnog parenhima. Također u ovakvom tipu aspergiloze mogu biti prisutni i konsolidati, čak i hemoragijski infarkti. Bronho-invazivna aspergiloza se manifestira kroz nekoliko različitih stanja, od normalnog izgleda do pneumonije popraćene konsolidatima plućnog parenhima. Za bolju diferencijaciju stanja i zahvaćenosti periferne mreže dišnih puteva, preporuča se primjena visoko rezolucijskog CT-a (engl. *High resolution computed tomography – HRCT*). (16)

### 6.1.2.3. *Kandidijaza*

*Candida Albicans* je jedna od najčešćih gljivičnih infekcija, koje su poprilično učestale kod imunokompromitiranih pacijenata. Kandida ima sposobnost transformacije u oblike hife, te izazove značajno invazivniju parenhimsku bolest. Najčešće se manifestira u obliku višestrukih moždanih apscesa (< 3 mm) ili djeluje angioinvazivno, pa uzrokuje trombozu ili krvarenja. (17)

Cerebralni mikroapscesi uzrokovani kandidom su ponekad vrlo mali pa se ne vide na CT snimkama mozga. Stoga se kao metoda izbora za prikaz sitnih apscesa koristi MR. Navedeni apscesi se diferenciraju kao male prstenaste lezije na prijelazu sive u bijelu tvar, te u bazalnim ganglijima. Na FLAIR snimkama se pokazuju zone hipointenzivnog signala u područjima parenhima zahvaćenih apscesima uzrokovanih kandidom. Na T2 nativnim snimkama iste te zone su prstenastog oblika i višeg signala. U SWI sekvenci, apscesi se prezentiraju tamnim perifernim rubom. DWI sekvenca je korisna u ranoj fazi detekcije bolesti, kada se na postkontrastnim T1 snimkama ne uočavaju nikakve abnormalnosti. Na njoj se apscesi prezentiraju kao višestruke točkaste zone restrikcije difuzije, koje su lokalizirane obostrano u bazalnim ganglijima i cerebralnom korteksu. (15)

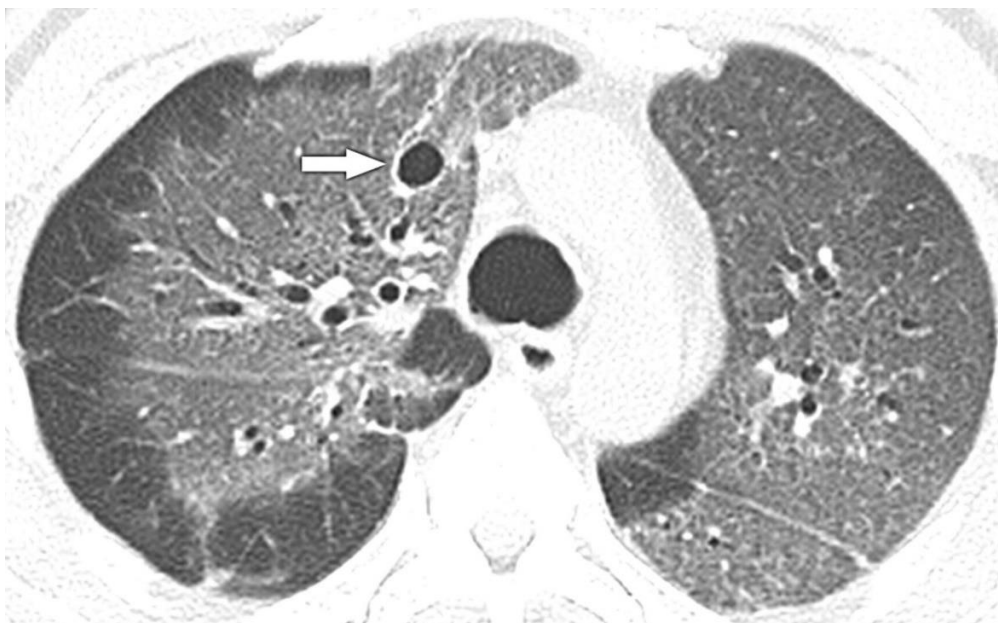

Slika 10. – Mikroapscesi uzrokovani kandidijazom na FLAIR, T2, DWI i SWI sekvencama (15)

#### 6.1.2.4. *Pneumocystis jiroveci* pneumonija (PJP)

Kod imunokompromitiranih bolesnika koji su zaraženi gljivicom *Pneumocystis jiroveci* razvijaju se abnormalnosti unutar respiratornog sustava. Kod navedenih bolesnika, radiografskim snimanjem prsnog koša u više od 90% slučajeva se mogu diferencirati različite patološke promjene. Tipični nalazi uključuju obostrane upalne procese difuzno, a najčešće perihilarno. (16)

Na CT snimkama ističe se karakteristično zasjenjenje poput mliječnog stakla (engl. *ground-glass*) uz interlobularno septalno zadebljanje. (16) Upravo izostanak prikaza mliječnog stakla na CT snimkama može s visokom vjerojatnošću isključiti pneumoniju uzrokovanu bakterijom *Pneumocystis j.* (engl. *Pneumocystis jiroveci* pneumonia – PJP). (4) Nerijetko se uoči cistična prisutnost, najčešće lokalizirana u gornjem režnju. HRCT tehnika ima jako visoku specifičnost za PJP (100%). (16) Rendgenska snimka prsnog koša često pokazuje različite patološke promjene kao što su pneumatocele, lokalizirani infiltrati, alveolarni infiltrati i kavitacije. (4) Također, bitno je istaknuti kako se iskustveno pokazalo da kod pacijenata sa imunosupresijom, poglavito HIV pozitivnih, PJP je vrlo česta popratna dijagnoza. (16)



Slika 11. – HIV pozitivan pacijent sa PJP. HRCT pokazuje bilateralni *ground-glass* uzorak, uz ciste u gornjem desnom režnju (strelica) (18)

## 6.2. Parazitske infekcije

Razne patogene vrste, kada i ukoliko nasele organizam domaćina, mogu na nekoliko načina stvoriti suodnos sa njim: uzajamni odnos, simbiozni odnos ili parazitski. Ovaj potonji je pak najnepovoljniji za samog domaćina, jer naseljeni patogen profitira na štetu samog domaćina. Iako se teoretski svaki infektivni patogen može smatrati nekom vrstom parazita, jer ima takav oblik odnosa s domaćinom, samo neke eukariotske podvrste, koje ne spadaju ni u viruse, bakterije ili gljivice su se klasificirale u skupinu parazita.

Najčešće vrste koje napadaju ljudski organizam su jednostanične praživotinje (lat. *Protozoa*) i višestanični helminti. Nastavno na navedene podvrste, najzastupljenije bolesti koje uzrokuju iste su cisticerkoza, ehinokokoza i toksoplazmoza, dok su malarija, amebijaza i šistomijaza nešto zastupljenije u zemljama trećeg svijeta. (17)

### 6.2.1. Radiološki prikaz

#### 6.2.1.1. Neurocisticerkoza

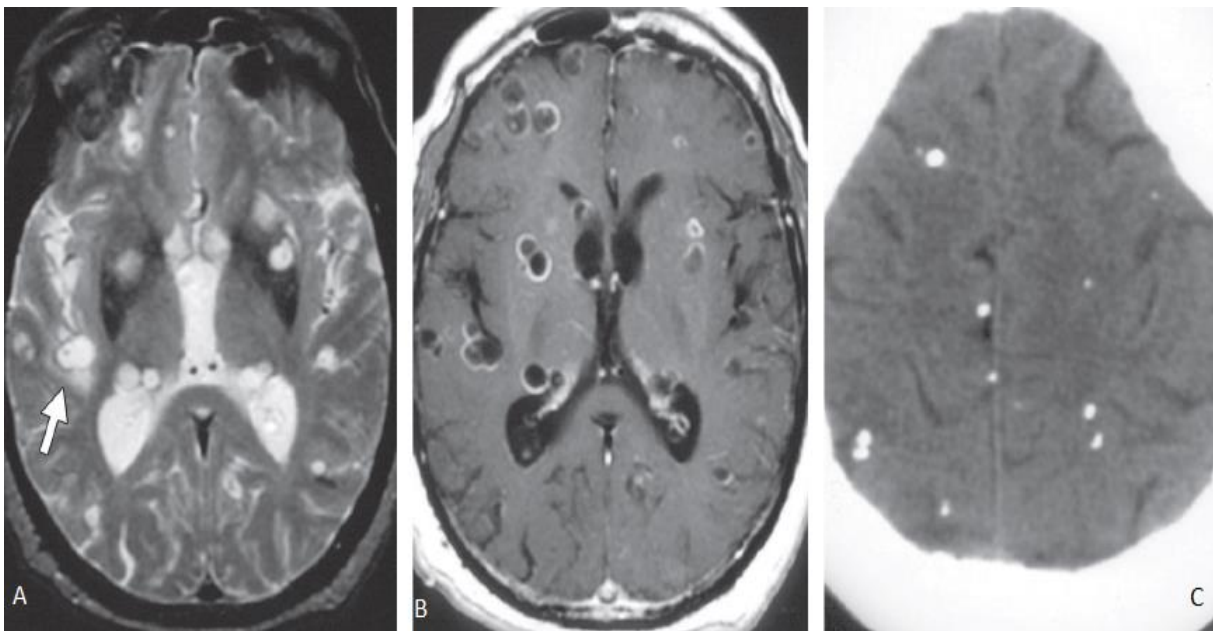
*Taenia solium*, poznatija pod nazivom svinjska trakavica je uzročnik infekcije koja se naziva neurocisticerkoza. U čovjekov organizam ulazi feko-oralnim putem preko zaraženih embrija koji preko sluznice crijeva ulaze u kapilarni sustav. Nakon toga, larve sazrijevaju kroz tri



mjeseca u području mozga i mišića. Oboljeli su potpuno asimptomatski u ranim stadijima razvoja bolesti, ali s duljim trajanjem dolazi do razvoja neuroloških napadaja i glavobolje. U podmakloj fazi bolesti dolazi do stvaranja hidrocefalusa ili cističnih tvorbi na mozgu. (17)

U vezikularnom stadiju bolesti, parazit je naseljen u mozgu te formira vezikul (mjehurić), tj. cistu, koja se kontrastno ne razlikuje od okolnog tkiva. Na CT i MR snimkama, u ovoj fazi cista je potpuno identična kao i okolna tekućina, eventualno se može isticati kao točkasta tvorba unutar tkiva, s obzirom da se intenzitet signala same larve ne može razlikovati od okoline. Nakon toga, larva polako odumire i stvara se intenzivan upalni proces okolnog tkiva što uzrokuje promjenu intenziteta signala, koja se može diferencirati na FLAIR sekvenci, dok T1 postkontrastna sekvenca ističe prstenastu imbibiciju.

Napredovanjem bolesti, formira se granulomatozni nodus s okolnim glioznim promjenama. Završna i neaktivna faza samog nodusa je njegovo kalcificiranje i demarkacija od okolnog tkiva. Njegova prisutnost se u ovom stadiju vrlo lako dijagnosticira nativnom snimkom mozga uz pomoć CT-a. Uz opisanu bolest, na radiološkim snimkama često se mogu dokazati i stanja poput arahnoiditisa i vaskulitisa. (17)



Slika 12. – MR mozga: A- T2 sekvenca, aksijalni presjek; karakteristične multifokalne tvorbe (od kojih su neke okružene perifokalnim edemom). B- Postkontrastna T1 sekvenca, aksijalni presjek; višestruke, prstenaste lezije. C- MSCT mozga, aksijalni presjek; višestruke kalcificirane lezije, koje su karakteristične za završni stadij bolesti

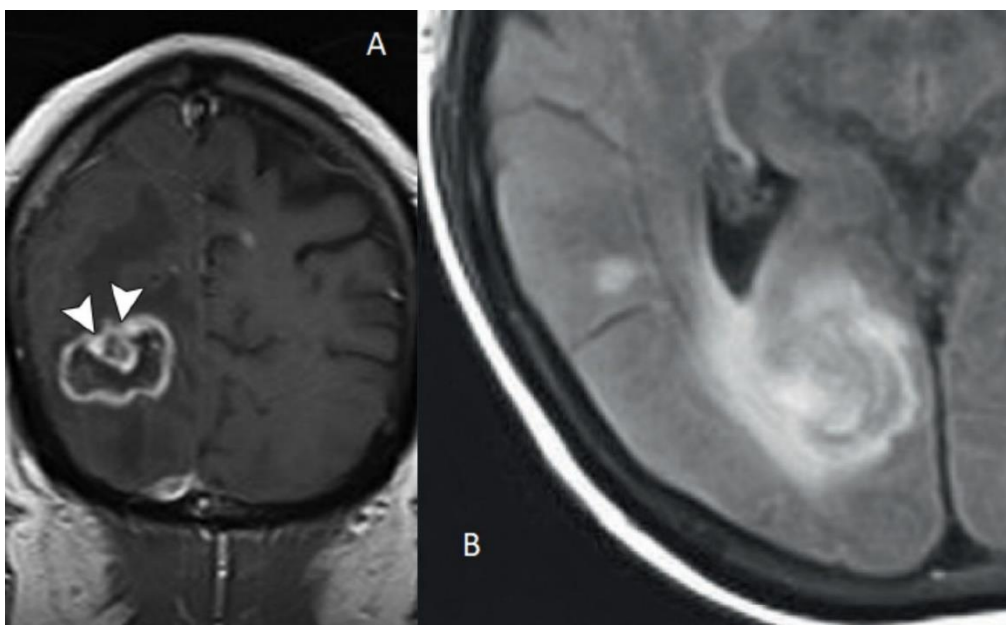
(17)

#### 6.2.1.2. Toksoplazmoza

Toksoplazmoza je stanje uzrokovano parazitom *Toxoplasma gondii*, koja se smatra najčešćom oportunističkom infekcijom središnjeg živčanog sustava u pacijenata s AIDS-om. Feko-oralna transmisija, preko voća, povrća i termički neobrađenog mesa, je glavni prijenos infekcije, koja pogađa više od 500 milijuna ljudi diljem svijeta. (17) Nakon što dospije u ljudski organizam, *T gondii* se naseli u mozgu, retini, poprečno-prugasti mišićima, te u srčanom mišiću. Ukoliko zaražena osoba ima uspostavljen i funkcionalan imunološki sustav, parazit ostaje naseljen u pasivnom stanju, no ukoliko je osoba imunokompromitirana onda počinje proliferacija *T gondii*. Inicijalno, zaraženi manifestira simptome poput napadaja, mikrocefalije, temperature i limfadenopatije, a nakon zahvaćanja SŽS-a slijede glavobolje, konvulzije i slični neurološki ispadi. (17)

Neuroradiološkim oslikavanjem pacijenata s toksoplazmozom prikazuju se višestruki apscesi u području bazalnih ganglija, korteksa, talamusa i malog mozga. (15) Velika većina lezija dijagnosticiranih CT-om imala je prstenasti uzorak s prikazom zone perifokalnog edema. (19) Lezije se mogu dodatno diferencirati MR-om pomoću T1 postkontrastne sekvence na kojoj se vidi periferna imbibicija lezije, koja može biti nodularna, prstenasta ili nepravilnog oblika. (15)

Opisana su dva karakteristična izgleda koja izdvajaju lezije toksoplazmoze od drugih. Prvi je „znak mete“, koji predstavlja prstenastu zonu, sa perifernim kontrastnim rubom uz koji je vidljiv čvorić. (Slika 13, A) Iako se smatra vrlo reprezentativnim uzorkom za toksoplazmozu, ipak se može naći u samo 30% slučajeva. Drugi česti uzorak toksoplazmoze su „koncentrični znakovi mete“ na MR T2 snimkama, koji predstavlja izmjenjujuće koncentrične slojeve hipo- i hiperintenziteta na T2 snimkama. (Slika 13, B) (15)



Slika 13. – A- MR mozga, koronarni presjek, postkontrastna T1 sekvenca; „znak mete“ vidljiv u velikoj leziji (strelice)(17). B- MR FLAIR sekvenca, „koncentrični znak mete“.(18)

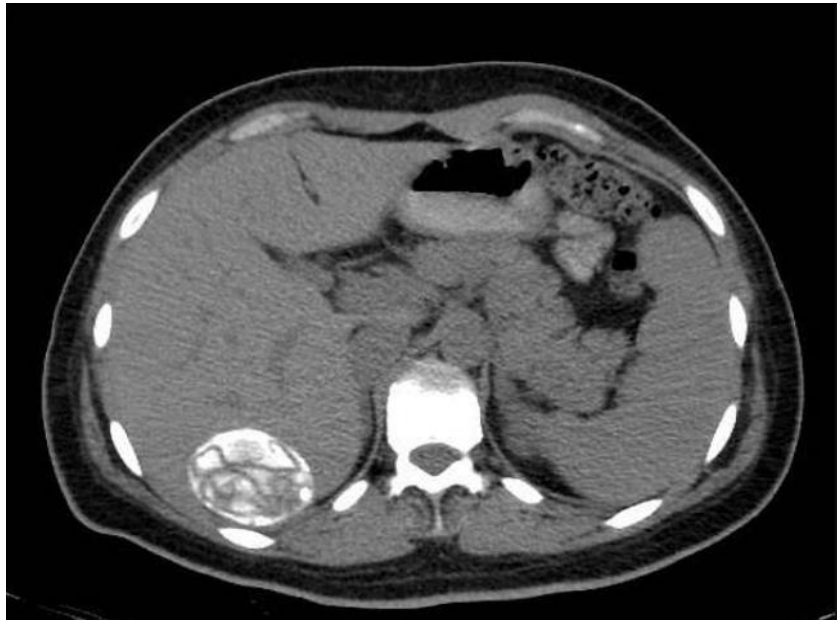### 6.2.1.3. Ehinokokoza

Bolest, koju uzrokuje parazit *Echinococcus*, u ljudskom organizmu se manifestira u dva najčešća tipa. Cistična ehinokokoza (hidatidna bolest), uzrokovana je *Echinococcus granulosus*, psećom trakavicom koja se najčešće prenosi feko-oralnom transmisijom. Nakon što dospije u tanko crijevo, prelazi u cirkulaciju i potom se može naseliti u plućima, jetri, srcu, ali i SŽS-u. Jetrene ciste, koje su vrlo česte, uglavnom prolaze asimptomatski. Ukoliko se ne liječe na vrijeme mogu izazvati lokaliziranu bol, mučninu i povraćanje, a dok su kašalj, kratkoća daha i bol u prsima povezani s cistama na plućima. Moždane lezije se događaju relativno rijetko, zahvaćaju samo 1-4% ljudi sa dijagnozom cistične ehinokokoze. (17)

Drugi tip bolesti je alveolarna ehinokokoza, te je mnogo ozbiljnije i opasnije stanje. Uzrokuje je *Echinococcus multilocularis*, čiji je najčešći prijenosnik lisica. Trakavica najčešće zahvaća jetru, a iznimno rijetko mozak i pluća. Prognoza smrtnosti je slična kao i za tumore jetre i iznosi više od 90% kroz 15 godina za neliječene pacijente. (20)

Uznapredovali stadij alveolarne ehinokokoze karakteriziran je intrahepatalnim lezijama, koje prodiru u vaskularne strukture jetre, te do dijafragme i dalje.(20) Radiološki se dijagnosticira poprilično lako, jer ima karakterističan izgled. Na rendgenskoj snimci nativnog abdomena mogu se uočiti prstenasti jetreni kalcifikati, koji sugeriraju na navedenu leziju. A za potvrdu stanja mogu se dodatno učiniti i ultrazvuk i CT snimanje.(21) (Slika 14)

Cistična ehinokokoza se manifestira ovalnim tvorbama unutar moždanog parenhima, najčešće u području parijetalnog režnja. Signal i atenuacija na snimkama je slična onoj cerebrospinalnog likvora. Na T2 snimkama MR-a ponekad ima hipointenzivan rub. Alveolarna ehinokokoza se dokazuje uz pomoć CT tehnike, gdje se vidi prisustvo heterogenih solidnih ili cističnih tvorbi s kalcifikatima, koji se dodatno potvrđuju sa T1 i T2 hipointenzivnim signalom na MR-u. (17)



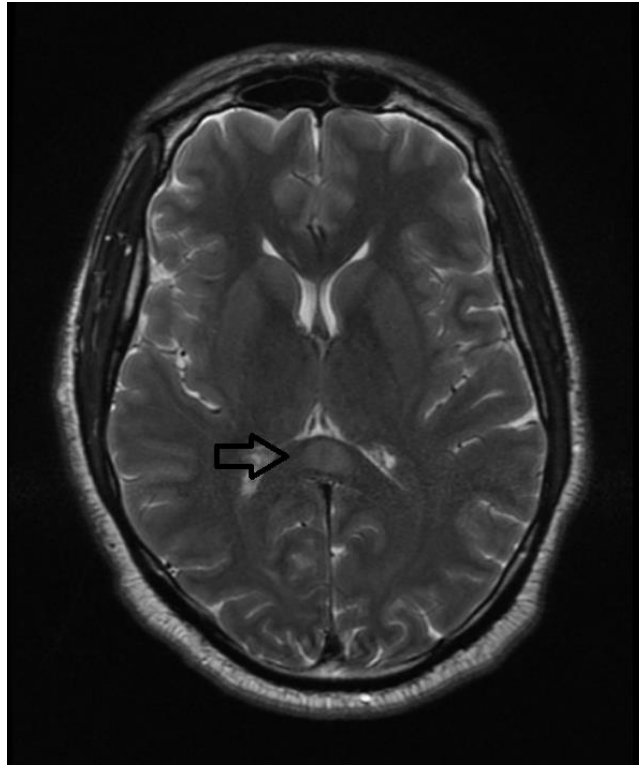
Slika 15. – MSCT nativna snimka, prikaz hepatalne alveolarne ehinokokne ciste (22)

#### 6.2.1.4. Malaria

Malaria se smatra najvažnijom bolesti uzrokovanom parazitima na svijetu, prvenstveno zbog svoje incidencije, sa 300-500 milijuna novih slučajeva svake godine, a i zbog procjene od 2 milijuna umrlih godišnje.(17) Prenosi se komarcem *Anopheles*, a uzrokuje ga parazit *Plasmodium*. Navedeni parazit ima višefazni životni ciklus, koji uzrokuje periodične groznice, praćene preznojavanjem i povišenom temperaturom. Takvo stanje je baš karakteristično za malariju. Malaria se pravodobnim liječenjem može poprilično kvalitetno liječiti i simptomi se brzo povlače, međutim kod neliječenih pacijenata se mogu pojaviti ozbiljne komplikacije koje uključuju cerebralnu malariju, anemiju i u konačnici smrt. (23)

Kada komarac ugrize domaćina, zreli sporozoit iz njegovih žlijezda slinovnica penetriraju unutar cirkulacije čovjeka i putuju do jetrenih stanica, tamo se množe i stvaraju merozoite, koji poslije parazitiraju na eritrocitima domaćina. Takvo stanje može voditi i do cerebralne malarije (2% slučajeva), koja se poslije manifestira encefalopatijom, komom i eventualno smrću. Na MR snimkama može se vidjeti difuzni moždani edem, koji je izazvan mikrookluzijama. Na

DWI sekvencama vidljivi su poneki kortikalni infarkti i nespecifični hiperintenzivni signal u T2, uz to opisani su i hemoragijski infarkti u području kortikomedularnog prijelaza i dubokoj bijeloj tvari. Također detaljno je opisan i slučaj gdje se manifestira hiperintenzivni signal u T2 i FLAIR sekvenci na spleniju *corpus callosa*. Uz to je prisutna i restrikcija difuzije na DWI sekvenci i ADC mapama, ali ne postoji kontrastna imbibicija opisane lezije. (Slika 16) (24)



Slika 16. – MR mozga T2 sekvenca, aksijalni presjek; prikaz hiperintenziteta signala u području splenija *corpus callosa* (24)

#### 6.2.1.5. Šistosomijaza

Šistosomijaza predstavlja veliki zdravstveni problem širom svijeta, pogađajući više od 200 milijuna ljudi u Africi, Aziji i Americi. Uzrokuje je neka od tri vrste *Schistosoma* parazita, koje žive u slatkovodnim puževima i larvama. Bolest se prvenstveno manifestira kroz kožni svrbež, a nakon razmnožavanja slijede sustavni simptomi poput temperature, groznice, znojenja i slično. Ovisno o vrsti *Schistosoma* parazita, simptomi se posljedično mogu odraziti i na mozak, leđnu moždinu, ali i jetru, slezenu i dijelove gastrointestinalnog sustava. (17)

Na CT snimkama mogu se uočiti lezije, koje okružuje hipodenzni edem, uz fokalne granulomatozne promjene cerebeluma, talamusa i velikog mozga. U kralježničnoj moždini na T2 snimkama MR-a, prikazuju se kao zone hiperintenziteta u distalnom torakalnom dijelu. Također je često prisutan i akutni ili subakutni mijelitis, kojeg prate karakteristični klinički simptomi. (17)

## 6.3. Bakterijske infekcije

### 6.3.1. Radiološki prikaz bakterijski uzrokovanih infekcija središnjeg živčanog sustava

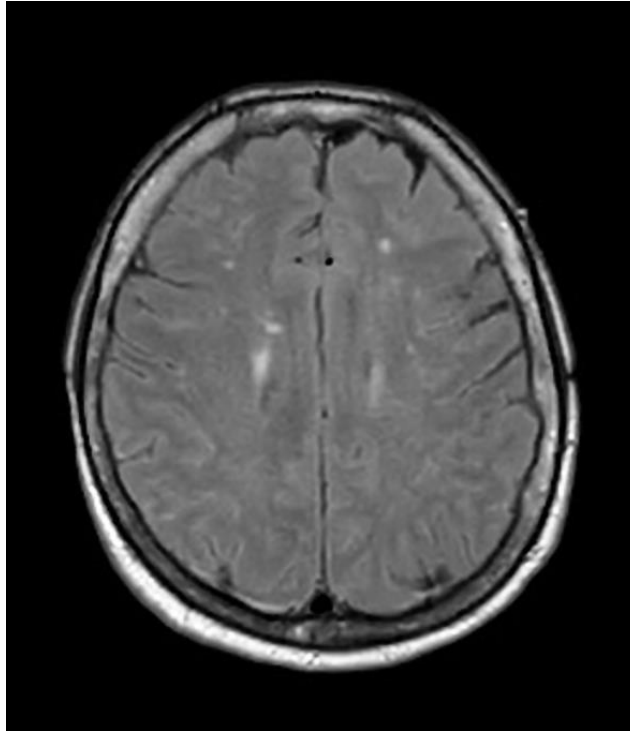
Otkrivanje i lokalizacija neuroloških infekcija u velikom broju slučajeva ovisi o radiološkom oslikavanju istog. Najčešća metoda izbora za prikaz infekcija središnjeg živčanog sustava uzrokovanih bakterijama je magnetska rezonancija, koja pruža potpunu sliku svih anatomskih struktura unutar mozga i kralježnične moždine. U kliničkoj infektologiji postoji određeni broj stanja koji oponašaju bolesti uzrokovane bakterijama, stoga uz pomoć radioloških metoda neurooslikavanja mogu se jasno diferencirati bakterijski uzrokovane infekcije od drugih.

#### 6.3.1.1. Gnojni meningitis

Meningitis je upalno stanje moždane ovojnice koje uključuje upalne procese podijeljene u dvije kategorije: leptomeningealni (pia mater i arahnoida) i pahimeningealni (dura mater). *Neisseria meningitidis*, *Streptococcus pneumoniae* i *Haemophilus influenzae* su tri glavna uzročnika akutnog gnojnog meningitisa u 21. stoljeću, a najčešće se razvija kod pacijenata s kroničnim bolestima i u imunokompromitiranih pacijenata. Simptomi koji se manifestiraju su najčešće povišena temperatura, ukočenost vrata i promijenjeno mentalno stanje. (25)

Kompjuterizirana tomografija se vrlo često koristi u ranoj fazi razvoja bolesti, prvenstveno se radi nativna CT snimka glave prije lumbalne punkcije, kako bi se isključilo postojanje patoloških promjena koje uzrokuju povišeni intrakranijalni tlak, koje bi u konačnici bile kontraindikacija za lumbalnu punkciju. Redukcija blago hiperdenznih subarahnoidalnih prostora predstavlja tipični znak gnojnog meningitisa na nativnim snimkama CT-a mozga, ali problem predstavlja to što se takve promjene jako teško uočavaju, pa nalazi vrlo često mogu biti lažno negativni. (17)

Prilikom oslikavanja MR tehnikom, kod nekih pacijenata s dijagnozom gnojnog meningitisa, mogu se uočiti abnormalni hiperintenziteti unutar moždanih sulkusa na T2, FLAIR i difuzijskim sekvencama. Također vrlo čest znak može predstavljati abnormalno povećanje signala pia mater i subarahnoidalnog prostora. Tanki linearni hiperintenzitet signala u moždanim sulkusima je vrlo karakterističan za akutni bakterijski meningitis (Slika 17), za razliku od granulomatoznog koji se na MR slikama prikazuje kao širi linearni hiperintenzitet signala. Dodatne MR sekvence koje se mogu koristiti za dokazivanje leptomeningealne bolesti su postkontrastni FLAIR i odgođena postkontrastna T1 sekvenca. (17)



Slika 17. – MR FLAIR sekvenca, aksijalni presjek; snimka pokazuje hiperintenzitet signala raspoređen difuzno unutar cerebralnih sulkusa (26)

#### 6.3.1.2. *Cerebritis*

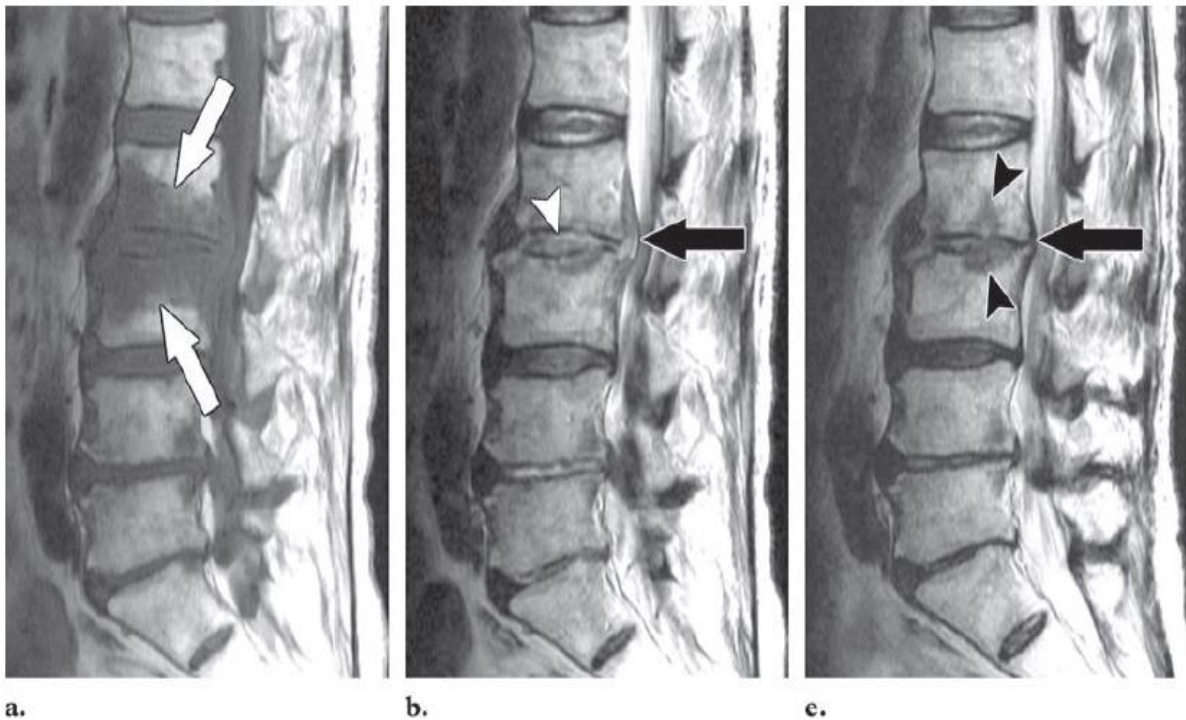
Cerebritisom se smatra stanje upale moždanog parenhima, koje je izazvano bakterijskom infekcijom, a vrlo često u literaturi se može naći pod pojmom bakterijskog encefalitisa. Ukoliko se cerebritis ne liječi valjano ili pravovremeno, može doći do razvoja apscesa na području mozga. (17)

Na CT snimkama, u poodmakloj fazi razvoja cerebritisa, prisutne su prstenaste strukture na postkontrastnim snimkama, koje se u odgođenim fazama počinju imbibirati centralno. A za diferencijaciju tih prstenastih struktura od nekrotičnih tumora, često se koristi DWI sekvenca pri oslikavanju magnetnom rezonancijom. (17)

#### 6.3.1.3. *Gnojni spondilitis*

Infekcije koje pogađaju leđnu moždinu često proizlaze iz samih trupova kralježaka koji su vrlo bogato opskrbljeni krvlju, te se potom kroz intervertebralne diskove šire do medule. Regija koja je najčešće zahvaćena infekcijama je lumbosakralna, a slijede je torakalni dio pa potom i vratni. Iste te infekcije najčešće uzrokuje bakterija *Staphylococcus aureus* (55-90%), a zatim *Streptococcus*, *Pneumococcus*, *Enterococcus*, *E. coli* i sl. Pacijenti se vrlo često javljaju sa bolovima u leđima, temperaturom, groznicom i znojenjem. (27)

Osim što najčešće prevladava u lumbalnom segmentu, prilikom upalnog procesa, spondilitis najčešće zahvaća dva kralješka, intervertebralni disk i dio leđne moždine, stoga se navedeno stanje često naziva i spondilodiscitisom. Na T1 sekvencama kralješci se prikazuju kao hipointenzitet signala uz nemogućnost jasnog određivanja granice dva zahvaćena kralješka. Isto područje na T2 snimkama prikazuje visoki intenzitet signala. Zahvaćeni disk prezentira signal poput tekućine na T1 i T2 vremenu. Nakon primjene kontrastnog sredstva na bazi gadolinija, inficirani disk se boji kontrastom. Imbibicija može biti homogena kroz cijeli disk, a može i djelomično zahvaćati disk ili mogu biti deblje/tanje linearne zone smještene periferno. Koštana srž unutar kralješka koja je zahvaćena infekcijom, se također imbibiira kontrastom, a najbolje se vidi na sekvencama koje saturiraju mast. Širenje infekcije na paravertebralne ili epiduralne prostore može biti u obliku apscesa s izointenzivnim ili hipointenzivnim signalom u odnosu na medulu u T1 vremenu, te hiperintenzivnim u T2 vremenu. (27)



Slika 18. – A- MR T1 sekvenca, sagitalni presjek; strelice pokazuju hipointenzivni signal na trupovima kralježaka L2 i L3, sa pripadajućim diskom. B-MR T2 sekvenca, pojačan intenzitet signala u zahvaćenom disku, sa pripadajućim epiduralnim apscesom. C – MR T2 sekvenca, snimka učinjena 2 mjeseca nakon B slike, pokazuje redukciju apscesa, ali progresiju vertebralne erozije (27)

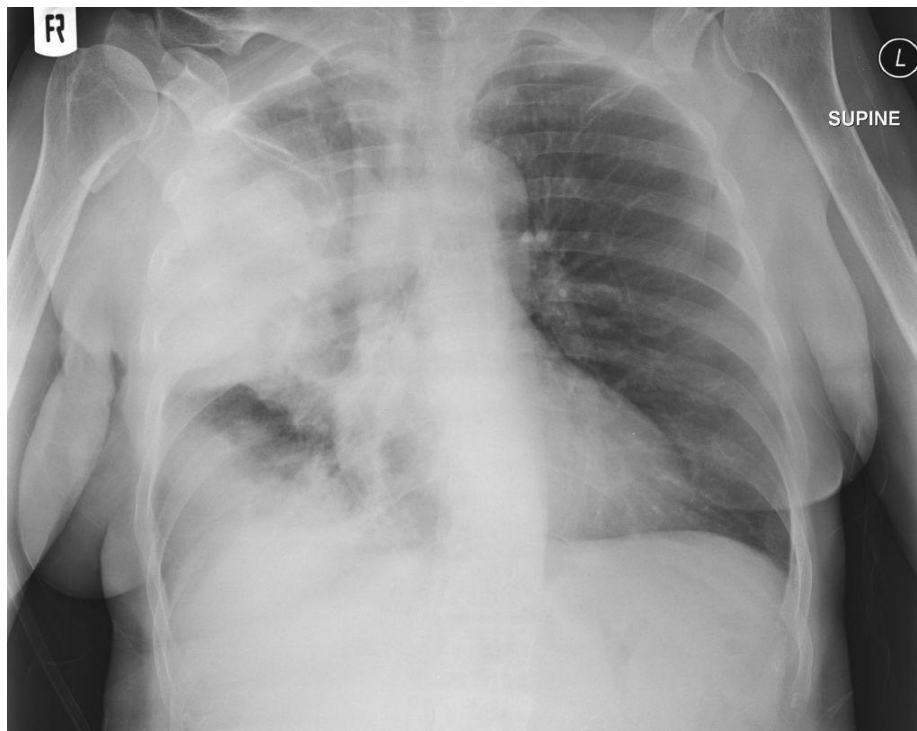### 6.3.2. Radiološki prikaz bakterijski uzrokovanih respiratornih infekcija

Bakterijske infekcije su jedan od glavnih uzroka mortaliteta u imunokompromitiranih pacijenata, a poglavito kod pacijenata zaraženih virusom humane imunodeficijencije. Postoji



široka lepeza bakterijskih uzročnika koji mogu izazvati upalna stanja u plućima, koja mogu biti hospitalno uzrokovana ili stečena van bolnice.

Najzastupljeniji tip bakterije koja uzrokuje izvanbolničke infekcije je *Streptococcus pneumoniae*. Najčešće se manifestira kao lobularna upala, a također često izaziva i obostrane konsolidate (Slika 19). *Staphylococcus aureus* se izdvaja kao bakterija koja se često nalazi kod hospitalno inficiranih pacijenata. Na radiografskim nalazima nerijetko se vidi nalaz kao bronhopneumonija, dok se na CT snimkama detaljnije prikazuju centrilobularni nodusi uz zadebljanje stijenke bronha. (28)



Slika 19. – Rendgenska snimka toraksa, vidljiv veliki konsolidat u desnom gornjem režnju, koji pritišće horizontalnu fisuru i donji desni režanj (29)

*Mycoplasma pneumoniae* je tip bakterije koja najčešće zahvaća mlađu populaciju, te se na radiografskim snimkama prezentira kroz višestruka područja konsolidacije, te kao retikulonodularna zasjenjenja. Na CT snimkama vide se centrilobularni nodusi, te konsolidati sa zadebljanjem bronhijalne stijenke. Nocardioza (*Nocardiosis*), gram pozitivna bakterija koja se uglavnom manifestira u imunokompromitiranih pacijenata, poglavito nakon transplantacije solidnih organa (često pluća). Infekcija koju ona uzrokuje je poprilično rijetka, ali vrlo smrtonosna, sa stopom mortaliteta od čak 80%. (16) Radiografski nalazi ističu višestruke konsolidate, koji nastaju kao reakcija na formiranje apscesa. Kronični slučajevi se prezentiraju uz zadebljanje pleure, bronhospazam, te postojanje kolekcija. (28)

Drugi, rijetki bakterijski patogeni koji uzrokuju pneumoniju su *Pseudomonas aeruginosa*, *Legionella pneumophila* i *Rhodococcus equi* koji mogu uzrokovati ozbiljne pulmonalne lezije u imunokompromitirane populacije. Najčešći radiografski nalazi koji generaliziraju nabrojenu skupinu su plućni konsolidati, koji često progrediraju u kavitacije.(16)

## **6.4. Virusne infekcije**

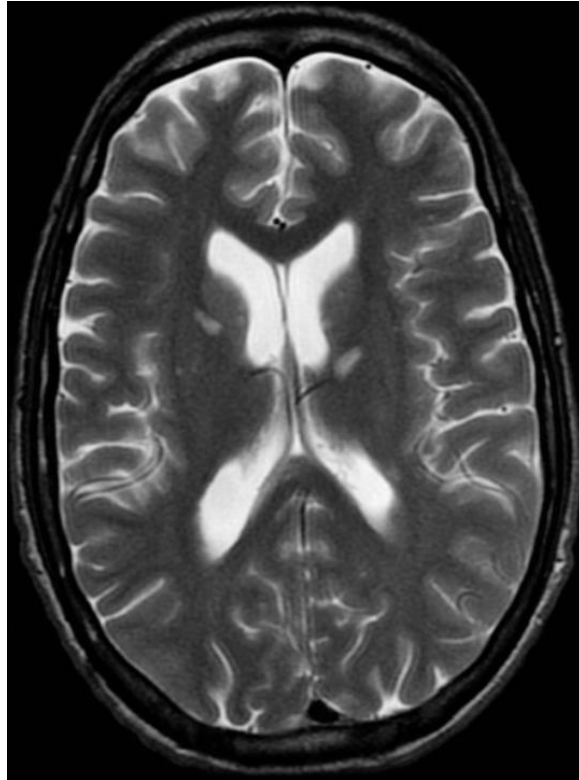
### **6.4.1. Radiološki prikaz infekcija uzrokovanih citomegalovirusom (CMV)**

Citomegalovirus je DNA virus, koji pripada skupini herpes virusa. Kada uđe u ljudski organizam ostaje začahuren u pasivnom obliku, sve dok domaćin ne uđe u imunosupresivno stanje kada se reaktivira. (15) Za razliku od imunokompetentne populacije, imunokompromitirani pacijenti su drastično skloniji virusnim infekcijama, poglavito oni pacijenti koji imaju poremećaj sa T-stanicama. (16)

#### *6.4.1.1. CMVom uzrokovani encefalitis*

Encefalitis kojeg uzrokuje citomegalovirus se gotovo pa isključivo događa kod pacijenata koji su visoko imunokompromitirani. Nekada su pacijenti zaraženi virusom humane imunodeficijencije bili najranjiviji dio populacije, međutim nakon uvođenja antiretrovirusnih lijekova u terapiju postali su znatno otporniji. Danas su najranjivija grupa imunokompromitirani bolesnici nakon transplantacije matičnih stanica.(15)

Pacijenti s infekcijom CMV encefalitisa uglavnom se prezentiraju demencijom i konvulzijama. Na MR snimkama vidimo kortikalnu atrofiju i hiperintenzitet signala bijele tvari difuzno na T2 i FLAIR sekvencama. Ukoliko se kod imunokompromitiranih pacijenata primijeti postojanje periventrikularnog ili subependimalnog povećanja signala, treba posumnjati na CMV ili eventualno na postojanje limfoma. Također, rijetko se mogu pojaviti solitarne mase u mozgu. Bitno je naglasiti kako MR tehnika samostalno ne može dokazati niti isključiti postojanje citomegalovirusa, stoga je naknadno potrebno učiniti lumbalnu punkciju i analizu cerebrospinalne tekućine.(15)

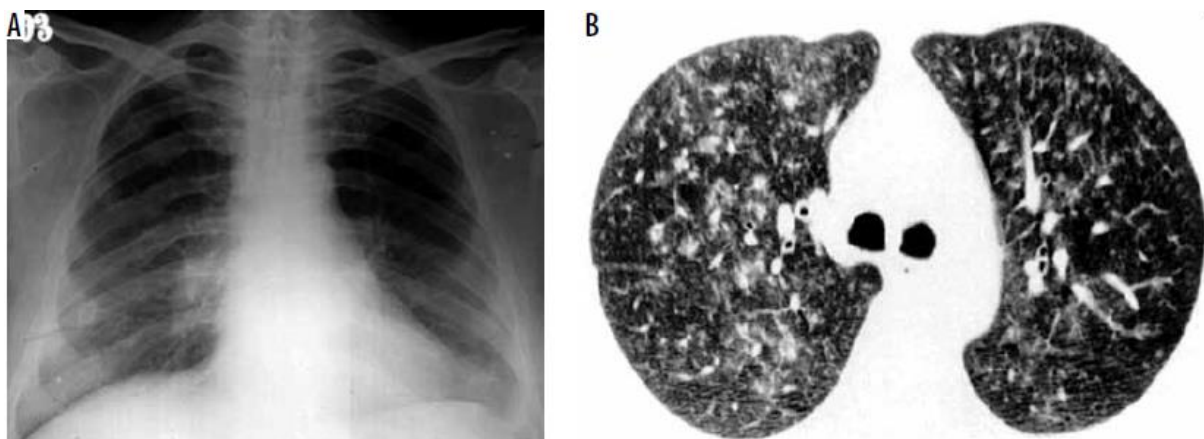


Slika 20.- MR T2 sekvenca; slika pokazuje višestruke periventrikularne zone hiperintenziteta signala u T2 vremenu, dok iste te zone pokazuju restrikciju difuzije u DWI sekvenci (30)

#### 6.4.1.2. *CMV-om uzrokovana pneumonija*

Više od 50% virusno uzrokovanih pneumonija kod imunokompromitiranih bolesnika potječe od zaraze citomegalovirusom, koji tako ostaje jedan od najzastupljenijih patogena. Citomegalovirus na rendgenskim snimkama se najčešće prezentira kroz unilateralne ili bilateralne intersticijske infiltrate, alveolarne konsolidate, te *ground-glass* uzorak. Neki radiološki znakovi zaraze CMVom mogu se poklapati sa znakovima infekcije pneumocistisom, iako su pleuralni izljevi češći kod CMV pneumonije. (16)

MSCT snimanje pokazuje postojanje konsolidata, *ground-glass* uzorka, te centrilobularne noduse. Također kod HIV pozitivnih pacijenata mogu postojati i diskretne plućne mase, veličine između 1 i 3 cm. (28)



Slika 21. A- Rendgen prsnog koša pokazuje postojanje *ground-glass* uzorka bilateralno. B – MSCT aksijalni prikaz prsnog koša pokazuje *ground-glass* uzorak bilateralno, uz postojanje bilateralnih nodula (28)

## 6.4.2. Radiološki prikaz drugih učestalih virusnih infekcija

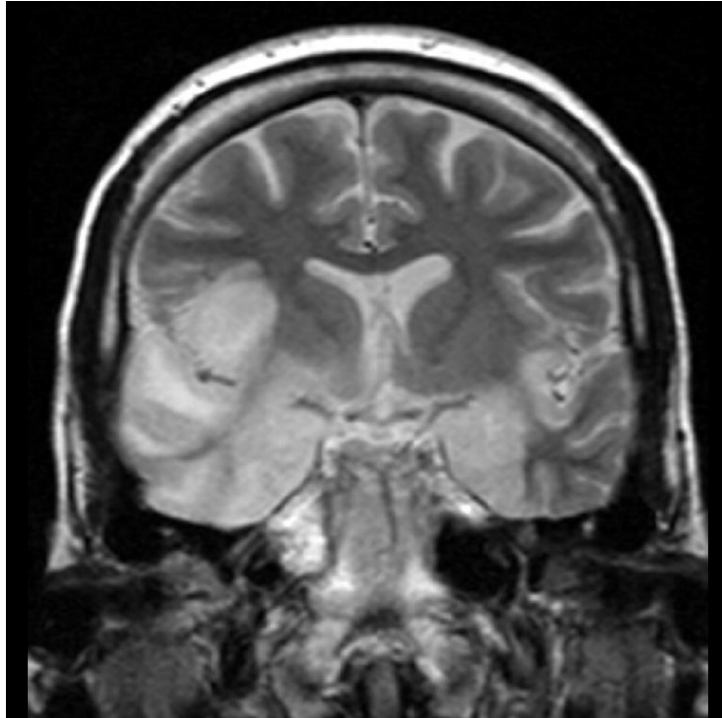
### 6.4.2.1. Encefalitis uzrokovan herpes simplex virusom (HSV)

Sam herpes simplex virus dijeli se na dva tipa: tip 1 (HSV-1) koji uzrokuje encefalitis kod veće djece i odraslih, te je jedan od najčešćih uzročnika sporadičnog encefalitisa u svijetu. Drugi je tip 2 (HSV-2) koji uglavnom uzrokuje encefalitis kod novorođenčadi, te kod imunokompromitiranih domaćina. Jako mali broj inficiranih pacijenata se u potpunosti oporavi nakon razvoja encefalitisa, štoviše čak 70% zaraženih umre od posljedica ove bolesti. Kod imunokompromitiranog domaćina bolest se može razvijati asimptomatski u početnoj fazi. (31)

CT snimanje je često prva metoda koja se koristi za detekciju bolesti, te se njome dokazuju ili isključuju stanja poput krvarenja ili povećanog intrakranijalnog tlaka. Zbog svoje slabije osjetljivosti, CT kao metoda u početnom stadiju bolesti često pokazuje lažno negativan nalaz. Potrebno je 3 do 4 dana kako bi se manifestirale prve abnormalnosti u temporalnom ili frontalnom režnju, koje najčešće uključuju zone hipodenziteta, krvarenje ili pojavu edema. Kontrastne promjene mogu se javiti tek nakon tjedan dana od početka. (31)

Za razliku od kompjuterizirane tomografije, oslikavanje magnetskom rezonancijom je značajno osjetljivije u detekciji encefalitičnih promjena uzrokovanih herpes simplex virusom. Prisutnost lezija u mozgu se manifestira hipointenzitetom signala na T1 sekvencama, te hiperintenzitetom signala na T2 i FLAIR sekvencama. Inicijalne abnormalnosti pokazuju promjenu u bijeloj tvari, koja se prvenstveno lokalizira u temporalnom režnju, a potom se širi frontalno (Slika 22). Na FLAIR sekvencama su vidljive promjene na talamausu, koje se ne pokazuju na DWI sekvenci. Kod imunokompromitiranih pacijenata promjene zahvaćaju veće

područje mozga, te mogu uključivati produženu moždinu i mali mozak.(31) Kontrastna T1 sekvenca često ne pokazuje promjene u ranom stadiju bolesti, ali u podmaklom stadiju vidljiv je pojačan signal u vijugama, leptomeningealno ili difuzno kroz mozak.(32)



Slika 22. – MR T2 sekvenca, koronarni presjek; prikaz hiperintenziteta signala u temporalnim režnjevima, koji se proteže do hipokampusa i donjeg frontalnog girusa desno (33)

#### 6.4.2.2. Infekcija uzrokovana virusom influenza A (H1N1)

Imunokompromitirani domaćin ima vrlo visoku tendenciju zaraze virusom influence tipa A, a također simptomi koji sljeduju su višestruko ozbiljniji, te postoji veća mogućnost razvoja komplikacija u odnosu na osobe sa stabilnim imunološkim sustavom. Najčešća komplikacija koja se javlja kod imunokompromitiranih bolesnika zaraženih influenza virusom jest pneumonija, dok su neurološke komplikacije rjeđe, te uključuju: epilepsiju, encefalitis, meningitis i Guillain-Barre sindrom. Uz navedene, mogu se javiti i druga organska upalna stanja. Kod imunokompromitiranog pacijenta influenza A se često razvija u koinfekciji sa bakterijskim i gljivičnim patogenima. (34)

Influenca A virus najčešće se prezentira kroz abnormalnosti donjeg dijela respiratornog sustava. U studiji Amorima i sur., koji su retrospektivno analizirali 71 pacijenta sa H1N1 infekcijom 2009. godine, prezentirani su HRCT nalazi respiratornih promjena. Prema studiji najčešće opisana promjena bila je *ground-glass* uzorak, nakon toga konsolidati, a znali su nerijetko biti i u kombinaciji. Osim toga, relativno često prisutno je bilo i zadebljanje bronha,

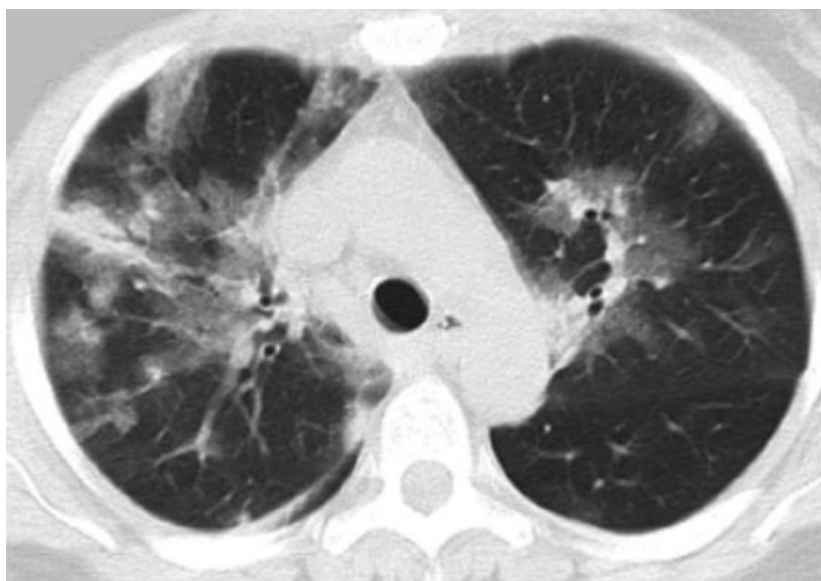
zadebljanje interlobularnih septa i *crazy-paving* uzorak. Dok je pleuralni izljev bio rijetko uočen, ali i tada izrazito minimalan (Tablica 4.)(35)

Tablica 4. – Frekvencija raspodjele HRCT nalaza kod 71 pacijenta sa inflezenza A virusom; Studija Amorima i sur. (2009.g.)

Nalaz	Frekvencija	
	Broj pacijenata	Postotak (%)
<i>Ground-glass</i> uzorak	60	85
Konsolidati	46	64
Zračni nodul	18	25
Zadebljanje bronha	18	25
Zadebljanje interlobularnih septa	15	21
<i>Crazy-paving</i> uzorak	11	15
Perilobularni uzorak	2	3
Mozaični uzorak „Air trappinga“	2	3

Izvor: (35)

Opisane abnormalnosti u velikoj većini slučajeva bile su lokalizirane bilateralno, s nasumičnom distribucijom. Nijedna od spomenutih radioloških promjena nije reprezentativna baš za influenza virus tipa A, ali u diferencijalnoj dijagnostici može pomoći u donošenju konačne dijagnoze. (35)



Slika 23. – HRCT, prikazana su područja konsolidacije parenhima i *ground-glass* uzorak bilateralno (35)

## **6.5. SARS-CoV-2 kod imunokompromitiranih pacijenata**

Bolest koronavirusa (Covid-19) je visoko zarazna bolest koja se širi među populacijom i uzrokovana je od strane teškog akutnog respiratornog sindroma koronavirusa 2 (engl. *severe acute respiratory syndrome coronavirus 2* (SARS-CoV-2)). Kao i kod svake druge infektivne bolesti, pacijenti sa narušenim imunološkim sustavom imaju jako visoku stopu zaraze Covid-19 virusom. Osim što su kao pojedinci najranjivija skupina cjelokupne populacije, njihovu infekciju navedenim virusom prati visoka zastupljenost respiratornih simptoma, te u konačnici i same smrti.

### **6.5.1. Suodnos virusa sa domaćinom**

Veliki broj bolesnika zaraženih ovim virusom ostaju asimptomatski ili imaju relativno blage simptome, dok ostali zaraženi, poglavito imunokompromitirani razvijaju teži i teški oblik bolesti. Početni simptomi zaraze koronavirusom ne razlikuju se drastično od uobičajenih simptoma uzorkovanih influenza virusom. Temperatura, grlobolja, glavobolja, kašalj, bol u prsima i mišićima, dispneja su prva klinička slika koronavirusa, koja može prerasti u pneumoniju, bronhitis ili akutni respiratorni distresni sindrom (engl. *Acute respiratory distress syndrome*, ARDS). No, s obzirom da nijedan od navedenih znakova bolesti nije karakterističan baš za SARS-CoV-2, ali jako brzo mogu evoluirati u renalno zatajivanje, duboku vensku trombozu, ishemiju, GI tegobe, postoji potreba za hitnim dijagnostičkim postupcima kojima se dokazuje postojanje virusa.

Osim zlatnog standarda u dijagnostici koronavirusa, RT-PCR testiranja, postoje i radiološke metode poput kompjuterizirane tomografije, koja ima visoku osjetljivost u detekciji istog (60-98%), ali ima jako nisku specifičnost (25-53%). MSCT metoda je postala drastično važan dijagnostički alat pri potvrđivanju postojanja koronavirusa s obzirom na sve veći broj lažno negativnih PCR testova.(35)

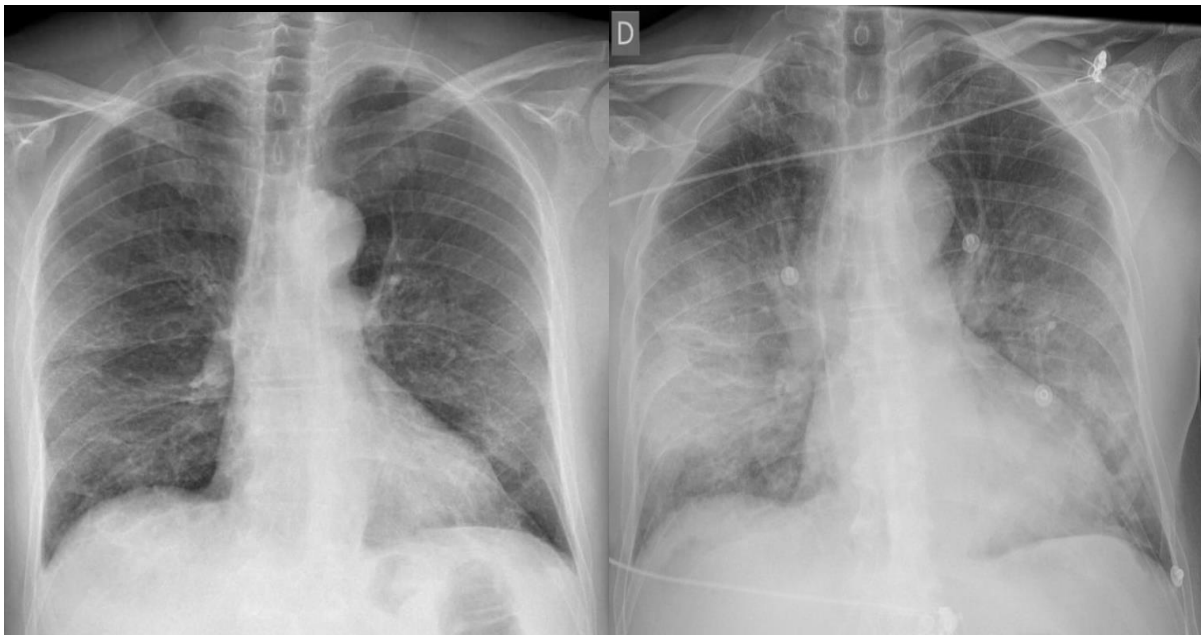Od prvog pojavljivanja koronavirusa krajem 2019.g., više različitih vrsta i podvrsta je mutiralo i prilagođavalo se ljudskom imunološkom sustavu. No svaka od tih vrsta je posebice napadala ljude bez prirodne imunosti i relativno lako činila značajnu štetu. Danas, različite studije pokazuju kako SARS-CoV-2 infekcija na imunokompromitiranog pojedinca može ostaviti čak i trajno štetni utjecaj, tj. kronični oblik infekcije. A takav oblik infekcije kod imunokompromitiranih pacijenata pokazuje drastično gore kliničke rezultate i viši stupanj smrtnosti, nego kod ostatka populacije. Virus kada se nastani kod pojedinaca sa imunosupresijom, s obzirom da nema dostatan imunološki odgovor, jednostavno mutira u

organizmu i stvara nove podvrste, koje se potom nanovo šire među populacijom, te se stvara nova varijanta virusa.(36)

## 6.5.2. Radiološka obrada SARS-CoV-2 infekcije

### 6.5.2.1. Rendgenska obrada Covid-19 pneumonije

Rendgensko oslikavanje torakalne regije je često prva metoda izbora prilikom slikovne obrade pacijenata kod kojih se sumnja na pneumoniju koronavirusa. U početnom stadiju razvoja bolesti nije česta prisutnost abnormalnosti u nalazu, no to ne isključuje postojanje bolesti, jer progresijom iste, raste i mogućnost za prikaz patologije na slikama. Tijekom relativno blagog oblika bolesti mogu postojati lokalni mrljasti infiltrati uz lateralni rub pluća. U teškim oblicima bolesti prisutne su bilateralne patološke promjene, koje uključuju višestruke konsolidate uz prisutnost pleuralnih izljeva. Iako je često prva opcija izbora, radiografska obrada Covid-19 pneumonije ne daje značajan doprinos u dijagnozi tijekom ranog stadija bolesti, stoga bi se nativni CT toraksa tada trebao uzimati kao primarna opcija u slikovnoj obradi.(Slika 24) (36)



Slika 24. – Rendgen srca i pluća. Lijevo – prvi dan bolesti, na rendgenu bez značajnih patoloških promjena (retrospektivno, primjetni *ground-glass* uzorak). Desno – treći dan bolesti, bilateralni konsolidati (38)

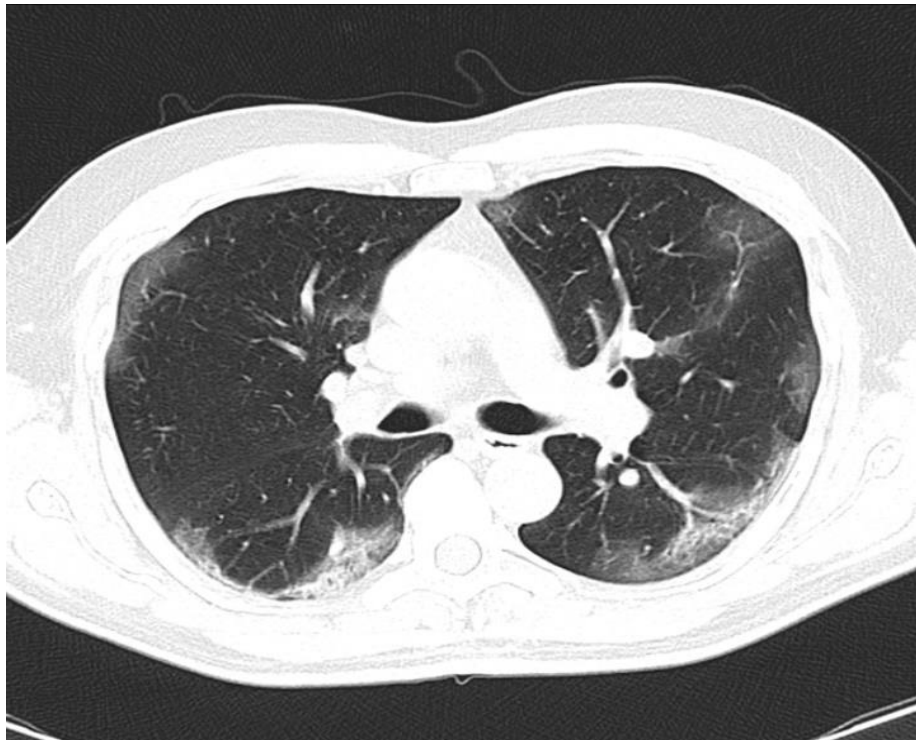
### 6.5.2.2. MSCT obrada Covid-19 pneumonije

Kod 50% pacijenata sa simptomima Covid-19 pneumonije mogu se očekivati abnormalnosti u nalazu MSCT toraksa nakon samo nekoliko dana. Najreprezentativniji patološki nalaz uzrokovan Covid-19 pneumonijom jest multifokalni bilateralni *ground-glass* uzorak koji se mjestimice može spajati u konsolidate. Uglavnom je periferno distribuiran u



gornjim režnjevima, te subpleuralno i bazalno u donjim. Kako bolest napreduje, višestruko raste broj lezija koje potom dominantno bivaju centralno lokalizirane. Ukoliko i kada dođe do oporavka pacijenta, navedene lezije polako nestaju, te za sobom ostavljaju fibrozne promjene koje traju određeni period. Osim već opisanih promjena, na CT snimkama mogu se uočiti i zadebljanje intersticija, *halo* znak, bronhiektazije, zadebljanje pleure, te pleuralni izljev. Također i ostale respiratorne patološke promjene mogu biti povezane sa Covid-19 pneumonijom, međutim značajno su rjeđe. (36)

MSCT dijagnostika ima jako visoku senzitivnost (97%), te nisku osjetljivost (25%) prilikom dijagnoze Covid-19 pneumonije. (36) Sa jako visokom točnošću se mogu definirati eventualne patološke promjene, ali problem predstavlja diferencijacija Covid-19 pneumonije od drugih virusnih pneumonija sa sličnim patološkim uzorkom.



Slika 25. – MSCT, prikazuju se multifokalni *ground-glass* uzorci u oba plućna krila (39)

## **7. PRIMJENA RADIOLOŠKIH METODA U OBRADI IMUNOKOMPROMITIRANIH PACIJENATA**

### **7.1. Virus humane imunodeficijencije (HIV)**

Pacijenti nakon zaraze virusom humane imunodeficijencije (HIV) najčešće manifestiraju simptome vezane uz središnji živčani sustav. Radiološki pristup i obrada takvih pacijenata najčešće se svodi na metode koje imaju visoku specifičnost i osjetljivost u detekciji patoloških promjena u SŽS sustavu. Pacijenti zaraženih HIV-om vrlo često razvijaju neki oblik toksoplazmoze ili limfoma unutar moždanog parenhima.

Magnetska rezonancija je metoda izbora za prikaz patoloških promjena na mozgu uzrokovanih toksoplazmozom, koje se najčešće manifestiraju kao prstenaste lezije, uz prisutan perifokalan edem. Dok se prisutnost limfoma može dijagnosticirati uz pomoć većeg broja slikovnih metoda. Uz pomoć CT i MR tehnika, limfom se na snimkama mozga predstavlja kao periventrikularna lezija, te nakon aplikacije kontrastnog sredstva ima karakteristično nepravilnu kontrastnu imbibiciju. Ukoliko nijedna od navedenih metoda ne pruži adekvatnu dijagnostičku informaciju, pacijenti sa sumnjom na limfom mozga često idu i na SPECT, gdje se uz pomoć talija-201 prati njegovo nakupljanje u aktivnim zonama u mozgu.

### **7.2. Gljivične infekcije**

Gljivične infekcije imunokompromitiranih domaćina se uglavnom manifestiraju kroz neurološke patološke promjene. Neke od gljivičnih bolesti poput kriptokokoze ili kandidijaze, uzrokovane su gljivicama koje vrlo lako prolaze krvno-moždanu barijeru, te se stoga primarno očituju kroz patološke promjene na mozgu. U dijagnozi navedenih bolesti magnetska rezonancija se pokazala kao dominantna metoda. Na FLAIR sekvencama patološke promjene se vjerno prikazuju u obje bolesti, dok je postkontrastna T1 sekvenca puno korisnija kod promjena uzrokovanih kriptokokozom, za razliku od kandidijaze gdje postkontrastne promjene nisu uvijek prisutne. Ukoliko kod kandidijaze ne uočimo postkontrastne promjene, DWI sekvenca je vrlo korisna, naročito u ranoj fazi bolesti, jer se na njoj prisutni apscesi prikazuju kao višestruke točkaste zone restrikcije difuzije.

Kod moždanih promjena uzrokovanih aspergilozom, vrlo često se uviđaju višestruke lezije lokalizirane na kortikomedularnom prijelazu, a i u dubokim jezgrama sive tvari. Stoga je za detekciju istih, metoda izbora magnetska rezonancija. Na T2 i postkontrastnoj T1 sekvenci

prisutni apscesi se jako dobro vizualiziraju, gdje se jasno razlikuje središte od kontrastnog prstenastog omotača. DWI sekvenca se pokazala kao vrlo korisna metoda u diferencijaciji gljivičnih apscesa od onih uzrokovanih bakterijama. Unutar gljivičnih apscesa vidljiva je restrikcija difuzije, koja je nehomogena za razliku od homogenog sadržaja bakterijskog apscesa.

Pacijenti koji su zaraženi gljivicom *Pneumocystis jiroveci* razvijaju karakterističnu pneumoniju. Prvi korak u dijagnostičkoj obradi iste predstavlja rendgensko snimanje torakalne regije, gdje se u 90% nalaza mogu diferencirati upalne promjene. Oslikavanje HRCT tehnikom je bolja i diferentnija metoda, koja ima 100% specifičnost za pneumoniju uzrokovanu ovom gljivicom. Stalni nalaz predstavlja karakteristični uzorak poput mliječnog stakla, čiji izostanak na snimkama može u potpunosti isključiti *Pneumocystis jiroveci* pneumoniju.

### **7.3. Parazitske infekcije**

Za prikaz patoloških promjena na mozgu, koje su uzrokovane parazitskim infekcijama, glavne radiološke metode su CT i MR snimanje. Kod neurocisticerkoze, kombiniraju se obje slikovne tehnike u zavisnosti od stadija bolesti. U ranom stadiju i na CT i MR snimkama, karakteristične ciste su potpuno identične kao i okolna tekućina. U narednim stadijima, CT tehnika je potpuno irelevantna, te se uz pomoć magnetske rezonancije, tj. FLAIR i postkontrastne T1 sekvence navedena cista jasno vizualizira uz prisutni prstenasti rub. U završnoj fazi bolesti, kada se cista kalcificira, metoda izbora je nativna snimka CT-om.

Ehinokokoza je bolest koja se često manifestira kalcificiranim cistama u jetrenom parenhimu. Navedene ciste se često otkrivaju slučajno na rendgenskim snimkama nativnog abdomena ili tijekom ultrazvučnog pregleda. Mogu se dodatno potvrditi uz pomoć CT snimanja abdominalnog područja.

Za ostale infekcije uzrokovane parazitima, metoda izbora je magnetna rezonancija, koja svojom visokom osjetljivošću i specifičnošću daje dijagnostički najrelevantnije informacije vezane uz patološke promjene unutar središnjeg živčanog sustava.

### **7.4. Bakterijske infekcije**

Bakterijski uzrokovane infekcije najčešće zahvaćaju neurološki i respiratorni sustav imunokompromitiranog pacijenta. Gnojni meningitis je vrlo često patološko stanje kod bakterijskih infekcija. U ranoj fazi bolesti na nativnim CT snimkama se može uočiti redukcija blago hiperdenznih subarahnoidalnih prostora, što predstavlja tipičan znak gnojnog

meningitisa, ali takve promjene su teško uočljive, pa stoga nalazi nerijetko budu lažno negativni. Na MR snimkama u T2, FLAIR i DWI sekvencama mogu se često uočiti tanki linearni hiperintenziteti unutar sulkusa, što je karakteristična slika piogenog meningitisa. Osim samog mozga, bakterijske infekcije se vrlo često očituju i kroz spondilodiscitise, najčešće u lumbalnom dijelu kralježnice. Na T1 snimkama inficirani kralješci su hipointenzivnog signala, dok su na T2 sekvencama hiperintenzivnog signala. U postkontrastnim sekvencama prisutna je homogena imbibicija kroz cijeli disk, dok se kralježnična moždina najbolje prikazuje na sekvencama koje saturiraju mast.

Uz neurološke patološke promjene, bakterije vrlo često uzrokuju i patološke promjene unutar respiratornog sustava. Kao i kod svih respiratornih infekcija, prva dijagnostička metoda je rendgensko snimanje torakalne regije, gdje su često prisutne različite vrste upala. Potpunija metoda je svakako CT snimanje, koje pruža detaljniji prikaz bronhalnog sustava, uz popratne konsolidate i eventualno postojanje nodusa.

## **7.5. Virusne infekcije**

Citomegalovirus (CMV) kod imunokompromitiranih pacijenata vrlo često razvija encefalitis. Na MR snimkama, u T2 i FLAIR sekvencama se jasno prikazuje kortikalna atrofija i zone hiperintenziteta signala bijele tvari, uz vrlo karakteristično periventrikularno i subependimalno povećanje signala. Bitno je naglasiti kako MR tehnika ipak ne može samostalno niti dokazati, niti isključiti encefalitis uzrokovan citomegalovirusom, nego je naknadno potrebno učiniti lumbalnu punkciju i analizu cerebrospinalnog likvora.

Više od 50% svih pneumonija u imunokompromitiranih pacijenata su uzrokovane citomegalovirusom. Na rendgenskim snimkama CMV pneumonija se očituje kroz jednostrane ili obostrane infiltrate i *ground-glass* uzorak, a česta pojava su i pleuralni izljevi, što ga razlikuje od infekcije pneumocistisom. MSCT tehnika može potvrditi i detaljnije opisati sam rendgenski nalaz. Kod HIV pacijenata koji su zaraženi citomegalovirusom, CT-om se mogu uočiti i solitarne mase, između 1 i 3 cm.

Kod HSV infekcija, prva metoda izbora za dokazivanje neuroloških promjena je CT. U ranom stadiju, zbog svoje male osjetljivosti, nalazi mogu biti lažno negativni, ali nakon 3 do 4 dana pojavljuju se prve abnormalnosti u frontalnom i temporalnom režnju, a za kontrastne promjene potrebno je čekati i do tjedan dana. Za razliku od CT-a, oslikavanje MR-om je znatno osjetljivija metoda. U početnom stadiju promjene nisu vidljive na postkontrastnoj T1 sekvenci,

ali se iste vide na T1, T2 i FLAIR sekvencama u bijeloj tvari. FLAIR sekvenca pokazuje i prisutnost promjena u talamusu, dok iste nisu vidljive na DWI sekvenci.

Influenca virus se najčešće manifestira kroz patološke promjene donjeg dijela respiratornog sustava, a iste se prvenstveno vide na rendgenskim snimkama, ali potpuni uvid ipak pruža CT snimanje. Na snimkama visokorezolucijskim CT uređajem najčešće se uviđa *ground-glass* uzorak, kojega često prate i konsolidati u kombinaciji, uz rijetku pojavu pleuralnog izljeva. Nijedna od navedenih promjena nije karakteristična baš za influenza virus, ali svakako može pridonijeti prilikom postavljanja dijagnoze.

## **7.6. SARS-CoV-2**

Iako je koronavirus vrsta virusa koja napada cijeli organizam, ipak se najčešće manifestira kroz respiratorne promjene. U početnom stadiju razvoja bolesti često nisu prisutne abnormalnosti na rendgenskim snimkama srca i pluća, ali progresijom iste raste i mogućnost prikaza patoloških promjena na slikama. Iako je često prva opcija izbora, rendgensko snimanje Covid-19 pneumonije ne daje značajan doprinos u ranom stadiju, stoga CT snimanje torakalne regije treba biti primarna opcija. CT snimanjem se mogu uočiti sve patološke promjene respiratornog sustava uzrokovane koronavirusom. Međutim CT tehnika, iako ima jako visoku osjetljivost (97%), ima jako nisku specifičnost (25%) kod Covid-19 pneumonije. Stoga problem predstavlja diferencijacija Covid-19 pneumonije od drugih virusno uzrokovanih pneumonija. Osim respiratornih patoloških promjena, MSCT plućna angiografija je izuzetno korisna u dokazivanju eventualnog postojanja embolusa koji se nalaze u plućnim arterijama, a posljedično su uzrokovani protrombogenim učinkom koronavirusa.

## 8. ZAKLJUČAK

Imunokompromitiranim pacijentom se smatra svaka osoba koja nema pravilno uspostavljen imunološki sustav, te njegova disfunkcionalnost dovodi do pretjerane izloženosti domaćina svim vanjskim patogenima. Osoba može biti immunosupresivna iz više razloga, najčešće to biva zbog poremećaja primarne imunodeficijencije (PID) ili u vidu stečene imunodeficijencije. Stečeni oblici su najčešće jatrogeno uzrokovani, nakon transplantacije solidnih organa i ciljane immunosupresije raznim kortikosteroidima. Osim toga, u zadnjih nekoliko desetljeća i virus humane imunodeficijencije (HIV) postaje globalni problem, te u svojoj primarnoj funkciji narušava imunološki sustav domaćina i otvara prostor za razvoj oportunističkih bolesti.

Od vanjskih patoloških čimbenika koji napadaju ljudski organizam, a poglavito osobe sa kompromitiranim imunološkim sustavom izdvajaju se sljedeće: gljivice, paraziti, virusi i bakterije. Svaka od navedenih skupina patogena ima reprezentativne vrste koje su izrazito zarazne, svaka na svoj način, te ukoliko se ne liječe uzrokuju lokalizirane organske infekcije koje mogu biti letalne.

Kod infekcija neurološkog sustava, magnetna rezonancija se pokazala kao izrazito pouzdana metoda u dijagnostici i diferencijaciji infekcija uzrokovanih raznim patogenima. Dok kod respiratornih infekcija oslikavanje HRCT metodom pokazuje jako visoku razinu osjetljivosti i specifičnosti pri dokazivanju infektivnih stanja. Kod novonastalog koronavirusa rendgensko oslikavanje u ranoj fazi bolesti često je pokazalo lažno negativne rezultate, stoga se u dijagnozi bolesti preporuča korištenje HRCT metode.

U konačnici, kako bi se infekcije pravovremeno prevenirale, dijagnosticirale i diferencirale od sličnih stanja, radiološke metode oslikavanja su moćan alat za postavljanje precizne dijagnoze te brzog liječenja pacijenata, a poglavito imunokompromitiranih, kod kojih je vrijeme izrazito nepovoljan i odlučujući čimbenik.

## 9. LITERATURA

1. Thurnher, M.M. (2018). Infections in Immunocompromised Individuals. In: Barkhof, F., Jager, R., Thurnher, M., Rovira Cañellas, A. (eds) *Clinical Neuroradiology*. Springer, Cham. [https://doi.org/10.1007/978-3-319-61423-6\\_48-1](https://doi.org/10.1007/978-3-319-61423-6_48-1)
2. Meidani M, Naeini AE, Rostami M, Sherkat R, Tayeri K. Immunocompromised patients: Review of the most common infections happened in 446 hospitalized patients. *J Res Med Sci*. 2014 Mar;19(Suppl 1):S71-3. PMID: 25002900; PMCID: PMC4078380
3. Bin-Hussain I. Infections in the Immunocompromised Host. *Textbook of Clinical Pediatrics*. 2012:847–52. doi: 10.1007/978-3-642-02202-9\_68. PMCID: PMC7123909
4. Begovac J. i sur. *Klinička infektologija*. Zagreb: Medicinska naklada; 2019. Stranice 321-432.
5. Geha RS, Notarangelo LD, Casanova JL, Chapel H, Conley ME, Fischer A, Hammarström L, Nonoyama S, Ochs HD, Puck JM, Roifman C, Seger R, Wedgwood J; International Union of Immunological Societies Primary Immunodeficiency Diseases Classification Committee. Primary immunodeficiency diseases: an update from the International Union of Immunological Societies Primary Immunodeficiency Diseases Classification Committee. *J Allergy Clin Immunol*. 2007 Oct;120(4):776-94. doi: 10.1016/j.jaci.2007.08.053. PMID: 17952897; PMCID: PMC2601718.
6. McCusker C, Upton J, Warrington R. Primary immunodeficiency. *Allergy Asthma Clin Immunol*. 2018 Sep 12;14(Suppl 2):61. doi: 10.1186/s13223-018-0290-5. PMID: 30275850; PMCID: PMC6157160.
7. Notarangelo LD. Primary immunodeficiencies. *J Allergy Clin Immunol*. 2010 Feb;125(2 Suppl 2):S182-94. doi: 10.1016/j.jaci.2009.07.053. Epub 2009 Dec 29. PMID: 20042228.
8. Bonilla FA, Bernstein IL, Khan DA, Ballas ZK, Chinen J, Frank MM, Kobrynski LJ, Levinson AI, Mazer B, Nelson RP Jr, Orange JS, Routes JM, Shearer WT, Sorensen RU; American Academy of Allergy, Asthma and Immunology; American College of Allergy, Asthma and Immunology; Joint Council of Allergy, Asthma and Immunology. Practice parameter for the diagnosis and management of primary immunodeficiency. *Ann Allergy Asthma Immunol*. 2005 May;94(5 Suppl 1):S1-63. doi: 10.1016/s1081-1206(10)61142-8. Erratum in: *Ann Allergy Asthma Immunol*. 2006 Mar;96(3):504. PMID: 15945566.

9. Duncan MD, Wilkes DS. Transplant-related immunosuppression: a review of immunosuppression and pulmonary infections. *Proc Am Thorac Soc.* 2005;2(5):449-55. doi: 10.1513/pats.200507-073JS. PMID: 16322599; PMCID: PMC2713333.
10. Carvalho HA, Villar RC. Radiotherapy and immune response: the systemic effects of a local treatment. *Clinics (Sao Paulo).* 2018 Dec 10;73(suppl 1):e557s. doi: 10.6061/clinics/2018/e557s. PMID: 30540123; PMCID: PMC6257057
11. Sharp PM, Hahn BH. Origins of HIV and the AIDS pandemic. *Cold Spring Harb Perspect Med.* 2011 Sep;1(1):a006841. doi: 10.1101/cshperspect.a006841. PMID: 22229120; PMCID: PMC3234451.
12. <https://www.who.int/news-room/fact-sheets/detail/hiv-aids>
13. Šimičić P. Patogeneza infekcije virusom ljudske imunodeficijencije [Završni rad]. Zagreb: Sveučilište u Zagrebu, Prirodoslovno-matematički fakultet; 2015 [pristupljeno 20.02.2024.] Dostupno na: <https://urn.nsk.hr/urn:nbn:hr:217:952121>
14. Jha P, Campos A, Yap J, et al. Toxoplasmosis vs lymphoma. Reference article, Radiopaedia.org (Accessed on 11 Mar 2024) <https://doi.org/10.53347/rID-8616>
15. Thurnher, M.M. (2018). Infections in Immunocompromised Individuals. In: Barkhof, F., Jager, R., Thurnher, M., Rovira Cañellas, A. (eds) *Clinical Neuroradiology*. Springer, Cham. [https://doi.org/10.1007/978-3-319-61423-6\\_48-1](https://doi.org/10.1007/978-3-319-61423-6_48-1)
16. Xiangpeng Zheng, Guozhen Zhang, Imaging pulmonary infectious diseases in immunocompromised patients, *Radiology of Infectious Diseases*, Volume 1, Issue 1, 2014, Pages 37-41, ISSN 2352-6211. <https://doi.org/10.1016/j.jrid.2014.11.001>
17. Shih Robert Y., Koeller Kelly K., Bacterial, Fungal, and Parasitic Infections of the Central Nervous System: Radiologic-Pathologic Correlation and Historical Perspectives, 2015, 35:0000-0000.
18. Jeffrey P. Kanne, Donald R. Yandow, Cristopher A. Meyer. Pneumocystis jiroveci Pneumonia: High-Resolution CT Findings in Patients With and Without HIV Infection, Journal Article, 2012, American Journal of Roentgenology. PG - W555-W561. 198. 6. 10.2214/AJR.11.7329[doi], PMID: 22623570.
19. Višković K., Hertl V., Mirt M., Tota M., Frković M., Zekan Š., Begovac J., Radiološka diferencijalna dijagnostika prstenastih imbibiranih lezija središnjeg živčanog sustava u bolesnika zaraženih HIV-om., *Croatian Journal of Infection* 34:3, Pages 157-162, 2014. ISSN 1331-2820.
20. Qu B, Guo L, Sheng G, Yu F, Chen G, Wang Y, Shi Y, Zhan H, Yang Y, Du X. Management of Advanced Hepatic Alveolar Echinococcosis: Report of 42 Cases. *Am J*



- Trop Med Hyg. 2017 Mar;96(3):680-685. doi: 10.4269/ajtmh.16-0557. Epub 2017 Apr 6. PMID: 28070011; PMCID: PMC5361545.
21. Shah U. Infections of the Liver. *Diseases of the Liver in Children*. 2013 Aug 23:285–312. doi: 10.1007/978-1-4614-9005-0\_15. PMCID: PMC7121352
  22. Gaillard F, Niknejad M, Yap J, et al. Hepatic hydatid infection. Reference article, Radiopaedia.org (Accessed on 12 Mar 2024) <https://doi.org/10.53347/rID-4945>
  23. Buck E, Finnigan NA. Malaria. [Updated 2023 Jul 31]. In: StatPearls [Internet]. Treasure Island (FL): StatPearls Publishing; 2024 Jan-. Available from: <https://www.ncbi.nlm.nih.gov/books/NBK551711/>
  24. Sabala M, Cerebral malaria. Case study, Radiopaedia.org (Accessed on 12 Mar 2024) <https://doi.org/10.53347/rID-69819>
  25. Di Muzio B, Elfeky M, Kumar K, et al. Pyogenic meningitis. Reference article, Radiopaedia.org (Accessed on 18 Mar 2024) <https://doi.org/10.53347/rID-36907>
  26. Visconti E, Bacterial meningitis. Case study, Radiopaedia.org (Accessed on 19 Mar 2024) <https://doi.org/10.53347/rID-95174>
  27. Hong SH, Choi JY, Lee JW, Kim NR, Choi JA, Kang HS. MR imaging assessment of the spine: infection or an imitation? *Radiographics*. 2009 Mar-Apr;29(2):599-612. doi: 10.1148/rg.292085137. PMID: 19325068
  28. Garg M, Prabhakar N, Gulati A, Agarwal R, Dhooria S. Spectrum of imaging findings in pulmonary infections. Part 1: Bacterial and viral. *Pol J Radiol*. 2019 Apr 18;84:e205-e213. doi: 10.5114/pjr.2019.85812. PMID: 31481992; PMCID: PMC6717952
  29. Glick Y, Streptococcus pneumoniae pneumonia. Case study, Radiopaedia.org (Accessed on 20 Mar 2024) <https://doi.org/10.53347/rID-68055>
  30. Gaillard F, CMV ventriculitis and encephalitis. Case study, Radiopaedia.org (Accessed on 23 Mar 2024) <https://doi.org/10.53347/rID-5416>
  31. AK AK, Bhutta BS, Mendez MD. Herpes Simplex Encephalitis. [Updated 2024 Jan 19]. In: StatPearls [Internet]. Treasure Island (FL): StatPearls Publishing; 2024 Jan-. Available from: <https://www.ncbi.nlm.nih.gov/books/NBK557643>
  32. Gaillard F, Sharma R, Glick Y, et al. Herpes simplex encephalitis. Reference article, Radiopaedia.org (Accessed on 24 Mar 2024) <https://doi.org/10.53347/rID-1410>
  33. Dawes L, HSV encephalitis. Case study, Radiopaedia.org (Accessed on 24 Mar 2024) <https://doi.org/10.53347/rID-3444>

34. Harish MM, Ruhatiya RS. Influenza H1N1 infection in immunocompromised host: A concise review. *Lung India*. 2019 Jul-Aug;36(4):330-336. doi: 10.4103/lungindia.lungindia\_464\_18. PMID: 31290419; PMCID: PMC6625244
35. Amorim VB, Rodrigues RS, Barreto MM, Zanetti G, Hochhegger B, Marchiori E. Influenza A (H1N1) pneumonia: HRCT findings. *J Bras Pneumol*. 2013 May-Jun;39(3):323-9. doi: 10.1590/S1806-37132013000300009. PMID: 23857688; PMCID: PMC4075839
36. Karacan A, Aksoy YE, Öztürk MH. The radiological findings of COVID-19. *Turk J Med Sci*. 2021 Dec 17;51(SI-1):3328-3339. doi: 10.3906/sag-2106-203. PMID: 34365783; PMCID: PMC8771018
37. Li P, de Vries AC, Kamar N, Peppelenbosch MP, Pan Q. Monitoring and managing SARS-CoV-2 evolution in immunocompromised populations. *Lancet Microbe*. 2022 May;3(5):e325-e326. doi: 10.1016/S2666-5247(22)00061-1. Epub 2022 Mar 15. PMID: 35309711; PMCID: PMC8923675
38. Lorente E, COVID-19 pneumonia. Case study, Radiopaedia.org (Accessed on 26 Mar 2024) <https://doi.org/10.53347/rID-75187>
39. Neto A, COVID-19 pneumonia. Case study, Radiopaedia.org (Accessed on 26 Mar 2024) <https://doi.org/10.53347/rID-77067>

## 10. ŽIVOTOPIS

### OSOBNI PODACI:

- **Ime i prezime:** Domagoj Babić
- **Datum, godina i mjesto rođenja:** 22.04.1998.g., Nova Bila, BiH
- **E-mail:** domagojbabic@hotmail.com

### OBRAZOVANJE:

- **Osnovnoškolsko o.:** Osnovna škola „Fra Marijan Šunjić“, Stojkovići, Novi Travnik, BiH (2004.-2012.)
- **Srednjoškolsko o.:** Katolički školski centar „Petar Barbarić“ – Travnik, Opća gimnazija, Travnik, BiH (2012.-2016.)
- **Visokoškolsko o.:** Sveučilišni odjel zdravstvenih studija, Split  
Preddiplomski sveučilišni studij, Radiološka tehnologija (2016.-2019.)  
Diplomski sveučilišni studij, Radiološka tehnologija (2021.-2024.)

### RADNO ISKUSTVO:

- Kliničke vještine tijekom preddiplomskog studija: KBC Split, Klinički zavod za dijagnostičku i intervencijsku radiologiju
- Pripravnički staž: Klinika za infektivne bolesti „Dr. Fran Mihaljević“, Zagreb (2019.-2020.)
- Zaposlenje: Klinika za infektivne bolesti „Dr. Fran Mihaljević“, Zagreb (2021. - )

### DODATNA ZNANJA I VJEŠTINE:

- Rad na računalu, uz poznavanje Microsoft Office programa
- Aktivno služenje engleskim jezikom
- Osnovno služenje njemačkim jezikom
- 1. International Summer School „News in Radiological Technology and Radiography“, Split 2018.g.