

Usporedba kompjutorizirane tomografije i magnetske rezonancije u prikazu patoloških promjena paranazalnih šupljina

Šimunović, Mario

Master's thesis / Diplomski rad

2024

Degree Grantor / Ustanova koja je dodijelila akademski / stručni stupanj: **University of Split / Sveučilište u Splitu**

Permanent link / Trajna poveznica: <https://um.nsk.hr/um:nbn:hr:176:291451>

Rights / Prava: [In copyright](#) / [Zaštićeno autorskim pravom.](#)

Download date / Datum preuzimanja: **2024-12-19**



Sveučilišni odjel zdravstvenih studija
SVEUČILIŠTE U SPLITU

Repository / Repozitorij:

[Repository of the University Department for Health Studies, University of Split](#)



UNIVERSITY OF SPLIT



SVEUČILIŠTE U SPLITU
Podružnica
SVEUČILIŠNI ODJEL ZDRAVSTVENIH STUDIJA
SVEUČILIŠNI DIPLOMSKI STUDIJ
RADIOLOŠKA TEHNOLOGIJA

Mario Šimunović

**USPOREDBA KOMPJUTORIZIRANE TOMOGRAFIJE
I MAGNETSKE REZONANCIJE U PRIKAZU
PATOLOŠKIH PROMJENA PARANAZALNIH ŠUPLJINA**

Diplomski rad

Split, 2024.

SVEUČILIŠTE U SPLITU
Podružnica
SVEUČILIŠNI ODJEL ZDRAVSTVENIH STUDIJA
SVEUČILIŠNI DIPLOMSKI STUDIJ
RADIOLOŠKA TEHNOLOGIJA

Mario Šimunović

**USPOREDBA KOMPJUTORIZIRANE TOMOGRAFIJE
I MAGNETSKE REZONANCIJE U PRIKAZU
PATOLOŠKIH PROMJENA PARANAZALNIH ŠUPLJINA**

**COMPARISON OF COMPUTERIZED TOMOGRAPHY
AND MAGNETIC RESONANCE IMAGING IN THE
PRESENTATION OF PATHOLOGICAL CHANGES
OF THE PARANASAL SINUSES**

Diplomski rad / Master's Thesis

Mentor:

izv. prof. dr. sc. Sanja Lovrić Kojundžić, dr. med.

Split, 2024.

TEMELJNA DOKUMENTACIJSKA KARTICA

DIPLOMSKI RAD

Sveučilište u Splitu
Sveučilišni odjel zdravstvenih studija
Sveučilišni diplomski studij Radiološka tehnologija

Znanstveno područje: Biomedicina i zdravstvo
Znanstveno polje: Kliničke medicinske znanosti

Mentor: izv. prof. dr. sc. Sanja Lovrić Kojundžić, dr. med.

USPOREDBA KOMPJUTORIZIRANE TOMOGRAFIJE I MAGNETSKE REZONANCIJE U PRIKAZU PATOLOŠKIH PROMJENA PARANAZALNIH ŠUPLJINA

Mario Šimunović, 1003058761

SAŽETAK

Tumori i tumorima slične lezije paranazalnih šupljina mogu se klasificirati kao benigne ili maligne. Najčešće benigne lezije prema histološkom tipu su osteom, fibrozna displazija, osificirajući fibrom, invertni papilom, hemangiom te juvenilni angiofibrom. Najčešće maligne lezije prema histološkom tipu su planocelularni karcinom, adenokarcinom, adenoid cistični karcinom, olfaktorni neuroblastom, melanom, osteosarkom i limfom. Obzirom da su u osnovi mnogim tumorima paranazalnih šupljina pridružene upalne promjene ili se na tumorsku tvorbu superponira kronična upalna ili alergijska reakcija, važno je odabrati odgovarajuću radiološku dijagnostičku metodu u dijagnostici patoloških promjena. Iako kompjutorizirana tomografija može razlikovati tumor od pridružene upalne bolesti, diferencijacija patološke promjene ponekad može biti teška. Korištenjem specifičnih sekvenci magnetske rezonancije moguće je u većini sinonazalnih tumora razlikovati upalnu reakciju i retencijske sadržaje od solidnog dijela tumora. Magnetska rezonancija kao metoda s boljom kontrastnom rezolucijom u analizi mekih tkiva i mogućnošću multiplanarnog prikaza je superiornija od kompjutorizirane tomografije u evaluaciji tumorskih promjena paranazalnih šupljina.

Ključne riječi: kompjutorizirana tomografija, magnetska rezonancija, paranazalne šupljine, patološke promjene

Rad sadrži: 55 stranica; 17 slika; 55 literaturnih referenci
Jezik izvornika: hrvatski

BASIC DOCUMENTATION CARD

MASTER THESIS

University of Split
University Department for Health Studies
University graduate study of Radiological technology

Scientific area: Biomedicine and health care
Scientific field: Clinical medical sciences

Supervisor: Associate Prof. Sanja Lovrić Kojundžić, MD, PhD.

COMPARISON OF COMPUTERIZED TOMOGRAPHY AND MAGNETIC RESONANCE IMAGING IN THE PRESENTATION OF PATHOLOGICAL CHANGES OF THE PARANASAL SINUSES

Mario Šimunović, 1003058761

SUMMARY

Tumors and tumor-like lesions of the paranasal sinuses can be classified as benign or malignant. The most common benign lesions according to histological type are osteoma, fibrous dysplasia, ossifying fibroma, inverted papilloma, hemangioma and juvenile angiofibroma. The most common malignant lesions according to histological type are squamous cell carcinoma, adenocarcinoma, adenoid cystic carcinoma, olfactory neuroblastoma, melanoma, osteosarcoma and lymphoma. Considering that many tumors of the paranasal sinuses are associated with inflammatory changes, or a chronic inflammatory or allergic reaction is superimposed on the tumor formation, it is important to choose an appropriate radiological diagnostic method in the diagnosis of pathological changes. Although computed tomography can distinguish a tumor from an associated inflammatory disease, the differentiation of a pathological change can sometimes be difficult. Using specific magnetic resonance imaging sequences, it is possible to distinguish the inflammatory reaction and retention contents from the solid part of the tumor in most sinonasal tumors. Magnetic resonance imaging as a method with better contrast resolution in the analysis of soft tissues and the possibility of multiplanar imaging is superior to computed tomography in the evaluation of tumor changes of the paranasal sinuses.

Keywords: computed tomography, magnetic resonance imaging, paranasal sinuses, pathological changes

Thesis contains: 55 pages; 17 figures; 55 references

Original in: Croatian

SADRŽAJ

SAŽETAK	I
SUMMARY	II
SADRŽAJ	III
1. UVOD	1
2. CILJ RADA	3
3. IZVORI PODATAKA I METODE	4
3.1. ANATOMIJA NOSA I PARANAZALNIH ŠUPLJINA	4
3.1.1. Građa nosa	4
3.1.2. Građa paranasalnih šupljina	6
3.1.3. Krvna, limfna i živčana opskrba nosa i paranasalnih šupljina	8
3.2. PATOLOŠKE PROMJENE PARANAZALNIH ŠUPLJINA	9
3.2.1. Prirođene anomalije.....	10
3.2.2. Traumatske ozljede.....	11
3.2.3. Upalne promjene	13
3.2.4. Benigni sinonazalni tumori.....	15
3.2.5. Maligni sinonazalni tumori.....	16
3.3. RADIOLOŠKE DIJAGNOSTIČKE METODE U PRIKAZU PARANAZALNIH ŠUPLJINA	18
3.3.1. Radiografija	19
3.3.2. Radiografski uređaji u dentalnoj medicini.....	19
3.3.3. Ultrazvuk	20
3.3.4. Kompjutorizirana tomografija	20
3.3.5. Magnetska rezonancija	22
3.3.6. Pozitronska emisijska tomografija / kompjutorizirana tomografija	27
3.4. PRIMJENA KOMPJUTORIZIRANE TOMOGRAFIJE I MAGNETSKE REZONANCIJE U PRIKAZU PATOLOŠKIH PROMJENA PARANAZALNIH ŠUPLJINA	27
3.4.1. Primjena kompjutorizirane tomografije i magnetske rezonancije u prikazu prirođenih anomalija	28

3.4.2. Primjena kompjutorizirane tomografije i magnetske rezonancije u prikazu traumatskih ozljeda	29
3.4.3. Primjena kompjutorizirane tomografije i magnetske rezonancije u prikazu upalnih promjena.....	30
3.4.4. Primjena kompjutorizirane tomografije i magnetske rezonancije u prikazu benignih sinonazalnih tumora.....	33
3.4.5. Primjena kompjutorizirane tomografije i magnetske rezonancije u prikazu malignih sinonazalnih tumora.....	36
4. RASPRAVA.....	39
5. ZAKLJUČAK.....	42
6. LITERATURA	43

1. UVOD

U radiologiji glave i vrata primjenjuju se razne radiološke dijagnostičke metode u svrhu analize brojnih patoloških promjena tog područja. Zbog složenosti anatomske građe anatomskih struktura glave i vrata, od velikog je značenja primjena različitih tehnika trodimenzionalnog prikaza korištenjem kompjutorizirane tomografije (engl. *computed tomography*, CT) i magnetske rezonancije (MR). U kostima glave nalaze se paranazalne šupljine (PNŠ) koje su obložene karakterističnim respiracijskim epitelom koji je nastavak sluznice iz nosne šupljine, što pogoduje širenju upalnih procesa u sinonazalnom području. Zbog karakteristične građe maksilarnih sinusa i anatomske položaja gornjih prekutnjaka i kutnjaka, koji često korijenovima prominiraju u sinuse, moguće su upalne promjene odontogenog porijekla. Složenost dijagnostike patoloških promjena ovog područja ističe činjenica da benigni i maligni tumori sinonazalnog područja mogu svojim rastom pogodovati upalnim promjenama koje s vremenom prelaze u kroničnu fazu te time često prekrivaju neoplastičku etiologiju promjene. Najučestaliji benigni tumori sinonazalnog područja prema histološkom tipu su osteom, fibrozna displazija, osificirajući fibrom, invertni papilom, hemangiom i juvenilni angiofibrom. Najučestaliji maligni tumori sinonazalnog područja prema histološkom tipu su planocelularni karcinom, adenokarcinom, adenoid cistični karcinom, olfaktorni neuroblastom, melanom, osteosarkom i limfom, a moguća je i pojava metastatskih promjena u PNŠ-ama.

Kompleksnost patoloških promjena glave i vrata zahtijeva primjenu odgovarajućih radioloških metoda koje će pružiti izvrsnu kontrastnu rezoluciju. CT u procesu nastanka slike koristi X-zračenje i posebne detektore. MR u procesu nastanka slike koristi interakciju snažnog magnetskog polja, gradijentnih magnetskih polja i radiofrekventnih valova (RF) s tkivima. Primjenom CT-a precizno se prikazuju koštane strukture koje mogu biti sijelo patoloških procesa. Navedena metoda osigurava dobru kvalitetu slike na temelju prikaza atenuacijskih vrijednosti snimljenog područja. Primjenom jodnih kontrastnih sredstava moguće je razlikovati tumorsko tkivo od normalnog tkiva. Obradom dobivenih slikovnih podataka iz snimljenog područja, moguće je učiniti razne rekonstrukcije slike. Korištenjem

MR-a postiže se bolji prikaz mekih tkiva, a posebno neurovaskularnih struktura. Odabirom optimalnih parametara snimanja postiže se kvalitetna kontrastna razlučivost, a primjenom pojedinih sekvenci selektiraju se odgovarajući signali regija od interesa. Intravenskom aplikacijom gadolinijskih kontrastnih sredstava postiže se bolje diferenciranje patološki promijenjenog tumorskog tkiva. Superiorna kontrastna rezolucija i multiplanarni prikaz anatomskih i patoloških struktura, uvrstili su MR u sami vrh algoritma radioloških pretraga u prikazu patoloških promjena PNS-a.

2. CILJ RADA

Cilj ovog diplomskog rada usporedba je dviju radioloških dijagnostičkih metoda – CT-a i MR-a te prikaz njihovih dijagnostičkih prednosti i nedostataka u procjeni patoloških promjena PNS-a. Na temelju pregleda literature i objavljenih znanstvenih članaka i radova bit će potkrijepljene prednosti MR-a u evaluaciji i diferencijaciji benignih od malignih tumora sinonazalnog područja.

3. IZVORI PODATAKA I METODE

Ovaj diplomski rad prikaz je sustavnog pregleda literature. Pri pretraživanju znanstvenih članaka i radova korištene su baze podataka iz područja biomedicine i zdravstva Medline (PubMed) te portal hrvatskih znanstvenih i stručnih časopisa – Hrčak. Pretragom baza podataka obuhvaćeni su znanstveni radovi objavljeni u posljednjih dvanaest godina. Pri pisanju ovog rada korištena je i stručna literatura iz područja anatomije, otorinolaringologije s kirurgijom glave i vrata, kliničke radiologije i radiologije glave i vrata.

3.1. ANATOMIJA NOSA I PARANAZALNIH ŠUPLJINA

Organima gornjeg dišnog sustava pripadaju nos (lat. *nasus*) koji čine vanjski nos (lat. *nasus externus*) i nosna šupljina (lat. *cavitas nasi*), te PNŠ-e (lat. *sinus paranasales*). Paranasalni sinusi zapravo su šupljine u kostima glave, a zajednička im je povezanost s nosnom šupljinom. Gornji dišni sustav čine hrskavične i koštane strukture te sluznica građena od mnoštva žlijezda, spletova krvnih žila i trepetljikavog epitela (1). U subepitelu sluznice nalaze se i imunološke stanice koje pružaju zaštitu organizmu. Zbog složenosti građe anatomskih struktura, gornji dišni sustav ima važnu imunološku obrambenu ulogu u organizmu, te ulogu pri stvaranju osjeta mirisa. PNŠ-e u kostima glave imaju ulogu smanjenja težine glave (2). Sudjeluju u zagrijavanju i vlaženju udahnutog zraka, štiteći anatomske strukture osjetljive na temperaturne varijabilnosti. One pripadaju rezonantnim organima i stoga sudjeluju u tvorbi glasova (3).

3.1.1. Građa nosa

Nos anatomski obuhvaća vanjski nos i nosnu šupljinu. Vanjski nos građen je od koštanih i hrskavičnih dijelova. Koštane dijelove korijena nosa (lat. *radix nasi*) čine nosna kost (lat. *os nasale*) i čeonni nastavak gornje čeljust (lat. *processus frontalis maxillae*). Hrkavični dio čine hrbat nosa (lat. *dorsum nasi*) i nosna krila (lat. *alae nasi*). Vrh nosa čini hrskavica

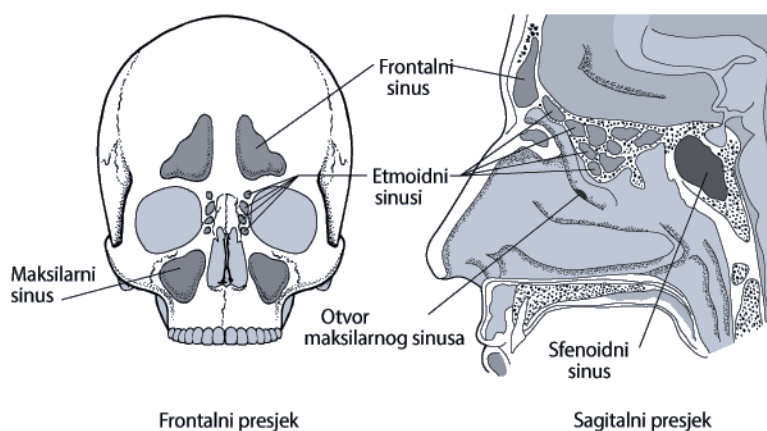
(lat. *cartilago alaris major*), njezini lateralni dijelovi (lat. *crus laterale*), na koje se nastavljaju zavinuti medijalni dijelovi hrskavica (lat. *crus mediale*). Zbog svoje anatomske važnosti posebno se ističe hrskavični dio septuma, odnosno hrskavica između nosnih šupljina (lat. *cartilago septi nasi*). U krilima nosa nalaze se i male, slobodne hrskavice (lat. *cartilagine alares minores*) (2). Predvorje nosne šupljine obloženo je kožom. Kožni dio sastoji se od žlijezda znojnice i lojnica, te čvrstih dlačica (lat. *vibrissae*) (1). Ulaz u nosnu šupljinu započinje vrhom nosa, odnosno nosnicama (lat. *nares*) koje se dalje nastavljaju u predvorje nosa (lat. *vestibulum nasi*). Nosna šupljina u užem smislu (lat. *cavitas nasi propria*), sastoji se od predvorja nosa i ograničena je zakrivljenim rubom (lat. *limen nasi*). Stražnje dijelove nosne šupljine čine hoane (lat. *choanae*), koje se kroz nosno-ždrijelni otvor (lat. *meatus nasopharyngeus*) otvaraju prema nosnom dijelu ždrijela. Nosna šupljina je parna šupljina, razdvojena nosnom pregradom (lat. *septum nasi*), koje je građena od hrskavice u prednjem dijelu, a u stražnjem dijelu je koštane građe i sastoji se od raonika (lat. *vomer*) i okomite ploče rešetnice (lat. *lamina perpendicularis ossis ethmoidalis*) (2).

Nosne školjke nalaze se u stražnjem dijelu lateralne nosne stijenke. Ispod nosnih školjki nalaze se nosni hodnici. Gornja i srednja nosna školjka (lat. *concha nasi superior et media*) pripadaju rešetnici (lat. *os ethmoidale*). Donja nosna školjka (lat. *concha nasi inferior*) s prednje strane povezana je s nosnim nastavkom gornje čeljusti (lat. *processus frontalis maxillae*), a straga je povezana s nepčanom kosti (lat. *os palatinum*). U sklopu rešetnice može biti razvijena i četvrta nosna školjka (lat. *concha nasi suprema*) (4). Ostatak rudimentarne nosne školjke nalazi se ispred srednje nosne školjke, a navedeni koštani dio naziva se *agger nasi* (2). Nosni hodnici nalaze se ispod nosnih školjki i anatomski se razlikuju: gornji nosni hodnik (lat. *meatus nasi superior*), srednji nosni hodnik (lat. *meatus nasi medius*), te donji nosni hodnik (lat. *meatus nasi inferior*). PNŠ-e otvaraju se u gornji i srednji nosni hodnik, a nosno-suzni kanal (lat. *canalis nasolacrimalis*) otvara se u donji nosni hodnik (5). Ostiomeatalni kompleks (engl. *ostiomeatal complex*, OMC) predstavlja regiju u koju se izljevaju ušće sinusa gornje čeljusti, ušće čeonog sinusa i ušće prednjih zračnih komora rešetnice (2). U funkcijskom smislu, sluznica nosne šupljine građena je od respiratornog područja (lat. *regio respiratoria*) koje se nalazi u donjem dijelu i organa njuha u gornjem

dijelu (lat. *regio olfactoria*). Respiratorna sluznica je dobro prokrvljena te sadrži žlijezde i trepetljikavi epitel. Upravo to područje sluznice ima ulogu zagrijavanja, vlaženja i čišćenja zraka nakon udaha (1).

3.1.2. Građa paranazalnih šupljina

Proces razvoja PNŠ-a započinje nakon rođenja. Kod novorođenčeta se mogu uočiti manje šupljine u gornjoj čeljusti, te zračne komorice u rešetnici. U novorođenačkoj dobi još nema razvijenih šupljina u čeonj kosti i klinastoj kosti (4). Šupljina u gornjoj čeljusti nastaje u petom fetalnom tjednu. Razvoj šupljina u klinastoj kosti započinje u prvoj godini djetetova života (6). Razvoj šupljina u čeonj kosti počinje u dobi od pete do šeste godine djetetova života (3). Najizraženije promjene PNŠ-a u smislu njihova razvoja nastaju u pubertetskoj dobi, nakon što izbiju svi trajni zubi (4). Nazivi PNŠ-a potječu od naziva kostiju glave u kojima se zračne šupljine nalaze. PNŠ-e u kostima glave su: sinus u gornjoj čeljusti (lat. *sinus maxillaris*), sinus u čeonj kosti (lat. *sinus frontalis*), sinus u klinastoj kosti (lat. *sinus sphenoidalis*) i sinus u rešetnici (lat. *sinus ethmoidalis*) (Slika 1) (4).



Slika 1. Prikaz paranazalnih šupljina u frontalnom i sagitalnom presjeku kostiju glave

Izvor: <https://hemed.hr/Default.aspx?sid=12526>

Maksilarni sinus nalazi se u gornjoj čeljusti. Najveći je sinus i smješten je u trupu kosti. Područje šupljine u trupu kosti seže u koštane nastavke gornje čeljusti. Otvor maksilarnog sinusa (lat. *hiatus maxillaris*) smješten je u njegovom gornjem dijelu, a nalazi se na medijalnoj strani sinusa. Stoga se navedeni sinus izliva u području srednjeg nosnog hodnika (5). Područje u srednjem nosnom hodniku u kojem se izliva maksilarni sinus naziva se polumjesečasti procjep (lat. *hiatus semilunaris*). Polumjesečasti procjep omeđuju s prednje strane mačoliki koštani nastavak (lat. *processus uncinatus*) te straga izbočenje koje je građeno od stanica rešetnice (lat. *bulla ethmoidalis*) (2). Krov maksilarnog sinusa čini dno očne šupljine (lat. *orbita*). Dno maksilarnog sinusa čini alveolarni nastavak gornje čeljusti (lat. *processus alveolaris*) koji seže ispod razine nosne šupljine (4). Prednju stranu sinusa čini prednja strana gornje čeljusti (lat. *facies anterior maxillae*). S medijalne strane maksilarnog sinusa nalazi se nosna šupljina (2). U procesu razvoja maksilarnog sinusa mogu se pojaviti određene anatomske varijacije i anomalije poput hipoplazije kada je sinus djelomično pneumatiziran. Posljedično se pojavljuje asimetrija lica i orbite na strani hipoplastičnog maksilarnog sinusa (7). Anatomske varijacije u maksilarnom sinusu predstavljaju i koštane pregrade koje se mogu pojaviti za vrijeme razvoja, a potječu od dna koštane šupljine (3).

Frontalni sinus nalazi se u čeonj kosti, a područje šupljine u kosti zauzima njezine nosne i orbitalne dijelove. Otvor frontalnog sinusa (lat. *apertura sinus frontalis*) smješten je u razini srednjeg nosnog hodnika (5). Frontalni sinus izliva se preko ljevkastog kanala (lat. *ductus nasofrontalis*) u prednji dio polumjesečastog procjepa. Zbog varijabilnosti u položaju pregrade između sinusa postoje brojne anatomske varijante pneumatizacije (4). S gornje strane sinusa nalazi se prednja lubanjska jama (lat. *fossa cranii anterior*). S prednje strane nalazi se orbitalni rub (lat. *margo supraorbitalis*). Donju stranu čini očna šupljina, a lateralno je smješteno ušće koje je usmjereno prema OMC-u (2). Anatomske varijacije i anomalije frontalnog sinusa uključuju različite veličine i simetriju, te rijetko aplaziju sinusa. Zapremina frontalnog sinusa može iznositi od 5 do 30 mililitara (6).

Sfenoidni sinus nalazi se u klinastoj kosti i podijeljen je pregradom (lat. *septum sinuum sphenoidale*) na dva dijela. Otvor sfenoidnog sinusa (lat. *apertura sinus sphenoidalis*) nalazi se na prednjoj strani trupa klinaste kosti (5). Sfenoidni sinus izljuje se u sfenoetmoidalni zaton (lat. *recessus sphenothmoidalis*), kojeg čine rešetkasta ploča (lat. *lamina cribrosa*) i trup klinaste kosti (lat. *corpus ossis sphenoidalis*). Iznad sfenoidnog sinusa nalazi se udubina za hipofizu (lat. *fossa hypophysialis*). S prednje strane sinusa nalaze se stražnje etmoidalne stanice (lat. *cellulae ethmoidales posterior*), te nosno-ždrijelni otvor (lat. *meatus nasopharyngeus*). S donje strane sinusa smješteni su nosno-ždrijelni otvor i gornja orbitalna pukotina (lat. *fissura orbitalis superior*). S lateralne strane sinusa nalaze se kavernozi sinus (lat. *sinus cavernosus*) i karotidni kanal (lat. *canalis caroticus*) (2). Anatomske varijacije i anomalije sfenoidnog sinusa podrazumijevaju aplaziju, jednostrani razvoj i proširenje šupljine sfenoidne kosti u njezine postranične koštane strukture (6).

Etmoidni sinus čine zračne komore u rešetnici (lat. *cellulae ethmoidales*) koje tvore strukturu u obliku labirinta (lat. *labyrinthus ethmoidalis*). Razlikuju se tri skupine zračnih komora, prednje, srednje i stražnje (lat. *cellulae ethmoidales anteriores, mediae et posteriores*) (4). U gornji nosni hodnik otvaraju se stražnje zračne komore labirinta rešetnice. Prednje i srednje komore labirinta rešetnice otvaraju se u srednji nosni hodnik (5). S gornje strane etmoidnog sinusa nalazi se prednja lubanjska jama, a s prednje nosno-suzni kanal. Medijalno se nalaze nosna šupljina i sfenoetmoidni zaton, a lateralno očne šupljine (2). Kao anatomski varijacija i anomalija etmoidnog sinusa moguće je proširenje zračnih komora u stijenku maksilarnog sinusa, tzv. Hallerove stanice (8).

3.1.3. Krvna, limfna i živčana opskrba nosa i paranazalnih šupljina

Organe gornjeg dišnog sustava, odnosno nos i PNŠ-e, krvlju opskrbljuju ogranci većih arterija. Arterijska opskrba vanjskog nosa, prednjeg dijela nosne pregrade i nosnih krila odvija se preko ogranaka vanjske karotidne arterije. Postranične dijelove nosa kao i korijen nosa, opskrbljuju ogranci maksilarne arterije i ogranak oftalmične arterije. Prednji dio nosne šupljine, dio rešetnice, te čeonni sinus opskrbljuje ogranak oftalmične arterije. Stražnji dio

nosne šupljine s rešetnicom kao i maksilarni sinus, opskrbljuju ogranci sfenopalatine arterije (2). Prednji i donji dio nosne pregrade posebno je vaskulariziran ograncima vanjske i unutarnje karotidne arterije – što je klinički važno jer često nastaju krvarenja. U tome području koje se naziva *locus Kiesselbachi*, prednja etmoidna arterija (ogranak unutarnje karotidne arterije) anastomozira sa sfenopalatinom arterijom i ličnom arterijom (ograncima vanjske karotidne arterije) (2). Sluznica nosne šupljine građena je od venskog spleta koji odvodi krv na tri načina. Preko sfenopalatinske vene u pterigoidni splet. Preko lične vene u unutarnju jugularnu venu i preko oftalmičnih vena u kavernozi sinus (4). Limfna drenaža iz područja nosa i prednjih dijelova nosne šupljine drenira se u submandibularne limfne čvorove. Stražnji dijelovi nosne šupljine dreniraju limfu u retrofaringealne limfne čvorove kao i dubinske limfne čvorove vrata (2). Živčana opskrba nosne šupljine dolazi od ogranaka živaca (lat. *nervus maxillaris, nervus ethmoidalis anterior et nervus nasociliaris VI*) (4). Živčana opskrba sluznice PNŠ-a osjetno je inervirana ograncima živca (lat. *nervus trigeminus*), dok parasimpatička vlakna istim ograncima dolaze od parasimpatičkog čvora, (lat. *ganglion pterygopalatinum*) (2).

3.2. PATOLOŠKE PROMJENE PARANAZALNIH ŠUPLJINA

Organi gornjeg dišnog sustava čine jednu međusobno povezanu anatomsku cjelinu. Stoga se za patološke promjene nosne šupljine i PNŠ-a, koristi pojam sinonazalne promjene. Patološki procesi koji nastanu na jednom području, mogu zahvatiti ostala područja, odnosno sluznicu, hrskavične i koštane strukture, kao i vaskularne strukture, limfne čvorove i živce. Koja će anatomska struktura biti patološki promijenjena u smislu ozljede, prirođenih anomalija, upalnih i tumorskih procesa, ovisi o vrsti patološke promjene (9). Tumori nosa i PNŠ-a pripadaju tumorima glave i vrata. Tumori glave i vrata čine 3 do 5 % svih zloćudnih bolesti (10). Tumori PNŠ-a čine manje od 1 % svih malignih tumora. Najčešće se pojavljuju u starijoj životnoj dobi od 50. do 70. godine. Međutim, pojedini tumori mogu se pojaviti i u mlađoj životnoj dobi npr. limfomi. Rast sinonazalnih tumora u početnom stadiju ne uzrokuje simptome jer tumorsko tkivo ima dovoljno prostora za rast unutar koštanih šupljina. Ponekad

i upalni proces zasjeni rast tumora. Upravo se zbog toga sinonazalni tumori često dijagnosticiraju u uznapredovalom stadiju (11).

3.2.1. Prirodene anomalije

Hoanalna atrezija predstavlja najčešću anomaliju u kraniofacijalnom području (12). Navedena anomalija nastaje zbog prisutnosti embriološke bukonazalne membrane. Hoanalna atrezija podrazumijeva poteškoće u komunikaciji između nosne šupljine i nosnog dijela ždrijela. Incidencija iznosi 1 na 5000 do 10000 novorođenčadi. Može se pojaviti kao samostalna anomalija ili kao pridružena anomalija u sklopu CHARGE sindroma. Pojavljuje se u jednostranom ili obostranom obliku. Pojavnost jednostrane hoanalne atrezije nešto je češće na desnoj strani, s postotkom pojavnosti 71 %. Obostrani oblik hoanalne atrezije pojavljuje se u 45 % slučajeva. Obostrana hoanalna atrezija predstavlja hitno stanje u medicini (13). Nakon rođenja djeteta, ako se radi o obostranoj hoanalnoj atreziji, nastaje respiratorni distres. Jednostrana atrezija obično se dijagnosticira u ranoj dobi nakon rođenja, odnosno kada se pojave prvi simptomi zbog poteškoća u komunikaciji između nosne šupljine i nosnog dijela ždrijela. Također se razlikuju dva tipa atrezije, membranozna i koštana atrezija (12).

Deformacija nosnog septuma javlja se kao prirodno stanje ili kao stečeno stanje nakon ozljede nosa. Za vrijeme intrauterinog razvoja ploda može doći do intrauterinog pritiska. Ako je tada plod u okcipitoparijetalnom položaju, može doći do promjene položaja hrskavice. Stoga je nakon rođenja djeteta prisutna deformacija nosa. Rezultati različitih studija pokazuju da učestalost devijacije nosnog septuma iznosi od 2.9 % do 30 %. Subluksacija hrskavice može nastati za vrijeme poroda (12). Kod većine populacije prisutna je manja devijacija nosnog septuma koja se smatra normalnom anatomskom varijacijom. Devijacija nosnog septuma utječe na protok zraka kroz nosnu šupljinu, a takvo stanje posljedično može uzrokovati opstrukciju i oštećenje olfaktorne funkcije (14).

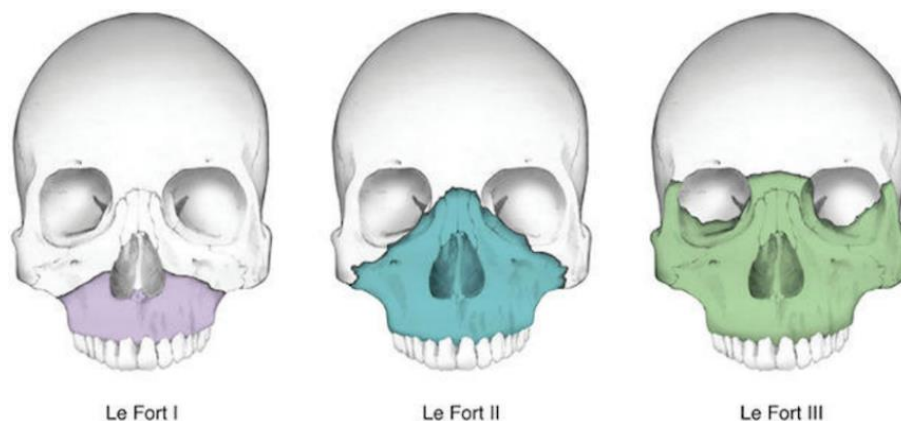
Dermoidna cista nosa je ektodermalnog porijekla, a nastaje kao posljedica poremećaja u razvoju neuralne cijevi (15). Može se nalaziti intrakranijalno i ekstrakranijalno (12). Na površini kože nalazi se tračak koji završava dermoidnom ili epidermoidnom cistom (16). Stoga se upala može proširiti intrakranijalno (12). Dermoid sadrži komponentne kože odnosno dlake, žlijezde znojnice i lojnice. Epidermoid sadrži pločasti epitel, keratin i kolesterol. Ruptura dermoida predstavlja opasnu komplikaciju s posljedičnim razvojem aseptičkog kemijskog meningitisa. Mogućnost rupture epidermoida je rijetka (15).

3.2.2. Traumatske ozljede

Zbog svoga anatomskog položaja, nos je najizloženija struktura pri ozljedama lica. Ozlijeđene mogu biti hrskavične i koštane strukture (12). Prijelom nosne kosti je najčešći koštani prijelom maksilofacijalnog područja (17). Etiološki čimbenici ozljede nosa su udarci, sportske i prometne nezgode. Epidemiološki je učestalija pojavnost kod muškaraca mlađih dobnih skupina. Nakon ozljede nosa javljaju se specifični simptomi, a najizraženiji su edem, krvarenje i deformacija vanjskog nosa. Složeniju ozljedu nosa predstavlja otvorena ozljeda, pri kojoj se obično može vidjeti hrskavica i koštani ulomci uz prisutno krvarenje. Složenije ozljede mogu uključivati periorbitalni hematoma, hematoma ili apsces nosne pregrade, a ponekad i oštećenje baze lubanje s otjecanjem likvora iz nosa (12).

Prijelomi srednjeg lica predstavljaju posebno složeni skup ozljeda međusobno povezanih anatomskih struktura, koje mogu nastati u sklopu sportskih ozljeda u kombinaciji s ozljedama ostalih dijelova tijela. Pri ozljedi područja srednjeg lica nastaju ozljede mekih tkiva, zubi i kostiju lubanje, odnosno ozljeda maksile, zigomatične kosti, nazo-orbitalnog i nazo-etmoidnog kompleksa kao i supraorbitalnih struktura. Ozljede su učestalije u vanjskom dijelu srednjeg lica, u odnosu na središnji dio srednjeg lica. Udio ozljeda u vanjskom dijelu područja srednjeg lica iznosi 63 %. U 43 % slučajeva ozlijeđenih mogu nastati i oštećenja kranijalnih živaca, posebno infraorbitalnog živca kao i facijalnog živca. Najpoznatiju klasifikaciju prijeloma srednjeg lica utemeljio je francuski kirurg René Le Fort, 1901. godine.

Ustanovio je linije prijeloma koje se pojavljuju na tipičnim područjima srednjeg lica i gornje čeljusti. Klasificirana su tri tipa prijeloma po Le Fortu (Slika 2) (18).



Slika 2. Tri tipa prijeloma srednjeg lica po Le Fortu

Izvor: <https://coreem.net/core/facial-fractures/>

Le Fort tip I podrazumijeva poprečni prijelom kroz maksilu iznad korijena zubi s posljedičnim odvajanjem zubi. Prijelom obuhvaća maksilarne sinuse, nosnu pregradu i pterigidne nastavke sfenoidne kosti. Ovaj tip prijeloma može biti jednostran ili obostran. Le Fort tip II podrazumijeva piramidni prijelom i nastaje pri ozljedi srednjeg dijela lica. Prijelomna linija polazi od hrpta nosa prema medijalnim i donjim rubovima orbite, nastavlja se straga iznad tvrdog nepca zahvaćajući pterigomaksilarne podupirače. Ovaj tip prijeloma je obostran. Le Fort tip III podrazumijeva kranio-facijalno odvajanje, odnosno prekid kontinuiteta kostiju lica od baze lubanje. Prijelomna linija započinje na hrptu nosa i zatim polazi straga medijalnom stijenkom i dnom orbite, zatim linija prijeloma nastavlja kroz lateralnu stijenku orbite i zigomatični luk (19). Značajni prijelom u gornjem području glave podrazumijeva prijelom frontalnog sinusa. Šupljina u čeonj kosti omeđena je čvrstim koštanim stijenka. Prednja stijenka frontalnog sinusa zbog svoje čvrste građe, značajno je

otporna na traumatske ozljede. Stoga je za ozljedu frontalnog sinusa potrebno djelovanje jake sile udarca (18).

3.2.3. Upalne promjene

Akutni sinusitis označava upalni proces koji započinje u području sluznice vanjskog nosa i nosne šupljine. Kako se sluznica nosne šupljine nastavlja u kontinuitetu sa sluznicom PNS-a, upalni proces se lako širi u područje sluznice PNS-a. Akutni sinusitis je upalni proces koji traje kraći period, u pravilu deset do petnaest dana. Etiološki upala može biti alergijskog, infektivnog (bakterije i virusi) ili odontogenog porijekla. Sluznica je zadebljana i hiperemična s posljedičnim suženjem drenažnih otvora sinusa, a predisponirajući čimbenik tome može biti npr. deformacija nosne pregrade. Najčešći simptomi akutnog sinusitisa su glavobolja, začepjenost nosa te slijevanje upalnog sadržaja u ždrijelo (7). Virusni sinusitis karakterizira tekući upalni sadržaj unutar sinusa (9).

Kronični sinusitis predstavlja komplikaciju neizliječenog akutnog sinusitisa, a označava upalni proces koji traje dva do tri mjeseca ili duže i također može biti alergijskog ili odontogenog porijekla (7). Nastanku kroničnog sinusitisa najčešće pogoduju alergijski čimbenici odnosno grinje i plijesni, iritirajuće čestice prisutne u zraku i gljivične infekcije. Deformacija nosne pregrade i polipi na sluznici također su predisponirajući čimbenici kronične upale sinusa. Stoga se kronični sinusitis najčešće pojavljuje uz prisustvo polipa na sluznici ili bez njih, te kao alergijski gljivični sinusitis. Najčešći simptomi kroničnog sinusitisa su začepjenost nosa, bolovi u području lica, uha i zuba, smanjen osjet mirisa te gnojni iscjedak iz nosa (20). Kronični upalni proces dovodi do zadebljanja sluznice sinusa, međutim kod kroničnog sinusitisa zadebljana je i koštana stijenka sinusa (9). Komplikacije kroničnog sinusitisa mogu biti meningitis i apsces mozga (20).

Gljivični sinusitis najčešće se javlja u stanju imunodeficijencije organizma. Najčešći uzročnici gljivičnog sinusitisa su sojevi *aspergilusa*, *mukormikoze* i *kandide*. Gljivični sinusitis može biti akutnog ili kroničnog tijeka. Nakon invazije sluznice nosne šupljine i

sinusa gljivicama, ovisno o težini bolesti može doći do invazije koštanih struktura s posljedičnom nekrozom. Granulomatozni oblik karakterizira pojava granuloma na sluznici nosa. Saprofitni oblik karakteriziraju kruste. U maksilarnom sinusu postoji mogućnost formiranja gljivične lopte. Navedeni oblik karakteriziraju kalcifikati unutar gljivičnih nakupina, bez invazije okolnih struktura (12).

Odontogeni sinusitis nastaje zbog širenja infekcije iz usne šupljine u sinusnu šupljinu. Najčešći uzročnici su anaerobne bakterije, te upalni procesi zubi i okolnih struktura. Patološki procesi pogoduju stvaranju oroantralne komunikacije i upravo zbog toga upala se lako širi u područje maksilarnog sinusa. Najčešći upalni procesi iz područja usne šupljine koji pogoduju razvoju odontogenog sinusitisa su perikoronitis, periapikalni procesi i dentalna cista. Najčešće komplikacije odontogenog sinusitisa su orbitalni celulitis i apsces mozga (21).

Mukokela je benigna lezija koja nastaje kao posljedica otežanog fiziološkog izlivanja sekreta iz PNS-a u nosnu šupljinu. Etiološki čimbenici koji pogoduju razvoju mukokele su upalni procesi, alergije, traumatska oštećenja, te benigni i maligni tumori. Mukokela se najčešće pojavljuje u frontalnom sinusu (22). Kada nastupi začepljenje otvora sinusa, mukokela potpuno ispunjava prostor sinusa i proširuje ga. Posljedično dolazi do remodeliranja koštanih stijenki sinusa (9).

Sinonazalna polipoza nastaje kao posljedica kronično upaljene sluznice i njezine hiperplazije (9). Sinonazalni polipi najčešće potječu iz etmoidnih sinusa. Bilateralni raspored sinonazalnih polipa je najčešći i povezuje se s upalnim procesom (23). Antrohoanalni polip je benigna lezija koja nastaje iz sluznice maksilarnog sinusa, a svojim rastom doseže u postnazalno područje, odnosno do hoana (24). Sinonazalni polipi uklanjaju se kirurškom metodom i potrebno ih je poslati na patohistološku analizu (12). Najčešća vrsta kirurškog zahvata je endoskopska operacija paranazalnih šupljina (engl. *functional endoscopic sinus surgery*, FESS) (9).

3.2.4. Benigni sinonazalni tumori

Osteom je benigni tumor koji nastaje proliferacijom koštanog tkiva, sporo raste i najčešće se javlja u području donje čeljusti, a zatim u PNS-ama. Simptomi bolesti nastaju kada dođe do opstrukcije otvora PNS-a. Najčešće sjelo osteoma u PNS-ama je frontalni sinus, zatim slijede etmoidni i maksilarni sinusi. Osteomi u sfenoidnom sinusu se rijetko pojavljuju (25).

Fibrozna displazija najčešće se pojavljuje u mlađoj životnoj dobi. Karakterizira ju razgradnja koštanog tkiva. Koštano tkivo zamjenjuje se fibroznim tkivom. Stoga je asimetrija lica, uz bol i neurološke simptome, jedan od najčešćih simptoma, a nastaje upravo zbog razgradnje kosti (12).

Osificirajući fibrom je benigni tumor građen od vezivnog i koštanog dijela. Tumorsko tkivo unutar vezivnog dijela s vremenom okoštava, a oko tumorskog tkiva stvara se koštana ovojnica (16). Osificirajući fibrom svojim rastom može zahvatiti okolne koštane strukture (11).

Invertni papilom je benigni tumor koji se najčešće javlja u području OMC-a (9). Svojim rastom tumor zahvaća okolne strukture, osobito nosnu šupljinu i maksilarni sinus. Tumorsko tkivo se najčešće širi prema etmoidnim celulama, a manje često u ostale PNS-e. Uzrokuje promjene na koštanim stijenkama u obliku sklerozacije. Invertni papilom je sklon recidivu nakon kirurškog uklanjanja (11). U 24 % pacijenata zabilježena je transformacija invertnog papiloma u karcinom (16).

Hemangiom je vaskularni benigni tumor koji se može pojaviti na koži, ali i na dubljim strukturama kao što su kosti. Sinonazalni hemangiom najčešće se pojavljuje u području nosa u odnosu na PNS-e (11). Razlikuju se dva tipa hemangioma: kapilarni koji se najčešće nalazi u području nosne pregrade i kavernozi koji češće zahvaća postranične dijelove nosne šupljine (12).

Juvenilni angiofibrom je benigni tumor građen od mnoštva krvnih žila. Lokalno je invazivan. Sijelo angiofibroma je stražnji dio nosne šupljine i područje nazofarinksa. Najčešće se javlja u dječaka, u pubertetskoj dobi. Tipični simptomi su nosna opstrukcija i učestala krvarenja iz nosa (11).

3.2.5. Maligni sinonazalni tumori

Planocelularni karcinom je najčešći tip malignog sinonazalnog tumora, na kojeg otpada 60 % (11). Najčešće se pojavljuje u dobi između 50. i 70. godine života (12). Potječe od sluznice koja pokriva nosnu šupljinu i PNŠ-e, ali i sluznice područja desni, donje čeljusti i dna usne šupljine (16). Najučestalije sijelo planocelularnog karcinoma je maksilarni sinus, a zatim slijede nosna šupljina i etmoidni sinus, te rijetko frontalni i sfenoidni sinus. U početnom stadiju bolesti pojavljuju se nespecifični simptomi, a oni obuhvaćaju krvarenje iz nosa, opstrukciju nosa i bolove. Stoga se ovaj tip malignog tumora obično dijagnosticira u visokom stadiju bolesti. Maligni potencijal ovog tumora manifestira se zahvaćanjem lokalnih struktura, kao što su orbita, infraorbitalni živac, okolne koštane i mekotkivne strukture, te limfni čvorovi vrata. Daljnjom invazijom tumora može doći do intrakranijalnog širenja (12).

Adenokarcinom i adenoid cistični karcinom su maligne tumorske tvorbe epitelnih stanica u žljezdanom tkivu. Oko 10 % malignih tumora sinonazalnog područja su žljezdanog porijekla. Najučestalija sijela ovog tipa malignog tumora su etmoidni sinus i gornji dio nosne šupljine (11). Razlikuju se dva tipa adenokarcinoma: intestinalni kojeg karakterizira lokalna agresivnost, recidivi i diseminacija bolesti u regionalne i udaljene limfne čvorove i neintestinalni koji obuhvaća adenokarcinom niskog i visokog stupnja. Adenoid cistični karcinom najčešće se pojavljuje u maksilarnom sinusu, ali i nosnoj šupljini. Svojim invazivnim širenjem, ovaj tip malignog tumora može zahvatiti perineuralne strukture, zatim okolne koštane strukture i intrakranijalno područje (12).

Olfaktorni neuroblastom, poznat kao i estezioneuroblastom je vrlo rijedak neuroektodermalni maligni tumor područja glave i vrata. Ovaj tip malignog tumora nastaje

iz bazalnih stanica olfaktornog epitela (26). Olfaktorni neuroblastom obično zahvaća intrakranijalno područje te područje gornje nosne šupljine. Invazivnim rastom zahvaća susjedne PNŠ-e, osobito zračne šupljine rešetnice (16).

Melanom je maligni tumor porijekla melanocita. Sluznica koja oblaže nos i paranazalne šupljine sadrži i melanocite. Nosna šupljina predstavlja najčešće ekstrakutano sjelo melanoma (16). U usporedbi s PNŠ-ama, melanom se češće nalazi u području prednjeg dijela nosne pregrade, te donje i srednje nosne školjke (11).

Osteosarkom je maligni tumor porijekla iz stanica koštanog tkiva, a 6 % sarkoma potječe iz područja kostiju lica. Najčešće sjelo osteosarkoma kostiju lica je donja čeljust. Navedeni tumor uzrokuje osteolitične i sklerotične promjene na kostima (11).

Limfomi su maligni tumori porijeklom iz limfoproliferativnog sustava. Dijele se na dvije skupine: Hodgkinov limfom i Non-Hodgkinov limfom (engl. *non-Hodgkin lymphoma*, NHL). Kod obje skupine limfoma postoji mogućnost ekstranodalne bolesti u kojoj limfni čvorovi mogu i ne moraju biti zahvaćeni. Najčešće zahvaćena područja glave i vrata su: *Waldeyerov* prsten kojeg čini limfno tkivo u krajnicima, području ždrijela i području baze jezika, zatim mogu biti zahvaćene PNŠ-e, orbite, žlijezde slinovnice i štitnjača (27).

Metastaze u PNŠ-ama nisu česte. Međutim postoji nekoliko malignih tumora koji imaju sklonost diseminacije maligne bolesti u sinonazalno područje. Karcinom bubrežnih stanica je primjer malignog tumora koji ima sklonost metastaziranja u sinonazalno područje. Karcinomi dojke i pluća su također primjeri malignih bolesti koje imaju potencijal metastaziranja u sinonazalno područje. Najčešći simptom uzrokovan metastazama je opstrukcija nosne šupljine (11).

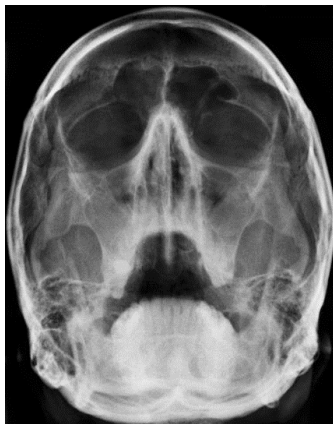3.3. RADIOLOŠKE DIJAGNOSTIČKE METODE U PRIKAZU PARANAZALNIH ŠUPLJINA

Krajem 19. stoljeća, nakon što je Wilhelm Conrad Röntgen otkrio X-zrake, koje su njemu u čast nazvane rendgenske zrake, uslijedila je primjena X-zračenja u medicini (28). Početkom 20. stoljeća primjena X-zračenja implementirala se u medicini, ponajprije u radiologiji, tada novom dijagnostičkom području medicine, a zatim je uslijedila primjena X-zračenja u terapijske svrhe, odnosno u radioterapiji. Suvremena radiološka dijagnostika primjenjuje razne modalitete slikovnog prikaza zahvaljujući napretku tehnologije. Osim primjene uređaja u radiologiji koji koriste X-zračenje za prikaz ljudskog tijela, a koje pripada spektru ionizirajućeg zračenja, suvremena radiologija koristi i uređaje koji ne koriste ionizirajuće zračenje za prikaz ljudskog tijela, poput ultrazvuka (UZ) i MR-a. Suvremena radiologija osim dijagnostičkih slikovnih modaliteta, obuhvaća i intervencijsku radiologiju. Razlikuju se dvije skupine dijagnostičkih slikovnih tehnika, projekcijske tehnike koje obuhvaćaju radiografiju i dijaskopiju, te tehnike slojevnog snimanja koje obuhvaćaju UZ, CT i MR (29).

Radiološka dijagnostika patoloških promjena PNS-a započinje radiografijom koja obuhvaća standardne i specijalne radiografske snimke PNS-a. Zbog mogućnosti širenja patoloških procesa iz usne šupljine u maksilarni sinus, neizostavni su slikovni dijagnostički modaliteti iz područja dentalne radiologije, poput ortopantomografije. Za prikaz patoloških procesa u području nosne šupljine i sinusa te okolnih koštanih i mekotkivnih struktura, primjenjuju se tehnike slojevnog prikaza, posebno CT i MR (16). Pri upotrebi ionizirajućih radioloških modaliteta važno je poštivati načelo – ALADA (engl. *as low as diagnostically acceptable*). Prema navedenom načelu potrebno je primijeniti minimalnu dozu zračenja, dovoljnu za postavljanje dijagnoze (29).

3.3.1. Radiografija

U radiografiji PNŠ-a koristi se pet radiografskih projekcija: lateralna projekcija, posteroanteriorna projekcija po Caldwellu, parijetoakantalne projekcije po Watersu sa zatvorenim i otvorenim ustima te submentovertikalna projekcija. Lateralna projekcija koristi se za prikaz svih PNŠ-a, posebno sfenoidnog sinusa i prednje stijenke frontalnog sinusa. Posteroanteriorna projekcija po Caldwellu koristi se za prikaz frontalnih sinusa i prednjih etmoidnih celula. Parijetoakantalna projekcija po Watersu sa zatvorenim ustima koristi se za prikaz maksilarnih sinusa, dok se s otvorenim ustima prikazuje i sfenoidni sinus (Slika 3). Submentovertikalna projekcija koristi se za prikaz sfenoidnog sinusa i etmoidnih celula (30).



Slika 3. Parijetoakantalna projekcija po Watersu s otvorenim ustima

Izvor: <https://europepmc.org/article/med/28127330>

3.3.2. Radiografski uređaji u dentalnoj medicini

Za prikaz patoloških promjena orofacijalnog područja od posebnog su značenja uređaji za ortopantomografiju (OPT), uređaji za kompjutoriziranu tomografiju sa stožastim snopom zračenja i uređaji za kompjutoriziranu tomografiju s posebno opremljenim softverom za

evaluaciju anatomskih struktura čeljusti. Ortopantomograf je uređaj koji se koristi za panoramsku tehniku snimanja orofacijalnog područja. Panoramska snimka nastaje sinkroniziranom rotacijom rendgenske cijevi i detektora slike oko objekta snimanja. Ortopantomograf ima mogućnost izbora više vrsta programa snimanja (31).

Uređaj za kompjutoriziranu tomografiju sa stožastim snopom zračenja (engl. *Cone Beam Computed Tomography*, CBCT) ima važnu ulogu u radiološkoj dijagnostici patoloških promjena orofacijalnog područja. Većina CBCT uređaja ima mogućnost odabira nekoliko veličina područja snimanja (engl. *field of view*, FOV). Za vrijeme ekspozicije, rendgenska cijev i detektor slike rotiraju oko objekta snimanja, što rezultira s nekoliko stotina dvodimenzionalnih projekcija zabilježenih pomoću detektora. Dobivene projekcije pomoću računala rekonstruiraju se u trodimenzionalni prikaz snimljenog objekta (32). Zbog svojih dijagnostičkih mogućnosti, primjena CBCT-a značajna je u prikazu upalnih procesa, ozljeda i prirođenih anomalija u orofacijalnom području. CBCT se također primjenjuje u dijagnostici benignih i malignih tumorskih procesa PNŠ-a (33).

3.3.3. Ultrazvuk

U prikazu patoloških promjena PNŠ-a postoji mogućnost primjene UZ-a kao dijagnostičke metode. UZ-om je moguće prikazati upalne sadržaje i tumorske procese. UZ se najčešće primjenjuje za prikaz patoloških promjena mekih tkiva i površinskih struktura. Međutim primjena UZ-a ima posebnu ulogu prilikom izvođenja punkcije i uzimanja materijala za citološku analizu (16).

3.3.4. Kompjutorizirana tomografija

U svrhu određivanja proširenosti patoloških promjena glave i vrata, kao i planiranja liječenja, neizostavnu ulogu imaju suvremene radiološke dijagnostičke metode, odnosno CT i MR. Prednosti primjene CT-a su dostupnost CT uređaja, jednostavnost u izvođenju

pretrage, kratko vrijeme snimanja, odličan prikaz koštanih struktura, mogućnost prikaza okolnih, patološkim procesom zahvaćenih limfnih čvorova, te veliki izbor multiplanarnih rekonstrukcija. CT kao radiološka dijagnostička metoda od posebne je važnosti u prikazu karcinoma usne šupljine, ždrijela i grkljana. Osnovni nedostaci CT-a su izloženost bolesnika ionizirajućem zračenju, neophodna primjena jodnih kontrastnih sredstava, smanjena kvaliteta slike kao posljedica artefakata metala od strane zubnih implantata, te niska kontrastna rezolucija mekih tkiva. Za CT prikaz tumora glave i vrata ne postoji standardni protokol izvođenja pretrage, jer način izvođenja pretrage ovisi o vrsti i mogućnostima dostupnog CT uređaja (34). Ovisno o protokolima snimanja, CT pretrage imaju efektivnu dozu na tijelo od 1 do 12 mSv, što iznosi 0.5 do 5 puta više od doze zračenja iz prirodnih izvora (35).

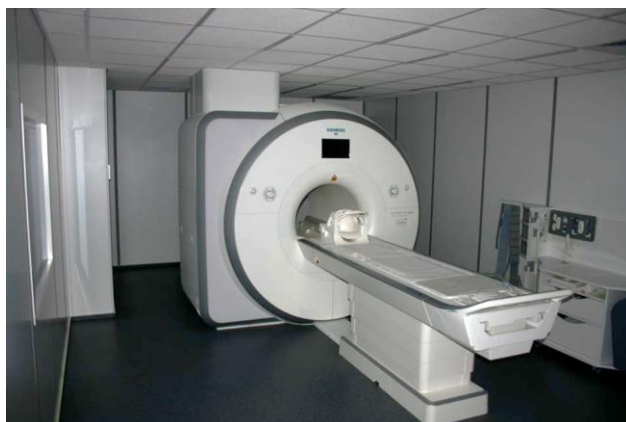U konvencionalnoj radiografiji poznate su četiri različite gustoće sjena odnosno zrak, mast, voda i kost. Metodom kompjutorizirane tomografije moguće je razlikovati više od 2000 različitih vrijednosti gustoće i prikazati ih različitim nijansama na sivoj skali. Izračunatom koeficijentu atenuacije dodijeljen je CT broj, a njegova mjerna jedinica je Hounsfieldova jedinica (engl. *Hounsfield unit*, HU). Gustoći vode dodijeljena je vrijednost 0 HU, gustoći zraka -1000 HU, a gustoći kompaktne kosti +1000 HU (35). Suvremeni uređaji za višeslojnu kompjutoriziranu tomografiju (engl. *multislice computed tomography*, MSCT) imaju raspon HU od -10 000 do +30 000 HU (36). U suvremenoj radiologiji sve se više koriste CT uređaji s dva izvora X-zračenja, odnosno dvije rendgenske cijevi i dva niza detektora (engl. *dual source computed tomography*, DSCT). DSCT uređaji izvode snimanje objekta korištenjem dvije energijske razine X-zračenja, stoga se navedena tehnologija koristi za karakterizaciju struktura na račun promjena u atenuaciji u tkivima od interesa. DSCT uređaji imaju znatno bolju kvalitetu slike jer navedena građa uređaja smanjuje artefakte na slici uzrokovane pokretom (31).

U prikazu patoloških promjena glave i vrata metodom CT-a, neizostavna je intravenska primjena jodnih kontrastnih sredstava što omogućava diferencijaciju tumorskog tkiva i prikaz krvnih žila (34). Primijenjeno intravensko jodno kontrastno sredstvo izlučuje se bubrežnim sustavom (35). Primjenom kontrastnog sredstva moguće je snimiti nekoliko faza: arterijsku,

vensku i odgođenu fazu koje omogućavaju analizu specifičnih lezija, npr. odgođena faza je od posebne važnosti u prikazu hemangioma (29). Što je CT uređaj brži, bolja je mogućnost prikaza različitih vaskularnih faza nakon intravenske primjene kontrastnog sredstva (35).

3.3.5. Magnetska rezonancija

Primjena MR-a u dijagnostici patoloških promjena glave i vrata u samom je vrhu algoritma radioloških dijagnostičkih metoda. Prednosti primjene MR-a su superiornija kontrastna rezolucija u prikazu mekih tkiva i izbjegavanje ionizirajućeg zračenja. Nedostaci primjene magnetske rezonancije su manja dostupnost MR uređaja, dužina vremena snimanja te pojedini metalni implantati inkompatibilni s MR uređajem (34). Dijagnostika magnetskom rezonancijom podrazumijeva interakciju snažnog magnetskog polja (B_0 polje), gradijentnih magnetskih polja i radiovalova s tkivima (37). U današnjoj radiološkoj dijagnostici najviše se primjenjuju supravodljivi MR uređaji snage magnetskog polja od 1.5 do 3 Tesla (T) (Slika 4) (35).



Slika 4. Suvremeni uređaj za magnetsku rezonanciju

Izvor: <https://www.kbsplit.hr/ustrojstvene-jedinice/zavodi/klinicki-zavod-za-dijagnosticku-i-intervencijsku-radiologiju>

Zbog svojih fizikalnih i kemijskih svojstava, ali i velike zastupljenosti u ljudskom tijelu, atom vodika je temeljni kemijski element u oslikavanju tijela MR-om. Kada se jezgre atoma vodika izlože snažnom magnetskom polju, dolazi do raspodjele protona u paralelni ili antiparalelni smjer, u odnosu na smjer vanjskog magnetskog polja. Veći broj protona orijentira se paralelno sa smjerom glavnog magnetskog polja, tvoreći neto tkivnu magnetizaciju (37). Precesija (engl. *precession*) predstavlja rotaciju spinova protona oko smjera glavnog magnetskog polja (38). Frekvencija precesije protona vodika mora biti jednaka frekvenciji RF pulsa, odnosno oni moraju rezonirati, kako bi se ostvario prijenos energije protonima vodika. Rezonantna frekvencija naziva se Larmorova frekvencija. Nakon primjene RF pulsa, protoni apsorbiraju primljenu energiju i posljedično dolazi do raspoređivanja protona iz longitudinalne u transverzalnu ravninu, koja je okomita na smjer magnetskog polja. Protoni u transverzalnoj ravnini nastavljaju svoje precesijsko gibanje na istoj rezonantnoj frekvenciji. Prema zakonu elektromagnetske indukcije dolazi do induciranja struje u prijemnoj zavojnici te nastaje MR signal (37).

Nakon prestanka djelovanja RF valova, vektor transverzalne magnetizacije i dalje precesira, te se može zabilježiti indukcijom napona u okomito postavljenoj zavojnici. Kontrastnost tkiva razlikuje se po brzini nestanka transverzalne magnetizacije i brzini oporavka longitudinalne magnetizacije (39). T1 relaksacijsko vrijeme (engl. *T1 relaxation time*) predstavlja oporavak longitudinalne magnetizacije, koja nije jednaka za sva tkiva. Voda i cerebrospinalni likvor (CSL) imaju dugo T1 relaksacijsko vrijeme (3000-5000 ms), stoga izgledaju hipointenzivno na T1-mjerenoj slici (engl. *T1-weighted image*). Mast ima kratko T1 relaksacijsko vrijeme (260 ms), stoga izgleda hiperintenzivno na T1-mjerenoj slici. T2 relaksacijsko vrijeme (engl. *T2 relaxation time*) predstavlja rasap transverzalne magnetizacije, pri kojem magnetski momenti više ne kruže u istoj ravnini (40). TR vrijeme (engl. *repetition time*, TR), predstavlja vrijeme između ponavljanja uzastopnih RF pulseva i što je ono dulje, potpunija je T1 relaksacija. Vrijeme koje protekne od sredine RF pulsa do maksimalnog odjeka je vrijeme odjeka (engl. *echo time*, TE) (39). Svojstvo gustoće protona (engl. *proton density*, PD) ovisi samo o zastupljenosti protona vodika u tkivu (29). Unutar kućišta MR uređaja nalaze se gradijentne zavojnice raspoređene u X, Y i Z osi. One

proizvode dodatna izmjenjiva magnetska polja (40). Gradijentne zavojnice i pojačala primjenjuju se u odabiru debljine i lokalizacije slojeva. Cijeli MR sustav zaštićen je Faradayevim kavezom (36).

Najznačajnija prednost MR dijagnostike je sposobnost stvaranja višestrukih kontrasta kao što su T1, T2 i PD. U MR dijagnostici postoji veliki broj različitih pulsnih sekvenci, dizajniranih od strane proizvođača MR uređaja. Međutim nastanak sekvenci može biti rezultat spinskog odjeka signala (engl. *spin-echo*, SE) i gradijentnog odjeka signala (engl. *gradient-echo*, GRE) (41). Kod SE pulsnih sekvenci signal nastaje nakon primjene pobudnog RF pulsa od 90° i nakon refokusiranja raspršene transverzalne magnetizacije primjenom RF pulsa od 180° (42). SE sekvence imaju optimalan omjer signala i šuma (engl. *signal to noise ratio*, SNR), moguće je dobiti T1, T2 i PD kontrast, te nisu jako osjetljive na artefakte uzrokovane pomakom objekta snimanja. Nedostatak primjene SE sekvenci je dugo vrijeme snimanja i deponiranje veće energije (engl. *specific absorption rate*, SAR) primjenom RF pulsa u usporedbi s GRE sekvencama. SE sekvencama pripadaju i sekvence brzog spinskog odjeka (engl. *fast spin echo*, FSE) i (engl. *turbo spin echo*, TSE). Karakterizira ih primjena brzih refazirajućih RF pulseva od 180°, koji imaju značajnu vrijednost za kontrast i kvalitetu slike (41). Faktor skraćanja (engl. *turbo factor*) pokazuje koliko je u usporedbi sa SE sekvencom usporedivih parametara skraćeno vrijeme snimanja (42).

Sekvence s opravkom inverzije (engl. *inversion recovery*, IR) čini grupa sekvenci kojima je cilj postići supresiju signala iz određenog tkiva ili postići poboljšanje kontrasta iz tkiva u određenim situacijama. Prije pobudnog RF pulsa od 90° prethodi inverzijski puls od 180°, čija frekvencija odgovara frekvenciji tkiva čiji se signal želi suprimirati. Glavni predstavnici IR sekvenci su sekvenca za supresiju signala masti (engl. *short tau inversion recovery*, STIR) i sekvenca za supresiju signala tekućine (engl. *fluid attenuated inversion recovery*, FLAIR) (42). Tehnika jedne ekscitacije (engl. *single shot*) podrazumijeva popunjavanje svih linija k-prostora nakon samo jedne ekscitacije. HASTE sekvenca (engl. *half-Fourier acquisition single shot turbo spin echo*) je primjer brze SE sekvence koja primjenjuje tehniku jedne ekscitacije (43).

Kod GRE sekvenci signal nastaje detektiranjem gradijentnog odjeka, koji nastaje nakon primjene pobudnog RF pulsa koji je jednak ili manji od 90° i defaziranja vektora magnetizacije u transverzalnoj ravnini pomoću gradijenata (41). GRE sekvence su brže od SE sekvenci, a nedostatak je nešto slabiji prikaz signala iz tkiva. Primjenjuju se u MR dijagnostici pokretnih organa u prsnom košu i zdjelici, te u prikazu krvarenja i kalcifikata u neuroradiologiji (29). Prednost je manja apsorpcije energije nakon primjene RF pulsa, odnosno manji je SAR. Moguće je brzo dobiti T1, T2 (engl. *T2-weighted image*) i PD (engl. *proton density weighted image*) mjerene slike. Imaju veću osjetljivost na protok krvi i mogu se koristiti za MR angiografiju (engl. *magnetic resonance angiography*, MRA). Nedostatak primjene GRE sekvenci je nešto niži SNR (41). GRE sekvencama pripadaju i sekvence s raspršujućim gradijentom (engl. *spoiled gradient echo sequence*). Karakterizira ih primjena raspršujućeg gradijentnog polja kako bi se postigla neutralizacija transverzalne magnetizacije preostale nakon pobudnog RF pulsa. Kod ovih sekvenci moguće je dobiti slike s istaknutim T1 kontrastom ili slike s miješanim T1/T2 kontrastom (42).

Ultrabrzim sekvencama pripadaju i EPI sekvence (engl. *echo planar imaging*), a karakterizira ih popunjavanje svih linija k-prostora nakon primjene jedne ekscitacije (41). EPI sekvence su primjer GRE sekvenci koje primjenjuju tehniku jedne ekscitacije (43). Navedenoj skupini sekvenci pripadaju tehnike oslikavanja za procjenu difuzije molekula vode DWI (engl. *diffusion weighted imaging*, DWI), za procjenu perfuzije tkiva (engl. *perfusion weighted imaging*, PWI) i tehnika za oslikavanje prema razini kisika u krvi (engl. *blood oxygen level dependent*, BOLD). U MR dijagnostici primjenjuje se i MRA za prikaz krvnih žila, te MR spektroskopija (engl. *magnetic resonance spectroscopy*, MRS) za prikaz koncentracije metabolita u tkivu (39).

U MR dijagnostici primjenjuju se paramagnetska kontrastna sredstva na bazi gadolinija (Gd-DTPA), koja skraćuju T1 vrijeme relaksacije. Na T1-mjerenim slikama, na mjestu nakupljanja gadolinija nastaje hiperintenzivan signal (35). Većina se tumora na slici prikazuje hiperintenzivno. Ako tumor infiltrira u koštanu srž, nakon primjene gadolinijskog kontrastnog sredstva, intenzitet signala iz patološki promijenjene koštane srži može biti

sličan signalu iz okolne koštane srži. Stoga je primjena sekvenci sa supresijom signala masti od posebne važnosti za prikaz patološki promijenjenih koštanih struktura (34). U kliničkoj primjeni, gadolinijaska kontrastna sredstva, manje su toksična u usporedbi s jodnim kontrastnim sredstvima. Međutim, gadolinijaska kontrastna sredstva mogu izazvati nefrogenu sistemsku fibrozu (NSF), kod pacijenta sa smanjenom bubrežnom funkcijom i kod bubrežnih bolesnika (37). U zadnjih nekoliko godina istražuju se posljedice taloženja gadolinija u tijelu, kao rezultat čestih primjena kontrastnih sredstava kod kroničnih bolesnika (29).

Najveće prednosti dijagnostike magnetskom rezonancijom su izbjegavanje ionizirajućeg zračenja i izvrsna kontrastna rezolucija u usporedbi s ostalim radiološkim dijagnostičkim metodama. Međutim, zbog izlaganja jakom magnetskom polju, potreban je oprez – feromagnetski materijali, poput željeza, kobalta i nikla predstavljaju apsolutnu kontraindikaciju za izvođenje MR pretrage. Ako se navedeni materijali nalaze u tijelu pacijenta, pod utjecajem jakog magnetskog polja može doći do njihovog zagrijavanja i pomaka s posljedičnom ozljedom pacijenta. Primjer takvih implantata su metalna strana tijela, kirurške kopče, slušni i ostali implantati. Utjecajem magnetskog polja ili RF energije, može doći do kvara elektromehaničkih implantata. Stoga srčani elektrostimulatori predstavljaju kontraindikaciju za MR pretragu. U MR dijagnostici značajan je problem klaustrofobije, stoga je važno razgovarati s pacijentom prije izvođenja pretrage. Moguće je primijeniti i lijekove za smirenje u svrhu pripreme pacijenta za MR pretragu (37). Poseban oprez potreban je kod trudnica, odnosno MR pretragu bi trebalo izbjegavati u prva 3 mjeseca trudnoće. Ako je nužno snimiti trudnicu, snimanje bi trebalo trajati što kraće, izbjegavajući primjenu kontrastnog sredstva. Izlaganjem pacijenta visokofrekventnim valovima moguće je povećanje tjelesne temperature. Prolazne nuspojave kod pacijenata, u smislu slabosti, vrtoglavice, metalnog okusa u ustima, povezane su s uporabom snažnog magnetskog polja (36).

3.3.6. Pozitronska emisijska tomografija / kompjutorizirana tomografija

Osim primjene radioloških dijagnostičkih metoda, u dijagnostici tumora PNŠ-a važnu ulogu ima primjena nuklearno-medicinskih dijagnostičkih metoda. Najznačajnija je primjena hibridne slikovne dijagnostičke metode pozitronske emisijske tomografije / kompjutorizirane tomografije (engl. *positron emission tomography / computed tomography*, PET/CT). PET/CT se može primijeniti u svrhu određivanja proširenosti bolesti, procjene onkološke terapije i u svrhu praćenja povrata bolesti nakon provedene terapije (44). Najčešće korišten radiofarmak u PET/CT dijagnostici je radioizotop fluora ¹⁸F koji je vezan na molekulu deoksiglukoze, ¹⁸F-fluordeoksiglukoza (FDG). Razlog njegove primjene nalazi se u činjenici da zloćudne tumorske stanice metaboliziraju značajno više glukoze od normalnih, zdravih stanica. Osim ubrzanog metabolizma glukoze, u malignim tumorskim stanicama također je ubrzan metabolizam aminokiselina i kolina (45). Navedeni radiofarmak nakon intravenske aplikacije nakuplja se u tumorskom tkivu, a detektira se pomoću PET kamere koja je dio hibridnog PET/CT uređaja. Drugi dio PET/CT uređaja omogućuje CT snimanje, koje ima svrhu vizualizirati područja nakupljanja radiofarmaka. (44).

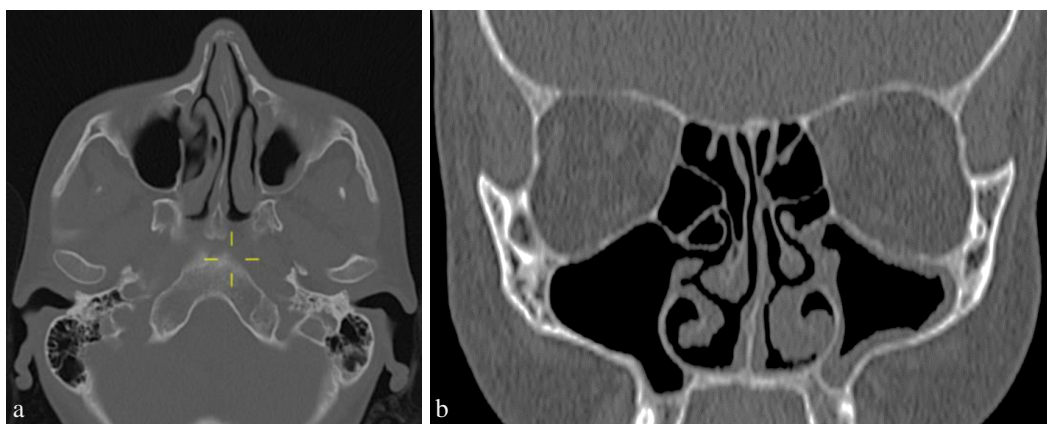
3.4. PRIMJENA KOMPJUTORIZIRANE TOMOGRAFIJE I MAGNETSKE REZONANCIJE U PRIKAZU PATOLOŠKIH PROMJENA PARANAZALNIH ŠUPLJINA

U ovom dijelu rada bit će prikazane mogućnosti primjene CT-a i MR-a u prikazu najčešćih patoloških promjena PNŠ-a, koje obuhvaćaju prirodene anomalije, traumatske ozljede, upalne procese te benigne i maligne sinonazalne tumore.

3.4.1. Primjena kompjutorizirane tomografije i magnetske rezonancije u prikazu prirodnih anomalija

Hoanalna atrezija dijagnosticira se CT-om. Prije izvođenja CT pretrage potrebno je ukloniti sekret iz područja nosne šupljine (12). CT omogućuje razlikovanje koštanog od hrskavičnog tipa hoanalne atrezije (46). CT metoda pomaže u prikazu debljine membranozne ploče (47).

Deformacija nosnog septuma prikazuje se CT-om (12). Zbog svoje optimalne prostorne i kontrastne rezolucije CT metoda primjenjuje se u prikazu prirodnih anomalija. Osim prikaza struktura nosne šupljine u transverzalnoj ravnini, CT omogućuje multiplanarne rekonstrukcije koje su od posebne važnosti u prikazu patoloških promjena koštanih struktura (Slika 5) (16).



Slika 5. CT prikaz devijacije nosnog septuma: aksijalni CT presjek u prozoru za kost (a) i koronarni CT presjek u prozoru za kost (b)

Izvor: Klinički bolnički centar Split

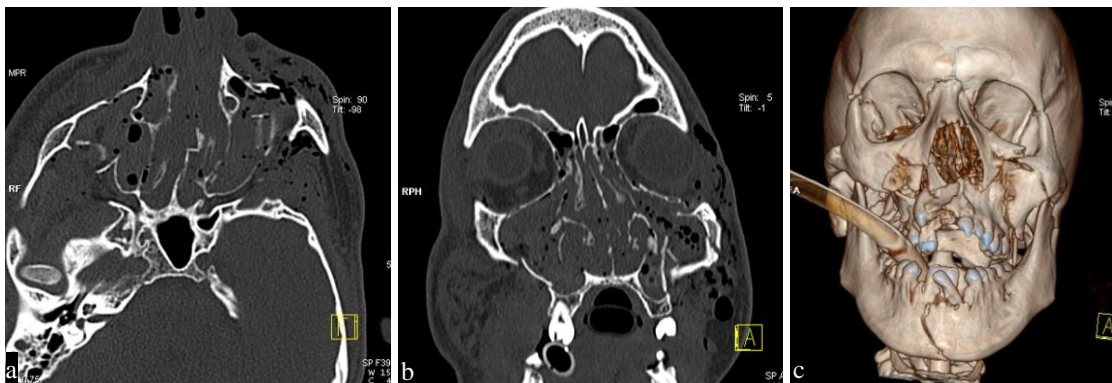Dermoid se CT-om prikazuje kao tvorba s denzitetom masti, a epidermoid kao tvorba s denzitetom CSL-a. Zbog mekotkivnog sadržaja dermoidna cista se najbolje prikazuje MR-

om. DWI i FLAIR sekvence omogućuju razlikovanje epidermoidne ciste od arahnoidne ciste. Epidermoidne ciste imaju značajno niži koeficijent difuzije (engl. *apparent diffusion coefficient*, ADC) u usporedbi s arahnoidnom cistom. Stoga epidermoidne ciste imaju hiperintenzivan signal na DWI sekvenci. Primjenom FLAIR sekvence ne dolazi do potpune supresije signala tekućine iz epidermoidne ciste u usporedbi s arahnoidnom cistom (15).

3.4.2. Primjena kompjutorizirane tomografije i magnetske rezonancije u prikazu traumatskih ozljeda

Ozljeda nosa dijagnosticira se radiografijom, te je dovoljno učiniti profilni radiogram nosne kosti ako se radi o izoliranoj ozljedi. CT je potrebno učiniti ako se sumnja na ozljedu nosa i okolnih struktura (12). Primjena CT-a posebno je značajna u postupku planiranja posttraumatske kirurške rekonstrukcije nosa (48).

Prijelomi srednjeg lica dijagnosticiraju se CT-om. Razvojem MSCT uređaja, primjena radiografije u prikazu kostiju glave i lica u hitnim stanjima uglavnom je zamijenjena CT-om. Radiografija i OPT obično se primjenjuju za dijagnosticiranje traumatskih lezija mandibule. Za prikaz traumatskih lezija nosne kosti i zigomatičnog luka primjenjuju se metode radiografije i CT-a. CT metoda u dijagnostici ozljeda srednjeg lica, PNŠ-a i ostalih struktura u području glave i vrata omogućuje dobivanje dijagnostičkih informacija koje značajno utječu na ishod zbrinjavanja ozljeda (Slika 6). Ovisno o složenosti ozljeda moguća je intravenska primjena jednog kontrastnog sredstva. Multiplanarnim rekonstrukcijama detaljno se prikazuju ozlijeđene kosti lica i glave, okolne strukture i krvne žile. Prijelom baze lubanje s oštećenjem tvrde moždane ovojnice rezultira izravnom komunikacijom lubanje s PNŠ-ama, s posljedičnim razvojem pneumocefalusa koji se dijagnosticira CT-om (48). Istjecanje CSL-a također je komplikacija prijeloma baze lubanje. CSL može istjecati kroz formiranu fistulu u etmoidni ili sfenoidni sinus. Likvorska fistula dijagnosticira se CT-om ili MR-om. Stoga je primjena MR-a od posebnog značenja u evaluaciji kasnih komplikacija ozljeda glave (49).



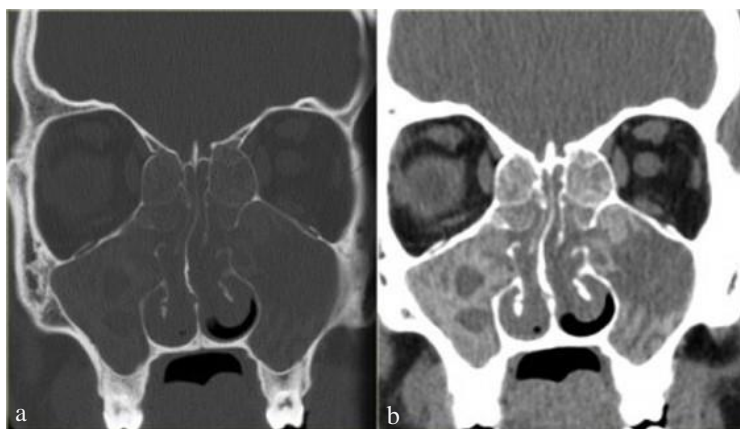
Slika 6. CT prikaz prijeloma srednjeg lica: aksijalni CT presjek u prozoru za kost (a), koronarni CT presjek u prozoru za kost (b) i VRT rekonstrukcija (c) prikazuju multiple frakture kostiju lica

Izvor: Klinički bolnički centar Split

3.4.3. Primjena kompjutorizirane tomografije i magnetske rezonancije u prikazu upalnih promjena

Akutni sinusitis dijagnosticira se primjenom metoda radiografije, CT-a i MR-a. CT PNŠ-a uz intravensku primjenu jodnog kontrastnog sredstva pokazuje kontrastnom opacificiranu i zadebljanu upaljenu sluznicu sinusa. Aerolikvidni nivoi su najspecifičniji pokazatelji upalnog procesa PNŠ-a. MR je superiornija metoda od CT-a jer omogućuje razlikovanje upalnog sekreta od ostalih tvorbi. Intenzitet signala upalnog sekreta na MR slici ovisi o zastupljenosti proteina u sekretu (50).

Kronični sinusitis karakterizira zadebljanje i skleroza koštanih stijenki PNŠ-a. CT PNŠ-a bez primjene kontrastnog sredstva metoda je izbora u dijagnostici kroničnog sinusitisa (Slika 7) (50). U suvremenoj CT dijagnostici primjenjuju se niskodozni protokoli koji imaju znatno manju efektivnu dozu zračenja, a od posebne su važnosti u pedijatrijskoj radiologiji. Primjena CT-a neizostavna je u postupcima planiranja i izvođenja FESS-a. Metodom MR-a, na T2-mjerenoj slici upalno zadebljana sluznica prikazuje se hiperintenzivno. Na MR slici koštane strukture ne prikazuju se jasno kao na CT slici (9).



Slika 7. CT prikaz kroničnog sinusitisa: koronarni CT presjek u prozoru za kost (a) i koronarni CT presjek u prozoru za meka tkiva (b) prikazuju oba maksilarna sinusa i etmoidne celule koje su u potpunosti obliterirane patološkim supstratom heterogenih denziteta po tipu kroničnih upalnih promjena

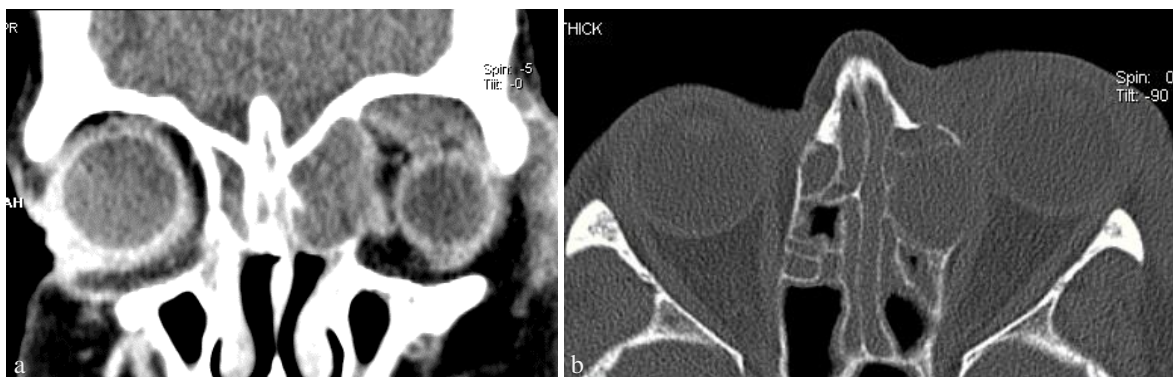Izvor: Klinički bolnički centar Split

Gljivični sinusitis akutno invazivnog oblika dijagnosticira se CT-om. Na CT slici prikazuje se nekroza kosti i zahvaćenost okolnih struktura (12). Na MR slici signal je varijabilan jer ovisi o vrsti gljivica i količini proteina (50). „Gljivična lopta“ predstavlja nakupinu gljivica s prisutnim kalcifikatima, a najčešće je smještena u maksilarnom sinusu. Na CT slici zahvaćeni sinus pokazuje heterogeno zasjenjenje s vidljivim kalcifikatima (12).

Odontogeni sinusitis može se dijagnosticirati OPT-om kako bi se prikazao odnos zubnih korijena i dna sinusa, te upalne promjene. Primjenom CT-a moguće je prikazati položaj stranih tijela u sinusu i okolna meka tkiva. CBCT-om se dobro prikazuju koštane strukture (21). Tekući upalni sadržaj u sinusu bolje se prikazuje MR-om u usporedbi s CT-om. U MR prikazu primjenjuju se STIR i T2 sekvence (16).

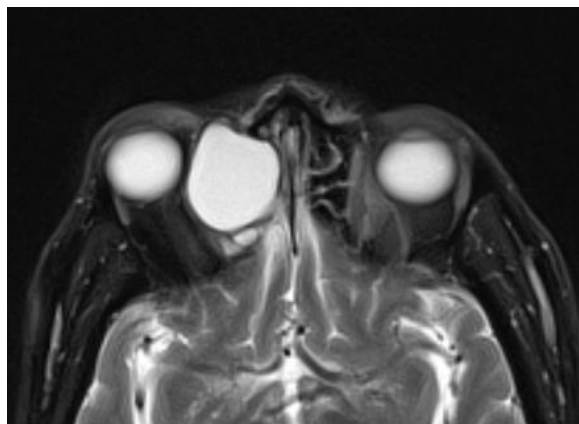
Mukokela se na CT slici prikazuje povećanjem zahvaćenog sinusa (edostozu) uz remodeliranje koštanih stijenki (Slika 8) (9). MR najbolje prikazuje mukokelu, jer intenzitet signala na T1-mjerenju slici i na T2-mjerenju slici ovisi o količini vode i proteina u navedenoj

tvorbi (Slika 9). Za bolji prikaz mukokele potrebna je intravenska primjena gadolinijuskog kontrastnog sredstva (50).



Slika 8. CT prikaz mukokele: koronarni CT presjek u prozoru za meka tkiva (a) i aksijalni CT presjek u prozoru za kost (b) prikazuju mukokelu etmoidne celule s lijeve strane koja remodelira kost uz prisutnu edostozu

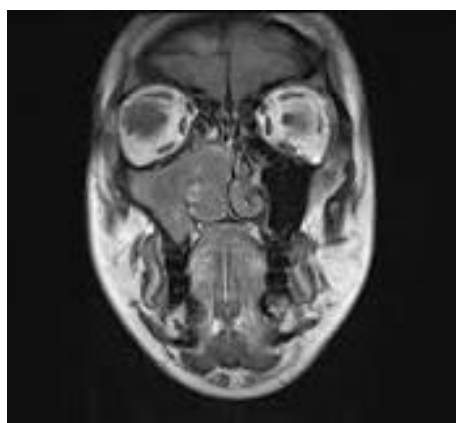
Izvor: Klinički bolnički centar Split



Slika 9. MR prikaz mukokele: aksijalni MR presjek u T2-mjerenju sa supresijom signala masti prikazuje mukokelu etmoidne celule s desne strane, koja je ekspanzivnog rasta s homogenim hiperintenzivnim signalom

Izvor: <https://radiopaedia.org/cases/ethmoid-mucocele-3>

Sinonazalna polipoza prikazuje se CT-om i MR-om uz neophodnu intravensku primjenu kontrastnih sredstava. Nakon učinjenog CT snimanja, za prikaz polipa potrebno je učiniti multiplanarne rekonstrukcije (16). Polipi se najčešće nalaze uz lateralnu nosnu stijenku te u području krova nosne šupljine. Na CT slici su denziteta mekog tkiva. Antrohoanalni polip dijagnosticira se CT-om i MR-om (Slika 10). Na postkontrastnim CT i MR slikama pokazuje nakupljanje kontrastnog sredstva u perifernom dijelu, bez nakupljanja kontrastnog sredstva u središnjem dijelu (50).



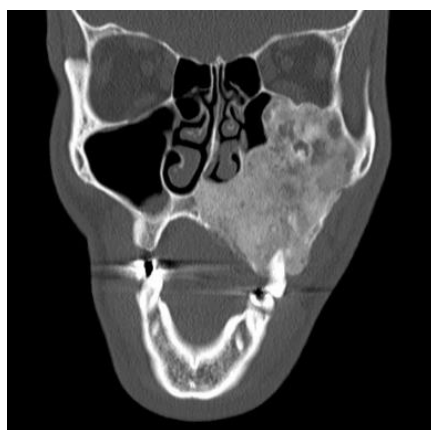Slika 10. MR prikaz antrohoanalnog polipa: koronarni MR presjek u T1-mjerenju sliki

Izvor: https://radiopaedia.org/images/7588945?case_id=30002

3.4.4. Primjena kompjutorizirane tomografije i magnetske rezonancije u prikazu benignih sinonazalnih tumora

Osteom se dijagnosticira radiografijom i CT-om PNŠ-a. Multiplanarnim rekonstrukcijama CT slike, osteom se prikazuje u sve tri dimenzije kao hiperdenzna tvorba koja polazi od kosti sa širokom ili uskom bazom. Okolna kost nije remodelirana. Kod ekstenzivnih osteoma, dolazi do pomaka okolne kosti uslijed pritiska, bez prisutne invazije. MR-om se prikazuje stanje okolnih mekih tkiva (25).

Fibrozna displazija se najbolje prikazuje CT-om (Slika 11). na kojem se može uočiti tipičan heterogen izgled kosti poput „mliječnog stakla“ (engl. *ground-glass*) unutar kojeg se diferenciraju središnje zone koštanih razrjeđenja (Slika 11) (11). Prilikom izvođenja CT pretrage, potrebna je intravenska primjena jodnog kontrastnog sredstva, kako bi se prikazao stupanj opacifikacije fibroznog dijela lezije (16). MR-om se na svim sekvencama pokazuje nizak do srednji intenzitet signala, s izraženom postkontrastnom imbibicijom (11).



Slika 11. CT prikaz fibrozne displazije: koronarni CT presjek u prozoru za kost prikazuje fibroznju displaziju lijevog maksilarnog sinusa s *ground-glass* uzorkom

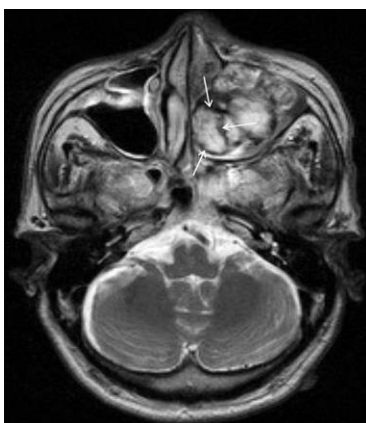
Izvor: <https://radiopaedia.org/cases/fibrous-dysplasia-15>

Osificirajući fibrom se dijagnosticira CT-om na kojem se prikazuje kao lezija s koštanom stijenkom periferno dok u središnjem dijelu sadrži fibrozni dio s različitim stupnjem mineralizacije (12). Osificirajući fibrom češće zahvaća donju čeljust u odnosu na gornju čeljust (16).

Invertni papilom dijagnosticira se CT-om i MR-om. Na CT-u se prikazuje kao jednostrana polipoidna lezija smještena uz lateralnu stijenku nosne šupljine. Unutar lezije mogu biti prisutni kalcifikati. MR uz intravensku primjenu gadolinijskog kontrastnog

sredstva omogućava bolji prikaz postkontrastne imbibicije u središnjem dijelu lezije u usporedbi s CT-om. Upravo ta činjenica omogućava razlikovanje invertnog papiloma od sinonazalne polipoze i upalnih promjena (50).

Hemangiom se dijagnosticira CT-om i MR-om uz intravensku primjenu kontrastnih sredstava. Na CT-u se kapilarni hemangiom prikazuje kao mekotkivna lezija koja se opacificira kontrastnim sredstvom. Ponekad je moguće uočiti eroziju koštanih stijenki nosne šupljine i PNS-a. Na MR-u se kapilarni hemangiom u T1-mjerenoj slici prikazuje kao lezija hipointenzivnog signala s postkontrastnom imbibicijom nakon primjene kontrastnog sredstva. Na T2-mjerenoj slici lezija je hiperintenzivnog signala u središnjem dijelu s hipointenzivnim signalom perifernog ruba (Slika 12) (51).

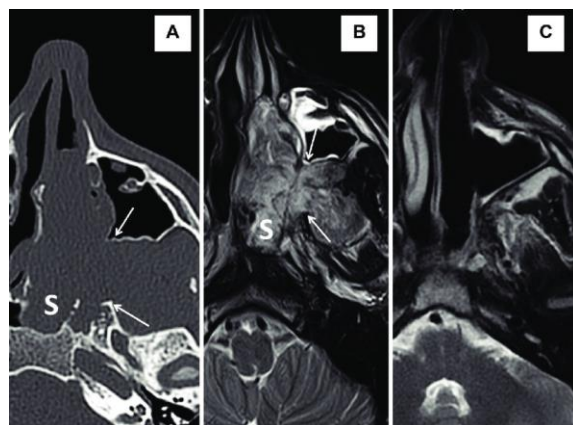


Slika 12. MR prikaz kavernoznog hemangioma: aksijalni MR presjek u T2-mjerenoj slici prikazuje masu hiperintenzivnog signala u lijevom maksilarnom sinusu s perifernim rubom hipointenzivnog signala (strelice)

Izvor: <https://www.researchgate.net/figure/T2-weighted-magnetic-resonance-imaging-of-the-mass-Axial-T2weighted-MR-image-shows-a-fig2-275361409>

Juvenilni angiofibrom dijagnosticira se CT-om, MR-om i angiografijom (Slika 13). Na CT i MR slikama, nakon primjene kontrasta ova hipervaskularizirana lezija pokazuje jako

nakupljanje kontrastnog sredstva. Prije resekcije, angiofibrom je potrebno embolizirati, zbog visokog rizika od masivnog krvarenja (50).



Slika 13. CT i MR prikaz juvenilnog nazofaringealnog angiofibroma: aksijalni CT presjek u prozoru za kost (A) i aksijalni MR presjek u T2-mjerenoj slici (B) prikazuju angiofibrom u dorzalne dvije trećine nosne šupljine i u sfenoidnom sinusu (S), te proširenje sfenopalatinskog foramena (strelice), aksijalni MR prikaz u T2-mjerenoj slici godinu dana nakon operacije (C)

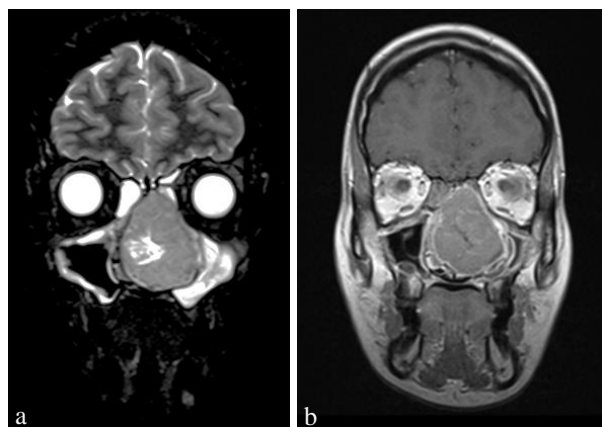
Izvor: https://www.researchgate.net/figure/Juvenile-nasopharyngeal-angiofibroma-case-P5-Radkowski-grade-2c-Axial-CT-A-and-MRI_fig2_320469988

3.4.5. Primjena kompjutorizirane tomografije i magnetske rezonancije u prikazu malignih sinonazalnih tumora

Planocelularni karcinom dijagnosticira se CT-om i MR-om, ali na slici ne pokazuje specifične karakteristike (11). Prilikom CT i MR pretrage potrebno je aplicirati kontrastno sredstvo radi bolje diferencijacije tumora. CT omogućava vizualizaciju agresivnosti tumorskog procesa odnosno zahvaćenost koštanih struktura. MR je metoda izbora u procjeni opsežnosti tumorskog procesa poput perineuralnog i intrakranijalnog širenja (50).

Adenokarcinom i adenoid cistični karcinom dijagnosticiraju se CT-om i MR-om uz primjenu kontrastnog sredstva. CT služi za diferencijaciju zahvaćenosti okolnih koštanih struktura i baze lubanje tumorom. Upotrebom MR sekvenci sa supresijom signala masti može se vizualizirati perineuralno širenje tumora (16).

Olfaktorni neuroblastom dijagnosticira se CT-om i MR-om uz primjenu kontrastnog sredstva (Slika 14.). CT-om se pokazuje remodeliranje i destrukcija koštanih struktura. MR-om se pokazuje intrakranijalna proširenost tumorskog procesa (Slika 14) (16).



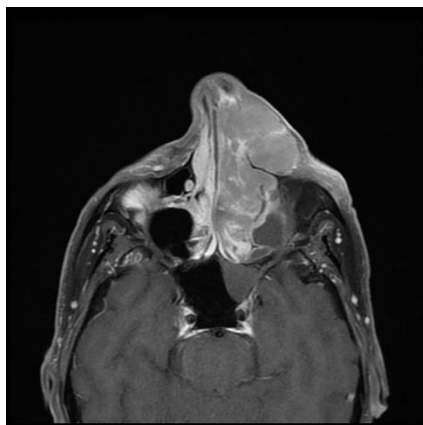
Slika 14. MR prikaz olfaktornog neuroblastoma: koronarni MR presjek u STIR sekvenci (a) i koronarni MR presjek u T1 postkontrastnoj slici (b)

Izvor: Klinički bolnički centar Split

Melanom u sinonazalnom području dijagnosticira se CT-om i MR-om (11). Za procjenu zahvaćenosti koštanih struktura primjenjuje se CT metoda (16). Zbog prisutnosti melanina, na T1-mjerenoj slici tumorska tvorba je hiperintenzivnog signala, a na T2-mjerenoj slici hipointenzivnog signala (50).

Osteosarkom dijagnosticira se CT-om i MR-om uz primjenu kontrastnog sredstva, a prikazuje se kao masa koja uzrokuje osteolitične i sklerotične promjene na koštanim strukturama. Unutar tumorske tvorbe obično se pokazuje stvaranje nove kosti (11).

Non-Hodgkinov limfom (NHL) u sinonazalnom području se najčešće javlja u nosnoj šupljini i maksilarnom sinusu (Slika 15). Korištenjem radioloških metoda poput CT-a i MR-a moguće je diferencirati sinonazalni limfom od recidivirajućih upala sinusa, difuzne polipoze te benignih i malignih tumora (52). NHL u području nosne šupljine i PNŠ-a manifestira se kao solidna tumorska masa koja dovodi do remodeliranja priležećih koštanih struktura (16).



Slika 15. MR prikaz sinonazalnog limfoma: aksijalni MR presjek u postkontrastnoj T1 slici sa supresijom signala masti

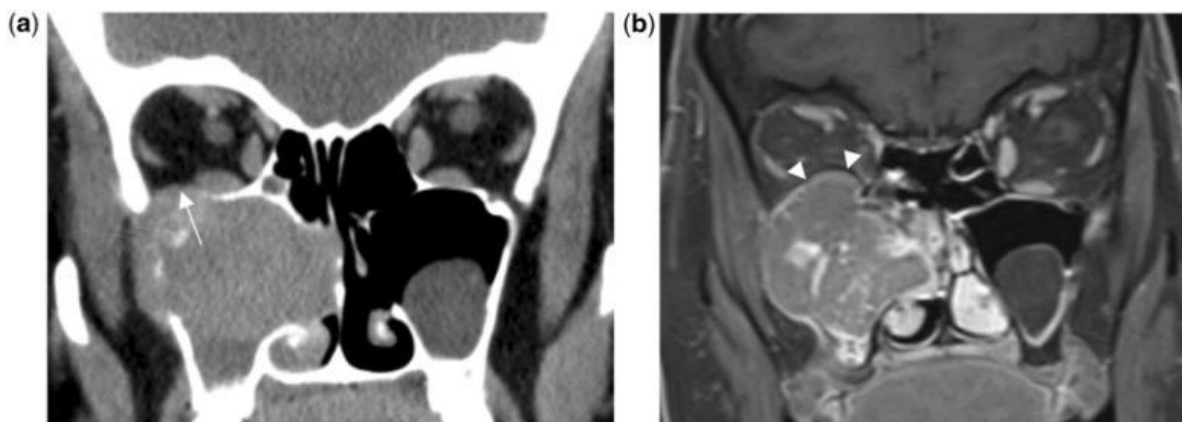
Izvor: <https://radiopaedia.org/articles/sinonasal-lymphoma>

4. RASPRAVA

Dosadašnja literatura opisuje važnost primjene CT-a i MR-a kao ključnih dijagnostičkih metoda, pomoću kojih se evaluiraju i diferenciraju benigne od malignih patoloških promjena sinonazalnog područja. Upravo o tome području, u bazama podataka iz područja biomedicine i zdravstva objavljeni su brojni znanstveni i stručni radovi.

U preglednom radu Eggesbø (53) navodi da su rani simptomi sinonazalnih tumora slični simptomima upalnih procesa. Stoga se u većini slučajeva pacijenti upućuju na dijagnostičke pretrage koje uključuju endoskopske i radiološke metode. Na tumore sinonazalnog područja se posumnja nakon što se pojave simptomi poput gubitka osjeta mirisa, smetnji vida, neuropatije kranijalnih živaca i otoka lica. Sinonazalni tumori pokazuju karakteristične znakove na CT-u i MR-u, međutim konačna dijagnoza se postavlja tek nakon patohistološke analize tumorskog tkiva. CT metoda predstavlja zlatni standard u dijagnostici kroničnog sinusitisa. Za CT prikaz upalnih sinonazalnih procesa može se primijeniti niskodozni protokol snimanja (20-40 mAs) bez intravenske primjene kontrastnog sredstva u svrhu redukcije doze zračenja. Za CT prikaz tumorskih procesa sinonazalnog područja primjenjuju se standardni protokoli snimanja (> 50 mAs), uz intravensku primjenu kontrastnog sredstva i multiplanarne rekonstrukcije PNS-a u prozorima za meka tkiva i kost. MR metodom prikazuju se meka tkiva, tumorski proces, te opseg zahvaćenosti okolnih struktura. Za MR prikaz tumorskog tkiva, sekreta i tekućine u koštanim šupljinama potrebno je učiniti native T1 i T2 sekvence. Za detaljnu karakterizaciju mekih tkiva potrebno je snimiti postkontrastnu T1 sekvencu sa ili bez supresije signala masti. Navedenu sekvencu potrebno je učiniti u aksijalnim i koronarnim ravninama. Za evaluaciju okolnih limfnih čvorova i edema koštane srži, potrebno je snimiti STIR sekvencu. DWI sekvencu omogućava razlikovanje primarnog i rekurentnog tumora od okolnog edema. Za prikaz rezidualnog i rekurentnog tumorskog procesa, te nakon provedene onkološke terapije potrebno je učiniti i PET/CT s primjenom FDG-a (53). Planocelularni karcinom je najčešći maligni tip tumora koji se javlja u PNS-ama (Slika 16). Slijedeći najučestaliji maligni tip tumora je adenokarcinom. Karcinomi najčešće potječu iz maksilarnih sinusa, zatim etmoidnih sinusa, predvorja nosa i nosne šupljine.

Karcinomi se rijetko pojavljuju u sfenoidnim i frontalnim sinusima. Za proširenost stadija malignih sinonazalnih tumora primjenjuje se TNM klasifikacijski sustav (engl. *tumor, nodes, metastases*).

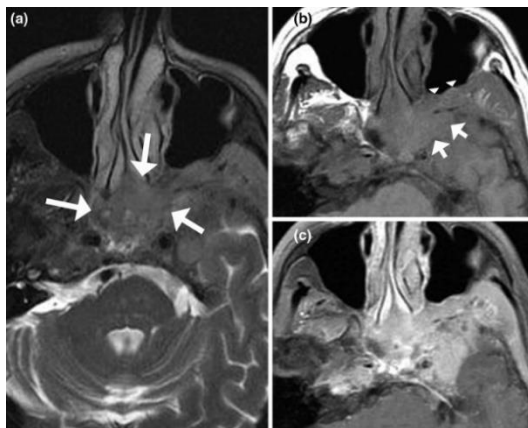


Slika 16. CT i MR prikaz planocelularnog karcinoma maksilarnog sinusa: koronarni CT presjek u prozoru za meka tkiva (a), koronarni MR presjek u postkontrastnoj T1 slici sa supresijom signala masti (b), CT pokazuje suspektno širenje tumorskog procesa u orbitu (duga strelica), klasificiranog kao T4 stadij, MR pokazuje da periost čini barijeru između tumorskog procesa i orbite (kratke strelice) i tumorski proces je klasificiran kao T3 stadij

Izvor: <https://www.ncbi.nlm.nih.gov/pmc/articles/PMC3362868/>

U preglednom radu Koeller (54) navodi da je CT metoda izbora u prikazu reperkusije tumorskih tvorbi na okolne koštane strukture. Benigni tumori uzrokuju eroziju i remodeliranje kostiju, a maligni tumori uzrokuju osteolitičku destrukciju. MR je metoda izbora za razlikovanje tumorskih tvorbi od zadebljane sluznice i tekućih sadržaja koji su često prisutni u sinonazalnim prostorima. MR-om se također prikazuje širenje tumorskih tvorbi u okolna meka tkiva, orbite i intrakranijalni prostor (Slika 17). Većina malignih sinonazalnih tumora pokazuje hipointenzivan signal na T2-mjerenju slici. Razlog je hipercelularnost i relativni nedostatak tekućine u malignim tumorskim tvorbama. Hiperintenzivnim signalom

na T2-mjerenoj slici se prikazuju upalne promjene i tumori niskog stupnja biološke aktivnosti zbog prisutnosti veće količine tekućine.



Slika 17. MR prikaz limfoma: aksijalni MR presjek u T2-mjerenoj slici prikazuje mekotkivnu masu umjereno hiperintenzivnog signala u usporedbi s mišićima (duge strelice) koja obuhvaća lijevi etmoidni i kavernozi sinus (a), aksijalni MR presjek u T1-mjerenoj slici prikazuje zahvaćenost lijeve pterigopalatinske jame (vrhovi strelica) i srednje lubanjske jame (kratke strelice) (b), aksijalni MR presjek u postkontrastnoj T1 slici sa supresijom signala masti prikazuje intenzivnu imbibiciju tumorske tvorbe

Izvor: <https://www.ncbi.nlm.nih.gov/pmc/articles/PMC4746141/>

Papacharalampous i suradnici (55) u preglednom radu ističu CT i MR kao neizostavne modalitete radiološkog prikaza olfaktornog neuroblastoma. Navedeni tumorski proces smatra se rijetkim malignim tumorom u području gornjeg dijela nosne šupljine. Liječenje podrazumijeva kirurško uklanjanje tumora u kombinaciji s radioterapijom, sa ili bez primjene kemoterapije. CT snimanje potrebno je učiniti uz intravensku primjenu kontrastnog sredstva. CT-om se prikazuju erozije koštanih struktura, te homogene tvorbe s nekrotičnim zonama. MR-om sa ili bez primjene kontrastnog sredstva određuje se proširenost tumora na okolna meka tkiva, orbitu ili vanjsku moždanu ovojnicu. Postkontrastni MR prikaz pomaže u razlikovanju tumorskog procesa od sekreta u PNŠ-ama, te određivanju meningealnog, ekstraduralnog i perineuralnog širenja tumora.

5. ZAKLJUČAK

Primjenom radioloških metoda kompjutorizirane tomografije i magnetske rezonancije omogućuje se dijagnostička procjena patoloških procesa PNŠ-a. Ovisno o tipu patološke promjene, navedene radiološke metode moguće je primijeniti zasebno ili u kombinaciji. CT je metoda izbora u prikazu patoloških promjena koje zahvaćaju koštane strukture. Navedenom metodom odlično se prikazuju devijacija nosne pregrade, traumatske ozljede, erozije i remodeliranje koštanih struktura, te tumorski procesi koji zahvaćaju koštane strukture uzrokujući njihovu destrukciju. Intravenskom primjenom jodnih kontrastnih sredstava omogućuje se prikaz krvnih žila, te diferencijacija tumorskog tkiva. Nakon učinjenog CT snimanja, zahvaljujući multiplanarnim rekonstrukcijama, moguće je detaljno prikazati odnos anatomskih struktura i patoloških promjena. PNŠ-e je potrebno prikazati u CT prozoru za meka tkiva i prozoru za kost.

MR je metoda izbora u prikazu patoloških promjena koje zahvaćaju okolne mekotkivne strukture. Najveća prednost navedene metode je stvaranje višestrukih kontrasta iz tkiva te superiorna kontrastna rezolucija. Za MR prikaz potrebno je odabrati optimalne pulsne sekvence. Intenzitet signala na T1-mjerenju slici i T2-mjerenju slici najviše ovisi o količini vode i proteina u patološkoj promjeni, te celularnosti tumorske tvorbe. Za detaljnu karakterizaciju patoloških promjena PNŠ-a potrebno je učiniti i sekvence sa supresijom signala masti, poput STIR sekvence. Kod tumorskih procesa sinonazalnog područja potrebno je učiniti i DWI sekvencu, koja pruža informacije o difuziji molekula vode. Pojedine tumorske tvorbe mogu zahvatiti krvne žile. U takvim situacijama potrebno je učiniti MRA. Intravenska primjena gadolinijskih kontrastnih sredstava skraćuje T1 vrijeme relaksacije, a većina se tumora na postkontrastnoj T1 slici prikazuje hiperintenzivno. Za prikaz patološki promijenjenih koštanih struktura, potrebno je učiniti postkontrastne sekvence sa supresijom signala masti. Glavna prednost MR dijagnostike je neizloženost bolesnika ionizirajućem zračenju. Upravo zbog navedenog MR je izvrstan radiološki dijagnostički modalitet koji omogućuje karakterizaciju tumorskih tvorbi i njihovo razlikovanje od upalno zadebljane sluznice i tekućih sadržaja u sinonazalnom području.

6. LITERATURA

1. Jerković R. Dišni sustav (systema respiratorium). U: Bajek, S, Bobinac D, Jerković R, Malnar D, Marić I. (ur). Sustavna anatomija čovjeka. Rijeka: Digital point tiskara; 2007:147-60.
2. Aumüller G, Wennemuth G. Nos i paranazalni sinusi. U: Aumüller G, Aust G, Engele J, Joachim K, Giovanni M, Mayerhofer A. Anatomija Duale Reihe. 3. prerađeno izdanje. Katavić V, Petanjek Z, Vinter I. (urednici hrvatskog izdanja). Zagreb: Medicinska naklada; 2018:1039-48.
3. Cappello ZJ, Minutello K, Dublin AB. Anatomy, Head and Neck, Nose Paranasal Sinuses. [Updated 2023 Feb 11]. In: StatPearls [Internet]. Treasure Island (FL): StatPearls Publishing; 2024 Jan.
Dostupno na: <https://www.ncbi.nlm.nih.gov/books/NBK499826/>, (pristupljeno 10. 2. 2024.)
4. Krmpotić-Nemanić J, Marušić A. Systema respiratorium, dišni sustav. U: Krmpotić-Nemanić J, Marušić A. Anatomija čovjeka. 2. korigirano izdanje. Zagreb: Medicinska naklada; 2007:271-96.
5. Jalšovec D. Lice, nos i paranazalni sinusi. U: Jalšovec D. Anatomija - Osnove građe tijela čovjeka. Jastrebarsko: Naklada Slap; 2018:111-3.
6. Krmpotić-Nemanić J, Marušić A. Systema skeletale, koštani sustav. U: Krmpotić-Nemanić J, Marušić A. Anatomija čovjeka. 2. korigirano izdanje. Zagreb: Medicinska naklada; 2007:17-71.
7. Hat J, Janković S. Bolesti maksilarnih sinusa. U: Janković S, Miletić D. i sur. Dentalna radiografija i radiologija. Split: Medicinski fakultet Sveučilišta u Splitu; 2009:149-59.
8. Homsy MT, Gaffey MM. Sinus Endoscopic Surgery. [Updated 2022 Sep 12]. In: StatPearls [Internet]. Treasure Island (FL): StatPearls Publishing; 2024 Jan.
Dostupno na: <https://www.ncbi.nlm.nih.gov/books/NBK563202/>, (pristupljeno 12. 2. 2024.)
9. Rumboldt Z, Valković Zujic P, Miletić Rigo D. Radiologija glave i vrata. U: Miletić D. i sur. Osnove kliničke radiologije. Rijeka: Sveučilište u Rijeci, Medicinski fakultet; 2022:165-78.

10. Vrdoljak E, Belac-Lovasić I, Kusić Z, Gugić D, Juretić A. (ur). Klinička onkologija. 3. obnovljeno i izmijenjeno izdanje. Zagreb: Medicinska naklada; 2018:221.
11. Hermans R. Neoplasms of the Sinonasal Cavities. U: Hermans R. (ed). Head and Neck Cancer Imaging. Berlin, Heidelberg: Springer; 2006:191-218.
12. Cikojević D. Rinologija. U: Drviš P. (ur). Otorinolaringologija s kirurgijom glave i vrata. Split: Redak; 2019:79-98.
13. Jašić M, Milevoj Ražem M, Štrk I, Barbarić I. Obostrana atrezija hoana u novorođenčeta. *Medicina Fluminensis*. 2016;52(2):241-3.
Dostupno na: <https://hrcak.srce.hr/158636>, (pristupljeno 28. 2. 2024.)
14. Alghamdi FS, Albogami D, Alsurrayhi AS, Alshibely AY, Alkaabi TH, Alqurashi AA. et al. Nasal Septal Deviation: A Comprehensive Narrative Review. *Cureus*. 2022 Nov;14(11):e31317.
Dostupno na: <https://www.ncbi.nlm.nih.gov/pmc/articles/PMC9736816/>, (pristupljeno 28. 2. 2024.)
15. Harisinghani MG, Chen JW, Weissleder R. Neurologic Imaging. U: Harisinghani MG, Chen JW, Weissleder R. *Primer of Diagnostic Imaging. Sixth Edition*. Philadelphia, PA: Elsevier; 2019:377-456.
16. Zadavec D. Paranasalni sinusi. U: Krolo I, Zadavec D. i sur. *Dentalna radiologija*. Zagreb: Medicinska naklada; 2016:215-36.
17. Klinginsmith M, Katrib Z. Nasal Septal Fracture. [Updated 2022 Sep 26]. In: StatPearls [Internet]. Treasure Island (FL): StatPearls Publishing; 2024 Jan.
Dostupno na: <https://www.ncbi.nlm.nih.gov/books/NBK555912/> (pristupljeno 1. 3. 2024.)
18. Kühnel TS, Reichert TE. Trauma of the midface. *GMS Curr Top Otorhinolaryngol Head Neck Surg*. 2015;14:Doc06.
Dostupno na: <https://www.ncbi.nlm.nih.gov/pmc/articles/PMC4702055/>, (pristupljeno 1. 3. 2024.)
19. Patel BC, Wright T, Waseem M. Le Fort Fractures. [Updated 2023 Apr 3]. In: StatPearls [Internet]. Treasure Island (FL): StatPearls Publishing; 2024 Jan.
Dostupno na: <https://www.ncbi.nlm.nih.gov/books/NBK526060/>, (pristupljeno 1. 3. 2024.)

20. Kwon E, O'Rourke MC. Chronic Sinusitis. [Updated 2023 Apr 3]. In: StatPearls [Internet]. Treasure Island (FL): StatPearls Publishing; 2024 Jan-. Dostupno na: <https://www.ncbi.nlm.nih.gov/books/NBK441934/>, (pristupljeno 1. 3. 2024.)
21. Grčić E, Gabrić D. Patologija maksilarnog sinusa odontogenog podrijetla. Sonda. 2016;32(2.):55-7.
Dostupno na: <https://hrcak.srce.hr/307396>, (pristupljeno 2. 3. 2024.)
22. Roncone DP. Frontoethmoidal mucocele presenting with ocular manifestations. Clin Exp Optom. 2020 Sep;103(5):610-7.
Dostupno na: <https://pubmed.ncbi.nlm.nih.gov/31773805/>, (pristupljeno 2. 3. 2024.)
23. Stevens WW, Schleimer RP, Kern RC. Chronic Rhinosinusitis with Nasal Polyps. J Allergy Clin Immunol Pract. 2016 Jul-Aug;4(4):565-72.
Dostupno na: <https://www.ncbi.nlm.nih.gov/pmc/articles/PMC4939220/>, (pristupljeno 2. 3. 2024.)
24. Yan H, Bao X, Jiang T, Li T, Fu W, Guo M. et al. The anatomical variations of paranasal sinuses may be related to the formation of antrochoanal polyp by computed tomography imaging study. Quant Imaging Med Surg. 2024 Jan 3;14(1):592-603.
Dostupno na: <https://www.ncbi.nlm.nih.gov/pmc/articles/PMC10784031/>, (pristupljeno 2. 3. 2024.)
25. Viswanatha B. Maxillary sinus osteoma: two cases and review of the literature. Acta Otorhinolaryngol Ital. 2012 Jun;32(3):202-5.
Dostupno na: <https://www.ncbi.nlm.nih.gov/pmc/articles/PMC3385060/>, (pristupljeno 4. 3. 2024.)
26. Czapiewski P, Kunc M, Haybaeck J. Genetic and molecular alterations in olfactory neuroblastoma: implications for pathogenesis, prognosis and treatment. Oncotarget. 2016 Aug 9;7(32):52584-96.
Dostupno na: <https://www.ncbi.nlm.nih.gov/pmc/articles/PMC5239575/>, (pristupljeno 5. 3. 2024.)
27. Singh R, Shaik S, Negi BS, et al. Non-Hodgkin's lymphoma: A review. J Family Med Prim Care. 2020 Apr;9(4):1834-40.

Dostupno na: <https://www.ncbi.nlm.nih.gov/pmc/articles/PMC7346945/>, (pristupljeno

5. 3. 2024.)

28. Jurković S. X-zrake. U: Miletić D. i sur. Osnove kliničke radiologije. Rijeka: Sveučilište u Rijeci, Medicinski fakultet; 2022:1-8.

29. Miletić D. Radiološke metode slikovnog prikaza. U: Miletić D. i sur. Osnove kliničke radiologije. Rijeka: Sveučilište u Rijeci, Medicinski fakultet; 2022:9-26.

30. W. Long B, Hall Rollins J, J. Smith B. Skull, Facial Bones, and Paranasal Sinuses. U: Merrill's Atlas of Radiographic Positioning and Procedures, Volume 2. 13th Edition. St. Louis, Mo: Mosby/Elsevier; 2016:255-367.

31. Janković S, Mihanović F. Uređaji i oprema u radiologiji. U: Janković S, Mihanović F. i sur. Radiološki uređaji i oprema u radiologiji, radioterapiji i nuklearnoj medicini. Split: Sveučilište u Splitu; 2015:15-237.

32. Pauwels R, Araki K, Siewerdsen JH, Thongvigitmanee SS. Technical aspects of dental CBCT: *state of the art. Dentomaxillofac Radiol.* 2015 Jan;44(1):20140224.

Dostupno na: <https://www.ncbi.nlm.nih.gov/pmc/articles/PMC4277439/>, (pristupljeno

12. 3. 2024.)

33. Zdravec D. CBCT u dentalnoj medicini. U: Krolo I, Zdravec D. i sur. Dentalna radiologija. Zagreb: Medicinska naklada; 2016:270-91.

34. Hermans R, De Keyzer F, Vandecaveye V. Imaging Techniques. U: Hermans R. (ed). Head and Neck Cancer Imaging. Berlin, Heidelberg: Springer; 2006:31-42.

35. Radeleff B, Kauffmann G. Röntgendiagnostik. U: Kauffmann G, Sauer R, Weber W, (Hrsg.). Radiologie – Bildgebende Verfahren, Strahlentherapie, Nuklearmedizin und Strahlenschutz. 4. Auflage. München; Elsevier GmbH, Urban & Fischer Verlag: 2011:57-208.

36. Zdravec D, Krolo I. Dentalni radiološki uređaji. U: Krolo I, Zdravec D. i sur. Dentalna radiologija. Zagreb: Medicinska naklada; 2016:20-36.

37. J. Pierce B, Dubose C. Magnetic Resonance Imaging. U Merrill's Atlas of Radiographic Positioning and Procedures, Volume 3. 13th Edition. St. Louis, Mo: Mosby/Elsevier; 2016:341-68.

38. Strugačevac P. Objekt pregleda u magnetnom polju. U: Strugačevac P. Teorijska osnova MRI tehnike. Osijek: Klinička bolnica Osijek; 2009:17-37.
39. Pavić L, Radoš M. Fizikalna načela magnetne rezonancije. U Pavić L, Radoš M. Mali medicinski leksikon magnetne rezonancije. Zagreb: Školska knjiga; 2005:9-16.
40. Grover VP, Tognarelli JM, Crossey MM, Cox IJ, Taylor-Robinson SD, McPhail MJ. Magnetic Resonance Imaging: Principles and Techniques: Lessons for Clinicians. J Clin Exp Hepatol. 2015 Sep;5(3):246-55.
Dostupno na: <https://www.ncbi.nlm.nih.gov/pmc/articles/PMC4632105/>, (pristupljeno 18. 3. 2024.)
41. Elmaoğlu M, Azim Ç. MRI Pulse Sequences. U: Elmaoğlu M, Azim Ç. MRI Handbook – MR Physics, Patient Positioning, and Protocols. New York: Springer; 2012:47-68.
42. Pavić L, Radoš M. Leksikon. U Pavić L, Radoš M. Mali medicinski leksikon magnetne rezonancije. Zagreb: Školska knjiga; 2005:17-92.
43. Miletić D. Tehnike slojevnog snimanja. Rijeka: Sveučilište u Rijeci, Medicinski fakultet; 2012:37.
44. Wiggins RH, Hoffman JM, Fine GC, et al. PET-CT in Clinical Adult Oncology-V. Head and Neck and Neuro Oncology. Cancers (Basel). 2022 Jun;14(11):2726.
Dostupno na: <https://www.ncbi.nlm.nih.gov/pmc/articles/PMC9179458/>, (pristupljeno 19. 3. 2024.)
45. Weber W. Nuklearmedizin. U: Kauffmann G, Sauer R, Weber W, (Hrsg.). Radiologie – Bildgebende Verfahren, Strahlentherapie, Nuklearmedizin und Strahlenschutz. 4. Auflage. München; Elsevier GmbH, Urban & Fischer Verlag; 2011:209-47.
46. Harisinghani MG, Chen JW, Weissleder R. Pediatric Imaging. U: Harisinghani MG, Chen JW, Weissleder R. Primer of Diagnostic Imaging. Sixth Edition. Philadelphia, PA: Elsevier; 2019:628-90.
47. Andaloro C, La Mantia I. Choanal Atresia. [Updated 2023 Jul 10]. In: StatPearls [Internet]. Treasure Island (FL): StatPearls Publishing; 2024 Jan.
Dostupno na: <https://www.ncbi.nlm.nih.gov/books/NBK507724/>, (pristupljeno 4. 4. 2024.)

48. Perugini S, Ghirlanda S, Fresina A, Bonetti M.G, Salvolini U. CT in facial trauma. U: Scarabino T, Salvolini U, Jinkins R. (eds). Emergency Neuroradiology. Berlin, Heidelberg: Springer; 2006:179-91.
49. Giannatempo G.M, Scarabino T, Simeone A, Casillo A, Maggialetti A, Armillotta M. CT in head injuries. U: Scarabino T, Salvolini U, Jinkins R. (eds) Emergency Neuroradiology. Berlin, Heidelberg: Springer; 2006:137-62.
50. Harisinghani MG, Chen JW, Weissleder R. Head and Neck Imaging. U: Harisinghani MG, Chen JW, Weissleder R. Primer of Diagnostic Imaging. Sixth Edition. Philadelphia, PA: Elsevier; 2019:457-511.
51. Ionita IG, Zainea V, Voiosu C, et al. Management of Capillary Hemangioma of the Sphenoid Sinus. Medicina (Kaunas). 2023 May;59(5):858.
Dostupno na: <https://www.ncbi.nlm.nih.gov/pmc/articles/PMC10221000/>, (pristupljeno 14. 4. 2024.)
52. Pameijer FA, Haas RLM. Neck Lymphoma. U: Hermans R. (ed). Head and Neck Cancer Imaging. Berlin, Heidelberg: Springer; 2006:311-28.
53. Eggesbø HB. Imaging of sinonasal tumours. Cancer Imaging. 2012 May 7;12:136-52.
Dostupno na: <https://www.ncbi.nlm.nih.gov/pmc/articles/PMC3362868/>, (pristupljeno 20. 4. 2024.)
54. Koeller KK. Radiologic Features of Sinonasal Tumors. Head Neck Pathol. 2016 Mar;10(1):1-12.
Dostupno na: <https://www.ncbi.nlm.nih.gov/pmc/articles/PMC4746141/>, (pristupljeno 20. 4. 2024.)
55. Papacharalampous GX, Vlastarakos PV, Chrysovergis A, Saravakos PK, Kotsis GP, Davilis DI. Olfactory neuroblastoma (esthesioneuroblastoma): towards minimally invasive surgery and multi-modality treatment strategies - an updated critical review of the current literature. J BUON. 2013 Jul-Sep;18(3):557-63.
Dostupno na: <https://pubmed.ncbi.nlm.nih.gov/24065464/>, (pristupljeno 3. 5. 2024.)

PRILOZI

Slika 1. Prikaz paranazalnih šupljina u frontalnom i sagitalnom presjeku kostiju glave

Izvor: <https://hemed.hr/Default.aspx?sid=12526>, (pristupljeno 20. 2. 2024.)

Slika 2. Tri tipa prijeloma srednjeg lica i gornje čeljusti po Le Fortu

Izvor: <https://coreem.net/core/facial-fractures/>, (pristupljeno 10. 3. 2024.)

Slika 3. Parijetoakantalna projekcija po Watersu s otvorenim ustima

Izvor: <https://europepmc.org/article/med/28127330>, (pristupljeno 12. 3. 2024.)

Slika 4. Suvremeni uređaj za magnetsku rezonanciju

Izvor: <https://www.kbsplit.hr/ustrojstvene-jedinice/zavodi/klinicki-zavod-za-dijagnosticku-i-intervencijsku-radiologiju>, (pristupljeno 22. 4. 2024.)

Slika 5. CT prikaz devijacije nosnog septuma

Izvor: Klinički bolnički centar Split

Slika 6. CT prikaz prijeloma srednjeg lica

Izvor: Klinički bolnički centar Split

Slika 7. CT prikaz kroničnog sinusitisa

Izvor: Klinički bolnički centar Split

Slika 8. CT prikaz mukokele

Izvor: Klinički bolnički centar Split

Slika 9. MR prikaz mukokele

Izvor: <https://radiopaedia.org/cases/ethmoid-mucocele-3>, (pristupljeno 2. 5. 2024.)

Slika 10. MR prikaz antrohoanalnog polipa

Izvor: https://radiopaedia.org/images/7588945?case_id=30002, (pristupljeno 16. 5. 2024.)

Slika 11. CT prikaz fibrozne displazije

Izvor: <https://radiopaedia.org/cases/fibrous-dysplasia-15>, (pristupljeno 19. 4. 2024.)

Slika 12. MR prikaz kavernoznog hemangioma

Izvor: https://www.researchgate.net/figure/T2-weighted-magnetic-resonance-imaging-of-the-mass-Axial-T2weighted-MR-image-shows-a_fig2_275361409,

(pristupljeno 19. 4. 2024.)

Slika 13. CT i MR prikaz juvenilnog nazofaringealnog angiofibroma

Izvor: https://www.researchgate.net/figure/Juvenile-nasopharyngeal-angiofibroma-case-P5-Radkowski-grade-2c-Axial-CT-A-and-MRI_fig2_320469988, (posjećeno 19. 4. 2024.)

Slika 14. MR prikaz olfaktornog neuroblastoma

Izvor: Klinički bolnički centar Split

Slika 15. MR prikaz sinonazalnog limfoma

Izvor: <https://radiopaedia.org/articles/sinonasal-lymphoma>, (posjećeno 2. 5. 2024.)

Slika 16. CT i MR prikaz planocelularnog karcinoma maksilarnog sinusa

Izvor: <https://www.ncbi.nlm.nih.gov/pmc/articles/PMC3362868/>, (pristupljeno 20. 4. 2024.)

Slika 17. MR prikaz limfoma

Izvor: <https://www.ncbi.nlm.nih.gov/pmc/articles/PMC4746141/>, (pristupljeno 20. 4. 2024.)

KRATICE

ADC	koeficijent difuzije (engl. <i>apparent diffusion coefficient</i>)
ALADA	načelo primjene minimalne doze zračenja dovoljne za postavljanje dijagnoze (engl. <i>as low as diagnostically acceptable</i>)
BOLD	funkcijsko oslikavanje prema razini kisika u krvi (engl. <i>blood oxygen level dependent</i>)
B ₀ polje	konstantno magnetsko polje
CBCT	kompjutorizirana tomografija sa stožastim snopom zračenja (engl. <i>cone beam computed tomography</i>)
CSL	cerebrospinalni likvor
CT	kompjutorizirana tomografija (engl. <i>computed tomography</i>)
DSCT	uređaj za kompjutoriziranu tomografiju s dva izvora zračenja (engl. <i>dual source computed tomography</i>)
DWI	sekvenca za procjenu difuzije molekula vode (engl. <i>diffusion weighted imaging</i>)
engl.	engleski
EPI	brza gradijent eho sekvenca za funkcijske pretrage (engl. <i>echo planar imaging</i>)
FDG	fluordeoksiglukoza
FESS	endoskopska operacija paranazalnih šupljina (engl. <i>functional endoscopic sinus surgery</i>)
FLAIR	sekvenca za supresiju signala tekućine (engl. <i>fluid attenuated inversion recovery</i>)
FOV	područje snimanja (engl. <i>field of view</i>)
FSE	spin eho sekvenca brzog spinskog odjeka (engl. <i>fast spin echo</i>)
Gd-DTPA	gadolinij – dietilentriamin penta-octena kiselina
GRE	sekvenca gradijentnog odjeka (engl. <i>gradient-echo</i>)
HASTE	brza spin eho sekvenca (engl. <i>half-Fourier acquisition single shot turbo spin echo</i>)

HU	Hounsfieldova jedinica (engl. <i>Hounsfield unit</i>)
IR	sekvenca s oporavkom inverzije (engl. <i>inversion recovery</i>)
lat.	latinski
mAs	miliampersekunda
MR	magnetska rezonancija
MRA	angiografija magnetskom rezonancijom (engl. <i>magnetic resonance angiography</i>)
MRS	spektroskopija magnetskom rezonancijom (engl. <i>magnetic resonance spectroscopy</i>)
ms	milisekunda
MSCT	višeslojna kompjutorizirana tomografija (engl. <i>multislice computed tomography</i>)
mSv	milisivert
NHL	Non-Hodgkinov limfom (engl. <i>non-Hodgkin lymphoma</i>)
NSF	nefrogena sistemska fibroza
OMC	ostiomeatalni kompleks (engl. <i>ostiomeatal complex</i>)
OPT	ortopantomografija
PD	gustoća protona (engl. <i>proton density</i>)
PD-mjerena slika	slika s naglašenim kontrastom gustoće protona (engl. <i>proton density weighted image</i>)
PET/CT	pozitronska emisijska tomografija / kompjutorizirana tomografija (engl. <i>positron emission tomography / computed tomography</i>)
PNS	paranasalne šupljine
PWI	sekvenca za procjenu perfuzije tkiva (engl. <i>perfusion weighted imaging</i>)
RF	radiofrekventan
SAR	specifična konstanta apsorpcije (engl. <i>specific absorption rate</i>)
SE	sekvenca spinskog odjeka (engl. <i>spin-echo</i>)
SNR	omjer signala i šuma (engl. <i>signal to noise ratio</i>)

STIR	sekvenca za supresiju signala masti (engl. <i>short tau inversion recovery</i>)
T	tesla
TE	vrijeme odjeka (engl. <i>echo time</i>)
TNM	tumor, čvorovi, metastaze (engl. <i>tumor, nodes, metastases</i>)
TR	vrijeme između ponavljanja radiofrekventnih pulseva (engl. <i>repetition time</i>)
TSE	spin eho sekvenca brzog spinskog odjeka (engl. <i>turbo spin echo</i>)
T1-mjerena slika	slika s naglašenim T1 kontrastom (engl. <i>T1-weighted image</i>)
T2-mjerena slika	slika s naglašenim T2 kontrastom (engl. <i>T2-weighted image</i>)
T1 relaksacijsko vrijeme	oporavak longitudinalne magnetizacije (engl. <i>T1 relaxation time</i>)
T2 relaksacijsko vrijeme	rasap transverzalne magnetizacije (engl. <i>T2 relaxation time</i>)
UZ	ultrazvuk
VRT	rekonstrukcija metodom volumnog renderiranja (engl. <i>volume rendering technique</i>)