

Incidencija stranog tijela kod djece u Republici Hrvatskoj i svijetu

Vidović, Ana

Undergraduate thesis / Završni rad

2024

Degree Grantor / Ustanova koja je dodijelila akademski / stručni stupanj: **University of Split / Sveučilište u Splitu**

Permanent link / Trajna poveznica: <https://um.nsk.hr/um:nbn:hr:176:549252>

Rights / Prava: [In copyright](#) / [Zaštićeno autorskim pravom.](#)

Download date / Datum preuzimanja: **2024-10-19**

Repository / Repozitorij:



Sveučilišni odjel zdravstvenih studija
SVEUČILIŠTE U SPLITU

[Repository of the University Department for Health Studies, University of Split](#)



UNIVERSITY OF SPLIT



DIGITALNI AKADEMSKI ARHIVI I REPOZITORIJI

SVEUČILIŠTE U SPLITU
Podružnica
SVEUČILIŠNI ODJEL ZDRAVSTVENIH STUDIJA
SVEUČILIŠNI PRIJEDIPLOMSKI STUDIJ
SESTRINSTVO

Ana Vidović

**INCIDENCIJA STRANOG TIJELA KOD DJECE U
REPUBLICI HRVATSKOJ I SVIJETU**

Završni rad

Split, 2024.

SVEUČILIŠTE U SPLITU
Podružnica
SVEUČILIŠNI ODJEL ZDRAVSTVENIH STUDIJA
SVEUČILIŠNI PRIJEDIPLOMSKI STUDIJ
SESTRINSTVO

Ana Vidović

**INCIDENCIJA STRANOG TIJELA KOD DJECE U
REPUBLICI HRVATSKOJ I SVIJETU**

**INCIDENCE OF FOREIGN BODY IN CHILDREN IN THE
REPUBLIC OF CROATIA AND THE WORLD**

Završni rad / Bachelor's Thesis

Mentor:

Doc. dr. sc. Diana Aranza

Split, 2024.

TEMELJNA DOKUMENTACIJSKA KARTICA

ZAVRŠNI RAD

Sveučilište u Splitu
Sveučilišni odjel zdravstvenih studija
Sveučilišni prijediplomski studij sestrinstvo

Znanstveno područje: biomedicina i zdravstvo
Znanstveno polje: kliničke medicinske znanosti

Mentor: doc. dr. sc. Diana Aranza

INCIDENCIJA STRANOG TIJELA KOD DJECE U REPUBLICI HRVATSKOJ I SVIJETU Ana Vidović, 0346012440

SAŽETAK

Strano tijelo kod djece je danas javnozdravstveni problem o kojem se jako malo priča. Aspiracija stranog tijela je izuzetno opasna i najzastupljenija dob djeteta u kojoj se događa je od 1 do 3 godine života. Osim aspiracije stranog tijela u dišnom sustavu događaju se i aspiracije stranog tijela u probavnom sustavu koje su prema istraživanju zastupljenije kod dječaka nego djevojčica. Komplikacije su smrtonosne. Četvrti je vodeći uzrok smrti kod djece u svijetu. Za dokazivanje kao i za terapijski učinak provode se dijagnostičko terapijski postupci uz opću anesteziju. Rigidna bronhoskopija je jedna od uspješnijih postupaka koji omogućava pronalazak i eliminaciju stranog tijela i dišnog i probavnog sustava. Tijekom istraživanja i skupljanja podataka koristi se baza podataka MEDLINE i internetske stranice poput PubMed, Hrčak i Scholar uz najčešće korištene riječi: „*djeca*“, „*roditelji*“, „*incidencija*“, „*smrtnost*“ i „*strano tijelo*“. Istraživanje je pokazalo rezultate također i edukacije za roditelje u svijetu i Republici Hrvatskoj. Rezultati pokazuju da je jako mala zastupljenost edukacije i znanja roditelja u pružanju prve pomoći i prepoznavanju simptoma gušenja i gutanja stranog tijela kod djece. Nadalje, pravilnik za uvoz igrački i pravile prehrane za određenu dob djeteta rezultira niski udiom primjene bez nadzora roditelja. Za usporedbu su uzeti rezultati svijeta i Republike Hrvatske.

Ključne riječi: *djeca, incidencija, smrtnost, strano tijelo*

Rad sadrži: 34 stranica; 11 slika; 4 tablica

Jezik izvornika: hrvatski

BASIC DOCUMENTATION CARD

BACHELOR THESIS

University of Split
University Department for Health Studies
University undergraduate study of nursing

Scientific area: biomedicine and health care
Scientific field: clinical medical sciences

Supervisor: Diana Aranza, Assist. prof., PhD

INCIDENCE OF FOREIGN BODY IN CHILDREN IN THE REPUBLIC OF CROATIA AND THE WORLD

Ana Vidović, 0346012440

SUMMARY

A foreign body in children today is a public health problem that is very little talked about. Foreign body aspiration is extremely dangerous and the most common age of the child at which it occurs is from 1 to 3 years of age. In addition to the aspiration of a foreign body in the respiratory system, aspirations of a foreign body in the digestive system also occur, which, according to research, are more prevalent in boys than girls. Complications are deadly. It is the fourth leading cause of death in children in the world. To prove as well as for the therapeutic effect, diagnostic and therapeutic procedures are carried out under general anesthesia. Rigid bronchoscopy is one of the most successful procedures that allows finding and eliminating foreign bodies and the respiratory and digestive systems. During the research and data collection, the MEDLINE database and websites such as PubMed, Hamster and Scholar are used in addition to the most commonly used words: "*children*", "*parents*", "*incidence*", "*mortality*" and "*foreign body*". The research also showed the results of education for parents in the world and in the Republic of Croatia. The results show that there is a very low representation of education and knowledge of parents in providing first aid and recognizing the symptoms of suffocation and swallowing of a foreign body in children. Furthermore, the regulations for the import of toys and rules of nutrition for a certain age of the child result in a low proportion of application without parental supervision. For comparison, the results of the world and the Republic of Croatia were taken.

Keywords: *children, foreign body, incidence, morbidity,*

Thesis contains: 34 pages; 11 figures; 4 tables

Original in: Croatian

SADRŽAJ

SADRŽAJ	III
1. UVOD	1
1.1. KLINIČKI ZNAKOVI I SIMPTOMI OPSTRUKCIJE DIŠNOG I PROBAVNOG SUSTAVA	1
1.1.1. Opstrukcija dišnog sustava	1
1.1.2 Opstrukcija probavnog sustava.....	2
1.2. DIJAGNOZA I KOMPLIKACIJE OPSTRUKCIJE DIŠNOG I PROBAVNOG SUSTAVA	2
1.3. ZADAĆE MEDICINSKE SESTRE KOD DJEČIJE BRONHOSKOPIJE I ENDOSKOPIJE.....	4
2.CILJ RADA	6
3.ISPITANICI I METODE	7
4.REZULTATI	8
5.RASPRAVA.....	14
5.1 ZADAĆE MEDICINSKE SESTRE KOD DJECE SA STRANIM TIJELO U DIŠNOM I PROBAVNOM SUSTAVU.....	14
5.1.1 Zadaće medicinske sestre kod znakova teže opstrukcije dišnih puteva.....	15
5.1.2. Aktivnosti medicinske sestre u hitnim stanjima kod dojenčadi i djece	18
5.2. EDUKACIJA RODITELJA ZA PREVENCIJU STRANOG TIJELA KOD DJECE	22
5.3. UPORABA IGRAČKI KOD DJECE	23
6. ZAKLJUČCI.....	24
7. LITERATURA	25
8. ŽIVOTOPIS.....	29

1. UVOD

Aspiracija stranog tijela po život je opasna hitna situacija u pedijatriji koja nastaje ne namjernim unosom stranog tijela u dišne i probavne sustave. Javnozdravstveni je problem koji rezultira i sa smrtnim ishodom. Gušenje čini 3 % djece godišnje u dobi od 6 mjeseci pa do 3 godine. U svijetu čini 4. vodeći uzrok smrti kod djece u najzastupljenijoj dobi između 1 i 3 godine, a 3. je vodeći uzrok smrti kod dojenčeta i djece mlađe od 1 godine života (1, 2). U dobi od 3 godine dijete je aktivno, znatiželjno, istražuje svoje okruženje, razvija finu motoriku te pomoću svojih ruku stavlja predmete u usta. Problem nastaje jer djetetu nisu dovoljno razvijeno zubalo, koordinacija gutanja i zatvaranja glotisa (3). Prema istraživanju incidenti se događaju između 16 h popodne i 4 sata ujutro (4). Zastupljeniji su kod dječaka (5).

1.1. KLINIČKI ZNAKOVI I SIMPTOMI OPSTRUKCIJE DIŠNOG I PROBAVNOG SUSTAVA

1.1.1. Opstrukcija dišnog sustava

Strana tijela koja opstruiraju put samo u ekspiriju zove se „*ventilni efekt*“, odnosno hiperinflacija i pomaknuće medijastinuma prema suprotnoj strani. „*Loptasti efekt*“ nastaje kad strano tijelo opstruira inspirij uz otvaranje dišnog sustava pri izdahu dovodi do atelektaze i medijastrinuma pomaknutog prema zahvaćenoj strani. „*Stop efek*“ nastaje kod opstrukcije oba bronha te uzrokuje konsolidaciju parenhima pripadajućeg plućnog režnja .

Trijans simptomi su: kašalj, zviždanje i oslabljen šum disanja (3).

Četiri faze kod opstrukcije dišnog sustava:

1. Trahealna drama- u trenutku aspiracije, očituje se gušenjem i paroksitmalnim kašljem
2. Faza latencije- strano tijelo se impaktira u sluznicu, a oslobođeni refleksi zamore

3. Asimptomatska faza- očituje se paroksizmalnim atakama kašlja, može potrajati od nekoliko sati do nekoliko dana. Značajna je po tome što daje lažan osjećaj sigurnosti da je problem riješen i time dovodi do odgađanja postavljanja ispravne dijagnoze(3).
4. Faza komplikacija- javlja se kod opstrukcije, erozije i infekcije sluznice ,a zatim nastaje atelektaza, bronhopneumonija i apsces pluća (3).

Opći znakovi i simptomi opstrukcije stranog tijela dijelimo na:

1. Djelotvoran kašalj - dijete plače ili glasom odgovara na pitanja, kašlje , može disati i pri svijesti uz potpuno reagiranje
2. Nedjelotvoran kašalj- ne može govoriti, dijete mirno, ne kašlje, ne diše, cijanoza , poremećaj svijesti (3).

1.1.2 Opstrukcija probavnog sustava

Strano tijelo jednjaka očituje se spazmom i prigušenim glasom. Simptomi su iznenadni: započinje sa laganim grebanjem , više ili manje otežanim gutanjem, nemogućnost gutanja vode, povećana salivacija, nagon na povraćanje, osjećaj pritiska, bol u vratu i prsima i odbijanje hrane (3).

1.2. DIJAGNOZA I KOMPLIKACIJE OPSTRUKCIJE DIŠNOG I PROBAVNOG SUSTAVA

Zlatni standard dijagnoze stranog tijela je bronhoskopija, trahebronhoskopija i endoskopija. Za dijagnostiku potrebni su heteroanamnestički podaci, fizikalni pregled te suglasnost roditelja. Fizikalni pregled uključuje inspekciju, palpaciju i auskultaciju pluća. Djeci sa stranim tijelom potrebno je prvo napraviti RTG snimak. Urednim RTG nalazom ne isključuje se prisustvo stranog tijela te je potrebno napraviti traheobronhoskopiju ili endoskopiju (6).

Uz zlatni standard se još primjenjuje lavaža jednjaka i MSCT prsnog koša i abdomena. Kontraindikacije su: krvarenje, kongestija, depersija disanja i pneumotoraks (6).

Bronhoskopija je endoskopska metoda kojom se vrši pregled larinksa, traheje i traheobronhalnog stabla. Koristi se u dijagnostičke i terapijske svrhe. Indikacija za bronhoskopiju kod djece su strana tijela i bronhu i traheji.

Fleksibilna bronhoskopija se koristi za videobronhoskopsku inspekciju, bronhoalveolarno ispiranje, kateter aspirat, četkanje bronha, traheobronhalnu biopsiju i traheobronhalnu punkciju. Pomoću nje imamo mogućnost odstraniti manji predmet putem radnog kanala, te u više navrata vršiti bronholavažu. Ona se više odnosi na uspostavu dijagnoze.

Rigidna bronhoskopija u pedijatrijskoj populaciji koristi pri pregledu traheobronhalnog stabla i dijagnozu ekstrakcije stranog tijela. Više se primjenjuje i terapijske svrhe. Radi se u općoj anesteziji, a tijekom operativnog zahvata je stalna ventilacija pacijenta. Prednosti rigidne bronhoskopije u odnosu na fleksibilnu su:

1. Mogućnost ventilacije pacijenta
2. Bolja vizualizacija
3. Veća mogućnost prilagodbe stranom tijelu različitim veličinama hvataljke
4. Mogućnost kontroliranja krvarenja iz sluznice (7).

Endoskopija probavnog sustava nakon RTG nalaza u slučaju pogoršanja simptoma na izbor imamo 3 najčešće tehnike od kojih dvije pomažu u eliminaciji stranog tijela, a treća tehnika ga gura u dublje dijelove probavnog sustava

Interventni zahvati u dječjoj endoskopiji uključuju: strana tijela, dilatacija, stenoza jednjaka, zaustavljanje krvarenja (8).

Indikacije za endoskopiju su strana tijela prema smjernicama stručnog društva za dječiju gastroenterologiju. Smjernice 3,4, i 10 se odnose na dječiji ERCP i EUS (8).

Endoskopsko odstranjenje stranog tijela najčešće je rigidnim ezofagoskopom. Izvodi se unutar 2 sata nakon dijagnoze te pod općom anestezijom (8).

Postoje dvije vrste:

1. Gornja endoskopija- pregled jednjaka, želudca i dvanaesnika
2. Kolonoskopija- pregled debelog crijeva i rektuma

Magill forceps tehnika je manje opasna tehnika koja se izvodi po općom anestezijom. Potrebno je nakon dijagnoze objasniti roditeljima potrebu za zahvatom te potpisati suglasnost. Prilikom izvođenja zahvata treba imati Magillu i kateter po Foleyu.

Tehnika bužiranja se izvodi u lokalnoj anesteziji. Uvede se Hurstov dilatator unutar 24 h kroz usta i pokuša premjestiti strano tijelo u želudac. Nakon tehnike obavezan je kontrolni RTG snimak (9).

1.3. ZADAĆE MEDICINSKE SESTRE KOD DJEČIJE BRONHOSKOPIJE I ENDOSKOPIJE

Uloga medicinske sestre kod bronhoskopije

Medicinska sestra prilagođava riječi i razinu intelektualne sposobnosti djeteta i roditelja. Započinje edukaciju procesa bronhoskopije. Prikupljaju se heteroanamnestički podaci i potpisuje se suglasnost skrbnika za provedbu bronhoskopije.

Medicinska sestra skrbi se o pacijentu od početka prijema pa do kraja hospitalizacije. Provodi se priprema pribora, prostora, materijala i asistiranje liječniku tijekom zahvata. Glavna sestrična dijagnoza je strah. Medicinska sestra provodi plan , intervenciju i evaulaciju plana (6).

Uloga medicinske sestre kod endoskopije:

Zlatni standard dijagnoze stranog tijela je bronhoskopija, trahebronhoskopija i endoskopija. Za dijagnostiku potrebni su heteroanamnestički podaci, fizikalni pregled te suglasnost roditelja. Fizikalni pregled uključuje inspekciju, palpaciju i auskultaciju pluća (6). Djeci sa stranim tijelom potrebno je prvo napraviti RTG snimak. Urednim rgt nalazom ne isključuje se prisustvo stranog tijela te je potrebno napraviti traheobronhoskopiju ili endoskopiju (6, 9, 10).

Uz zlatni standard se još primjenjuje lavaža jednjaka i MSCT prsnog koša i abdomena. Kontraindikacije su: krvarenje, kongestija, depersija disanja i pneumotoraks (6, 9, 10)

Endoskopska pretraga se ne indicira u procjeni nekompliciranog GERB-a i pilorostenoze kod dojenčeta, te u procjeni opstipacije i enkopreze.

U zbrinjavanju djeteta sa stranim tijelom sudjeluju pedijatar, specijalist hitne medicine, pulmolog, otorinolaringolog i medicinska sestra. Medicinska sestra. priprema pacijenta, pribora, materijala i prostora. Potpisivanje suglasnosti roditelja. Medicinska sestra nakon svakog postupka endoskopije vrši pregled endoskopa, čišćenje, dezinfekcija, sušenje i pravilno skladištenje. Sve se zapisuje u dokumentaciju postupka (9, 10).

2. CILJ RADA

Cilj rada je prikazati zastupljenost incidencije stranog tijela kod djece u svijetu i Republici Hrvatskoj (RH). Prema prikupljenim podacima istraživanja i dobivenim rezultatima usporediti broj incidenata i smrtnosti kod djece. Objasniti aktivnost medicinske sestre i važnost edukacije roditelja.

3.ISPITANICI I METODE

Za pisanje rada koristila se MEDLINE baza podataka putem PubMed-a, Hrčak, Scholar. Pretraživanje je obavljeno u kolovozu i rujnu 2024. godine koristeći ključne riječi „*foreign body*”, i „*children*“, s korištenjem Booleovog operatora AND. Primijenjen je filter za dostupnost besplatnog punog teksta ("*free full text*"), što je rezultiralo sa 42 dostupnih članaka. Nakon toga, uz korištenje ključne riječi „*incidence*“ u kombinaciji s „*parents*“, „*nurse*“, „*education*“ i „*mortality*“ te korištenjem filtera za datum objave (posljednjih 10 godina) pronađeno je 275 članaka od kojih je uzeto njih 22. Dodatno, izvršeno je ručno pretraživanje dokumenata i njihovih referenci kako bi se pronašla najrelevantnija literatura za ovaj rad.

4.REZULTATI

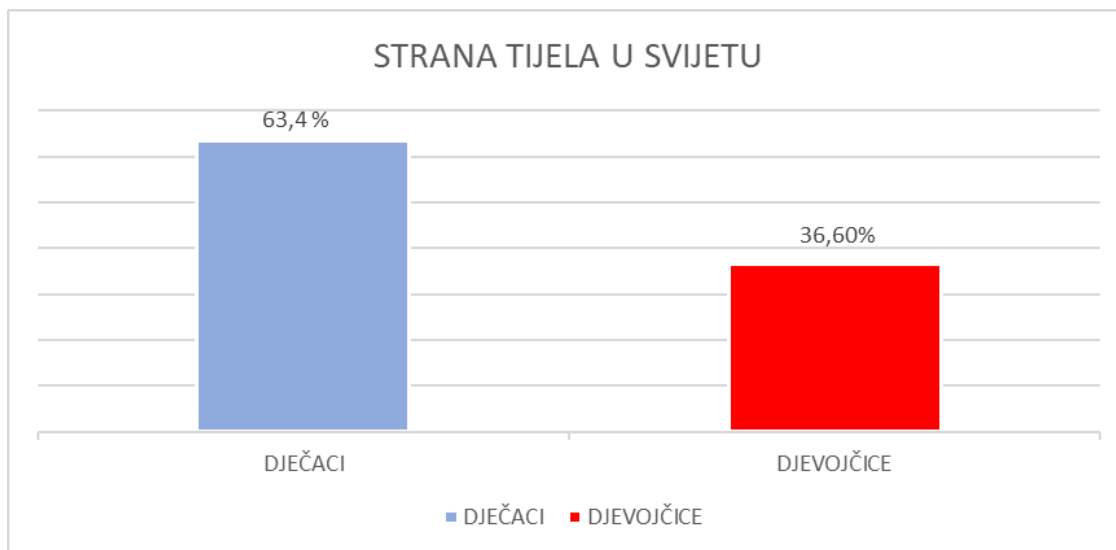
Prema rezultatima najčešća dob djeteta u kojoj se događaju incidenti je od 1 do 3 godine. Kod dječaka su zastupljeniji incidenti. Istraživanje pokazuje rezultate (10-14) dobivene na području Sjedinjenih Američkih Država (SAD), Saudijske Arabije, Indije, Kine, Koreje, Splita i Zagreba.

Tablica 1. Rezultati incidencije stranog tijela u svijetu i RH prema kategoriji stranog tijela

Strano tijelo	SAD (%)	Indija (%)	Saudijska Arabija (%)	Kina (%)	Koreja (%)	Split (%)	Zagreb (%)
novčić	30	40	60,8	15	18	49	49
riblja kost	15	<10	21	57,7	57,7	87,5	32
kikiriki	25	15	6	10	20	24,5	66,7
baterija	8	20	81	25	22	28	28
oštri predmet	35	<10	47	28	12	31	31

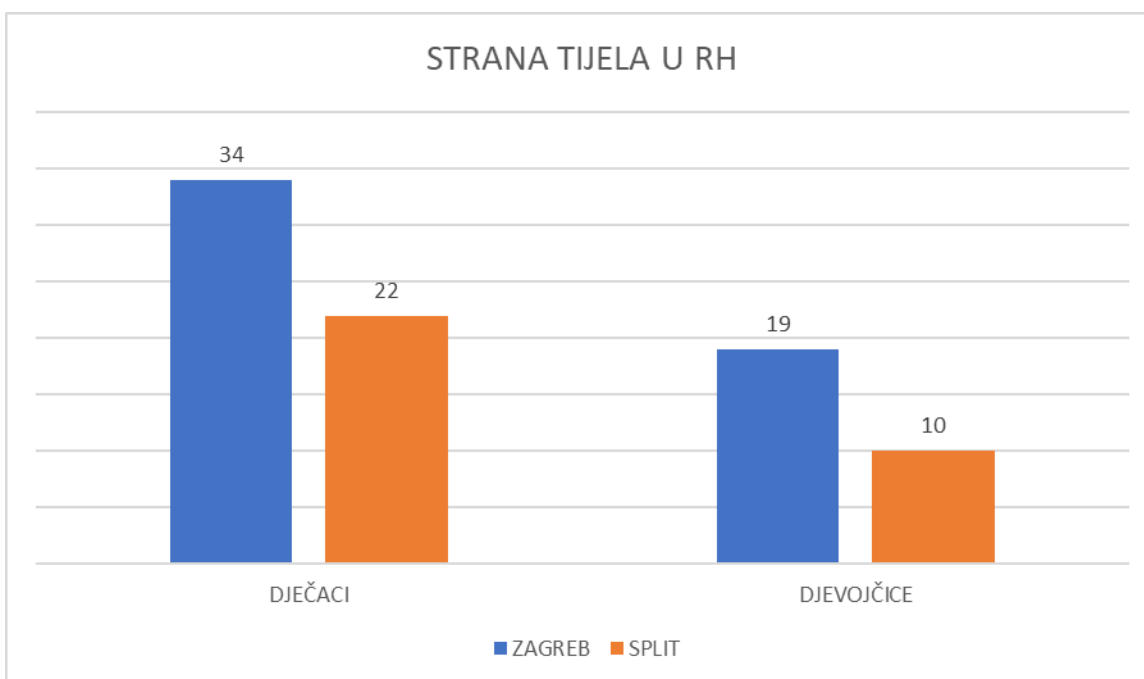
Iz rezultata tablice 1, vidljivo je da je najzastupljenije strano tijelo u Zagrebu kikiriki, dok je u Splitu to riblja kost, a u Kini i Koreji, novčići, baterije i oštri predmeti kao i u Saudijskoj Arabiji (10-14).

Nadalje, slika 1 prikazuje zastupljenost stranog tijela kod dječaka što čini 63,4 % dok kod djevojčica je znatno manja 36,6% (12, 13).



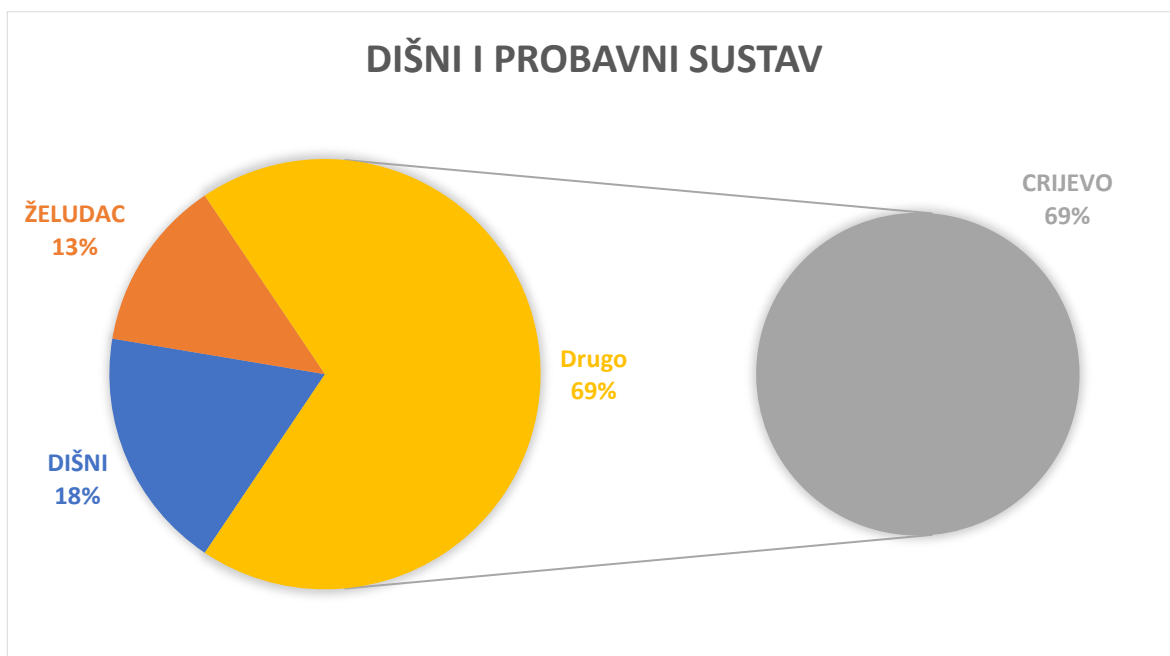
Slika 1. Udio zastupljenosti stranog kod dječaka i djevojčica u svijetu (12,13)

Slika 2 prikazuje zastupljenost stranog tijela kod djece u Zagrebu i Splitu prema spolu djeteta. Spol dječaka vidljivo je zastupljeniji u Zagrebu i Splitu u odnosu na spol djevojčica. (10,13)



Slika 2. Incidencija stranog tijela kod djece u RH po spolu (10,13)

Na slici 3 nam je prikazan udio stranog tijela u organskom sustavu. Najzastupljeniji je probavni sustav što čini 69% odnosno 117 incidenata stranog tijela u crijevu, 22 strana tijela u želudcu (13%) i 31 strano tijelo u dišnom sustavu (18%) (15).



Slika 3. Zastupljenost stranog tijela u dišnom i probavnom sustavu

U daljnjem istraživanju (4, 16, 17) rezultati se temelje na dijagnostičko- terapijskim pretragama. Uspješnost i neuspješnost, broj smrtnosti djece nakon dijagnostičko-terapijskih pretraga. U jednom dijelu rezultata prikazani su rezultati edukacije roditelja u RH (16,17). Tijekom istraživanja rezultati za edukaciju preko baze podataka i internetske stranice nisu pronađeni.

Tablica 2. Uspješnost invazivnih i neinvazivnih dijagnostičko-terapijskih pretraga u svijetu i RH (4, 16, 17).

Pretrage	Uspješnost (%)	Neuspješnost (%)	Komplikacije (%)	Smrtnost (%)
Bronhoskopija	77	0,26	3	1
Rigidna bronhoskopija	97	3	0,26	0,26-1
McGillova pinceta	20	0-1	0-1	0
Endoskopija	25	2	1	0,24-1
Prirodna eliminacija	46	1-2	1	0-1

Tablica 2 prikazuje rezultate uspješnosti i neuspješnosti dijagnostičko-terapijskih postupaka. Najzastupljenija uspješnost je rigidne bronhoskopije kao i neuspješnost. Najčešće komplikacije se događaju uslijed bronhoskopije (larijengalne i fiber) odnosno rigidne bronhoskopije. Smrtnost djece je zastupljena u većini pretraga u znatno manjim postocima od 0-1% (4, 16, 17).

U tablici 3 prikazana su najbrojnija strana tijela kod djece u dobi od 3 do 12 godine, a koja su izvađena Magillovom tehnikom.

Tablica 3. Najbrojnija strana tijela kod djece u dobi od 3 do 12 godine izvađena Magillovom tehnikom.

Strana tijela	Rezultati
Novčići	38
Igračke	8
Metali	13
Kosti	8
Baterije	1
Staklo	0
Hrana	1

Najbrojnije strano tijelo u dječjoj dobi od 3 do 12 godina je novčić, a zatim metali, igračke i baterije. Rezultati zastupljenosti se odnose na strane zemlje (18).

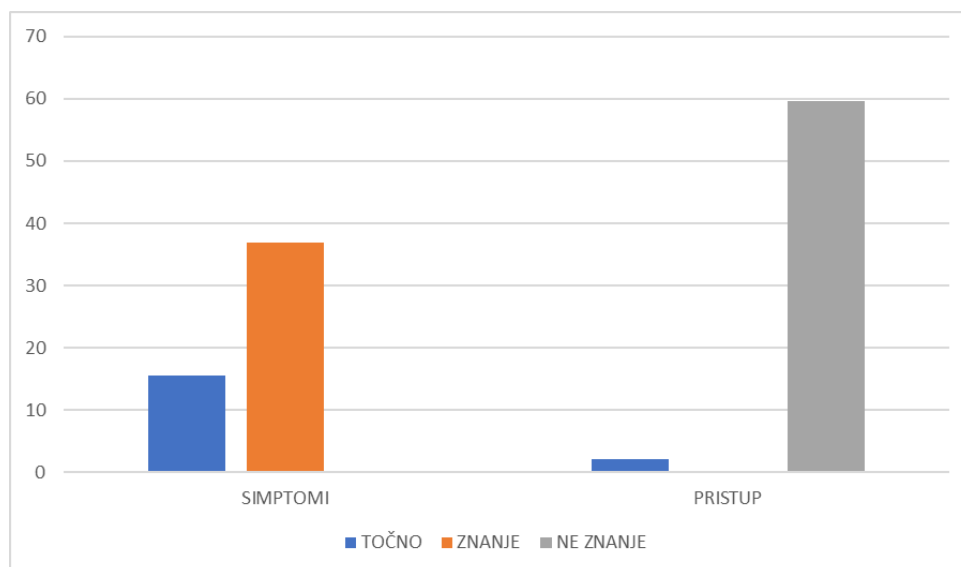
Najzastupljenije komplikacije kod dojenčeta i malog djeteta (Tablica 4) čine erozija sluznice kod malog djeteta te varikoziteti kod dojenčeta (19, 20).

Tablica 4. Komplikacije kod dijagnostičko- terapijskih pretraga djece i dojenčadi

Komplikacije / Dob	Malo dijete (%)	Dojenče (%)
Erozija sluznice	26,7	10
Edem sluznice	18,8	5-8
Jatrogene perforacije jednjaka	10,9	2-3
Varikozitet	20	60,6
Erozivni gastritis	10	27,2

Komplikacije koje se dogode unutar 60 minuta od prijema čine 40 % hospitalizacije dok komplikacije nakon 120 min čine 13% smrtnosti (4).

Slika 4 prikazuje jako nisku razinu znanja roditelja u slučaju stranog tijela kod djece (21, 22).



Slika 4. Znanje i edukacija roditelja u RH u vezi hitnih stanja kod djece

Prema rezultatima 36,9 % roditelja zna prepoznati simptome aspiracije stranog tijela, no njih 15,6% je točno odgovorilo. 59,6 % roditelja ne zna pristupiti djetetu niti primijeniti Heimlichov hvat ili KPR kod dojenčeta, a samo 2% roditelja je adekvatno odgovorilo (21). U svijetu roditelji nisu educirani niti imaju znanje za prepoznavanje prvih simptoma i pružanja prve pomoći (22).

5.RASPRAVA

Probavni sustav čini 69% zastupljenosti stranog tijela kod djece. U svijetu incidenti se događaju najčešće sa novčićima, oštrim predmetima, baterijama, dok u RH najbrojniji su incidenti sa organskim proizvodima, odnosno kikirikijem i ribljom kosti.

Komplikacije se događaju pri rigidnoj bronhoskopiji, u male djece to su erozije sluznice, a kod dojenčadi erozivni gastritis. Smrtnost od komplikacija čini od 0-1 % dok bez pomoći unutar 120 min čini 13 %.

Strana tijela se kod djece događaju i u oko, uhu i nosu. Strano tijelo u oku je najčešće pijesak i kukci. Simptomi koji se javljaju su iritacija oka, crvenilo, češanje, bol, otok vjeđe i suženje oka. Potrebno je isprati oko običnom vodom u slučaju da se nastave tegobe javiti se liječniku obiteljske prakse ili na hitni očni prijem. Djetetu se treba objasniti da ne smije dalje trljati ok oni dirati jer može doći do infekcije (23). Strano tijelo u uhu je najčešće manja plastična igračkica ili vata od štapića za uši. Ukoliko uočite mogućnost eliminacije stranog tijela potrebno je izvaditi. Strana tijela kao što su kukci, perle, sjemenke potrebno je potražiti liječničku pomoć. Nakon odstranjivanja stranog tijela iz zvukovoda preporuča se nekoliko dana u uho kapati antibiotske- kortikosteroidne kapi prema uputama liječnika. Kada dijete ima začepljenost jedne nosnice, dolazi do izlaska sadržaja, neugodnog mirisa te pojave sukrvice sumnjamo na strano tijelo u nosu. Kod nevidljivih stranih tijela u nosu ne pokušavamo otkloniti jer možemo samo pogoršati stanje i strano tijelo još više u dubinu gurnuti. Kod vidljivog stranog tijela pokušamo ga hvataljkama izvaditi. Kod djece starijih od 3 godine zamolimo dijete da pokuša ispuhati nos , a kod mlađe djece zatražimo liječničku pomoć (23).

5.1 ZADAĆE MEDICINSKE SESTRE KOD DJECE SA STRANIM TIJELO U DIŠNOM I PROBAVNOM SUSTAVU

Ključne zadaće medicinske sestre (24) :

1. PROCJENA STANJA SVIJESTI- procjena stanja svijesti prema Glasgow koma skali, vitalni znakovi, simptomi, kašalj, bol
2. ANAMNEZA- prikupljanje informacija (heteroanamneza), kako je došlo do incidenta, koje je to strano tijelo i koliko je vremena prošlo od incidenta.
3. PRVA POMOĆ- ako je strano tijelo vidljivo i lako uočljivo medicinska sestra može pokušati pažljivo ga ukloniti. U slučaju opstrukcija dišnih putova primjenjuje se ABCDE pristup, KPR ili Heimlichov zahvat.
4. PRIPREMA ZA MEDICINSKU INTERVENCIJU- priprema za bronhoskopiju i/ ili endoskopiju
5. PRAĆENJE STANJA PACIJENTA – nakon uklanjanja strano tijela , medicinska sestra prati stanje pacijenta kako bi se osiguralo stanje bez komplikacija poput; krvarenja, infekcije i oštećenja tkiva.
6. EDUKACIJA RODITELJA- edukacija roditelja o prevenciji i sprječavanju sličnih incidenata u budućnosti

Zadaće medicinske sestre kod znakova blaže opstrukcije dišnih puteva (24)

1. Potaknuti pacijenta na kašalj
2. Pažljivo promatrati pacijenta
3. Brz prijevoz do hitne službe

5.1.1 Zadaće medicinske sestre kod znakova teže opstrukcije dišnih puteva

Pri svijesti:

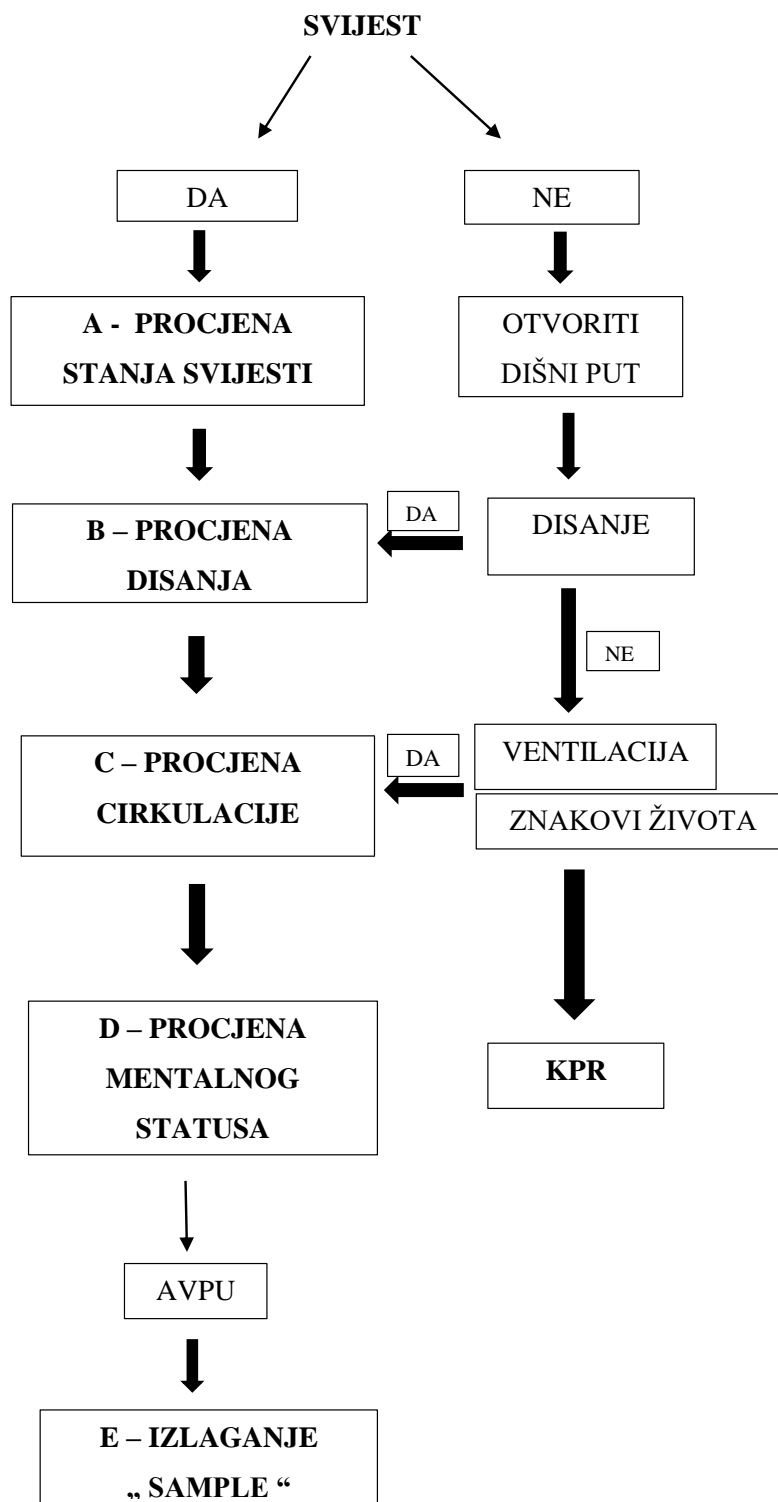
1. Primjena do 5 udaraca u leđa i nakon svakog udarca, provjera stranog tijela je li došlo do uklanjanja
2. Primjena 5 potisaka na pacijentov trbuh (Heimlichov hvat)
3. Ako se opstrukcija ne ukloni na potiske trbuha i udarcima u leđa potrebno je nastaviti naizmjenično 5 udaraca u leđa zatim potiske na trbuh.

Bez svijesti:

1. Započeti KPR bez pulsa
2. Za vrijeme KPR , svaki put provjeriti je li strano tijelo uklonjeno.
3. KPR u bolničkim uvjetima provodi se u suradnji sa anesteziologom, pedijatrom i medicinskom sestrom. Pacijent se polegne na tvrdu podlogu na leđa, provjeriti dišni put, ukloniti strano tijelo pomoću Magillovih hvataljki ako je vidljivo , položiti svoje dlanove ma sredini pacijentovog prsnog koša i započeti sa 5 incijalnih upuha i 15 kompresa najmanje 5 cm u dubinu sa frekvencijama najmanje 100 potiska u minuti te 2 upuha (24).

Prije KPR najvažnije je ABCD pristup i prepoznavanje tipa kašlja (24).

Na slici 5 je prikazan ABCDE pristup kod djece pri svijesti i bez svijesti.



Slika 5. ABCDE pristup kod djece pri svijesti i bez svijesti

Tip kašlja koje je najbitnije prepoznati su:

1. Djelotvorni kašalj- potaknuti dijete na kašalj, pri svijesti i obavijestiti liječnika.
2. Nedjelotvorni kašalj- bez kašlja, bez svijesti , započeti KPR.

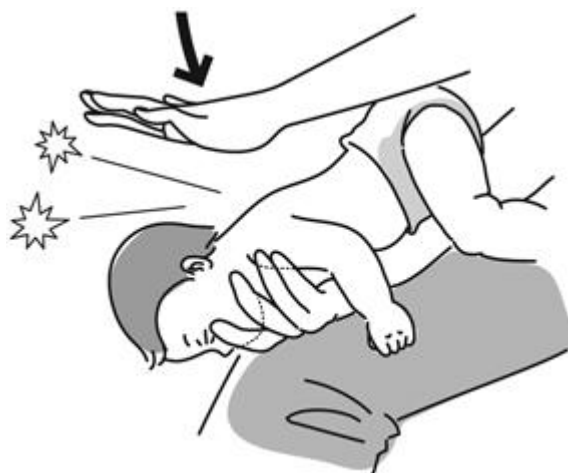Svaki postupak potrebno je zabilježiti u sestrinsku dokumentaciju (24).

5.1.2. Aktivnosti medicinske sestre u hitnim stanjima kod dojenčadi i djece

Kod dojenčadi :

1. Dojenče se polegne na dlan ruke u ležećem položaju s glavom prema dolje kako bi sila teže pomogla u otklanjanju stranog tijela
2. Medicinska sestra / tehničar sjedi ili kleči kako bi sigurno držala dijete na svojoj natkoljenici
3. Glavu poduprijeti palcem jedne ruke u kutu donje čeljusti s jedne strane, a s jednim ili dva prsta iste ruke na istom mjestu donje čeljusti s druge strane
4. Treba napraviti 5 oštarih udaraca po sredini leđa između lopatica korijenom dlana jedne ruke
5. Nakon svakog udarca provjeriti je li strano tijelo uklonjeno

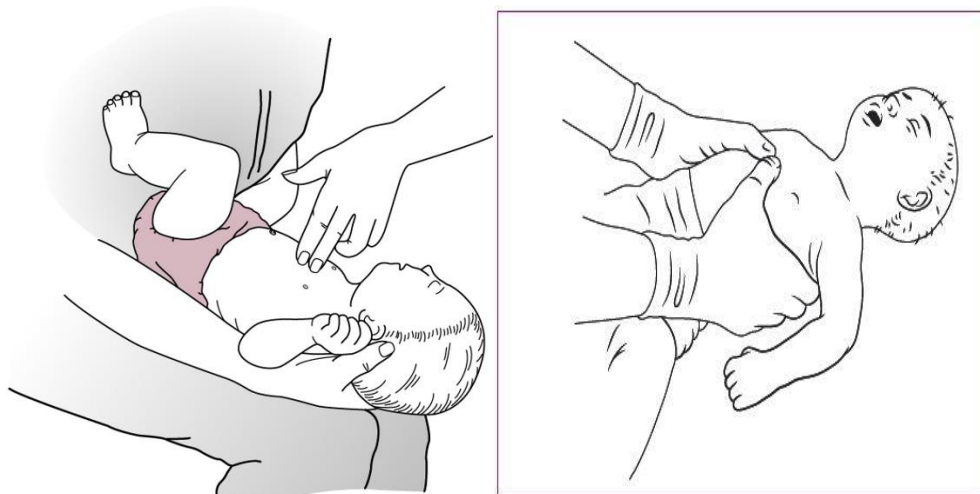
Pravilni hvat dojenčeta za primjenu 5 udaraca u leđa između lopatica za uklanjanje stranog tijela u dišnom i probavnom sustavu prikazuje slika 6.



Slika 6. Primjena pet udaraca u leđa kod dojenčeta

Izvor: <https://hemed.hr/Default.aspx?sid=12690>

Slika 7 prikazuje primjenu KPR (dvije tehnike) kod dojenčeta bez svijest tijekom stranog tijela u dišnom i probavnom sustavu.



Slika 7 KPR kod dojenčeta

Izvor : <https://hemed.hr/Default.aspx?sid=12690>

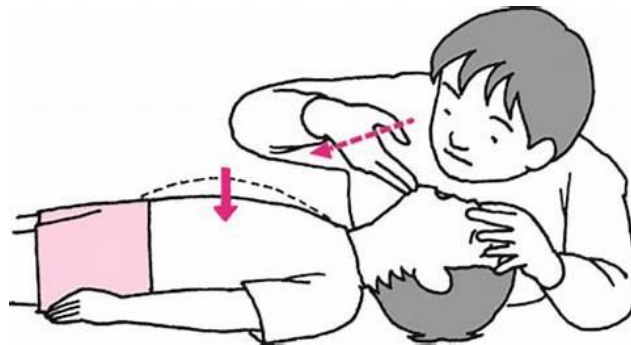
Kod djeteta starijeg od 3 godine:

1. Provjera stanja svijesti
2. Ako je dijete pri svijesti primjena Hemlichovog hvata
3. Ako je dijete bez svijesti primjena KPR-a

Heimlichov zahvat kod djece (25):

1. Stanite iza djeteta i omotajte ruke oko struka ili kleknite zavisi o dobi i visini djeteta.
2. Lagano savijte dijete prema naprijed u struku.
3. Jednom rukom stisnite šaku. Zatim postavite palac svoje šake između djetetovog pupka i najnižeg dijela njegovih rebara. Ne stavljajte šaku na djetetov prsni koš.
4. Stavite drugu ruku preko šake i gurnite u ovaj mišić brzim potiskom prema unutra i prema gore. Koristite manje sile na dijete.
5. Ponavljajte brze potiske dok strano tijelo ne izađe.
6. Ako dijete povrati, položite je na bok kako biste spriječili da mu predmet potpuno blokira dišne putove.
7. Ako dijete padne u nesvijest, položite je na leđa na pod, nazovite broj hitne pomoći i započnite s disanjem ili KPR-om dok čekate tim hitne medicinske pomoći.

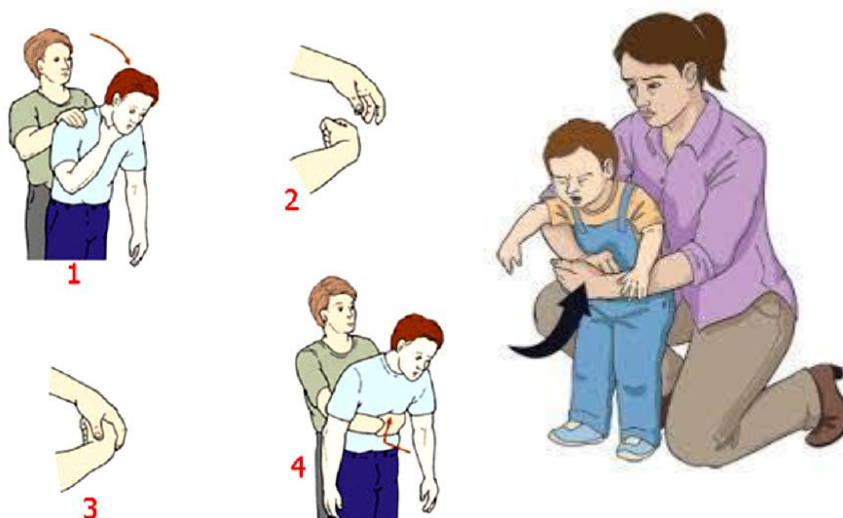Slika 8 prikazuje provjera stanja svijesti djeteta prema tehnici „gledaj, osjećaj i slušaj“.



Slika 8. „Gledaj, osjećaj i slušaj „

Izvor: <https://hemed.hr/Default.aspx?sid=12690>

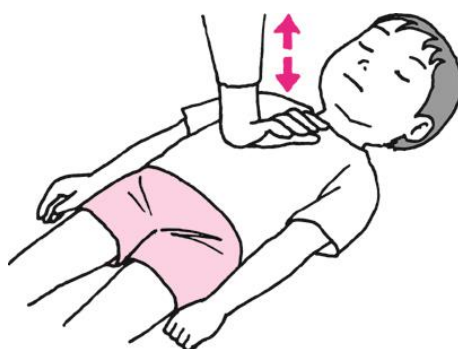Nadalje, slika 9 prikazuje dvije tehnike Heimlichovog hvata kod djece ovisno o dobi i visini djeteta.



Slika 9. Heimlichov hvat kod djece

Izvor: <https://hemed.hr/Default.aspx?sid=12690>

Slika 10 prikazuje primjenu KPR-a kod starijeg djeteta bez svijesti nakon primjene Heimlichovog hvata.



Slika 10. KPR kod starijeg djeteta

Izvor: <https://hemed.hr/Default.aspx?sid=12690>

5.2. EDUKACIJA RODITELJA ZA PREVENCIJU STRANOG TIJELA KOD DJECE

Prilikom incidenta stranog tijela kod djeteta roditelj mora ostati miran, smiren te pružiti djetetu prvu pomoć što prije i brže.

1. Ako je dijete ružičasto, plače i kašlje strano tijelo nije u potpunosti opstruiralo dišni put. Roditelj poduzima sljedeće korake:
2. Poticati dijete na kašalj, ako dolazi do refleksa grčenja i zvižduka tijekom disanja što prije otići u obližnju hitnu pomoć
3. Ništa djetetu ne dati jesti i piti
4. Ako je dijete cijanotično sa simptomima otežanog disanja, otežanog govora. Prvi korak roditelja je nazvati hitnu pomoć i započeti KPR (26).

Dojenče:

1. Postaviti bebu ma trbuh svoje ruke ili bedra tako da glava bude niža od razine vaših prsa
2. Bazom šake ili vrhom dlana 5 puta lupite dijete u leđa između lopatica
3. Provjeriti je li strano tijelo ispalo
4. Ako udarci u leđa ne funkcioniraju, onda je potrebno primijeniti potiske na prsima
5. Ponavljati naizmjenično udarce i potiske na prsima do dolaska prve pomoći (26)

Djeca starija od 2 godine:

- Primjena Heimlichovog hvata:

1. Ako je dijete budno i pri svijesti stanite iza njegovih leđa i postavite ruke oko struka. Ako je dijete bez svijesti potrebno ga je poleći na leđa i kleknuti uz djetetova bedra
2. Jednu ruku stisnuti u šaku, postaviti u razini epigastrija. Druga ruka drži šaku.
3. Pritisnite 5 puta čvrsto, snažno i brzo u trbuh u smjeru odozgo prema gore, od naprijed prema natrag.
4. Promatrajte ispljune li dijete strano tijelo. Nasuprot tome ako dijete i dalje pokazuje začepljenost, trbušne potiske nastaviti dok dođe prva pomoć.

Prema planu prehrane dijete može uzimati orašaste plodove nakon 6 mjeseci starosti. Zbog prevencije incidenata preporučuje se konzumacija orašastih plodova djetetu kad je sposobno žvakati tvrde stvari i uz nadzor roditelja.

Male igračke te plastiku je potrebno ukloniti do određene veće živote dobi također uz nadzor roditelja.

5.3. UPORABA IGRAČKI KOD DJECE

Metali u tragovima, uključujući kadmij, olovo i živu, povezani su sa štetnim neurorazvojnim utjecajima i otkriveni su u dječjim igračkama i nakitu. Bez dosljednog međunarodnog pristupa kemijskoj regulaciji dječjih proizvoda, pretpostavljamo da propisi zemalja s velikim uvoznim i izvoznim tržištima imaju utjecaj na tržišta izvan njihove jurisdikcije (27).

Nadzor nad tržištem jesu aktivnosti i mjere koje poduzima sanitarna inspekcija Ministarstva zdravlja kako bi osigurala da su igračke sukladne zahtjevima iz ovoga Pravilnika i posebnih propisa te da ne ugrožavaju zdravlje, sigurnost ili bilo koji drugi vid zaštite javnih interesa. CE oznaka sukladnosti je oznaka kojom proizvođač navodi da je igračka sukladna primjenjivim zahtjevima zakonodavstva Europske unije za usklađivanje kojim je predviđeno njezino pričvršćivanje (28).

Slika 11 prikazuje simbol certifikata označenog na plišanim igračka za dozvolu uvoza i dobi dopuštenoj za igranje.



Slika 11. CE oznaka na igrački

Izvor: <https://hemed.hr/Default.aspx?sid=12690>

6. ZAKLJUČCI

Incidencije stranog tijela kod djece se podjednako događaju i u svijetu i u RH. U svijetu su zastupljenije novčići, baterije, oštri predmeti dok u RH kikiriki i riblje kosti. Najzastupljenija dob djeteta je od 1 do 3 godine jer dijete postaje znatiželjno i istražuje okolinu koristeći svoje ruke.

Zlatni standard dijagnostici i terapijskim postupcima su bronhoskopije, RTG i endoskopije. Komplikacije se događaju u svim postupcima no prevladavaju u rigidnoj bronhoskopiji. Smrtnost djeca zbog stranog tijela iznosi od 0 do 13 %. Incidenti se učestalije događaju kod dječaka nego kod djevojčica. Uloga medicinske sestre je uzimanje heteroanamnestičkih podataka, prepoznavanje tipa kašlja te pravovremeno i pravovaljano pružiti prvu pomoć. Kod dojenčeta se primjenjuje 5 udaraca u leđa u kombinaciji sa kompresijama na prsnom košu. Kod starije djece se primjenjuje Hemilchov hvat. U slučaju djeteta koje je bez svijesti uvijek se primjenjuje KPR u skladu s dobi djeteta.

Zdravstveni radnici i stručnjaci za javno zdravstvo trebali bi stvoriti nacionalni centar za praćenje istraživanja i nadzora. Obiteljski i bolnički pedijatri i liječnici također moraju biti predani tijekom savjetodavnih aktivnosti podizanju svijesti obitelji o riziku od gušenja i usmjeravanju u donošenju najprikladnijeg izbora hrane za zdravlje njihove djece i čitanje uputa prilikom kupnje igraćaka.

7. LITERATURA

1. Montana A, Salerno M, Feola A, Asmundo A, Di Nunno N, Casella F, Di Mizio G. Upravljanje rizikom i preporuke za prevenciju smrtonosne aspiracije stranih tijela: četiri slučaja u dobi od 1,5 do 3 godine i mini- pregled literature. *Int J Environ Res Public Health*. 2020;17(13):4700. Dostupno na: <https://pubmed.ncbi.nlm.nih.gov/32629891/>
2. Johnson DW. Croup. *BMJ Clin Evid*. 2014 Sep 29;2014:0321. PMID: 25263284; PMCID: PMC4178284.
3. Runje T. Istraživanje prevalencije stranog tijela u dišnim putovima. Zagreb: Sveučilište u Zagrebu, Medicinski fakultet, Odjel za otorinolaringologiju i kirurgiju glave i vrata; 2020. Dostupno na: <https://repozitorij.mef.unizg.hr/en/islandora/object/mef%3A3629?language=hr>
4. Paap M. Pedijatrijska aspiracija stranog tijela: Vrijeme pojave i čimbenici koji utječu na ishode. *Pedijatrijska hitna pomoć*. 2022;38(2):958-60.
5. Aytan A, Yurdakul Y, Ikizler C, Olga R, Saylam A. Inhalacija stranih tijela kod djece: Izvještaj o 500 slučajeva. *J Thorac Cardiovasc Surg*. 1977;74(1):145-51..
6. Brtan M. Specifičnosti u radu medicinske sestre/tehničara kod bronhoskopije u djece. Zagreb: Zdravstveno veleučilište; 2020. Dostupno na: <https://sveznalica.zvu.hr/islandora/object/zvu%3A4846>
7. Čotić K. Intervencije medicinske sestre kod izvođenja bronhoskopije kod djece. Zagreb: Zdravstveno veleučilište; 2022. Dostupno na: <https://zir.nsk.hr/islandora/object/zvu%3A6252>
8. Omerza L, Ančić MN, Senečić-Čala I, Tješić-Drinković D, Vuković J. Liječnički Vjesnik. 2022;144(Suppl 1):89-93. Dostupno na: <https://hrcak.srce.hr/file/399531>
9. Grabovac S. Metalni novac kao strano tijelo u dječjem jednjaku: hitan postupak ili čekanje. *Medicinski Vjesnik*. 2009;41(1-2):91-8. Dostupno na: <https://hrcak.srce.hr/191669> [pristupljeno 08.08.2024.]

10. Kontić M, Čolović Z, Cikojević D, Bošković B. Strana tijela donjeg dišnog puta. *Med Jadertina*. 2020;50(3):193-7. Dostupno na: <https://hrcak.srce.hr/244277> [pristupljeno 13.08.2024.]
11. Zhang S, Cui Y, Gong X, Gu F, Chen M, Zhong B. Endoskopsko upravljanje stranim tijelima u gornjem probavnom traktu u južnoj Kini: retrospektivna studija 561 slučaja. *NLM*. 2010;55:1305-12. Dostupno na: <https://pubmed.ncbi.nlm.nih.gov/> [pristupljeno 13.08.2024.]
12. Pedijatrijska gutanje stranog tijela u Makkahu, Saudijska Arabija: Retrospektivna epidemiološka studija. *Saudi Med J*. 2023 Jun;44(6):594-600. doi: 10.15537/SMJ.2023.44.6.20230090. PMID: 37343995; PMCID: PMC10284235. Dostupno na: <https://pubmed.ncbi.nlm.nih.gov/37343995>
13. Kordić M, Poljak NK, Polić B, Kontić M. Strana tijela donjeg dišnog puta kod djece u Kliničkom bolničkom centru Split tijekom razdoblja 2010.-2020. godine. *Med Jadertina*. 2022;52(1):13-22. Dostupno na: <https://doi.org/10.57140/mj.52.1.2> [pristupljeno 10.08.2024.]
14. Vuković J. Inhalacija stranih tijela kod djece: 6-godišnje iskustvo. *Paediatrica Croatica*. 2013;56(4). Dostupno na: <https://hrcak.srce.hr/clanak/145445>
15. Salman H, Gürsoy Koca T, Dereci S, Akçam M. Gutanje stranih tijela i liječenje u djece. *Pedijatrijska hitna pomoć*. 2022 Nov;38(11):617-20. doi: 10.1097/PEC.00000000000002856
16. Arana A, Hauser B, Hachimi-Idrissi S, Vandenplas Y. Zbrinjavanje progutanih stranih tijela u djetinjstvu i pregled literature. *Eur J Pediatr*. 2001;160:468-72.
17. Boufersaoui A, Smati L, Benhalla KN, Boukari R, Smail S, Anik K, Aouameur R, Chaouche H, Baghriche M. Aspiracija stranih tijela kod djece: iskustvo s 2624 pacijenata. *Int J Pediatr Otorhinolaryngol*. 2013 Oct;77(10):1683-8. doi: 10.1016/j.ijporl.2013.07.026. Epub 2013 Aug 17. PMID: 23962764.
18. Oncel M, Sunam GS, Elsurur C, Yildiran H. Upotreba Magillovih pinceta za uklanjanje stranih tijela kod djece. *Surg J (N Y)*. 2017;3(2):91-5. Dostupno na: <https://pubmed.ncbi.nlm.nih.gov/28825029/> [pristupljeno 05.09.2024.]

19. Ferrari D, Aiolfi A, Bonitta G, Riva CG, Rausa E, Siboni S, Toti F, Bonavina L. Fleksibilna naspram rigidne endoskopije u liječenju impaktacije stranog tijela jednjaka: sustavni pregled i metaanaliza. *World J Emerg Surg.* 2018;12:42.
20. Kochhar R, Misra VK, Tambi SS, Mehta S. Endoskopija gornjeg gastrointestinalnog trakta u dojenčadi i djece. *Gastrointest Endosc.* 1989;26(2):129-33.
21. Begović I, Mihатов Štefanović I, Vrsalović R, Geber G, Kereković E, Lučev T. Istraživanje svjesnosti roditelja o opasnostima udahnuća stranog tijela u djece. *Acta Clin Croat.* 2022;61(Suppl 4):26-33. Dostupno na: <https://doi.org/10.20471/acc.2022.61.s4.3> [pristupljeno 05.09.2024.]
22. Adramerina A, Xatzigeorgiou S, Spanou C, Tzanetis F, Neocleous A. Kako nedostatak svijesti roditelja može biti povezan s aspiracijom stranih tijela kod djece. *Pediatr Emerg Care.* 2002;32(2):98-100. Dostupno na: https://journals.lww.com/pec-online/abstract/2016/02000/how_parents__lack_of_awareness_could_be_associated.9.aspx [pristupljeno 05.09.2024.]
23. Stanojević M. Djeca.hr. Strana tijela u oku, uhu i nosu. *Roditeljstvo i zdravlje djeteta.* 2021. Dostupno na: <https://djeca.hr/roditeljstvo/zdravlje-djeteta/strana-tijela-u-okuuhu-i-nosu/> [pristupljeno 08.08.2024.]
24. Ivanišević K, Miklić Vitez L, Mikšaj M, Neseek-Adam V, Pavletić M. Objedinjeni hitni bolnički prijem. Priručnik za medicinske sestre-medicinske tehničare. Zagreb: Hrvatski zavod za hitnu medicinu; 2018. p. 101-9.
25. Emergency.live. Što je Heimlichov manevar i kako ga pravilno izvesti? Dostupno na: <https://www.emergency-live.com/hr/zdravlje-i-sigurnost/%C5%A1to-je-heimlichov-manevar-i-kako-ga-pravilno-izvesti/> [pristupljeno 2024 09 05].
26. A family today.hr. Prva pomoć kod gušenja stranim tijelom kod djece. Dostupno na: <https://blog.afamilytoday.com/hr/prevenција-i-liječenje/prva-pomoć-kod-gušenja-stranim-tijelom-kod-djece/22245015> [pristupljeno 2024 08 17].
27. Negev M, Berman T, Reicher S, Balan S, Soehl A, Goulden S, Diamond ML. Regulacija kemikalija u proizvodima za djecu: Kako regulativa u SAD-u i EU utječe na mala tržišta. *Sci Total Environ.* 2018;616:462-71. Dostupno na:

<https://www.sciencedirect.com/science/article/abs/pii/S0048969717329091>

[pristupljeno 17.08.2024.]

28. Pravilnik o sigurnosti igračkaka. NN 83/14, 38/15, 35/17, 50/18, 60/19, 48/21, 140/22.

Ministarstvo zdravlja. Dostupno na: <https://www.zakon.hr/cms.htm?id=29701>

[pristupljeno 17.08.2024.]

8. ŽIVOTOPIS

Osobni podaci:

Ime i prezime: Ana Vidović

Datum i mjesto rođenja: 12.07.1999, Knin, Hrvatska

Državljanstvo : Hrvatsko

E-mail: ana.vidovicana11@gmail.com

Obrazovanje:

2006-2013 Osnovna škola „ Kralja Zvonimira „ ; Knin

2014-2019 Srednja medicinska škola, Šibenik

2021- Sveučilišni odjel zdravstvenih studija. Prijediplomski studij sestrinstva

Radno iskustvo:

7/2019-9/2019- Dom za starije i nemoćne osobe „ Oklaj „; Oklaj

10/2019-5/2020- Ordinacija opće medicine dr. Dobrić Milena i dr. Dobrić Darko; Knin

6/2020-4/2021- Zdravstvena njega u kući „ Iva“; Split

4/2021 – KBC Split Hitni kirurški prijem / Objedinjeni hitni bolnički prijem