

Utilizacija slikovnih metoda prikaza mozga u dijagnostici raka pluća

Vučić, Veronika

Master's thesis / Diplomski rad

2024

Degree Grantor / Ustanova koja je dodijelila akademski / stručni stupanj: **University of Split / Sveučilište u Splitu**

Permanent link / Trajna poveznica: <https://um.nsk.hr/um:nbn:hr:176:811587>

Rights / Prava: [In copyright](#) / [Zaštićeno autorskim pravom.](#)

Download date / Datum preuzimanja: **2025-02-05**

Repository / Repozitorij:



Sveučilišni odjel zdravstvenih studija
SVEUČILIŠTE U SPLITU

[Repository of the University Department for Health Studies, University of Split](#)



UNIVERSITY OF SPLIT



SVEUČILIŠTE U SPLITU

Podružnica

SVEUČILIŠNI ODJEL ZDRAVSTVENIH STUDIJA

SVEUČILIŠNI DIPLOMSKI STUDIJ

RADIOLOŠKA TEHNOLOGIJA

Veronika Vučić

**UTILIZACIJA SLIKOVNIH METODA PRIKAZA MOZGA U
DIJAGNOSTICI RAKA PLUĆA**

Diplomski rad

Split, 2024.

SVEUČILIŠTE U SPLITU

Podružnica

SVEUČILIŠNI ODJEL ZDRAVSTVENIH STUDIJA

SVEUČILIŠNI DIPLOMSKI STUDIJ

RADIOLOŠKA TEHNOLOGIJA

Veronika Vučić

**UTILIZACIJA SLIKOVNIH METODA PRIKAZA MOZGA U
DIJAGNOSTICI RAKA PLUĆA**

**UTILIZATION OF BRAIN IMAGING METHODS IN THE
DIAGNOSIS OF LUNG CANCER**

Diplomski rad / Master's Thesis

Mentor:

izv. prof. dr. sc. Tihana Boraska Jelavić

Split, 2024

TEMELJNA DOKUMENTACIJSKA KARTICA

DIPLOMSKI RAD

Sveučilište u Splitu

Sveučilišni odjel zdravstvenih studija

Radiološka tehnologija

Znanstveno područje: Biomedicina i zdravstvo

Znanstveno polje: Kliničke medicinske znanosti

Mentor: izv.prof.dr.sc. Tihana Boraska Jelavić

UTILIZACIJA SLIKOVNIH METODA PRIKAZA MOZGA U DIJAGNOSTICI RAKA PLUĆA

Veronika Vučić, 0346006810

Sažetak:

Ovaj rad imao je za cilj ponuditi uvid u korisnost i korištenje slikovnih metoda prikaza mozga pacijenata oboljelih od raka pluća dijagnosticiranih u Općoj bolnici Dubrovnik u periodu od 2021. do 2022. godine.

Rak pluća patohistološki dijelimo na 2 glavne skupine: NSCLC (nesitnostanični rak pluća) koji čini oko 85% slučajeva oboljelih od raka pluća i SCLC (sitnostanični rak pluća) koji čini oko 15% slučajeva oboljelih od raka pluća. Glavnim čimbenikom za razvoj raka pluća smatra se pušenje. SCLC je mnogo agresivnija vrsta raka pluća kojeg karakterizira slabija diferencijacija tumorskih stanica i lošija klinička slika. NSCLC je obično manje osjetljiv na terapiju zračenjem i kemoterapiju nego SCLC, ali u usporedbi s NSCLC, SCLC je agresivniji sa kraćim vremenom udvostručenja, većim udjelom rasta i ranijim razvojem metastaza. Radiološka dijagnostika igra iznimno važnu ulogu u otkrivanju, praćenju i liječenju bolesnika s rakom pluća. Pravovremena dijagnoza raka u ranom stadiju ključni je čimbenik poboljšanja prognoze bolesnika s rakom. Stručne onkološke smjernice preporučuju inicijalno radiološko oslikavanje mozga CT-om ili MR-om mozga u svih bolesnika dijagnosticiranih sa stadijem II ili višim stadijima raka pluća. Usprkos smjernicama, prvenstveno zbog logističkih razloga, nedostatka resursa, često se u kliničkoj praksi inicijalna slikovna dijagnostika mozga primjenjuje većinom kod simptomatskih bolesnika. Prisustvo moždanih presadnica pri dijagnozi značajno utječe na strategiju liječenja i prognozu bolesnika. U našem uzorku od sveukupno 107 bolesnika oboljelih od raka pluća, učinjena je inicijalna slikovna dijagnostika mozga (CT/MR mozga) kod 40 od 73 bolesnika (54,8%) sa NSCLC-om te kod 19 od 25 bolesnika (76%) sa SCLC-om.

Inicijalna slikovna dijagnostika (CT/MR) mozga učinjena kod naših bolesnika u navedenom periodu otkrila je prisustvo moždanih presadnica kod čak 31.6% bolesnika sa SCLC-om što je u skladu s literaturnim podacima prema kojima čak 80% bolesnika sa SCLC-om ima dokazane moždane metastaze prisutne u roku od dvije godine od postavljanja dijagnoze. Moždane metastaze utvrđene su kod 37,5% oboljelih od NSCLC-a te možemo reći da je učestalost bolesnika sa NSCLC-om s prisutnim moždanim metastazama nešto viša u odnosu na literaturne podatke prema kojima su inicijalno u 20% bolesnika s NSCLC-om prisutne presadnice mozga, a učestalost raste i do 50% s vremenom.

Zaključno, inicijalna slikovna dijagnostika mozga neizostavan je dijagnostički postupak u većine bolesnika s rakom pluća.

Ključne riječi: rak pluća; radiologija; metastaze na mozgu; CT; MR, OB Dubrovnik

Rad sadrži: 49 stranica, 13 slika, 1 tablicu, 47 literaturnih referenci, 1 prilog

Jezik izvornika: hrvatski

BASIC DOCUMENTATION CARD

MASTER THESIS

University of Split

Univeristy Department for Health Studies

Radiological technology

Scientific area: Biomedicine and healthcare

Scientific field: Clinical medical sciences

Supervisor: Associate Professor Tihana Boraska Jelavić, PhD

UTILIZATION OF BRAIN IMAGING METHODS IN THE DIAGNOSIS OF LUNG CANCER

Veronika Vučić, 0346006810

Summary:

The aim of this paper was to offer an insight into the usefulness and use of imaging methods for brain imaging of lung cancer patients diagnosed at the General Hospital Dubrovnik in the period from 2021 to 2022.

Lung cancer is pathohistologically divided into 2 main groups: NSCLC (*non-small cell lung cancer*), which accounts for about 85% of lung cancer cases, and SCLC (*small cell lung cancer*), which accounts for about 15% of lung cancer cases. Smoking is the main risk factor for developing lung cancer. SCLC is a much more aggressive type of lung cancer that is characterized by weaker tumor cell differentiation and a worse clinical picture. NSCLC is usually less sensitive to chemotherapy and radiation therapy than SCLC, but compared to NSCLC, SCLC is more aggressive with a shorter doubling time, higher growth rate, and earlier development of metastases. Radiological diagnostics play an extremely important role in the detection, monitoring and treatment of patients with lung cancer. Timely diagnosis of cancer at an early stage is a key factor in improving the prognosis of cancer patients. Expert oncology guidelines recommend initial radiological imaging of the brain with MR or CT of the brain in all patients diagnosed with stage II or higher stages of lung cancer. Despite the guidelines, primarily due to logistical reasons and lack of resources, initial imaging of the brain is often used in clinical practice mostly in symptomatic patients. The presence of brain implants at the time of diagnosis significantly affects the treatment strategy and prognosis of the patient. In our case, out of a total of 107 patients with lung cancer, initial brain imaging (CT/MR of the brain) was performed in 40 out of 73 patients (54.8%) with NSCLC and in 19 out of 25 patients (76%) with SCLC.

The initial imaging diagnostics (CT/MR) of the brain performed in our patients in the mentioned period revealed the presence of brain metastases in as many as 31.6% of patients with SCLC, which is in accordance with literature data, according to which as many as 80% of patients with SCLC have proven brain metastases present within two years of diagnosis. Brain metastases were found in 37.5% of NSCLC patients, so we can say that the frequency of NSCLC patients with brain metastases is somewhat higher compared to literature data, according to

which metastases are initially present in 20% of NSCLC patients brain, and the frequency increases up to 50% over time.

In conclusion, initial imaging of the brain is an indispensable diagnostic procedure in most patients with lung cancer.

Keywords: lung cancer; radiology; brain metastases; CT; MRI, General Hospital Dubrovnik

Thesis contains: 49 pages, 13 figures, 1 table, 47 references, 1 inset

Original in: Croatian

ZAHVALA

Veliku zahvalnost dugujem svojoj dragoj mentorici, izv.prof.dr.sc. Tihani Boraska Jelavić na pružanju potrebne literature, usmjeravanju i pomoći prilikom izrade diplomskog rada, te nadasve na pristupačnosti, srdačnosti i ljudskosti koju unosi u svoj znanstveni i bolnički rad.

Ovaj diplomski rad posvećujem svojim roditeljima, Tihomiru i Dani. Životno zahvalna na vašoj bezuvjetnoj roditeljskoj ljubavi.

Svojoj sestri Kristini, mom vječitom uzoru, veliko hvala.

Svom suprugu Nedi, od srca hvala na podršci i nepresušnoj motivaciji.

Sadržaj

1.	UVOD.....	7
1.1.	RAK PLUĆA.....	8
1.1.1.	Klasifikacija raka pluća	8
1.1.2.	Epidemiologija i etiologija raka pluća.....	11
1.1.3.	Patogeneza raka pluća	12
1.1.4.	Klinička slika	12
1.1.5.	Mjesta udaljene diseminacije.....	13
1.1.6.	Prognoza.....	15
1.2.	DIJAGNOSTIKA RAKA PLUĆA	16
1.2.1.	CT u dijagnostici raka pluća	18
1.2.2.	MR u dijagnostici raka pluća	21
1.3.	LIJEČENJE MOŽDANIH METASTAZA U BOLESNIKA SA RAKOM PLUĆA.....	25
1.3.1.	Zračenje cijelog mozga (WBRT).....	26
1.3.2.	Stereotaksijska radiokirurgija (SRS).....	27
1.3.3.	Kemoterapija i imunoterapija u pacijenata sa moždanim metastazama.....	29
2.	CILJ RADA.....	30
3.	ISPITANICI I METODE	30
4.	REZULTATI	31
5.	RASPRAVA.....	38
6.	ZAKLJUČAK	41
7.	LITERATURA	43
8.	ŽIVOTOPIS.....	48

1. UVOD

Rak pluća je zloćudna novotvorina obilježena nekontroliranim, prekomjernim rastom malignih stanica u tkivu pluća. Rast zloćudne novotvorine je biološki nesvrhovit, neorganiziran i nepravilan te premašuje rast normalnih tkiva. Maligne stanice raka imaju sposobnost invazije (izravnog prodiranja u okolno tkivo) ili diseminacije (širenja do udaljenih područja tijela).

Većina oblika karcinoma koji započinju rast u plućima nazivaju se primarnim rakom pluća te potječu iz epitelnih stanica. Riječ je o raznolikoj skupini zloćudnih oboljenja plućnog parenhima karakteriziranoj specifičnim staničnim, histološkim i molekularno- genetskim obilježjima. U ovisnosti o navedenim obilježjima liječenje i prognoza uvelike se razlikuju (1).

Prema histološkom tipu, rak pluća se dijeli na nesitnostanični rak pluća (NSCLC) koji čini oko 80% svih slučajeva raka pluća. U tu grupu pripadaju adenokarcinom, rak pločastih stanica i rak pluća velikih stanica. Preostalih 20-ak % slučajeva čini sitnostanični karcinom pluća (SCLC).

Procijenjeni broj novih slučajeva i smrti od raka pluća (NSCLC i SCLC zajedno) u Sjedinjenim Državama 2024.godine iznosi 234 580 novih slučajeva i 125 070 umrlih slučajeva. Rak pluća vodeći je uzrok smrtnosti povezane s rakom u SAD-u. Petogodišnja relativna stopa preživljenja od 2013. do 2019. za pacijente s rakom pluća bila je 25%. Petogodišnja relativna stopa preživljenja značajno varira za pacijente kojima je dijagnosticiran lokalni stadij (63%), regionalni stadij (35%) ili udaljeni stadij (8%) (2).

Rak pluća jedan je od vodećih javnozdravstvenih problema u Republici Hrvatskoj. Prema podacima Registra za rak Hrvatskog zavoda za javno zdravstvo, u 2021. godini zabilježeno je 24.834 novih dijagnoza raka (C00-C97 prema MKB-10 klasifikaciji bolesti); 13.207 u muškaraca (53%) i 11.627 u žena (47%). Radi se o 4,7% manjem broju slučajeva raka nego u 2019. godini (26.054), i 5,2% većem nego u 2020. godini (23.598). Rak dušnika, bronha i pluća po učestalosti incidencije kod muškaraca 2021.godine nalazio se na drugom mjestu sa 2192 (17%) oboljela muškarca i 1899 (32%) preminulih muškaraca , te na trećem mjestu kod žena sa 1170 (10%) oboljelih žena i 915 (23%) preminulih žena (3).

1.1. RAK PLUĆA

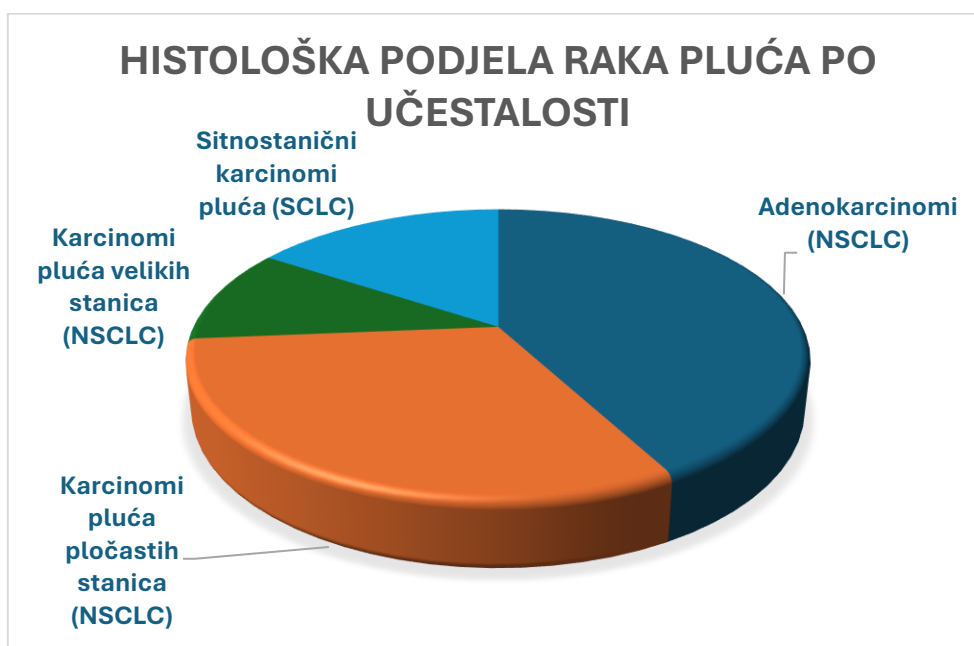1.1.1. Klasifikacija raka pluća

Rak pluća se dijeli na dva glavna oblika:

1. Nesitnostanični rak pluća (eng. *non-small cell lung cancer*)- NSCLC- oko 85% bolesnika
2. Sitnostanični rak pluća (eng. *small cell lung cancer*)- SCLC- oko 15% bolesnika

Svjetska zdravstvena organizacija (WHO) je klasificirala NSCLC u 3 glavna histološka tipa: adenokarcinom, karcinom pločastih stanica i karcinom velikih stanica. Također, postoji nekoliko varijanti i kombinacija kliničkih podtipova koji se rjeđe pojavljuju, a svi se tipovi mogu pojaviti u neobičnim histološkim varijantama (4).

NSCLC nastaje od epitelnih stanica pluća središnjih bronha do terminalnih alveola. Planocelularni karcinom obično počinje blizu središnjeg bronha. Adenokarcinom i bronhioloalveolarni karcinom obično nastaju u perifernom plućnom tkivu (5).



Slika 1. Histološka podjela raka pluća po učestalosti

Karcinom pločastih stanica predstavlja 25% do 30% raka pluća te nastaje iz stanica koje oblažu epitel bronha.

Karcinomi velikih (nediferenciranih) stanica čine otprilike 5% do 10% svih karcinoma pluća i nastaju iz bilo koje od velikih stanica koje se nalaze u dišnim putovima, a incidencija im opada zahvaljujući novijim tehnikama imunofenotipizacije, koje omogućuju bolju klasifikaciju slabije diferenciranih karcinoma planocelularnih stanica i adenokarcinoma (6).

Kao vrsta, NSCLC je obično manje osjetljiv na kemoterapiju i terapiju zračenjem nego SCLC. Bolesnici s resektabilnom bolešću mogu se izliječiti operacijom ili operacijom nakon koje slijedi kemoterapija. Lokalna kontrola može se postići terapijom zračenjem u mnogih bolesnika s neoperabilnom bolešću, ali izlječenje se vidi u relativno malog broja bolesnika. Bolesnici s lokalno uznapredovalom neoperabilnom bolešću mogu postići dugoročno preživljenje terapijom zračenjem u kombinaciji s kemoterapijom. Bolesnici s uznapredovalom metastatskom bolešću mogu postići bolje preživljenje i ublažavanje simptoma kemoterapijom, ciljanim lijekovima i drugim potpornim mjerama (2).

Napredak znanosti omogućuje bolje razumijevanje nastanka ove maligne bolesti na više razina, uključujući molekularnu razinu. Poznate su brojne mutacije vezane uz razvoj nesitnostaničnog (NSCLC) adenokarcinoma pluća, a među češće pripadaju mutacije gena KRAS i EGFR mutacije, zatim ALK i ROS. U zapadnoj populaciji najčešće je prisutna mutacija KRAS gena, koja se nalazi u oko 25% pacijenata oboljelih od adenokarcinoma pluća. Prati je mutacija EGFR gena opisana u radu QS Chua (7) iz 2020.godine koja se nalazi u oko 10-15% pacijenata zapadne populacije (značajnu ulogu ima kod proliferacije tumorskih stanica, invazije, metastaziranja i inhibicije apoptoze).

Od svih postojećih mogućih vrsta mutacija unutar ALK gena, za NSCLC su najbitnije translokacija te fuzija, primarno s EML4 genom (3-5% slučajeva). Ovaj fenomen potiče preživljavanje tumora, rast, progresiju i metastaze u druge organe, uključujući metastaze u središnji živčani sustav (SŽS) i kod različitih tipova raka, uključujući NSCLC (8).

Gen ROS1, čiji je razvoj vrlo sličan razvoju gena ALK, kodira receptor tirozin kinaze. Učestalost preuređivanja ROS1 u NSCLC je od 1% do 2%, pri čemu ove genomske aberacije dovode do konstitutivne aktivacije kodiranog, skraćenog fuzijskog proteina. Takve su promjene

češće u adenokarcinoma, žena, nepušača i mlađih pacijenata. Učestalost tromboembolijskih događaja i metastaza u mozgu također je veća u ROS1-pozitivnih tumora (9).

Rak pluća ima visoku vjerojatnost metastaziranja u CNS, a pacijenti s uznapredovalim NSCLC-om koji uključuje promjene pokretačkog gena, kao što su mutacije EGFR i preraspodjele ALK, često imaju metastaze u mozgu (BM). Značajno veća stopa incidencije moždanih metastaza pronađena je u onih s ciljnim mutacijama s incidencijom od oko 9%. U bolesnika s NSCLC s genskim mutacijama i leptomeningealnim metastazama, određeni inhibitori tirozin kinaze (TKI) pokazali su snažno prodiranje u središnji živčani sustav (SŽS) i kontrolu intrakranijalnog tumora (10).

Važnost otkrivanja mutacija EGFR, ALK, ROS-1 počiva u sposobnosti primjene ciljanih terapija, koje su se razvijale zadnjih godina, a mogu se primijeniti u slučaju postojanja i dijagnosticiranja navedenih mutacija unutar tumorskog tkiva. Prema aktualnim smjernicama ESMA te Američkog torakalnog društva patologa obavezno je automatsko i refleksno analiziranje EGFR, ALK I ROS1 statusa te PDL1 statusa, a preporučena je analiza i drugih mutacija koje se mogu očekivati kod karcinoma pluća u oko 1% adenokarcinoma pluća ili manje od 1% (11).

Sitnostanični karcinom pluća (SCLC) čini približno 15% bronhogenih karcinoma. SCLC je vrsta visoko malignog i invazivnog neuroendokrinog karcinoma koju karakterizira loša diferencijacija i loša prognoza. U vrijeme postavljanja dijagnoze, približno 30% bolesnika s SCLC-om ima tumore ograničene na hemitoraks, medijastinum ili supraklavikularne limfne čvorove. Ovi pacijenti imaju bolest ograničenog stadija (eng. LD- *Limited disease*). Bolesnici s tumorima koji su se proširili izvan supraklavikularnih područja imaju bolest ekstenzivnog stadija (eng. ED- *Extended disease*). Otprilike 10 % bolesnika s SCLC-om ima metastaze na mozgu u trenutku postavljanja dijagnoze, što je vodeći uzrok smrti bolesnika s SCLC-om u svijetu sa medijanom ukupnog preživljenja od samo 4,9 mjeseci (12). U usporedbi s NSCLC, SCLC je agresivniji sa kraćim vremenom udvostručenja, većim udjelom rasta i ranijim razvojem metastaza (13). SCLC bolje reagira na kemoterapiju i terapiju zračenjem nego druge vrste stanica raka pluća. Međutim, teško je postići izlječenje jer SCLC ima veću tendenciju širenja do trenutka dijagnoze (5).

1.1.2. Epidemiologija i etiologija raka pluća

Rak pluća najčešći je rak u svijetu u pogledu učestalosti i smrtnosti od 1980.-ih godina. Globalno, rak pluća je najveći uzrok novih dijagnoza raka (1 350 000 novih slučajeva i 12,4% od ukupnog broja novih slučajeva raka) i smrti od raka (1 180 000 smrti i 17,6% od ukupnog broja smrti od raka).

Došlo je do velikog relativnog povećanja broja slučajeva raka pluća u zemljama u razvoju. Otprilike polovica (49,9%) slučajeva sada se javlja u zemljama u razvoju, dok je 1980. godine 69% slučajeva bilo u razvijenim zemljama. Procijenjeni broj slučajeva raka pluća diljem svijeta porastao je za 51% od 1985. godine (povećanje od 44% kod muškaraca i 76% kod žena) (14).

Svake godine 1,8 milijuna ljudi dobije dijagnozu raka pluća, a 1,6 milijuna ljudi umre od posljedica te bolesti. Stope 5-godišnjeg preživljenja variraju od 4-17% ovisno o stadiju i regionalnim razlikama (15).

Svjetska zdravstvena organizacija (WHO) bilježi za 2020.godinu na svjetskoj razini 2,21 milijuna novih slučajeva raka pluća te 1,80 milijuna smrtnih slučajeva uzrokovanih rakom pluća (16).

Učestalost raka pluća i stope smrtnosti najveće su u SAD-u i razvijenim zemljama. Nasuprot tome, stope incidencije raka pluća u nerazvijenim geografskim područjima, uključujući Srednju Ameriku i većinu Afrike, niže su i polako rastu. Razvijenije zemlje imaju veću stopu incidencije i mortaliteta od raka pluća u oba spola nego manje razvijene zemlje. Svjetska zdravstvena organizacija (WHO) procjenjuje da će broj smrtnih slučajeva od raka pluća u cijelom svijetu nastaviti rasti, uglavnom kao rezultat porasta globalne upotrebe duhana (17).

Pušenje se smatra najvažnijim pojedinačnim čimbenikom rizika za razvoj raka pluća. Pušači u prosjeku imaju deseterostruko veći rizik od razvoja raka pluća nego doživotni nepušači (definirani kao osobe koje su popušile <100 cigareta u svom životu). Rizik od razvoja raka pluća se povećava sa početnom dobi pušenja, duljinom pušenja i količinom cigareta. Prestankom pušenja dovodi do redukcije prekanceroznih lezija i redukcije rizika od raka pluća. Usprkos tome, bivši pušači godinama nakon prestanka pušenja i dalje imaju povećan rizik od raka pluća. (5)

Iako je pušenje duhana glavni čimbenik rizika koji čini 80 do 90% svih dijagnoza raka pluća, postoje brojni drugi čimbenici rizika koji su identificirani kao povremeno povezani s

etiologijom raka pluća. U nepušača se razvija 10-15% slučajeva raka pluća koji se pripisuju kombinaciji genetike, pasivnog pušenja, profesionalnoj izloženosti na radnom mjestu (npr. izloženost azbestu), izlaganju drugim kancerogenim spojevima (radon, arsen, katran), život u području sa zagađenim zrakom te izloženosti zračenju kod prethodnih dijagnostičkih ili terapijskih postupaka prsnog koša (npr. terapija zračenja dojke ili prsišta).

1.1.3. Patogeneza raka pluća

Rak nastaje preobrazbom normalnih stanica u tumorske stanice u mnogostrukom procesu koji se razvija od prekancerozne lezije do malignog tumora (16).

Karcinogeneza pluća povezana s pušenjem proces je u više koraka. Karcinom skvamoznih stanica i adenokarcinom imaju definirane premaligne prekursorske lezije. Prije nego što postane invazivan, plućni epitel može pretrpjeti morfološke promjene koje uključuju: hiperplaziju, metaplaziju, displaziju i karcinom in situ. Displazija i karcinom in situ smatraju se glavnim premaligim lezijama jer je vjerojatnije da će napredovati do invazivnog raka i manje je vjerojatno da će spontano regredirati (5).

1.1.4. Klinička slika

Rak pluća može se očitovati simptomima ili slučajno otkriti na snimkama prsnog koša. Najčešći simptomi raka pluća su: perzistirajući kašalj, hemoptiza, recidivirajuća upala pluća, bol u prsima ili ramenu koja ne prolazi, teškoće disanja ili nedostatak zraka, promuklost ili produbljanje glasa te „zviždanje“ u prsima. Drugi, nekarakteristični simptomi mogu biti povišena tjelesna temperatura, inapetencija i neobjašnjivi gubitak tjelesne težine te osjećaj iznimnog umora (18).

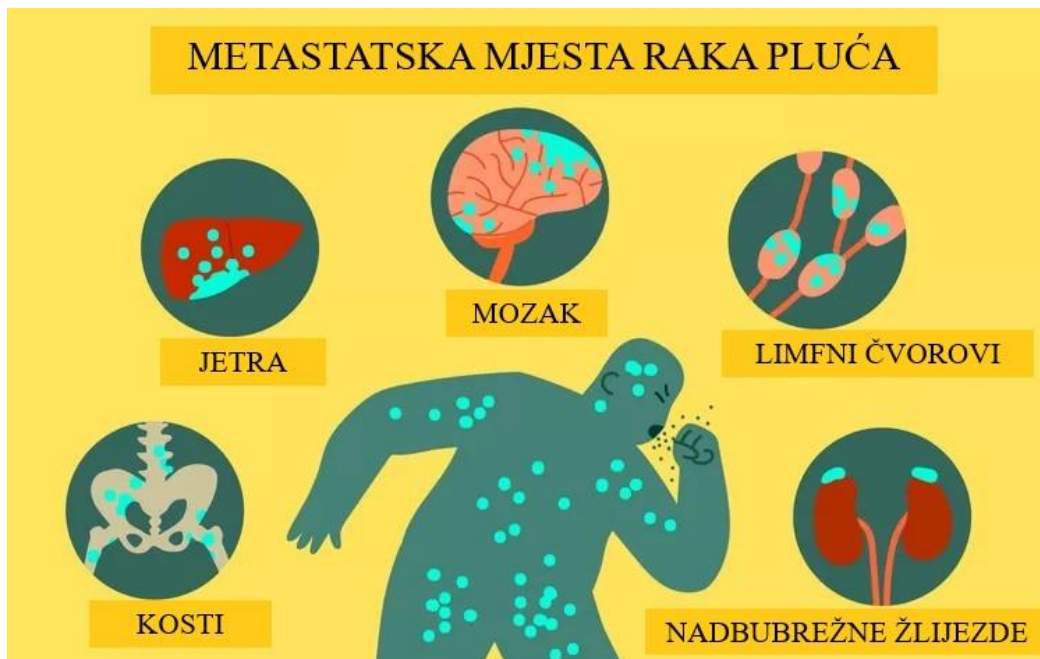Simptomi mogu biti rezultat lokalne invazije ili kompresije susjednih torakalnih struktura, kao što je kompresija jednjaka koja uzrokuje disfagiju, kompresija laringealnih živaca koja uzrokuje promuklost ili kompresija gornje šuplje vene koja uzrokuje edem lica i rastezanje površinskih vena glave i vrata. Simptomi udaljenih metastaza uključuju neurološke nedostatke i promjene osobnosti zbog metastaza na mozgu i bolove zbog metastaza u kostima.

Rijetko, pacijenti mogu imati simptome paraneoplastičnih bolesti (npr. hipertrofična osteoartropatija sa zadebljanjem prstiju ili hiperkalcijemija uzrokovana proteinom povezanim s paratiroidnim hormonom). Također, mogu se uočiti i povećana supraklavikularna limfadenopatija, pleuralni izljev ili lobarni kolaps, neizlječena upala pluća ili znakovi pridružene bolesti kao što je kronična opstruktivna bolest pluća ili plućna fibroza (5).

1.1.5. Mjesta udaljene diseminacije

Diseminacija ili metastaziranje je višefazni proces u kojem se tumorske stanice šire sa primarnog mjesta na udaljene organe ili druge regije unutar istog organa.

Karcinomi pluća metastaziraju limfnim i krvnim žilama. Kada se radi pažljiva procjena resekiranih karcinoma pluća, vaskularna invazija se često vidi u tumorima niskog stadija, što obično rezultira povećanom učestalošću recidiva kao i skraćenim preživljenjem bolesnika. Dok metastaziranje limfnim putem obično traje dulje do postavljanja udaljenih metastaza, širenje putem krvnih žila početak će rano kod udaljenih metastaza. Karcinomi pluća imaju neka preferirana mjesta za metastaze kao što su mozak, kosti i nadbubrežne žlijezde. Ostali organi su zahvaćeni obično u kasnoj fazi bolesti. Unutar različitih tipova karcinoma pluća, također postoji preferencijalno metastatsko mjesto, kao što su metastaze u jetri kod karcinoma pluća malih stanica (SCLC) i metastaze u mozgu kod SCLC-a i adenokarcinoma. Posljednjih godina, metastaze u mozgu se sve češće viđaju u adenokarcinomima s mutacijama receptora epidermalnog faktora rasta (EGFR), ALK, ROS1, dok karcinomi pločastih stanica u mnogim slučajevima imaju tendenciju lokalne invazije torakalne stijenke (19).



Slika 2. Metastatska mjesta raka pluća

(preuzeto sa:

[https://www.verywellhealth.com/thmb/_Wa1VHQqoXn3fnFICNoFzlungsg=/750x0/filters:no_upscale\(\):max_bytes\(15000\):strip_icc\(\):format\(webp\)/where-does-lung-cancer-spread-2249368_FINAL-5c45525e46e0fb00012e5e7d.png](https://www.verywellhealth.com/thmb/_Wa1VHQqoXn3fnFICNoFzlungsg=/750x0/filters:no_upscale():max_bytes(15000):strip_icc():format(webp)/where-does-lung-cancer-spread-2249368_FINAL-5c45525e46e0fb00012e5e7d.png))

Pluća su nerijetko i mjesto diseminacije malignih karcinoma iz drugih dijelova tijela. Metastaze su sastavljene od iste vrste stanica kao i primarni karcinomi (20).

Pacijenti sa rakom pluća često se dijagnosticiraju kada se pojave kasni metastatski simptomi. Neki pacijenti imaju metastaze na mozgu već pri prvom posjetu. Glavni razlog loše prognoze bolesnika sa rakom pluća je rana pojava udaljenih metastaza. Metastaze u mozgu vodeći su uzrok smrtnosti oboljelih od raka pluća. Proces razvoja moždanih metastaza (od početnog razvoja primarnog tumora, migracije i intravazacije, diseminacije i preživljavanja u krvotoku, ekstravazacije pa do kolonizacije i rasta metastaza) je složen proces za koji nekoliko tumorskih stanica dovršava cijeli proces (21).

Izgled moždanih metastaza varira ovisno o njihovoj veličini, položaju i histologiji. Postoje tri vrste intrakranijalnih metastaza: metastaze u mozgu, duralne metastaze i leptomeningealne metastaze. Metastaze u mozgu mogu biti individualne (tipičnog ovalnog izgleda, dobro ograničene lezije na granici sive i bijele tvari, okružene opsežnim vazogenim edemom kao

posljedicom narušavanja krvno-moždane barijere) ili mnogostruke i obuhvatiti bilo koji dio mozga. Većina intrakranijalnih metastaza (80%) su lezije mozga i mekih moždanih ovojnica, smještene supratentorijski, dok je ostatak smješten na duri i kostima lubanje. Metastaze duralnih prostora općenito nastaju hematogenim širenjem ili izravnom invazijom iz susjedne kosti. Duralne metastaze zahvaćaju prostor ispod mozga i mogu uzrokovati žarišni edem i povezane neurološke simptome. Zbog svoga kortikalnog položaja, ti procesi imaju tendenciju ranih neuroloških napada. Leptomeningealna diseminacija je rijedak, ali dobro poznat klinički fenomen u onkoloških pacijenata. Prognostički najlošije, leptomeningealne metastaze najčešće su posljedica primarnih tumora dojke (57%), pluća (17%) ili melanoma (12%) (22).

1.1.6. Prognoza

Prognoza i izbor terapije ovisi o stadiju i vrsti raka, veličini tumora, prisutnosti simptoma te o općem zdravstvenom stanju bolesnika. Različiti kliničko-patološki čimbenici imaju važnu prognostičku ulogu kod pacijenata sa rakom pluća.

Što se tiče NSCLC-a, čimbenici koji su u korelaciji sa nepovoljnom prognozom uključuju:

- Viši stadij bolesti
- Prisutnost plućnih ili konstitucionalnih simptoma
- Velika veličina tumora (>3 cm)
- Metastaze u više limfnih čvorova definirane TNM klasifikacijom
- Vaskularna invazija

Za bolesnike s neoperabilnom bolešću, na prognozu pogubno utječe gubitak tjelesne težine za više od 10% i loši rezultati (5).

Petogodišnja relativna stopa preživljenja od 2013. do 2019. za pacijente s rakom pluća bila je 25%. Petogodišnja relativna stopa preživljenja značajno varira za pacijente kojima je dijagnosticiran lokalni stadij (63%), regionalni stadij (35%) ili udaljeni stadij (8%) (23).

Visoka smrtnost od raka pluća je posljedica prisutnosti metastatske bolesti u vrijeme postavljanja dijagnoze kod većine pacijenata, što ukazuje na potrebu za učinkovitijom sistemskom terapijom kako bi došlo do poboljšanja u dugoročnom preživljavanju (24).

Bez obzira na stadij, prognoza za bolesnike s SCLC je nezadovoljavajuća unatoč poboljšanjima u dijagnozi i terapiji tijekom posljednjih 25 godina. Bez liječenja, SCLC ima najagresivniji klinički tijek od svih vrsta plućnih tumora, s medijanom preživljenja od postavljanja dijagnoze od samo 2 do 4 mjeseca. Ukupna stopa preživljenja nakon 5 godina je 5% do 10% (25).

Važan prognostički čimbenik za SCLC je proširenost bolesti. Bolesnici sa ograničenom bolesti- LD (eng. *Limited disease*) imaju bolju prognozu od bolesnika sa diseminiranom bolesti- ED (eng. *Extensive disease*). Za bolesnike s LD-om, medijan preživljenja je 16 do 24 mjeseca, a petogodišnje stope preživljenja su 14% s trenutnim oblicima liječenja. Pacijente s dijagnosticiranom ograničenom bolesti koji puše treba poticati da prestanu pušiti prije podvrgavanja kombiniranoj terapiji jer nastavak pušenja može ugroziti preživljavanje. U bolesnika s proširenom bolesti, medijan preživljenja je 6 do 12 mjeseci s trenutno dostupnom terapijom, ali dugoročno preživljenje bez bolesti je rijetko (5).

1.2. DIJAGNOSTIKA RAKA PLUĆA

Dijagnostička procjena bolesnika sa sumnjom na rak pluća usmjerena je na potvrdu dijagnoze i određivanja stupnja proširenosti bolesti. Početni dijagnostički postupci za utvrđivanje raka pluća uključuju uzimanje anamneze i fizikalni pregled pacijenta. Neizostavni koraci kod sumnje na malignu bolest su laboratorijski nalazi (KKS, DKS, kompletna biokemija) i radiološka obrada pacijenta (rendgenska snimka pluća u 2 projekcije te CT toraksa, abdomena i zdjelice sa intravenskim kontrastnim sredstvom).

Histološka dijagnoza može se postaviti citološkom analizom iskašljaja, bronhoskopijom s aspiracijom i biopsijom te dodatnim pretragama; transtorakalnom biopsijom (ili punkcijom) promjena u plućima, punkcijom pleuralnog izljeva, punkcijom ili biopsijom povećanih limfnih čvorova, torakotomijom i biopsijom ili iznimno rijetko videotorakoskopijom (VATS-om) (26).

Citološki nalazi i nalazi patohistološke dijagnoze (PHD nalaz) ključni su u dijagnostici i određivanju smjera liječenja onkoloških bolesnika. U patohistološkoj obradi, riječ je o ispitivanju komadića tkiva koji se uzimaju iz same tumorske promjene, s ruba tumorske promjene, dijela organa ili tkiva. PHD nalaz smatra se zlatnim standardom u dijagnostici tumora.

Daljnja procjena proširenosti ovisi o kliničkoj slici. Liječenje i prognoza bolesti blisko su povezani sa vrstom i stadijem otkrivenog tumora (27).

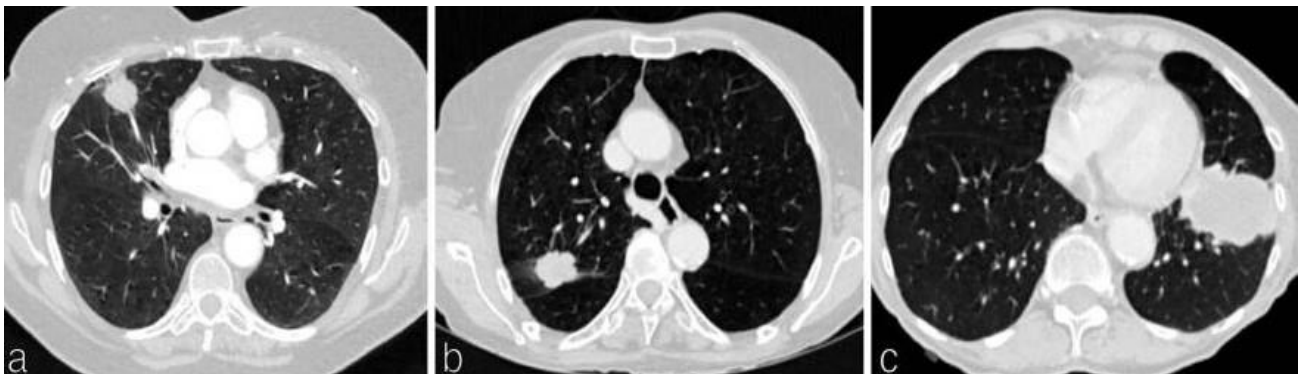Dijagnostički postupci za procjenu proširenosti bolesti uključuju: CT toraksa, abdomena i zdjelice, PET (kod potencijalno operabilnih bolesnika i u lokalno uznapredovaloj bolesti radi olakšanja radioterapijskog planiranja), scintigrafiju kosti (u slučaju prisutnih simptoma ili kod sumnje na metastaze), rendgenske snimke kostiju ako su prisutni simptomi ili patološki scintigrafski nalaz, punkciju i citološku analizu pleuralnog izljeva, punkciju ili biopsiju povećanih limfnih čvorova, endobronhalni i transezofagealni ultrazvuk i medijastinoskopiju. Ukoliko su prisutni simptomi moždanih metastaza te kod stadija bolesti II i više, potrebno je snimiti MR ili CT mozga sa kontrastom.

Pri dijagnostičkoj procjeni funkcije respiracijskog sustava i kod planiranja resekcije pluća, potrebno je: učiniti EKG, ultrazvuk srca, spirometriju, analizu plinova u arterijskoj krvi, acidobazni status, odrediti difuzijski kapacitet pluća za CO, EKG te scintigrafiju pluća (ventilacijsku i perfuzijsku), spiroergometriju (testove opterećenja) i odrediti tlakove u plućnoj arteriji (26).

Radiološka dijagnostika igra iznimno važnu ulogu u otkrivanju, praćenju i liječenju bolesnika s rakom pluća. Pravovremena dijagnoza raka u ranom stadiju ključni je čimbenik poboljšanja prognoze bolesnika s rakom. Trenutno su kompjutorizirana tomografija (CT), magnetska rezonancija (MRI) i snimanje cijelog tijela PET CT-om povećali osjetljivost rane dijagnoze tumora s metastazama u mozgu. Odgovarajuće radiološko određivanje stadija (eng. *staging*) ima veliki utjecaj na donošenje odluka o planovima liječenja. Određivanje stadija raka pluća mora se provoditi interdisciplinarnim pristupom uzimajući u obzir sve kliničke, radiološke i histološke nalaze. Određivanje stadija uz pomoć slikovnih postupaka provodi se prema TNM klasifikaciji sa slovom T koji opisuje proširenost primarnog tumora, slovom N koje opisuje prisutnost i lokaciju metastatskih limfnih čvorova i slovo M koje opisuje prisutnost ili odsutnost udaljenih metastaza. Neinvazivna informacija o stadiju bolesti važna je za planiranje i optimizaciju terapije (28).

1.2.1. CT u dijagnostici raka pluća

Kompjutorizirana tomografija (CT) metoda je prikazivanja presjeka tijela u tri ravnine kompjutorskom obradom podataka dobivenih rotirajućim rendgenskim snopom. CT pomaže u pronalaženju abnormalnosti, daje informacije o lokalizaciji i veličini tumorskoga procesa te njegovog odnosa prema okolnim strukturama. CT dijagnostika je od nemjerljive važnosti u određivanju stadija i onkološkom praćenju bolesnika. Dijagnostička pouzdanost ove metode pregleda poboljšava se primjenom kontrastnog sredstva. Također, moguće je izvesti i punkciju tumorskog procesa s ciljanim uzimanjem materijala za citološku analizu pod kontrolom CT-a (29). Bilo da se identificira probirom (*low dose* CT pluća) ili pod sumnjom na rak (sa primjenom intravenskog jodnog kontrasta), CT je prvi način dijagnoze i početnog određivanja stadija raka pluća. Klasifikacija tumora (T) definirana je veličinom primarnog tumora pluća izmjerenom u najdužoj ravnini na CT-u na plućnom prozoru te dodatnim karakteristikama koje utječu na mogućnosti liječenja i prognozu (30).



Slika 3. Klasifikacija tumora na CT-u

(preuzeto sa:

https://www.ncbi.nlm.nih.gov/core/lw/2.0/html/tileshop_pmc/tileshop_pmc_inline.html?title=Click%20on%20image%20to%20zoom&p=PMC3&id=10392646_bjr.20220339.g001.jpg)

(a) Aksijalni CT prsnog koša prikazuje tumor srednjeg režnja od 2,4 cm u 65-godišnje žene s emfizemom, bolest T1b.

(b) Aksijalni CT prsnog koša pokazuje tumor desnog gornjeg režnja od 3,7 cm u 76-godišnje žene, bolest T2a.

(c) Aksijalni CT prsnog koša pokazuje lingularni tumor od 6,5 cm u 70-godišnjeg muškarca s emfizemom, bolest T3.

Prema TNM-8 klasifikaciji bolesti (30), primarni tumori pluća (T) su kategorizirani prema veličini od T1 do T4. Veličina primarnog karcinoma se mjeri kao najduži promjer u bilo kojoj ravnini na CT-u na plućnom prozoru. Kod djelomično solidnih tumora, veličina čvrste komponente određuje T kategoriju. Uz kriterije veličine, deskriptori T2–T4 procjenjuju daljnja obilježja primarne malignosti koja utječu na opcije liječenja i preživljenje. Deskriptori T2 uključuju tumor bilo koje veličine koji zahvaća glavni bronh, visceralnu pleuru ili je povezan s atelektazom ili pneumonitisom.

T3 definira zloćudne tumore koji napadaju parijetalnu pleuru, stijenku prsnog koša, frenični živac, parijetalni perikard ili odvojene tumorske čvorove u istom režnju. Deskriptori T4 uključuju tumore veće od 7 cm koji napadaju mediastinum, dijafragmu, srce, velike krvne žile, dušnik, rekurentni laringealni živac, jednjak, tijelo kralješka, karinu ili odvojene tumorske čvorove u različitim režnjevima istog pluća.

Nodalna (N) klasifikacija definirana je zahvaćenošću intratorakalnih limfnih čvorova, a čvorovi se mjere u najkraćem promjeru. N1 se odnosi na bolest ipsilateralnih peribronhalnih, hilarnih i intrapulmonalnih čvorova (uključujući iz izravnog proširenja). N2 uključuje metastaze u ipsilateralnim mediastinalnim i/ili subkarinalnim čvorovima; pacijenti mogu imati jednu ili višestruku N2 bolest. N3 se odnosi na bolest kontralateralnih hilarnih, ipsi- ili kontralateralnih skalenskih ili supraklavikularnih limfnih čvorova. Potencijalno zahvaćanje čvorova obično zahtijeva histološku potvrdu.

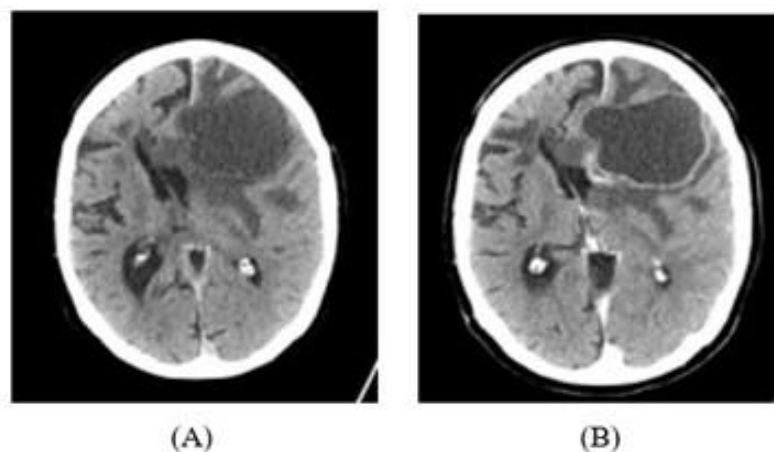
Diseminacija bolesti dijeli se na M0, M1a (odvojeni tumorski čvor(ovi) u kontralateralnom pluću, maligni pleuralni izljev, pleuralno zadebljanje/noduli/mase, maligni perikardijalni izljev, perikardijalno zadebljanje/noduli/mase), M1b (pojedinačna ekstratorakalna metastaza u jedan organ) i M1c (više ekstratorakalnih metastaza u jednom organu ili više organa) (30).

CT je vrlo osjetljiva metoda za otkrivanje plućnih nodula i smatra se zlatnim standardom za otkrivanje ovih lezija. Iako CT može prikazati čvorove veličine samo 1 ili 2 mm, hitna obrada preporučuje se samo za lezije veće od 7 ili 8 mm, ovisno o stratifikaciji rizika od raka pluća. Za lezije manje od 7 mm, preporučuje se praćenje kako bi se procijenio obrazac rasta (31).

CT ima ulogu od presudne važnosti u definiranju lokalne invazivnosti sa osjetljivošću od 62-93% nasuprot obične rendgenske snimke osjetljivosti 1-2,7%, no CT ima svoja ograničenja u procjeni mediastinalnih i torakalnih pleuralnih invazija. Minimalno povećanje promjera tijekom vremena pozitivno korelira sa značajnim povećanjem volumena, tj. indeksom malignosti. Ako se volumen nodula udvostruči za manje od 7 dana, lezija ima znakove benignog

karaktera, tj. ukazuje na upalu ili infekciju. Evaluacija zahvaćenosti čvorova na CT-u temelji se na kriterijima dimenzionalnosti. Uobičajeno se zahvaćenost limfnih čvorova dijagnosticira kada je kratka os limfnog čvora veća od 10mm. Prisutnost adenopatije manje od 10mm ograničava osjetljivost CT-a oko 57% (32). Iz nedavne meta-analize (33) pokazalo se da za određivanje stadija zahvaćenosti medijastinalnih limfnih čvorova kod raka pluća CT-om osjetljivost iznosi 33-75%, specifičnost 66-90% te točnost 65-79%. Određivanje stadija pomoću CT-a omogućuje određivanje resektabilnosti lezije (neoplazme sa stadijem jednakim ili višim od IIIB nisu resektabilne) (32).

CT ima određenu dijagnostičku vrijednost za organe sa značajnom razlikom u gustoći tkiva. Kod bolesnika sa metastazama na mozgu, lezije se na nativnom CT-u manifestiraju signalom niske i srednje gustoće, dok su signali lezija visoke gustoće rijetki. Međutim, CT snimke sa primjenom intravenskog kontrastnog sredstva pokazuju jasnije, pojačane signale lezija raka. CT ima problem otkrivanja lezija u mozgu manjih od 0,5 cm, što doprinosi visokoj stopi lažno pozitivnih CT-a mozga. Trenutačne preporuke sugeriraju da samo bolesnike koji imaju neurološke simptome treba uputiti na CT mozga radi procjene postojanja metastaza u mozgu (34).



Slika 4. CT prikaz metastatskog tumora u mozgu primarnog slabo diferenciranog raka pluća pločastih stanica

(preuzeto sa: <https://radiopaedia.org/cases/brain-metastasis-from-lung-cancer>)

(A) Nativna aksijalna snimka CT mozga (bez kontrasta)

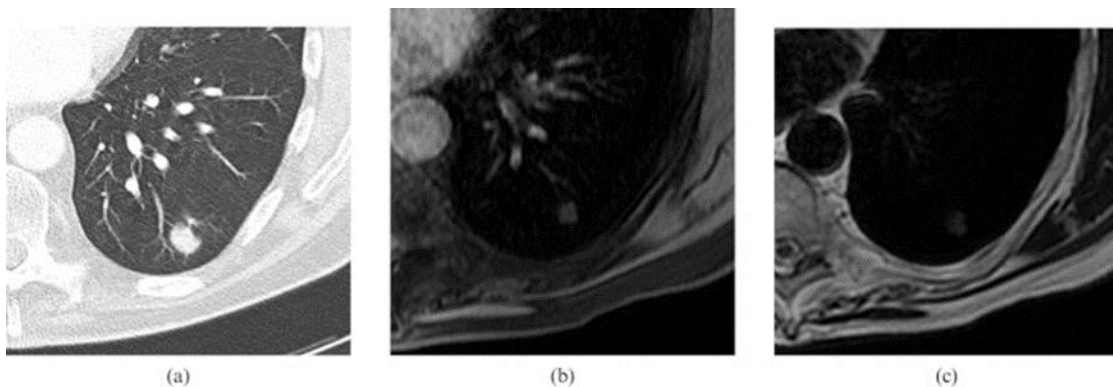
(B) Aksijalna snimka CT mozga sa kontrastom

1.2.2. MR u dijagnostici raka pluća

Magnetska rezonancija (MR) je dijagnostički postupak koji se zasniva na rezonanciji vodikovih iona u jakom magnetskom polju. Ova radiološka metoda omogućuje odličnu diferencijaciju mekotkivnih struktura i krvnih žila, pruža bolje podatke o položaju, proširenosti i karakteru tumora te granici između zdravog i bolesnog tkiva. Prikaz pojedinih struktura poboljšava se intravenskom primjenom kontrastnog sredstva. MRI predstavlja metodu izbora kod dijagnostike tumora mozga, mekih tkiva i koštanih struktura. Osjetljivost MRI za nodule od 5 do 11 mm je između 85% i 95% (31).

Kada je invazija tumora nejasna prema CT kriterijima, MRI može igrati važnu ulogu u definiranju nižih stupnjeva invazije. MRI je superiorniji od CT-a za vizualizaciju perikarda, srca i medijastinalnih žila. MRI može biti posebno koristan za procjenu invazije gornje šuplje vene ili miokarda ili širenja tumora u lijevi atrij putem plućnih vena.

MRI je također bolji od CT-a u razlikovanju plućne mase od susjedne atelektaze ili konsolidacije, a može biti od pomoći u razlikovanju mase od područja konsolidacije ili fibroze nakon radioterapije. Iako se vjeruje da je PET-CT točniji za ovu svrhu, MRI ima prednost zbog svoje dostupnosti i cijene.



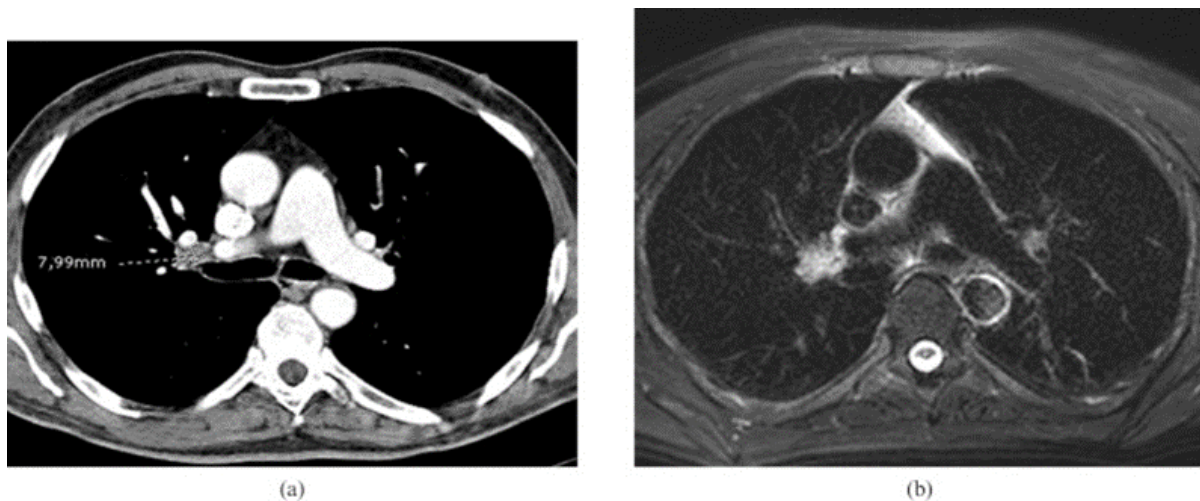
Slika 5. Usporedba prikaza plućnog nodula na CT-u i MR-u

(preuzeto sa: <https://www.ncbi.nlm.nih.gov/pmc/articles/instance/3473490/bin/bjr-84-661-g001.gif>)

- a) Aksijalni CT koji prikazuje jedan plućni nodul s lobularnim rubovima u lijevom donjem režnju.
- b) Aksijalna postkontrastna T1 ponderirana slika koja pokazuje homogeno povećanje kvržice.

- c) T2 ponderirana slika na istoj razini kao i CT snimka koja pokazuje visok signal u leziji. Konačna dijagnoza ovog čvorića bila je karcinom pluća nemalih stanica.

Nadalje, točna procjena limfnih čvorova u medijastinumu ključna je za odabir odgovarajućeg liječenja. Čvorovi prisutni unutar ipsilateralne peribronhijalne regije ili hiluma ukazuju na bolest N1 što ne mijenja terapijske odluke. Ipsilateralna medijastinalna ili subkarinalna limfadenopatija predstavlja bolest N2 i može se resektabilno izvršiti ako je zahvaćena samo jedna stanica. Stoga je ključno razlikovati bolest N2 s jednom stanicom od bolesti s više stanica N2 ili N3 bolesti. Patološki kontralateralni medijastinalni, skaleni ili supraklavikularni čvorovi predstavljaju bolest N3, koja je kontraindicirana za radikalnu operaciju.



Slika 6. Prikaz zahvaćenog limfnog čvora na CT-u i MR-u

(preuzeto sa: <https://www.ncbi.nlm.nih.gov/pmc/articles/instance/3473490/bin/bjr-84-661-g002.jpg>)

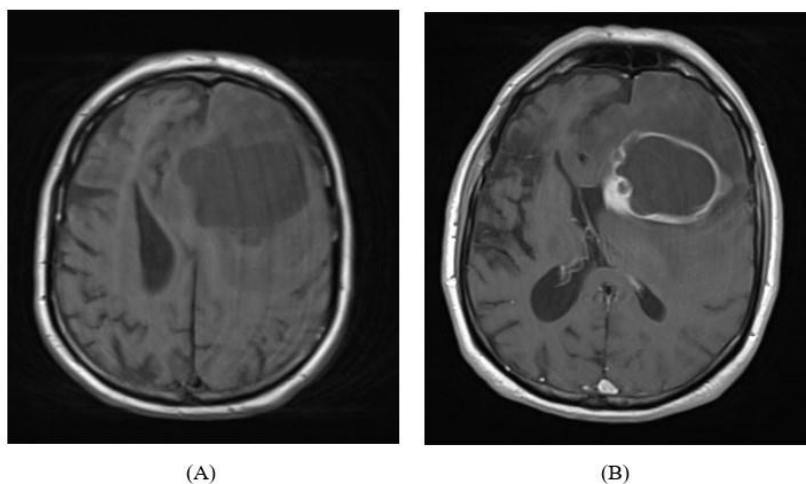
- (a) Aksijalni CT koji pokazuje jedan limfni čvor od 8 mm u desnom hilusu, što je normalno na temelju CT kriterija.
- (b) Aksijalna T2 ponderirana slika zasićenosti masnoćom koja pokazuje hipersignal u ovom limfnom čvoru, s obliterated masnim hilumom, što ukazuje na metastatsku bolest. Operacijom je potvrđena metastaza karcinoma pluća malih stanica (SCLC).

Ohno i sur. (35) predlažu da se MRI treba smatrati zamjenom za PET CT za procjenu medijastinalnih čvorova. Osjetljivost (90,1%) i točnost (92,2%) MRI-a sa STIR i TSE sekvencama bile su značajno bolje od onih za PET CT (76,7% osjetljivost i 83,5% točnost) što se vjerojatno moglo objasniti nižom osjetljivošću PET CT-a za čvorove manje od 1 cm.

Iako se magnetska rezonanca trenutačno ne smatra glavnim slikovnim načinom za dijagnosticiranje i postavljanje stadija raka pluća, ima neke prednosti u odnosu na druge slikovne metode, što upućuje na to da bi se uporaba ove metode trebala proširiti. MR se može koristiti u kliničkom okruženju za karakterizaciju solitarnih plućnih čvorova, razlikovanje raka pluća od sekundarnih promjena, procjenu medijastinalne invazije, otkrivanje invazije prsne stijenke, procjenu medijastinalnih limfnih čvorova i dijagnosticiranje udaljenih metastaza (31.)

Yi i suradnici (36) sugeriraju da MR mozga bez specifičnog protokola može biti od pomoći u otkrivanju okultnih metastaza u mozgu. Drugi autori su pokazali osjetljivost MR-a od 88% za presadnice u mozgu, a osjetljivost PET-CT-a od samo 24% (37).

Klasične MR snimke mozga pokazuju anatomiju i odnose struktura unutar mozga. Uobičajene sekvence koje se koriste u protokolima pri snimanju mozga kod sumnje na neoplazmu su: T1 i T2 sekvence, GRE (*gradient echo*) sekvence, sekvence supresije masti (FS) i inverznog oporavka (IR). Tumor se uglavnom na T1 snimkama prikazuje kao hipointenzivna ili izointenzivna lezija, a na T2 sekvencama kao hiperintenzivna lezija. Nadalje, tumori mogu sadržavati nekrotične dijelove, masna tkiva, ciste te krvarenja. Kod snimanja MR-a za dijagnostiku tumora mozga apliciraju se paramagnetska kontrastna sredstva na bazi gadolinija.

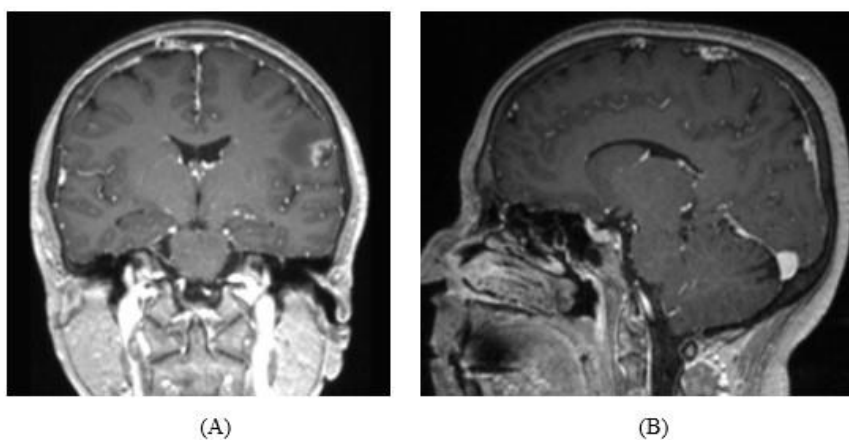


Slika 7. MR prikaz moždanih metastaza primarnog, slabo diferenciranog raka pluća pločastih stanica

(preuzeto sa: <https://radiopaedia.org/cases/brain-metastasis-from-lung-cancer>)

(A) Nativni MR mozga- aksijalna T1 sekvenca

(B) MR mozga sa kontrastom- aksijalna T1 sekvenca sa kontrastom



SLIKA 8. MR prikaz leptomeningealnih metastaza primarnog raka pluća

(preuzeto sa: <https://radiopaedia.org/cases/leptomeningeal-metastases-from-lung-carcinoma>)

U bolesnika s dijagnozom primarnog raka pluća ove višestruke nodularne prstenaste lezije u skladu su s metastazama u CNS-u. Leptomeningealne lezije zahvaćaju brazde i susjedni korteks.

(A) MR mozga sa kontrastom- koronalna T1 sekvenca

(B) MR mozga sa kontrastom- sagitalna T1 sekvenca

1.3. LIJEČENJE MOŽDANIH METASTAZA U BOLESNIKA SA RAKOM PLUĆA

Pojava moždanih metastaza može uvelike utjecati na psihofizičko stanje pacijenta i zahtijevati promjenu onkološkog plana liječenja pacijenta zbog pojave neuroloških simptoma. Porastom incidencije, moždane metastaze predstavljaju veliki izazov u liječenju i individualizirani pristup svakom pacijentu (38).

Kirurška resekcija, terapija zračenjem cijelog mozga (eng. WBRT - *Whole brain radiotherapy*) i stereotaksijska radiokirurgija (SRS) kroz povijest su bili primarni modaliteti liječenja pacijenata s rakom pluća nemalih stanica (NSCLC) i moždanim metastazama- BM (eng. *Brain metastases*). Tretmani za metastaze u mozgu postali su složeni s otkrićem ciljanih molekularnih pokretača i razvojem inhibitora tirozin kinaze. Mnogi od ovih inhibitora tirozin kinaze imaju snažnu i dugotrajnu učinkovitost protiv metastaza središnjeg živčanog sustava (CNS). U mnogim okolnostima, ti lijekovi mogu odgoditi lokalnu terapiju i čak smanjiti rizik od progresije metastaza CNS-a. Tretmani za moždane metastaze postali su složeniji, posebno kod pacijenata s molekularnim pokretačima kao što su receptor epidermalnog faktora rasta (EGFR), kinaza anaplastičnog limfoma (ALK) i c-ros onkogen 1 (ROS1) (39).

Odabir lokalnog liječenja moždanih metastaza temelji se na broju, veličini ili lokaciji moždanih metastaza, simptomima bolesti središnjeg živčanog sustava i izvan središnjeg živčanog sustava, prisutnosti ili odsutnosti mutacije te preferencijama pacijenta i liječnika. Za bolesnike sa simptomatskim ili ograničenim brojem moždanih metastaza (često definiranih kao 1 do 3) u obzir dolazi lokalna terapija neurokirurškom resekcijom ili stereotaksijskom radiokirurgijom (SRS). Neurokirurška resekcija često je standard skrbi za solitarne ili simptomatske moždane metastaze jer će resekcija brzo smanjiti simptome (39).

Uzevši u obzir ograničenu učinkovitost mnogih sistemskih lijekova i protokola, radioterapija predstavlja temelj liječenja bolesnika s moždanim metastazama. Razlikuju se dva osnovna oblika radioterapije; to su zračenje cijelog mozga- WBRT (eng. *Whole-brain radiotherapy*) i stereotaksijska radioterapija- SRT (eng. *Stereotactic radiotherapy*).

1.3.1. Zračenje cijelog mozga (WBRT)

Dugi niz godina, većina pacijenata s moždanim metastazama bila je liječena zračenjem cijelog mozga (WBRT-om). Zračenje cijelog mozga smatrano je zlatnim standardom u liječenju pacijenata s moždanim metastazama zbog svoje široke dostupnosti, efikasnosti i jednostavne primjene. Pri zračenju cijelog mozga, najčešće se primjenjuje ukupna doza zračenja od 30 Gy podijeljena u 10 frakcija. Kod bolesnika s lošim općim stanjem i predviđenim kraćim vremenom preživljenja, preporučuje se smanjena ukupna doza zračenja od 20 Gy podijeljena u 5 frakcija. Nepoželjni učinci ove tehnike dijele se na rane ili akutne, rano-odgođene i kasne (38).

Među rane ili akutne neželjene učinke spadaju: moždani edem, umor, mučnina, povraćanje, smanjeni apetit, radijacijski izazvana alopecija te dermatitis. Svi navedeni akutni učinci, osim radijacijski izazvane alopecije su prolazni, te se spontano povlače uz odgovarajuću njegu.

Rano-odgođeni nepoželjni javljaju se unutar prvih nekoliko tjedana do mjeseci nakon radioterapijskih tretmana. Tijekom tog perioda bolesnici mogu osjetiti pospanost, slabljenje pamćenja, umor te neke druge opće neurološke simptome. Također, mogu se primijetiti i radiološke promjene na snimkama u prva četiri mjeseca nakon završetka tretmana. MR mozga može pokazati difuzno pojačanje kontrasta, što predstavlja konfuziju u određivanju radi li se o rano-odgođenom neželjenom učinku ili progresiji bolesti. Takva „lažna“ progresija naziva se pseudoprogresija i spada u rano-odgođene učinke. Pseudoprogresija je često povezana sa višim dozama radioterapije, te je u tom stadiju teško razlikovati pseudoprogresiju od stvarnog rasta lezije i neuspješnog odgovora na liječenje.

Kasni neželjeni učinci WBRT-a javljaju se nakon 3 mjeseca od početka liječenja. Predstavljaju najznačajnije posljedice WBRT-a i u velikoj mjeri se razlikuju od akutnih i rano-odgođenih učinaka. Dok su akutni i rano-odgođeni učinci obično blagi i samoograničavajući, kasni učinci WBRT-a mogu imati ozbiljne posljedice kao što su štetni neurokognitivni učinci. Među njima su neurokognitivna degeneracija inducirana radioterapijom, neurokognitivno pogoršanje koje nastaje zbog ozračivanja hipokampusa, leukoencefalopatija te radijacijska nekroza. U cilju smanjenja neurokognitivnog propadanja, razvijena je HA-WBRT (eng. *hippocampal avoidance whole-brain radiotherapy*) tehnika ozračivanja cijelog moždanog parenhima uz poštedu hipokampusa (38).

1.3.2. Stereotaksijska radiokirurgija (SRS)

Pojava značajnog neurokognitivnog propadanja nakon WBRT-a dovela je do potrebe zamjene WBRT-a manje agresivnim metodama, poput stereotaksijske radioterapije.

Postoje tri oblika SRT-a:

1. stereotaksijska radiokirurgija - SRS (eng. *stereotactic radiosurgery*)- oblik je stereotaksijske radioterapije za liječenje intrakranijalnih malignih i benignih tumora jednom frakcijom zračenja
2. frakcionirana stereotaksijska radioterapija- FSRT (eng. *fractionated stereotactic radiotherapy*) – također liječenje intrakranijalnih bolesti, ukupna doza zračenja podijeljena u više frakcija
3. stereotaksijska radioterapija tijela- SBRT (eng. *stereotactic body radiotherapy*)- poznata kao i stereotaksijska ablativna radioterapija (SABR, engl. *stereotactic ablative radiotherapy*), oblik je stereotaksijske radioterapije za liječenje ekstrakranijalnih malignih i benignih tumora te funkcionalnih ili vaskularnih poremećaja

Stereotaksijska radiokirurgija vrlo je precizan oblik terapijske radiologije koja koristi fokusirane snopove zračenja (gama zrake, x-zrake, protone) kako bi jasno definirani ciljni volumen tretirala visokom dozom zračenja u jednoj ili nekoliko frakcija. SRS je logičan izbor liječenja za pacijente koji se ne mogu podvrgnuti resekciji i/ili imaju ograničen broj moždanih metastaza. U liječenju SRT-om koriste se različiti uređaji koji se razlikuju po vrsti primijenjenog zračenja te po načinu usmjeravanja zraka na ciljno mjesto. Najčešće korišteni su gama nož i linearni akcelerator.

1. **Cobalt60 sustav- Gama nož** (eng. *Gamma Knife*)

Gama nož je uređaj koji kao izvor zračenja koristi radioaktivni izotop kobalt-60 sa 201 pojedinačnim izvorom zračenja raspoređenim u polukružni prsten. Radioaktivno raspadanje kobalta dovodi do emisije ionizirajućeg zračenja u obliku beta čestica i dva jaka gama zračenja – jedno s 1.17MeV energije i jedno s 1.33MeV energije. Kobaltni izvori raspoređeni su kružno unutar kolimatorskih kaciga koje pri samom tretmanu pomažu u fokusiranju zraka. Ovaj tip sustava koristi visoko fokusirane gama zraka za liječenje malih i srednjih lezija unutar i oko mozga, kao što su tumori mozga ili arterio-venske malformacije (AVM). Gamma nož

omogućuje vrlo intenzivnu dozu zračenja na siguran način. Gamma nož je najjednostavniji i najstariji trenutno korišteni uređaj za stereotaksijsku radioterapiju. Trajanje samog tretmana je određeno vrstom lezije i mjestom tretiranog područja.

2. Sustavi linearnih akceleratora (LINAC)

Sustavi linearnog akceleratora (LINAC) koriste rendgenske zrake visoke energije za liječenje velikih tumora ili drugih lezija izvan mozga. Neki uobičajeni tipovi LINAC sustava uključuju: CyberKnife, X-nož, Novalis i Paun. Cyberknife je robotizirani radiokirurški sustav koji ima mobilni linearni akcelerator montiran unutar robotske ruke. Zbog preciznog pozicioniranja tumora i izračuna doze za tumor potrebno je u svrhu planiranja prethodno učiniti CT, MR ili PET-CT snimke. Za razliku od Gamma Knifea koji koristi radioaktivni izvor kao izvor gama zračenja i kod kojeg se sam uređaj ne kreće, LINAC sustavi ne koriste radioaktivni materijal za stvaranje zračenja i strojevi se kreću oko pacijenta tijekom tretmana. Dakle, LINAC sustavi mogu liječiti veće tumore i veća zahvaćena područja nego Gamma Knife. Zrake fotona ulaze u mozak i prolaze kroz tumor i dalje, isporučujući zračenje cijelim svojim putem. Ovi se sustavi također mogu koristiti za terapiju vanjskim snopom zračenja (40).

U usporedbi s WBRT-om, SRT ima veću mogućnost očuvanja zdravog tkiva, stoga se nakon liječenja stereotaksijskom radioterapijom može očekivati manje neželjenih posljedica.

1.3.3. Kemoterapija i imunoterapija u pacijenata sa moždanim metastazama

Povijesno gledano, tretmani temeljeni na kemoterapiji nisu se koristili za liječenje BM-a zbog niske stope sistemskog odgovora i vjerovanja da krvno-moždana barijera smanjuje prodor kemoterapijskih sredstava i ugrožava učinkovitost. Međutim, kod bolesnika s makroskopskim metastazama često dolazi do poremećaja krvno-moždane barijere i neovaskularizacije, što omogućuje izlaganje moždanih metastaza terapijskim agensima. Trenutačno većina pacijenata prima liječenje temeljeno na imunoterapiji kao prvu liniju terapije.

Anti PD-1 ili anti PD-L1 ili anti CTLA4 lijekovi, najčešće u kombinaciji s kemoterapijom temeljnoj na platini, standardna su prva linija terapije za bolesnike s programiranom ekspresijom liganda smrti 1 (PD-L1) i u kombinaciji s kemoterapijom na bazi platine bez obzira na ekspresiju PD-L1. Ukratko, u bolesnika s novodijagnosticiranom EGFR-pozitivnom bolešću i simptomatskim moždanim metastazama preporučuje se lokalna terapija (SRS, kirurški zahvat) nakon čega slijedi osimertinib. Za one s asimptomatskim moždanim metastazama preporučuje se osimertinib kao prva linija terapije. U bolesnika sa simptomatskim moždanim metastazama koje su napredovale tijekom ili nakon prve ili druge generacije TKI-a, preporučena je lokalna terapija za simptomatsku bolest SŽS-a nakon koje slijedi sistemska terapija. Za one s asimptomatskim moždanim metastazama, preporučun je osimertinib za one s T790M-pozitivnom bolešću nakon čega slijedi strogi nadzor ili lokalna terapija nakon koje slijedi kemoterapija za one s T790M-negativnom bolešću (39).

U bolesnika s novodijagnosticiranim ALK-pozitivnim NSCLC i simptomatskim moždanim metastazama preporučuje se lokalna terapija (SRS, kirurški zahvat) nakon koje slijedi alektinib. Za one s asimptomatskim moždanim metastazama preporučuje se alektinib kao prva linija terapije. U bolesnika sa simptomatskim moždanim metastazama koje su napredovale na krizotinibu, preporuča se lokalna terapija za simptomatsku bolest središnjeg živčanog sustava, a zatim alektinib ili brigatinib. Za bolesnike s progresijom bolesti na krizotinibu i asimptomatskim BM preporučuje se alektinib ili brigatinib (39).

U bolesnika s ROS1 pozitivnom bolešću i simptomatskim moždanim metastazama preporučuje se lokalna terapija nakon koje slijedi krizotinib. U onih s malim i asimptomatskim moždanim metastazama, razumno je započeti s krizotinibom i pratiti intrakranijalnu bolest. U bolesnika s višestrukim ili velikim moždanim metastazama preporučuje se lokalna terapija nakon koje slijedi krizotinib (39).

2. CILJ RADA

Procijeniti korištenje slikovne dijagnostike mozga u novodijagnosticiranih bolesnika s rakom pluća.

3. ISPITANICI I METODE

Ispitanici su svi bolesnici sa rakom pluća dijagnosticirani u OB Dubrovnik u 2021. i 2022. godini. Podaci su vađeni retrospektivno, iz bolničkog informacijskog sustava, bez otkrivanja identiteta pacijenata. Analizirani su epidemiološko-klinički podaci, podaci o učinjenoj dijagnostičkoj obradi, napose o slikovnoj dijagnostici mozga CT-om ili MR-om. Protokol istraživanja odobren je od Etičkog povjerenstva OB Dubrovnik (Prilog 1). Glavne karakteristike pacijenata opisane su korištenjem deskriptivne statistike.

Za radiološku dijagnostiku mozga, korištena su 2 CT-a i jedan MR. Prvi CT je *Siemens Somaton Perspective* (Erlangen, Savezna Republika Njemačka); 64-slojni CT skener sa CARE Dose4D konfiguracijom. Drugi CT, marke *United Imaging uCT 780* (Shanghai, Narodna Republika Kina) je napredni 160-slojni CT skener sa potpuno integriranim Z-detektorom, brzinom rotacije od 0,3 sekunde, snagom generatora od 100 kW i Auto ALARA kVp. MR mozga su snimane na *Siemens MAGNETOM ESSENZA* (Erlangen, Savezna Republika Njemačka) snage polja 1,5 T.

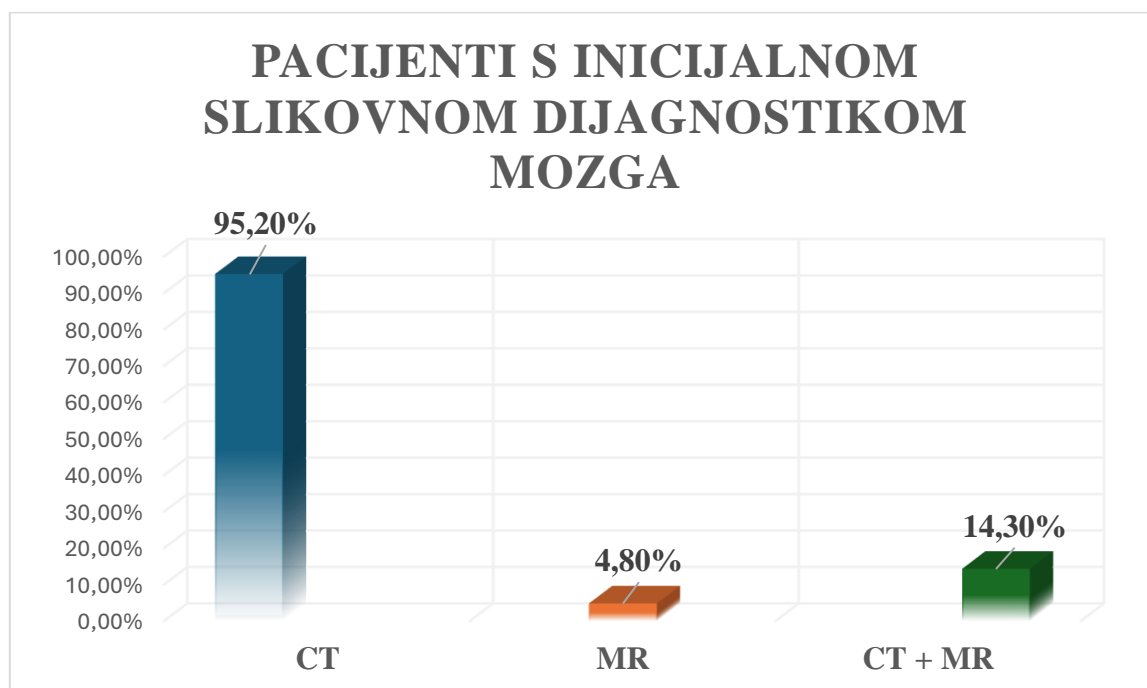
4. REZULTATI

U OB Dubrovnik u 2021. i 2022.godini bilo je ukupno 107 novodijagnosticiranih bolesnika oboljelih od raka pluća, od čega je 77 bolesnika (72%) bilo muškog spola i 30 bolesnica (28%) ženskog spola, što je prikazano u tablici 1.

TABLICA 1. Tablica sa karakteristikama bolesnika (spol, stadij, patohistološki tip) oboljelih od raka pluća u OB Dubrovnik 2021. i 2022.godine

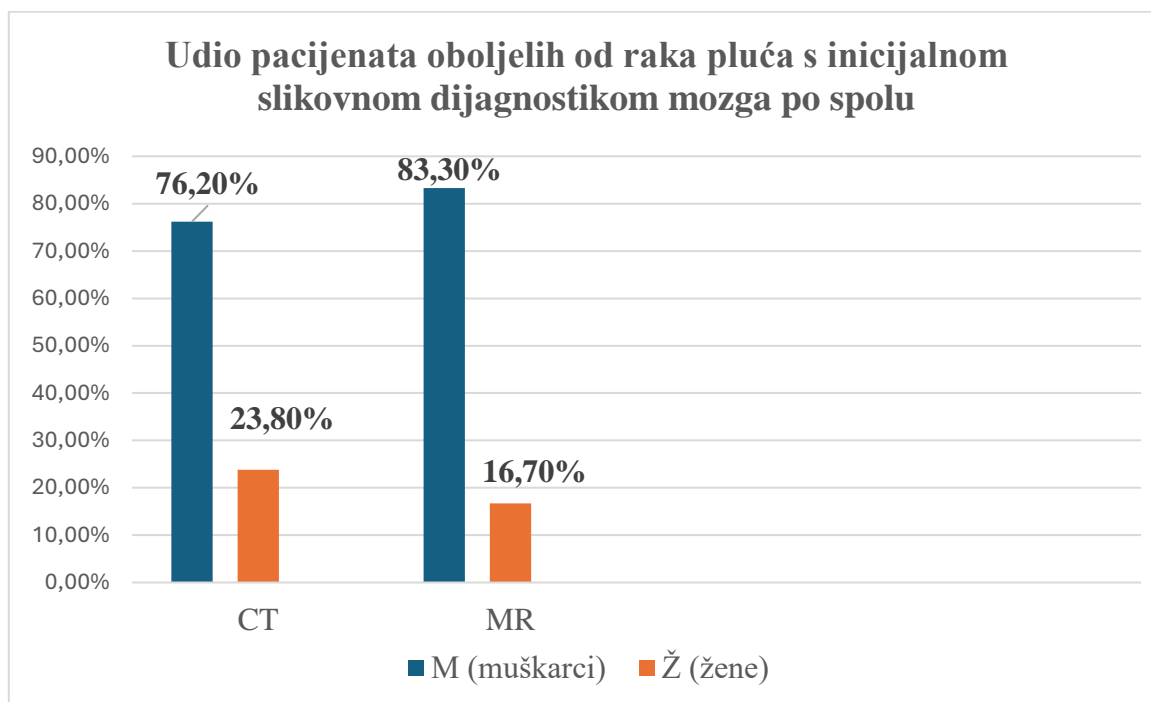
Sveukupan broj bolesnika oboljelih od raka pluća u OB Dubrovnik 2021. i 2022.godine, n=107		
Kategorije		broj pacijenata, n
SPOL	Broj oboljelih muškaraca (M)	77 (72%)
	Broj oboljelih žena (Ž)	30 (28%)
STADIJ	I	5 (4,7%)
	II	2 (1,9%)
	III	20 (18,7%)
	IV	79 (73,8%)
	nepoznat stadij	1 (0,9%)
PATOHISTOLOŠKI TIPOVI	NSCLC n=74 (69,2%)	53 muškarca (71,6%)
		21 žena (28,4%)
	SCLC n=24 (22,4%)	17 muškarca (70,8%)
		7 žena (29,2%)
	nepoznato n=9 (8,4%)	7 muškaraca (77,8 %)
		2 žene (22,2%)

Od 107 novodijagnosticiranih pacijenata oboljelih od raka pluća, 63 pacijenta (58,9%) su imala inicijalnu slikovnu dijagnostiku mozga (CT ili MR), od kojih je 60 pacijenata (95,2%) imalo učinjen samo CT mozga, 3 pacijenata (4,8%) samo MR mozga, a 9 pacijenata (14,3 %) i CT i MR, kao što je prikazano na slici 9.



SLIKA 9. Udio pacijenata oboljelih od raka pluća u OB Dubrovnik s inicijalnom slikovnom dijagnostikom mozga (CT, MR, CT+MR)

Od 63 pacijenta oboljela od raka pluća koji su snimali CT mozga, bilo je 48 muškaraca (76,2%) i 15 žena (23,8%). Od 12 pacijenata oboljelih od raka pluća koji su snimali MR mozga, bilo je 10 muškaraca (83,3 %) i 2 žene (16,7%).

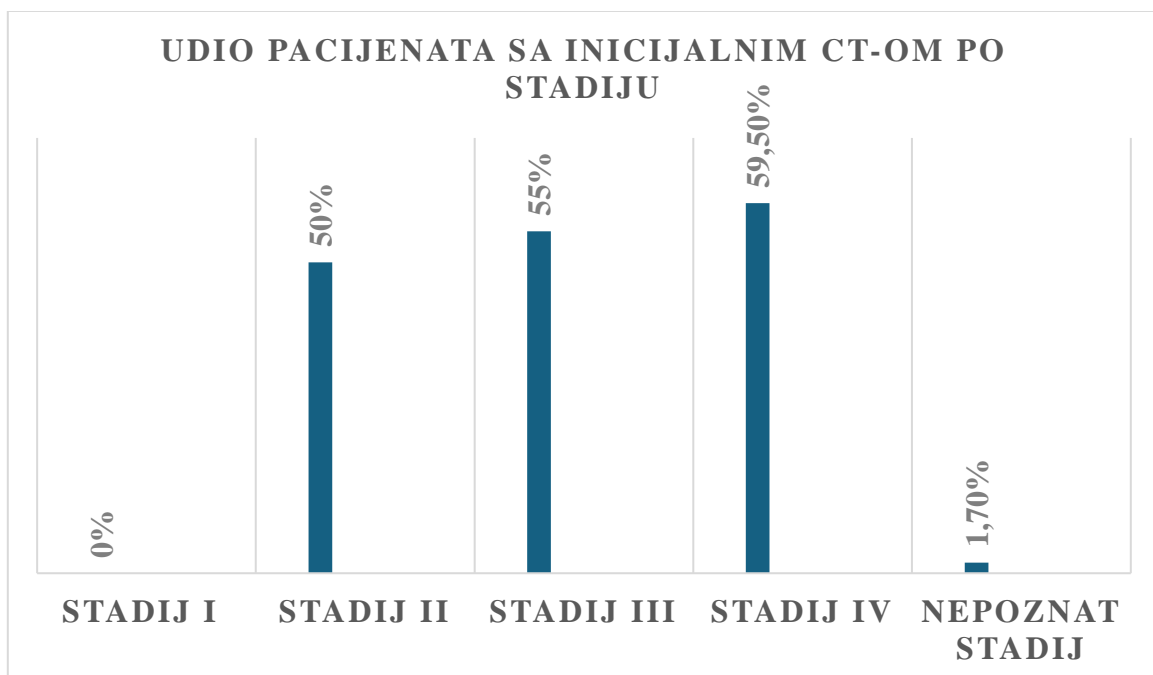


SLIKA 10. Udio pacijenata oboljelih od raka pluća s inicijalnom slikovnom dijagnostikom mozga po spolu

Od sveukupno 107 bolesnika, 60 bolesnika (56,1%) je imalo samo CT mozga. Gledajući po stadijima, CT mozga su imali:

- 0 od 5 bolesnika u stadiju I
- 1 od 2 bolesnika u stadiju II- 50% bolesnika
- 11 od 20 bolesnika u stadiju III- 55% bolesnika
- 47 od 79 bolesnika u stadiju IV- 59,5% bolesnika
- 1 bolesnik sa CT-om mozga je bio u nepoznatom stadiju- 1,7%

Od 60 pacijenata oboljelih od raka pluća koji su imali inicijalni CT mozga, 20 pacijenata (33,3%) je imalo diseminiranu bolest, tj. metastaze na mozgu na inicijalnom CT-u.



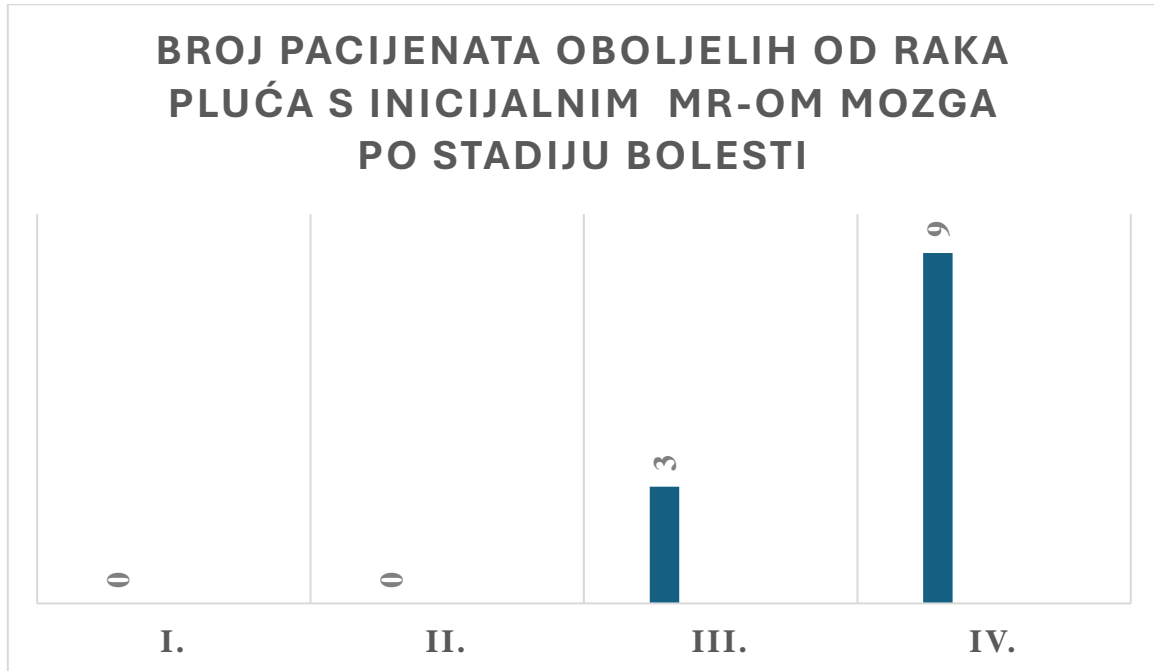
SLIKA 11. Udio pacijenata oboljelih od raka pluća s inicijalnim CT-om mozga po stadiju bolesti

Od 60 CT-ova mozga, kod 40 bolesnika (66,7%) je bilo aplicirano intravensko jodno kontrastno sredstvo. Uredni CT nalazi mozga (bez znakova akutne svježe ishemije, intrakranijalne hemoragije ili ekspanzivnih lezija u mozgu) pronađeni su kod 41 bolesnika (68,3%) oboljelog od raka pluća, dok su kod preostalih 19 bolesnika (31,7%) otkrivene metastaze na mozgu. Od navedenih 19 pacijenata sa metastazama na mozgu, 14 pacijenata (73,7%) je snimalo CT mozga sa intravenskom aplikacijom jodnog kontrastnog sredstva, dok je 5 pacijenata (26,3%) sa otkrivenim metastazama snimano nativno (bez intravenske primjene jodnog kontrastnog sredstva.) Najčešće kontraindikacije za primjenu kontrastnog sredstva su alergija na jod i povišene vrijednosti kreatinina. Ako postoji medicinski opravdan razlog/vitalna indikacija i ako je zaista neophodno obaviti pretragu uz primjenu kontrastnog sredstva, pretraga se može učiniti, ali sa premedikacijom pacijenta neposredno prije pretrage i anesteziološkom skrbi tokom cjelokupne pretrage.

Otkrivene metastaze na mozgu opisivane su u CT nalazima kao solitarne presadnice kod 10 bolesnika (52,63%), multiple žarišne lezije kod 7 bolesnika (36,84%) ili kao leptomeningealne metastaze kod 2 bolesnika (10,53%). Solitarne presadnice su pretežno opisivane kao hipodenzne, nekrotične, prstenasto imbibirane lezije sa okolnim vazogenim edemom i *mass* efektom koje odgovaraju sekundarizmima. Multiple žarišne lezije su opisivane kao sekundarizmi okruženi vazogenim edemom sa posljedičnim pomakom struktura medijalne linije i/ili kompresijom moždanih komora. Leptomeningealne metastaze su opisivane kao novonastale nježne nespecifične zone imbibicije te kao postkontrastno trakasto pseudonodozna imbibicija.

Od slučajnih nalaza na CT-u, kod 4 bolesnika je opisana razvijena mikroangiopatija sa atrofijom moždanog parenhima. Kod 2 bolesnika, opisane su lezije koje svojim karakteristikama upućuju na meningeome. Kod 3 bolesnika, opisane su aterosklerotske promjene unutarnjih karotidnih arterija- ACI (eng. *internal carotid arteries*).

Od 12 bolesnika koji su inicijalno snimali MR mozga, 3 bolesnika (25 %) su bila u III. stadiju bolesti, a 9 bolesnika (75%) je bilo u IV. stadiju bolesti.



Slika 12. Broj pacijenata oboljelih od raka pluća s inicijalnim MR-om mozga po stadiju bolesti

Od 12 pacijenata koji su imali inicijalni MR pregled mozga, svih 12 pacijenata (100%) je primalo kontrastno sredstvo na bazi gadolinija. Kod 8 pacijenata (66,7%) otkrivene su metastaze na mozgu. Preostala 4 pacijenta (33,3%) su imala nalaz bez osobitosti.

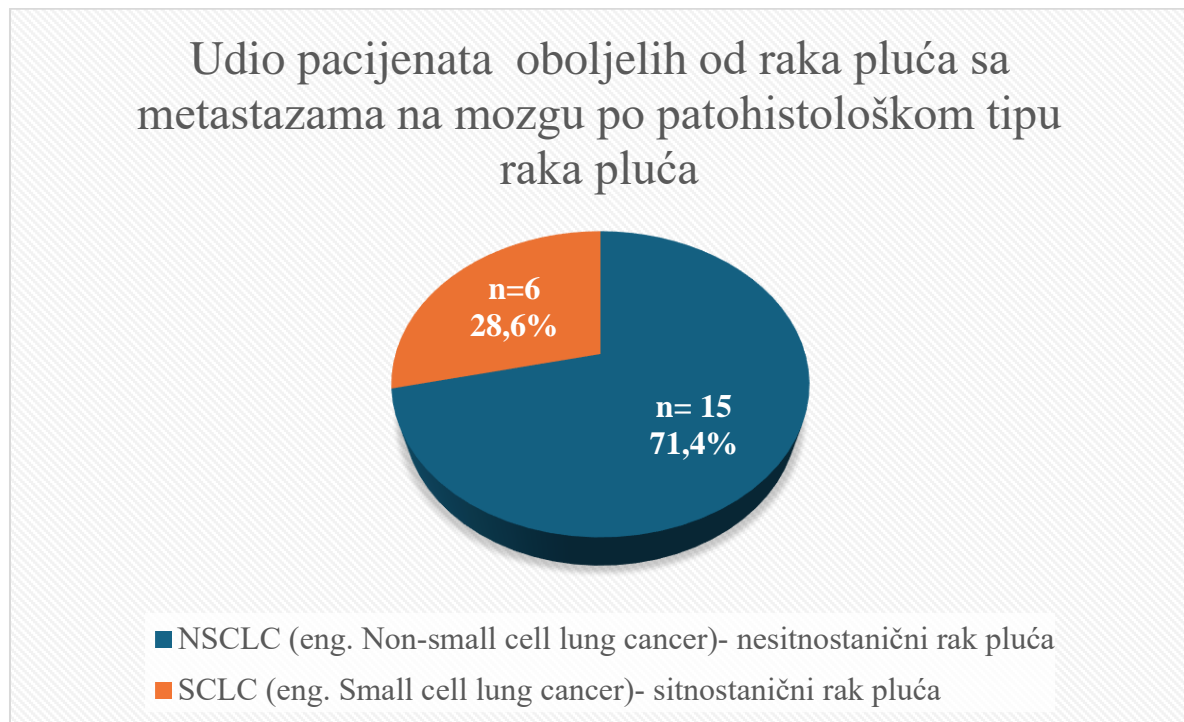
Otkriveni sekundarizmi u MR nalazima opisivani su kao solitarne presadnice kod 4 pacijenta (50%), multiple žarišne lezije kod 3 pacijenta (37,5%) te kao leptomeningealna metastaza kod 1 pacijenta (12,5%). Navedene presadnice opisivane su kao ekspanzivne tumorske tvorbe sa inhomogenim nakupljanjem kontrasta, opsežnim vazogenim edemima i/ili posljedičnim kompresijskim učinkom na moždane komore.

Atipični meningeom, znak prazne sele (eng. *empty sella sign*) i tromboza transverzalnog sinusa opisani su kao slučajni nalaz u triju bolesnika kojima je sniman MR mozga.

Od 63 pacijenta oboljela od raka pluća koji su imali inicijalnu slikovnu dijagnostiku (bilo CT, MR ili CT i MR), 21 pacijent (33,3%) je imao bolest diseminiranu na mozak.

Od 21 pacijenta oboljelog od raka pluća sa metastazama na mozgu, 15 pacijenata (71,4%) je imalo histološki tip NSCLC raka pluća, a 6 pacijenata (28,6%) je imalo histološki tip SCLC raka pluća.

Uzevši u obzir ukupan broj osoba kod kojih je učinjena slikovna dijagnostika mozga, kod 37,5 % oboljelih od NSCLC-a (15 od ukupno 40 bolesnika s NSCLC-om kojima je učinjen CT i/ili MR mozga), odnosno kod 31,6% bolesnika s patohistološkom dijagnozom SCLC-a (6 bolesnika od ukupno 19 s NSCLC-om kojima je učinjen CT i/ili MR mozga) pri inicijalnom slikovnom prikazu dokazana je moždana metastaza.



SLIKA 13. Udio pacijenata oboljelih od raka pluća sa moždanim metastazama po patohistološkom tipu raka pluća

5. RASPRAVA

U ovom diplomskom radu zbirno su prikazani rezultati primjene dijagnostičkih metoda oslikavanja mozga kod novodijagnosticiranih bolesnika s rakom pluća u Općoj bolnici Dubrovnik u periodu od 2021. do 2022. godine. S obzirom na učestalost raka pluća i još uvijek većinski proširenu bolest u trenutku dijagnoze, važno je imati informaciju na samom početku liječenja o postojanju eventualne proširenosti bolesti u mozak. Ta lokalizacija metastaza ima specifičnu prognozu i terapijske opcije koje se razlikuju od onih u bolesnika bez moždanih presadnica. S druge strane, radi se o dijagnostici koja zahtijeva postojanje adekvatnih resursa, i što se tiče opreme, ali i specijaliziranih profesionalaca, prvenstveno neuroradiologa.

Poželjna dijagnostička strategija za pojedinog bolesnika s rakom pluća generalno ovisi o veličini i položaju tumora, prisutnosti medijastinalne ili diseminirane bolesti, karakteristikama bolesnika (kao što je plućna patologija ili neki drugi značajni komorbiditeti) te lokalno iskustvo ustanove i stručnost onkološkog tima koji vodi pacijenta. Prema smjernicama Nacionalne sveobuhvatne mreže za rak- NCCN (41), klinička procjena kod sumnje na stadije IB- IVA (stadij IB elektivno) uključuje: procjenu za preoperativnu terapiju, PFT testove za ispitivanje plućne funkcije, bronhoskopiju, procjenu medijastinalnih patoloških limfnih čvorova, FDG-PET/CT skeniranje (ako nije prije učinjeno) izvedeno od baze lubanje do sredine bedara. Pozitivni nalazi FDG-PET/CT snimki udaljene bolesti trebaju patološku ili drugu radiološku potvrdu. Ako je FDG-PET/CT pozitivan u medijastinumu, potrebna je potvrda patologije statusa limfnih čvorova. Nadalje, preporučuje se MR mozga sa kontrastom- stadij II, IIIA te stadij IB (izborni). Ukoliko MR nije moguće učiniti zbog nedostupnosti pretrage ili apsolutne kontraindikacije koju nije moguće otkloniti, onda je slikovna dijagnostička metoda izbora CT mozga sa kontrastom.

Ukoliko nema dokaza kliničke/radiološke bolesti kod bolesnika koji su bili :

- u stadiju I-II (primarno liječenje uključivalo je operaciju +/- kemoterapiju) preporučuje se CT prsnog koša sa/bez kontrastnog sredstva svakih 6 mjeseci kroz 2-3 godine zatim niskodozni (eng. *Low dose*) CT prsnog koša bez kontrasta jednom godišnje.
- U stadiju I-II (primarno liječenje uključivalo je radioterapiju), stadiju III i stadiju IV (oligometastatski rak sa svim tretiranim sjedištima) preporučuje se CT prsnog koša sa/bez kontrastnog sredstva svakih 6 mjeseci tijekom 2 godine, zatim niskodozni CT prsnog koša bez

kontrasta jednom godišnje. Zaostale ili nove radiološke abnormalnosti mogu zahtijevati češće snimanje. FDG-PET/CT ili MR mozga nisu rutinski naznačena. FDG-PET/CT trenutno nije opravdan u rutinskom nadzoru i praćenju pacijenata s NSCLC.

Kod sumnje na povrat bolesti, preporučuje se FDG-PET/CT i MR mozga sa kontrastom. U slučaju nemogućnosti MR-a, preporučuje se CT mozga sa kontrastom. Za sitnostanični rak pluća (SCLC)- in situ ili prošireni preporučuje se CT prsnog koša/abdomena/zdjelice sa kontrastom, MR mozga (poželjno) ili CT sa kontrastom te FDG-PET/CT snimka (od baze lubanje do sredine bedara) ukoliko je potrebno pojasniti opseg bolesti. Ako se utvrdi ekstenzivni stadij, daljnja procjena stadija nije obavezna i ovisi o kliničkoj situaciji.

U usporedbi s dostupnim literaturnim podacima, pristup OB Dubrovnik u dijagnostici karcinoma pluća u skladu je s trenutnim smjernicama i uvriježenom kliničkom praksom. U OB Dubrovnik kroz 2021. i 2022. godinu učinjen je CT ili MR mozga u 65% bolesnika u stadiju III, odnosno 60,8% bolesnika u stadiju IV te 50% bolesnika u stadiju II.

Međutim, kao metoda izbora detekcije, procjene veličine, oblika i raširenosti moždanih presadnica zbog značajno veće specifičnosti i senzitivnosti te prednosti preciznog definiranja prostorne distribucije metastaza, nameće se MR mozga. Prema trenutnim smjernicama, MR mozga preporučena je dijagnostička metoda prilikom inicijalne slikovne dijagnostike što je i u skladu s dostupnim literaturnim podacima o učestalosti i pojavnosti presadnica u mozgu (42).

Iako CT mozga po smjernicama nije prva metoda izbora za otkrivanje metastaza u mozgu, indiciran je za brzo isključivanje po život opasnih situacija kao što su krvarenje, hidrocefalus, moždana hernija i mass efekt zbog metastaza ako simptomi upućuju na novonastalo neurološko oštećenje. CT mozga bez kontrasta može pokazati sve ove nalaze. Najčešći razlozi zbog kojih pacijenti u OB Dubrovnik 2021. i 2022.godine nisu primali jodno kontrastno sredstvo prilikom CT mozga bili su alergijska reakcija na jod ili visoke vrijednosti kreatinina (smanjena bubrežna funkcija).

Inicijalna slikovna dijagnostika (CT/MR) mozga učinjena u OB Dubrovnik dokazala je prisustvo moždanih presadnica kod 31.6% bolesnika sa SCLC-om, što je u skladu s literaturnim podacima prema kojima čak 80% bolesnika sa SCLC-om ima dokazane moždane metastaze prisutne u roku od dvije godine od postavljanja dijagnoze (43).

Pri inicijalnoj slikovnoj dijagnostici mozga u OB Dubrovnik kod 37,5 % oboljelih od NSCLC-a utvrđene su moždane metastaze te možemo reći da je učestalost bolesnika s NSCLC-om s

prisutnim moždanim metastazama nešto viša u odnosu na dostupne podatke prema kojima su inicijalno u 20 % bolesnika s NSCLC-om prisutne presadnice mozga, a učestalost raste i do 50% s vremenom (44%).

Prema podacima dostupne literature (45), otprilike 50% moždanih metastaza NSCLC-a opisivano je kao solitarne metastaze smještene na velikom mozgu (80%), malom mozgu (15%) i moždanom deblu (5%). Moždane metastaze su opisivane kao velike multilobulirane cistične mase sa prstenastim povećanjem koje uzrokuju vazogeni edem (46). Navedeni podaci se podudaraju sa podacima Opće bolnice Dubrovnik kod kojih je 52,63% moždanih metastaza opisivano kao solitarne presadnice, prstenasto imbibirane lezije sa okolnim vazogenim edemom i *mass* efektom.

Nadalje, učestalost leptomeningealnih metastaza u NSCLC-u literaturnih podataka (45) je približno 3-5%. Češće se viđaju u onih koji imaju EGFR mutacije i preraspodjelu ALK gena. Leptomeningealne metastaze najčešće se predstavljaju kao linearna ili nodularna proširenja korijena kranijalnih i spinalnih živaca, moždanih brazdi i cerebelarne folije. U usporedbi sa navedenim literaturnim podacima, možemo primjetiti višu učestalost leptomeningealnih metastaza (10,53%) u OB Dubrovnik gdje su opisivane kao novonastale nježne nespecifične zone imbibicije te kao postkontrastno trakasto pseudonodozna imbibicija.

Mogući razlozi za to su i relativno visoka učestalost pacijenata s vodećim mutacijama u EGFR, ALK i ROS 1 genu nađenih u našoj populaciji, a kod kojih se očekuje viša stopa moždane diseminacije.

Svakako, pri odabiru optimalne dijagnostike u obzir treba uzeti više čimbenika koji uključuju: osjetljivost, specifičnost i pouzdanost dijagnostičke metode, pravodobnost i učinkovitost evaluacije.

6. ZAKLJUČAK

Rak pluća jedan je od najzloćudnijih oblika raka, svrstan među prva tri zloćudna tumora u svijetu po učestalosti i smrtnosti. Karcinomi pluća primarno su klasificirani u dva podtipa: sitnostanični rak pluća (SCLC) i nesitnostanični rak pluća (NSCLC).

Pravovremena dijagnoza raka u ranom stadiju ključni je čimbenik poboljšanja prognoze bolesnika s rakom. Unatoč napretku u razumijevanju biologije tumora i mutacija patohistoloških vrsta raka pluća, ishodi su i dalje loši, osobito za pacijente s uznapredovalim stadijem bolesti ili bolešću koja perzistira nakon više vrsta terapije.

Radiološka dijagnostika igra iznimno važnu ulogu u otkrivanju, praćenju i liječenju bolesnika s rakom pluća. Trenutno su kompjutorizirana tomografija (CT), magnetska rezonancija (MR) i snimanje cijelog tijela PET-CT-om povećali osjetljivost rane dijagnoze tumora s metastazama u mozgu. Pravovremena dijagnoza raka u ranom stadiju ključni je čimbenik poboljšanja prognoze bolesnika s rakom. S poboljšanjem liječenja, uznapredovali rak se bolje kontrolira, što dovodi do poboljšanog ukupnog preživljavanja, pa čak i liječenja. Diseminacija stanica raka pluća u mozak smanjuje vrijeme preživljavanja pacijenta, dovodi do po život opasnih simptoma i značajno smanjuje kvalitetu života pacijenta. Metastaze u mozgu i dalje su povezane s lošim ukupnim preživljavanjem, s procijenjenom stopom ukupnog preživljenja za sve tipove tumora od 8,1% u dvije i 2,5% u pet godina nakon dijagnoze. Moždane presadnice u literaturi se najčešće opisuju kao multiple lezije okružene vazogenim edemom (47).

Praćenje mozga radiološkim slikovnim metodama radi metastaza ima značaj u otkrivanju asimptomatskih metastaza te u ranom uvođenju odgovarajuće terapije. Trenutačne preporuke sugeriraju da samo bolesnike koji imaju neurološke simptome treba uputiti na CT mozga radi istraživanja metastaza u mozgu. Iako se magnetska rezonanca trenutačno ne smatra glavnim slikovnim načinom za dijagnosticiranje i postavljanje stadija raka pluća, ima neke prednosti u odnosu na druge slikovne metode (karakterizacija solitarnih plućnih čvorova, procjena medijastinalne invazije, dijagnosticiranje udaljenih metastaza), što upućuje na to da bi se uporaba ove metode trebala proširiti. Za otkrivanje duralne ili leptomeningealne bolesti, MR sa kontrastom je najosjetljivija tehnika, posebno u kombinaciji s FLAIR-om. Vremenski

odgođeno snimanje može dodatno povećati osjetljivost. Međutim, to oduzima puno vremena i stoga nije uvijek moguće u kliničkoj praksi (45).

Opterećenost rakom nastavlja rasti globalno, stvarajući golem emocionalni i financijski pritisak na bolesnike i njihove obitelji, zajednice i zdravstvene sustave. Mnogi zdravstveni sustavi nisu spremni nositi se sa takvim teretom, a veliki broj pacijenata oboljelih od raka na globalnoj razini nema pristup pravovremenoj kvalitetnoj dijagnozi i liječenju. U zemljama u kojima su zdravstveni sustavi jaki, stope preživljavanja mnogih vrsta raka se poboljšavaju zahvaljujući dostupnom ranom otkrivanju, kvalitetnom liječenju i skrbi za preživjele.

7. LITERATURA

1. de Sousa VML, Carvalho L. Heterogeneity in Lung Cancer. *Pathobiology*. 2018;85(1-2):96-107. doi: 10.1159/000487440. Epub 2018 Apr 10. PMID: 29635240.
2. <https://www.cancer.gov/types/lung/hp/non-small-cell-lung-treatment-pdq> , posjećeno 13.05.2024.
3. <https://www.hzjz.hr/periodicne-publikacije/incidencija-raka-u-hrvatskoj-u-2021-godini/> , posjećeno 06.08.2024.
4. https://www.who.int/news-room/fact-sheets/detail/lung-cancer?gad_source=1&gclid=EAIaIQobChMIpoKM8fWKhgMV56doCR2EKQLuEAAYASAAEgI2-D BwE , posjećeno 13.05.2024.)
5. <https://www.cancer.gov/types/lung/hp/non-small-cell-lung-treatment-pdq> , posjećeno 13.05.2024.
6. Duma N, Santana-Davila R, Molina JR. Non-Small Cell Lung Cancer: Epidemiology, Screening, Diagnosis, and Treatment. *Mayo Clin Proc*. 2019 Aug;94(8):1623-1640. doi: 10.1016/j.mayocp.2019.01.013. PMID: 31378236.
7. Chu QS: Targeting non-small cell lung cancer: driver mutation beyond epidermal growth factor mutation and anaplastiy lymphoma kinase fusion, *Ther Adv Med Oncol* 2020; 12
8. Ando K, Manabe R, Kishino Y, Kusumoto S, Yamaoka T, Tanaka A, et al. Comparative Efficacy of ALK Inhibitors for Treatment-Naïve ALK-Positive Advanced Non-Small Cell Lung Cancer with Central Nervous System Metastasis: A Network Meta-Analysis. *Int J Mol Sci*. 2023 Jan 23;24(3):2242. doi: 10.3390/ijms24032242. PMID: 36768562; PMCID: PMC9917367.
9. Herrera-Juárez M, Serrano-Gómez C, Bote-de-Cabo H, Paz-Ares L. Targeted therapy for lung cancer: Beyond EGFR and ALK. *Cancer*. 2023 Jun 15;129(12):1803-1820. doi: 10.1002/cncr.34757. Epub 2023 Apr 19. PMID: 37073562.
10. Nie N, Zhou H, Zhang K, Liu L, Luo N, Wang R, et al. Genotyping of cerebrospinal fluid in lung cancer patients with leptomeningeal metastasis. *Thorac Cancer*. 2022 Sep;13(18):2574-2583. doi: 10.1111/1759-7714.14592. Epub 2022 Jul 27. PMID: 35896160; PMCID: PMC9475227.
11. file:///C:/Users/Paponja/Downloads/hrg_sara_diplomski_rad_2021.pdf , posjećeno 06.08.2024.

12. Zhu Y, Cui Y, Zheng X, Zhao Y, Sun G. Small-cell lung cancer brain metastasis: From molecular mechanisms to diagnosis and treatment. *Biochim Biophys Acta Mol Basis Dis.* 2022 Dec 1;1868(12):166557. doi: 10.1016/j.bbadis.2022.166557. Epub 2022 Sep 24. PMID: 36162624.
13. Basumallik, Neil; Agarwal, Manuj (2023), "Small Cell Lung Cancer", StatPearls, Treasure Island (FL): StatPearls Publishing, PMID 29494065
14. Dela Cruz CS, Tanoue LT, Matthay RA. Lung cancer: epidemiology, etiology, and prevention. *Clin Chest Med.* 2011 Dec;32(4):605-44. doi: 10.1016/j.ccm.2011.09.001. PMID: 22054876; PMCID: PMC3864624.
15. Hirsch FR, Scagliotti GV, Mulshine JL, Kwon R, Curran WJ Jr, Wu YL, et al. Lung cancer: current therapies and new targeted treatments. *Lancet.* 2017 Jan 21;389(10066):299-311. doi: 10.1016/S0140-6736(16)30958-8. Epub 2016 Aug 27. PMID: 27574741.
16. <https://www.who.int/news-room/fact-sheets/detail/cancer> , posjećeno 29.04.2024.
17. Parkin DM, Pisani P, Lopez AD, et al. At least one in seven cases of cancer is caused by smoking. Global estimates for 1985. *Int J Cancer.* 1994;59(4):494–504. [PubMed] [Google Scholar]
18. <https://www.esmo.org/content/download/124824/2364857/1/HR-Rak-Pluca-Nemalih-Stanica-Vodic-za-Bolesnike.pdf> , posjećeno 15.04.2024.
19. Popper HH. Progression and metastasis of lung cancer. *Cancer Metastasis Rev.* 2016 Mar;35(1):75-91. doi: 10.1007/s10555-016-9618-0. PMID: 27018053; PMCID: PMC4821869.
20. <https://hlpr.hr/rak/vijest/rak-pluca> , posjećeno 29.04.2024.
21. Liu W, Powell CA, Wang Q. Tumor microenvironment in lung cancer-derived brain metastasis. *Chin Med J (Engl).* 2022 Aug 5;135(15):1781-1791. doi: 10.1097/CM9.0000000000002127. PMID: 35838548; PMCID: PMC9521756.
22. <https://hr.wikipedia.org/wiki/Neuroonkologija> , posjećeno 06.08.2024.
23. Gandhi L, Rodríguez-Abreu D, Gadgeel S, Esteban E, Felip E, De Angelis F, et al. Pembrolizumab plus Chemotherapy in Metastatic Non-Small-Cell Lung Cancer. *N Engl J Med.* 2018 May 31;378(22):2078-2092. doi: 10.1056/NEJMoa1801005. Epub 2018 Apr 16. PMID: 29658856.
24. Roy S. Herbst, Daniel Morgensztern & Chris Boshoff: The biology and management of non-small cell lung cancer, doi:10.1038/nature25183

25. Ahn MJ, Cho BC, Felip E, Korantzis I, Ohashi K, Majem M, et al. Tarlatamab for Patients with Previously Treated Small-Cell Lung Cancer. *N Engl J Med*. 2023 Nov 30;389(22):2063-2075. doi: 10.1056/NEJMoa2307980. Epub 2023 Oct 20. PMID: 37861218.
26. Samaržija, Miroslav; Jakopović, Marko; Boban, Marijo; Bošković, Lidija; Belac Lovasić, Ingrid; Juretić, Antonio i sur: Smjernice za dijagnozu, liječenje i praćenje bolesnika oboljelih od raka pluća nemalih stanica, dostupno na: <https://urn.nsk.hr/urn:nbn:hr:105:874418>, posjećeno 20.08.2024.
27. Collins LG, Haines C, Perkel R, Enck RE. Lung cancer: diagnosis and management. *Am Fam Physician*. 2007 Jan 1;75(1):56-63. PMID: 17225705.
28. Haberkorn U, Schoenberg SO. Imaging of lung cancer with CT, MRT and PET. *Lung Cancer*. 2001 Dec;34 Suppl 3:S13-23. doi: 10.1016/s0169-5002(01)00369-5. PMID: 11740988.
29. <https://www.onkologija.hr/dijagnostika-raka/> , posjećeno 21.05.2024.
30. Owens C, Hindocha S, Lee R, Millard T, Sharma B. The lung cancers: staging and response, CT, 18F-FDG PET/CT, MRI, DWI: review and new perspectives. *Br J Radiol*. 2023 Aug;96(1148):20220339. doi: 10.1259/bjr.20220339. Epub 2023 May 17. PMID: 37097296; PMCID: PMC10392646.
31. Hochegger B, Marchiori E, Sedlacek O, Irion K, Heussel CP, Ley S, et al. MRI in lung cancer: a pictorial essay. *Br J Radiol*. 2011 Jul;84(1003):661-8. doi: 10.1259/bjr/24661484. PMID: 21697415; PMCID: PMC3473490.
32. Panunzio A, Sartori P. Lung Cancer and Radiological Imaging. *Curr Radiopharm*. 2020;13(3):238-242. doi: 10.2174/1874471013666200523161849. PMID: 32445458; PMCID: PMC8206195.
33. Kramer H, Groen HJ. Current concepts in the mediastinal lymph node staging of nonsmall cell lung cancer. *Ann Surg*. 2003 Aug;238(2):180-8. doi: 10.1097/01.SLA.0000081086.37779.1a. PMID: 12894010; PMCID: PMC1422673.
34. Husband J, Padhani A. The Royal College of Radiologists. Recommendations for cross-sectional imaging in cancer management (August 2006). Available from: http://www.rcr.ac.uk/docs/oncology/pdf/Cross_Sectional_Imaging_12.pdf. [Google Scholar]
35. Ohno Y, Koyama H, Nogami M, Takenaka D, Yoshikawa T, Yoshimura M, et al. STIR turbo SE MR imaging vs. coregistered FDG-PET/CT: quantitative and qualitative

- assessment of N-stage in non-small-cell lung cancer patients. *J Magn Reson Imaging* 2007;26:1071–80 [PubMed] [Google Scholar]
36. Yi CA, Shin KM, Lee KS, Kim BT, Kim H, Kwon OJ, et al. Non-small cell lung cancer staging: efficacy comparison of integrated PET/CT versus 3.0-T whole-body MR imaging. *Radiology* 2008;248:632–42 [PubMed] [Google Scholar]
 37. Lee HY, Lee KS, Kim BT, Cho YS, Lee EJ, Yi CA, et al. Diagnostic efficacy of PET/CT plus brain MR imaging for detection of extrathoracic metastases in patients with lung adenocarcinoma. *J Korean Med Sci* 2009;24:1132–8 [PMC free article] [PubMed] [Google Scholar]
 38. <https://repozitorij.unizg.hr/islandora/object/mef%3A9914/datastream/PDF/view>, posjećeno 20.08.2024.
 39. Ernani V, Stinchcombe TE. Management of Brain Metastases in Non-Small-Cell Lung Cancer. *J Oncol Pract.* 2019 Nov;15(11):563-570. doi: 10.1200/JOP.19.00357. Erratum in: *JCO Oncol Pract.* 2020 Mar;16(3):149. doi: 10.1200/JOP.20.00042. PMID: 31715122; PMCID: PMC7098835.
 40. <https://www.hopkinsmedicine.org/health/treatment-tests-and-therapies/radiosurgery> , posjećeno 20.08.2024.
 41. https://www.nccn.org/professionals/physician_gls/pdf/nscl.pdf , posjećeno 20.08.2024.
 42. MRH. Cheng, R. Perez-Soler. Leptomeningeal metastases in non-small-cell lung cancer *Lancet Oncol.*, 19 (2018), pp. e43-e55, Y. Wang, W. Xia, B. Liu, L. Zhou, M. Ni, R. Zhang, J. Shen, Y. Bai, G. Weng, S. Yuan, X. Gao Exploration of spatial distribution of brain metastasis from small cell lung cancer and identification of metastatic risk level of brain regions: a multicenter, retrospective study *Cancer Imaging*, 21 (2021), p. 41, P.D. Brown, M.S. Ahluwalia, O.H. Khan, A.L. Asher, J.S. Wefel, V. Gondi Whole-brain radiotherapy for brain metastases: evolution or revolution? *J. Clin. Oncol.*, 36 (2018), pp.
 43. D.C.C. Tsui, L. Polito, S. Madhavan, L. Adler, S. Ogale, D.R. Camidge 1650P - adoption and early clinical outcomes of atezolizumab (atezo) + carboplatin and etoposide (CE) in patients with extensive-stage small cell lung cancer (ES-SCLC) in the real-world (RW) setting *Ann. Oncol.*, 32 (2021), pp. S1164-S1174
 44. Siegel RL, Miller KD, Jemal A. Cancer statistics, 2019. *CA Cancer J Clin.* 2019;69:7–34. Sørensen JB, Hansen HH, Hansen M, et al. Brain metastases in adenocarcinoma of the lung: Frequency, risk groups, and prognosis. *J Clin Oncol.* 1988;6:1474–1480. Ernani V, Stinchcombe TE. Management of Brain Metastases in Non-Small-Cell Lung

- Cancer. *J Oncol Pract.* 2019 Nov;15(11):563-570. doi: 10.1200/JOP.19.00357. Erratum in: *JCO Oncol Pract.* 2020 Mar;16(3):149. doi: 10.1200/JOP.20.00042. PMID: 31715122; PMCID: PMC7098835. Rangachari D, Yamaguchi N, VanderLaan PA, Folch E, Mahadevan A, Floyd SR, Uhlmann EJ, Wong ET, Dahlberg SE, Huberman MS, et al. 2015. Brain metastases in patients with EGFR-mutated or ALK-rearranged non-small-cell lung cancers. *Lung Cancer* 88: 108–111. 10.1016/j.lungcan.2015.01.020
45. N. Chakrabarty, A. Mahajan, V. Patil, V. Noronha, K. Prabhash: Imaging of brain metastasis in non-small-cell lung cancer: indications, protocols, diagnosis, post-therapy imaging, and implications regarding management, posjećeno 1.9.2024., dostupno na: [https://www.clinicalradiologyonline.net/article/S0009-9260\(22\)00714-0/abstract](https://www.clinicalradiologyonline.net/article/S0009-9260(22)00714-0/abstract)
46. <https://radiopaedia.org/cases/brain-metastasis-from-lung-cancer>, posjećeno 08.09.2024.
47. Derks SHAE, van der Veldt AAM, Smits M. Brain metastases: the role of clinical imaging. *Br J Radiol.* 2022 Feb 1;95(1130):20210944. doi: 10.1259/bjr.20210944. Epub 2021 Dec 14. PMID: 34808072; PMCID: PMC8822566.)

8. ŽIVOTOPIS

Ime i prezime	Veronika Vučić
Datum rođenja	25.03.1997.
Grad	Metković, Republika Hrvatska
Školovanje: I. Diplomski studij	I. Sveučilišni diplomski studij Radiološka tehnologija Sveučilište u Splitu (9./2021. – 7./2024.)
II. Preddiplomski studij	II. Sveučilišni preddiplomski studij Radiološka tehnologija Sveučilište u Splitu (7./2016. – 7./2019.)
III. Srednja škola	III. Gimnazija Metković Metković (9./2011. – 5./2015.)
IV. Osnovna škola	IV. OŠ don Mihovil Pavlinović Metković (9./2003. - 6./2011.)

PRILOG 1. Odobrenje Etičkog povjerenstva OB Dubrovnik



OPĆA BOLNICA DUBROVNIK
ETIČKO POVJERENSTVO
Dr. Roka Mišetića 2, 20000 Dubrovnik

IZVOD IZ ZAPISNIKA

Klasa: 021-01/24-05/3(4)
Dubrovnik, 18. siječnja.2024.

Na svojoj 1. sjednici održanoj dana 17. siječnja 2024. Etičko povjerenstvo Opće bolnice Dubrovnik, pod točkom 3. dnevnog reda, jednoglasno je donijelo

ODLUKU

Veroniki Vučić, odobrava se korištenje podataka u svrhu pisanja diplomskog rada pod naslovom „Utilizacija slikovnih metoda prikaza mozga u dijagnostici raka pluća“ pod mentorstvom doc.dr.sc. Tihanom Boraskom Jelavić, dr.med.

Predsjednik Etičkog povjerenstva,

Dr. sc. Igor Borić, dr. med.