

Direktna aterektomija kao metoda pripreme lezije

Vrdoljak, Mate

Undergraduate thesis / Završni rad

2024

Degree Grantor / Ustanova koja je dodijelila akademski / stručni stupanj: **University of Split / Sveučilište u Splitu**

Permanent link / Trajna poveznica: <https://um.nsk.hr/um:nbn:hr:176:431848>

Rights / Prava: [In copyright](#)/[Zaštićeno autorskim pravom.](#)

Download date / Datum preuzimanja: **2024-12-27**



Sveučilišni odjel zdravstvenih studija
SVEUČILIŠTE U SPLITU

Repository / Repozitorij:

[Repository of the University Department for Health Studies, University of Split](#)



zir.nsk.hr



UNIVERSITY OF SPLIT



DIGITALNI AKADEMSKI ARHIVI I REPOZITORIJI

SVEUČILIŠTE U SPLITU

Podružnica

SVEUČILIŠNI ODJEL ZDRAVSTVENIH STUDIJA

PRIJEDIPLOMSKI SVEUČILIŠNI STUDIJ

RADIOLOŠKA TEHNOLOGIJA

Mate Vrdoljak

**DIREKTNA ATEREKTOMIJA KAO METODA
PRIPREME LEZIJE**

Završni rad

Split, 2024.

SVEUČILIŠTE U SPLITU

Podružnica

SVEUČILIŠNI ODJEL ZDRAVSTVENIH STUDIJA

PRIJEDIPLOMSKI SVEUČILIŠNI STUDIJ

RADIOLOŠKA TEHNOLOGIJA

Mate Vrdoljak

**DIREKTNA ATEREKTOMIJA KAO METODA
PRIPREME LEZIJE**

**DIRECTIONAL ATHERECTOMY AS A METHOD OF
LESION PREPARATION**

Završni rad/Bachelor's Thesis

Mentor:

Izv. prof. dr. sc. Tonći Batinić

Split, 2024.

TEMELJNA DOKUMENTACIJSKA KARTICA

ZAVRŠNI RAD

Sveučilište u Splitu
Sveučilišni odjel zdravstvenih studija
Sveučilišni prijediplomski studij radiološka tehnologija

Znanstveno područje: biomedicina i zdravstvo
Znanstveno polje: kliničke medicinske znanosti

Mentor: Izv. prof. dr. sc. Tonći Batinić

DIREKTNA ATEREKTOMIJA KAO METODA PRIPREME LEZIJE

Mate Vrdoljak, 0346013016

SAŽETAK: Aterektomija je medicinski postupak koji se koristi za uklanjanje plaka iz arterija kako bi se obnovio protok krvi, najčešće u perifernim i koronarnim arterijama. Ovaj postupak je posebno koristan kod tvrdokornih kalcificiranih lezija koje se ne mogu lako proširiti balonskom angioplastikom ili stentiranjem. Aterektomija pomaže u smanjenju stenozе (suženja arterija) te može poboljšati dugoročne ishode za pacijente. Također, može imati i određene rizike, uključujući mogućnost disekcije, restenoze i drugih komplikacija.

Ključne riječi: : Intervencijska radiologija; ateroskleroza; aterektomija

Rad sadrži: 27 stranica, 5 slika

Jezik izvornika: hrvatski

BASIC DOCUMENTATION CARD

BACHELOR THESIS

University of Split
University Department for Health Studies
University undergraduate study of radiological technology

Scientific area: biomedicine and health
care **Scientific field:** clinical medical
sciences

Supervisor: Izv. prof. dr. sc. Tonći Batinić

DIRECTIONAL ATHERECTOMY AS A METHOD OF LESION PREPARATION

Mate Vrdoljak, 0346013016

SUMMARY: Atherectomy is a medical procedure used to remove plaque from arteries to restore blood flow, most commonly in peripheral and coronary arteries. This procedure is particularly useful for hard, calcified lesions that cannot be easily expanded with balloon angioplasty or stenting. Atherectomy helps reduce stenosis (narrowing of the arteries) and can improve long-term outcomes for patients, but it also carries certain risks, including the potential for dissection, restenosis, and other complications.

Keywords: Interventional radiology; atherosclerosis; atherectomy

Thesis contains: 27 pages, 5 pictures

Original in: Croatian

SADRŽAJ

1. UVOD	1
2. CILJ RADA	3
3. RASPRAVA	4
3.1. ATEROSKLEROZA	4
3.1.1. Formiranje aterosklerotskog plaka	6
3.2. ATEREKTOMIJA	8
3.2.1. Rotacijska aterektomija	8
3.2.1.1. Rotablator.....	8
3.2.1.2. Pathway Jetstream PV	10
3.2.2. Usmjerenjena aterektomija	12
3.2.2.1. Silwerhawk i Turbohawk.....	13
3.2.3. Orbitalna aterektomija	14
3.2.3.1. Diamondback 360.....	14
3.2.4. Laserska aterektomija	17
4. ZAKLJUČAK	18
5. LITERATURA	19
6. ŽIVOTOPIS	22

1. UVOD

Intervencijska radiologija je ključna u modernoj medicini jer pruža sigurne i učinkovite metode tretiranja različitih bolesti i stanja bez potrebe za velikim operativnim zahvatima. Ova grana medicine koristi napredne tehnologije kao što su ultrazvuk, kompjuterizirana tomografija (CT), magnetna rezonanca (MR) i radiografija kako bi omogućila vizualizaciju unutarnjih struktura tijela i usmjeravanje terapijskih postupaka na točno određeno mjesto [1].

Najvažnije obilježje intervencijske radiologije, od samih početaka u 50-im godinama prošlog stoljeća, je postupak intervencije instrumentima na nekom organu. Temeljni cilj ove struke je poboljšanje i pojednostavljenje postupaka za koje je prije postojalo samo kirurško rješenje. Intervencijska radiologija omogućuje smanjenje rizika zahvata, snižavanje incidencije komplikacija i smrtnosti, te isključivanje potrebe za općom anestezijom i dužom hospitalizacijom [2]. Počeci ove nove radiološke struke nisu bili široko prihvaćeni. S jedne strane, to je bilo zbog spore prilagodbe promjenama, a s druge strane, zbog moguće konkurencije koju su mnogi liječnici shvaćali kao gubitak dijela svoje struke. Međutim, nove metode su pružale rezultate jednake ili bolje u odnosu na kirurške, uz manji rizik i nižu cijenu, što je omogućilo prihvaćanje metoda intervencijske radiologije. Tako se sama struka počela širiti. Danas znamo da njene metode nisu konkurentne, već nadopunjuju brojne druge medicinske struke.

Zadnjih godina primjena intervencijske radiologije postala je nezaobilazan način liječenja stanja poput stenotičko-obliterativnih promjena krvnih žila, dreniranja apscesa, liječenja bubrežnih cisti, dreniranja fizioloških kanala mokraćnog i bilijarnog sustava, liječenja fistula, gastrointestinalnog krvarenja, te poseban značaj ima u dijagnostičkim citološkim punkcijama i u histološkim biopsijama [3].

Otkriće Svena Ivara Seldingera 1953. godine predstavlja prekretnicu na području intervencijske radiologije i kardiologije. Seldingerova tehnika omogućila je siguran i efikasan način pristupa krvnim žilama, što je dovelo do razvoja brojnih dijagnostičkih i terapijskih procedura. Ova tehnika uključuje probijanje žile iglom, nakon čega se kroz iglu uvodi žica vodilica, a igla se uklanja. Preko žice se zatim uvodi kateter koji omogućava pristup žili za daljnje procedure kao što su angiografija, primjena lijekova, ili

postavljanje stenta. Jedanaest godina kasnije, 1964., dr. Charles Dotter je dodatno proširio granice intervencijske radiologije uvođenjem perkutane transluminalne angioplastike. Ovaj postupak je uključivao mehaničko širenje sužene arterije pomoću specijalnih balon katetera, što je omogućilo poboljšanje protoka krvi bez potrebe za otvorenom operacijom. Dotterov rad je postavio temelje za kasniji razvoj brojnih endovaskularnih tehnika, uključujući koronarnu angioplastiku koja je danas široko rasprostranjena metoda liječenja ishemijske bolesti srca [2].

Razvoj intervencijske radiologije tijekom 1970-ih i 1980-ih godina uključivao je proširenje primjene ovih tehnika na liječenje stanja izvan vaskularnog sustava, poput postupaka na žučnim putevima, bubrezima i drugim organima. Ovo je uključivalo upotrebu katetera i vodilica za drenaže, biopsije i druge terapijske intervencije, pokazujući veliku fleksibilnost i adaptabilnost Seldingerove tehnike [2].

Endovaskularno liječenje manje je invazivan način liječenja bolesti krvnih žila u usporedbi s klasičnim kirurškim liječenjem. Umjesto izravnoga kirurškog pristupa na krvnu žilu, na patološki promijenjen segment pristupa se endovaskularnim instrumentima kroz udaljeni zdravi segment krvne žile. U najvećem broju slučajeva pristup je kroz zajedničku femoralnu arteriju (AFC, lat. *a. femoralis communis*), koja je relativno velikog promjera, površinski smještena, moguće ju je komprimirati nakon punkcije te se nalazi ispred glave femura. Ako je AFC zahvaćena patološkim procesom (najčešće teškim aterosklerotskim promjenama), moguće je i neke zahvate izvesti i pristupom kroz neke druge krvne žile (npr. brahijalna arterija). U većini slučajeva endovaskularni zahvat može se izvesti perkutano, često u lokalnoj anesteziji. Endovaskularnim liječenjem izbjegava se veliki broj komplikacija povezanih s klasičnom otvorenom kirurgijom, ali se pri tome pojavljuju nove komplikacije, specifične za endovaskularno liječenje. Veliki broj otvorenih vaskularnih kirurških zahvata našao je alternativu u endovaskularnom liječenju. Međutim, ne mogu se svi bolesnici liječiti endovaskularnim putem jer za to moraju biti zadovoljeni određeni kriteriji. Tu se prije svega misli na distribuciju, ekstenzivnost i morfologiju patoloških promjena na krvnim žilama [3].

2. CILJ RADA

Cilj rada je istražiti i analizirati postupak aterektomije kao metode za liječenje koronarne i periferne arterijske bolesti. Rad će se fokusirati na pregled indikacija, tehničkih aspekata, prednosti i mogućih komplikacija vezanih uz aterektomiju. Također, rad će usporediti učinkovitost aterektomije s drugim metoda, kao što su angioplastika i stentiranje te razmotriti njen utjecaj na poboljšanje kvalitete života pacijenata.

3. RASPRAVA

3.1. ATEROSKLEROZA

Ateroskleroza je kronični upalni proces koji karakterizira formiranje plakova u stijenkama arterija. Ovi plakovi se sastoje od različitih komponenti, uključujući lipide (posebno kolesterol), upalne stanice, glatke mišićne stanice i vezivno tkivo. Postupno, rast i oštećenje ovih plakova mogu dovesti do stenoze arterija, što može ograničiti protok krvi i dovesti do različitih komplikacija [4].

Čimbenici rizika za razvoj ateroskleroze uključuju:

1. Dislipidemija: Nepravilne razine kolesterola i triglicerida u krvi povećavaju rizik od formiranja plakova.
2. Šećerna bolest: Povećane razine šećera u krvi mogu štetiti zidovima arterija i pogoršati aterosklerozu.
3. Pušenje cigareta: Pušenje štetno utječe na stijenke arterija i povećava rizik od formiranja plakova.
4. Pozitivna obiteljska anamneza: Ako su članovi obitelji imali aterosklerozu ili srčane bolesti, povećan je rizik za pojedince.
5. Sjedilački način života: Nedostatak fizičke aktivnosti može doprinijeti razvoju ateroskleroze.
6. Pretilost: Višak tjelesne težine, posebno abdominalna pretilost, povećava rizik od dislipidemije i drugih čimbenika rizika.
7. Hipertenzija: Povišen krvni tlak oštećuje zidove arterija i povećava rizik od ateroskleroze[4].

Ateroskleroza je kronična bolest koja zahvaća arterije u cijelom tijelu, a najčešće se manifestira kao koronarna arterijska bolest (KAB) i periferna arterijska bolest (PAB). Ove dvije manifestacije ateroskleroze predstavljaju vodeće uzroke kardiovaskularnih bolesti i glavni su izazov u suvremenoj medicini [4].

Koronarna arterijska bolest javlja se kada se plak nakuplja u koronarnim arterijama, koje su odgovorne za opskrbu srčanog mišića krvlju bogatom kisikom. Kako plak raste,

lumen arterija se sužava, što smanjuje protok krvi do srčanog mišića. Ovo smanjenje protoka krvi može dovesti do ozbiljnih srčanih problema, uključujući anginu pektoris, infarkt miokarda (srčani udar) i kronično zatajenje srca. Angina pektoris se manifestira kao bol ili nelagoda u prsima koja nastaje zbog smanjenog protoka krvi do srčanog mišića, često tijekom fizičkog napora ili stresa. U slučajevima kada plak potpuno začepi koronarnu arteriju, dolazi do infarkta miokarda, gdje dio srčanog mišića umire zbog nedostatka kisika, što zahtijeva hitnu medicinsku intervenciju. Dugotrajna ishemija može oslabiti srčani mišić, što rezultira kroničnim zatajenjem srca, stanjem u kojem srce ne može učinkovito pumpati krv [5]. S druge strane, periferna arterijska bolest nastaje kada se plak nakuplja u perifernim arterijama, najčešće u arterijama nogu. Sličan mehanizam sužavanja arterija kao kod KAB-a smanjuje protok krvi, što može izazvati različite simptome i komplikacije. Najčešći simptom PAB-a je intermitentna klaudikacija, koja se očituje bolovima u nogama tijekom hodanja ili tjelesne aktivnosti, a bol se smiruje s odmorom. U naprednim slučajevima, smanjen protok krvi može dovesti do kritične ishemije udova, stanja koje karakteriziraju trajni bolovi u nogama, ulceracije ili čak gangrena, što u najtežim slučajevima može zahtijevati amputaciju. Osim toga, osobe s PAB-om imaju povećani rizik od srčanog ili moždanog udara, jer ateroskleroza u perifernim arterijama često koegzistira s aterosklerozom u koronarnim arterijama. Koronarna i periferna arterijska bolest često se javljaju zajedno, budući da su obje manifestacije sistemske ateroskleroze. Pacijenti s PAB-om imaju značajno veći rizik od razvoja KAB-a, a isti je slučaj i obrnuto. Stoga je važno prepoznati i liječiti aterosklerozu holistički, uzimajući u obzir sve potencijalno zahvaćene arterije [5].

Dijagnostika ateroskleroze i njenih manifestacija uključuje različite testove, kao što su elektrokardiogram (EKG) i stres testovi za dijagnostiku KAB-a, ultrazvuk i angiografiju za procjenu protoka krvi u koronarnim i perifernim arterijama, te gležanjbrahijalni indeks (ABI) test za mjerenje protoka krvi u nogama kod dijagnoze PAB-a. Liječenje ateroskleroze usmjereno je na smanjenje rizika od komplikacija, poboljšanje kvalitete života i, u nekim slučajevima, obnavljanje protoka krvi kroz zahvaćene arterije. Terapijske opcije uključuju promjene načina života, medikamentoznu terapiju i invazivne procedure. Promjene načina života obuhvaćaju zdravu prehranu, prestanak pušenja, redovitu tjelesnu aktivnost i kontrolu tjelesne težine. Medikamentozna terapija uključuje lijekove za snižavanje kolesterola, antitrombocitne lijekove, antihipertenzive i lijekove

za kontrolu dijabetesa. U težim slučajevima, invazivne procedure poput angioplastike, stentiranja i aterektomije mogu se koristiti za proširenje suženih arterija, dok u najtežim slučajevima može biti potrebna operacija prenosnice (bypass) ili amputacija kod PAB-a [5].

Ateroskleroza je temeljni uzrok koronarne i periferne arterijske bolesti, a posljedice ove bolesti mogu biti ozbiljne i opasne po život. Razumijevanje povezanosti između KAB-a i PAB-a ključno je za sveobuhvatno upravljanje ovim stanjima. Rano otkrivanje, agresivna kontrola čimbenika rizika i pravovremeno liječenje mogu značajno smanjiti morbiditet i mortalitet povezan s aterosklerozom, čime se poboljšava kvaliteta života pacijenata [5].

3.1.1 FORMIRANJE ATEROSKLEROTSKOG PLAKA

Ateroskleroza je složen proces koji započinje oštećenjem endotela krvnih žila, a taj proces je u velikoj mjeri posredovan upalnim odgovorom tijela. Ključni faktori koji doprinose razvoju ateroskleroze uključuju disfunkciju endotela, oksidaciju lipoproteina, te upalni odgovor na te promjene [4].

Početno oštećenje endotela:

Uzroci: Visoki krvni tlak, pušenje, hiperlipidemija, dijabetes, sistemska upala i infekcija, kao i turbulentni protok krvi, posebno na mjestima grananja arterija.

Posljedice: Disfunkcija endotela dovodi do smanjene proizvodnje dušikovog oksida (NO), što smanjuje vazodilataciju i ima protuupalne učinke.

2.Regrutacija upalnih stanica:

- ✚ Oštećen endotel počinje izražavati adhezijske molekule koje privlače monocite i T stanice iz krvotoka.
- ✚ Monociti ulaze u subendotelni prostor gdje se diferenciraju u makrofage.

3. Oksidacija lipoproteina:

- ✚ Lipoproteini male gustoće (LDL) i vrlo male gustoće (VLDL) ulaze u subendotelni prostor i prolaze proces oksidacije.

- ✚ Oksidirani lipidi se akumuliraju u makrofagima koji se pretvaraju u pjenušave stanice, stvarajući masne pruge – prve vidljive aterosklerotske lezije.

4. Formiranje plaka:

- ✚ Makrofagi u plaku otpuštaju proinflamatorne citokine, koji stimuliraju migraciju glatkih mišićnih stanica iz medije u intimu arterije.
- ✚ Glatke mišićne stanice proliferiraju i proizvode ekstracelularni matriks, stvarajući fibrotičnu kapu preko lipidne jezgre.

5. Kalcinacija i napredovanje plaka:

- ✚ U plaku se počinju taložiti kalcijevi kristali, što dodatno otežava arteriju.
- ✚ Fibrozni plak može uzrokovati suženje arterija, što ograničava protok krvi.

6. Komplikacije:

- ✚ Plak može ulcerirati, rupturirati ili erodirati, što može dovesti do stvaranja tromba i naglog začepjenja arterije, što uzrokuje akutne događaje poput infarkta miokarda ili moždanog udara.
- ✚ Ruptura vasa vasorum unutar plaka može izazvati krvarenje, što dodatno destabilizira plak [6].

3.2. ATEREKTOMIJA

Aterektomija je postupak fizičkog uklanjanja intraarterijskog plaka rezanjem ili usitnjavanjem pomoću različitih endovaskularnih uređaja. Tehnika je razvijena kao alternativa perkutanoj balonskoj angioplastici za liječenje aterosklerotskih lezija koje se smatraju nepovoljnim za dilataciju balona, tj. ekscentrične stenoze, jako kalcificirane lezije, difuzno oboljele arterijske segmente i lezije koje sadrže značajne količine tromba. Teoretski, aterektomija je osmišljena kako bi ponudila prednost u odnosu na balonsku angioplastiku u liječenju složenih lezija s nižom stopom disekcije i akutne okluzije te kako bi se smanjila učestalost restenoze [7].

3.2.1. ROTACIJSKA ATEREKTOMIJA

Rotacijska aterektomija, rotablacija (RA), zahtjevna je tehnika koja se primjenjuje tijekom perkutane koronarne intervencije (PCI) izrazito kalcificiranih stenoza epikardijalnih koronarnih arterija radi modifikacije plaka. Starenje populacije, kronična bubrežna insuficijencija kao i šećerna bolest, povezane su s kalcifikacijom koronarnih arterija (CAC) koja je zastupljena u 6 do 20 % bolesnika koji dolaze na PCI [8]. Rotacijska aterektomija trenutno se koristi za jako kalcificirane lezije koje se ne mogu dilatirati balonskom angioplastikom ili one gdje su stenoza i kalcifikacija toliko jaki da se stent ne može isporučiti do cilja. Rotacijska aterektomija se koristi u manje od 5% postupaka perkutane koronarne intervencije. Također, najučinkovitija je u kalcificiranim, neelastičnim lezijama te neće biti učinkovita u mekim lezijama koje sadrže trombe kao što je to slučaj kod akutnog infarkta miokarda [8,18].

3.2.1.1. Rotablator

Sustav Rotablator, koji je razvio David C. Auth, predstavlja važan alat u intervencijskoj kardiologiji, posebno za rotacijsku aterektomiju. Ovaj sustav je osmišljen kako bi omogućio uklanjanje tvrdokornih plakova iz arterija, posebno onih koji su kalcificirani ili fibrozni, što je često slučaj kod složenih koronarnih lezija [8].

Komponente sustava Rotablator:

- 1) Eliptični brus: Glavni dio sustava je eliptična niklovana mesingana glava ili "brus", koja je obložena s 2000–3000 mikroskopskih dijamantnih kristala na prednjem rubu. Kristali su veličine oko 20 μm , s 5 μm izloženih dijamantnih vrhova, što omogućuje precizno brušenje plaka. Brus se rotira brzinom između 140.000 i 190.000 okretaja u minuti (o/min).
- 2) RotaWire: Brus napreduje preko žice vodiča „RotaWire“ koja je izrađena od nehrđajućeg čelika, s oprugom na vrhu kako bi se olakšala manipulacija kroz krvne žile.
- 3) Pogonska osovina i turbina: Pogonska osovina povezana je s turbinom koja se pokreće komprimiranim zrakom ili dušikom. Turbina omogućuje vrtnju brusa pri željenoj brzini, a kontrolira se putem konzole i nožne papučice.
- 4) Teflonski omotač: Pogonska osovina smještena je unutar teflonskog omotača, koji služi za zaštitu arterijskih stijenki od rotacije osovine, te za ispiranje čestica i podmazivanje sustava. Kroz omotač se također uvodi "Rotaglide" koji sadrži lubrikant, nitroglicerina, verapamil i heparin, a služi za smanjenje vazospazma, hlađenje turbine i smanjenje rizika od tromboze [9].

Rotablator koristi visokobrzinsku rotaciju za diferencijalno rezanje plaka. Dok rotirajući brus uklanja neelastična tkiva poput kalcificiranih i fibroznih plakova, elastična tkiva arterijske stijenke se odbijaju od dijamantnih mikročipova, čime se smanjuje rizik od oštećenja zdravog tkiva. Tijekom zahvata, brus napreduje kroz leziju uz nježno kljucanje, pri čemu svaki interval brušenja traje 15-20 sekundi kako bi se spriječilo pregrijavanje i oštećenje tkiva. Većina čestica koje nastaju tijekom postupka su manje od 10 μm , što omogućava njihovo sigurno filtriranje kroz koronarnu mikrovaskulaturu i eliminaciju putem retikuloendotelnog sustava [9,19].

U jednocentričnom istraživanju pod nazivom ERBAC (usporedba ekscimerskog lasera, rotacijske aterektomije i balonske angioplastike), 685 pacijenata je nasumično raspoređeno na različite metode aterektomije. Rotacijska aterektomija pokazala je najveći početni uspjeh, s 89% uspješnosti u usporedbi sa 77% za ekscimerski laser i 80% za balonsku angioplastiku. Međutim, nije zabilježena razlika u velikim bolničkim komplikacijama niti na šestomjesečnom praćenju. Revaskularizacija originalne ciljane

lezije češće je izvedena u RA skupini (42,4%) i skupini s ekscimerskim laserom (46,0%) nego u angioplastičkoj skupini (31,9%) [10].



Slika1. Prikaz Rotablatora

Izvor:

https://www.bostonscientific.com/content/dam/bostonscientific/Interventional%20Cardiology/portfolio-group/Plaque-Modification/Rota_System_940x940.image.460.0.png

3.2.1.2. Pathway Jetstream PV

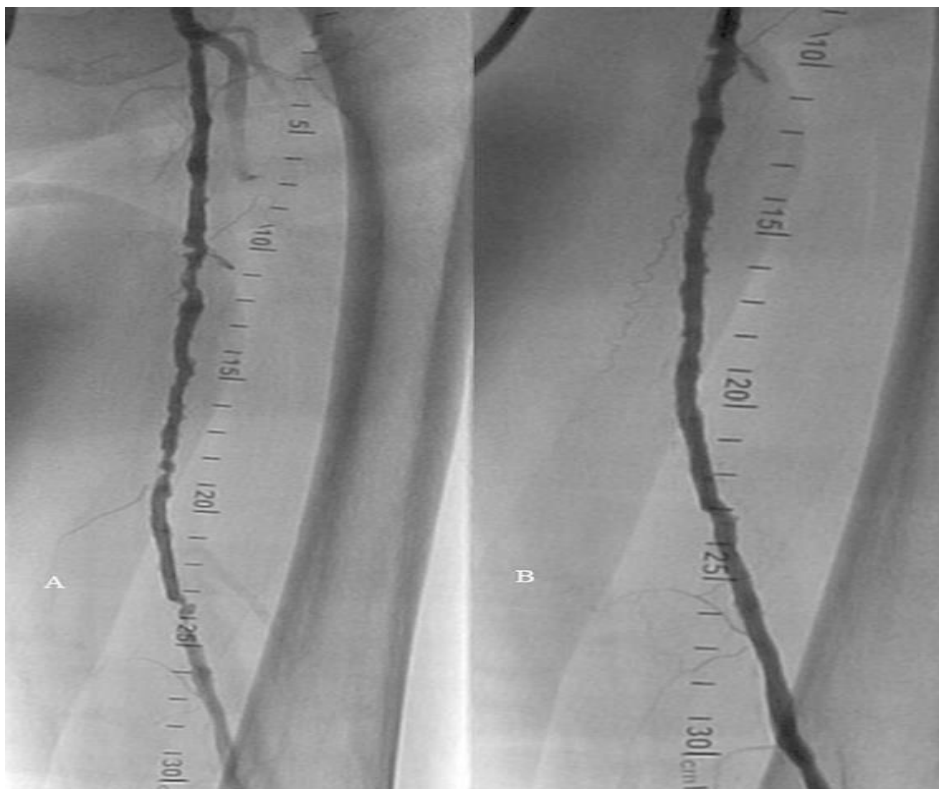
Pathway Jetstream PV sustav za aterektomiju, kojeg je razvila tvrtka Pathway Medical Technologies iz Redmonda, Washington, predstavlja naprednu tehnologiju dizajniranu za liječenje perifernih arterijskih bolesti i trombektomiju. Ovaj sustav se sastoji od jednokratnog katetera s kontrolnom podlogom i višekratne, kompaktne konzole koja služi kao izvor napajanja i može se jednostavno postaviti na standardni intravenski

stalak. Jedna od ključnih značajki ovog sustava je njegova svestranost, budući da omogućuje izvođenje i trombektomije i rotacijske aterektomije pomoću istog katetera [11]. Kateter sustava Pathway Jetstream PV napreduje preko vodiča promjera 0,014 inča, pri čemu maksimalna brzina napredovanja iznosi 1 milimetar u sekundi kako bi se izbjegli značajni padovi u rotacijskim brzinama. Jedan od inovativnih elemenata ovog katetera je prednji rezni vrh, koji omogućuje prolaz kroz uske lezije bez potrebe za predilatacijom. Kateter je pokretan električnim motorom koji ga rotira brzinom od 60 do 70 tisuća okretaja u minuti, a tijekom tretmana preporučuje se pauza od 10 sekundi svakih 40 sekundi aktivacije uređaja, kako bi se osigurala optimalna sigurnost i učinkovitost postupka [11]. Tijekom tretmana, u proksimalni kraj katetera isporučuje se fiziološka otopina putem dviju linija. Prva linija služi za ispiranje sklopa motora, čime se održava hermetička brtva i maksimizira zaštita od embolije, dok druga linija omogućuje infuziju slane otopine u područje liječenja kroz otvore smještene na distalnom dijelu katetera. Ovo pomaže u uklanjanju aterosklerotskog materijala i omogućuje aspiraciju [11]. Kateter sustava Pathway Jetstream opremljen je diferencijalnim reznim vrhom, što omogućuje preferencijalno uklanjanje i tvrdog i mekog bolesnog tkiva iz perifernih arterija uz minimalno oštećenje stijenke krvne žile. Njegov rotacijski dizajn doprinosi stvaranju koncentričnog lumena, što može poboljšati laminarni protok krvi kroz arteriju [11]. Jetstream proširivi kateteri dolaze u dvije veličine: 2,1 mm/3,0 mm i 2,4 mm/3,4 mm. Tijekom rotacije u smjeru kazaljke na satu, vrh katetera ostaje na definiranom nazivnom promjeru (2,1 mm ili 2,4 mm), dok se pri rotaciji u suprotnom smjeru vrh katetera širi na maksimalni promjer (3,0 mm ili 3,4 mm). Ove dimenzije su indicirane za korištenje u arterijama iznad koljena. Za arterije ispod koljena, dostupni su kateteri s fiksnim rezačima u veličinama od 1,6 mm i 1,85 mm [11].

Ono što čini Pathway Jetstream sustav jedinstvenim u svijetu aterektomije jest njegova mogućnost kontinuirane aktivne aspiracije. Ova značajka omogućuje aktivno uklanjanje aterosklerotskih ostataka i tromba tijekom tretmana, čime se smanjuje rizik od embolije i poboljšava sigurnost pacijenta. Ova tehnologija pruža sveobuhvatno rješenje za liječenje bolesnika s perifernom arterijskom bolešću, nudeći visoku razinu učinkovitosti i sigurnosti [11].

Zeller i suradnici koristili su Pathway Jetstream PV Atherectomy System u liječenju 172 pacijenta s ukupno 210 lezija (u femoropoplitealnim i infrapoplitealnim žilama).

Uspješnost uređaja bila je 99%, a stope ponovne revaskularizacije ciljane lezije nakon 6 i 12 mjeseci iznosile su 15% i 26%. Stopa restenozije nakon godinu dana bila je 38,2%, temeljeno na slikama dobivenim duplex ultrazvukom [12].



Slika2. Prikaz femoralne arterije prije (A) i nakon (B) tretmana Jetstream aterektomijom

Izvor: <https://www.ncbi.nlm.nih.gov/pmc/articles/PMC4452603/bin/10-1055-s-0034-1390083-i140031-5.jpg>

3.2.2. USMJERENA ATEREKTOMIJA

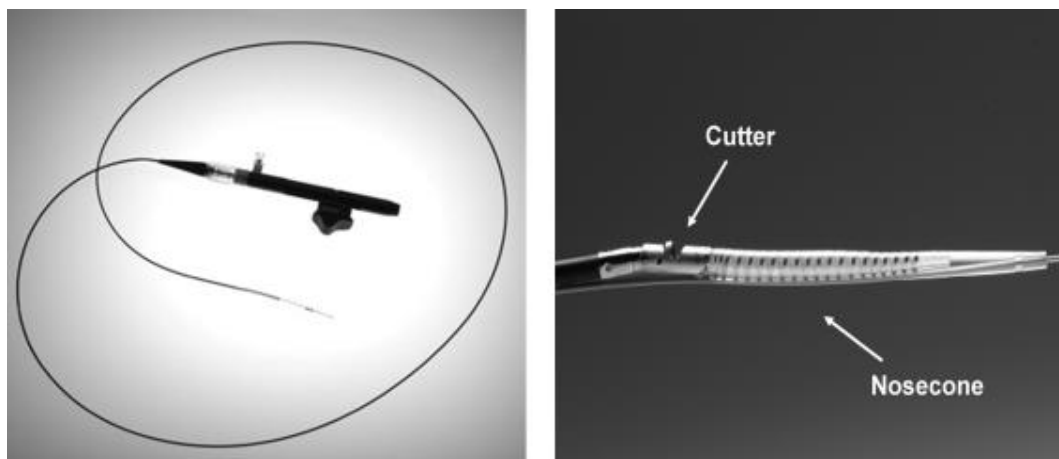
Usmjerena aterektomija smatra se minimalno invazivnim tretmanom koji uklanja plak i uspostavlja protok krvi u nativnoj arteriji. Osim uklanjanja plaka s tijela, druge prednosti usmjerene aterektomije uključuju izostanak barotraume, što smanjuje rizik od neointimalne hiperplazije i manji rizik od disekcije [13].

3.2.2.1. *Silverhawk i Turbohawk*

Sustavi za izrezivanje plaka SilverHawk i TurboHawk su dva uređaja za usmjerenu aterektomiju koja se danas koriste. Obojica su odobreni za upotrebu u aterektomiji periferne vaskulature i nisu odobreni za upotrebu u koronarnim, karotidnim, ilijačnim ili bubrežnim arterijama. Oni su dizajnirani za precizno i ciljano uklanjanje plaka iz arterija, što pomaže u obnavljanju protoka krvi. SilverHawk sustav koristi jednu rotirajuću oštricu koja se nalazi unutar cjevastog kućišta s područjem za sakupljanje. Oštrica je povezana s motorom na baterije koji pokreće rezač. Ovaj uređaj može se koristiti samostalno ili paralelno s perkutanom balon angioplastikom i stentiranjem, ovisno o specifičnim potrebama pacijenta [13]. S druge strane, TurboHawk sustav ima četiri oblikovane oštrice, što ga čini učinkovitijim za obradu visoko kalcificiranih lezija i omogućuje veće uklanjanje plaka po prolazu. Oba sustava dolaze u različitim veličinama kako bi se mogli prilagoditi arterijama različitih promjera, od 1,5 do 7 mm. Prednost SilverHawk uređaja je njegova sposobnost pružanja usmjerene kontrole, što olakšava uklanjanje ekscentričnih lezija. Kako uređaj napreduje kroz leziju, plak se izrezuje i pohranjuje unutar konusa nosa. Različite ravnine ekscizije se postižu rotacijom uređaja. Oba ova sustava imaju potencijalni nedostatak u pogledu distalne embolije. Zbog ovog rizika, preporučuje se upotreba embolijskih zaštitnih sredstava, posebno u velikim i teško kalcificiranim žilama. Ovi uređaji pružaju minimalno invazivan pristup liječenju aterosklerotičnih bolesti, smanjujući potrebu za invazivnijim kirurškim zahvatima. Međutim, kao i svi medicinski postupci, njihova upotreba treba biti pažljivo procijenjena na temelju specifičnih potreba i karakteristika svakog pacijenta [13].

Istraživanje TALON uključilo je više od 601 pacijenta s više od 1.258 arterijskih lezija koje su liječene pomoću uređaja SilverHawk. U istraživanju su sudjelovali pacijenti koji su imali klaudikaciju i kritičnu ishemiju udova (CLI). Oko polovice pacijenata bili su dijabetičari, a trećina je bila u Rutherford klasi 4 ili višoj. Lezije su tretirane iznad i ispod koljena. Uređaj je uspio smanjiti suženje arterija na 50% ili manje u 94,7% slučajeva. Uspješnost postupka bila je visoka, iznosila je 97,6%. Stentovi su bili potrebni samo u 6,3% lezija nakon uklanjanja plaka. Stope preživljenja bez potrebe za ponovnom revaskularizacijom ciljane lezije (TLR) nakon 6 i 12 mjeseci bile su 90% i 80%. Stope TLR-a bile su slične među pacijentima s dijabetesom (11%) i bez dijabetesa (9%).

Dvanaestomjesečni rezultati su se povoljno uspoređivali s rezultatima angioplastike i stentiranja [13,24].



Slika3. Prikaz Silverhawk uređaja

Izvor: <https://www.ncbi.nlm.nih.gov/pmc/articles/PMC3036404/bin/sir25011-1.jpg>

3.2.3. ORBITALNA ATEREKTOMIJA

Orbitalna aterektomija (OA) je dodatna terapija koja se koristi za pripremu kalcificiranih lezija prije perkutane koronarne intervencije i perifernih endovaskularnih intervencija. Cilj OA je modificirati kalcificirani plak kako bi se omogućila učinkovita ekspanzija balona i stenta u segmentima s teškim kalcificiranim lezijama [14.20].

3.2.3.1. Diamondback 360

Diamondback 360 sastoji se od nekoliko ključnih komponenti. Pogonska jedinica, koja je prekrivena zaštitnim omotačem, sadrži sve unutarnje mehanizme potrebne za rad uređaja. Središnji element je kruna ili krunica, koja dolazi u dimenzijama od 1,25 mm ili 1,50 mm. Krunica se postavlja na žicu za navođenje i rotira u orbitalnom kretanju unutar arterije, omogućujući uklanjanje kalcificiranih plakova s unutarnjih stijenka krvnih žila. Liječnik pomoću gumba za pomicanje krunice kontrolira njen položaj, čime se osigurava

preciznost tijekom postupka. Uz to, uređaj ima priključak za fiziološku otopinu koji se povezuje s pumpom, osiguravajući ispiranje i uklanjanje plaka iz arterije [14,20].

Uređaj Diamondback 360 kontrolira se pomoću ručke motora koja je smještena uz stol. Ova ručka omogućuje liječniku podešavanje brzine rotacije krunice, kao i kontrolu njenog napredovanja kroz arteriju. Ručka sadrži i kočnicu koja upravlja žicom za navođenje, što osigurava stabilnost i precizno pozicioniranje krunice tijekom postupka [14].

Osnovna funkcija Diamondback 360 sustava temelji se na orbitalnom kretanju krunice. Ovo kretanje omogućava učinkovito uklanjanje kalcificiranih plakova sa svih strana unutarnjih stijenki arterije. Radne brzine rotacije krunice iznose 80.000 okretaja u minuti i 120.000 okretaja u minuti, a postupak se obično započinje pri nižoj brzini kako bi se osigurala sigurnost i nježnost pri uklanjanju plaka. Orbitalno kretanje također omogućuje kontinuirani protok krvi tijekom postupka, što poboljšava ispiranje mikročestica plaka i smanjuje stvaranje topline, čime se minimalizira rizik od oštećenja tkiva [15,21].

Diamondback 360 koristi dvije vrste krunica, koje se razlikuju po obliku dijamantno obloženog distalnog vrha. Veličina krunice je standardno 1,25 mm, što je optimalno za različite vrste kalcificiranih lezija. Ovaj uređaj omogućuje ablaciju naprijed i natrag, što je posebno korisno kod aorto-ostijalnih kalcificiranih lezija. Omogućuje i veće modifikacije kalcija u plaku, što ga čini idealnim za arterije s većim lumenom [15].

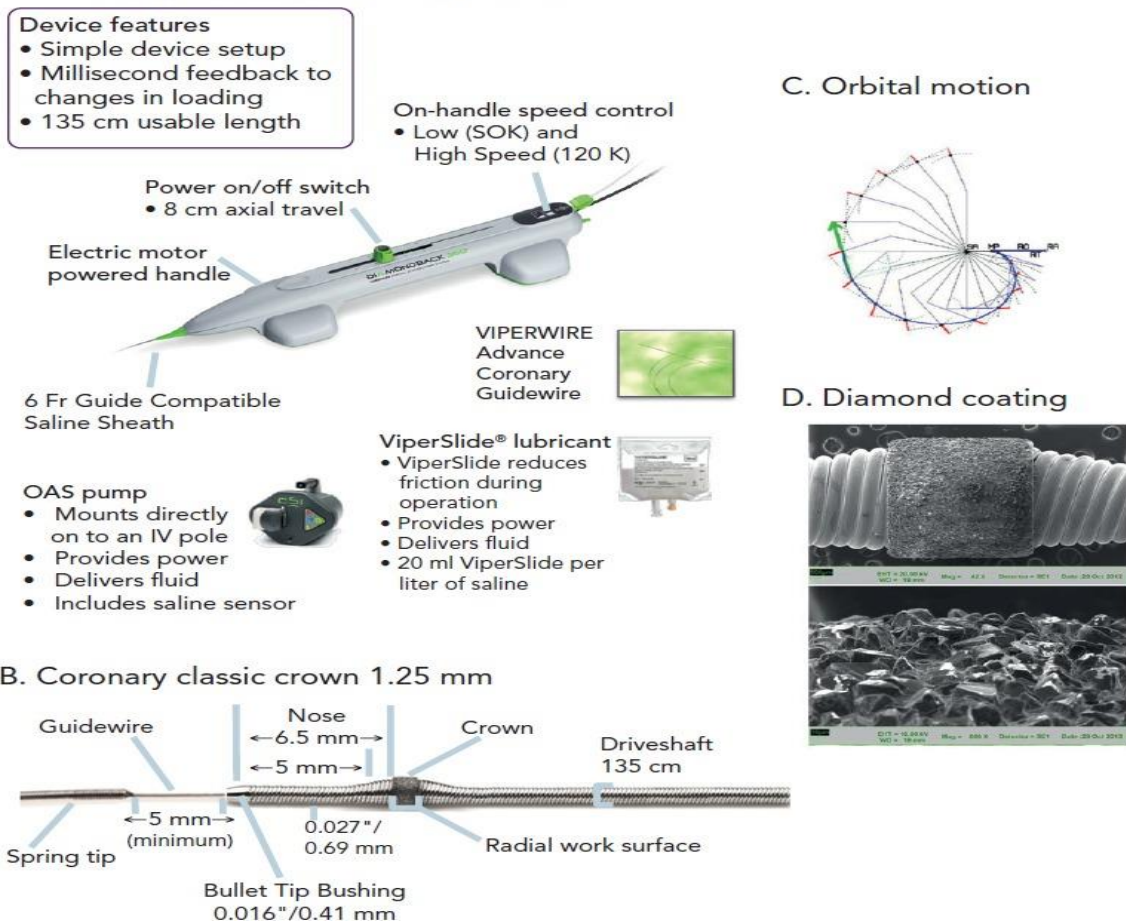
Vrijeme postupka s Diamondback 360 uređajem može biti dulje u usporedbi s nekim drugim metodama, poput rotablatora. Maksimalno preporučeno vrijeme ablacije je 30 sekundi po prolazu, a uređaj emitira zvučni signal kada je vrijeme prolaza 25 sekundi. Ova kontrola vremena osigurava da se postupak izvodi sigurno, izbjegavajući prekomjerno zagrijavanje tkiva i smanjujući rizik od komplikacija [15,23].

Diamondback 360 orbitalni aterektomski sistem ima ključnu ulogu u pripremi perifernih arterija prije izvođenja balonske angioplastike i postavljanja stenta. Ovaj uređaj se često koristi u slučajevima s teškim kalcificiranim lezijama koje otežavaju ili onemogućuju izvođenje drugih intervencija. Nakon što se lezije modificiraju pomoću ovog uređaja, postupak se obično nastavlja balonskom angioplastikom kako bi se dodatno

proširila arterija, te stentiranjem kako bi se održala prohodnost i spriječilo ponovno sužavanje arterije [14,21].

Posebno je značajna uloga Diamondback 360 u liječenju dijabetičara i drugih pacijenata s visokim rizikom od razvoja perifernih arterijskih bolesti. Sposobnost ovog uređaja da precizno uklanja plakove, smanjuje simptome kao što su bol i poboljšava cirkulaciju, čine ga ključnom tehnologijom u modernom liječenju perifernih arterijskih bolesti. Time Diamondback 360 značajno doprinosi poboljšanju kvalitete života pacijenata i smanjenju rizika od ozbiljnih komplikacija [14,23].

A. Diamondback 360[®] Coronary Orbital Atherectomy System



Slika4. (A) prikaz Diamondback 360 uređaja, (B) prikaz krunice, (C) prikaz orbitalnog gibanja, (D) dijamantni premaz krunice.

Izvor: <https://assets.radcliffecardiology.com/s3fs-public/article/2020-12/figure1-Diamondback.png>

3.2.4. LASERSKA ATEREKTOMIJA

Laserska aterektomija koristi excimer laser s valnom duljinom od 308 nm. Ovaj laser isporučuje kratke impulse energije (oko 125 nanosekundi), što omogućuje precizno uklanjanje plaka bez značajnog oštećenja okolnog tkiva. Proces uklanjanja plaka pomoću excimer lasera uključuje fotoablaciju, koja je kombinacija fotokemijskih i fotomehaničkih učinaka. Ovaj proces stvara subcelularne ostatke, većinom manjih od 10 mikrona, što olakšava njihovo uklanjanje iz tijela. Uređaj za lasersku aterektomiju sastoji se od optičkog katetera, središnje konzole i fiziološke otopine. Optički kateter, koji je dostupan u različitim veličinama (obično od 2,7 do 7,5 Fr), umetne se u arteriju. Središnja konzola kontrolira lasersku energiju i operativne postavke, dok se fiziološka otopina koristi za ispiranje plaka i mikročestica koje nastaju tijekom procesa ablacije. Laserska aterektomija omogućuje vrlo precizno uklanjanje plaka, što pomaže u očuvanju zdravog tkiva i smanjuje rizik od oštećenja okolnih struktura. Također, stvara manje topline u usporedbi s drugim metodama, što smanjuje rizik od termičkog oštećenja arterijskog zida. Uređaj se može koristiti za liječenje lezija u različitim arterijama, uključujući infraingvinalne arterije i odobren je za primjenu u stenozama, restenozama i kroničnim totalnim okluzijama. Postoji nekoliko vrsta katetera za lasersku aterektomiju, uključujući Turbo-Power, Turbo-Booster i Turbo-Tandem, namijenjene za arterije iznad koljena te Turbo-Elite za manje arterije iznad i ispod koljena [16].

Tijekom postupka, uređaj se umetne u arteriju kroz kateter, a laser se usmjerava prema leziji. Laserski impulsi uklanjaju plak, koji se potom ispiru fiziološkom otopinom. Treba pažljivo pratiti vrijeme ekspozicije lasera kako bi se izbjegla prekomjerna ablacija i moguće komplikacije [17].

4. ZAKLJUČAK

Ateroskleroza, kao kronična bolest koja uzrokuje nakupljanje plaka unutar arterija, predstavlja značajan rizik za razvoj ozbiljnih stanja poput koronarne i periferne arterijske bolesti. Ove bolesti mogu dovesti do ozbiljnih zdravstvenih komplikacija, uključujući srčani i moždani udar, kao i kritičnu ishemiju udova. Aterektomija se pokazala kao ključna intervencijska metoda u liječenju aterosklerotskih plakova. A njene aktualne metode uključuju:

1. Usmjerenu aterektomiju, gdje se smjer može prilagoditi, što je korisno za ekscentrične lezije i bolesti perifernih arterija,
2. Rotacijska aterektomija, gdje se brus vrti koncentrično i uglavnom se koristi kod kalcificiranih koronarnih lezija
3. Orbitalna aterektomija, gdje kruna kruži oko žice, koristi se kod koronarne i kod periferne arterijske bolesti,
4. Laserska aterektomija, koja ablatira tkivo te se koristi se kod koronarne i kod periferne arterijske bolesti.

Aterektomija se kao metoda neprestano razvija da ni postala još učinkovitija te da bi se poboljšao klinički ishod pacijenta.

5. LITERATURA

1. Janković S, Mihanović F. Uvod u radiologiju. Split: Sveučilište u Splitu, 2014.
2. Baum RA, Baum S. Interventional radiology: A half century of innovation. *Radiology*. 2014;273(2):S75–91
3. Sutlić Ž, Mijatović D, Augustin G, Dobrić I i sur., ur. Kirurgija. Zagreb: Školska knjiga;2022.
4. Reiner, Ž.; Tedeschi-Reiner E.: Patofiziologija ateroskleroze. I. Oblici i stupnjevi razvoja aterosklerotičkih promjena. *Liječ. vjesn.* 1990; 112:118-123.
5. Reiner, Ž.; Tedeschi-Reiner E.: Patofiziologija ateroskleroze II. Etiopatogenetski mehanizmi i faktori rizika. *Liječ. vjesn.* 1990; 112:175-182.
6. Reiner, Ž.; Tedeschi-Reiner, E.: Novije spoznaje o patofiziologiji ateroskleroze. *Liječ Vjesn* 2001; 123:26-31.
7. Haji-Aghaii M, Fogarty TJ. Balloon angioplasty, stenting, and role of atherectomy. *Surg Clin North Am.* 1998 Aug;78(4):593-616. doi: 10.1016/s0039-6109(05)70336-4. PMID: 9728203.
8. Valdes PJ, Nagalli S, Diaz MA. Rotational Atherectomy. 2023 Jul 3. In: *StatPearls [Internet]*. Treasure Island (FL): StatPearls Publishing; 2024 Jan–. PMID: 29763091.
9. Akkus NI, Abdulbaki A, Jimenez E, Tandon N. Atherectomy devices: technology update. *Med Devices (Auckl)*. 2014 Dec 17;8:1-10. doi: 10.2147/MDER.S50594. PMID: 25565904; PMCID: PMC4274140.
10. Reifart N, Vandormael M, Krajcar M, Göhring S, Preusler W, Schwarz F, Störger H, Hofmann M, Klöpper J, Müller S, Haase J. Randomized comparison of angioplasty of complex coronary lesions at a single center. Excimer Laser, Rotational Atherectomy, and Balloon Angioplasty Comparison (ERBAC) Study. *Circulation*. 1997 Jul 1;96(1):91-8. doi: 10.1161/01.cir.96.1.91. PMID: 9236422.
11. Zeller T, Krankenberg H, Rastan A, Sixt S, Schmidt A, Tübler T, Schwarz T, Frank U, Bürgelin K, Schwarzwälder U, Hauswald K, Kliem M, Pochert V, Neumann FJ, Scheinert D. Percutaneous rotational and aspiration atherectomy in infrainguinal peripheral arterial occlusive disease: a multicenter pilot study. *J*

- Endovasc Ther. 2007 Jun;14(3):357-64. doi: 10.1583/06-2074.1. PMID: 17723023.
12. Zeller T, Krankenberg H, Steinkamp H, Rastan A, Sixt S, Schmidt A, Sievert H, Minar E, Bosiers M, Peeters P, Balzer JO, Gray W, Tübler T, Wissgott C, Schwarzwälder U, Scheinert D. One-year outcome of percutaneous rotational atherectomy with aspiration in infrainguinal peripheral arterial occlusive disease: the multicenter pathway PVD trial. *J Endovasc Ther.* 2009 Dec;16(6):653-62. doi: 10.1583/09-2826.1. PMID: 19995118.
 13. Ramaiah V, Gammon R, Kiesz S, Cardenas J, Runyon JP, Fail P, Walker C, Allie DE, Chamberlin J, Solis M, Garcia L, Kandzari D; TALON Registry. Midterm outcomes from the TALON Registry: treating peripherals with SilverHawk: outcomes collection. *J Endovasc Ther.* 2006 Oct;13(5):592-602. doi: 10.1583/05-1780MR.1. PMID: 17042658.
 14. Staniloae CS, Korabathina R. Orbital atherectomy: device evolution and clinical data. *J Invasive Cardiol.* 2014 May;26(5):215-9. PMID: 24791720.
 15. Heuser RR. Treatment of lower extremity vascular disease: the Diamondback 360 degrees Orbital Atherectomy System. *Expert Rev Med Devices.* 2008 May;5(3):279-86. doi: 10.1586/17434440.5.3.279. PMID: 18452376.
 16. Yamamoto H, Takaya T, Oishi S, Kawai H. Combined therapy with excimer laser coronary atherectomy and intracoronary thrombolysis for the management of massive thrombi in coronary aneurysms of post-Kawasaki disease myocardial infarction. *Eur Heart J Case Rep.* 2022 May 1;6(5):ytac186. doi: 10.1093/ehjcr/ytac186. PMID: 35592744; PMCID: PMC9113329.
 17. Shammass NW, Coiner D, Shammass GA, Christensen L, Dippel EJ, Jerin M. Distal embolic event protection using excimer laser ablation in peripheral vascular interventions: results of the DEEP EMBOLI registry. *J Endovasc Ther.* 2009 Apr;16(2):197-202. doi: 10.1583/08-2642.1. PMID: 19456199.
 18. MacIsaac AI, Bass TA, Buchbinder M, Cowley MJ, Leon MB, Warth DC, Whitlow PL. High speed rotational atherectomy: outcome in calcified and noncalcified coronary artery lesions. *J Am Coll Cardiol.* 1995 Sep;26(3):731-6. doi: 10.1016/0735-1097(95)00206-J. PMID: 7642867.

19. Sharma SK, Dangas G, Mehran R, et al. Risk factors for the development of slow flow during rotational coronary atherectomy. *Am J Cardiol.* 1997;80:219–222.
20. Shipman JN, Agasthi P. Orbital Atherectomy. 2023 Jul 25. In: StatPearls [Internet]. Treasure Island (FL): StatPearls Publishing; 2024 Jan–. PMID: 33085291.
21. Staniloae CS, Korabathina R. Orbital atherectomy: device evolution and clinical data. *J Invasive Cardiol.* 2014 May;26(5):215-9. PMID: 24791720.
22. Das T, Mustapha J, Indes J, Vorhies R, Beasley R, Doshi N, Adams GL. Technique optimization of orbital atherectomy in calcified peripheral lesions of the lower extremities: the CONFIRM series, a prospective multicenter registry. *Catheter Cardiovasc Interv.* 2014 Jan 1;83(1):115-22. doi: 10.1002/ccd.25046. Epub 2013 Oct 7. PMID: 23737432; PMCID: PMC4158859.
23. Korabathina R, Mody KP, Yu J, Han SY, Patel R, Staniloae CS. Orbital atherectomy for symptomatic lower extremity disease. *Catheter Cardiovasc Interv.* 2010 Sep 1;76(3):326-32. doi: 10.1002/ccd.22508. PMID: 20839344.
24. Ramaiah V, Gammon R, Kiesz S, Cardenas J, Runyon JP, Fail P, Walker C, Allie DE, Chamberlin J, Solis M, Garcia L, Kandzari D; TALON Registry. Midterm outcomes from the TALON Registry: treating peripherals with SilverHawk: outcomes collection. *J Endovasc Ther.* 2006 Oct;13(5):592-602. doi: 10.1583/05-1780MR.1. PMID: 17042658.

6. ŽIVOTOPIS

OSOBNI PODATCI

Ime i prezime: Mate Vrdoljak

Datum rođenja: 07.08.2002.

Mjesto rođenja: Split

Država rođenja: Hrvatska

OBRAZOVANJE

2009. – 2017. Osnovna škola Mejaši, Split

2017. – 2021. Zdravstvena škola Split, smjer: farmaceutski tehničar

2021. – 2024. Sveučilište u Splitu, Odjel zdravstvenih studija, Prijediplomski studij radiološke tehnologije