

# Citomorfološke karakteristike atipičnih proliferativnih i malignih promjena u dojci

---

Lovrić, Marija

Undergraduate thesis / Završni rad

2017

Degree Grantor / Ustanova koja je dodijelila akademski / stručni stupanj: **University of Split / Sveučilište u Splitu**

Permanent link / Trajna poveznica: <https://um.nsk.hr/um:nbn:hr:176:835584>

Rights / Prava: [In copyright](#) / [Zaštićeno autorskim pravom.](#)

Download date / Datum preuzimanja: **2024-10-02**



Sveučilišni odjel zdravstvenih studija  
SVEUČILIŠTE U SPLITU

Repository / Repozitorij:

[Repository of the University Department for Health Studies, University of Split](#)



UNIVERSITY OF SPLIT



DIGITALNI AKADEMSKI ARHIVI I REPOZITORIJI

SVEUČILIŠTE U SPLITU

Podružnica

SVEUČILIŠNI ODJEL ZDRAVSTVENIH STUDIJA

PREDDIPLOMSKI SVEUČILIŠNI STUDIJ

MEDICINSKO LABORATORIJSKA DIJAGNOSTIKA

**Marija Lovrić**

**CITOMORFOLOŠKE KARAKTERISTIKE ATIPIČNIH  
PROLIFERATIVNIH I MALIGNIH PROMJENA U DOJCI**

**Završni rad**

Split, 2017. godine

SVEUČILIŠTE U SPLITU

Podružnica

SVEUČILIŠNI ODJEL ZDRAVSTVENIH STUDIJA

PREDDIPLOMSKI SVEUČILIŠNI STUDIJ

MEDICINSKO LABORATORIJSKA DIJAGNOSTIKA

**Marija Lovrić**

**CITOMORFOLOŠKE KARAKTERISTIKE ATIPIČNIH  
PROLIFERATIVNIH I MALIGNIH PROMJENA U DOJCI**

**CYTOMORPHOLOGICAL CHARACTERISTICS OF  
ATYPICAL PROLIFERATIVE AND MALIGNANT BREAST  
LESIONS**

**Završni rad**

**Bachelor's Thesis**

Mentor:

**Doc. dr. sc. Dinka Šundov**

Split, 2017. godine

# SADRŽAJ

1. UVOD.....	1
1.1. Karcinom dojke.....	1
1.2. Etiopatogeneza .....	2
1.3. Citologija dojke i promjena u dojci.....	4
1.3.1. Normalna dojka .....	4
1.3.2. Promjene u dojci .....	6
1.3.2.1. Proliferativna bolest dojke sa znakovima atipija.....	6
1.3.2.2. Maligne promjene u dojci .....	8
1.3.3. Neinvazivni karcinomi dojke .....	10
1.3.3.1. Duktalni karcinom in situ .....	10
1.3.3.2. Lobularni karcinom <i>in situ</i> .....	11
1.3.4. Invazivni karcinomi dojke .....	12
1.3.4.1. Duktalni karcinom (NOS) .....	12
1.3.4.2. Lobularni karcinom.....	14
1.4. Receptori, tumorski biljezi i tumor supresori u karcinomu dojke.....	15
1.5. Rano otkrivanje karcinoma dojke.....	16
1.5.1. Testovi probira .....	16
2. CILJ ISTRAŽIVANJA .....	18
3. ISPITANICE I METODE ISTRAŽIVANJA .....	19
3.1. Ispitanice.....	19
3.2. Metode.....	20
3.2.1. Metoda bojanja po May-Grünwald Giemsi (MGG).....	20
3.2.2. Kategorizacija citološkog nalaza .....	20
3.3. Statistički postupci .....	24
4. REZULTATI.....	25
5. RASPRAVA.....	32
6. ZAKLJUČAK .....	35
7. LITERATURA.....	36
8. SAŽETAK .....	38
9. SUMMARY .....	39
10. ŽIVOTOPIS .....	40

# 1. UVOD

## 1.1. Karcinom dojke

Svijet se danas suočava s porastom malignih bolesti koje u velikom broju slučajeva imaju smrtni ishod. Iako je suvremena medicina znatno napredovala kad su u pitanju dijagnostika i liječenje malignih bolesti, još je puno posla pred znanstvenicima. Naime, pojavnost i smrtnost od zloćudnih bolesti suu svijetu i u Hrvatskoj u uzlaznoj putanji. U svijetu svake godine od karcinoma oboli 11 milijuna, a umre 7 milijuna ljudi; sekim oblikom zloćudnog tumora u svijetu živi čak 25 milijuna ljudi. U Hrvatskoj godišnje oboli 25 000, a umre 12 500 ljudi (1).

U Hrvatskoj su zloćudni tumori značajan javnozdravstveni problem u jer su po učestalosti . drugi najvažniji uzrok smrti, iza bolesti srca i krvnih žila. Od tih tumora, najčešći su karcinomi, zloćudni tumori epitela. Pet najčešćih sijela karcinoma s ukupno 58% novih slučajeva karcinoma u muškaraca su: dušnik, , bronh i pluća (19%), prostata (15%), debelo crijevo (10%), rektum, rektosigma i anus (7%) i mokraćni mjehur (7%). Pet najčešćih sijela karcinoma u žena su: dojka (26%), dušnik, , bronh i pluća (8%), kolon (8%), tijelo maternice (6%) i štitnjača (5%), na koje otpada 53% novih slučajeva karcinoma u žena (2).

U Europi je u žena karcinom dojke najčešće sijelo i najčešći uzrok smrti uzrokovane karcinomom. Podaci o raširenosti karcinoma dojke u Hrvatskoj pokazuju da od te bolesti oboli svaka jedanaesta žena, a dnevno se dijagnosticira u sedam bolesnica. U Hrvatskoj godišnje oboli između 2200 i 2600 žena, a svaka treća i umre od karcinoma dojke.. Više od 90 % žena s karcinomom dojke može izliječiti, ukoliko se bolestotkrije u ranoj fazi i ispravno liječi (2).

## 1.2. Etiopatogeneza

Nekoliko čimbenika uključenih u etiopatogenezu djeluju zasebno ili zajedno u nastanku karcinoma dojke. Poznavanje tih čimbenika važno je u prepoznavanju visoko rizičnih skupina i pojedinaca, te može pomoći u probiru, ranom otkrivanju i praćenju kako bi se smanjili morbiditet i smrtnost od ove životno ugrožavajuće bolesti.

Brojni čimbenici koji su u vezi s povećanim rizikom za nastanak karcinoma dojke ne mogu se mijenjati, a to su: spol, dob (rizik raste s godinama starosti), genetski čimbenici (nasljedne mutacije na genima BRCA1 i BRCA2), obiteljska anamneza (rak dojke u užoj obitelji po ženskoj liniji: majka, sestra, majčina sestra i dob oboljevanja), osobna anamneza (prethodno dijagnosticiran rak jedne dojke), rana menarha (prva menstruacija prije 12. godine života), kasna menopauza (posljednja menstruacija poslije 55. godine života), zračenje prsnog koša u mlađoj životnoj dobi u terapijske svrhe (npr. u liječenju Hodgkinove bolesti ili limfoma), nalaz biopsije u kojoj je utvrđena epitelna hiperplazija s atipijom (3).

Drugi čimbenici rizika koji su u vezi s načinom življenja žene i mogu se mijenjati, su: uzimanje oralne kontracepcije, dob prve trudnoće poslije 30. godine starosti ili uopće nerađanje, nedojenje, dugotrajno uzimanje hormonske nadomjesne terapije (5 godina i više nakon menopauze), konzumacija alkoholnih pića (2 i više pića dnevno), pretilost (prekomjerna tjelesna težina) jer masne stanice proizvode estrogen (ženski hormon) pa pretile žene mogu imati dvostruku veću razinu estrogena od normalne. Visoke razine estrogena povećavaju rizik za karcinom dojke. Također, jedan od čimbenika je prehrana bogata mastima (3).

Visoki rizik oboljevanja od karcinoma dojke predstavljaju : prethodna operacija zbog invazivnog ili neinvazivnog karcinoma dojke, atipična hiperplazija i druge atipije tkiva dojke, pojavnost karcinoma dojke u obitelji u tzv. prvoj liniji (maka, sestra, kći) - posebno oboljevanje u premenopauzi, bilateralnost raka i mutacija gena BRCA1 i BRCA2 (3).

Preko 70% žena s dijagnosticiranim karcinomom dojke nema poznate rizične čimbenike, pa se smatra da su sve žene pod određenim rizikom za nastanak karcinoma dojke.

Dijagnosticiranje vrlo malih tumora, u najranijim stadijima, uvelike povećava mogućnost uspješnog liječenja. Ako je karcinom dojke otkriven u lokaliziranom stadiju i nije proširen u limfne čvorove, petogodišnje preživljenje je 97%. Ukoliko se proširio u regionalne limfne čvorove pazuha, stopa petogodišnjeg preživljenja iznosi 76%, a ako su prisutne udaljene metastaze u pluća, koštanu srž, jetru ili mozak, preživljenje pada na 20% (3).

Svakodnevna (redovita) tjelovježba jačeg inteziteta u trajanju od 30 minuta, prehrana bogata voćem, zelenim lisnatim povrćem (kelj, brokula, kupus), cjelovitim žitaricama, sjemenkama i orašastim plodovima, s malo masti, crvenog mesa i gotovih mesnih i drugih prerađevina, djeluju zaštitno i smanjuju rizik za karcinom dojke (antikancerogeno djelovanje). Istaknuto antikancerogeno djelovanje imaju nutrijenti kao što su omega-tri masne kiseline (plava riba, sjemenke lana) i vlakna (voće, povrće, mahunarke, orašasti plodovi) (3,4).

Rano otkrivanje raka dojke uz pravovremenu i odgovarajuću terapiju pruža najbolje i najveće mogućnosti uspješnog liječenja.

## 1.3. Citologija dojke i promjena u dojci

### 1.3.1. Normalna dojka

Kako bismo mogli prepoznati atipične i maligne promjene u dojci, potrebno je vrlo dobro poznavati normalna fiziološka stanja tkiva dojke. Normalno tkivo ženske dojke pod utjecajem je različitih hormona o čijem odnosu ovisi njegova struktura i funkcija. Iako su promjene najjače izražene u pubertetu, trudnoći, laktaciji i menopauzi, diskretne promjene prisutne su i tijekom svakoga menstrualnog ciklusa. Rezultati citološke analize ovisit će ne samo o primijenjenoj metodi, nego i o vrsti analiziranog materijala te funkcionalnom stadiju dojke (5).

Aspiracijom tankom iglom- FNA (*eng.* Fine Needle Aspiration) normalnog tkiva dojke dobiju se elementi rahlog veziva s masnim stanicama te rijetke nakupine urednog epitela izvodnih kanalića. Obično se dobije nekoliko nakupina benignog dukalnog epitela čiji je nalaz jedan od osnovnih kriterija za procjenu primjerenosti uzorka (5).

Duktalne stanice nalaze se u dvodimenzionalnim i saćastim nakupinama, a pojedinačne stanice su rijetke. Stanice su u pravilu uniformnog izgleda, okruglih do ovalnih jezgara, pravilnih nuklearnih kontura, nježnog, ravnomjerno raspršenog kromatina, ponekad sa sitnim nukleolima (Slika 1) (5,6).

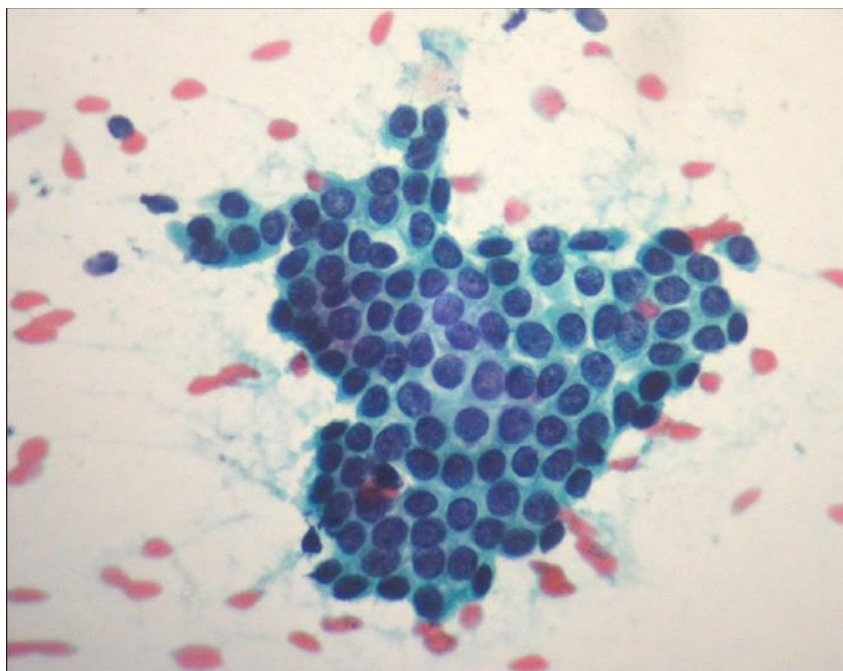
Citoplazma stanica dukalnog epitela je oskudna do srednje obilna. Stanice lobularnog epitela nešto su sitnije od dukalnih, obično nisu tako prominentne kao duktalne, a nalaze se u sitnim trodimenzionalnim kuglastim nakupinama ili lobulima. Pravilne, okruglaste konture lobularnih nakupina pomažu u razlučivanju od dukalnog epitela. Citološke je detalje ponekad teško analizirati zbog zgusnutih nakupina i preklapanja tih stanica. Apokrine stanice mogu se naći u obliku kohezivnih jednoslojnih nakupina ili plaža, papilarnih struktura ili kao pojedinačne stanice (5). Stanice su krupne, okruglih do ovalnih jezgara, a veličina unutar nakupina pokazuje veće varijacije. Konture jezgara su pravilne, kromatin je ravnomjerno raspoređen, s često jasno vidljivim nukleolom. Citoplazma je oštro ograničena granulirana, plava, purpurna do siva na preparatima bojanim po May-Grünwald Giemsi (MGG).



Mioepitelne stanice mogu biti vezane uz nakupine epitelnih stanica ili pojedinačne. Unutar epitelnih nakupina može ih se prepoznati po sitnim hiperkromatskim jezgrama, često smještenim duž rubova epitelnih nakupina. Bojenjem po MGG-u stanice su sitne, hiperkromatske i ovalne. Rub jezgara je pravilan, kromatin ravnomjerno raspoređen i hiperkromatski, bez izraženih nukelola (5).

U uzorku dobivenom punkcijom tankom iglom ponekad se mogu naći fragmenti fibrovaskularne strome, masno tkivo ili pojedinačne vretenaste stromalne stanice (fibroblasti), a od mioepitelnih stanica razlikuju se po veličini, vretenastijem izgledu jezgre i prominentnim nukleolima. Tijekom aspiracije može doći do disrupcije adipocita pa ih se vidi u pozadini u obliku globula koji se MGG bojanjem prikazuju svijetlo purpurno (5).

Pjenušave stanice koje sadrže pigment ili inkluzije unutar citoplazme su fagociti. Eksfolijativnom metodom dobivanja uzorka (skarifikacijom) područja bradavice i areolarne regije obično se dobije obilan materijal benignih pločastih epitelnih stanica i anuklearnih skvama. S obzirom na prisutnost lojnica i znojnica u toj regiji, se mogu naći apokrine i sebacealne stanice (5).



Slika 1. Normalni duktalni epitel tkiva dojke x 100 (MGG)

### 1.3.2. Promjene u dojci

Promjene u dojci dijele se se benigne i maligne promjene.

Od benignih promjena dojke najčešće su fibrocistične promjene. Povezane su s pojavom različito velikih cista, apokrinom metaplazijom, fokalnom fibrozom, adenozom i intraduktalnom hiperplazijom. Poremećaj i disbalans hormona te izmijenjen odgovor različitih elemenata u tkivu dojke na hormone rezultiraju promjenama nazvanim benigne lezije dojke. Manifestiraju se u obliku nepravilnih difuznih otvrdnuća tkiva dojke ili kao solitarna tvorba. Fibroadenoza je najčešća promjena tkiva dojke koja simultano zahvaća duktalne, lobularne i stromalne elemente tkiva dojke (5). Od ostalih benignih lezija treba spomenuti upalne bolesti dojke, duktektaziju i nekrozu masnog tkiva, a od benignih tumora dojke fibroadenom, laktadenom i papilom.

U ovom radu detaljnije ćemo opisati citomorfološke karakteristike atipičnih proliferacija i malignih promjena u dojci.

#### 1.3.2.1. Proliferativna bolest dojke sa znakovima atipija

Proliferativna bolest dojke sa znakovima atipija obuhvaća atipičnu duktalnu i lobularnu hiperplaziju i predstavlja morfološku promjenu sa znatnim rizikom nastanka karcinoma dojke (6).

Atipična duktalna hiperplazija (ADH) žarište je solidne ili papilarne proliferacije epitela uz znakove stanične i arhitekturne atipije. Taj oblik hiperplazije je prijelazni oblik prema intraduktalnom karcinomu od kojega se citološki ne može uvijek razlučiti. Općenitovrijedi pravilo da, što su stanice uniformnije i zatvaraju pravilne, okruglaste lumene uz hiperkromaziju jezgara, to je vjerojatnija dijagnoza karcinoma *in situ* (7).

Atipična lobularna hiperplazija (ALH) je hiperplaziju stanica u terminalnim duktulo-lobularnim jedinicama, a ima neke, ali ne sve značajke lobularnog karcinoma *in situ*. Citološki, stanice u atipičnoj lobularnoj hiperplaziji slične su stanicama u lobularnom karcinomu *in situ*, ali ne ispunjavaju više od 50% terminalne duktalno-lobularne jedinice.

Proliferativne bolesti dojke s atipijama imaju važno kliničko značenje jer stvaraju tumorski čvor u dojci koji mikroskopski treba razlikovati od karcinoma dojke I zbog toga što neki oblici ovih promjena mogu biti preneoplastične promjene iz kojih se razvija karcinom dojke (5).

U citološkom uzorku aspirata ponekad je vrlo teško razlikovati hiperplaziju i papilarne benigne tvorbe dojke od malignih tumora. U Tablici 1 prikazani su određeni citomorfološki pokazatelji koji mogu pomoći u njihovu razlikovanju (5).

<b>KRITERIJI</b>	<b>PAPILARNA, NAJVJEROJATNIJE BENIGNA TVORBA</b>	<b>PAPILARNA, NAJVJEROJATNIJE MALIGNA TVORBA</b>
Celularnost uzorka	Umjerena do izražena	Umjerena do izrazita
Nakupine stanica	Trodimenzionalne nakupine u obliku papilla s fibrovaskularnom stromom i jednoslojne nakupine stanica s mioepitelnim stanicama	Papilarne nakupine i kribriformno tubularne formacije, bez nalaza mioepitelnih stanica
Pojedinačne stanice	Rijetke s održanom citoplazmom	Mnogobrojne s održanom citoplazmom, gole jezgre, nema bipolarnih stanica
Izgled stanica	Polimorfne sitne kubične i cilindrične stanice	Obično uniformne visoke i cilindrične stanice
Jezgre	Okrugle do ovalne, fino granuliranog kromatina, ponekad s nukleolima	Izduljene uniformne jezgre
Pozadina i ostale stanice	Pjenušave stanice, apokrina metaplazija, upala	Krv, hemosiderinom bogati makrofagi

Tablica 1. Citomorfološke karakteristike benignih i malignih papilarnih lezija

### 1.3.2.2. Maligne promjene u dojci

Maligne promjene u dojci mogu se podijeliti u dvije velike skupine: neinvazivni karcinomi (karcinomi *in situ*, CIS) i invazivni karcinomi (7).

Klasifikacija raka dojke po Svjetskoj zdravstvenoj organizaciji iz 2012. godine (7) uključuje:

- I Neinvazivni karcinom:
  - intraduktalni karcinom (DCIS)
  - intraduktalni papilarni karcinom
  - lobularni karcinom *in situ* (LCIS)
  
- II Invazivni karcinom:
  - invazivni karcinom nespecifičnog tipa (NST)
  - invazivni lobularni karcinom
  - tubularni karcinom
  - kribriformni karcinom
  - mucinozni karcinom
  - karcinom s medularnim karakteristikama
  - karcinom s apokrinom diferencijacijom
  - karcinom oblika prsta pečatnjaka
  - invazivni mikropapilarni karcinom
  - metaplastični karcinom
  - drugi rijetki tipovi.

Zahvaljujući molekularnomg istraživanju i genotipiziranju tijekom prošlog desetljeća postoji i molekularna klasifikacija karcinoma dojke (Tablica 2) (8).

Identificirano je nekoliko molekularnih podtipova karcinoma dojke ovisno o estrogenskim i progesteronskim hormonskim receptorima (HR, engl. *hormone receptor*) i receptoru epidermalnog čimbenika rasta 2 (HER 2, engl. *human epidermal growth factor receptor 2*) (8).

Glavni surogatni molekularni tipovi karcinoma dojke su prema konzensusu u St Galenu 2013. Luminalni A, Luminalni B, HER2 pozitivni karcinom i trostruko negativni karcinom sličan bazalnome karcinomu (*eng. basal like carcinoma*) (8).

Molekularna značajka	HR+ (ER+ i/ili PR+)		HER2+	TNBC
Vrsta	<b>Luminalni A (HER2 -)</b>	<b>Luminalni B (HER2 +/-)</b>	<b>HER2</b>	<b>Bazalni</b>
Učestalost	40% - 60%	15%	10%	10%-25%
Genetički profil	Slab izražaj proliferativnih gena, visoki izražaj ESR1, GATA3, FOXA1, XBP1, mutacije na MAP3K1,MAP2K4	Slab izražaj ER gena, povećan izražaj proliferativnih gena, česta amplifikacija CCND1	Visoki izražaj HER2 i povezanih gena, povećani izražaj 0 proliferativnih gena, velika genomska nestabilnost, učestale TP53 mutacije	Izražaj gena karakterističnih za normalne mioepitelne stanice dojke (citokeratini 5,6,17), visoki izražaj DNA popravljajčkih proteina, učestale TP53 mutacije, često BRCA1 mutant
Stupanj	Niži (umjereno do dobro diferencirani)	Viši (slabo od umjereno diferencirani)	Visok (slabo diferenciran)	Visok (slabo diferenciran)
Prognoza	Dobra	Srednje dobra	Loša	Loša

Tablica 2. Surogatni molekularni tipovi carcinoma dojke i njihove karakteristike

### 1.3.3. Neinvazivni karcinomi dojke

Neinvazivni karcinomi dojke su karcinomi *in situ*, a značajka im je proliferacija malignih epitelnih stanica unutar granica bazalne membrane kanalića, terminalnih duktusa ili lobularne jedinice, bez invazije okolne strome (5).

#### 1.3.3.1. Duktalni karcinom *in situ*

Duktalni karcinom *in situ* je proliferacija zloćudnih epitelnih stanica unutar kanalića dojke, a razlikuje se od invazivnog karcinoma po izostanku stromalne invazije kroz bazalnu membranu kanalića (7).

Intraduktalni karcinom *in situ* (DCIS) je najčešći oblik preinvazivnog karcinoma dojke. Prevalencija DCIS-a je u porastu, od 5% do 44% posljednjih godina. Smatra se da započinje kao atipična proliferacija epitela koja zatim u cijelosti ispuni lumen kanalića pa je morfološko razlikovanje ADH-a od DCIS-a teško (5).

U većine žena mala intraduktalna žarišta ne uzrokuju makroskopski vidljive promjene, te se ne mogu napipati pri pregledu. Ovakvi tumori najčešće se pronađu pri mamografiji ili u biopsija dojke s početnom sumnjom na fibrocistične promjene. Mikroskopski, tumorske stanice ispunjavaju kanaliće i proširuju ih. Unatoč različitim morfološkim karakteristikama, posljednjih se godina teži prepoznavanju dva osnovna, prognostički različita subtipa: *comedo* i *ne-comedo* karcinoma *in situ* (Tablica 3). Dijagnoza niskog stupnja DCIS-a s dobrom prognozom jednako je važna kao i razlikovanje između benigne i maligne lezije (5).

Razlikuju se intraduktalni karcinom niskog gradusa (kribriformni karcinom, intraduktalni mikropapilarni karcinom, intracistični papilarni karcinom *in situ*), intraduktalni karcinome intermedijarnog gradusa (apokrini karcinom *in situ*, intraduktalni karcinom svijetlih stanica, cistični hipersekretorni karcinom *in situ*) i na intraduktalni karcinom visokog gradusa, tzv. *comedo in situ* karcinom (*comedo* DCIS) (5).

DCIS, <i>comedo</i> tip	DCIS, <i>ne-comedo</i> tip
Srednje jaka do jaka celularnost	Srednje do jaka celularnost, kohezivne nakupine epitelnih stanica u plažama, nakupinama i papilarnim fragmentima
Krupne pleomorfne stanice	Monomorfna populacija malih do srednje velikih epitelnih stanica
Obilan nekrotični detritus	
Mitoze, nedostatak mioepitelnih stanica	Nedostatak mioepitelnih stanica

Tablica 3. Citomorfološke karakteristike duktalnih *in situ* karcinoma

### 1.3.3.2. Lobularni karcinom *in situ*

Lobularni *in situ* karcinom rijedak je zloćudni tumor koji se obično dijagnosticira mikroskopski, pri pregledu bioptičkih uzoraka dojke koji su uzeti zbog nekih drugih razloga. Predstavlja 5% svih karcinoma dojke. Mikroskopski je građen od malih stanica koje se nalaze unutar lobularnih acinusa. LCIS se javlja kao multifokalna bolest i često je bilateralan (5,6).

U citologiji diferenciranje atipične lobularne hiperplazije, lobularnog karcinoma *in situ* i invazivnog karcinoma predstavlja velike poteškoće pa se za njih predlaže termin lobularna neoplazija. Razmazi su obično slabo do srednje celularni. Karakteristične su slabo kohezivne, manje nakupine uniformnih stanica, obično ekscentrično položenih jezgara uniformnog kromatina s vrlo malo atipije. Diferenciranje od atipične lobularne hiperplazije je nemoguće samo na osnovi citomorfoloških kriterija. Razlikovanje tih entiteta zasniva se na kombinaciji citološkog i radiološkog izgleda te kliničke prezentacije (5,6).

#### **1.3.4. Invazivni karcinomi dojke**

Invazivni karcinomi dojke nastaju iz epitela terminalne duktulo-lobularne jedinice, a tradicionalno su podjeljeni u dvije velike skupine: duktalni i lobularni invazivne karcinom. (7). Većina karcinoma dojke (oko 80%) je podrijetla epitela izvodnog kanalića terminalne duktalno-lobularne jedinice i obuhvaća skupinu tumora koji nemaju histološke osobitosti na temelju kojih bi se svrstali u neku specifičnu kategoriju. Zbog toga se izraz “invazivni karcinom dojke- NST ili NOS” (engl. *not special type* – NST ili *not otherwise specified*, NOS) počeo koristiti za ovaj oblik raka. U oko 10% slučajeva nađe se lobularni invazivni karcinom. Preostalih 10% čine posebni morfološki oblici raka dojke (7).

Poblje ćemo opisati citomorfološke karakteristike dukalnog karcinoma (NOS) i lobularnog invazivnog karcinoma koji čine najčešći morfološki tip karcinoma dojke.

Ostali morfološki podtipovi invazivnih karcinoma su: medularni karcinom, mucinozni karcinom, tubularni karcinom, adenoid-cistični karcinom, intracistični karcinom, upalni karcinom, Pagetova bolest, papilarni karcinom, apokrini karcinom i varijante sekretornog karcinoma, pločasti i metaplastični karcinom (5).

##### **1.3.4.1. Duktalni karcinom (NOS)**

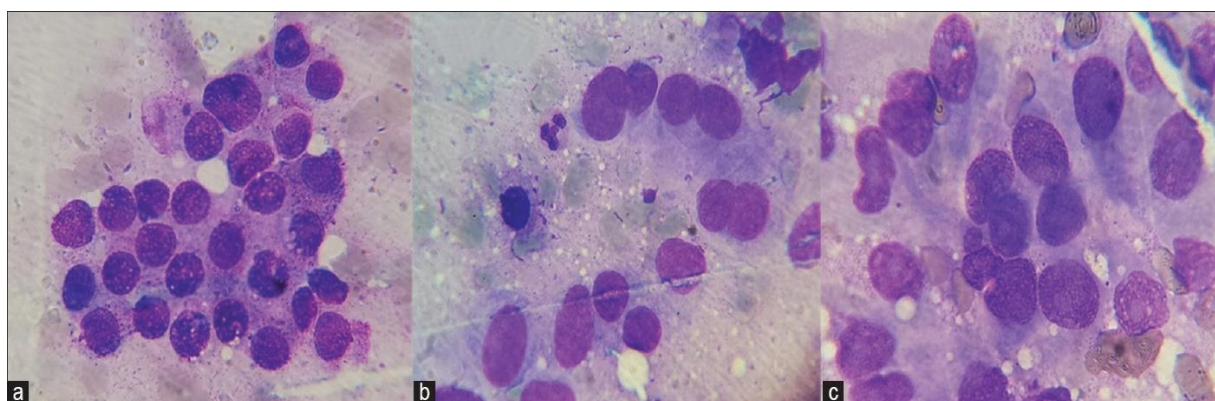
Ova skupina čini od 65% do 80% svih karcinoma dojke. Definira se kao karcinom čija histološka (citološka) slika ne odgovara nijednom posebnom tipu karcinoma dojke, a dijagnoza se postavlja isključivanjem (6).

Aspirati ovih tumora su najčešće hipercelularni, s nakupinama i plažama slabo kohezivnih malignih epitelnih stanica te vidljivim pojedinačnim, intaktnim tumorskim stanicama. Maligne stanice su obično mnogo veće od benignih stanica žljezdanog epitela. Pozadina razmaza može biti krvava, nekrotična ili potpuno čista (6).



Morfološki izgled zloćudnih stanica NOS-karcinoma uključuje povećan N/C odnos, hiperkromaziju jezgara, zadebljanje i iregularnost jezgrine membrane, grubu strukturu kromatina s vidljivim malim do prominentnim nukleolima. Povremeno jezgre mogu biti ekscentrično položene pa stanice imaju plazmocitoidni izgled. Citoplazma je obično bazofilna, fino do grubo granulirana ili vakuolizirana (Slika 2) (5,6).

U slučaju sitnijih stanica duktalnoga invazivnog karcinoma, morfološki se izgled može preklapati sa slikom invazivnoga lobularnoga karcinoma. Aspirati duktalnog invazivnog karcinoma pokazuju veću celularnost, znatniji pleomorfizam, veće stanice, naglašeniju hiperkromaziju i prominentnije nukleole u odnosu na lobularni karcinom (5,6).

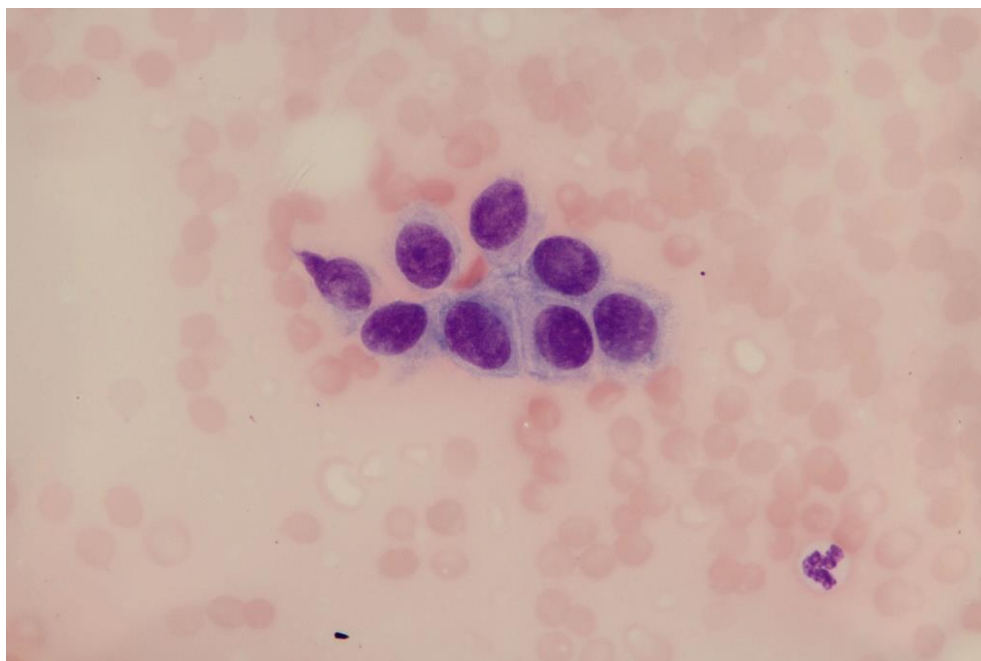


Slika 2. Duktalni karcinom dojke x 100 (MGG)

### 1.3.4.2. Lobularni karcinom

Lobularni karcinom čini 5-10% svih invazivnih karcinoma dojke (6).

Uobičajeno se vide sitne uniformne stanice, ekscentrično položeneh, umjereno hiperkromatskih okruglih jezgara visokog nukleocitoplazmatskog (N/C) omjera (Slika 3). Stanice su u linijama ili targetoidno položene oko duktusa. U citološki hipocelularnim razmazima nalazi se oskudna populacija uniformnih, srednje atipičnih tumorskih stanica pojedinačno ili manjim nakupinama poput vrpca (“indian file”). Okrugle jezgre su fino granulirane, a variraju u izgledu od hipokromatskih do srednje hiperkromatskih. Uniformnost jezgara i prisutnost sitnih nukleola može upozoriti na mogućnost lobularnog karcinoma. Druga karakteristika koja pomaže pri postavljanju dijagnoze je čest nalaz stanica izgleda prstena pečatnjaka s ekscentrično položenom jezgrom i prominentnim citoplazmatskim vakuolama (5,6).



Slika 3. Lobularni invazivni karcinom dojke x 100 (MGG)

#### **1.4. Receptori, tumorski biljezi i tumor supresori u karcinomu dojke**

Kako bi se postavila dijagnoza i pronašla adekvatna terapija za karcinom dojke istraživani su mnogobrojni receptori. Iako se analiza receptora uglavnom radi na kirurškom materijalu, mnogi se mogu kvalitetno odrediti imunocitokemijski na staničnom bloku iz materijala dobivenog punkcijom tankom iglom (6).

Biološki biljezi korisni u predviđanju prognoze karcinoma dojke su: estrogenski i progesteronski receptori, receptor epidermalnog čimbenika rasta (EGF-receptor), c-erb.B2 onkoprotein (HER2-neu), p53 bjelančevina, Bag bjelančevina, p27 bjelančevina, proliferacijski biljeg Ki-67 I ostali (5).

U prognozi karcinoma dojke važni su i tumor supresori tj.geni koji sudjeluju u reguliranju normalnog rasta i razvoja, a tek u slučaju svoje smanjene aktivnosti ili potpunog gubitka funkcije pridonose karcinogenezi (9).

Od ukupnog broja oboljelih, na nasljedni karcinom dojke otpada oko 10% slučajeva karcinoma dojke, ponajprije s mutacijom gena BRCA1 i 2. Uloga njihovih bjelančevina je sprječavanje abnormalnog rasta. Mutacije u ovim genima mogu se dokazati iz periferne krvi ili parafinskih kocaka. Ako je osoba naslijedila mutirani gen od jednog roditelja, povećan je rizik da dobije karcinom dojke. Oko 50 do 60% žena s naslijeđenom mutacijom u BRCA1 ili 2 gena dobit će karcinom dojke do 50-te te više od 80% do 70-te godine života (4).

## **1.5. Rano otkrivanje karcinoma dojke**

Spriječiti nastanak raka dojke nije moguće. Upravo stoga je neophodno što ranije otkriti bolest. Preko 90% bolesnica s karcinomom dojke može se izlječiti ako se dijagnoza bolesti postavi u ranom stadiju i ispravno liječi (2).

Probiri (screening) su rutinski pregledi asimptomatske populacije u svrhu otkrivanja neke bolesti, u ovom slučaju karcinoma dojke. Mamografijom, ultrazvukom, kliničkim pregledom i samopregledom dojki znatno se smanjuje mortalitet od ovog raka (1).

U Republici Hrvatskoj su Nacionalnim programom ranog otkrivanja karcinoma dojke obuhvaćene sve žene u dobi od 50 do 69 godina. Ciljevi probira su: za 25% smanjiti mortalitet od karcinoma dojke pet godina nakon početka provođenja programa; otkriti u većem postotku nego danas karcinom dojke u početnom (lokaliziranom) stadiju u odnosu na uznapredovale stadije bolesti i time smanjiti troškove vrlo skupog liječenja uznapredovalog stadija bolesti te na poslijetku poboljšati kvalitetu življenja bolesnica s karcinomom dojke (10).

### **1.5.1. Testovi probira**

Mamografija je najvažnija metoda u dijagnostici bolesti dojki. To je rendgenski pregled dojki kojim se otkrivaju tumori i druge promjene uključujući i promjene koje su premale da bi se mogle napipati. Dokazano je da mamografija bilježi promjene na dojci prosječno oko dvije godine ranije od običnog kliničkog pregleda zasnovanog na pojavi simptoma ili opipljive kvržice. Unatoč njenoj izuzetnoj vrijednosti i nezamjenjivosti u otkrivanju karcinoma, važno je naglasiti da se mamografijom ne može prikazati 15-20% karcinoma dojki, posebice ukoliko se radi o dojkama s gustom žljezdanom strukturom (1).

Nadalje, klinički pregled dojki treba biti dio periodičkih zdravstvenih pregleda svake treće godine za žene do četrdesete godine starosti, a nakon toga svake godine. Klinički pregled provode liječnici u primarnoj zdravstvenoj zaštiti. Važno je da svaka žena, počevši od svoje četrdesete godine života barem jednom godišnje učini klinički pregled dojki. Kliničke preglede

prije četrdesete godine života preporučuje se obavljati barem jednom u tri godine, počevši od dvadesete godine (1).

Test koji je uvijek dostupan svim ženama je samopregled dojki. Preporuča se ženama od dvadesete godine života. Žene samostalno odlučuju hoće li ga provoditi ili ne, no činjenica je da ako se žena, nakon što napipa sumnjivu tvorbu u dojci javlja liječniku, može doprinijeti procesu ranog otkrivanja svog karcinoma dojke i pravovremeno započeti liječenje. Samopregled dojki pogotovo se preporučuje ženama u čijim obiteljima postoji podatak o raku dojke u srodnika po ženskoj liniji (10,11).

## **2. CILJ ISTRAŽIVANJA**

Ciljevi ovog istraživanja su:

- utvrditi raspodjelu atipičnih proliferativnih i malignih promjena u dojci u odnosu na dob žene i lokalizaciju promjene u dojci
- odrediti udio atipičnih proliferativnih i malignih promjena u citološkim uzorcima punktata dojke prema citomorfološkim karakteristikama ovih promjena
- analizirati sukladnost nalaza citološke analize punktata dojke s konačnom patohistološkom dijagnozom

### **3. ISPITANICE I METODE ISTRAŽIVANJA**

Istraživanje je provedeno na Odjelu za kliničku citologiju Kliničkog zavoda za patologiju, sudsku medicinu i citologiju, KBC-a Split.

#### **3.1. Ispitanice**

Istraživanjem su obuhvaćene 62 ispitanice s područja Splitsko-dalmatinske županije, čiji su uzorci tkiva dojke uzeti metodom citološke aspiracijske punkcije tankom iglom (*eng.* Fine Needle Aspiration, FNA) te je postavljena citomorfološka dijagnoza proliferacije duktalnog epitela s atipijom i malignog tumora dojke. Analizirano je razdoblje od 01. siječnja 2016. do 31. prosinca 2016. godine. Citološke punkcije su rađene pod kontrolom ultrazvuka na Kliničkom zavodu za radiologiju KBC Split Križine i Firule, a materijal je obrađen i analiziran na Odjelu za kliničku citologiju.

Uvidom u medicinsku dokumentaciju (registar nalaza citoloških punkcija dojke analiziranih na Odjelu za kliničku citologiju KBC Split) dobiveni su podaci o dobi ispitanica, lokalizaciji promjene i rezultatima citološke analize punktata dojke. Rezultati citomorfološke analize uspoređeni su s dostupnim rezultatima konačne patohistološke analize.

Rezultati s uzorcima punktata dojke benignih citomorfoloških karakteristika isključeni su iz ovog istraživanja.

## **3.2. Metode**

### **3.2.1. Metoda bojanja po May-Grünwald Giemsi (MGG)**

Svi uzorci citološke punkcije dojke obojeni su metodom bojenja po May- Grünwald- Giemsi, prema protokolu Odjela:

1. Fiksacija- sušenje na zraku
2. Koncentrirana May- Grünwald otopina -5 min
3. Ispiranje destiliranom vodom
4. Otopina Giemse - razrijeđena s destiliranom vodom u omjeru 1:10, 20 - 30 min
5. Ispiranje destiliranom vodom
6. Sušenje na zraku
7. Uklanjanje viška boje 70% alkoholom

### **3.2.2. Kategorizacija citološkog nalaza**

Prema konačnom rezultatu analize citološkog materijala, nalaz aspirata dojke svrstavamo u jednu od slijedećih 5 kategorija (5,6) :

1) C1 nezadovoljavajući (neadekvatni) uzorak:

-zbog hipocelularnosti

-zbog pogreške u aspiraciji, razmazivanju ili bojenju razmaza

2) C2 benigni uzorci:

-benigne epitelne stanice bez atipičnih ili jasno malignih stanica

-slabo od srednje celularni uzorci



-stanice s manjim, jednoslojnim nakupinama

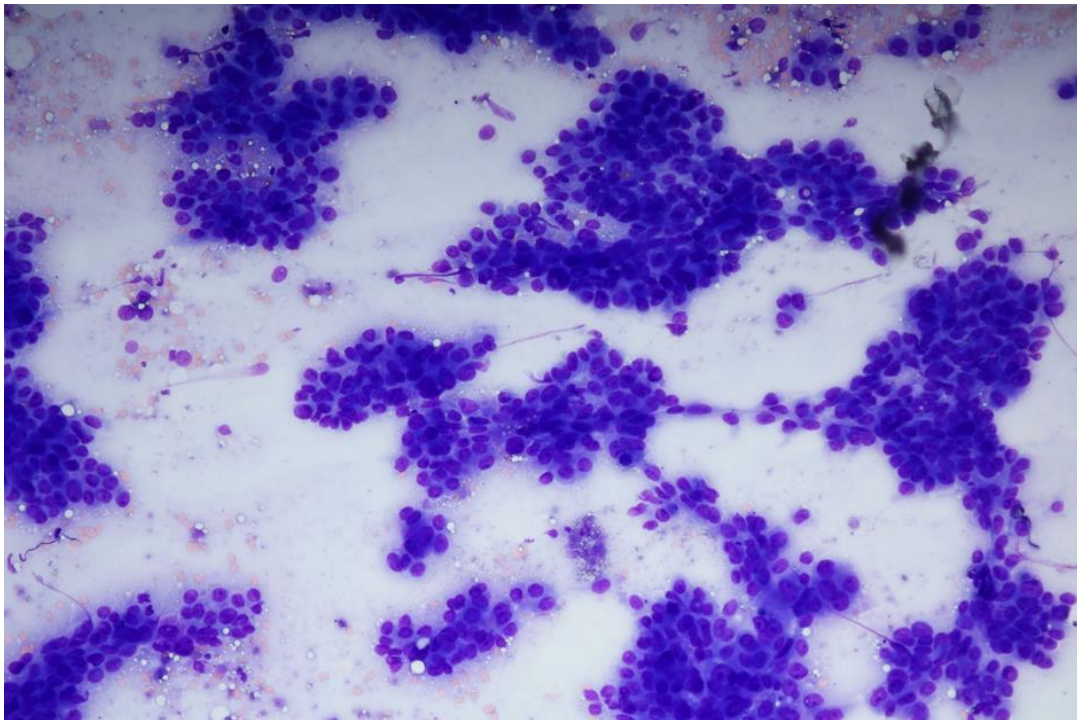
-pozadina s golim jezgrama mioepitela koje se ponekad nalaze i u parovima

3) C3 atipični/neodređeni (*siva zona* ili *dvojbena zona*)

-trodimenzionalne nakupine gusto zbijenih stanica

-krupnije jezgre koje se preklapaju, pleomorfizam

-gubitak stanične kohezije, grudasti kromatin (Slika 4 )



Slika 4. Gubitak stanične kohezije, grudasti kromatin x 40 (MGG)

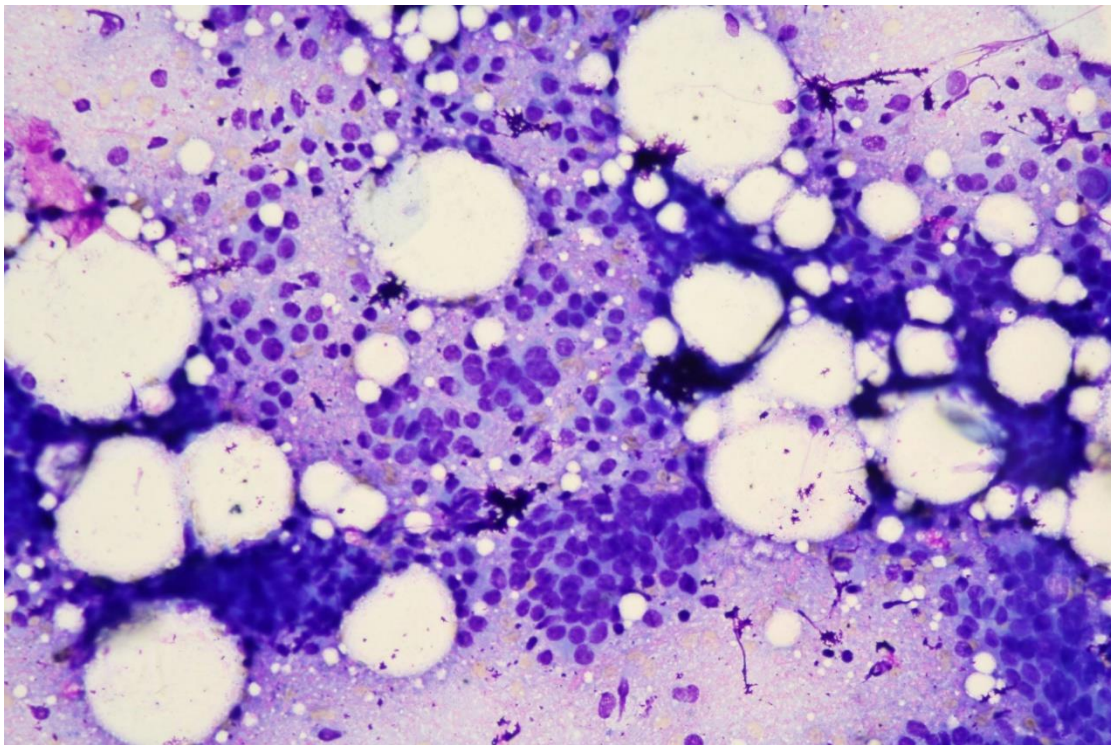
4) C4 suspektne/vjerojatno maligne

-vrlo izražene atipije u uzorku oskudne celularnosti

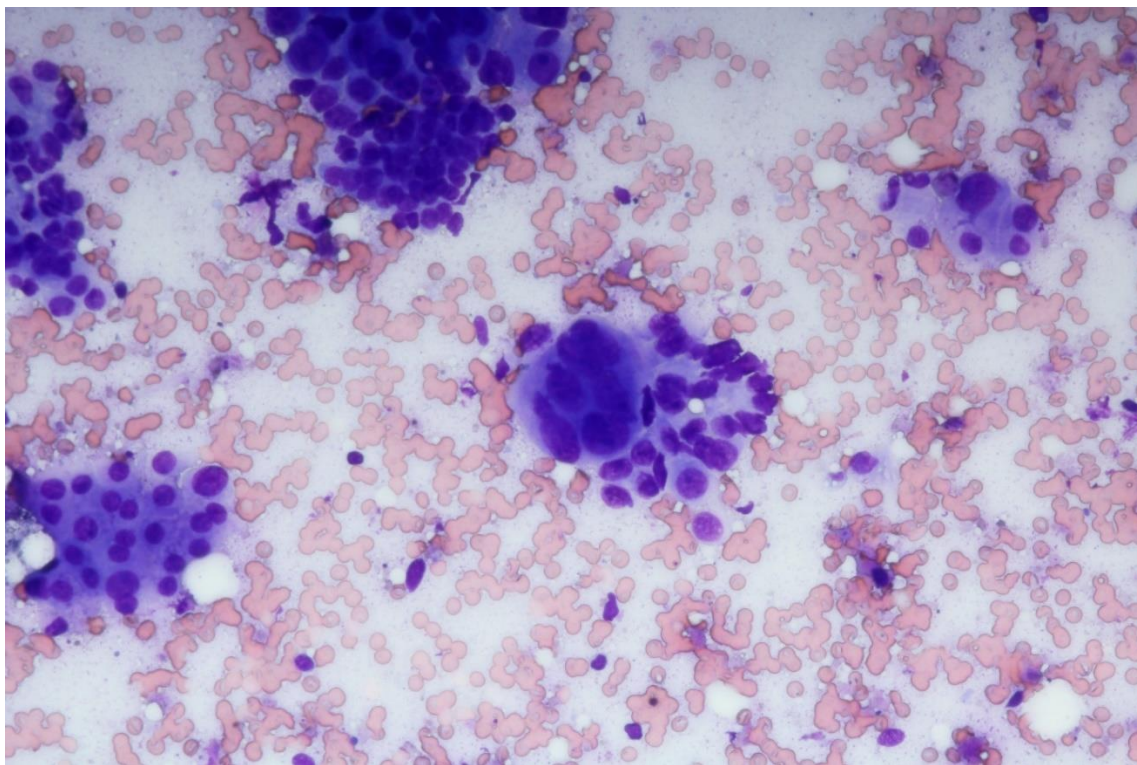
5) C5 maligni uzorci

-hipercelularni uzorci

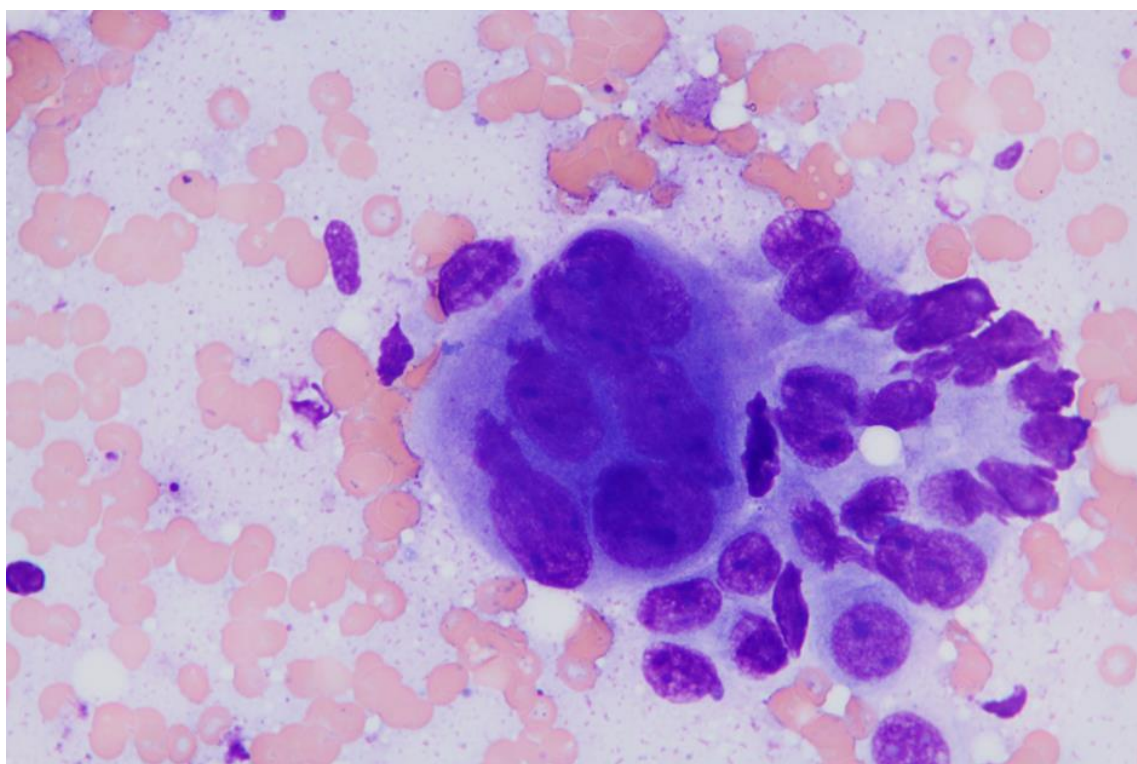
-jasno prepoznatljive pojedinačne ili nakupine malignih stanica (Slike 5, 6 i 7)



Slika 5. Duktalni karcinom dojke x 20 (MGG)



Slika 6. Duktalni karcinom dojke s apokrinim karakteristikama x 40 (MGG)



Slika 7. Duktalni karcinom dojke s apokrinim karakteristikama x 100 (MGG)

U skladu sa smjericama Nacionalnog instituta za rak (*eng.* National Cancer Institute, NCI) iz 1996.g., abnormalni citološki nalaz je iskazan kao:

- proliferacija s atipijama - uključuje kategorije atipičnih (C3) i suspektnih (C4) lezija
- citološki jasno maligni uzorak - kategorija C5

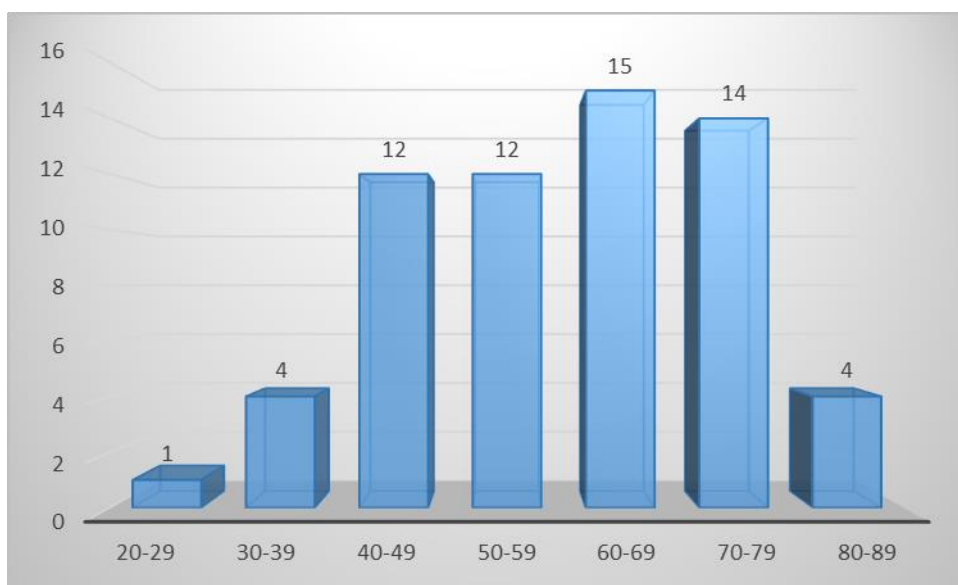
### **3.3. Statistički postupci**

Pri statističkoj obradi podataka korišten je program Microsoft Office Excel 2013.

## 4. REZULTATI

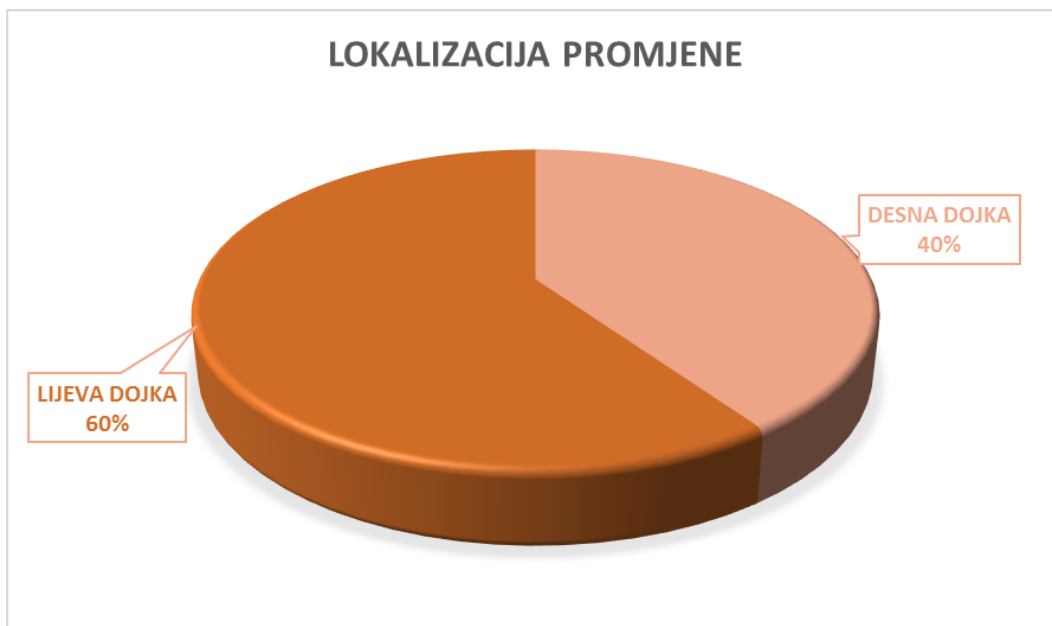U istraživanje su uključene 62 ispitanice s citomorfološkom dijagnozom proliferacije epitela s atipijama (kategorije C3 i C4) i dijagnozom malignog tumora dojke (kategorija C5), dijagnosticirane na Odjelu za kliničku citologiju Kliničkog zavoda za patologiju, sudsku medicinu i citologiju KBC Split, od 01. siječnja 2016. do 31. prosinca 2016. godine.

Prosjek životne dobi ispitanica je 60 godina (min-max, 23-83 godine). Najveća zastupljenost proliferativnih lezija s atipijama i malignih promjena u dojci je u dobnoj skupini 60 do 69 godina (Slika 8).

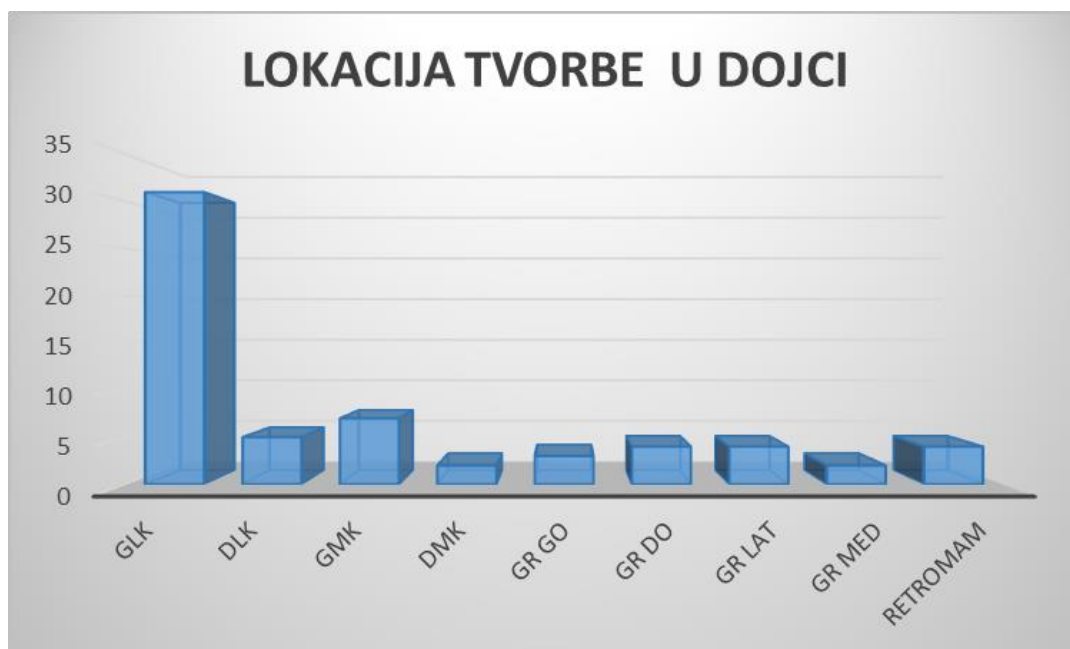


Slika 8. Raspodjela po dobi 62 ispitanice s citološkom dijagnozom proliferacije s atipijama i malignog tumora dojke, postavljenom u KBC Split 2016. godine

Promjene su u 60% ispitanica bile lokalizirane u lijevoj dojci (Slika 9), i to u gornjem lateralnom kvadrantu (50%) (Slika 10).

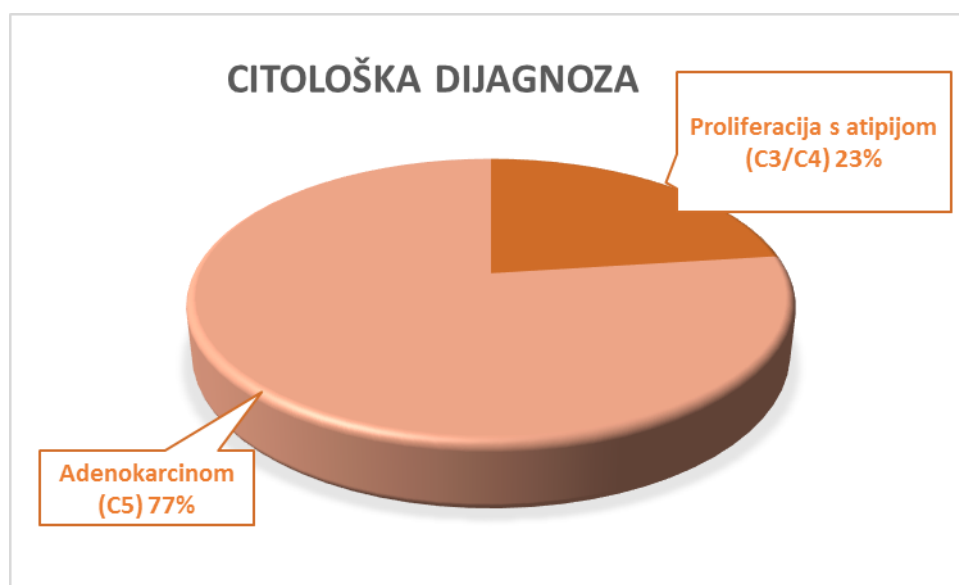


Slika 9. Lokalizacija promjene u odnosu na dojku u 62 ispitanice s citološkom dijagnozom proliferacije epitela s atipijama i malignog tumora dojke, postavljenom u KBC Split 2016. godine.



Slika 10. Lokalizacija tvorbe u dojci u 62 ispitanice s citološkom dijagnozom proliferacije epitela s atipijama i malignog tumora dojke, postavljenom u KBC Split 2016. godine.

Lezije s citomorfološkom dijagnozom proliferacije epitela s atipijama (C3 i C4) i malignog tumora dojke (C5) zahtjevaju patohistološku verifikaciju. Raspodjela uzoraka uključenih u analizu prema odabranim kategorijama prikazana je na Slici 11. Kao proliferacija epitela s atipijama klasificirano je 23% citoloških uzorka, dok je 47/62 (77%) uzoraka u potpunosti zadovoljilo citomorfološke kriterije za dijagnozu malignog tumora dojke.

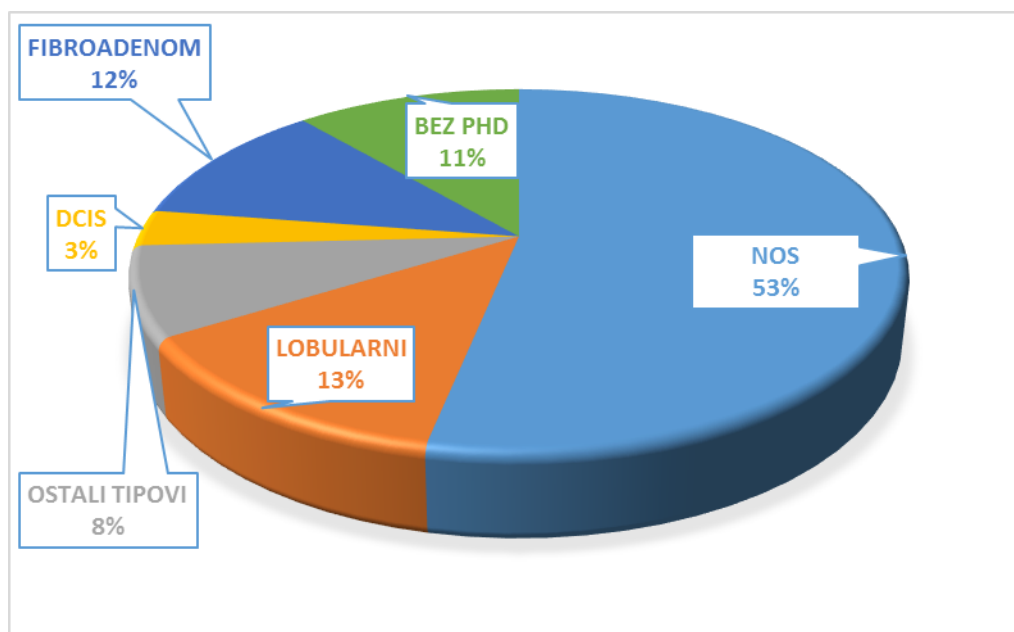


Slika 11. Raspodjela lezija dojke prema NCI kategorijama u 62 ispitanice s citološkom dijagnozom C3/C4 i C5, postavljenom u KBC Split 2016. godine

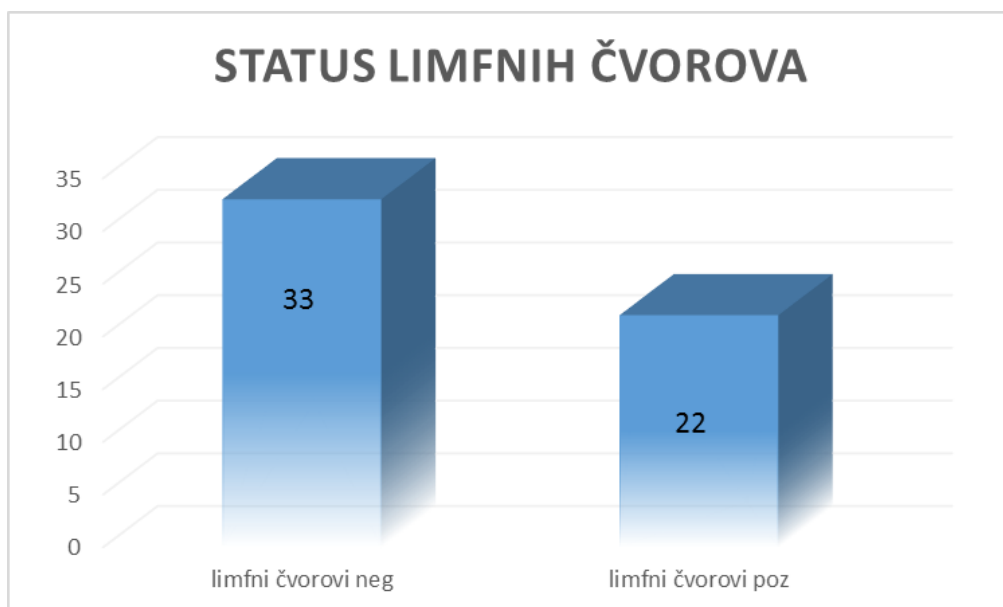
Nakon postavljene citomorfološke dijagnoze lezije dojke koja zahtjeva patohistološku verifikaciju, u 89% (55/62) ispitanica izvršen je operativni zahvat na Klinici za kirurgiju KBC Split. Ispitanice bez patohistološkog nalaza isključene su iz daljnje analize.

Patohistološkom analizom operativnih uzoraka lezija dojke analiziranih na Kliničkom zavodu za patologiju, sudsku medicinu i citologiju KBC Split, najveća je bila zastupljenost dukalnog karcinoma dojke NOS (53%). Lobularni karcinom dijagnosticiran je u 13% uzoraka, dok na ostale tipove tumora otpada 8% uzoraka. U 2/55 (3%) uzoraka s citološkom dijagnozom malignog tumora nije nađena invazija te je uzorak klasificiran kao duktalni karcinom in situ (DCIS). 12% uzoraka odgovaralo je benigno proliferativnoj promjeni dojke – fibroadenom

(Slika 12). U 22/55 (40%) ispitanica nađena je metastatska bolest u aksilarne limfne čvorove (Slika 13).



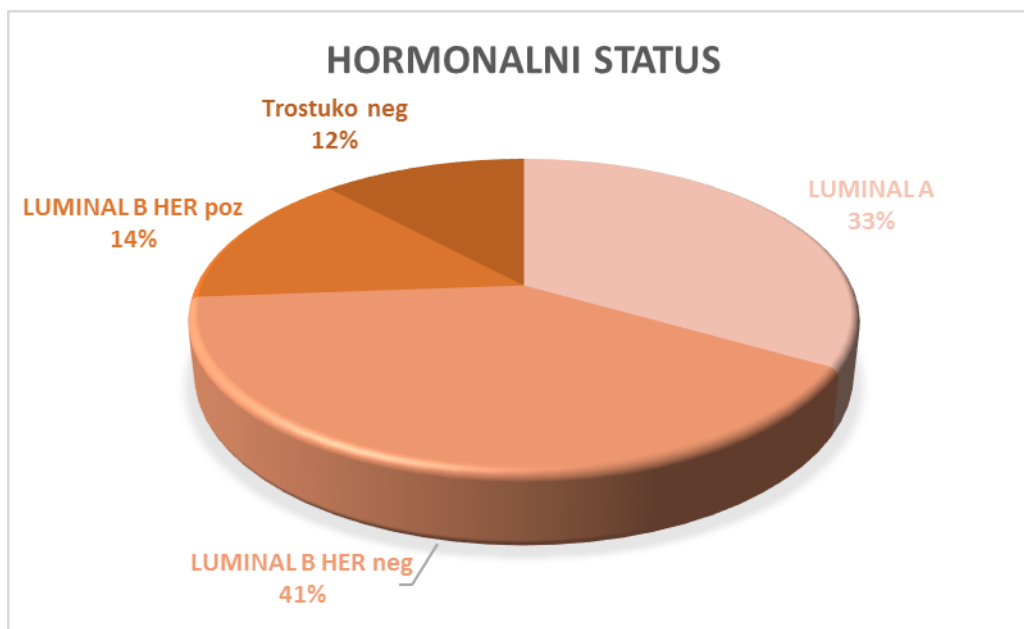
Slika 12. Prikaz zastupljenosti patohistoloških dijagnoza lezija dojke u 55 ispitanica s dostupnim PHD nalazom, operiranih na Klinici za kirurgiju KBC Split



Slika 13. Prikaz zahvaćenosti aksilarnih limfnih čvorova u 55 ispitanica s malignim tumorom dojke, operiranih na Klinici za kirurgiju KBC Split

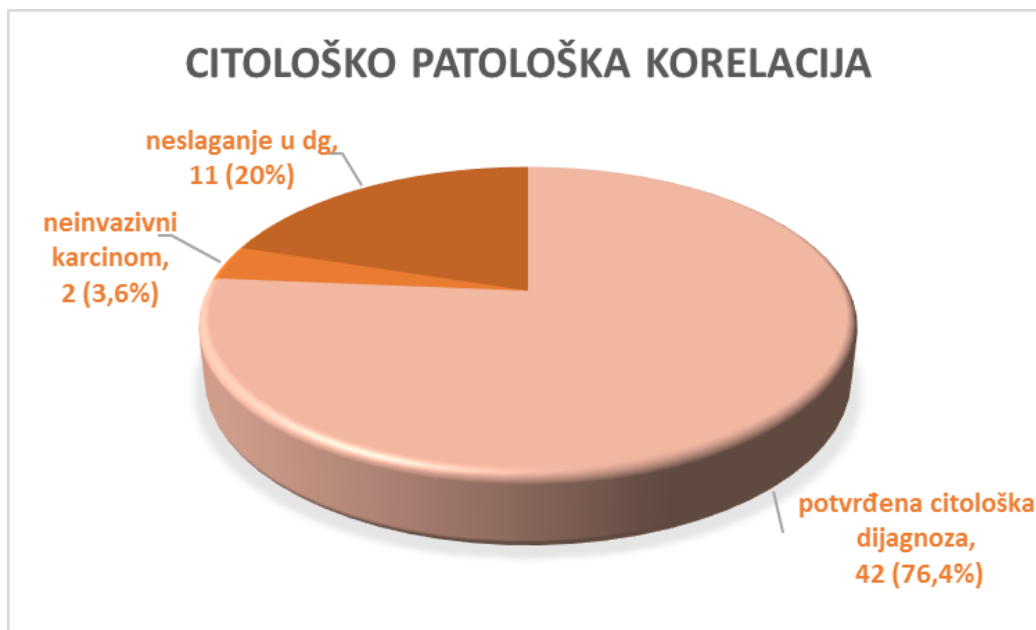


S obzirom na status hormonskih receptora i HER2 status najzastupljeniji maligni tumori bili su u kategoriji Luminalni B HER2 negativnih tumora (41%). Trostruko negativnih tumora bilo je 12% (5/55) (Slika 14).



Slika 14. Prikaz zastupljenosti malignih tumora dojke u odnosu na status hormonskih receptora i HER2 status

U 76,4% (42/55) uzoraka patohistološka analiza potvrdila je citomorfološku dijagnozu, a u 99% slučajeva radilo se o citološkoj kategoriji C5 s jasnom citomorfološkom slikom maligne lezije dojke. U 3,6% (2/55) uzoraka postavljena je patohistološka dijagnoza dukalnog karcinoma in situ, bez znakova invazije. U 11/55 (20%) uzoraka prisutno je neslaganje s patohistološkom analizom (Slika 15).



Slika 15. Citološko – patološka korelacija nalaza u 55 ispitanica s dostupnim PHD nalazom, operiranih na Klinici za kirurgiju KBC Split

Neslaganje s patohistološkom dijagnozom u 10/11 (91%) uzoraka spada u “sivu zonu”, citološke kategorije C3 i C4. U ovoj kategoriji, dobroćudni tumor – fibroadenom dijagnosticiran je u 5/11 (45%) uzoraka, dok je maligni tumor dojke dijagnosticiran u 5/11 (45%) uzoraka. Preoskudna celularnost citološkog uzorka razlog je za dva lažno negativna maligna uzorka visokog gradusa. Jedan uzorak s citomorfološkom dijagnozom maligne lezije bio je lažno pozitivan i odgovarao je tubularnom adenomu/fibroadenomu (Tablica 2.).

Tablica 2. Razlika citoloških nalaza i konačne patohistološke dijagnoze u 11 od 55 operiranih ispitanica s citološkom dijagnozom proliferacije s atipijom i dijagnozom malignog tumora postavljenoj u KBC Split 2016.

<b>BROJ ISPITANIKA</b>	<b>CITOMORFOLOŠKA DIJAGNOZA</b>	<b>PATOHISTOLOŠKA DIJAGNOZA</b>
5	Proliferacija s atipijom	Fibroadenom
1	Proliferacija s atipijom	Lobularni karcinom
1	Proliferacija s atipijom	Tubularni karcinom
1	Proliferacija s atipijom	Duktalni karcinom NOS gr 1
2	Proliferacija s atipijom	Duktalni karcinom NOS gr 3
1	Maligni tumor	Adenoma tubulare, fibroadenom

## 5. RASPRAVA

Karcinom dojke najčešće je sijelo karcinoma u žena u gotovo svim područjima svijeta. U najrazvijenijim zemljama od kraja 1980-tih bilježi se pad mortaliteta koji se pripisuje učincima probira (*screening*) i napretku terapije. U ciljnoj skupini programa probira u Hrvatskoj (dobna skupina od 50 do 69 godina) bilježi se pad dobno standardiziranih stopa mortaliteta od 1,1% na godinu (12).

Prema rezultatima našeg istraživanja, najveća učestalost atipičnih proliferativnih i malignih promjena u dojci zabilježena je u dobnoj skupini žena od 60 do 69 godina, što odgovara ciljnoj skupini obuhvaćenoj programom probira. Lezije su češće u gornjem lateralnom kvadrantu lijeve dojke što je u skladu s istraživanjem Arula i sur (13).

Neoperativna dijagnostika predstavlja standard u procjeni probira dojke. Njena uloga u otkrivanju malignosti je pokušaj postavljanja konačne dijagnoze što omogućava brzo upućivanje na liječenje. Konačna neoperativna dijagnostika benignih stanja također je bitna jer se time izbjegava nepotrebna operacija i omogućava povratak žena na rutinske pozive (14).

Poboljšanje dijagnostičke sigurnosti, odnosno izbjegavanje lažno negativnih i lažno pozitivnih dijagnoza omogućeno je uvođenjem trodijelne pretrage (*eng.* triple diagnosis technique) koja obuhvaća fizikalni pregled, mamografiju i aspiracijsku citodijagnostiku pod kontrolom UZV-a. Svaka od tih pojedinačnih pretraga ima svoja ograničenja, no kombinirajući sve tri metode dolazi do visokog stupnja dijagnostičke osjetljivosti i specifičnosti (15).

Sve metode uzorkovanja imaju istu svrhu, a to je doći do reprezentativnog uzorka ciljne, mamografski ili ultrazvučno detektirane abnormalnosti. Svi slučajevi trebaju proći klinički pregled i temeljitu slikovnu obradu prije dijagnostičkog uzorkovanja lezije, a te informacije se moraju razmotriti uz dijagnostički nalaz. U slučajevima gdje postoji neslaganje ili sumnja nakon trostruke procjene, zahtjeva se histološka kontrola pomoću iglene biopsije ili otvorene biopsije (14).

Citodijagnostika je morfološka metoda koja analizira stanice i njihov međusobni odnos te na osnovi toga donosi mišljenje o analiziranoj promjeni. Analizirati se mogu stanice koje se dobiju punktiranjem promjene, ili se analiziraju stanice koje se spontano ljušte. Prema tome, postoje

dvije skupine citodijagnostičkih pretraga: aspiracijska i eksfolijativna. Uzorci za aspiracijsku analizu dobivaju se punkcijom tankom iglom (5,12).

Citološka punkcija dojke tankom iglom (engl. *Fine Needle Aspiration Cytology*, FNAC), prvi puta se spominje 1930. kada su i učinjene prve punkcije i analize aspirata dojki. (1, 13). FNAC je vrlo često bila podvrgnuta različitim kritikama, no s vremenom se korištenje FNAC-a u dijagnosticiranju bolesti dojke pokazalo vrijednom dijagnostičkom metodom te je tipičan primjer jeftine, pouzdane i točne dijagnostičke metode (16).

Citološka punkcija tankom iglom ima svoje prednosti i nedostatke. Najveća prednost aspiracijske citodijagnostike je smanjenje broja kirurških zahvata ako je riječ o benignim promjenama dojke. Metoda je brza i jeftina, a bolesnik može dobiti konačnu dijagnozu u vrlo kratkom vremenu. U žena s fibrocističnim promjenama dojke FNAC nije samo dijagnostički nego i terapijski postupak (evakuacija cističnog sadržaja). Komplikacije poslije citološke punkcije, najčešće u obliku lokalnog hematoma nastaju vrlo rijetko. Dijagnostička vrijednost citološke punkcije dojke tankom iglom dokazana je klinički i statistički (11).

Kao nedostatak FNAC-a u literaturi se često navodi nezadovoljavajući ili acelularan uzorak. Neadekvatnost (acelularnost) uzorka ovisi o tome punktiramo li malignu ili benignu promjenu, no usko je povezana i s iskustvom i edukacijom osobe koja radi punkciju. Preporučuje se da punkciju radi citolog ili citopatolog jer tijekom punkcije može procijeniti adekvatnost dobivenog uzorka i po potrebi ponoviti punkciju koju će kasnije analizirati (1,11).

Lažno negativni nalazi variraju od 1-31% s prosječno 10% lažno negativnih nalaza. Broj takvih nalaza smanjio se uvođenjem punkcije pod kontrolom UZV-a te stereotaksijskim punkcijama. Lažno pozitivni rezultati su rijetkost (11).

U našem istraživanju, maligna dijagnoza (kategorija C5) postavljena je u 77% slučajeva na temelju citomorfoloških karakteristika. U 23% slučajeva lezije su imale citomorfološke karakteristike koje su spadale u „sivu zonu“, kategorije C3 i C4 te su zahtjevale dodatnu patohistološku verifikaciju. Važno je napomenuti da konačni terapijski operativni zahvat ne bi trebalo učiniti na temelju ovih kategorija. Prema istraživanju Mitre i sur., dijagnoze iz ovih kategorija ne bi trebale prelaziti 20%, s preporukom da budu niže od 15%. Prema njihovom istraživanju, „siva zona“ uključuje i benigne i maligne lezije. Kao najčešću benignu leziju navode fibroadenom koji se koji put može citološki dijagnosticirati kao maligna lezija niskog

gradusa zbog mogućeg određenog stupnja atipija, povećanja jezgara, diskohezije i hipercelularnosti lezije što je osobito izraženo kod brzo rastućih fibroadenoma. Također, papilarne lezije dojke citološki je nemoguće adekvatno interpretirati i razlikovati od nepapilarnih lezija (posebno fibroadenoma), kao ni razlikovati benigne od malignih papilarnih neoplazmi zbog nedostatka arhitekture tkiva u citološkom uzorku. Klasifikacija papilarnih lezija ponekad nije moguća niti na uzorku iglene biopsije. Među malignim lezijama iz ovih graničnih kategorija, najčešći razlog lažno negativnog citološkog nalaza je lobularni karcinom zbog oskudne celularnosti uzorka, monomorfni stanica i blagenuklearne atipije. Drugi maligni tumor koji također pokazuje minimalnu atipiju u citološkim uzorcima i može biti razlog lažno negativnog nalaza je tubularni karcinom. Zbog nedostatka arhitekture tkiva u citološkim uzorcima, razlikovanje *in situ* i invazivnih lezija na osnovu morfologije stanica također spada u „sivu zonu (17).

S istraživanjem Mitre i suradnika su naši rezultati u skladu. Od 23% lezija klasificiranih kao C3 i C4, 45% je patohistološki dijagnosticirano kao fibroadenom, čime je potvrđeno da fibroadenom spada u kategoriju lezija koje mogu predstavljati poteškoću u dijagnostičkoj interpretaciji. Među lažno negativnim uzorcima, u našem istraživanju imali smo po jedan lobularni i tubularni karcinom te jedan duktalni karcinom niskog gradusa. Dva duktalna karcinoma visokog gradusa dijagnosticirana su kao suspektne lezije (C4) zbog izrazito hipocelularnog uzorka koji nije omogućavao decidiranu malignu citološku dijagnozu.

Prema rezultatima istraživanja Arula i suradnika, citološka punkcija tankom iglom ima postotak lažno pozitivnih nalaza od 6,9%, te 1% lažno negativnih nalaza uz osjetljivost od 93,1% i specifičnost 99% (13)., Kao najčešće pogrešno interpretirana lezija navodi se fibroadenom te invazivno duktalni i lobularni karcinom niskog gradusa.

U graničnim kategorijama lezija dojke često nije moguće na osnovu citomorfoloških kriterija postaviti nedvojbenu citološku dijagnozu. Potrebna je uska suradnja i poznavanje prednosti i ograničenja citomorfološke dijagnostike od strane svih stručnih suradnika u multidisciplinarnom timu. Niti jedan segment u obradi lezija dojke ne smije se interpretirati zasebno, a cilj je da se donese adekvatna odluka o daljnjem postupku.

## 6. ZAKLJUČAK

1. Najveća zastupljenost proliferativnih lezija s atipijama i malignih promjena u dojci je u dobnoj skupini 60 do 69 godina.
2. Najčešća lokalizacija lezija je lijeva dojka, gornji lateralni kvadrant.
3. S obzirom na citomorfološke karakteristike punktiranih lezija, proliferacija epitela s atipijama (NCI kategorije C3 i C4) dijagnosticirana je u 23% citoloških uzorka, dok je 77% uzoraka zadovoljilo citomorfološke kriterije za maligni tumor dojke (NCI C5).
4. U 76,4% uzoraka patohistološka analiza potvrdila je citomorfološku dijagnozu, od čega se u 99% slučajeva radilo se o citološkoj kategoriji C5 s jasnom citomorfološkom dijagnozom maligne lezije dojke.
5. Duktalni karcinom NOS najčešća je neoplazma dojke i čini 53% dijagnosticiranih i patohistološki verificiranih malignih neoplazmi. S obzirom na status hormonskih receptora i HER2 status, najzastupljeniji maligni tumori bili su u kategoriji Luminalni B HER2 negativnih tumora (41%).
6. Najčešće neslaganje citomorfološkog i konačnog patohistološkog nalaza je u NCI kategoriji C3 i C4, koja uključuje atipične i suspektne citomorfološke slike. 45% ovih uzoraka patohistološki je dijagnosticirano kao maligna neoplazma dojke. Jedan uzorak iz ove kategorije bio je lažno pozitivan. Patohistološki benigne lezije iz ove kategorije odgovaraju fibroadenom.

## 7. LITERATURA

1. Leović S.B.: *Prijevod europskih smjernica za osiguranje kvalitete probira i dijagnostike raka dojke, Četvrto izdanje*; Zagreb: Hrvatski zavod za javno zdravstvo; 2015.; 14-19, 30-32, 62-64, 189-194, 266-267, 346-352, 375-376.
2. Hrvatski zavod za javno zdravstvo. Incidencija raka u Hrvatskoj 2014. Bilten br.39; Zagreb; 2016.
3. Haruna I.A.: *Aetio-pathogenesis of breast cancer*; Leeds, UK: PubMed; 2013.
4. Dumitrescu RG, Cotarla I. *Understanding breast cancer risk - where do we stand in 2005?* J Cell Mol Med. 9:208–21.
5. Šamija M., Juzbašić S., Šeparović V., Vrdoljak V.D.: *Tumori dojke*; Zagreb: Medicinska naklada; 2007.;1-58, 83-101.
6. Gray W., McKee G.T.: *Diagnostic Cytopathology*; Churchill Livingstone; 2003. str. 421-60.
7. Damjanov I., Seiwerth S., Jukić S., Nola M.: *Patologija – 4.izdanje*; Zagreb: Medicinska naklada; 2014. str. 639-56.
8. Han H.S., Mogliocco A.M.: *Molecular testing and the Pathologist Role in Clinical Trials of Breast Cancer*. Clinical Breast Cancer 2016;16;166-68.
9. Gorazd R., Peterlin B.: *Medicinska genetika u kliničkoj obradi raka dojke*; Ljubljana: Institut za medicinsku genetiku, Ginekološka klinika; 2010;166-68.
10. Nacionalni program ranog otkrivanja raka dojke. Hrvatski zavod za javno zdravstvo; 2016. Link: <https://www.hzjz.hr/sluzba-epidemiologija-prevenција-nezaraznih-bolesti/preventivni-program-za-zdravlje-danas/>
11. Fajdić J. i suradnici: *Suvremena dijagnostika bolesti dojke*; Zagreb: Medicinska naklada; 2001. str. 59-60, 190-191, 239-241, 351-60.
12. Borovečki A, Braš M, Brkljačić B i sur. Smjernice za genetičko savjetovanje i testiranje na nasljedni rak dojke i jajnika. Liječ Vjes 2017;139:107-17.
13. Arul P., Masilamani S. Application of National Cancer Institute recommended terminology in breast cytology.J Can Res Ther 2017;13:91-96.
14. *Prijevod europskih smjernica za osiguranje kvalitete probira i dijagnostike raka dojke. Četvrto izdanje*. N. Perry, M. Broeders, C. de Wolf i sur. Izdavač: Hrvatski zavod za javno zdravstvo; 2015;251-76.



15. Fajdić J., Džepina I.: *Kirurgija dojke*. Zagreb: Školska knjiga; 2006.;3-13.
16. Arisio R., Fessia I., Aimone V.: *Diagnostic possibilities of needle aspiration cytology in minimal breast carcinoma*; Elsevier Inc; 2000.
17. Mitra S., Dey P. Grey zone lesions of breast: Potential areas of error in cytology; *J Cytol*, 2015 Jul Sep;32;145-162.

## 8. SAŽETAK

**CILJ ISTRAŽIVANJA:** utvrditi raspodjelu atipičnih proliferativnih i malignih promjena u dojci u odnosu na dob žene i lokalizaciju promjene u dojci te analizirati sukladnost nalaza citološke analize punktata dojke s konačnom patohistološkom dijagnozom.

**ISPITANICI I METODE:** U istraživanje su uključene 62 ispitanice s citomorfološkom dijagnozom proliferacije dukalnog epitela s atipijama i malignim tumorom dojke, NCI kategorije C3/C4 i C5. Uzorci su dobiveni punkcijom tankom iglom pod kontrolom ultrazvuka. Obradeni su i citomorfološki analizirani na Odjelu za kliničku citologiju Kliničkog zavoda za patologiju, sudsku medicinu i citologiju KBC Split od 01. siječnja 2016. do 31. prosinca 2016. godine. Uvidom u medicinsku dokumentaciju prikupljeni su klinički podaci o dobi ispitanica, lokalizaciji tvorbe, citološkoj dijagnozi te patohistološkom nalazu, u ispitanica operiranih na Klinici za kirurgiju KBC Split.

**REZULTATI:** Atipične proliferativne i maligne promjene u dojci imaju najveću učestalost u dobnoj skupini 60 do 69 godina. Najčešća lokacija lezije je u lijevoj dojci (60%) i u gornjem lateralnom kvadrantu (50%). Od ukupno 62 uzoraka punktata, citomorfološka dijagnoza proliferacije dukalnog epitela s atipijama postavljena je u 23% slučajeva, a dijagnoza malignog tumora dojke u 77% slučajeva. U 76,4% uzoraka patohistološka analiza potvrdila je citomorfološku dijagnozu, od čega se u 99% slučajeva radilo se o citološkoj kategoriji C5. Invazivni duktalni karcinom NOS čini 53% malignih neoplazmi dojke. S obzirom na HR i HER2 status, luminal B HER2 negativni tumor je najzastupljeniji molekularni podtip tumora (41%). Jedan uzorak s citološkom dijagnozom malignog tumora dojke bio je lažno pozitivan. Citološko-patološko neslaganje utvrđeno je u 20% slučajeva, najvećim dijelom u NCI kategoriji C3 i C4 koja uključuje atipične i suspektne citomorfološke slike.

**ZAKLJUČAK:** Punkcija tankom iglom pod kontrolom UZV-a i citomorfološka analiza vrijedan su standard u trodjelnoj dijagnostičkoj obradi lezija dojke. Lezije „sive zone“ uključuju benigne i maligne lezije dojke i odgovorne su za citološko patološko neslaganje u 20% slučajeva.

## 9. SUMMARY

**OBJECTIVES:** The aim of the study was to analyze the distribution of atypical proliferative and malignant breast lesions according to the age and localization, as well as to determine validity of cytological analysis in relation to final pathohistological diagnosis.

**PATIENTS AND METHODS:** The study included 62 patients with cytomorphological diagnosis of atypical proliferative and malignant breast lesions, NCI categories C3/4 and C5. The samples were obtained by fine needle aspiration under ultrasound control and analyzed at the Department of Clinical Cytology Clinical Hospital Center Split, from January 1st, 2016 till December 31st, 2016. Clinical data including age and localization of the lesions with cytological and pathohistological diagnosis were collected from the medical records in patients treated at the Department of Surgery, University Hospital of Split.

**RESULTS:** Atypical proliferative and malignant breast lesions have the highest incidence in the age group 60 to 69 years. The most common location was in the left breast (60%) and upper outer quadrant (50%). Out of a total of 62 cases, atypical proliferative breast lesion was diagnosed in 23% FNA samples and malignant breast lesion was diagnosed in 77% FNA samples. Cytomorphological diagnosis was confirmed pathohistologically in 76,4% (42/55) cases, mostly in C5 category (99%) Invasive ductal carcinoma NOS accounted for 53% of malignant breast carcinoma. According to HR i HER2 status, luminal B HER2 negative was the most common molecular subtype (41%). Cytological diagnosis of malignant breast tumor was false positive in one case. Cytological-pathological disagreement was present in 20% of cases, mostly in NCI category C3 and C4, involving atypical and suspected lesions.

**CONCLUSION:** Fine needle aspiration under the ultrasound control with cytomorphological analysis is valuable standard in the „triple diagnostic procedure“s of breast lesions. The „grey zone“ breast lesions comprise both benign and malignant lesions and are responsible for the cytological-histological discordance in 20% of cases.

## **10. ŽIVOTOPIS**

### **OPĆI PODACI:**

IME I PREZIME: Marija Lovrić

DATUM I MJESTO ROĐENJA: 18.ožujka 1996., Split

ADRESA STANOVANJA: Ante Starčevića 60, 21210 Solin

MOBITEL: 091 7226 397

Email: [marija.lovric96@gmail.com](mailto:marija.lovric96@gmail.com)

### **OBRAZOVANJE:**

2002. – 2010. Osnovna škola “Don Lovre Katića”, Solin

2010. – 2014. Opća gimnazija “Marko Marulić”, Split

2014. – 2017. Sveučilišni odjel zdravstvenih studija u Splitu – Medicinsko laboratorijska dijagnostika

### **JEZICI:**

Engleski jezik: kompetentno služenje jezikom (C2)

Njemački jezik: osnovno služenje jezikom (A2)

Talijanski jezik: osnovno služenje jezikom

RAČUNALNE VJEŠTINE: vješto korištenje Microsoft Office paketa (Word, Excell, PowerPoint), služenje s internetom

OSTALI INTERESI: pjevanje, volontiranje