

Dijagnostička obrada traume vratne kralježnice

Matešan, Ella

Undergraduate thesis / Završni rad

2017

Degree Grantor / Ustanova koja je dodijelila akademski / stručni stupanj: **University of Split / Sveučilište u Splitu**

Permanent link / Trajna poveznica: <https://um.nsk.hr/um:nbn:hr:176:550932>

Rights / Prava: [In copyright](#)/[Zaštićeno autorskim pravom.](#)

Download date / Datum preuzimanja: **2025-02-22**



Sveučilišni odjel zdravstvenih studija
SVEUČILIŠTE U SPLITU

Repository / Repozitorij:

[Repository of the University Department for Health Studies, University of Split](#)



zir.nsk.hr



UNIVERSITY OF SPLIT



DIGITALNI AKADEMSKI ARHIVI I REPOZITORIJI

SVEUČILIŠTE U SPLITU

Podružnica

SVEUČILIŠNI ODJEL ZDRAVSTVENIH STUDIJA

PREDDIPLOMSKI SVEUČILIŠNI STUDIJ

RADIOLOŠKA TEHNOLOGIJA

Ella Matešan

**DIJAGNOSTIČKA OBRADA TRAUME VRATNE
KRALJEŽNICE**

Završni rad

Split, 2017.

SVEUČILIŠTE U SPLITU

Podružnica

SVEUČILIŠNI ODJEL ZDRAVSTVENIH STUDIJA

PREDDIPLOMSKI SVEUČILIŠNI STUDIJ

RADIOLOŠKA TEHNOLOGIJA

Ella Matešan

**DIJAGNOSTIČKA OBRADA TRAUME VRATNE
KRALJEŽNICE**

DIAGNOSTIC TREATMENT OF CERVICAL SPINE TRAUMA

Završni rad / Bachelor's Thesis

Mentor:

Doc.dr.sc. Sanja Lovrić Kojundžić

Split, 2017.

SADRŽAJ

UVOD	1
1. ANATOMIJA VRATNE KRALJEŽNICE.....	2
1.1. Koštano - zglobne strukture	2
1.2. Ligamentarni aparat.....	3
1.3. Intervertebralni diskovi	5
1.4. Živčane strukture.....	5
1.5. Krvožilne strukture.....	7
1.6. Mišićni aparat.....	9
2. KONVENCIONALNE SNIMKE KRALJEŽNICE.....	10
3. CT PRETRAGA VRATA.....	13
4. MR PRETRAGA VRATA.....	15
5. OZLJEDE VRATNE KRALJEŽNICE	17
5.1. Ozljede gornjeg segmenta vratne kralješnice.....	17
5.1.1. Atlanto-okcipitalna dislokacija	17
5.1.2. Atlanto-aksijalna dislokacija	19
5.1.3. Prijelom okcipitalnog kondila	22
5.1.4. Prijelomi prvog vratnog kralješka atlasa	23
5.1.5. Prijelomi drugog vratnog kralješka aksisa	23
5.1.6. Prijelomi densa aksisa	23
5.1.7. Traumatska spondilolisteza C2	24
5.2. Ozljede donjeg segmenta vratne kralješnice	25
5.3. Trzajna ozljeda vratne kralježnice.....	28
5.4. Ozljede kralježničke moždine bez radiološki vidljivog oštećenja	29
ZAKLJUČAK	31
POPIS LITERATURE	32
SAŽETAK.....	33
SUMMARY	34

UVOD

Oko 5-10% pacijenata koji se prime na hitni odjel su stradalnici u prometnim nesrećama i najčešće imaju kranio cervikalnu povredu. Trauma vratne kralježnice dominantno zahvaća dva anatomska područja: razinu C2 kralješka (jedna trećina povreda) te razinu C6 i C7 kralježaka (jedna polovica). Mnoge traume su smrtonosne i uključuju druge razine, poput kranio cervikalnog prijelaza, odnosno C1/C2 segment.

Najčešći uzroci koji dovode do povrede vratne kralježnice su: prometne nesreće (50-70%), padovi (6-10%), te pridružene povrede u sklopu kranio cerebralne traume. Učestalost povreda vratne kralježnice je 1-3% u sklopu povreda glave kod odraslih i 0.5% kod djece. Oko 20-75% fraktura vratne kralježnice su nestabilne i 30-70% su udružene sa povredom kralježnične moždine i neurodeficitom. Kod politraumatiziranih pacijenata u 3-25% slučajeva dolazi do povrede vratne kralježnice tijekom pokušaja stabilizacije pacijenta, transporta i u fazi rane terapije.

Povreda vratne kralježnice spada u grupu rijetkih povreda s visokim rizikom za smrtni ishod. Uključuje sve starosti i uzraste sa vrhuncem između 15 i 35 godina i nakon 65 godina starosti.

U ovom radu se promatra dijagnostička obrada traume vratne kralježnice. Rad se sastoji od pet poglavlja. U prvom je obrađena anatomija vratne kralježnice, dok drugo poglavlje opisuje konvencionalne snimke. Treće poglavlje obrađuje CT, a četvrto MR pretragu vrata. Peto poglavlje opisuje ozljede vratne kralježnice. Na kraju rada su dana zaključna razmatranja, popis korištene literature, te sažetak/summary.

1. ANATOMIJA VRATNE KRALJEŽNICE

1.1. Koštano - zglobne strukture

Vratna kralježnica sastoji se od sedam kralježaka. Anatomija koštano-zglobnih struktura gornje vratne kralježnice (okciput - C1-C2) je specifična i drukčija od ostalih pet kralježaka (C3-C7).

Atlas odnosno prvi vratni kralježak prstenasta je struktura koja nema tijelo niti trnasti nastavak. Sastoji se od dvije lateralne mase te prednjeg i stražnjeg luka. *M. longus colli* i prednji longitudinalni ligament hvataju se za prednji tuberkul atlasa dok stražnji tuberkul služi kao hvatište za *m. rectus minor* i subokcipitalnu membranu. *M. obliquus superior* i *inferior* imaju hvatišta na poprečnim nastavcima. Kralježnična arterija (arterija *vertebralis*) prolazi kroz transverzalni otvor i nastavlja prema straga unutar incizure na gornjem dijelu stražnjeg luka atlasa.

Aksis ili drugi vratni kralježak karakterizira odontoidni proces ili dens koji se projicira prema gore s prednje strane. Straga aksis ima veliku laminu i tmasti nastavak koji služe kao hvatište za *m. rectus major* i *m. obliquus inferior*. Zona između lamina i lateralnih masa je nejasna, a straga se neuralni luk spaja s tijelom kralješka velikim pediklima. Kralježnična arterija prolazi direktno anterolateralno u odnosu na pedikl kroz transverzalni otvor.

Atlanto-aksijalni zglob sudjeluje u rotacijskom dijelu pokreta vratne kralježnice s oko 50%. Transverzalni ligament koji se proteže s jednog kraja luka atlasa na drugi drži odontoidni nastavak uz prednji luk atlasa između kojih postoji zglob sa sinovijalnom membranom i kapsularnim ligamentima. Ovaj ligament je glavna struktura zadužena za stabilnost atlanto-aksijalnog zgloba i ima gornju i donju ekstenziju s kojima tvori križni ligament atlasa spajajući ga s prednjim rubom velikog zatiljačnog otvora i stražnjim dijelom tijela aksisa.

Donji vratni kralješci (C3-C7) su morfološki međusobno slični i povećavaju se prema kaudalno. Tijela kralježaka su mala i ovalnog oblika s latero-lateralnim promjerom koji je veći nego antero-posteriorni. Donja ploha tijela kralježaka je konveksna u koronarnoj, a konkavna u sagitalnoj ravnini.

Suprotno tome gornja ploha tijela kralježaka je konveksna ili ravna u sagitalnoj i konkavna u koronarnoj ravnini stvarajući tako male nastavke tzv. *processus uncinatus* koji su usmjereni prema gore i prilagođeni oblikom brazdama u inferolateralnom dijelu tijela gornjeg kralješka s kojim tvore unkovertebralni odnosno Luschkin zglob. Pedikli su usmjereni posterolateralno i spajaju se s laminama tvoreći lukove kralježaka. Na spoju pedikla i lamine prednji tuberkuli poprečnih nastavaka usmjereni su lateralno i spojeni sa stražnjim koštanim lamelama tvoreći tako transverzalne otvore kroz koje prolazi kralježnična arterija. Trnasti nastavci usmjereni su prema kaudalno, a veličinom se izdvaja nastavak C7 kralješka tzv. "vertebra prominens".

U području donje vratne kralježnice neuralni otvori omeđeni su s prednje strane s uncinatnim nastavcima, posterolateralnim dijelom intervertebralnog diska i donjom dijelom tijela kralješka, a sa stražnje strane malim zglobom i gornjim zglobnim nastavkom tijela kralješka. S gornje i donje strane nalaze se pedikli.

Kanal kralježnice je triangularnog oblika u cijelom tijeku vratne kralježnice s latero - lateralnim promjerom koji je veći nego antero-posteriorni. Površina kanala vratne kralježnice je najveća u razini aksisa i postupno se smanjuje do razine C7 kralješka. Prosječna površina kanala vratne kralježnice iznosi oko 110 mm². Suženje kanala kralježnice rezultira pritiskom na kralježničnu moždinu i dovodi do pojave simptoma, ovisno o razini i stupnju suženja.

1.2. Ligamentarni aparat

Zajedno s koštanim strukturama ligamentarni aparat pruža potporu vratnoj kralježnici. U području gornje vratne kralježnice prednja i stražnja atlantookcipitalna membrana spajaju prednji i stražnji luka atlasa s rubovima velikog zatiljačnog otvora.

Prednja atlantookcipitalna membrana je produžetak prednjeg longitudinalnog ligamenta dok je stražnja atlantookcipitalna membrana produžetak žutog ligamenta. Transverzalni ligament je glavni stabilizator atlantoaksijalnog kompleksa. Hvatište mu je lateralno na tuberkulima stražnjeg dijela prednjeg luka atlasa gdje se isti spaja s lateralnim masama.

Dodatno stabilnost atlantoaksijalnom kompleksu daju alarni i apikalni ligamenti. Membrana tektorija kao produžetak stražnjeg longitudinalnog ligamenta prekriva dens i ostale ligamente kraniocervikalnog prijelaza i prostire se od stražnje plohe densa aksisa do zatiljačne kosti i prednjeg dijela velikog zatiljačnog otvora.

Tijela donjih vratnih kralježaka spojena su s dva longitudinalna ligamenta i intervertebralnim diskovima. Prednji se longitudinalni ligament hvata u području velikog zatiljačnog otvora za zatiljačnu kost kao prednja atlantookcipitalna membrana i pruža kaudalno duž cijelog tijeka kralježnice do sakruma. Tanji je i jače vezan u području rubova intervertebralnih diskova nego u području stražnjih ploha tijela kralježaka. Širi se lateralno ispod *m. longus colli* obostrano i njegova lateralna ekstenzija je u kontinuitetu s dubokim slojem stražnjeg longitudinalnog ligamenta u području intervertebralnih otvora. Stražnji longitudinalni ligament pruža se unutar kanala kralježnice preko stražnjih ploha tijela kralježaka i intervertebralnih diskova i širi je u području gornje vratne kralježnice sa postupnim sužavanjem prema kaudalno. Također, u svom tijeku se širi u području intervertebralnih diskova i sužava u području stražnjih ploha tijela kralježaka. Prema kranijalno se nastavlja kao membrana tektorija.

Stražnji longitudinalni ligament dodatno pojačava i posteromedijalni dio anulusa intervertebralnih diskova. U posterolateralnim kutevima intervertebralnih diskova, na spoju stražnjeg longitudinalnog ligamenta i uncinatnih procesa je najslabiji i na tom su mjestu posljedično najčešće diskalne hernije vratne kralježnice. Sastoji se od dva sloja, dubokog i površnog gdje duboki sloj daje vlakna prema anulusima intervertebralnih diskova i nastavlja lateralno u područje intervertebralnih otvora. Površni sloj je vezan uz duralnu ovojnicu.

Žuti ligament vratne kralježnice veže se na prednju površinu gornje lamine i gornji rub donje i pruža lateralno do zglobnih nastavaka. Sastoji se primarno od elastičnih vlakana čiji broj opada tijekom starenja. Interspinozni ligamenti vratne kralježnice su tanji i manje razvijeni od onih u području lumbalne kralježnice i pružaju se koso od posterosuperiornog prema anteroinferiornom dijelu tmastih nastavaka. U području vratne kralježnice ne postoje odvojeni supraspinozni ligamenti već nugalni ligament kao kranijalni produžetak supraspinoznog ligamenta torakalne kralježnice koji se pruža od vanjske protuberancije zatiljačne kosti do C7 kralješka.

1.3. Intervertebralni diskovi

Intervertebralni diskovi nalaze se između tijela kralježaka osim između atlasa i aksisa. Oni su avaskularne strukture koje se sastoje od nukleus pulposus kao središnjeg dijela koji je okružen fibrozni anulusom. Nukleus pulposus služi kao amortizer, a fibrozni anulus zadužen je za održavanje stabilnosti kralješničnog segmenta. Tijekom starenja granice između ove dvije strukture se gube te u šestom desetljeću života i nukleus postaje fibrozna masa slična unutrašnjem dijelu fibroznog anulusa. Anulus osim unutrašnjeg ima i vanjski, kolagenozni sloj gdje su vlakna usmjerena koso tvoreći lamele s okomitim tijekom vlakana između istih. Taj vanjski sloj čvrsto je vezan uz prednji i stražnji longitudinalni ligament te tijela kralježaka. Intervertebralni diskovi su oblikom prilagođeni gornjim i donjim plohama tijela kralježaka tako da su gornje plohe diska konkavne, a donje konveksne u koronarnoj ravnini. Također su diskovi nešto deblji u prednjem dijelu nego u stražnjem što doprinosi fiziološkoj lordozi vratne kralježnice.

1.4. Živčane strukture

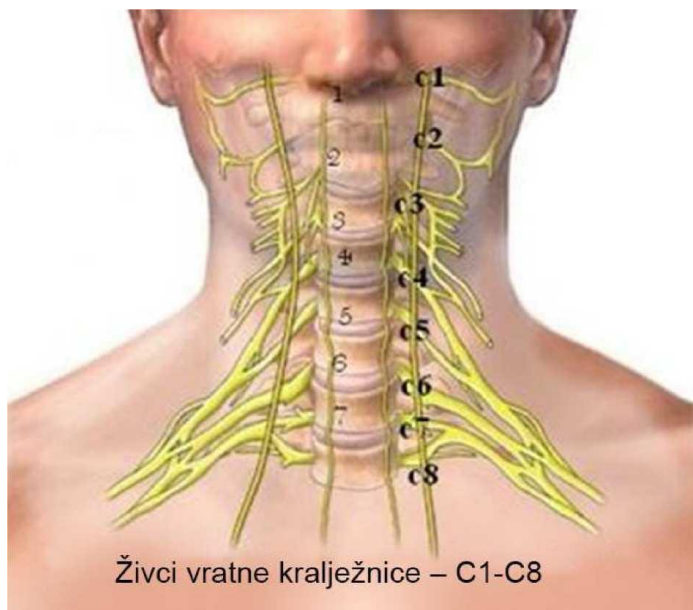
Vratni dio kralješnične moždine nalazi se u kanalu kralježnice i nastavak je produžene moždine s početkom na razini velikog zatiljačnog otvora. Okružena je cerebrospinalnom tekućinom i obavijena tvrdom (*dura mater*) i mekom moždinskom ovojnicom koju čine *arahnoidea* i *pia mater*.

Između mekane i tvrde moždinske ovojnice razapeta je s obje strane vezivna pločica (*ligamentum denticulatum*) koja održava stalan položaj kralješnične moždine dok lebdi u kralješničnomoždanoj tekućini. *Fissura mediana anterior* na prednjoj strani i *fissura mediana posterior* na stražnjoj označavaju granicu između dviju simetričnih polovina kralješnične moždine. Na objema njezinim stranama, dorzolateralno i ventrolateralno izlaze živčana vlakna koja se spajaju u stražnje (*radices dorsales*) i prednje (*radices ventrales*) korijenove, a oni se udružuju u moždinske živce. Stražnjim su korijenovima pridruženi kralješnični gangliji. U središnjem se dijelu nalazi centralni kanal obložen slojem endodimalnih stanica i ispunjen kralješnično-moždanom tekućinom.

Siva tvar sastoji se od živčanih stanica i na poprečnom presjeku ima oblik leptira, a okružena je bijelom tvari. Na svakoj strani razlikujemo prednji i stražnji rog. Stražnji rog sadrži aferentne neurone dok prednji sadrži aferentne motoneurone čiji eferentni aksoni odlaze mišićima. Sivu tvar lijeve i desne polovice povezuje *commisura grisea* koja okružuje centralni kanal. Bijela tvar podijeljena je na stražnji, prednji i lateralni snop, a potonja dva povezana su *anterolateralnim funikulom*. Sastoji se od mijeliniziranih snopova živčanih vlakana koje topografski dijelimo na duge i kratke, a funkcionalno na vlastite snopove i puteve. Putevi mogu biti centrifugalni, tj. eferentni, motorni, ili centripetalni tj. aferentni, senzibilni. *Commisura alba* povezuje bijelu tvar lijeve i desne polovice kralježnične moždine.

Postoji osam parova vratnih moždinskih živaca koji izlaze iz kanala kralježnice kroz intervertebralne otvore. Moždinski živci su građom mješoviti živci što znači da sadrže više vrsta živčanih vlakana. U području udova oni tvore spletove u kojima se miješaju vlakna različitih moždinskih živaca. Usmjeren prema periferiji oblikuju živčana stabla ili pleksuse. Vratni pleksus tvore prednje grane prvog do četvrtog vratnog živca i od njega odlaze motorne grane za prevertebralne i skalenske mišiće, *m. levator scapulae* i ošit, a anastomozom s akcesornim živcem i grane za *m. trapezius* i *m. sternocleidomastoideus* te senzibilne grane koje inerviraju kožu glave i vrata. Ručni splet ili pleksus brahijalis sastavljen je od prednjih grana petog do osmog vratnog i prvog torakalnog živca. Od njega odlaze mješoviti i senzibilni živci za inervaciju ramena i gornjih ekstremiteta.

Prednji korijeni dalje tvore snopove i to tako da C5 i C6 oblikuju gornji, C7 srednji, a C8 i Th1 donji *trunkus*. Svaki *trunkus* dijeli se na prednji i stražnji ogranak. Prednji ogranak inervira mišiće fleksore, a stražnji ekstenzore ramena odnosno ruke. Prednji ogranci se ujedinjuju i oblikuju medijalni i lateralni snopić, a stražnji oblikuju posteriorni snopić. Od snopića odlaze pojedini živci i to od lateralnog *n. pectoralis lateralis*, *n. musculocutaneus* i lateralni korijen *n. medianus*. Od medijalnog snopića odlaze *n. pectoralis medialis*, *n. cutaneus brachii medialis*, *n. cutaneus antebrachii medialis*, *n. ulnaris* i medijalni korijen *n. medianus*, a od stražnjeg *n. subscapularis*, *n. thoracodorsalis*, *n. axillaris* i *n. radialis*. Na slici 1 je prikazan shematski prikaz moždinskih živaca vratne kralježnice.



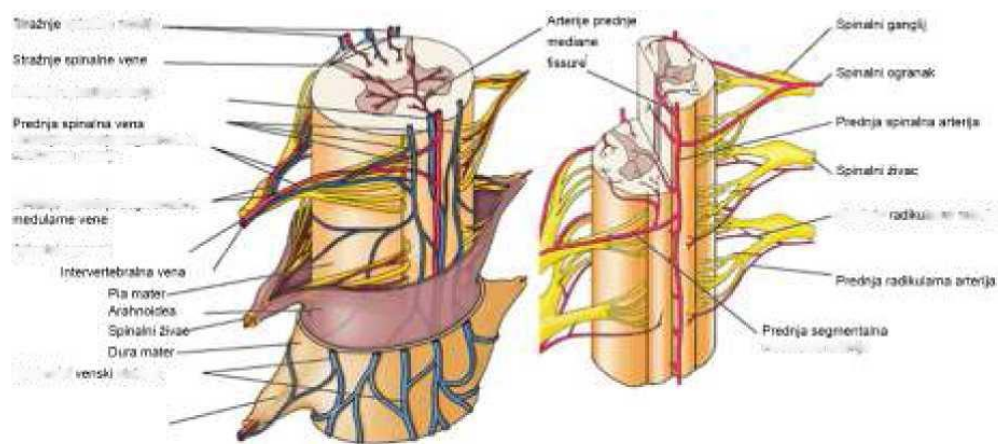
Slika 1. Shematski prikaz moždinskih živaca vratne kralježnice

1.5. Krvožilne strukture

Za glavninu krvne opskrbe vratne kralježnice zadužena je parna kralježnična arterija koja je ogranak potključne arterije te nakon odvajanja dolazi do transverzalnog otvora C6 kralješka kroz koji ulazi i dalje prolazi kroz transverzalne otvore C5-C1, a zatim izlazi, zavija straga i medijalno te prelazi preko *incisure* na gornjem dijelu stražnjeg luka atlasa i ulazi intraduralno i intrakranijski.

Na svom putu duž vratne kralježnice od kralježnične arterije odvajaju se spinalni ogranci koji ulaze kroz intervertebralne otvore u kanal kralježnice dajući ogranke za tvrdi moždinski ovojnicu i kralježničnu moždinu. Mišićni ogranci završavaju u dubokim mišićima vrata i anastomoziraju s mišićnim ograncima arterije okcipitalis koja je ogranak vanjske karotidne arterije. Stražnja arterija kralježnične moždine parna je arterija koja odlazi od kralježnične arterije neposredno nakon njenog ulaska u lubanju i zatim izlazi kroz veliki zatiljačni otvor i spušta se duž cijele kralježnične moždine s obje strane *fissure* medijane *posterior* te na svom putu prima moždinske ogranke vertebralne arterije. Opskrbljuje krvlju lateralne strane produžene moždine te stražnju stranu kralježnične moždine.

Prednja arterija kralježnične moždine se također odvaja od kralježnične arterije i spaja s istoimenom arterijom suprotne strane u visini *oliva* te se spušta kralježničnom moždinom duž *fissure medijane anterior* i prima moždinske ogranke vertebralne arterije. Slika 2 prikazuje kralježničnu moždinu, moždinske živace i krvožilne opskrbe.



Slika 2. Shematski prikaz kralježnične moždine, moždinskih živaca i krvožilne opskrbe

Prednja arterija kralježnične moždine i obje stražnje arterije kralježnične moždine, zajedno s moždinskim ogranacima kralježnične arterija povezane su međusobno poprečnim anastomozama i na površini kralježnične moždine tvore arterijski vijenac, tzv. "*vasocorona perimedullaris*". Od njega odlaze centralni ogranaci koji ulaze u kralježničnu moždinu i opskrbljuju krvlju bijelu i sivu supstanciju.

Vene kralježnične moždine dijelimo u površnu i duboku skupinu. *Vene spinales externae anteriores et posteriores* tvore površnu skupinu i prate istoimene arterije na prednjoj i stražnjoj strani kralježnične moždine, a uljevaju se u *plexus venosus vertebralis anterior et posterior*. Duboke vene su *venae spinales internae* koje prolaze duž centralnog kanala i mnogobrojnim su poprečnim anastomozama povezane s površnim venskim sustavom.

1.6. Mišićni aparat

Muskulaturu vratne kralježnice dijelimo u prednju, postraničnu i stražnju skupinu.

Prednju skupinu dalje možemo podijeliti na površni i duboki sloj. U površnom sloju nalaze se suprahioidni i infrahioidni mišići prema smještaju i odnosu s jezičnom kosti, a duboki sloj tvore tri parna mišića smještena ispred kralježnice i to *m. longus colli*, *m. longus capitis* i *m. rectus capitis anterior*.

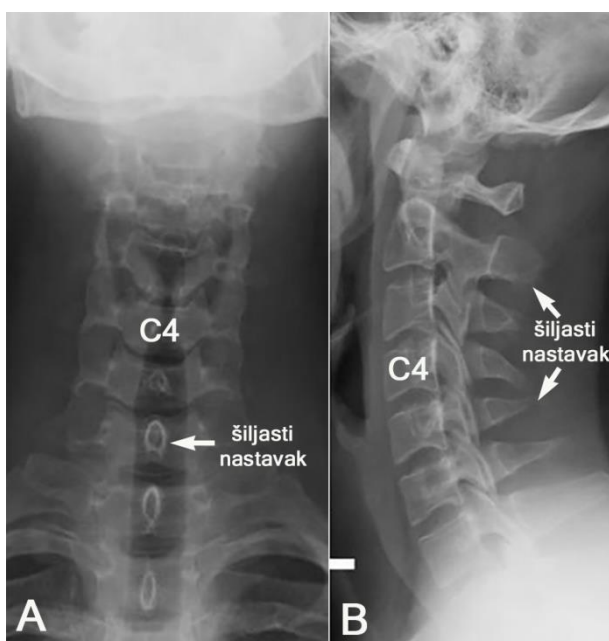
Postranična mišićna skupina dijeli se na potkožni sloj koji čini platizma, površni sloj koji čini *m. sternocleidomastoideus* te duboki sloj koji sačinjavaju skalenski mišići.

Stražnja mišićna skupina dijeli se na površni i duboki sloj. Površni sloj ili spinohumeralnu grupu mišića čine *m. trapezius*, *m. levator scapulae*, *m. rhomboideus* i *m. serratus posterior superior* dok duboki sloj tvore *mm. splenii capitis et cervicis*, *m. erector spinae*, *m. iliocostalis cervicis*, *mm. longissimus cervicis et capitis*, *mm. spinalis cervicis et capitis*, *mm. semispinalis cervicis et capitis*, *mm. interspinales cervicis*, *mm. intertransversarii cervicis* te skupina subokcipitalnih mišića i to *m. rectus capitis major*, *m. rectus capitis posterior minor*, *m. rectus capitis lateralis* i *mm. obliquus capitis superior et inferior*.

2. KONVENCIONALNE SNIMKE KRALJEŽNICE

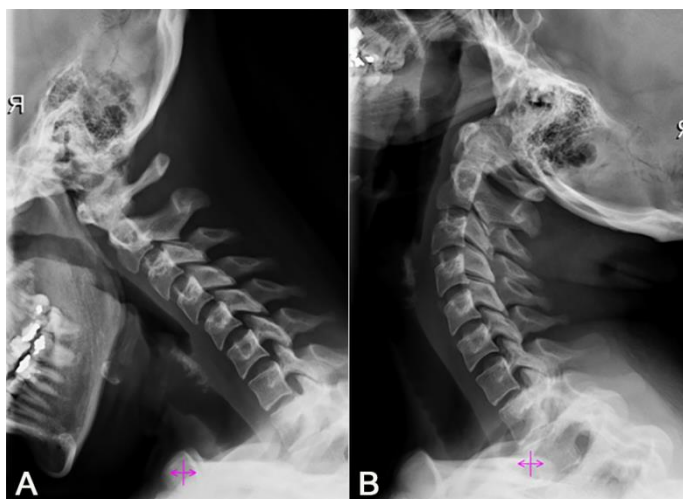
Kod konvencionalne radiografije oslabljeno rendgensko zračenje koje je prošlo kroz dio ljudskog tijela uzrokuje promjene na rendgenskom filmu zaštićenom u plastičnim kazetama različitih veličina (formata). Poslije toga se latentna slika u tamnoj komori treba razviti i fiksirati, te osušiti standardnim fotografskim postupkom. U prošlosti je taj postupak bio ručni, a danas postoje uređaji za automatsko razvijanje u koje se u zamračenoj prostoriji ubaci eksponirani film, a na suprotnoj stani dobiva osušeni film kao trajni zapis. U kazeti se, osim filma, nalaze i folije koje svjetlucaju pod utjecajem rendgenskog zračenja pojačavajući latentnu sliku na rendgenskom filmu uz značajno smanjenje doze zračenja. Film-folijski sustavi su i danas se koriste, iako ih sve više zamjenjuju digitalni radiografski sustavi.

Rendgensku sliku (slika 3) stvaraju zrake koje su prošle kroz tijelo bolesnika bez sruza s atomima, a njihov postotak ovisi o debljini, gustoći i prosječnom atomskom rednom broju tkiva te o prodornosti zračenja. Zračenje veće energije, odnosno kraćeg vala te više frekvencije lakše će prolaziti kroz materiju, dok će zračenje manje energije imati veći biološki učinak. U stvaranju slike sudjeluje i rasap koji nepovoljno utječe na oštrinu jer ne odgovara stvarnom objektu snimanja. Više rasapa sa može očekivati kod tkiva veće gustoće i kod veće ukupne debljine objekta (primjerice abdomen, zdjelica).



Slika 3. Rendgenogram vratne kralježnice: A) AP i B) profilna snimka

Za analizu kralježnice, snimke uvijek trebaju biti napravljene u najmanje dvije projekcije: anteroposteriorna i lateralna projekcija što vrijedi za svaki segment kralježnice. Osim osnovnih projekcija ponekad se rade i dodatne ciljane snimke te funkcionalne snimke u cervikalnom i lumbosakralnom području (radi procjene nestabilnosti) te moguće dodatne kose snimke istih regija (npr. za procjenu širine intervertebralnih foramena; slika 4 funkcionalne snimke vratne kralježnice).



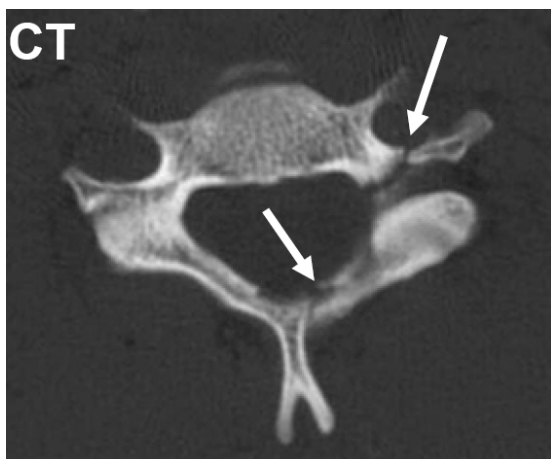
Slika 4. Funkcionalne snimke vratne kralježnice: A) antefleksija i B) retrofleksija

Na konvencionalnim snimkama analizira se izgled kralježnice gdje se posebna pozornost obraća na prisutnost ili odsutnost fiziološke lordoze cervikalne kralježnice, blagu fiziološku kifožu, te eventualnu skoliozu torakalne kralježnice, fiziološku lordozu lumbosakralnoga segmenta (LS) kao i kompenzatornu skoliozu lumbosakralnog segmenta ukoliko postoji jače izražena skolioza torakalnog segmenta. Ukoliko AP-snimka nije dobro izvedena (npr. zbog nepravilnog položaja bolesnika na leđima tijekom snimanja) može se dobiti sliku lažne skolioze u torakalnom segmentu. Kako bi to provjerili treba se analizirati udaljenost spinoznih nastavaka od rubova filma na visini prijelaska cervikalnog u torakalni dio i usporediti je s udaljenošću spinoznih nastavaka od ruba filma u visini Th12-L1 segmenta. Ukoliko nema razlike u udaljenosti spinoznih nastavaka od ruba filma u navedenim razinama, skolioza je stvarna, dok se u protivnom riječ o skoliozi izazvanoj nekvalitetnim izvođenjem snimanja zbog neadekvatnog položaja bolesnika prilikom snimanja.

Poslije pregleda oblika kralježnice, tj. konfiguracije koja se prvo procjenjuje s lateralnih snimki, pristupa se analizi trupova kralježaka, obraćajući pozornost na mineralizaciju, oblik i strukturu te visinu trupova kralježaka. Pri tomu svakako treba analizirati pokrovne plohe, epifizne ploče u djece te širinu intervertebralnih prostora, tj. intervertebralnih diskova što se optimalno analizira na lateralnim snimkama. Promjene malih zglobova uključuju analizu gornjih i donjih zglobnih nastavaka u cervikalnom dijelu te spinoznih nastavaka cervikalnih i lumbalnih kralježaka. Transverzalne nastavke, moguću spondilolistezu kao i širinu spinalnog kanala (što je osobito važno u lumbosakralnom području) analizira se također na latero-lateralnim (LL) snimkama.

3. CT PRETRAGA VRATA

CT pregled vrata (slika 5.) se obavlja u položaju supinacije (ležeći na leđima). Bolesnik lagano zabaci glavu (blaga ekstenzija vratne kralježnice) maksimalno spusti ramena. Vrlo je važna simetrija položaja glave, vrata i trupa u odnosu na medijanu ravninu. Bolesnik treba plitko disati tijekom skeniranja kako bi glasnice bile stalno otvorene i kako bi se izbjeglo kašljanje, što je pogodnije od skeniranja u punom inspiriju. Posebno je bitno spriječiti gutanje koje bi uzrokovalo značajne artefakte za vrijeme skeniranja. Ponekad je bolje gutanje niti ne spominjati jer se kod nekih bolesnika tek tada javi problem zaustavljanja refleksa.



Slika 5. CT aksijalni presjek kroz C6 kralježak: fraktura lijevog pedikla i lamine

Topogram ili "scout" radiogram se obavlja u profilnoj projekciji (lateralni). Angulacija kućišta se obično podešava usporedno s glasnicama za CT pretragu grkljana i vrata, odnosno usporedno s tvrdim nepcem za skeniranje kostiju lica. Presjeci kroz viscerokranij se mogu planirati zasebno od presjeka za vratne organe tako da se međusobno preklapaju straga čime se izbjegava dentalni amalgam. ukoliko položaj glasnica nije jasan iz lateralnog topograma, za orijentaciju se može uzeti hioidna kost ili jedan od središnjih vratnih diskova.

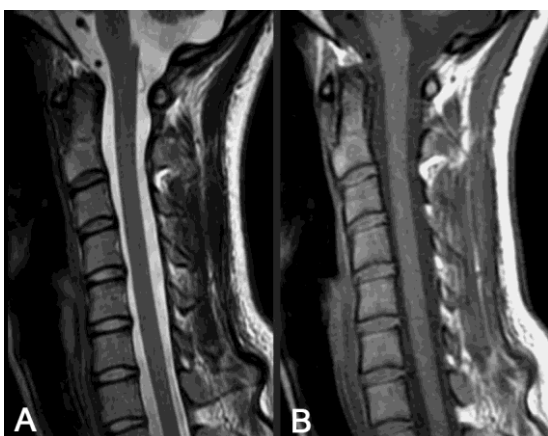Osim amalgama, ramena predstavljaju drugi veliki izvor artefakata. Problem se može riješiti tako da se ramena ne skeniraju spiralnim, nego sekvencijskim načinom uz povećanje mAs i kV ili odabirom sporije rotacije rendgenske cijevi.

Noviji MSCT skeneri nude modulaciju doze prilagođenu debljini objekta koju određuje sam uređaj ovisno o atenuaciji tako da su primjerice mA znatno viši u lateralnoj poziciji cijevi u odnosu na AP položaj kod skeniranja ramena. Modulacija doze značajno smanjuje artefakte istodobno smanjujući ukupnu dozu zračenja u usporedbi sa standardnim skeniranjem regije koja ima nejednaku debljinu (osim ramena, isto se odnosi na zdjelicu u mršavijih bolesnika). Program za modulaciju doze se treba uključivati tek kada se s vrata prelazi na rame i slično. CT pretraga vrata se često izvodi bez nativnih presjeka koji zapravo ne daju dostatnu dijagnostičku informaciju, a ne mogu zamijeniti kontrastnu pretragu. Skenira se nakon intravenske aplikacije jednog kontrastnog sredstva u arterijskog fazi; kod tumora se obično dopuni skeniranje vrata u odgođenoj fazi (60-70 s nakon početka aplikacije).

Izbjegavanje nativnog skeniranja štedi bolesnika od djelovanja ionizirajućeg zračenja. Jodni kontrast se ne smije primijeniti u bolesnika sa sumnjom na nereguliranu hipertireozu ili kod tumora štitne žlijezde kod kojih se uskoro planira dijagnostička ili terapijska primjena radionuklida na bazi joda.

4. MR PRETRAGA VRATA

Tehnologija magnetske rezonancije (MR) odlikuje se mogućnošću visoke razlučivosti tkiva, te multiplanarnim prikazom (direktni presjeci u tri standardne te prema potrebi u bilo kojoj odabranoj ravnini). Visoka kvaliteta dijagnostičkih informacija koju daje MR napravila je ovu pretragu standardnim postupkom u algoritmu slikovnih dijagnostičkih metoda kod čitavog niza patoloških procesa. Brzi razvoj ove tehnologije značajno je skratio vrijeme trajanja pretrage. To je rezultiralo sve širim indikacijama za MR pretragu, te se ova metoda danas, osim u dijagnostici bolesti mozga i kralježnične moždine, primjenjuje i u dijagnostici drugih bolesti. Magnetska rezonancija, za razliku od CT-a, ne koristi ionizirajuće zračenje, pa do danas nema poznatih neželjenih učinaka. Kod MR-a potreban je Faradayev kavez koji osigurava nesmetan rad uređaja u odnosu na utjecaje električnog polja iz okoline. Za anesteziju i praćenje bolesnika tijekom pretrage potrebna je posebna oprema na koju jako magnetsko polje nema utjecaja.



Slika 6. MR sagitalni presjeci vratne kralježnice: A) T2 mjereno vrijeme i B) T1 mjereno vrijeme

MR pretraga glave i vrata zahtijeva barem dvije različite sekvence i najmanje dvije ravnine skeniranja (slika 6.). T1 mjerena slika je osobito važna u pretragama vrata jer visoki signal masnog tkiva omogućuje izvrstan kontrast prema drugim tkivima, posebice patološkim strukturama koje su u pravilu niskog signala. U T2 mjerenoj slici patološki su procesi u pravilu visokog signala. Zbog toga FSE T2 sekvence moraju koristiti supresiju masti.

Postkontrastne T1 sekvence služe diferencijaciji različitih patoloških promjena temeljem njihove različite kontrastne opacifikacije. Magneti starije generacije i slabijih performansi obično ne omogućuju saturaciju masti (koja je neophodna kod postkontrastnih T1, ali i FSE T2 sekvenci) te su neadekvatni za pretrage vrata.

5. OZLJEDE VRATNE KRALJEŽNICE

Ozljede vratne kralježnice pojavljuju se u 2-5% traumatiziranih bolesnika i čine 1/3 u ozljeda kralježnice. Vratna kralježnica je podijeljena u gornji segment od okciputa do C3 i u donji segment od C3 do C7 kralješka. S lubanjom je spojena putem gornjeg zgloba glave, tj. atlanto-okcipitalnog zgloba. Prijelomi kralježnice se mogu podijeliti na one koji nastaju u gornjem ili donjem segmentu.

5.1. Ozljede gornjeg segmenta vratne kralježnice

Prijelomi u gornjem segmentu često su međusobno kombinirani između C1 i C2 kralješka i pripadajućih ligamenata, te će se opisati pojedinačno.

5.1.1. Atlanto-okcipitalna dislokacija

Atlanto-okcipitalna dislokacija je vrlo rijetka ozljeda, no često fatalna. U osnovi dolazi do ruptуре ligamenta i atlantookcipitalne membrane uz gubitak stabilitea kranioćervikalnog spoja. Potrebna je jaka sila da bi došlo do ruptуре ligamenta zbog čega često nastaje i veća dislokacija u trenutku ozljeđivanja, te nastupa momentalna smrt. Nerijetko je u kombinaciji s ozljeđom glave/mozga, prijelomom *kondila* ili *densa*. Lako se previdi na vertebrogramu, dok CT ukazuje na *subarahnoidalnu hemoragiju* u kranioćervikalnom prijelazu. 3D rekonstrukcije CT-a i MR diferenciraju leziju koja se dijeli u tri grupe:

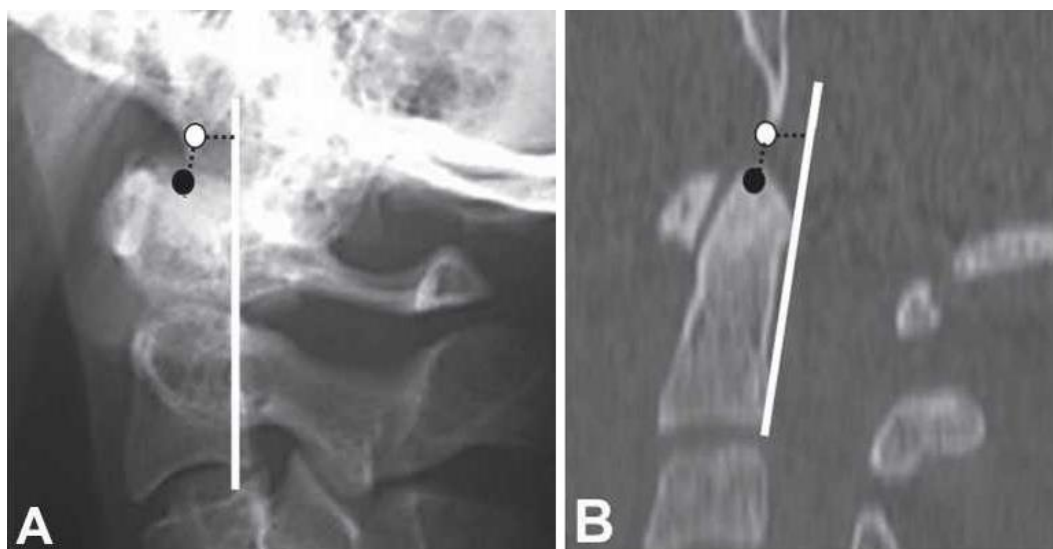
- Tip I, kada je glava pomaknuta prema naprijed u odnosu na atlas - prednja subluksacija,
- Tip II, kada je glava odignuta od atlasa, distrakcija,
- Tip III, kada je glava odmaknuta prema natrag u odnosu na atlas, stražnja dislokacija

Terapija je u imobilizaciji segmenta u sprječavanju sekundarnog neurološkog oštećenja, bilo vanjskom halo fiksacijom ili operacijski fiksacijom.

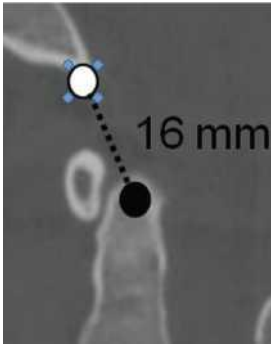
Smrtni ishod zbog ove ozljede kako je prethodno navedeno je često trenutno, a zbog istezanja moždanog debla dolazi do prekida disanja. Preživjeli poslije atlanto-okcipitalne dislokacije često imaju neurološke probleme u obliku deficita donjih kranijalnih živaca, jednostranu ili obostranu slabost udova, te kvadriplegiju. U dječjoj je dobi povećan rizik za ove ozljede zbog veličine glave, plitkih zglobova atlasa i aksisa, te labavosti ligamenata.

Dijagnoza atlanto-okcipitalne dislokacije nije jednostavna. Prema navodima literature na konvencionalnim rentenogramima i do 50% atlanto-okcipitalne dislokacije ostaje neprepoznato, a na njih treba posumnjati temeljem otekline mekog tkiva, subarahnoidalnog krvarenja kranio-cervikalnog prijelaza i stražnje lubanjske jame, te promijenjenih odnosa struktura atlanto-okcipitalnog prijelaza.

U dijagnostici je najkorisnija profilna snimka gornjeg dijela cervikalne kralježnice na kojoj se određuje odnos *densa aksisa* i *klivusa*. Najpouzdanijim se smatra mjerenje udaljenosti donjeg ruba *klivusa* i vrška *densa aksisa* (BDI - *basion-dental interval* udaljenost) koja ne smije biti veća od 12 mm kao i mjerenje udaljenosti crte koja prolazi stražnjim rubom *densa aksisa* i donjeg ruba *klivusa* (BA udaljenost - *basion-axial line interval*), a koja također ne smije biti veća od 12 mm (slika 7.), u odraslih (slika 8.).



Slika 7. Profilni rentenogram (A) i sagitalna MSCT-rekonstrukcija (B) atlanto-aksijalnog prelaska



Slika 8. MSCT atlanto-aksijalnog prelaska

Kad je vizualizacija koštanih struktura na profilnom rentgenogramu otežana, u određivanju spomenutih udaljenosti može pomoći sagitalna CT-rekonstrukcija ili sagitalna MR-slika cervikalne kralježnice u mediosagitalnoj liniji.

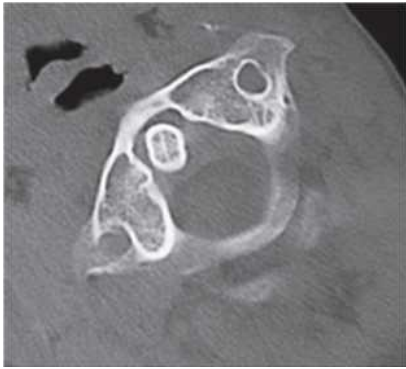
MR-pregled će dati podatke o oštećenju mekotkivnih struktura, u prvom redu moždanog debla i kralježnične moždine. Ozljede vaskularnih struktura analiziraju se na CT-angiografiji ili MR-angiografiji.

5.1.2. Atlanto-aksijalna dislokacija

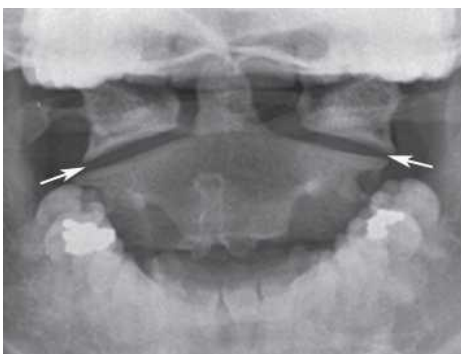
Atlanto-aksijalna dislokacija rijetka je kao izolirana ozljeda i to u slučajevima kada pukne stražnji poprečni ligament. Česta je u starijih bolesnika i bolesnika sa reumatoidnim artritismom. Po traumatskoj osnovi dijeli se na prednju, stražnju, lateralnu i rotatornu subluksaciju.

Tri su osnovna mehanizma koja dovode do atlanto-aksijalnog pomaka: fleksija/ekstenzija, razvlačenje i rotacija. Uobičajena je podjela atlanto-aksijalnih pomaka prema Fieldingu i Hawkinsu na:

- atlanto-aksijalnu subluksaciju-rotatornu fiksaciju uz održane poprječne i alarne ligamente, najčešći je oblik atlanto-aksijalnog pomaka, nastaje zbog uvlačenja zglobne čahure između zglobnih tijela i blokira zglob, atlanto-dentalna udaljenost je normalna: u djece do 4 mm, u odraslih do 2 mm (slika 9. i 10.)



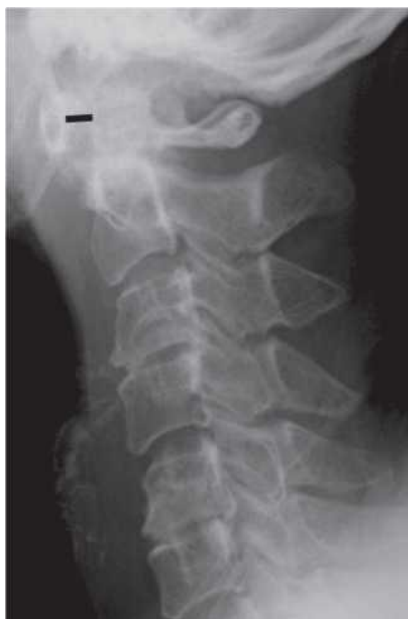Slika 9. MSCT baze lubanje



Slika 10. Rengenska snimka densa aksisa kroz otvorena usta

- prednji pomak atlasa upućuje na slabost poprječnog ligamenta, drugi je prema učestalosti oblik atlanto-aksijalnog pomaka. Prednji pomak luka atlasa od densa do 5 mm upućuje na rupturu poprječnog ligamenta uz održan kontinuitet alarnih ligamenata, dok prednji pomak veći od 5 mm upućuje na rupturu i poprječnog i alarnih ligamenata;
- stražnji pomak atlasa najčešće se nalazi uz ozljedu *densa* poput tipa II prijeloma *densa* ili kod nestabilne odontoidne kosti (naslijeđenog ili posttraumatskog), najrjeđi je oblik atlanto-aksijalnog pomaka;
- atlanto-aksijalnu distrakciju uzrokovanu ekstenzijskom i distrakcijskom silom, a obilježenu rupturom zglobne čahure, alarnih ligamenata, poprječnog ligamenta, membrane tektorije između atlasa i aksisa te prijelomom odontoidnog nastavka prema tipu I.

Navedene vrste pomaka mogu biti udružene s prijelomima, neurološkim deficitom ili ozljedom vertebralne arterije. Pomaci *densa* mogu pritiskati kralježničnu moždinu u kralježničnom kanalu. Za određivanje pomaka *densa* mjeri se "atlas-dens udaljenost": udaljenost od stražnjeg ruba prednjeg luka atlasa do prednjeg ruba *densa aksisa* (slika 11.).



Slika 11. Rengenska snimka cervikalne kralježnice

Najveća normalna udaljenost atlasa i *densa aksisa* iznosi 3 mm u odraslih, odnosno 5 mm u djece. Udaljenost atlasa i *aksisa* mjeri se na profilnom rentgenogramu cervikalne kralježnice, tj. na sagitalnoj CT-rekonstrukciji ili sagitalnoj MR-slici cervikalne kralježnice u mediosagitalnoj crti.

Kod atlanto-aksijalne distrakcije radiografski i CT-nalaz je: zadebljanje prevertebralnog mekog tkiva (zbog edema), pomak C1-C2 kralježaka kao i proširenje zglobnog prostora *apofizealnih* zglobova C1-C2 kralježaka. Pregled MR-om uključuje još i edem interspinoznih ligamenata, izljev u *apofizealnim* zglobovima, mogući epiduralni hematom i edem kralježnične moždine.

5.1.3. Prijelom okcipitalnog kondila

Prijelom okcipitalnog kondila kao izolirana ozljeda nastaju rijetko (tip I), češće kao produžetak frakture baze lubanje (tip II) ili kao avulzija fragmenta kondila (tip III). Može ga pratiti ispad donje grupe kranijalnih živaca. Preporučeno liječenje je vanjska imobilizacija halo trakcijom.

Prijelom okcipitalnog kondila uzrokovan je kombinacijom vertikalne kompresije i postraničnog svijanja, može biti jednostran ili obostran, a može se širiti poput prstena oko velikog foramena. Najčešće se koristi podjela prijeloma *okcipitalne* kosti s obzirom na morfologiju prijeloma i mehanizam ozljede prema Andersonu i Montesanu na tri tipa:

- tip 1: impakcijski prijelom kondila uzrokovan aksijalnim pritiskom lubanje na prvi vratni kralježak (poput Jeffersonova prijeloma prvog vratnog kralješka), smatra se stabilnim s obzirom na to da su membrana tektorija i suprotni alarni ligament očuvani, zahtijeva konzervativno liječenje,
- tip 2: širenje prijeloma okcipitalne kosti na jedan ili oba okcipitalna kondila, uzrokovan je izravnim udarcem na bazu lubanje, stabilnost prijeloma uvjetuju očuvana membrana tektorija i alarni ligamenti, zahtijeva konzervativno liječenje,
- tip 3: avulzijski prijelom na hvatištu alarnih ligamenata obično s medijalnim pomakom avulzijskog ulomka prema velikom foramenu, mehanizam ove nestabilne ozljede je forsirana rotacija udružena s postraničnim svijanjem kralježnice, a što za posljedicu ima nepotpunu ili potpunu rupturu alarnog ligamenta sa suprotne strane i membrane tektorije, zahtijeva stabilizaciju i neurovaskularnu dekompresiju.

CT-pregled gornjeg dijela cervikalne kralježnice trebao bi obuhvatiti i slojeve kroz bazu lubanje, posebno kod starijih simptomatskih pacijenata s anamnezom ozljede glave i vrata. Oslikavanje MR-om ne daje dodatne dijagnostičke podatke o prijelomu kosti ili pomaku ulomaka, ali se preporuča za evaluaciju pridruženih ozljeda okolnih mekih tkiva: moždanog debla, neurovaskularnih struktura, likvorskih prostora, te alarnih ligamenata i membrane tektorije.

5.1.4. Prijelomi prvog vratnog kralješka atlasa

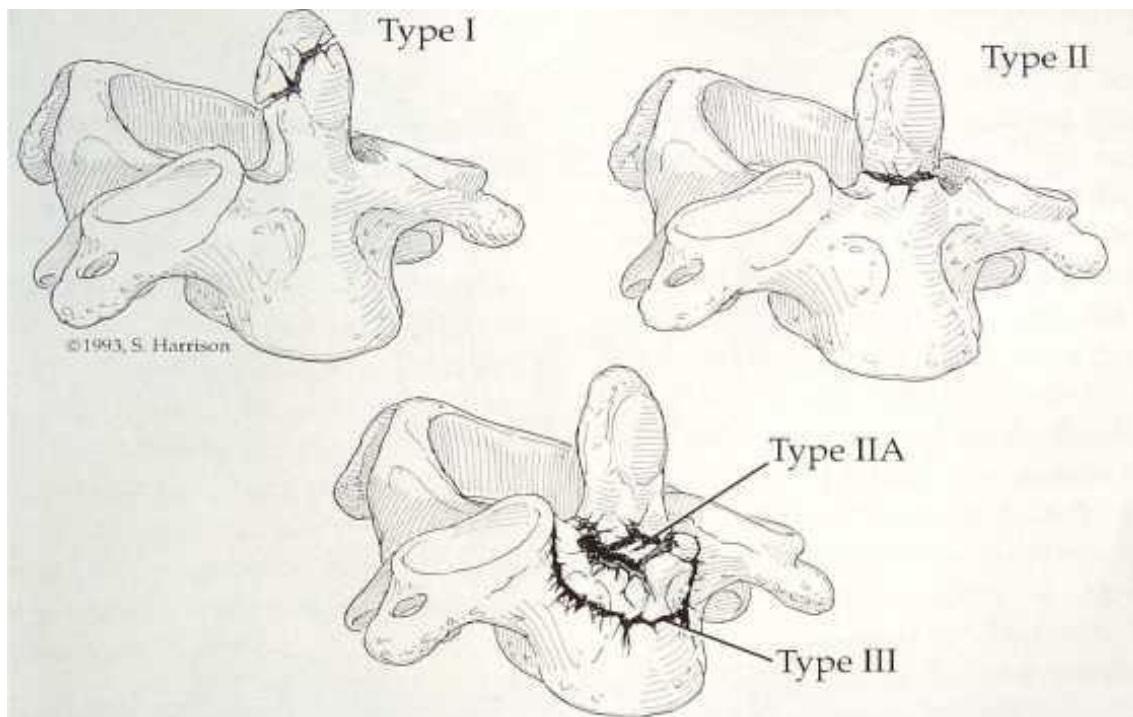
Prijelomi prvog vratnog kralješka atlasa čine oko 1-2% svih fraktura, 3-13% cervikalnih fraktura i česta je kombinacija prijeloma C1 i C2. Navodi se podjela na četiri tipa: fraktura stražnjeg luka, fraktura prednjeg i stražnjeg luka na po dva mjesta - burst fraktura poznata i kao *Jeffersonova* fraktura, fraktura prednjeg luka, fraktura transverzalnog nastavka, te kominutivna fraktura lateralnih masa. Liječenje se započinje vanjskom imobilizacijom (halo ili Minerva) kroz 10-12 tjedana, no ukoliko je rupturiran poprečni ligament, može doći do razdvajanja lateralnih masa pri čemu je potrebna operacija.

5.1.5. Prijelomi drugog vratnog kralješka aksisa

Prijelomi drugog vratnog kralješka, aksisa, sudjeluju s 20% u svim prijelomima vratne kralješnice odraslih, dok su kod djece tripud više prisutni. U temelju su hiperekstenzijski prijelomi i u preko 65% su združeni s nekom varijantom atlanto-aksijalne lezije. Bajak navodi: frakture densa aksisa, traumatska spondilolisteza C2, tzv. *hangman's* fraktura, te preostali prijelomi čine oko 20% prijeloma aksisa. Mogu biti zahvaćeni: tijelo aksisa, lateralne mase, spinozni nastavak. Smatraju s stabilnim prijelomima.

5.1.6. Prijelomi densa aksisa

Prijelomi densa aksisa nastaju u prometnim nezgodama, padu sa visine, skijaškim nezgodama. Čine 10-15% svih prijeloma vratne kralješnice. Fleksija je najčešći mehanizam nastanka frakture sa pomakom C1-C2 ili atlantoaksijalne subluksacije prema naprijed. Fraktura densa rjeđe nastaje ekstenzijom i tada je vidljiv pomak densa prema natrag. Frakture densa najčešće (80%) prolaze bez neuroloških ispada, ali sa bolovima u vratu, spazmom mišića. Na slici 12. su prikazani prijelomi densa aksisa na tipičnim mjestima



Slika 12. Prijelomi densa aksisa na tipičnim mjestima

Kod prijeloma densa aksisa postoje tri tipa:

- Tip I: je rijedak, avulzijski prijelom vrška densa - mjesto insercije alarnog ligamenta.
- Tip II: najčešći (70%), frakturna linija ide kroz bazu densa, a kod II A vidljiva je višekomadna fraktura baze. Tip III: frakturna linija zahvaća veći dio trupa C2 kralješka.

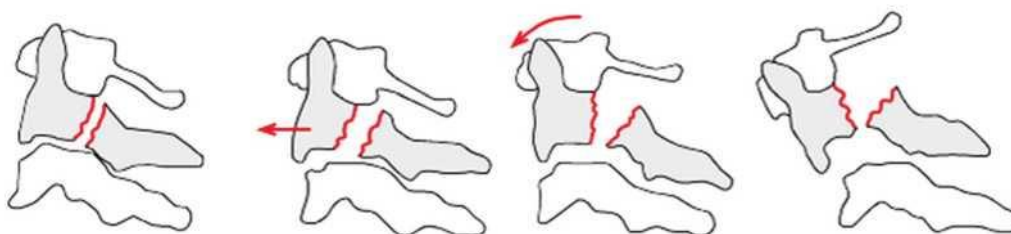
5.1.7. Traumatska spondilolisteza C2

Traumatska spondilolisteza C2 - *hangman's fracture*, nastaju bočno od trupa C2 kralješka i to obostrano. Trup C2 se zajedno s densom i atlasom, u bloku, pomiče prema naprijed ili naginje prema naprijed. Mehanizam je hiperekstenzija s distrakcijom (ili aksijalnim opterećenjem što je mehanizam ozljede pri vješanju).

Traumatska spondilolisteza (prijelom obješenika, *hangmans fracture*) je obostrani prijelom *pars interarticularis* aksisa zbog kombinacije aksijalnog pritiska i hiperekstenzije. To je poslije prijeloma densa najčešći prijelom aksisa.

Bajek navodi Effendijevu podjelu na tri tipa traumatske spondilolisteze (slika 13.):

- Tip I: minimalni pomak C2 prema naprijed u odnosu na C3. Ova fraktura se može uspješno liječiti vanjskom fiksacijom kroz 12 tjedana.
- Tip II: pomak prema naprijed s rupturom diskusa i
- Tip III: pomak prema naprijed s dislokacijom zglobnih faseta



Slika 13. Shematski prikaz klasifikacije traumatske spondilolisteze prema Effendiju

Iz profilnih rentgenograma može se napraviti podjela traumatske spondilolisteze. CT pomaže u dokazivanju prijeloma C2 kralješka, otkriva moguće prijelome kraniocervikalnoga prijelaza, pokazuje koštane ulomke i njihov odnos s neuralnim strukturama te međufasetni pomak. MR-pregled je indiciran kod ove ozljede zbog postojanja ozljeda prevertebralnih mekih tkiva i prevertebralni hematoma, te oštećenja ligamenata i mišića, a i zbog procjene stanja cervikalne kralježnične moždine.

5.2. Ozljede donjeg segmenta vratne kralježnice

Prijelomi u vratu se češće javljaju u donjem segmentu (oko 80%) i to najviše u području C5-C6 segmenta, a C5 je najugroženiji kralješak. Često je prisutan neki od neuroloških ispada.

Prijelomi u ovom dijelu kralješnice mogu se podijeliti na razne načine, no ono što je sigurno, to je da nema jedinstvenog i usuglašenog stava u klasifikaciji prijeloma kralješnice. Pri ozljeđivanju se stvaraju različiti prijelomi ovisno, s jedne strane o snazi, vektoru i srazu sile prema ciljnom segmentu kralješnice i s druge strane o poziciji vratne kralješnice u momentu ozljeđivanja, tj. da li stoji u fiziološkoj poziciji, je li rotirana ili flektirana u stranu.

Bajek navodi kako je najčešće citirana podjela po Allenu i Fergusonu koja dijeli prijelome u šest grupa: kompresijsko-fleksijske, vertikalne kompresijske, kompresijsko ekstenzijske, distrakcijsko fleksijske, distrakcijsko ekstenzijske i lateralno fleksijske. Max Abei i suradnici su modificirali, a Blauth doradio, podjelu prema AO/ASIF shemi. Podjela počinje podjelom u tri osnovne grupe A, B, C. One se potom dijele u po tri podgrupe koje detaljnije diferenciraju prijelome. Takve podgrupe se opet dijele u po tri grupe, vodeći u sve precizniju dijagnozu. Na takav način je napravljena podjela koja treba zadovoljiti potrebe šireg kruga korisnika.

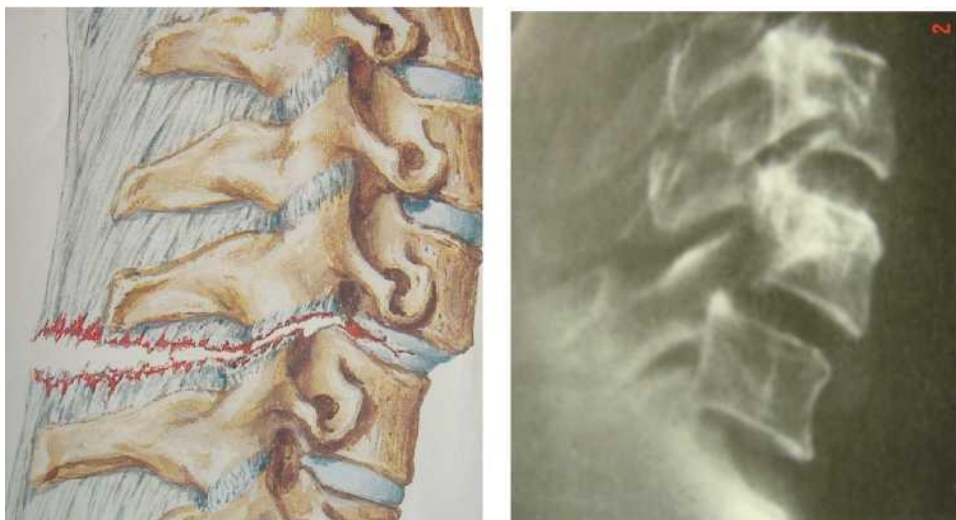
Tip A, kompresijske ozljede prednjih elemenata uzrokovane kompresijskom silom dijele se na:

- A1 - impaktne, stabilne frakture
- A2 - *split* frakture također se liječe imobilizacijom, ali ako postoji neurološka simptomatologija s pomakom koštanih ulomaka napraviti će se prednja dekompresija sa stabilizacijom
- A3 - *burst* frakture različitog intenziteta, od onih bez vidljive kompresije ili neuroloških ispada do značajnih kompresija kanala.

Tip B, distrakcijske ozljede prednjih i stražnjih elemenata distrakcijom silom se dijele na (slika 14.):

- B1 distrakcijska ozljeda samo stražnjeg stupa B2 distrakcija stražnje kolumne uz rupturu ligamentarnog kompleksa i uz prisutnu koštanu leziju prednje kolumne
- B3 distrakcija prednje kolumne (nastala hiperekstenzijskom silom) s ozljedom ligamentarnog aparata i diska

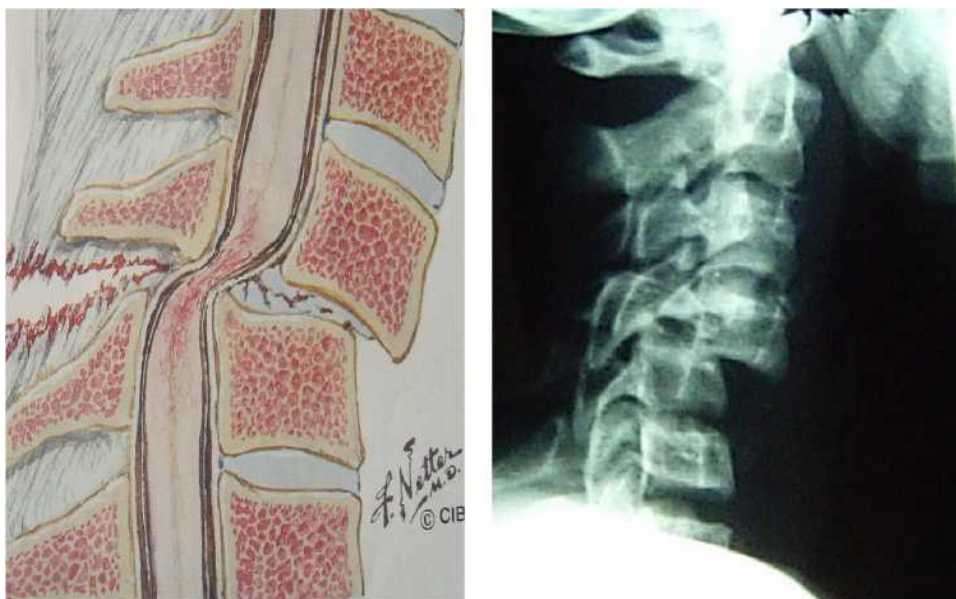
Prvi tip ozljede liječi se konzervativno, a preostala dva su nestabilni prijelomi i tretiraju se operativno.



Slika 14. Shematski i radiološki prikaz prijeloma Tipa B2

Tip C, rotacijske ozljede, prednjih i stražnjih elemenata rotacijskom silom (slika 15.):

- C1, C2, C3 frakture su vrlo nestabilne i trebaju se operirati. Najbolji rezultati se ostvaruju kombiniranim prednjim i stražnjim pristupom.

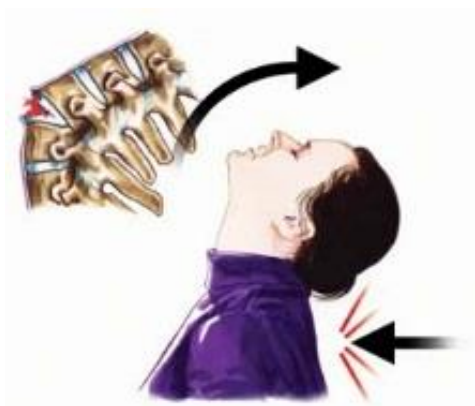


Slika 15. Shematski i radiološki prikaz prijeloma Tipa C3

5.3. Trzajna ozljeda vratne kralježnice

Izraz *trzajna ozljeda (whiplash)* vratne kralježnice ne čini dijagnozu nego mehanizam nastanka. Naziv *whiplash ozljeda* (engl. *Whiplash injury*) složenica je engleskih riječi *whip* (što znači ošinuti bičem, naglo udariti), *lash* (bič) i *injury* (ozljeda, nezgoda), a u slobodnom prijevodu znači "kao bičem ošinuto", "nagli trzaj glave poput trzaja biča".

Prvi put je spomenuta kao ozljeda u vagonima, dok je danas najčešće vidljiva u prometu. Korištenje samoprilagođavajućih naslona za glavu, samozatezajućih pojaseva i zračnih jastuka uvelike umanjuje učestalost ove ozljede (slika 16.).



Slika 16. Trzajna ozljeda vratne kralježnice

Do ove ozlijede dolazi pri udaru u vozilo ozlijeđenoga sa stražnje strane kada ono bude snažno odbačeno prema naprijed skupa sa stolicom i tijelom, no glava zaostaje do krajnje retrofleksije (hiperekstenzijska kretnja), te potom krene prema naprijed. Ako vozilo naglo i zastane (auto ispred) glava se zaustavi u hiperfleksiji. Prvo dolazi do istežanja prednjih dijelova vrata, a potom i stražnjih dijelova (mišića) vrata.

Prema određenim statistikama, broj trzajnih ozljeda vrata u posljednjih deset godina porastao je čak pet puta. Kao posljedica sudara, oko 20% ljudi ima problema s glavom i vratnom kralježnicom. Iako se neki oporave relativno brzo, pojedini razviju kronično stanje koje rezultira bolovima, te nekad i nemogućnošću obavljanja aktivnosti iz života.

Vrsta tretmana ovisi o tome što su prethodne pretrage otkrile o uzrocima. U akutnoj fazi, većina pacijenata uspješno se liječi mirovanjem, lijekovima za opuštanje mišića i smanjenje boli, protuupalnim lijekovima, primjenom topline ili krioterapije (led), prilagođavanjem aktivnosti dnevnog života i načina rada, vježbama i primjenom fizikalne terapije. Trzajnoj ozljedi vrata su pridružene ozljede različitog stupnja (*Whiplash Associated Disorders -WAD*) koje se prikazane kroz QTF protokol (*Quibeck Task Force -QTF*):

0 stupanj: samo anamnestički podaci o mogućoj ozljedi vrata, klinički uredan nalaz.

I stupanj: ukočen i/ili bolan vrat, bez kliničkih znakova ozljede, nema spazma

II stupanj: ukočen i/ili bolan vrat, spazam PVM, ograničene neke kretnje,

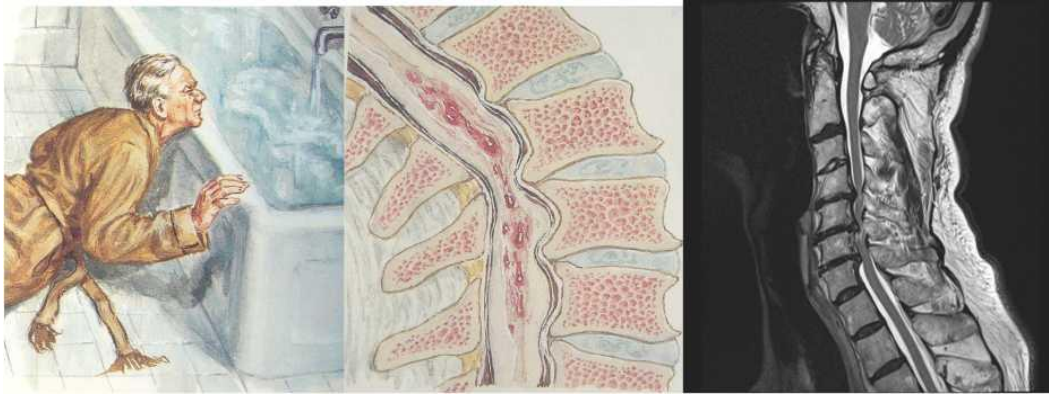
III stupanj: II + dermatomskim neurološkim ispadima, blaže psihičke smetnje

IV stupanj: III + neuroradiološki instabilitet ili prijelom

Klinički najčešća simptomatologija vezana je uz istegnuće mišića vrata (*Distensio muscullorum colli*) ili zglobnih čahura i ligamenata, ali mogući je i blaži reverzibilni radikularni nadražaj a izrazitije tegobe su rijetke i vezane su uz lezije diska, ligamenata ili prijelome kralješaka. Dobro postavljena dijagnoza i prepoznavanje uzroka zahtijevaju što raniji rehabilitacijski tretman manualnim metodama, jer je kod mehanički uzrokovanih bolova u kralježnici moguće umanjiti i otkloniti bolove, spriječiti pogoršanje bolnog stanja i eventualni operativni zahvat, a i važno je educirati pacijente o poduzimanju određenih mjera pri svakodnevnim aktivnostima.

5.4. Ozljede kralježničke moždine bez radiološki vidljivog oštećenja

Oko 3% svih pacijenata s ozljedom kralježnice imaju i oštećenje kralježničke moždine. Različiti su mehanizmi koji do vode do ozljede kralježnične moždine: izravna trauma, pritisak pomaknutih koštanih ulomaka, krvarenje, pomaknuti disk, vaskularni poremećaji zbog oštećenja spinalnih arterija. Poseban oblik oštećenja kralježnične moždine je takozvano "oštećenje kralježnične moždine bez radioloških promjena" (SCIWORA skraćeno od *Spinal Cord Injury Without Radiographic Abnormality* u prijevodu ozljede kralježnične moždine bez radioloških znakova oštećenja) uzrokovano uzdužnim istezanjem kralježnične moždine.



Slika 17. Slike prikazuju mehanizam nastanka hiperekstenzijske ozljede i MRI nalaz

Ozljede kraljezničke moždine bez radiološki vidljivog oštećenja (SCIWORA) opisane su u djece do puberteta, gdje se ne nalazi vidljivih koštanih lezija. Drži se da je doživljena trauma dovela reverzibilne dislokacije, subluksacije, ali zbog hiperelasticiteta nije ostala fiksirana. Od potrebe je učiniti MRI i funkcijske snimke kralježnice (instabilitet), postaviti imobilizaciju okovratnikom i ograničiti rizičnu fizičku aktivnost kroz par mjeseci.

Kod bolesnika sa od ranije postojećom spinalnom stenozom uzrokovanom ventralnim osteofitima (starija životna dob) može doći do ozljede moždine bez evidentne koštane frakture, nabijanjem na vlastite koštane izrasline. Dominira klinička slika središnjeg oštećenja kraljezničke moždine.

ZAKLJUČAK

Vratnu kralješnicu stvara sedam kralješaka od kojih su prva dva posebna. Atlas (C1), axis (C2) te dio lubanjske baze oko foramen magnuma sa kondilima (C0) povezani sa pripadajućim svezama, stvaraju gornju vratnu funkcijsku cjelinu, dok preostalih pet kralješaka (C3-C7) donju funkcijsku cjelinu. Razlikuju se u složenosti biomehanike i složenosti kretnji. Oko 50% cervikalne rotacije izvršava se u gornjem segmentu.

Pojedinačno najjače izražena rotacija glave je spoju između drugog i trećeg kralješka. Oko 80% kretnji fleksija/ekstenzija vrata odigrava se u donjem segmentu kao zbir pojedinačnih kretnji između kralješaka od C3 do C7, iako se ante i retrofleksija glave, u najvećoj pojedinačnoj kretnji, odigravaju u atlantookcipitalnom zglobu. Prijelaz prema prsnoj kralješnici u dinamičkom smislu predstavlja jasno ograničavanje kretnji, a time mjesto povećane ranjivosti.

Obilježja ozljede kralješnice su bol u vratu ili leđima, prisutnost neuroloških ispada razne lokalizacije i intenziteta, a znakoviti su priapizam i abdominalno disanje, zbog toga je neurološka procjena stanja bolesnika s ozljedom moždine izuzetno važna.

Kod ovih ozljeda je važno imobilizirati svakog pacijenta sa sumnjom na povredu vratne kralježnice i svakog pacijenta bez svijesti, kod kojeg bi mogla postojati povreda vratne kralježnice. Potrebno je napraviti minimalno tri RTG snimka vratne kralježnice: profilni, anteroposteriorni i snimak odontoida kroz otvorena usta. Kod sumnje na frakturu kralješka ili leziju kičmene moždine potrebno je napraviti CT i/ili MRI. Dokazana povreda vratne kralježnice se zbrinjava konzervativno ili operativno ovisno o obliku povrede.

POPIS LITERATURE

1. Bajek, G.: Ozljede kralježnice, Integrirani preddiplomski i diplomski studij Medicina, preuzeto sa:
https://www.medri.hr/katedre/Kirurgiju/autorizirana%20predavanja/bajek/OZLJEDE_KRALJESNICE.pdf, 08.06.2017.
2. Clinical Symposia, Volume 32, Number 1., Netter-Ciba
3. Hitchon, P.W.; Traynelis, V.C.; Renganchary, S.: Techniques in spinal fusion and stabilization, Thieme Medical Publisher, 1995.
4. Jalšovec, D.: Sustavna i topografska anatomija čovjeka, Školska knjiga, Zagreb, 2005.
5. Janković, S.; Bešenski, N.: Klinička neuroradiologija kralježnice i kralježnične moždine, Medicinska naklada, Zagreb, 2013.
6. Marušić A.; Krmpotić-Nemanić, J.: Anatomija čovjeka, Medicinska naklada, Zagreb, 2007.
7. Miletić, D.: Tehnike slojevitog snimanja, nastavni materijal, KBC Rijeka, Rijeka, 2014.
8. Nastenski, B.: Trzajna ozljeda vratne kralježnice – novi pristup liječenju, Vaše zdravlje, br.46., 2/06
9. Rožanković, M.: Primjena umjetnoga diska u kirurškom liječenju degenerativne bolesti vratne kralježnice, Doktorska disertacija, Sveučilište u Zagrebu, Medicinski fakultet, Zagreb, 2015.
10. KBC Split
11. <http://lumbalis.net/2013/10/30/trzajna-ozljeda-vratne-kraljeznice/>, 09.06.2017.

SAŽETAK

Cilj ovog rada bio je prikazati dijagnostičke obrade traume vratne kralježnice. Kako bi se osigurao adekvatan pronalazak primarnog uzroka boli, te propisala odgovarajuća terapija, potrebno je obaviti dijagnostičku obradu. Današnja radiologija obuhvaća radiološku dijagnostiku i intervenciju. Kako bi se otkrili uzroci traume vratne kralježnice koriste se rendgenske snimke, kompjuterizirana tomografija (CT), magnetska rezonanca (MR) i sl. Kod odabira pojedine pretrage uvijek treba imati na umu osjetljivost, specifičnost, točnost, pozitivnu i negativnu prediktivnu vrijednost dijagnostičke metode. Lažno negativan rezultat se odnosi na netočan zaključak da traume nema, a lažno pozitivan rezultat na netočan zaključak o postojanju traume. Točnost dijagnostičke metode je omjer ispravnih rezultata u odnosu na sve rezultate. Pozitivna i negativna prediktivna vrijednost se odnose na pouzdanost pozitivnog odnosno negativnog dijagnostičkog rezultata. Suvremene tehnike daju vrlo veliku količinu slikovnog materijala kojeg treba obraditi. To nas ipak dovodi do što kvalitetnije dijagnostičke obrade traume vratne kralježnice, kojom se omogućava učinkovitije liječenje takve traume. One se dijele na traume gornjeg i donjeg segmenta vratne kralježnice, trzajne ozljede vratne kralježnice, kao i traume kraljezničke moždine bez radiološki vidljivog oštećenja.

SUMMARY

The aim of this paper was to show diagnostic treatment of the cervical spine trauma. In order to ensure an adequate finding of the primary cause of the pain and to prescribe appropriate therapy, it is necessary to perform a diagnostic treatment. Today's radiology includes radiological diagnosis and intervention. In order to detect the causes of cervical trauma, X-rays, computerised tomography (CT), magnetic resonance imaging (MR) etc. are used. When selecting a particular scan, always remember the sensitivity, specificity, accuracy, positive and negative predictive value of the diagnostic method. The false negative result refers to the incorrect conclusion that there is no trauma and a false positive result to an incorrect conclusion about the existence of a trauma. The accuracy of the diagnostic method is the ratio of the correct results to all results. Positive and negative predictive values relate to the reliability of positive or negative diagnostic results. Contemporary techniques give a very large amount of picture material to be processed. However, this leads us to the more qualitative diagnostic treatment of the cervical spine trauma, enabling more effective treatment of such a trauma. They are divided into the traumas of the upper and lower cervical segment, spasms of the cervical spine, as well as spinal cord trauma without radiologically visible damage.