

Citomorfološke karakteristike akutnih leukemija dječje dobi

Periša, Nikolina

Undergraduate thesis / Završni rad

2015

Degree Grantor / Ustanova koja je dodijelila akademski / stručni stupanj: **University of Split / Sveučilište u Splitu**

Permanent link / Trajna poveznica: <https://um.nsk.hr/um:nbn:hr:176:687203>

Rights / Prava: [In copyright](#) / [Zaštićeno autorskim pravom.](#)

Download date / Datum preuzimanja: **2025-03-12**

Repository / Repozitorij:



Sveučilišni odjel zdravstvenih studija
SVEUČILIŠTE U SPLITU

[Repository of the University Department for Health Studies, University of Split](#)



UNIVERSITY OF SPLIT



SVEUČILIŠTE U SPLITU
Podružnica
SVEUČILIŠNI ODJEL ZDRAVSTVENIH STUDIJA
PREDDIPLOMSKI SVEUČILIŠNI STUDIJ
MEDICINSKO LABORATORIJSKA DIJAGNOSTIKA

Nikolina Periša

**CITOMORFOLOŠKE KARAKTERISTIKE AKUTNIH
LEUKEMIJA DJEČJE DOBI**

Završni rad

Split, 2015.

SVEUČILIŠTE U SPLITU
Podružnica
SVEUČILIŠNI ODJEL ZDRAVSTVENIH STUDIJA
PREDDIPLOMSKI SVEUČILIŠNI STUDIJ
MEDICINSKO LABORATORIJSKA DIJAGNOSTIKA

Nikolina Periša

**CITOMORFOLOŠKE KARAKTERISTIKE AKUTNIH
LEUKEMIJA DJEČJE DOBI
CYTOMORPHOLOGICAL CHARACTERISTICS OF
ACUTE CHILDHOOD LEUKEMIAS**

Završni rad

Mentor:
dr.sc. Dinka Šundov

Split, 2015.

SADRŽAJ

1. UVOD.....	4
1.1. Embriologija koštane srži	4
1.2. Građa koštane srži	5
1.3. Hematopoetske stanice	6
1.4. Hematološka obrada bolesnika.....	8
1.4.2. Pregled koštane srži	10
3. RASPRAVA.....	13
3.1. Akutne leukemije dječje dobi	13
3.1.1. Etiologija i epidemiologija leukemija	13
3.1.2. Klinička slika akutnih leukemija	16
3.1.3. Liječenje	17
3.2. Podjela akutnih leukemija	18
3.3. Obrada i bojenje citoloških uzoraka	19
3.4. Citomorfološke karakteristike leukemija.....	20
3.4.1. Akutne limfocitne leukemije	20
3.4.2. Akutne mijeloične leukemije.....	22
3.5. Citokemijska analiza.....	27
3.5.1. Enzimske citokemijske pretrage.....	28
3.5.1.1. Mijeloperoksidaza (Leukognost POX).....	28
3.5.1.2. Nespecifična esteraza (alfa-naftil-acetat esteraza, ANAE) (Leukognost EST).....	29
3.5.2. Neenzimske citokemijske pretrage	31
3.5.2.1. PAS metoda (Leukognost PAS)	31
4. ZAKLJUČAK.....	34

5. LITERATURA.....	35
6. SAŽETAK.....	37
SUMMARY	37
7. ŽIVOTOPIS	39

1. UVOD

Hematopoetski sustav tvori funkcionalnu, ali ne i anatomsku cjelinu. Sastoji se od organa koji potpuno ili dijelom sudjeluju u procesu stvaranja krvnih stanica (lat. *haematopoiesis*) poput koštane srži, slezene, timusa, limfnih čvorova i limfatičnog tkiva sluznica. Zajedničko im je svojstvo da stvaraju krvne stanice i sudjeluju u mehanizmu hemostaze (1).

1.1.Embriologija koštane srži

Proces stvaranja krvnih stanica pod normalnim se uvjetima zbiva u koštanoj srži (2). Hematopoeza započinje u ranim stadijima embrionalnog razvoja, a mjesto hematopoeze se tijekom embrionalnog i fetalnog života te nakon rođenja značajno mijenja (Tablica 1) (1).

Tablica 1. Mjesta stvaranja krvotvornog tkiva (hematologija)

Fetus	0 – 2 mjeseca 2 – 7 mjeseci 5 – 9 mjeseci	- žumančana vreća - jetra, slezena - koštana srž
Djeca		koštana srž (sve kosti)
Odrasli		- kralješci, rebra, sternum, kosti lubanje, sakrum, zdjelica, proksimalni dijelovi femura

Prvi znakovi hematopoeze vide se u žumanjčanoj vreći tijekom trećeg tjedna intrauterinog života kao nakupine matičnih stanica i krupnih (megaloblastičnih)

eritrocita koji sadržavaju embrionalni hemoglobin. U trećem mjesecu trudnoće matične hematopoetske stanice prelaze u jetru gdje se histološkim pregledom jetrenog parenhima mogu prepoznati žarišta hematopoeze. Hematopoetske stanice se iz jetre sele u koštanu srž, slezenu, limfne čvorove i timus. U ovim organima odvija se fetalna hematopoeza sve do rođenja. Slezena i jetra nakon rođenja prestaju proizvoditi krvne stanice dok koštana srž postaje glavni i osnovni krvotvorni organ. Većina leukocita i eritrociti nastavljaju se stvarati i diferencirati do zrelih oblika u koštanoj srži. U ranom stadiju razvoja limfociti T napuštaju koštanu srž da bi se razvoj nastavio prvo u timusu, a potom funkcionalno i u perifernim limfatičnim organima. B limfociti u zreлом stadiju napuštaju koštanu srž onog trenutka kad razviju ekspresiju imunoglobulina na površini stanične membrane, a daljni razvoj i funkcionalno sazrijevanje nastavljaju u limfnim čvorovima i drugim tkivima gdje se stvaraju limfatične nakupine kao odgovor na antigenu stimulaciju. U patološkim uvjetima jetra i slezena mogu ponovno postati hematopoetski organi odnosno žarišta ekstramedularne hematopoeze (2).

1.2. Građa koštane srži

Koštana srž se pri rođenju sastoji isključivo od hematopoetskog tkiva koje je crvene boje te se naziva crvena koštana srž. Kod novorođenčadi i mlađe djece crvena koštana srž se nalazi gotovo u svim kostima. Tijekom djetinjstva i adolescencije dolazi do ubranog rasta kostiju i proširivanja koštanih medularnih kanala tako da masne stanice počinju ispunjavati koštanu srž. Hematopoeza se odvija samo u aksijalno smještenim kostima (kosti lubanje, prsna kost, rebra, kralježnica, zdjelične kosti i epifize dugih kostiju) i tu se odvija do kraja života. U starosti, zbog resorpcije spužvaste kosti, povećavaju se koštane šupljine te masne stanice nadomjeste dobar dio krvotvornog tkiva. Masno promijenjenu koštanu srž nazivamo žuta koštana srž. Crvena ili aktivna koštana srž ispunjava medularne dijelove kostiju koji su izvana ograničeni koštanim trabekulama. Sastoji se od krvotvornih matičnih stanica i zrelih krvnih stanica, potpornih stanica (stromalne stanice, fibrociti, makrofagi, stromalne dendritične stanice, masne stanice) i krvnih žila (nutritivne arterije, odvodne vene i mnoštvo venskih

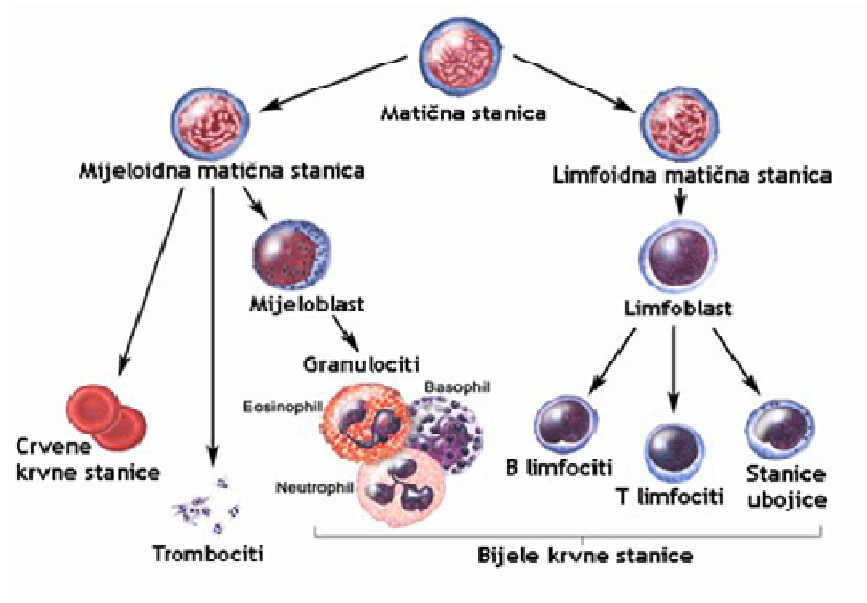
sinusa). Normalna hematopoeza zahtjeva specijalizirani mikrookoliš u kojem krvotvorne matične stanice mogu opstati, umnožavati se i sazrijevati diferencijacijom u krvne stanice. Na koštanu srž otpada otprilike 5% ukupne tjelesne mase, a na dan se stvara 10^{13} stanica (2,3).

1.3. Hematopoetske stanice

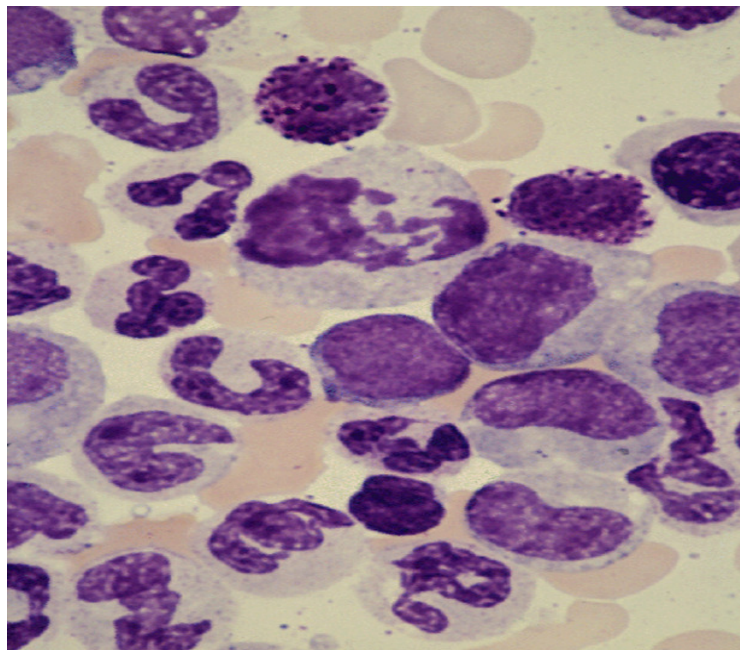
Pluripotentna matična hematopoetska stanica zajednička je ishodišna stanica svih krvnih stanica. Njezina temeljna značajka je sposobnost obnavljanja i diferenciranja. Njezinom diferencijacijom nastaju dvije vrste *usmjerenih matičnih stanica*: mijeloidna i limfatična matična stanica. Proliferacijom i sazrijevanjem ovih stanica nastaju funkcionalno zrele krvne stanice (2,3).

Najranija mijeloidna matična stanica koja se može otkriti naziva se CFU_{GEMM} (engl. *Colony forming units*). Iz te stanice nastaju usmjerene matične stanice pa nezrele preteče pojedinih mijeloidnih loza (3).

Konačnom diferencijacijom mijeloidnih matičnih stanica dolazi do stvaranja eritrocita, trombocita, neutrofilnih granulocita, monocita/makrofaga, eozinofilnih granulocita i bazofilnih granulocita. Iz limfatične matične stanice nastaju dvije loze limfocita: limfociti T (uključujući i NK- stanice) i limfociti B (uključujući i plazma stanice koje su terminalno diferencirane B – stanice) (Slika 1,2).



Slika 1. Razvojni oblici stanica hematopoeze. Izvor: WEB



Slika 2. Citološki razmaz punktata koštane srži: Izvor: WEB

Matične stanice čine samo 0,05% svih stanica koštane srži. Ne mogu se morfološki prepoznati u rutinskim citološkim razmazima jer izgledaju poput malih limfocita s okruglom jezgrom i vrlo malo citoplazme. Prvi morfološki prepoznatljivi razvojni oblici krvnih stanica nazivaju se proeritroblasti, mijeloblasti, monoblasti i megakarioblasti.

Tijekom diferencijacije u zrele oblike nastaju specifične imunofenotipske promjene kao i morfološki prepoznatljive promjene u jezgri i citoplazmi stanica pa se međustadiji mogu morfološkom analizom razvrstati i prebrojati (diferencirati) (2,3).

Sazrijevanje neutrofilnih leukocita povezano je sa segmentacijom jezgre. Jezgra je u nezreljim razvojnim oblicima okruglasta, sazrijevanjem postaje štapićasta dok je u zrelim oblicima segmentirana s 3 - 5 segmenta. Sazrijevanje limfocita manje je popraćeno karakterističnim morfološkim promjenama. Protočnom citometrijom ili imunohistokemijskim bojanjem moguće je pratiti promjene specifičnih površinskih i citoplazmatskih antigena ili antigena u jezgri. Većina tih antigena nazvana je CD-bilježima (engl. *cluster differentiation*) i označuju se brojevima od 1 do više od 300. B-limfociti sazrijevaju u koštanoj srži, a T-limfociti u timusu. Prisutnost nezrelih B-limfocita koje nazivamo *hematogonije* može se prikazati protočnom citometrijom koštane srži, naročito u mlađih osoba. Prilikom sazrijevanja eritrocita dolazi do gubitka jezgre. Tijekom tog procesa citoplazma postaje ružičasto-crvenkasta zbog nakupljanja hemoglobina. Nakon izbacivanja jezgre u konačnom stadiju sazrijevanja, eritrociti ostaju u koštanoj srži jedan do dva dana. Sadržavaju tragove citoplazmatske RNA te se nazivaju retikulociti. U manjem broju mogu se naći u perifernoj krvi i u normalnim okolnostima a njihov povećan broj upućuje na moguće krvarenje ili neko drugo patološko stanje koje za posljedicu ima ubrzano izbacivanje poluzrelih eritrocita u cirkulaciju (2,3).

1.4. Hematološka obrada bolesnika

Hematološka obrada bolesnika uključuje povijest bolesti, klinički pregled, kompletnu krvnu sliku, citomorfološku analizu (periferne krvi, koštane srži, punktata limfnog čvora), biopsiju koštane srži, protočnu citometriju, molekularne analize i citogenetsku obradu.(2,3) Ukoliko je kliničkim pregledom i nalazom krvne slike postavljena sumnja na hematološku bolest, citomorfološka analiza periferne krvi i punktata koštane srži temelj je za daljnje pretrage u dijagnostičkom algoritmu.

1.4.1. Pregled krvi - kompletna krvna slika i DKS

Nakon kliničkog pregleda, prvi dijagnostički postupak koji se provodi je određivanje kompletne krvne slike (KKS) na uzorku periferne krvi pacijenta. Određivanjem kompletne krvne slike utvrđuje se koncentracija hemoglobina, broj eritrocita, hematokrit, broj leukocita i trombocita, MCV, MCH, MCHC te diferencijalna krvna slika periferne krvi (DKS). Broj pojedinih vrsta krvnih stanica može biti normalan, povećan (policitemija, leukocitoza, trombocitoza) ili smanjen (anemija, leukopenija, trombocitopenija) (4).

Uzorak kapilarne krvi iz prsta ili iz pete kod novorođenčadi i mlađe dojenčadi potreban je za analizu diferencijalne krvne slike (DKS). Područje uboda prebriše se 70% alkoholom. Nakon uboda sterilnom lancetom kapljica krvi se prenese na jedan rub predmetnog stakalca. Na kapljicu se stavlja pokrovnica pod kutem od 30° i pričekava da se kapljica krvi raširi duž ruba pokrovnice. Bez dodatnog pritiska pokrovnicom se razvuče uzorak krvi duž predmetnog stakla. Uzorak se nakon sušenja na zraku oboji po MGG-u. Kvalitetno napravljen razmaz preduvjet je za adekvatnu analizu i diferenciranje stanica (4).

Pod manjim povećanjem (10x ili 20x) procjenjuje se adekvatnost i celularnost razmaza dok je za detaljnu morfološku analizu potrebna imerzija i povećanje 100x. Kao najbolje područje za analizu i diferenciranje stanica smatra se područje 1 do 3 cm od nazubljenog razvučenog ruba razmaza (4).

Normalne vrijednosti i rasponi za diferencijalnu krvnu sliku prikazani su u Tablici 2.

Tablica 2. Normalne vrijednosti i rasponi za diferencijalnu krvnu sliku (4)

DKS	Odrasli (>18 g.)	Novorođenčad (do 1 mj)	Djeca (2 g.)	Djeca (10 g.)
Leukociti/μl	7000 (4300-10000)	11000	10000	8000
Nesegmentirani granulociti (štapi) %	2 (0-5)	5	3	3
Segmentirani neutrofilni granulociti %	60 (35-85)	30	30	30
Limfociti %	30 (20-50)	55	60	40
Monociti %	4 (2-6)	6	5	4
Eozinofili %	2 (0-4)	3	2	2
Bazofili %	0.5 (0-1)	0.5	0.5	0.5

1.4.2. Pregled koštane srži

Materijal za analizu koštane srži dobiva se aspiracijskom citološkom punkcijom te biopsijom koštane srži. Aspiracijskom citološkom punkcijom uzima se uzorak koštane srži Klima-Rosseger citološkom iglom iz sternuma, stražnjeg dijela ilijačne kosti ili u manje djece iz kosti potkoljenice (lat. *tibia*). 2% lidokainom anestezira se koža i potkožno tkivo do pokosnice kosti, procjeni se debljina potkožnog tkiva i tvrdoća kosti. Prolaskom citološke igle kroz kompaktni dio kosti ulazi se u koštanu srž. Postupak aspiracije izaziva kratkotrajnu bol jer se ovaj dio kosti ne može anestezirati. Uzorak koštane srži sa sitnim partiklima prenosi se iz šprice na satno stakalce a zatim na predmetno stakalce, razmazuje se, suši na zraku i oboji po MGG-u.

Citološka analiza aspirata koštane srži uključuje morfološku kvalitativnu i kvantitativnu analizu svih stanica hematopoeze uz procjenu, broja i načina sazrijevanja u citološkom razmazu, odnosa granulopoeze prema eritropoezi (normalan omjer je 3:1 do 4:1), procjene broja i morfološke analize limfocita i plazma–stanica te prisutnosti i količine željeza (pohranjeno željezo, sideroblasti ili hemosiderin). U aspiratu koštane srži mogu se naći metastatske stanice malignih novotvorina. Aspiracijskom punkcijom uzima se uzorak koštane srži. Metodom protočne citometrije i molekularnim metodama također se analizira aspirat koštane srži, a koristi se i za citogenetske pretrage (4).

Biopsija koštane srži izvodi se Yamshidi – iglom isključivo u području stražnje *spine* ilijačne kosti. Nakon lokalne anestezije i male incizije kože iglom se dobiva uzorak za patohistološku analizu - cilindar kosti dužine oko 1.5 cm. Bioptički uzorak sadrži koštanu srž, tj. hematopoetske i potporne stanice te koštane trabekule. Ovom metodom procjenjuje se celularnost, odnos masne i aktivne koštane srži, arhitektura koštane srži, odnosno raspored stanica eritropoeze, granulopoeze, megakariopoeze i limfopoeze, kao i prisutnost vezivnog tkiva, retikulina i kolagena (patologija). Biopsija koštane srži neophodna je u slučaju da adekvatan uzorak nije moguće dobiti aspiracijom („*punctio sicca*“), u slučaju aplazije/hipoplazije koštane srži, pancitopenije ili mijelofibroze (4).

2. CILJ RADA

Rutinska klinička hematologija zahtjeva dobro poznavanje morfologije krvnih stanica jer se dijagnostika temelji na analizi kvantitativnih i kvalitativnih morfoloških promjena stanica periferne krvi i hematopoetskih organa. Citomorfološka analiza svojom jednostavnošću i dostupnošću predstavlja temelj u daljnjem probiru dijagnostičkih postupaka i diferentnijih imunoloških, biokemijskih i molekularnih pretraga.

Cilj ovog rada je prikazati morfološke i citokemijske karakteristike leukemija dječje dobi.

3. RASPRAVA

3.1. Akutne leukemije dječje dobi

Leukemije su zloćudne bolesti matičnih hematopoetskih stanica u koštanoj srži. Zloćudna pretvorba može zahvatiti sve loze, od granulocita, eritrocita, limfocita, monocita do megakariocita. Leukemične stanice postupno zahvaćaju cijelu koštanu srž, potom ulaze u perifernu krv te mogu infiltrirati sva tkiva u tijelu (2).

3.1.1. Etiologija i epidemiologija leukemija

Leukemije nastaju zbog poremećaja genoma matične hematopoetske stanice. Diobom ovih stanica nastaju nove stanice istih bioloških značajki. Klonalna populacija stanica potiskuje zdravu populaciju. Zbog poremećaja sazrijevanja leukemijske stanice zaostaju na razini blasta ili promijelocita. Ne postoji mehanizam negativne povratne sprege te se ne može uspostaviti dinamička ravnoteža. Kad je klonalna populacija stanica dovoljno velika bolest postaje klinički prepoznatljiva (3).

Testovima molekularne biologije moguće je dokazati i pratiti biljege koji karakteriziraju i potvrđuju klonalno bujanje zloćudnih tumora hematopoetskog sustava. Kod zloćudnih tumora često je prisutna klonalna progresija gdje se s vremenom razvijaju nova laboratorijska i klinička obilježja bolesti. Genom leukemijskog klona je nestabilan pa su česte nove molekularne i citogenetske promjene koje pokazuju specifična fenotipska obilježja. Dolazi do poremećaja u funkciji normalnih gena, tzv. staničnih onkogeni, koji kontroliraju sintezu bjelančevina uključenih u proces stanične proliferacije, preživljenja ili diferencijacije. Onkongeni su otkriveni kao geni akutnih retrovirusa koji uzrokuju zloćudnu transformaciju stanične kulture. Nastaju mutacijom normalnih staničnih gena, tzv. protoonkogeni. Protoonkongeni sudjeluju u kontroli niza važnih staničnih funkcija, najčešće unutar signalnih puteva u kojima se vanjski podražaj prenosi u staničnu jezgru da bi se aktivirali određeni geni.

Kod pojačane aktivacije ili ukoliko je došlo do stjecanja nove funkcije, protoonkogeni prelaze u onkogene. Pretvorba može nastati na više načina: translokacijom, mutacijom ili duplikacijom gena (3).

Maligne bolesti u stalnom su porastu i najčešći su uzrok smrtnosti djece do 14 godina (5). Leukemije čine 25–30 % svih malignih bolesti dječje dobi. S obzirom na tijek bolesti, dijele se na akutne leukemije koje čine 95-97 % svih leukemija te na kronične leukemije (6). Incidencija akutnih leukemija iznosi 1:25000 djece u dobi do 14 godina, a najčešće oboljevaju djeca u dobnoj skupini između 2. do 5. godine života. Bolest približno jednako zahvaća oba spola (7).

Najčešći podtip, akutna limfoblastična leukemija (ALL) čini 80% svih slučajeva. Potencijalni čimbenici rizika za razvoj dječje leukemije su proturiječni. Izloženost jonizirajućem zračenju, kao najčešće prihvaćenom čimbeniku rizika, ne može objasniti sve slučajeve dječjih leukemija. Danas se smatra da je etiologija dječjih leukemija multifaktorijalna. Leukemijske stanice koje nose genetske mutacije uglavnom nastaju prije rođenja. Translokacija između kromosoma 12 i 21, t(12,21), najčešća je strukturna genetska abnormalnost, prisutna u 25% dječjih ALL. Uzrokuje fuziju TEL i AML1 gena što dovodi do sinteze aberantnog proteina koji inhibira gensku aktivnost i mijenja sposobnost samoobnavljanja i diferencijacije hematopoetskih matičnih stanica. Oko 1% zdrave novorođenčadi nosi ovu translokaciju iako ne razvijaju bolest. Od ostalih translokacija mogu se naći t(1,19) i translokacija MLL gena u 5% slučajeva te t(9,11) u 3% slučajeva. Prema „two-hit“ modelu smatra se da bolest vjerojatno počinje intrauterino dok klinički razvoj bolesti ovisi o postnatalnim događajima. Smit i sur. navode hipotezu da intrauterina infekcija koja se prenosi na fetus uzrokuje gensku nestabilnost što povećava rizik razvoja akutne leukemije. Nasuprot ovoj hipotezi Greaves i sur. smatraju da uobičajene infekcije u ranoj životnoj dobi imaju protektivnu ulogu (8,9,19).

Akutne mijeloične leukemije (AML) spadaju u skupinu heterogenih bolesti karakteriziranih nekontroliranom proliferacijom mijeloidnih matičnih stanica. Dijele se u dvije osnovne kategorije: novonastale AML i sekundarne AML koje nastaju kao posljedica citotoksične terapije ili iz prethodne mijelodislazije.

Iako su u novonastalim AML identificirane brojne somatske, kariotipske i molekularne promjene, većina nema prognostičku vrijednost (7,11). AML čine 25% leukemija dječje dobi. Stopa učestalosti iznosi 0.4 na 100 000 djece u prvom desetljeću života. Iako je rijetka, praćena je širokim spektrom nasljednih kromosomskih i genskih defekata. Djeca s trisomijom 21 (Down sindrom) imaju 10-20 puta veći rizik razvoja u prva tri mjeseca života (7). Većina djece s AML nosi specifične citogenetske promjene: 25% t(8,21) ili inv(16)/t(16;16); 12% t(15,17), 20% preuredbu MLL gena. Oko 20% djece s AML ima uredan kariotip (11).

Nasljedne i stečene bolesti koje nose veći rizik razvoja akutne leukemije prikazane su u Tablici 3 (3)

Tablica 3. Nasljedne i stečene bolesti s povišenom učestalošću akutnih leukemija

NASLJEDNE BOLESTI	TIP LEUKEMIJE	STEČENE BOLESTI
Downov sindrom Turnerov sindrom Neurofibromatoza Von Recklinghausen	AML, ALL	Kronična granulocitna leukemija Mijelofibroza Policitemija rubra vera Ne – Hodgkinov limfom Kronična limfocitna leukemija
Bloomov sindrom Klinefelterov sindrom Fanconijeva anemija Wiskott – Aldrichov sindrom Kostmanova agranulocitoza Blackfan – Diamondov sindrom	AML	Primarna hemoragična trombocitemija Mijelodisplazije Aplastična anemija PNH Multipli mijelom, Hodgkinova bolest Rak dojke, pluća i jajnika
Ataxia teleangiectasia Osteogenesis imperfecta SCID Brutonova agamaglobulinemija Deficit glutatiton reduktaze	ALL	

3.1.2. Klinička slika akutnih leukemija

Klinička slika kod akutnih leukemija posljedica je ekspanzije i zloćudnog rasta leukemijskog klon, slabljenja funkcije normalne koštane srži zbog potiskivanja leukemijskim klonom, toksičnog djelovanja citostatske terapije te metaboličkih komplikacija. Leukemija može infiltrirati bilo koji organ ili tkivo. Osim koštane srži, predilekcijsko mjesto može biti slezena (splenomegalija), jetra (hepatomegalija) i limfni čvorovi (limfadenopatija) (3).

Hiperleukocitarni oblik poseban je klinički oblik zbog izrazito zloćudnog bujanja. Karakteriziran je *sindromom leukostaze* koji nastaje kao posljedica stvaranja leukemijskih tromba u arteriolama ili venulama zbog velikog broja leukemijskih stanica. Sindrom je praćen krvarenjem zbog velikog trošenja trombocita. Klinički, sindrom leukostaze očituje se akutnim i kroničnim plućnim distres sindromom i cerebralnom leukostazom. Kod kroničnog plućnog distres sindroma prisutna je leukemijska infiltracija pluća te povećana viskoznost krvi (hiperkoagulabilno stanje) zbog čega dolazi do pada krvnog optjecaja i difuzije plinova u plućima. Cerebralna leukostaza klinički se prezentira glavoboljom, komom te smrtnim ishodom koji nastaju kao posljedica tromboze, hipoksije i krvarenja (3).

Početni simptomi u većine bolesnika nastaju kao posljedica slabosti normalne hematopoeze. Zbog anemije javlja se slabost, umor, bljedilo i dispneja dok su simptomi lokaliziranih ili generaliziranih infekcija uz vrućicu te klinički znakovi krvarenja vodeći početni simptomi akutnih leukemija. Sklonost krvarenjima posebno je izražena u nekim tipovima leukemije koji su praćeni trombocitopenijom i diseminiranom intravaskularnom koagulacijom (DIK). U takvim slučajevima često su vidljivi veliki hematomi po tijelu pacijenta ili znakovi unutrašnjeg krvarenja. DIK se javlja kao posljedica oslobađanja velike količine tkivnog faktora iz granula leukemijskih stanica što dovodi do aktivacije mehanizma koagulacije. Kod akutnih leukemija osnovni dijagnostički laboratorijski pokazatelji DIK-a su povišeni razgradni produkti fibrinogena i fibrina te snižene vrijednosti fibrinogena i plazminogena.

Zbog izrazite granulocitopenije i imunodeficijencije jedan od vodećih simptoma u bolesnika s akutnom leukemijom su infekcije. Učestalost i težina infekcije veća je što je broj granulocita niži. Rizik za nastanak infekcije naglo se povećava u bolesnika kod kojih je broj granulocita niži od $1,0 \times 10^9 /L$. Incidencija bakterijemije gotovo je 100 % u bolesnika s brojem granulocita nižim od $0,5 \times 10^9 /L$. Kod intenzivne citostatske terapije izrazita granulocitopenija je uobičajena pojava. Najčešća mjesta infekcije su: orofarinks, jednjak, donji dio debelog crijeva, perianalna regija, donji dio respiratornog trakta i u manjoj mjeri gornji dio respiratornog trakta i koža. Uzročnici infekcija i bakterijemije su gram – pozitivne bakterije (oko 50%), gram – negativne bakterije (oko 20%) te gljivične infekcije (oko 30%) (3).

Metaboličke komplikacije poput hiperurikemije i urična nefropatija često prate akutne leukemije s velikom tumorskom masom i mogu završiti akutnim zatajenjem bubrega. Od ostalih metaboličkih promjena moguće su dehidracija, acidoza, hiperosmolarnost te promjene u koncentraciji elektrolita K, Na, Ca i P (3).

3.1.3. Liječenje

U liječenju akutnih leukemija primjenjuje se kemoterapija, radioterapija, imunoterapija te ciljana terapija. U liječenju akutnih leukemija koriste se dva terapijska postupka. Uvodnom terapijom postiže se remisija bolesti, a terapijom u remisiji cilj je izliječiti bolest (3).

Cilj liječenja akutnih leukemija u djece je u što kraćem vremenu eliminirati što više leukemijskih stanica (tumorsku masu). Svi lijekovi za liječenje akutne leukemije u djece djeluju neselektivno, tj. uništavaju i normalne stanice u diobi te djeluju mijelosupresivno i imunosupresivno. Nakon kliničko-laboratorijske dijagnostike kojom je utvrđen oblik i težina (rizik) akutne leukemije određuje se protokol liječenja. Protokol sadržava antitumorske lijekove te njihove doze, način i vrijeme primjene kao i sve potporne mjere. Djeca koja po tipu leukemije spadaju u skupinu s većim rizikom recidiva zahtijevaju agresivniji pristup dok se ona s povoljnijim prognostičkim čimbenicima mogu poštediti većeg toksičnog učinka terapije.

Samo liječenje akutnih leukemija u djece podijeljeno je u nekoliko faza: indukcija remisije, konsolidacija postignute remisije, profilaksa leukemije središnjeg živčanog sustava, intenzifikacija remisije i faza održavanja postignute remisije. Ovisno o vrsti leukemije liječenje traje od 1,5 do 3 godine. Indukcijom remisije nastoji se u što kraćem vremenu uništiti što veći broj leukemijskih stanica i na taj način postići remisija. Većina bolesnika postiže remisiju u razdoblju od 3 do 4 tjedna od dijagnoze bolesti. Profilaksa leukemije SŽS počinje tijekom indukcijske terapije. Cilj je spriječiti leukemiju SŽS koja može biti ishodište sistemskog (hematološkog) relapsa. Sastoji se od intratekalne primjene lijeka i/ili kranijalnog zračenja. Terapija održavanja nastavlja se s ciljem eliminacije ostatnih leukemijskih stanica i očuvanja normalne hematopoeze i imunopoeze bolesnika. Ukupno preživljenje kreće se oko 80% za novodijagnosticirane slučajeve (7,10,12).

3.2. Podjela akutnih leukemija

Svjetska zdravstvena organizacija (SZO) (13), temeljeno na citomorfološkim, citokemijskim, imunofenotipskim, citogenetskim i molekularnim analizama, dijeli akutne leukemije na:

- Akutne limfoblastične B i T leukemije/limfome (B-ALL, T-ALL)
- Akutne mijeloične leukemije (AML)

Akutne mijeloične leukemije (AML) dalje se dijele u četiri skupine:

- AML s citogenetskim translokacijama
- AML s znakovima mijelodisplazije
- AML i MDS nakon terapije
- Ostale AML

U svakodnevnoj kliničkoj praksi za skupinu Ostale AML primjenjuje se citomorfološki dijagnostički pristup koji su predložili francusko–američko–britanski autori (FAB podjela), kao dio danas prihvaćene podjele prema SZO (14)..

Prema definiranim kriterijima, nalaz više od 20 % blasta u slučaju AML odnosno 25% blasta kod ALL, unutar 500 stanica s jezgrom u koštanoj srži ili 200 stanica s jezgrom u razmazu periferne krvi, smatra se akutnom leukemijom. Pri morfološkoj analizi treba utvrditi da li u podlozi postoje displastične promjene na stanicama (13).

3. 3. Obrada i bojenje citoloških uzoraka

Bojenje po May Grunwald Giemsi (MGG)

Za morfološku analizu stanica koristi se tehnika bojenja po May Grunwald Giemsi (MGG). Prije bojenja krvne razmaze je potrebno fiksirati sušenjem na zraku. Za bojenje se koriste dvije boje, May Grunwald i Giemsa.

May Grunwald je otopina koja sadrži plavu boju, eozin–metilen, dok se Giemsa koristi kao 10% otopina koja sadrži metilen-plavi klorid, eozin–metilen-plavu boju te azuroII eozinat boju. Ovom bojom bolje je prikazana obojenost jezgre i stanične strukture. Velik utjecaj na intenzitet obojenja ima pH pufera i vode za ispiranje te vrijeme tretiranja uzoraka (3).

Postupak bojenja po MGG-u:

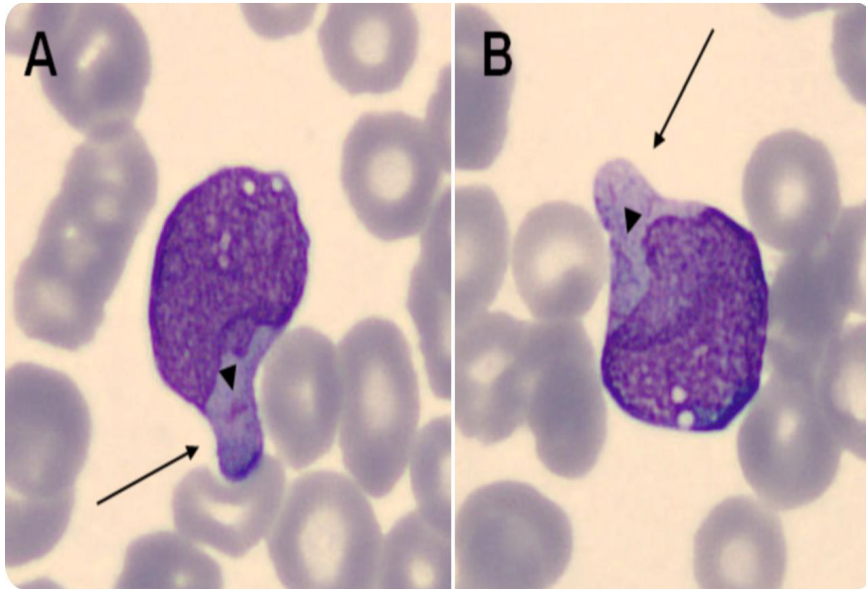
- May Grunwald 5 minuta
- Ispiranje destiliranom vodom 1 minuta
- 10% Geimsa 15 – 20 minuta
- Ispiranje destiliranom vodom 1 – 2 minuta
- Sušenje na zraku

3.4. Citomorfološke karakteristike leukemija

Citologija se temelji na pretpostavci da svaki patološki proces pa tako i maligni tumor ima svoje karakteristične stanice pa se dijagnoza često donosi na temelju proučavanja izgleda pojedinačnih stanica u nakupinama te međusobnog odnosa pojedinih staničnih elemenata. Punktat koštane srži i citomorfološki nalaz razmaza periferne krvi temeljne su dijagnostičke pretrage u akutnih leukemija. Morfološke analize tkiva i stanica pod svjetlosnim mikroskopom pružaju prvu i temeljnu informaciju za postavljanje dijagnoze. Morfološka dijagnoza akutnih leukemija relativno je jednostavna zbog karakteristične morfologije leukemijske stanice. Limfoblastične leukemije dominiraju u dječjoj dobi. Mijeloične leukemije, ukoliko nemaju specifične genske abnormalnosti, spadaju u nespecificirane AML i klasificiraju se prema FAB klasifikaciji (M0, M1, M2, M3, M4, M5, M6 i M7). Kriteriji za ovakvo svrstavanje stanica su: veličina stanice, izgled kromatina, oblik jezgre i nukleola te količina i bazofilija citoplazme (15).

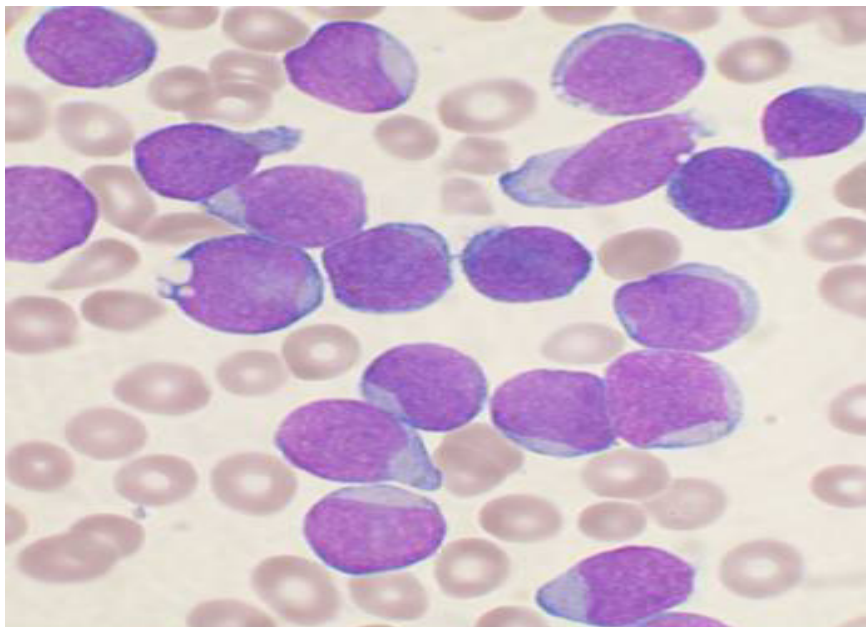
3.4.1. Akutne limfocitne leukemije

U 80-85% slučajeva limfoblastične leukemije su B-fenotipa. Limfoblasti u ALL variraju od malih blasta (L1 tip) s oskudnom citoplazmom, kondenziranim kromatinom i nejasnim nukleolom do većih stanica s varijabilno prominentnim nukleolima i umjerenom količinom svijetlo-plave do plavo-sive citoplazme (L2 tip blasta), povremeno vakuolizirane (L3 tip blasta). Jezgre mogu biti okrugle, nepravilne ili konvolutne. U nekim blastima mogu se vidjeti grube azurofilne granule. Blasti mogu imati citoplazmatske izdanke što im daje izgled ručnog ogledala („hand mirror“) (Slika 3) (3,13).



Slika 3. „Hand mirror“ limfoblast. Izvor:WEB

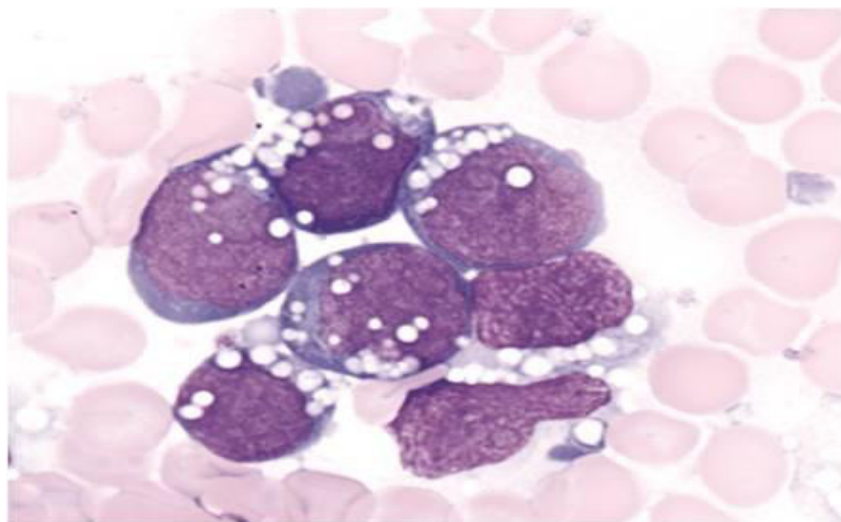
L1 tip blasta karakteriziran je malim stanicama s pravilnom jezgrom bez nukleola ili s nejasnim nukleolom. Odnos jezgre i citoplazme je izrazito visok, a ovaj tip akutne limfocitne leukemije karakterističan je za dječju dob (oko 80%) (Slika 4).



Slika 4. Tip 1 limfoblasti. Izvor: WEB

L2 tip limfoblata češći je u odrasloj dobi i pokazuje heterogenu morfološku sliku. Jezgra je vrlo često reznjata, a nukleoli su najčešće prisutni. Odnos jezgre i citoplazme mnogo je manji nego kod tipa L1. Kod određenih se bolesnika može pronaći do 20% ili više makroblata koji su 2–2,5 puta veći od L1 tipa blata (3).

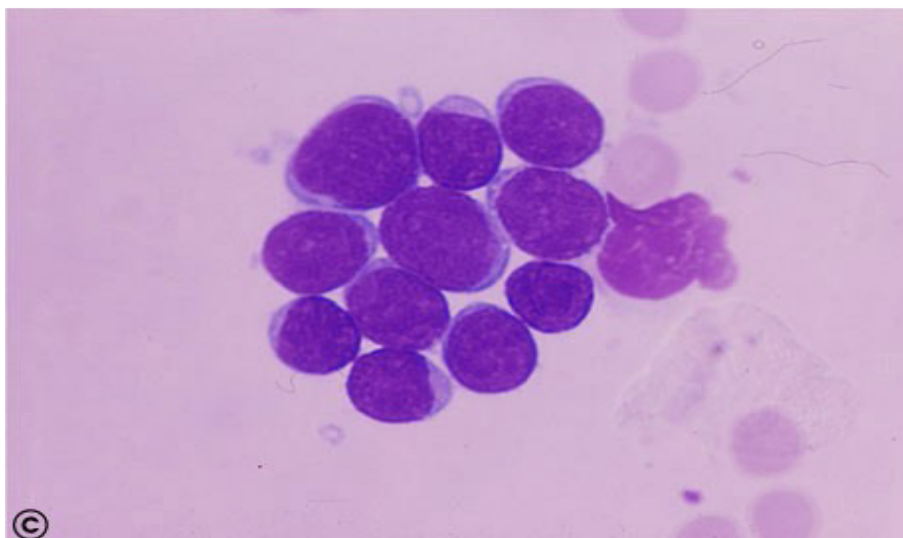
L3 tip limfoblata najrjeđi je oblik, morfološki odgovara stanicama koje su karakteristične za Burkittov limfom. Limfoblata su izrazito veliki, jezgre su okrugle ili ovalne s nježnim kromatinom. Nukleoli su jasno vidljivi, stanice su bogate citoplazmom koja je bazofilna te posjeduje velik broj vakuola (3).



Slika 5. Tip 3 limfoblata. Izvor: WEB

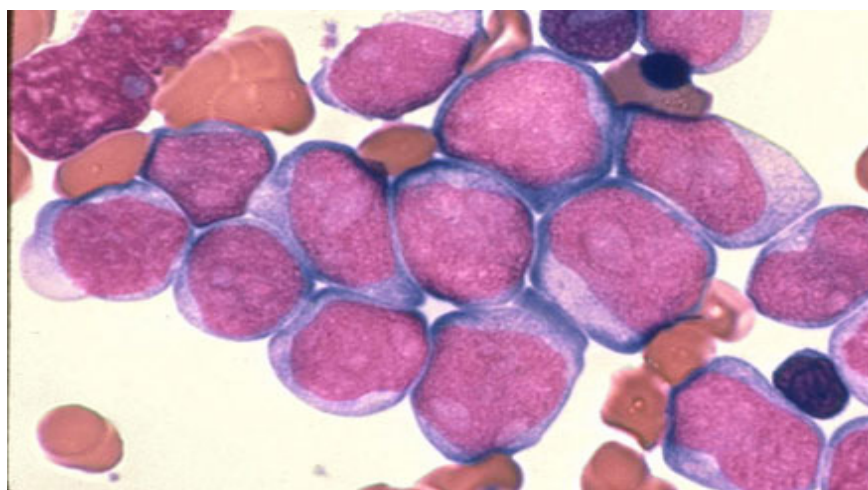
3.4.2. Akutne mijeloične leukemije

AML – M0 (AML minimalno diferencirana) je akutna nezrela leukemija u kojoj leukemijski blasti ne posjeduju morfološka obilježja mijeloidne loze, tj. nema azurofilnih granula u citoplazmi, a citokemijski testovi karakteristični za mijeloidnu lozu su negativni (Slika 6) (3,13).



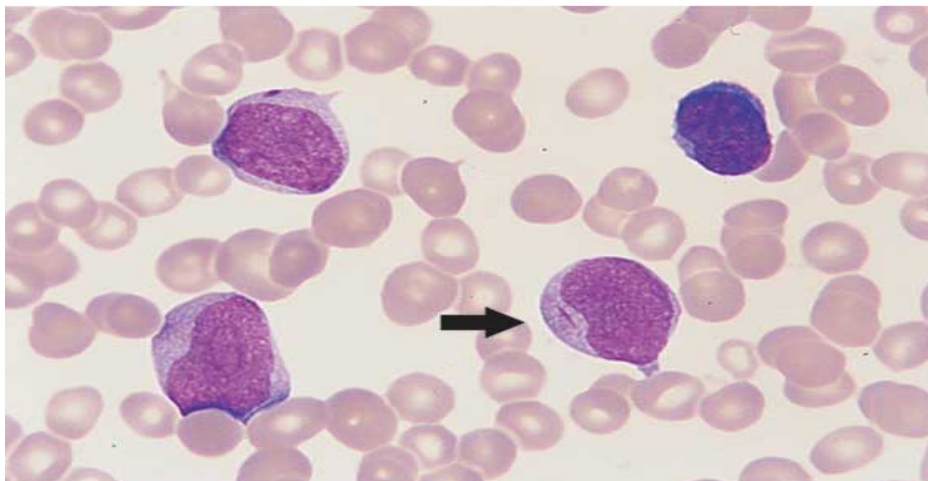
Slika 6. AML M0 mijeloblasti. Izvor: WEB

AML – M1 (AML bez sazrijevanja) je akutna leukemija koja se sastoji od slabo diferenciranih blasta s rijetkim azurofilnim granulama uz rijetku nazočnost slabo vidljivih nukleola. U citoplazmi se mogu pronaći Aureovi štapići. Ukoliko granule nisu prisutne, ovaj tip leukemije je vrlo teško razlikovati od L2 tipa akutne limfocitne leukemije (Slika 7).



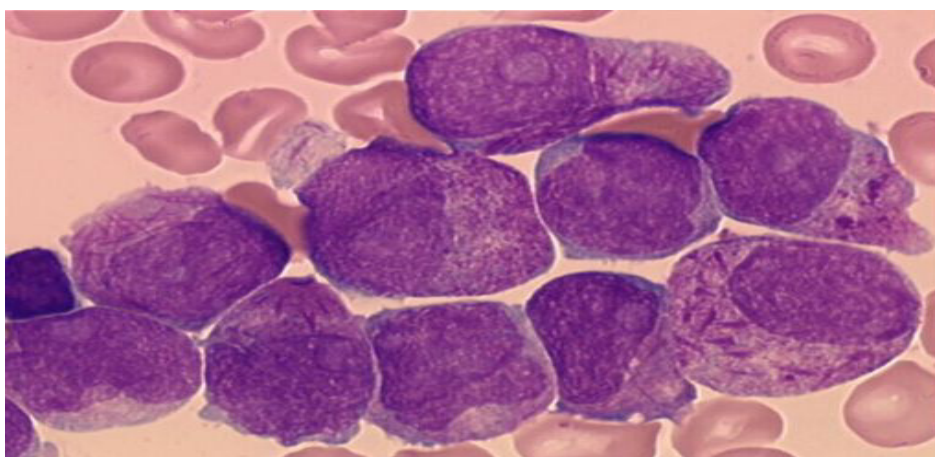
Slika 7. AML M1 mijeloblasti. Izvor: WEB

AML – M2 tip (AML sa sazrijevanjem) pokazuje sazrijevanje do stadija promijelocita i ponekad do zrelijih oblika prethodnih stanica granulocitne loze. U stanicama se najčešće nalazi umjeren broj azurofilnih granula i Aureovi štapići (Slika 8).



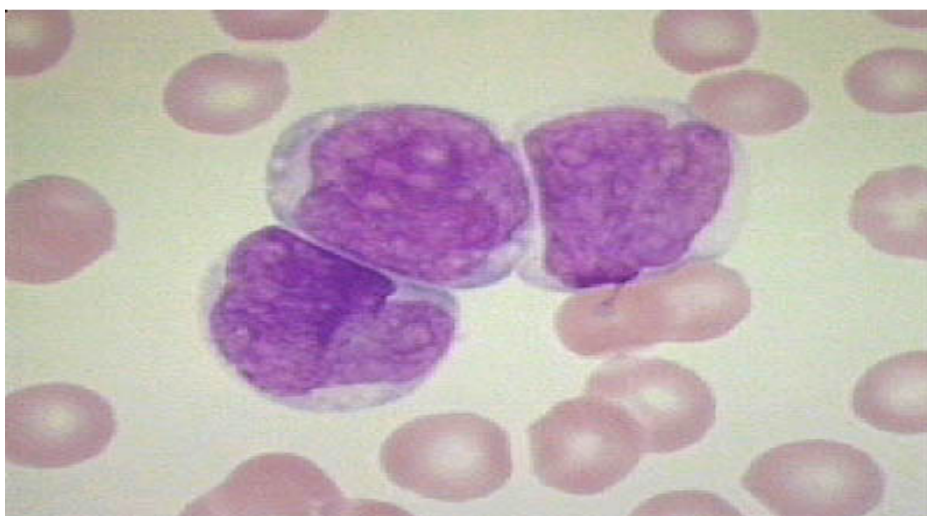Slika 8. Auerov štapić u M2 AML. Izvor: WEB

AML – M3 tip (akutna promijelocitna leukemija – APL), sastoji se od stanica koje podsjećaju na promijelocite. U stanicama se nalazi veliki broj velikih i grubih azurofilnih granula svjetlocrvene ili tamnocrvene boje. U većine bolesnika po nekoliko stanica sadrži snopove tankih štapića (Aureovi štapići) te se nazivaju Faggot-stanice. Jezgra varira s obzirom na veličinu i oblik, a može biti bilobularnog ili bubrežastog izgleda (Slika 9).



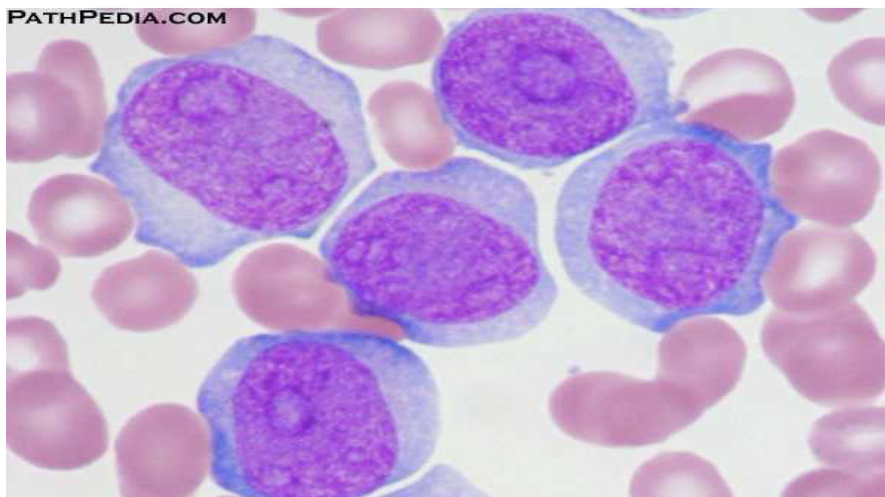
Slika 9. Faggot stanice s Auerovim štapićima u AML M3. Izvor: WEB

AML – M4 tip (akutna mijelomonocitna leukemija – AMMoL) sastoji se od malignih stanica koje pokazuju karakteristike prethodnih nezrelih stanica granulocitne i monocitne loze. Promonociti imaju konvolutnu ili urezanu jezgru te fino granuliranu citoplazmu (Slika 10). Odnos i udjel prethodnih stanica tih loza nije jednak u svakog bolesnika. Najčešće je prisutno najmanje oko 20% prethodnih stanica monocitne loze. Kao kod M2 i M3 tipova akutne mijeloidne leukemije, u citoplazmi se mogu vidjeti Aureovi štapići.



Slika 10. Blasti u AML M4. Izvor: WEB

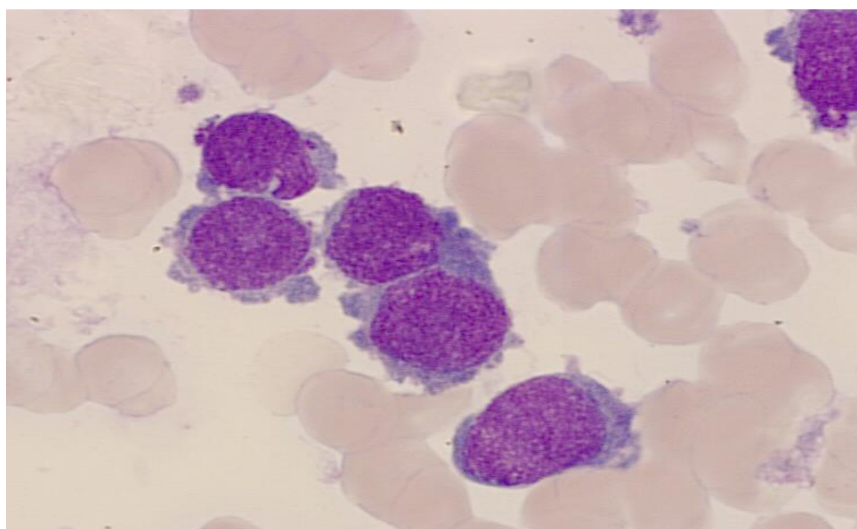
AML – M5 tip (akutna monocitna leukemija) pojavljuje se u dva različita oblika. Nezreliji tip, M5A (akutna monoblastična leukemija) karakterizirana je monoblastima, slabo diferenciranim stanicama s niskim odnosom jezgre i citoplazme te vrlo rijetkim granulama i ponekom vakuolom u citoplazmi. Stanice mogu biti veličine do 30 μm , jezgra je okrugla do ovalna s nježnim kromatinom i sadrži 1 do 2 dobro vidljiva nukleola. Izuzetno rijetko mogu se pronaći Aureovi štapići. Zreliji oblik, M5B karakteriziran je stanicama koje nalikuju na promonocite ili monocite. Stanice su nešto manje od monoblasta, a jezgre su konvolutnog oblika. Citoplazma je sivkastoplava i povremeno može sadržavati sitne azurofilne granule (Slika 11).



Slika 11. Monoblasti. Izvor: WEB

AML – M6 (akutna eritroleukemija – AEL) dijagnosticira se kada se u koštanoj srži pronade više od 50% eritroidnih prekursora i više od 20% stanica s morfološkim karakteristikama mijeloblasta ili monoblasta. Izuzetno je rijetka u dječjoj dobi.

AML – M7 tip (akutna megakariocitna leukemija) karakteriziraju blasti s nepravilnom jezgrom, jednim do tri nukleola, bazofilnom agranularnom citoplazmom koja može pokazivati pseudopodije (Slika 12). Za dijagnozu ovog tipa akutne mijeloidne leukemije nužno je imunocitokemijski ili imunofenotipizacijom dokazati prisutnost megakariocitnog biljega CD24b na leukemijskim blastima.



Slika 12. Megakarioblasti u AML M7 s pseudopodijama. Izvor: WEB

3.5. Citokemijska analiza

Uz morfološku analizu, nakon dijagnoze akutne leukemije, kao sastavni dio rutinske obrade slijedi citokemijska analiza. Citokemijska reakcija omogućuju vizualizaciju specifičnih razlika kod morfološki sličnih stanica. U diferencijalnoj dijagnozi akutnih leukemija najčešće se koriste sljedeće citokemijske reakcije: mijeloperoksidaza, periodic-acid-Schiff (PAS) i alfa-naftil-acetat-esteraza (ANAE) (3,13). Laboratorijsko posuđe koje je potrebno u citokemijskoj analizi prikazano je na Slici 13.



Slika 13 . Laboratorijsko posuđe

Izvor: KBC Split, Klinički zavod za patologiju, sudsku medicinu i citologiju

Za vrijeme citokemijskih i imunocitokemijskih bojenja izrazito je bitno držati se mjera opreza sukladno upozorenjima otisnutima na ambalaži reagensa i propisima navedenim u laboratorijskim priručnicima. Također, treba biti pažljiv pri radu s uzorcima stanica ili tkiva prije i nakon fiksacije te svim materijalom koji dolazi u doticaj s tim uzorcima, jer se takav materijal smatra mogućim izvorom infekcije. Osim toga, potrebne su mjere opreza i pri bacanju takvih uzoraka i svih materijala koji su bili u doticaju s njima.

3.5.1. Enzimske citokemijske pretrage

3.5.1.1. Mijeloperoksidaza (Leukognost POX)

Mijeloperoksidaza se u stanicama hematocitopoeze može prikazati postupkom prema Graham–Knollu. Uz druge enzime, mijeloperoksidaza se nalazi u lizosomima stanica granulocitopoeze, tzv. primarnim zrcima koja se nalaze u citoplazmi već u ranim razvojnim oblicima stanica granulocitopoeze (3).

Postupak bojenja Leukognost POX testom (prema uputi proizvođača):

- Fiksirati na zraku osušene razmaze periferne krvi i koštane srži najmanje 30 min u Leukognost mješavini fiksativa (1 min)
- Isprati pod tekućom vodom (10 sec)
- Staviti u svježu otopinu za bojanje (10 min)
- ispirati destiliranom vodom i osušiti na zraku
- obojati otopinom Mayers hemalaun (2 min)
- isprati tekućom vodom (3-5 min)
- osušiti na zraku

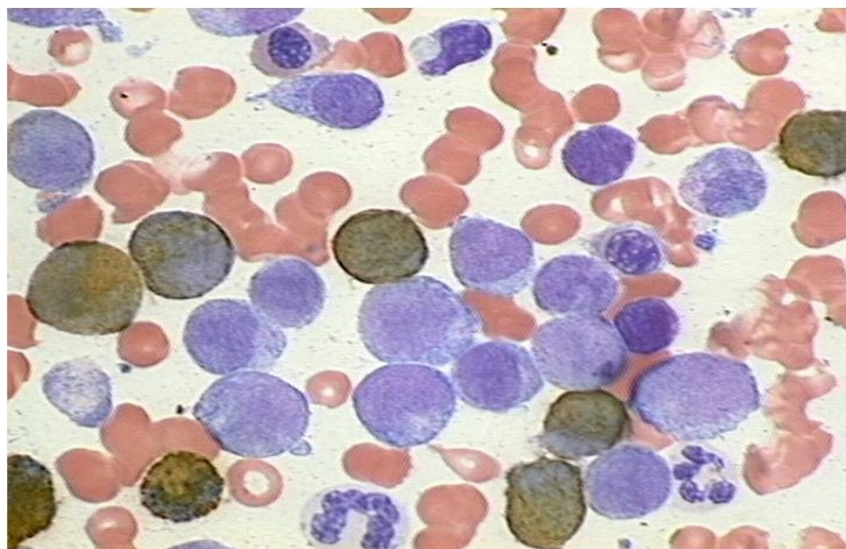
Priprema otopine za bojenje:

- otopiti sadržaj bočice Reagens 1 (4-kloro-1-naftol) u 15 ml etanola i prebaciti u posudicu za bojanje
- dodati uz stalno miješanje 45 ml destilirane vode, 10 kapi Reagens 2 (TRIS_HCl pufer) i dvije kapi Reagens 3 (otopina vodikovog peroksida). Pripremljena otopina je bezbojna i stabilna kroz tri sata.

Očitavanje rezultata:

Pozitivna reakcija se očituje u obliku smeđih zrnaca. Citokemijska reakcija na mijeloperoksidazu izrazito je pozitivna u stanicama neutrofilne i eozinofilne granulocitopoeze, a slabo pozitivne mogu biti i stanice monocitopoeze. Sve ostale stanice su mijeloperoksidaza negativne.

Blasti su mijeloperoksidaza pozitivni u AML M1, M2, M3, M4 te često i u M5 podtipovima AML-a (Slika 14). Ostali podtipovi, kao i limfoblasti u ALL-u su mijeloperoksidaza negativni.



Slika 14. Mijeloperoksidaza pozitivni blasti. Izvor:WEB

3.5.1.2. Nespecifična esteraza (alfa-naftil-acetat esteraza, ANAE) (Leukognost EST)

Alfa-naftil-acetat esteraza pripada skupini izoenzima esteraza te se uglavnom nalazi u lizosomima stanica. Prikaz aktivnosti pojedinih izoenzima ovisi o tipu hematopoetske stanice, supstratu, fiksativu, pH vrijednosti, temperaturi i vremenu inkubacije. Neke od esteraza izrazito su pozitivne u stanicama granulocitopoeze (NASDAE, naftol-AS-D-klor-acetat esteraza), a neke u stanicama monocitopoeze (ANAE, alfa-naftil-cetat esteraza). Sve esteraze hidroliziraju alifatske i aromatske estere. Nakon djelovanja

ANAE stvara se obojeni spoj iz alfa-naftil-acetata i otopine pararozanilin-natrijeva nitrita (3).

Postupak bojenja Leukognost EST testom (prema uputi proizvođača):

- Fiksirati na zraku osušene razmaze periferne krvi i koštane srži u Leukognost mješavini fiksativa (1-3 min)
- Isprati destiliranom vodom (1 min)
- Uroniti u svježu otopinu za bojanje i inkubirati u mraku(1-2 sata)
- Inspirati destiliranom vodom (10 sec) i osušiti na zraku
- Obojati otopinom Mayers hemalaun (30 min)
- Isprati tekućom vodom (2 min)
- Osušiti na zraku

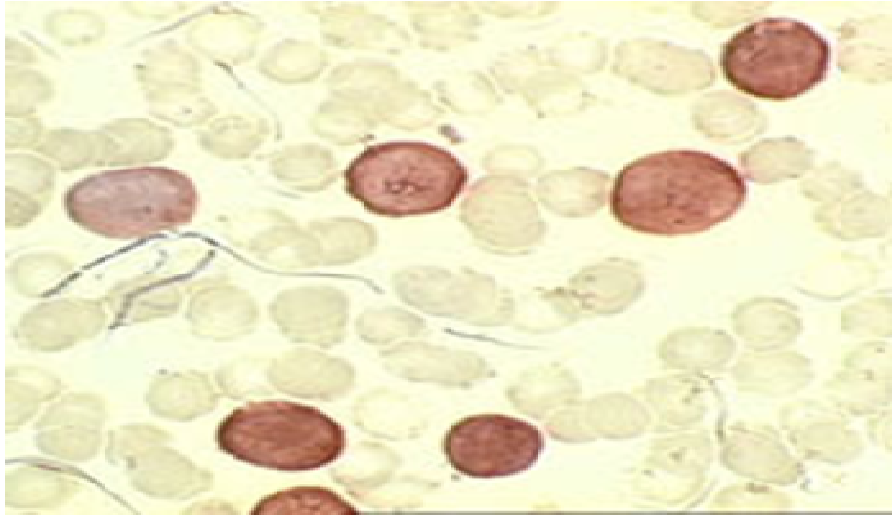
Priprema otopine za bojenje:

- Otopina A: otopiti 2 ravne žličice Reagensa 1 (Fosfatnog pufera) u 60 ml destilirane vode
- Otopina B: otopiti sadržaj jedne bočice Reagensa 2(1-naftil acetat) u 2 ml acetona, dodati otopinu A i snažno mućkati 1 min
- Otopina C: pomiješati 4-5 kapi Reagensa 3 (Pararozalin-HCl otopina) i Reagensa 4 (Nitritna otopina) u praznoj bočici Reagensa 2 i sačekati 1 min.
- Pomiješati otopinu B i C i filtrirati je.

Bojenje mora započeti unutar 15 min od pripreme otopine.

Očitavanje rezultata:

Pozitivna reakcija očituje se smeđim zrcima ili difuzno obojenom smeđom citoplazmom. Izrazito pozitivnu reakciju daju stanice monocitopoeze dok slabo pozitivne mogu biti sve stanice hematocitopoeze. Aktivnost ANAE inhibira se djelomično ili potpuno dodatkom natrijeva fluorida samo u stanicama monocitopoeze. (Slika 15).



Slika 15 . Alfa-naftil-acetat esteraza. Izvor:WEB

3.5.2. Neenzimske citokemijske pretrage

3.5.2.1. PAS metoda (Leukognost PAS)

U stanicama se PAS metodom dokazuju ugljikohidrati, monosaharidi i polisaharidi te složeni spojevi koji sadrže ugljikohidrate. Uz lipide i proteine, ugljikohidrati su sastavni dio stanične membrane, a nalaze se u citoplazmatskim zrcima, posebno u nezrelim zrcima mlađih stanica granulocitopoeze te u u staničnim vakuolama (glikogen). Ugljikohidrati se dokazuju na način da se aldehydne skupine oslobode pomoću oksidacije perjodnom kiselinom i potom prikazuju bojenjem fuksin-sumpornom kiselinom, tzv. Schiffov reagensom. Fuksin-sumporna kiselina se kemijskim djelovanjem slobodnih aldehida mijenja iz bezbojnog u obojeni oblik (3).

Postupak bojenja Leukognost PAS testom (prema uputi proizvođača):

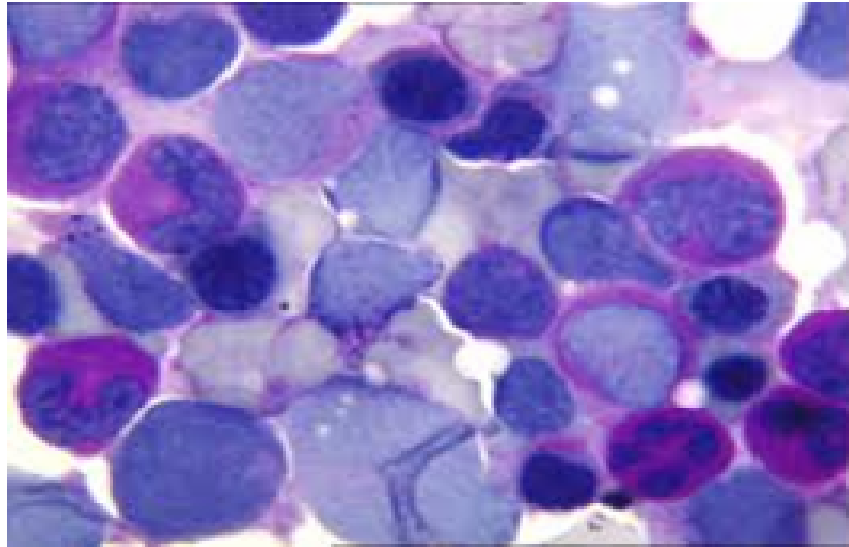
- Fiksirati na zraku osušene razmaze periferne krvi i koštane srži u Leukognost mješavini fiksativa (1-3 min)
- Isprati tekućom vodom (10 sec)
- Staviti u Otopinu A (30 min)
- Inspirati destiliranom vodom (10 sec)
- Staviti u Otopinu B (1 min)
- Inspirati destiliranom vodom (10 sec)
- Bojati Shiffovom reagensom (30 min) u mraku na temperaturi 20-25°C
- Inspirati destiliranom vodom (10 sec)
- Staviti u otopinu B (2min)
- Inspirati destiliranom vodom (3 min)
- Obojati otopinom Mayers hemalaun (3 min)
- Isprati tekućom vodom (2 min)
- Osušiti na zraku

Otopina A – otopiti sadržaj Reagensa 1 (Periodic Acid) u 60 ml destilirane vode i prebaciti u posudicu za bojenje.

Otopina B – otopiti sadržaj Reagensa 2 (Kalij disulfit) u 60 ml destilirane vode te dodati 2 ml Reagensa 3 (HCl) uz miješanje. Dobivena otopina je bezbojna i stabilna 3 sata.

Očitavanje rezultata:

PAS reakcija (Slika 16) očituje se u obliku crvenih zrnaca u citoplazmi stanica i u obliku difuzno obojene crveno-ružičaste citoplazme. PAS pozitivne su stanice granulocitopoeze i monocitopoeze. Intenzitet reakcije raste sa zrelošću stanica mijelocitopoeze. Limfocitne stanice (limfoblasti, prolimfociti i limfociti) mogu biti PAS pozitivne ili negativne. Pozitivnost se može očitovati s nekoliko sitnih zrnaca, brojnim zrcima u obliku prstena oko jezgre ili jednim voluminoznim zrcem smještenim neposredno uz udubljenje jezgre.



Slika 16 . PAS citokemijsko bojanje. Izvor: WEB

Blasti mogu biti PAS-pozitivni i u podtipovima AML i podtipovima ALL. Najčešće su pozitivni blasti u AML-M5 te u L1 i L2 tipu ALL. U blastima podtipova AML pozitivna PAS reakcija se očituje u obliku sitnih crvenih zrnaca ili slabe obojene ružičaste citoplazme, dok PAS pozitivni limfoblasti sadrže brojna veća crvena zrnca oko jezgre ili jedno veće crveno zrnce u citoplazmi.

4. ZAKLJUČAK

Akutne leukemije su kompleksna, heterogena skupina hemoblastoza karakterizirana brojnim kariotipskim abnormalnostima koje definiraju podtipove leukemija s različitim kliničkim ishodom. Limfoblastične leukemije najčešća su maligna bolest u dječjoj dobi.

Dijagnostika u području kliničke hematologije temelji se na morfološkim promjenama krvnih stanica. Iako je imunofenotipizacija uz molekularne citogenetske analize neophodna za konačnu dijagnozu podtipa leukemije i odabir terapije, citomorfološka analiza prvi je korak u dijagnostici akutnih leukemija i ključna u dijagnostičkom algoritmu obrade hematološkog bolesnika.

Morfološkom i dodatnom citokemijskom analizom u velikom broju slučajeva mogu se razlikovati limfoblastične od mijeloičnih leukemija uz izdvajanje promijelocitne leukemije, što čini dobru osnovu u odabiru skupljih i diferentnijih metoda dijagnostike.

5. LITERATURA

1. Labar B, Hauptmann E i sur. Hematologija, Akutne leukemije: Zagreb: Školska knjiga, 1998., str. 89-110.
2. Damjanov I, Seiwerth S, Jukić S, Nola M, Patologija 4.izd.: Zagreb: Medicinska naklada, 2004. str. 332-340.
3. Labar B, Hauptmann E i sur., Hematologija, Akutne leukemije: Zagreb: Školska knjiga, 2007., str. 201-231.
4. Thelml H, Diem H, Haferlach T Color Atlas of Hematology, Practical Microscopic and Clinical Diagnosis 2 izd.: Stuttgart – New York; Thieme, str. 9-17.
5. Nakić M, Citologija-dijagnostičke i prognostičke mogućnosti u malignim bolestima djece, Paediatr Croat. 2006; 50: 167-175.
6. Konja J, Rajić LJ, Bilić E i sur. Novosti u dijagnostici i liječenju leukemija i malignih limfoma u djece, Paediatr Croat. 2013;57: 253-257.
7. Rajić LJ, Leukemije dječje dobi, MEDICUS 2001. Vol. 10, No. 2, 167-172.
8. Maia RRP, Filho VW. Infection and childhood leukemia: review of evidence. Rev Saude Publica 2013;47:1172-85.
9. Rodgers GP, Young NS, Clinical Hematology 3.izd.: Philadelphia, Baltimore, New York, London, Buenos Aires, Hong Kong, Sydney, Tokio: Wolters Kluwer, str. 121-169.
10. Bhojwani D, Yang JJ, PUI C-H. Biology of childhood acute lymphoblastic leukemia. Pediatr Clin N Am 2015; 62:47-60.
11. Tarlock K, Meshinchi S. Pediatric acute myeloid leukemia. Biology and therapeutic implications of genomic variants. Pediatr Clin N Am 2015; 62:75-93.
12. Cooper SL, Brown PA. Treatment of pediatric acute lymphoblastic leukemia. Pediatr Clin N Am 2005; 62:61-73
13. Swerdlow SH, Campo E, Harris NL i sur. World Health Organization Classification of Tumours. Of Haematopoietic and Lymphoid Tissues. Lyon: IARC Press; 2008, str.109-176.
14. Ries S, Citomorfološka dijagnostika akutnih mijeloičnih leukemija - podjela prema Svjetskoj zdravstvenoj organizaciji, Medicina Fluminensis 2011, Vol. 47, No. 4, 353-359.

15. Nakić M, Žižić V, Biljezi i citološke osobitosti tumora, MEDICUS 2001. Vol.10, No.2, 147-155.

6. SAŽETAK

Akutne limfatične leukemije su primarno bolest djece i u 75% slučajeva se javljaju u dobi do 6. godine života. U 80-85% slučajeva su B-fenotipa. Limfoblasti u ALL variraju od malih blasta s oskudnom citoplazmom, kondenziranim kromatinom i nejasnim nukleolom do većih stanica s varijabilno prominentnim nukleolima i umjerenom količinom svijetlo-plave do plavo-sive citoplazme koja je ponekad vakuolizirana. Jezgre mogu biti okrugle, nepravilne ili konvolutne. U nekim blastima mogu se vidjeti grube azurofilne granule. Blasti mogu imati citoplazmatske izdanke što im daje izgled ručnog ogledala („hand mirror“). Citokemijski su limfoblasti negativni na mijeloperoksidazu, a mogu pokazivati PAS pozitivnost, najčešće u obliku grubih granula. Limfoblasti mogu blago reagirati s alfa-naftil-nespecifičnom esterazom. ALL s određenim citogenetskim abnormalnostima nemaju specifičnu morfološku ili citokemijsku sliku.

Akutne mijeloične leukemije čine 25% dječjih leukemija. Mijeloblasti u AML variraju od relativno malih do velikih blasta s umjerenom do obilnom bazofilnom ili plavo-sivom citoplazmom. Jezgre su okrugle do ovalne s fino granuliranim kromatinom i prominentnim nukleolima. Citoplazma može sadržavati azurofilne granule. Mijeloperoksidaza je biljeg mijeloidne diferencijacije, ali negativna citokemijska reakcija ne isključuje mijeloidnu liniju jer nezreli mijeloblasti kao i monoblasti mogu biti negativni. Promijelociti su velike stanice s nepravilnom, bubrežastom ili bilobuliranom jezgrom i brojnim grubim granulama u citoplazmi, mogu se vidjeti Auerovi štapići; mijeloperoksidaza su izrazito pozitivni. Monoblasti su velike stanice s obilnom svijetlo sivom do bazofilnom citoplazmom, okruglim do konvolutnim jezgrama i nježnom strukturom kromatina te jednim ili više prominentnih nukleola. Izrazito su pozitivni na nespecifičnu esterazu, a mogu biti slabo pozitivni na mijeloperoksidazu. Promonociti imaju konvolutnu ili urezanu jezgru i fino granuliranu citoplazmu, a većina pokazuje pozitivnu aktivnost esteraze i mijeloperoksidaze. Megakarioblasti su srednje velike do velike stanice s nepravilnom jezgrom, jednim do tri nukleola i bazofilnom agranularnom citoplazmom koja može imati pseudopodije; negativni su na mijeloperoksidazu.

SUMMARY

Acute lymphoblastic leukaemia is primarily a children's disease, 75% of cases occur in children under six years of age. B-cell phenotype constitutes 80-85% of ALL. The lymphoblasts in ALL vary from small blasts with scant cytoplasm, condensed nuclear chromatin and indistinct nucleoli to larger cells with moderate amounts of light blue to blue-grey cytoplasm, occasionally vacuolated and multiple variably prominent nucleoli. The nuclei are round, irregular or convoluted. Coarse azurophilic granules are present in some lymphoblasts. In some cases, lymphoblasts have a cytoplasmic pseudopodia (hand mirror cells). Cytochemistry seldom contributes to the diagnosis of ALL. Lymphoblasts are negative for myeloperox. but they may show PAS positivity, usually in the form of coarse granules and sometimes may react with non-specific esterase with multifocal punctate or Golgi zone pattern. There are no unique morphologic or cytochemical features in lymphoblastic leukaemia with recurrent genetic abnormalities. Acute myeloid leukemia comprises nearly 25% of pediatric leukemias. Myeloblasts vary from small to large cells with moderate to abundant dark blue to blue-grey cytoplasm. The nuclei are round to oval with finely granular chromatin and usually several nucleoli. The cytoplasm may contain azurophil granules. Detection of myeloperoxidase indicates myeloid differentiation but its absence does not exclude a myeloid lineage because early myeloblasts as well as monoblasts may lack myeloperoxidase activity. Promyelocytes are large cells with irregular, kidney-shaped or bilobular nuclei. Cytoplasm is marked by numerous granules and may contain bundles of Auer rods. Myeloperoxidase reaction is strongly positive. Monoblasts are large cells with abundant light grey to deep blue cytoplasm. The nuclei are round or convoluted with delicate, lacy chromatin and one or more large prominent nucleoli. They are usually strong positive for non-specific esterase with no or weak myeloperoxidase activity. Promonocytes have a delicately convoluted or grooved nucleus and finely granulated cytoplasm. Most promonocytes express myeloperoxidase and non-specific esterase activity. Megakaryoblasts are medium to large size with round or irregular nucleus with one to three nucleoli and basophilic agranular cytoplasm, sometimes with cytoplasmic blebs or pseudopods. They are myeloperoxidase negative.

7. ŽIVOTOPIS

OPĆI PODACI

Ime i prezime: Nikolina Periša

Datum rođenja: 28.05.1994.

Adresa stanovanja: Bana Josipa Jelačića 78H, 22 000 Šibenik

Mobitel: 097 646 71 46

e-mail: nikolina.perisa13@gmail.com

OBRAZOVANJE

2000.-2008. Osnovna škola Petra Krešimira IV, Šibenik

2008.-2012. Medicinska i kemijska škola Šibenik, smjer: Farmaceutski tehničar

2012.-2015. Sveučilišni odjel zdravstvenih studija u Splitu - Medicinsko laboratorijska dijagnostika

JEZIK: engleski

RAČUNALNE VJEŠTINE: Internet, MS Office