

Tomosinteza u radiografiji

Galić, Nikolina

Undergraduate thesis / Završni rad

2017

Degree Grantor / Ustanova koja je dodijelila akademski / stručni stupanj: **University of Split / Sveučilište u Splitu**

Permanent link / Trajna poveznica: <https://um.nsk.hr/um:nbn:hr:176:228093>

Rights / Prava: [In copyright](#)/[Zaštićeno autorskim pravom.](#)

Download date / Datum preuzimanja: **2024-12-26**



Sveučilišni odjel zdravstvenih studija
SVEUČILIŠTE U SPLITU

Repository / Repozitorij:

[Repository of the University Department for Health Studies, University of Split](#)



UNIVERSITY OF SPLIT



DIGITALNI AKADEMSKI ARHIVI I REPOZITORIJI

SVEUČILIŠTE U SPLITU

Podružnica

SVEUČILIŠNI ODJEL ZDRAVSTVENIH STUDIJA

PREDDIPLOMSKI SVEUČILIŠNI STUDIJ

RADIOLOŠKA TEHNOLOGIJA

Nikolina Galić

TOMOSINTEZA U RADIOGRAFIJI

Završni rad

Split, 2017.

SVEUČILIŠTE U SPLITU

Podružnica

SVEUČILIŠNI ODJEL ZDRAVSTVENIH STUDIJA

PREDDIPLOMSKI SVEUČILIŠNI STUDIJ

RADIOLOŠKA TEHNOLOGIJA

Nikolina Galić

TOMOSINTEZA U RADIOGRAFIJI

TOMOSYNTHESIS IN RADIOGRAPHY

Završni rad/Bachelor's Thesis

Mentor:

dr. sc. Frane Mihanović, mag. med. rad.

Split, 2017.

Sadržaj:

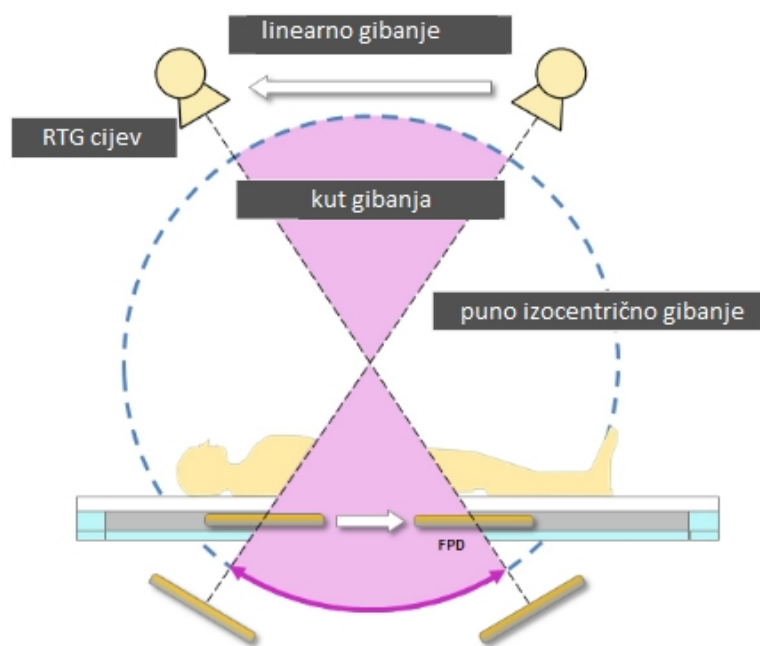
1. Uvod	1
2. Tomosinteza	2
3. Tomosinteza dojke	4
4. Tehničke osnove rada tomosinteze dojke	7
4.1. Vrijeme i kut skeniranja	7
4.2. Rekonstrukcija i kvaliteta slike	11
5. Klinička primjena tomosinteze dojke	13
5.1. Primjena tomosinteze: jedna ili dvije projekcije	13
5.2. Tomosinteza na dojkama različite građe	16
5.3. Otkrivanje lezija	18
5.4. Odabir pacijenata	19
6. Problemi tomosinteze	20
7. Napredci u tomosintezi dojke	23
8. Tomosinteza koštano-mišićnog sustava	26
9. Zaključak	29
10. Literatura	30
11. Sažetak	31
12. Summary	33
13. Životopis	35

1. Uvod

Tomosinteza je radiološka metoda koja tomografskim načinom rada smanjuje učinak sumacije tkiva i daje slojevni prikaz određenog dijela tijela. Najčešća primjena tomosinteze je u dijagnostici dojke, ali primjenjuje se i za prikaz koštano-mišićnog sustava, dišnog i probavnog sustava. Kod tomosinteze dojke, dojka je komprimirana, a rendgenska cijev neprekidno giba iznad nje u lučnoj putanji i vrši pulsne ekspozicije iz različitih kutova. Kako bi dobili što bolju kvalitetu slike i dijagnostičku vrijednost pretrage, kut skeniranja mora biti optimalan, a vrijeme skeniranja što kraće kako bi se smanjili artefakti i povećala brzina pretrage. Rekonstrukcijom podataka se dobiju slojevi visoke prostorne rezolucije debljine 1 milimetar koji se mogu prikazivati pojedinačno ili kao *ciné loop* (video prikaz). Tomosinteza daje najbolji učinak kada se koristi u kombinaciji s mamografskim slikama te kada se primjenjuje u obje standardne projekcije CC (kranio-kaudalna) i MLO (medio-lateralna kosa). Istraživanjima je dokazano da povećava otkrivanje lezija kod svih građa dojki, a posebno kod gušćih dojki i lezija koje nemaju mikrokalifikate. Primjena tomosinteze je moguća u svrhe probira ili obradu simptomatskih pacijenata, međutim još uvijek je potreban rad na smanjenju doze zračenja, smanjenju vremena interpretacije slika te smanjenju količine podataka koji se arhiviraju na PACS (eng. *Picture Archiving and Communication System*) sustav. Tomosinteza je relativno nova metoda u radiografiji te bi se njezinim usavršavanjem, napretkom i uvođenjem u svakodnevnu praksu omogućila najbolja dijagnostička kvaliteta pacijentima koji rade probir karcinoma dojke.

2. Tomosinteza

Radiologija je grana medicine koja obuhvaća razne načine korištenja rendgenskog zračenja u dijagnostičke i intervencijske svrhe. Stalni napredak u tehnologiji se odražava i na radiologiju koja postaje dio medicine koji se najbrže mijenja i usavršava. Relativno nova metoda u polju radiologije je tomosinteza. Tomosinteza je trodimenzionalna radiološka metoda koja radi na principu tomografije. Ona omogućava slojeviti prikaz dijela tijela što znači manji efekt sumacije, odnosno preklapanja tkiva, što utječe na dijagnostičku vrijednost pretrage. Sam naziv tomosinteza je nastao spajanjem dvije riječi „tomografija“ i „sinteza“. Princip rada ove metode zasniva se na tomografiji, odnosno snimanju dubokih slojeva u tijelu uz pomoć micanja rendgenske cijevi i detektora. Tri su moguća načina gibanja cijevi i detektora koja omogućuju tomografsku sliku, prvo je linearno gibanje u kojem se cijev i detektor pomiču u ravnini paralelno jedno s drugim, ovo gibanje se najčešće koristi jer ne dovodi od uvećanja snimanog objekta te su rekonstrukcijski algoritmi najjednostavniji za korištenje. Drugo gibanje je puno izocentrično gibanje kod kojeg su cijev i detektor fiksirani u odnosu jedno na drugo i kruže oko pacijenta, ovu vrstu gibanja možemo vidjeti kod kompjutorizirane tomografije. Zadnje od moguća tri načina je djelomično izocentrično gibanje kod kojeg je detektor nepomičan, a rendgenska cijev se giba u luku iznad njega. Djelomično izocentrično gibanje se koristi kod tomosinteze dojke gdje je nepomični detektor smješten ispod komprimirane dojke, a rendgenska cijev se giba te stvara trodimenzionalni prikaz.



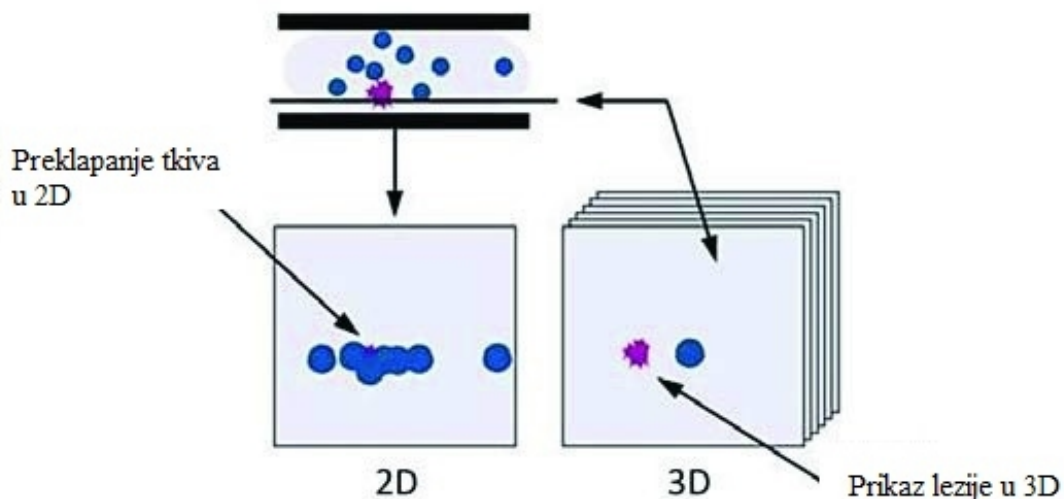
Slika 1. Princip rada tomosinteze

Izvor: <https://www.shimadzu-medical.eu/tomosynthesis>

Tomosinteza, za razliku od CT-a (kompjuterizirana tomografija) koji rotira 360° oko pacijenta, radi manja gibanja oko snimanog dijela tijela i to do $\pm 25^\circ$. Upravo zbog toga rezolucija u Z ravnini, koja predstavlja dubinu, je ograničena te je debljina presjeka najmanje 1 mm. Tomosinteza se naziva i „prikazivanje nevidljivog vidljivim“ upravo zbog svoje sposobnosti da dijelove, koji su na konvencionalnoj radiografskoj snimci nevidljivi, prikaže uz pomoć brisanja struktura koje se nalaze izvan sloja koji se prikazuje. Iako se tomosinteza najčešće koristi u dijagnostici dojke, svoju svrhu je našla i u snimanjima muskuloskeletnog sustava, vaskularnoj, dentalnoj i ortopedskoj radiografiji.

3. Tomosinteza dojke

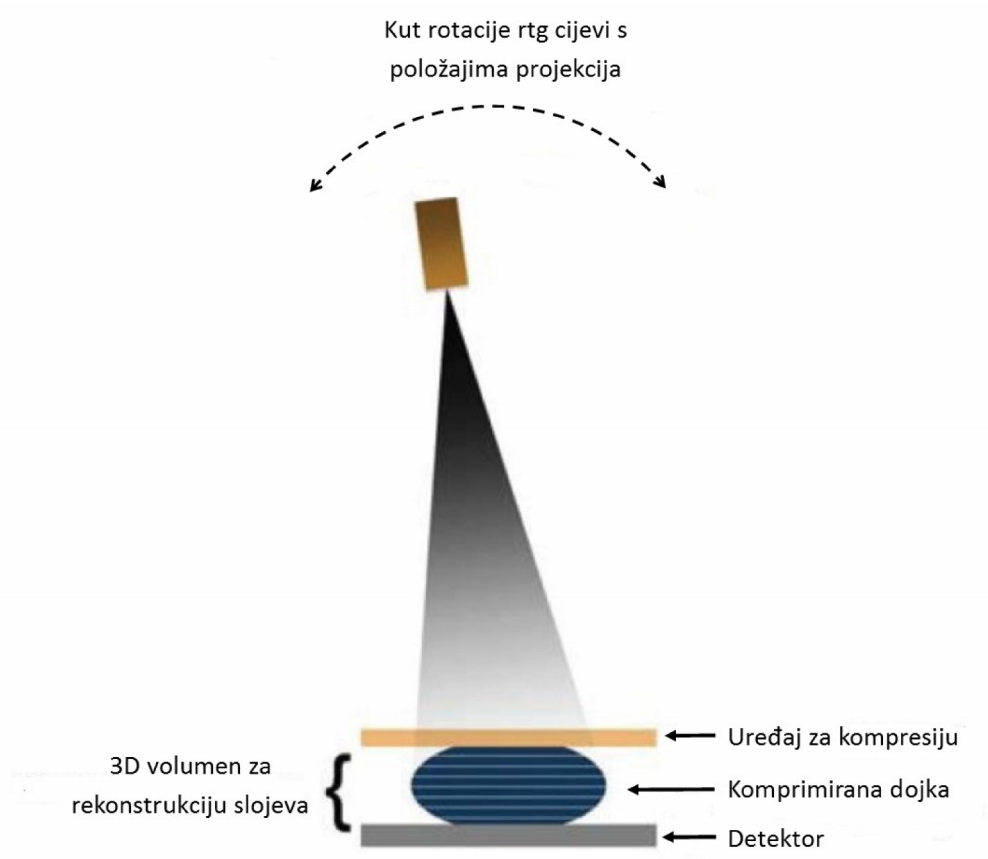
Tomosinteza dojke je trodimenzionalna metoda pregleda dojke koja smanjuje učinak preklapanja tkiva. Za razliku od konvencionalne mamografije, koja je dvodimenzionalna metoda pregleda te slika nastaje tako da rendgenske zrake ulaze okomito na tkivo i detektor stvarajući sumacijku sliku cijelog volumena dojke kroz koji su prošle, tomosinteza omogućava prikaz dojke u slojevima visoke rezolucije što rezultira pregledom tkiva bez sumacijskog efekta. U konvencionalnoj mamografiji preklapanje tkiva može uzrokovati probleme u razlikovanju normalnog tkiva dojke od tumorskog. Tumor može proći neopaženo zbog okolnog tkiva koje ga prekrije na sumacijskoj snimci. Isto tako, normalno tkivo dojke se može superponirati tako da izgleda kao lezija upravo zbog činjenice da rendgenske zrake prolaze kroz cijelu debljinu dojke.



Slika 2. Lezija koja je teško vidljiva u dvodimenzionalnom mamografskom prikazu se jasno prikazuje u trodimenzionalnom presjeku

Izvor: Smith A. Design Considerations in Optimizing a Breast Tomosynthesis System

Kod tomosinteze dojka je komprimirana i fiksirana između stalka za detektor i uređaja za kompresiju, a rendgenska cijev se kreće u lučnoj putanji iznad nje. Kut koji rendgenska cijev radi je najčešće od 10° do 20° , ali može biti i veći (do 50°). Tijekom gibanja vrše se niskodozne ekspozicije čiji broj ovisi o kutu gibanja, može biti 10 do 20 projekcija. Trajanje skeniranja je duže od mamografskog i traje oko 5 sekunda. Nakon snimanja dojke iz različitih kutova, kompjuterski se rekonstruiraju slojevi koji su paralelni s receptorom. Broj slojeva ovisi o debljini dojke, a debljima sloja je najčešće 1mm. Dojka se najčešće postavlja u uobičajne mamografske položaje, a to su MLO i CC, ali moguć je rad i u drugim potrebnim položajima.



Slika 3. Princip rada tomosinteze dojke

Izvor: Smith A. Design Considerations in Optimizing a Breast Tomosynthesis System

Postoje dva načina pomicanja rendgenske cijevi tijekom tomosinteze, a to su neprekidni i *step-and-shoot* odnosno pomak-i-snimanje. Kod neprekidnog kretanja cijev se kontinuirano kreće, a ekspozicije se događaju pulsno u tijeku gibanja. Kako bi se smanjilo zamućenje slike, pulsevi trebaju biti jako kratki i trebaju se koristiti posebni filtri prilagođeni za trodimenzionalno snimanje. Drugi način kretanja *step-and-shoot* podrazumijeva pomak cijevi za određeni kut, njezino zaustavljanje, a zatim ekspoziciju. Ovaj proces rezultira manjim zamućenjem slike, pod uvjetom da se rendgenska cijev u potpunosti zaustavila i da se cijev ne trese uslijed zaustavljanja. Međutim zaustavljanje kretanja cijevi rezultira i duljim trajanjem pretrage što tomosintezu čini nepodobnom metodom za *screening*, odnosno probir, te produljuje vrijeme kompresije dojke i povećava nelagodu pacijenata.



Slika 4. Prikaz pomaka rendgenske cijevi na uređaju za tomosintezu dojke

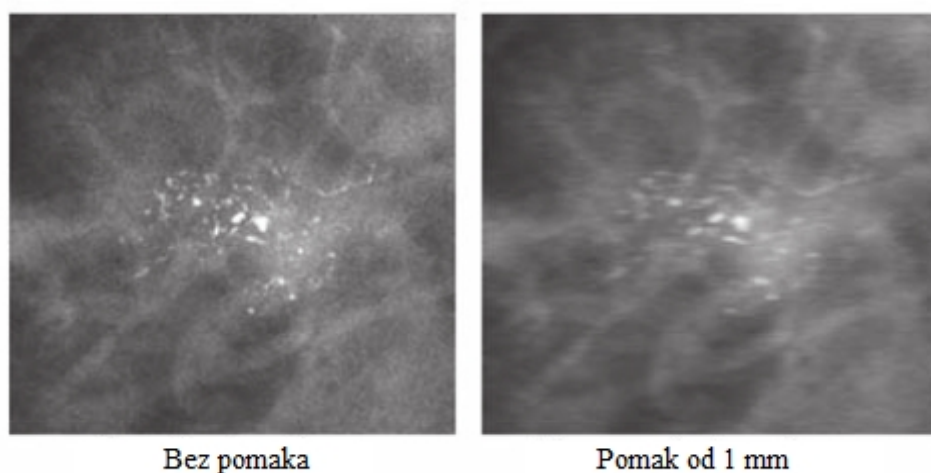
4. Tehničke osnove rada tomosinteze dojke

Kako bi tomosinteza dojke prešla u svakodnevnu uporabu, treba zadovoljiti neke osnovne potrebe koje je čine jednako isplativom ili isplativijom od mamografije. Iako je primarni cilj tomosinteze dati slojevni prikaz dojke, također treba razmišljati i o široj slici, odnosno načinu na koji će se ona koristiti. Upravo zato u obzir treba uzeti da tomosinteza treba davati dobre rezultate i kad se koristi kao metoda probira i kao dijagnostička metoda. Korištenje tomosinteze dojke kao metodu probira uvjetuje i brzinu pretrage, što znači da duljina pregleda ne smije biti prevelika, ne samo zbog brzog protoka pacijenata, već i zbog smanjenja artefakata koji nastaju micanjem. Također, vrijeme rekonstrukcije se treba smanjiti na minimum kao i trajanje čitanja nalaza od strane radiologa. Još neke potrebe koje tomosinteza treba zadovoljiti su mogućnost postizanja i dvodimenzionalne slike uz slojevni prikaz, što olakšava usporedbu s prijašnjim mamografskim nalazima. Zbog činjenice da su neke lezije vidljive samo pri snimanju tomosintežom, ovaj sustav bi trebao imati i mogućnost intervencijskih postupaka kao što je uzimanje tkiva za biopsijski nalaz. Slojevni prikaz se postiže nizom niskodoznih snimaka te receptor mora imati jako veliku učinkovitost i malu količinu šuma. Selenijski receptori slike udovoljavaju tim zahtjevima te imaju kratko mrtvo vrijeme, vrijeme potrebno za očitavanje podataka, kao i mogućnost detekcije niskih doza koje se koriste u tomosintezi dojke. Kako bi sve ove potrebe bile zadovoljene, mnogo vremena je potrošeno na usklađivanje tehničkih principa rada uređaja za tomosintezu, a neki od njih će biti navedeni i opisani u nastavku teksta.

4.1. Vrijeme i kut skeniranja

Vrijeme skeniranja kod tomosinteze je jako važan čimbenik, a kako bi protok pacijenata bio povoljan i pomicanje tijekom snimanja smanjeno na minimum, vrijeme skeniranja treba biti što kraće. Artefakti pomicanja značajno utječu na oštrinu slike te na prikaz mikrokalcifikata. Pomicanje pacijenata se događa i kod konvencionalne mamografije, a činjenica da tomosinteza traje nekoliko sekunda, povećava učestalost

artefakata pomicanja. Trajanje pregleda tomosinezom se značajno skratilo od konstrukcije prvog prototipa do danas. Pregled se skratio s početnih 18 sekunda na 3,7 sekunda kod *Hologic Selenia Dimensions* sustava. (2)

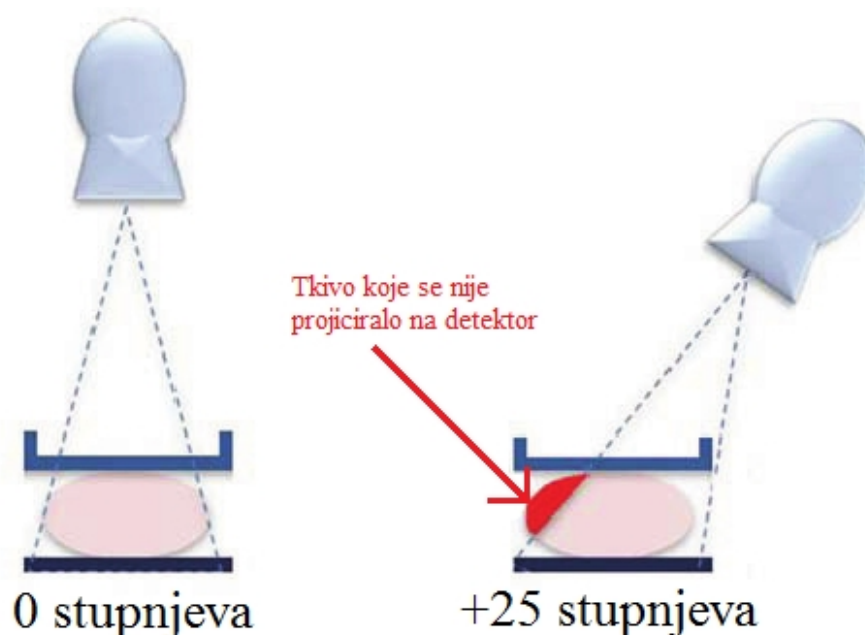


Slika 5. Utjecaj pomaka pacijenta od 1mm na oštrinu slike i prikaz mikrokalifikata
Izvor: Smith A. Design Considerations in Optimizing a Breast Tomosynthesis System

Kut snimanja koji se koristi za postizanje slojevitog prikaza tomosintezom je važan faktor koji mora biti usklađen sa zahtjevima sistema za *screening* i dijagnostičku uporabu. To znači da kut mora biti optimalan kako bi dao najbolje rezultate uzimajući u obzir duljinu trajanja pregleda i što bolji prikaz mikrokalifikata i masa u dojci. Manji kutovi znače i kraće vrijeme pregleda, ali upravo zbog manjeg kuta gibanja rendgenske cijevi dubina polja je veća, što rezultira većim preklapanjem tkiva. Veći kutovi možda imaju bolju sposobnost smanjenja superpozicije tkiva, ali mikrokalifikati se ne prikazuju oštro zbog smanjenja prostorne rezolucije u promatranom presjeku. Još neki problemi koji se javljaju kod širokog kuta snimanja su smanjenje FOV-a (eng. *field of view*), povećanje šuma i rasapa te smanjenje rezolucije detektora. Uz sve to, postoji i mogućnost da se rub uređaja za kompresiju nađe na putu rendgenskih zraka i tako stvori

artefakte. (2) Povećanje pedale za kompresiju, tako da ona bude šira od detektora, bi moglo riješiti ovaj problem, ali to otežava namještanje dojke za pregled.

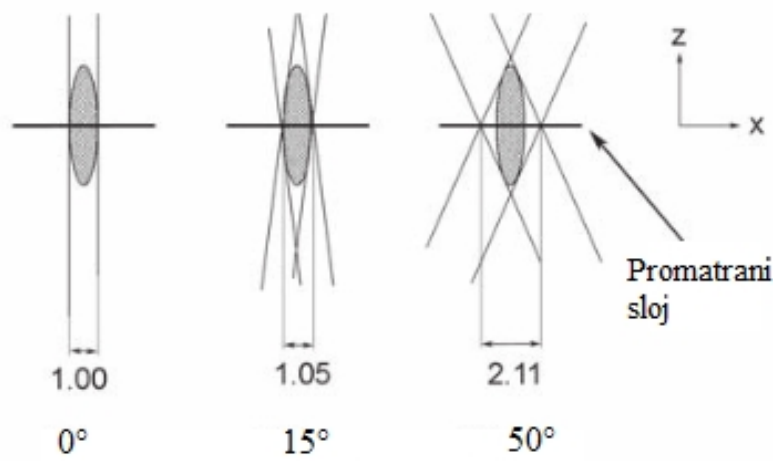
Kao jedno od problema širokog kuta snimanja navedeno je smanjenje *field of view*. Uzrok tome je činjenica da je detektor nepomičan dok se rendgenska cijev kreće iznad njega pa se neki dijelovi dojke ne projiciraju na površinu detektora. Ovaj efekt se može dogoditi i kod manjih kutova, ali je značajno izraženiji kod većih kutova kada cijev radi velike pomake. Kod debljine dojke od 8 centimetara i kuta gibanja od 50° , *field of view* će približno biti smanjen za 4 centimetra sa svake strane dojke. (2) Kod nepotpune projekcije dojke na detektor, uz smanjenje FOV-a, događa se i smanjenje kvalitete slike uz povećani šum i nastanak artefakata zbog nepotpunog prikupljanja podataka. Također se mora voditi računa o tome da glava pacijenta ili štit za lice ne uđu u polje snimanja.



Slika 6. Utjecaj kuta snimanja na *field of view*. Povećanje kuta smanjuje veličinu dojke koja se može prikazati

Izvor: Smith A. Design Considerations in Optimizing a Breast Tomosynthesis System


Veličina kuta utječe i na rezoluciju slike. Povećanjem kuta smanjuje se oštrina objekta što bi značilo da je rezolucija slike najveća kod kuta od 0° , odnosno kod konvencionalne mamografije. Povećanje kuta može proširiti objekt, što rezultira smanjenjem rezolucije i oštine objekta na presjeku. (2)



Slika 7. Smanjenje rezolucije s povećanjem kuta snimanja. Na slici je prikazan objekt čija je duljina 3 jedinice, širina objekta se točno projicira kod kuta od 0° , povećanjem kuta na 15° širina objekta je malo povećana i to na 1,05. Daljnje povećanje kuta na 50° značajno proširuje izgled objekta na 2,11

Izvor: Smith A. Design Considerations in Optimizing a Breast Tomosynthesis System

Problem koji se javlja i kod receptora koji koriste cezijev jodid i onih koji koriste amorfni selenij jest apsorpcija rendgenskih zraka na različitim dubinama detekcijskog sloja. Povećanje kuta skeniranja rezultira duljim prolaskom rendgenskih zraka kroz detektor. Upravo zbog toga, one mogu biti apsorbirane na bilo kojoj dubini prolaska te ista zraka može biti detektirana na različitim pozicijama, odnosno na različitim pikselima. To znači da povećanje kuta rezultira smanjenjem prostorne rezolucije slike.



Slika 8. Prikaz interakcije rendgenske zrake i detektorskog sloja ovisno o kutu upada. A) Apsorpcija rendgenske zrake u točki a rezultira detekcijom u pikselu broj 1, međutim apsorpcija iste zrake u točki b rezultira detekcijom u pikselu broj 2, B) Bez obzira da li je apsorpcija u točki a ili b, detekcija je u istom pikselu broj 1

Izvor: Smith A. Design Considerations in Optimizing a Breast Tomosynthesis System

Još jedna tehnička značajka koja je vezana za kut snimanja je broj projekcija koje se naprave tijekom kretanja cijevi. Broj projekcija ne smije biti premalen kako bi imali dovoljno podataka za rekonstruiranje presjeka. Također, mali broj projekcija rezultira stvaranjem artefakata. Veliki kutovi snimanja moraju imati više projekcija kako bi se izbjegao manjak informacija i artefakti. Isto tako, prevelik broj projekcija nije povoljan za najbolji rezultat. Veliki broj projekcija rezultira jako malom dozom po ekspoziciji pa je moguće da elektronički šum prevladava nad signalom. Vrijeme očitavanja ili mrtvo vrijeme je također ograničavajući faktor jer se vrijeme između ekspozicija smanjuje s povećanjem broja snimki.

4.2. Rekonstrukcija i kvaliteta slike

Za rekonstrukciju slike se koriste iterativni algoritmi, različiti sustavi koriste drugačije algoritme kao što su *Maximum Likelihood (ML)*, *Algebraic Reconstruction Techniques (ART)* i *Filtered Back Projection (FBP)*. Kvaliteta slike je najvažniji kriterij koji mora biti zadovoljen kada je u pitanju rekonstrukcija slike, međutim ne smije se zanemariti vrijeme trajanja rekonstrukcije koje mora biti što kraće radi kliničke

primjene tomosinteze. *Filtered Back Projection* je metoda koja se najčešće primjenjuje u praksi zbog brzine rekonstrukcije, ali i zato što daje sličnu kvalitetu slike kao i sporiye metode. Rekonstruirani presjeci kroz dojku su paralelni s nosačem detektora te su najčešće debeli 1 mm. Debljina rekonstruiranog sloja može biti različita, a utječe na prikaz tkiva dojke. Kod predebelih slojeva neki objekti se ne prikazuju dovoljno oštro, dok kod pretankih slojeva postoji problem prikazivanja istih struktura na više uzastopnih slojeva. Tanki slojevi produljuju vrijeme pisanja nalaza i smanjuju mogućnost uočavanja nakupina mikrokalcifikata. Rekonstruirani slojevi se na ekranu mogu pregledavati pojedinačno ili mogu biti prikazani kao *ciné loop*, odnosno video gdje se slojevi izmjenjuju jedan za drugim. Po želji mogu biti prikazane i niskodozne projekcije iz različitih kutova koje su korištene za rekonstrukciju slike. Također, moguće je uspoređivanje konvencionalne mamografske slike koja je postignuta u istoj kompresiji sa slojevima tomosinteze.

Kako bi se skratilo vrijeme očitavanja detektora koristi se *binning* ili spajanje piksela. Spajanje piksela je mogućnost detektora da sjedini male piksele u jedan veći. Zbog činjenice da se smanjuje broj piksela, smanjuje se i prostorna rezolucija slike, međutim ona još uvijek ostaje dovoljno visoka da udovolji standardima klasične mamografije, štoviše istraživanja su pokazala da se mogu postići slike jako velike rezolucije uz korištenje spajanja piksela. (2)

5. Klinička primjena tomosinteze dojke

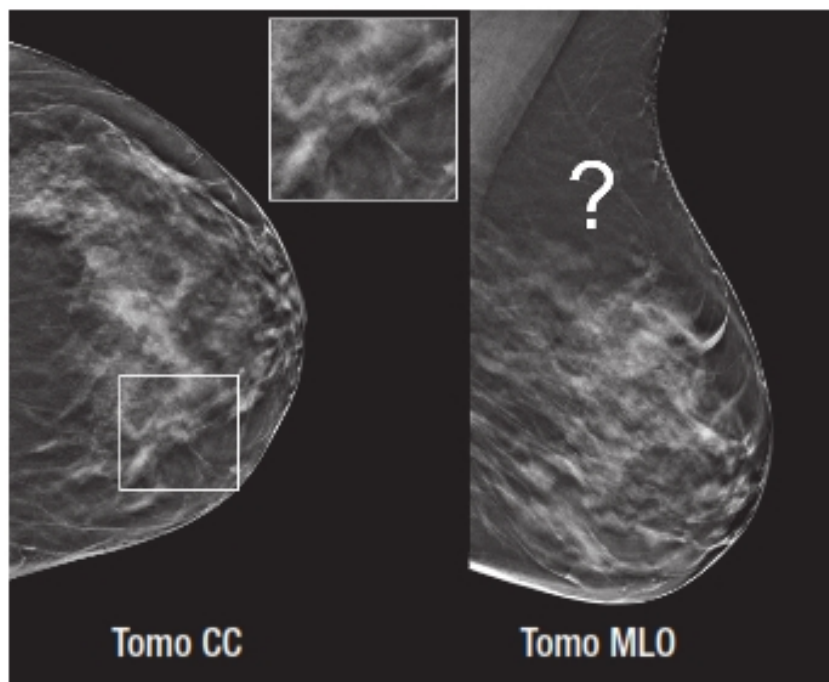
Dugo vremena mamografija je bila jedina metoda koja se koristila kao metoda probira za karcinom dojke. Česti lažno pozitivni i lažno negativni nalazi mogu se povezati s činjenicom da je mamografija dvodimenzionalna slika trodimenzionalnog volumena dojke. Preklapanje prirodnih struktura dojke može dati privid lezije i tako prouzročiti daljnje nepotrebne pretrage koje znače dodatne doze zračenja i stres za pacijenta. Isto tako, superpozicija tkiva može prekriti tumor, odnosno tumor može proći nezamijećen zbog okolnog tkiva koje daje privid prirodne strukture dojke. Ovo rezultira činjenicom da se takvi tumori ne otkriju u ranoj fazi kada je ih je lakše liječiti. Tomosinteza je metoda koja poništava učinak preklapanja tkiva jer daje trodimenzionalni prikaz dojke. Volumen je podijeljen u slojeve debljine 1 mm koji su dobiveni rekonstrukcijom podataka snimljenih u različitim kutovima rendgenske cijevi. Istraživanja su pokazala da korištenje slojevnog prikaza poboljšava razlikovanje benignih i malignih struktura, omogućava bolju lokalizaciju lezija, smanjuje broj ponovljenih snimanja i ima bolju osjetljivost i specifičnost kod svih gustoća dojke. (3) Veliko istraživanje koje je napravljeno u Oslu u Norveškoj sadržavalo je 12 631 pregled mamografijom i tomosintezom. Rezultati su pokazali da je detekcija invazivnih karcinoma povećana za 40%, sveukupna detekcija karcinoma je povećana za 27%, a smanjenje lažno pozitivnih nalaza je bilo 15%, za sve gustoće dojke kada se uz mamografiju koristila i tomosinteza. (2, 3) Ostala istraživanja su također potvrdila ove rezultate, tako rezultat istraživanja u Italiji na 7 000 žena ukazuje na povećanje detekcije karcinoma za 51% uz korištenje tomosinteze. (4)

5.1. Primjena tomosinteze: jedna ili dvije projekcije

Dobar uređaj za tomosintezu bi u istoj kompresiji trebao imati mogućnost postizanja trodimenzionalne, ali i dvodimenzionalne slike. Isto tako, važna je brzina promjene između ta dva načina rada kako bi se omogućio različit princip rada za različite pacijente, ali i skratila duljina i broj kompresija. Dvodimenzionalna ili

mamografska slika je jako važna jer omogućuje usporedbu s prijašnjim nalazima, analizu mikrokalcifikata i usporedbu simetrije lijeve i desne dojke. (2) Postizanje dvodimenzionalne i trodimenzionalne slike u istoj kompresiji se naziva *Combo-mode*. Nakon što cijev napravi kutno gibanje vraća se u početni položaj od 0° te se radi mamografska snimka. Zbog toga što su snimke napravljene u istoj kompresiji, pozicije u X i Y osi na tomografskim i mamografskim slikama su iste, a to omogućuje usporedbu među dvodimenzionalnim i trodimenzionalnim podacima, olakšavajući postavljanje dijagnoze. Kako bi se smanjila doza koju pacijent primi postoji mogućnost rekonstruiranja dvodimenzionalne slike iz podataka prikupljenih tomosintezom. To znači smanjenje doze uz jednaku dijagnostičku kvalitetu.

Kako bi se dobili najbolji rezultati potrebno je odrediti i najbolji način za korištenje tomosinteze. Postavlja se pitanje da li je dovoljno korištenje samo jedne tomosintetske projekcije ili je potrebno njezino kombiniranje s mamografijom, i u kojem omjeru? Poznato je da se mamografske snimke rade u dvije projekcije i to CC i MLO, a njihova učinkovitost je dokazana u istraživanjima koja pokazuju da dvije projekcije imaju 24% veću osjetljivost, a broj ponovnih pregleda je smanjen za 15%, u usporedbi s korištenjem samo jedne mamografske projekcije. Isto tako, snimke koje su postignute tomosintezom u samo jednoj projekciji (CC ili MLO) imaju manju dijagnostičku vrijednost jer se tumori u jednoj projekciji mogu slabije prikazati, ili ih se u potpunosti ne vidi, a u drugoj projekciji su jako dobro vidljivi.



Slika 9. Tomosintetski prikaz dojke u dvije projekcije. Lezija koja nije uočljiva u MLO projekciji jasno se vidi na CC presjeku.

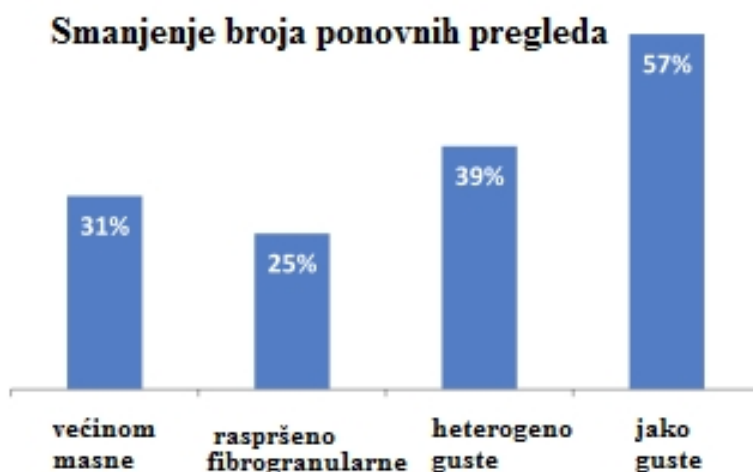
Izvor: Smith A. The Use of Breast Tomosynthesis in a Clinical Setting

Isto tako, dokazano je da korištenje jedne tomosintetske projekcije ne daje bolje dijagnostičke rezultate od klasične mamografije s dvije projekcije. Korištenjem jedne projekcije tomosintezom, bilo CC ili MLO, nije moguće u potpunosti prikazati tkivo dojke te je zbog toga nemoguće i neodgovorno koristiti samo jednu projekciju. S ciljem smanjenja doze pacijenta pokušane su razne kombinacije tomosinteze i mamografije, ali ni jedna nije davala zadovoljavajuće rezultate. Kombinacija dvodimenzionalne CC i trodimenzionalne MLO snimke rezultira teškom usporedbom dviju snimaka. Ovakav način snimanja ne pokazuje nikakve prednosti nad dvije projekcije postignute tomosintezom, a doza pacijenta se također ne smanjuje. Imajući na umu rezultate istraživanja, zaključeno je da najbolju osjetljivost i specifičnost pruža postizanje dvije projekcije i tomosintezom i mamografijom, ali s posljedicom povećanja doze pacijenta. Dvodimenzionalna slika je korisna za usporedbu s prijašnjim nalazima i u analizi mikrokalcifikata, a trodimenzionalna slika za prikaz masa i smanjenje preklapanja tkiva.

Kako bi se održala dijagnostička kvaliteta, a smanjila doza koju pacijent primi, Hologic je razvio *C-View*. *C-View* je *software* koji omogućuje rekonstrukciju dvodimenzionalne slike iz podataka prikupljenih tomosintezom, što znači da je dodatno mamografsko snimanje nepotrebno. Doza je smanjena na razinu jednog mamografskog pregleda uz očuvanje dijagnostičke kvalitete kombinacije dvodimenzionalnog i trodimenzionalnog prikaza. (4)

5.2. Tomosinteza na dojkama različite građe

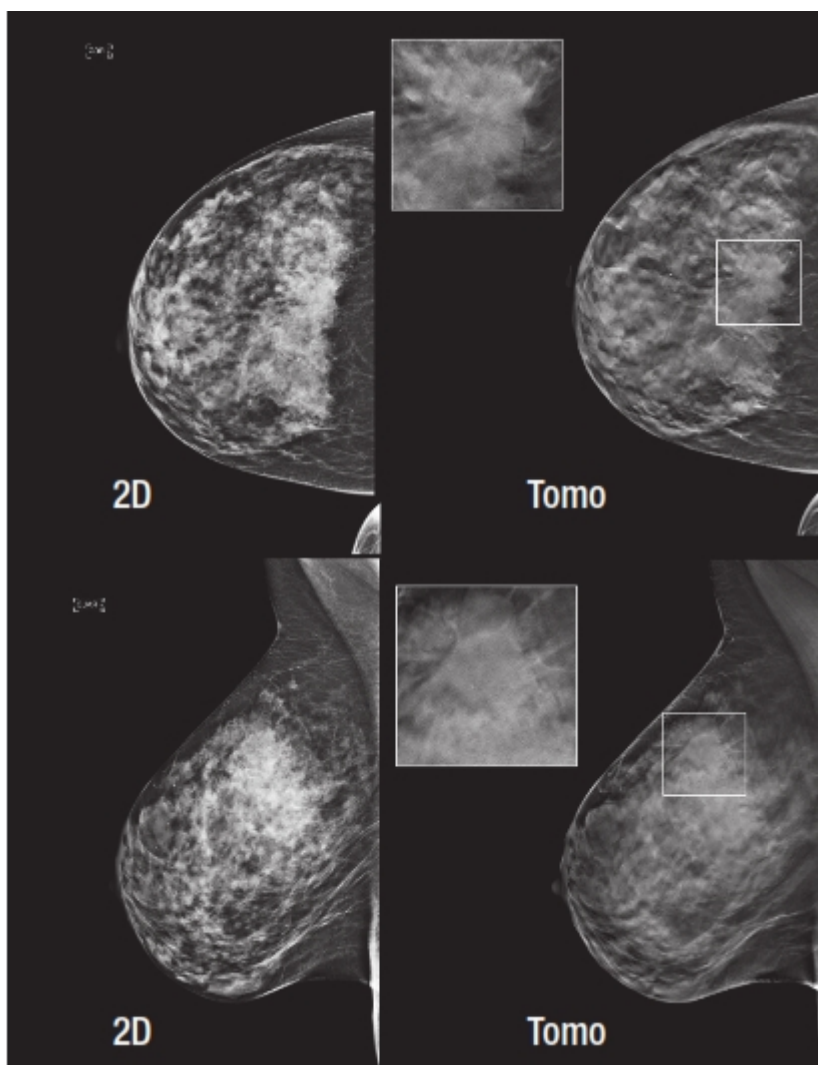
Korištenje tomosinteze u dijagnostičke svrhe omogućilo je analizu podataka o učinkovitosti tomosinteze u otkrivanju različitih lezija i mikrokalcifikata, ali i njezinu učinkovitost u pregledima dojki različite građe. Kombinacija mamografije i tomosinteze je poboljšala točnost dijagnoze bez obzira na građu dojke. Istraživanje Hassa i suradnika, na 13 000 pacijenata, pokazuje značajno smanjenje naknadne obrade pacijenata ako je napravljen i pregled tomosintezom. (4) Smanjenje ponovljenih pregleda ili naknadne obrade pacijenata koji imaju jako guste dojke je čak 57%.



Slika 10. Istraživanje po Hassu pokazuje značajno smanjenje ponovljenih pregleda i naknadnih obrada s obzirom na gustoću tkiva dojke

Izvor: Smith A. The Use of Breast Tomosynthesis in a Clinical Setting

Druga istraživanja su došla do sličnih zaključaka, a svi ukazuju na to da korištenje tomosinteze uz dvodimenzionalne slike značajno poboljšava osjetljivost pretrage te da se smanjuje broj lažno pozitivnih nalaza. 70% karcinoma kod gustih dojki se bolje ili jedino prikazuju uz pomoć tomosinteze. Također, detekcija invazivnih lobularnih karcinoma je bila veća uz pregled tomosintezom, pogotovo kod gušćih dojki. (4)



Slika 11. Karcinom guste dojke se bolje prikazuje na presjecima tomosinteze nego na dvodimenzionalnim mamogramima

Izvor: Smith A. The Use of Breast Tomosynthesis in a Clinical Setting

5.3. Otkrivanje lezija

Otkrivanje i analiza mikrokalcifikata je jako važna u dijagnostici dojke. Starija istraživanja pokazuju slabiju učinkovitost tomosinteze u usporedbi s mamografijom u otkrivanju mikrokalcifikata, međutim njihova ograničenja su mali broj pacijenata i rad na tomografskom sustavu kojem je duljina skeniranja 19 sekunda, što povećava mogućnost artefakata pomicanja. Ostala istraživanja lezija koje uključuju samo mikrokalcifikate daju različite rezultate. Tako u jednom istraživanju rezultati pokazuju da je učinkovitost tomosinteze jednaka ili veća od klasične mamografije u 92% slučajeva, dok drugo istraživanje ukazuje na manju osjetljivost i specifičnost tomosinteze. (3) Osjetljivost mamografije za otkrivanje mikrokalcifikata je bila 84%, a tomosinteze 75%, mamografija je sa 71% imala i veću specifičnost nego tomosinteza sa 64%. S obzirom na to da istraživanja daju različite rezultate, jako je korisna činjenica da se u kliničkoj praksi koristi kombinacija dvodimenzionalnog i trodimenzionalnog prikaza dojke što omogućuje odabir projekcije koja daje najbolje dijagnostičke rezultate. Nadalje, alat koji se može koristiti kako bi se poboljšala vizualizacija mikrokalcifikata je *slabbing* koji omogućuje spajanje više slojeva u jedan deblji sloj. Povećanjem debljine se bolje prikazuje nakupina mikrokalcifikata na jednom području, međutim smanjuje se oštrina njihovog prikaza.

U usporedbi sa samom mamografijom, korištenje kombinacije tomosinteze i dvodimenzionalne mamografije značajno povećava osjetljivosti i specifičnosti kod lezija koje ne uključuju mikrokalcifikate. Različita istraživanja pokazuju povećanje detekcije invazivnih karcinoma za čak 40-53%, ali ne pokazuju povećanje otkrića neinvazivnih, *in situ* karcinoma.

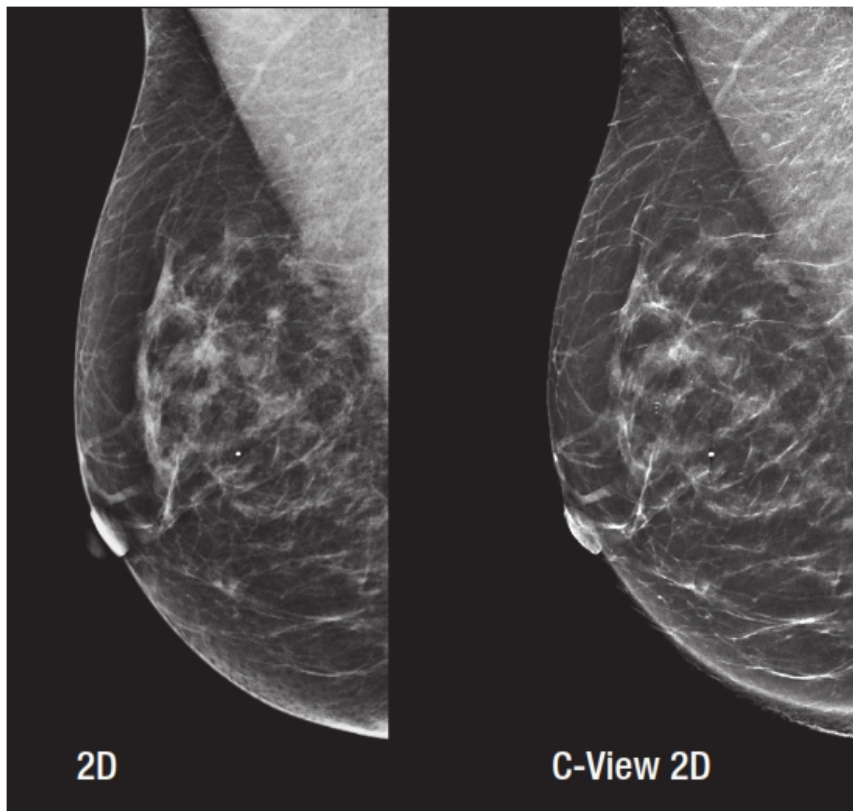
Korištenje tomosinteze kod otkrića tumora može smanjiti ukupnu dozu koju pacijent primi jer smanjuje potrebu za dodatnim snimkama. Također omogućava bolji prikaz tumora i njegovih granica, što pruža mogućnost procjene veličine i stadija tumora.

5.4. Odabir pacijenata

Kao što se uređaji za film mamografiju nisu od jednom izbacili iz upotrebe te zamijenili digitalnim uređajima, tako se i uvođenje tomosinteze u svakodnevnu praksu događa postupno. Zbog toga je potrebno odrediti kriterije rada tomosinteze. Jako je teško odrediti koji pacijenti trebaju, a koji ne trebaju pregled tomosintežom jer se ona pokazala jako korisna i kod probira, ali i kod simptomatskih pacijenata. Svaka ustanova, ovisno o svojim mogućnostima i potrebama, bi trebala odrediti pravila i kriterije kojih će se držati. Primjena tomosinteze u dijagnostičke svrhe je jako korisna jer smanjuje potrebu za naknadnom obradom pacijenata, a samim time smanjuje i ukupnu dozu. Međutim, u slučaju kada je ograničen broj uređaja za tomosintežu isplativije je na njemu vršiti probir. Neki od razloga su brži protok pacijenata, mogućnost više obavljenih pretraga u jednom danu, povećanje osjetljivosti te smanjenje broja ponovljenih pregleda. Još jedan kriterij koji moramo uzeti u obzir je građa dojke. Korištenje tomosinteze se pokazalo korisno i u dijagnostici gustih i masnih dojki, ali bolje rezultate je ipak imala njezina primjena kod gušćih dojki. (4) U slučaju nemogućnosti pregleda svih pacijenata tomosintežom, treba uzeti u obzir ove razloge i dati prednost probiru i pacijentima s gušćim dojkama.

6. Problemi tomosinteze

Iako tomosinteza ima puno pozitivnih strana, postoji još nekoliko problema koji se trebaju uzeti u obzir. Činjenica je da je tomosinteza relativno nova metoda te da se još uvijek radi na njenom unapređenju i rješavanju trenutnih ograničenja. Jedna od glavnih briga kod uvođenja tomosinteze je doza zračenja kojoj je izložen pacijent. Zbog toga što se u kliničkoj praksi koristi kombinacija tomosinteze i dvodimenzionalnog prikaza dojke, očekuje se da će doza biti dvostruko veća od doze same mamografije. Istraživanje provedeno na fantomu dojke debljine 5 centimetara potvrđuje ova očekivanja te je doza bila 2,5 mGy po snimci što je ispod dozvoljene doze od 3mGy koja je određena *Mammography Quality Standard Act*-om (MQSA). (3) Istraživanje provedeno na fantomu ne daje realne rezultate jer u praksi ni jedna dojka nije jednaka te mogu biti različitih veličina i građe što znači i različite doze. Zbog toga je napravljeno i istraživanje koje je uzimalo u obzir stvarne doze pacijenata snimanih tomosintezom i digitalnom mamografijom u svrhe probira. Doza kojoj je pacijent bio izložen kod tomosinteze je bila $1,95 \pm 0,58$ mGy, a kod digitalne mamografije $1,58 \pm 0,61$ mGy što zajedno daje dozu od 3,53 mGy. (3) U ovom slučaju jasno je da doza prekoračuje najveću dozvoljenu dozu. Kako bi se riješio ovaj problem moguće je rekonstruirati dvodimenzionalnu sliku iz podataka prikupljenih tomosintezom, a to znači postizanje dvodimenzionalnog i trodimenzionalnog prikaza manjom dozom. Ovaj način rada se još uvijek razvija te je njegova osjetljivost nešto niža od klasične mamografske slike, uz istu specifičnost. Hologicov *software C-view* rekonstruira dvodimenzionalnu sliku te je u istraživanjima pokazano da tomosinteza uz *C-view* daje bolje rezultate od same mamografije za sve tipove dojki te da smanjuje broj naknadnih obrada pacijenata. (4)



Slika 12. Dvodimenzionalni prikaz dojke uz pomoć mamografije i *C-view software-a*

Izvor: Smith A. *The Use of Breast Tomosynthesis in a Clinical Setting*

Osim doze, jedan od problema je i vrijeme potrebno za interpretaciju slika. Činjenica da tomosinteza povećava broj slika koje treba pregledati s 4 standardne mamografske na 200, za dojke debljine 5 centimetara, rezultira neizbježnim povećanjem vremena za interpretaciju tih slika. Najnovije istraživanje navodi kako se vrijeme interpretacije povećalo s 45 sekunda za digitalnu mamografiju na 91 sekundu za kombinaciju tomosinteze i dvodimenzionalnih slika. Kako bi se dalje smanjilo ovo vrijeme, potrebna je edukacija i priprema osoblja za čitanje nalaza tomosinteze jer se iskustvom stječe brzina, ali i bolje uočavanje detalja i promjena prikazanih na slojevima. Smanjenju vremena interpretacije mogao bi pomoći i razvoj *Computer aided detection* (CAD, kompjuterski potpomognuta dijagnoza) algoritama za tomosintezu.

Veliki broj slika visoke rezolucije postignutih tomosintezom rezultira i velikom količinom podataka koji se moraju arhivirati na PACS sustav. Korištenje kompresije bez gubitaka smanjuje veličinu podataka s 1 GB na 250 MB, što je i dalje znatno veće od količine podataka za digitalnu mamografiju. Sirovi podaci se ne pohranjuju kako bi se još više omogućilo smanjenje podataka. Nadalje, potrebno je odrediti i koliko se dugo ovi podaci trebaju čuvati.

7. Napredci u tomosintezi dojke

Kompjuterski potpomognuta dijagnoza (CAD) je za sada dostupna samo za dvodimenzionalne mamografske slike, međutim njezino uvođenje u tomosintezu bi značajno olakšalo posao radiologa te skratilo vrijeme interpretacije slika. Upravo zbog te činjenice, u pretragama napravljenim tomosintezom u kombinaciji s mamografijom koriste se CAD algoritmi samo na dvodimenzionalnim slikama. To omogućuje otkrivanje lezija na mamografskim slikama, određivanje njihove pozicije u X i Y osi te lakši pronalazak istih lezija na presjecima tomosinteze. Razvoj dobrog CAD algoritma zahtjeva mnogo vremena i mnogo slučajeva koji služe kao izvor za prepoznavanje lezija. Daljnji rad na CAD algoritmima za tomosintezu bi omogućio smanjenje lažno pozitivnih oznaka zbog toga što se tomosintezom oštrije prikazuju granice lezija, a CAD-om označeni kalcifikati bi omogućili lakše i brže korištenje *slabbing* alata.

Lezije koje su vidljive samo uz pomoć tomosinteze stvaraju problem jer ih nije moguće prikazati metodama koje se standardno koriste za biopsiju. Zbog toga je jako koristan razvoj sistema za biopsiju koji koristi tomosintezu za lokalizaciju lezije. Takav sustav mora imati mogućnost da se naknadno doda na postojeći uređaj za tomosintezu, treba imati kratko vrijeme rekonstrukcije slike kako bi se smanjilo vrijeme kompresije dojke te algoritme koji smanjuju artefakte metala. Korištenjem uređaja za biopsiju navođenu tomosintezom moguće je odrediti potrebne koordinate u X, Y i Z osi uz pomoć samo jednog tomosintetskog prikaza što znači manja doza i kraće vrijeme trajanja pretrage.

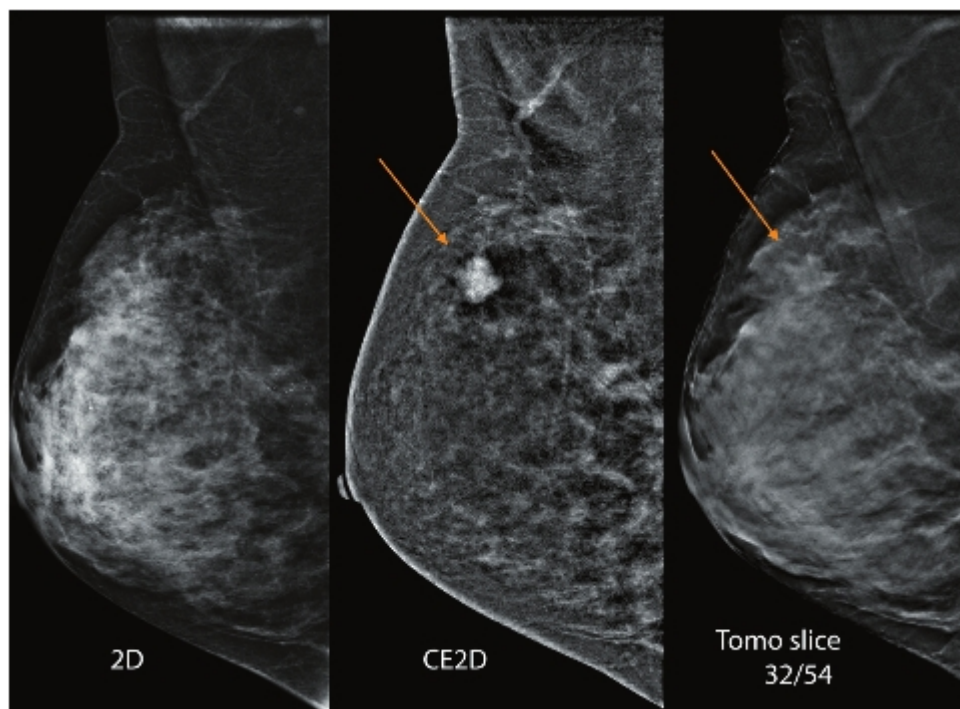


Slika 13. *Selenia Dimensions* sustav koji omogućuje biopsiju navođenu tomosintezom

Izvor: Smith A. The Use of Breast Tomosynthesis in a Clinical Setting

Kontrastna mamografija koristi jedno kontrastno sredstvo kako bi prikazala metaboličku aktivnost tkiva dojke, a moguće ju je izvoditi kao dvodimenzionalnu ili trodimenzionalnu uz pomoć tomosinteze, postoji i mogućnost kontrastnog dvodimenzionalnog prikaza uz trodimenzionalni prikaz bez korištenja kontrasta. Ovakav način rada omogućuje otkrivanje metabolički aktivnih lezija kontrastom te analizu njihove morfologije uz pomoć slojevnog prikaza. Iako se ova metoda tek razvija, ona bi mogla zamijeniti magnetsku rezonancu dojke u pacijenata koji imaju

kontraindikacije za pregled te u područjima koji nemaju mogućnost pregleda magnetskom rezonancom.

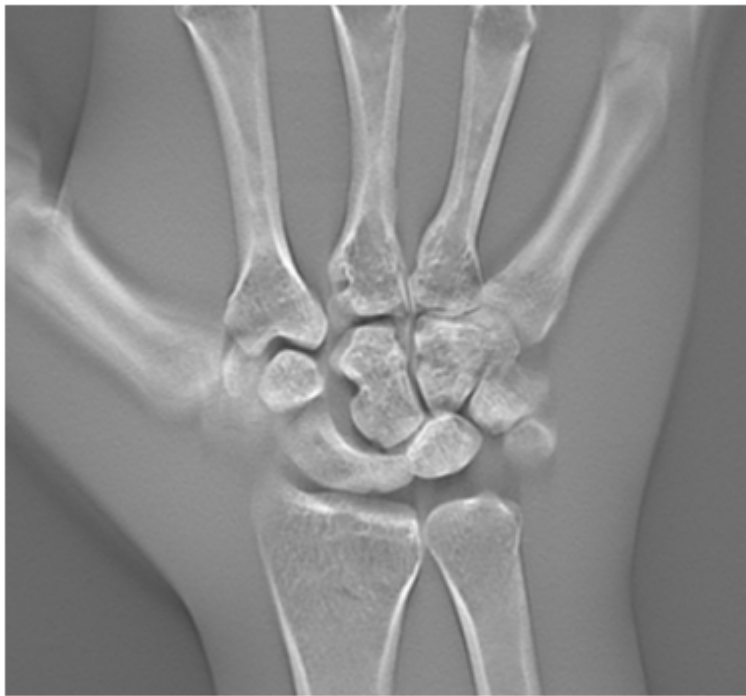

Slika 14. Karcinom dojke prikazan mamografijom, kontrastnom mamografijom i tomosintezom. Kontrastna mamografija pokazuje povećano nakupljanje jodnog kontrastnog sredstva u karcinomu, a slojevni prikaz tomosinteze prikazuje njegovu morfologiju

Izvor: Smith A. Principles of Contrast Mammography

8. Tomosinteza koštano-mišićnog sustava

Tomosinteza se koristi u dijagnostici dojke međutim moguća je njezina primjena i na drugim dijelovima tijela kao što su pluća, debelo crijevo te najčešće koštano-mišićni sustav. HD tomosinteza (eng. *high definition*) ne koristi spajanje piksela (eng. *binning*) kako bi skratila vrijeme rekonstrukcije što rezultira slikom visoke prostorne rezolucije. Primjena HD tomosinteze omogućuje jako dobar prikaz malih struktura i površina kao i otkrivanje mikrofraktura. (1)

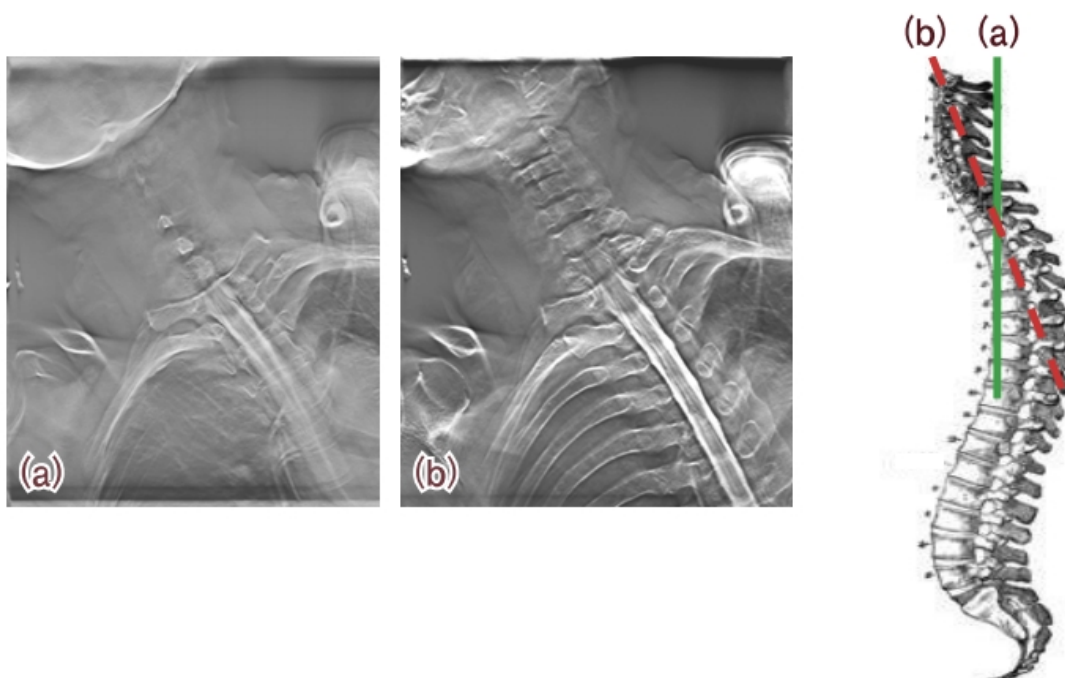


Slika 15. Prikaz kostiju zapešća uz pomoć HD tomosinteze

Izvor: <https://www.shimadzu-medical.eu/tomosynthesis>

Rekonstruirani presjeci tomosinteze su paralelni s podlogom na kojoj se nalazi pacijent, međutim ovisno o anatomiji dijela tijela koji se snima, takvi presjeci ne daju uvijek i najbolji prikaz. Zbog toga je moguće korištenje kosog prikaza koji ovisno o

potrebi može biti pod kutom od $\pm 20^\circ$ lateralno i vertikalno u odnosu na podlogu. Dijelovi tijela kod kojih je ovakav prikaz jako koristan su kralježnica i zglob kuka.

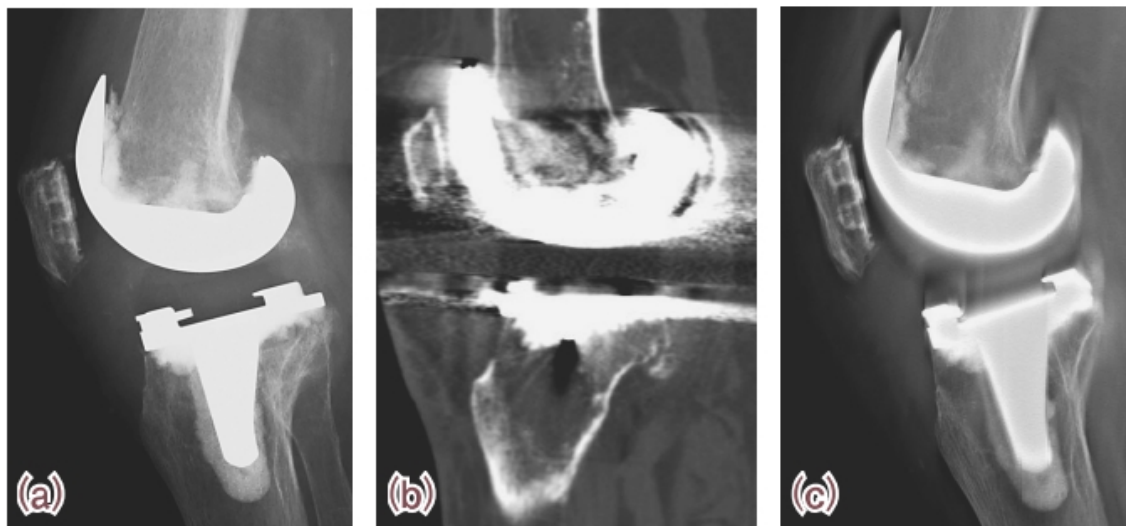


Slika 16. Kosi prikaz tomosinteze. a) slojevi paralelni s podlogom, b) kosi slojevi za prikaz trupa kralježaka

Izvor: Mori K. A New Side Station for T-smart.

Nadalje, tomosinteza je jako korisna u ortopediji jer stvara slojevite slike visoke rezolucije uz manju dozu zračenja od CT-a. Za prikaz metalnog implantata do sada se najčešće koristila dvodimenzionalna radiografska slika koja nije davala dovoljno informacija o odnosu implantata i kosti, a trodimenzionalni prikaz CT-om je bio ograničen zbog prevelikih artefakata metala. Uvođenje tomosinteze kod prikaza metalnih implantata daje trodimenzionalni prikaz, ali uz minimalne artefakte i nisku razinu šuma što poboljšava vidljivost trabekula i sitnih pukotina čak i oko metalnih implantata. Osim boljeg prikaza fraktura tomosinteza se pokazala korisnom i kod

dijagnoze i procjene stadija bolesti reumatoidnog artritisa. Doza zračenja kojoj je izložen pacijent je slična kao kod radiografije, uz veću osjetljivost i specifičnost.



Slika 17. Prikaz umjetnog zgloba koljena a) radiografija, b) kompjuterizirana tomografija, c) tomosinteza

Izvor: Mori K. A New Side Station for T-smart.

9. Zaključak

Tomosinteza je trodimenzionalna radiološka metoda koja smanjuje efekt sumacije tkiva. Rendgenska cijev se giba lučno iznad receptora, a niskodozne ekspozicije se vrše svako nekoliko stupnjeva. Iz sirovih podataka se rekonstruiraju slojevi paralelni s podlogom koji se mogu prikazati pojedinačno ili kao *ciné loop*. Najčešća primjena tomosinteze je u dijagnostici dojke, a koristi se kao metoda probira i kao dijagnostička metoda simptomatskih pacijenata. Slojevni prikaz poboljšava razlikovanje benignih i malignih struktura, omogućava bolju lokalizaciju lezija, smanjuje broj ponovljenih snimanja i ima bolju osjetljivost i specifičnost kod svih gustoća dojke. *C-view* omogućuje rekonstrukciju dvodimenzionalne slike iz podataka prikupljenih tomosintezom. Problemi na kojima treba poraditi kako bi se unaprijedila tomosinteza su doza kojoj je izložen pacijent, duljina vremena potrebnog za interpretaciju slika te velika količina podataka koja se pohranjuje na PACS sustav. Napredci u polju tomosinteze su razvoj CAD-a koji bi se primjenjivao na presjecima tomosinteze, biopsija navođena tomosintezom te kontrastna mamografija u kombinaciji s tomosintezom. Tomosinteza se može primjenjivati i na drugim dijelovima tijela osim dojke, a najčešće se koristi za prikaz koštano-mišićnog sustava.

10. Literatura

1. <https://www.shimadzu-medical.eu/tomosynthesis>
2. Smith A. Design Considerations in Optimizing a Breast Tomosynthesis System
3. Conant EF. Clinical implementation of digital breast tomosynthesis. Radiol Clin North Am. 2014 May;52(3):499-518. PubMed PMID: 24792652
4. Smith A. The Use of Breast Tomosynthesis in a Clinical Setting
5. Smith A. Principles of Contrast Mammography
6. Mori K. A New Side Station for T-smart.
https://www.shimadzu.eu/sites/default/files/T9-A_New_Side_Station_for_T-smart.pdf
7. <https://en.wikipedia.org/wiki/Tomosynthesis>
8. Smith A. Fundamentals of Breast Tomosynthesis
9. Gilbert FJ, Tucker L, Gillan MG, Willsher P, Cooke J, Duncan KA et al. The TOMMY trial: a comparison of TOMosynthesis with digital MammographY in the UK NHS Breast Screening Programme--a multicentre retrospective reading study comparing the diagnostic performance of digital breast tomosynthesis and digital mammography with digital mammography alone. Health Technol Assess. 2015 Jan;19(4):i-xxv. PubMed PMID: 25599513
10. Michell MJ, Iqbal A, Wasan RK, Evans DR, Peacock C, Lawinski CP et al. A comparison of the accuracy of film-screen mammography, full-field digital mammography, and digital breast tomosynthesis. Clin Radiol. 2012 Oct;67(10):976-81. PubMed PMID: 22625656
11. <https://www.healthcare.siemens.com/mammography/tomosynthesis>
12. http://www.damiba.rs/index.php?option=com_content&view=article&id=51&Itemid=65&lang=en

11. Sažetak

Tomosinteza je radiografska metoda koja radi na principu tomografije te omogućuje slojevni prikaz dijela tijela bez efekta sumacije tkiva. Rendgenska cijev se kreće u luku iznad receptora, a ekspozicije se događaju pulsno svako nekoliko stupnjeva. Iz prikupljenih sirovih podataka, primjenom rekonstrukcijskih algoritama, se dobiju presjeci koji se mogu prikazivati pojedinačno ili kao *ciné loop*. Tomosinteza se primjenjuje u dijagnostici koštano-mišićnog sustava za otkrivanje mikofrakture i prikaz metalnih implantata zbog male količine artefakata metala, međutim njezina najčešća primjena je u dijagnostici dojke. Kod tomosinteze dojka je komprimirana, a rendgenska cijev se giba iznad nje. Kako bi se postigla najbolja kvaliteta slike potrebno je odabrati optimalan kut gibanja, a on najčešće iznosi između 10° i 20° . Osim odabira kuta, jako je važno skratiti duljinu pretrage kako bi se omogućila primjena tomosinteze u svrhe probira, ali i smanjila nelagoda pacijenata radi preduge kompresije dojke. Istraživanja su pokazala da tomosinteza daje najbolje dijagnostičke rezultate kada se primjenjuje u kombinaciji s mamografijom te kada se tomosinteza radi na obje standardne projekcije, CC i MLO. Također, dokazano je da tomosinteza povećava broj otkrivenih lezija kod svih građa dojki te da ima najbolje rezultate kod gušćih dojki gdje je potreba za naknadnom obradom pacijenata smanjena za 57%, a 70% karcinoma je bolje ili jedino prikazano uz pomoć tomosinteze. Detekcija invazivnih karcinoma koji ne uključuju mikrokalcfikate se povećala za čak 40-53%. Tomosinteza se može koristiti kao metoda probira ili kao metoda za obradu simptomatskih pacijenata, a u oba slučaja daje povoljnije dijagnostičke rezultate u usporedbi sa samom mamografijom. U slučajevima kada je ograničen broj uređaja za tomosintezu najbolja je njihova primjena kod pacijenata s gušćim dojkama i kao metoda probira. Činjenica je da je tomosinteza relativno nova metoda u radiografiji te da postoje još neki problemi na kojima se treba poraditi, a ti problemi su doza zračenja kojoj je pacijent izložen, duljina interpretacije nalaza te količina podataka koji se arhiviraju na PACS sustav. Kao jedno od rješenja za smanjenje doze zračenja je razvoj *C-view software*-a koji rekonstruira dvodimenzionalnu sliku iz podataka prikupljenih tomosintezom. Tomosinteza je metoda koja još uvijek ima mjesta za napredak, a razvoj CAD sustava za tomosintezu, biopsije

navođene tomosintezom te kontrastne mamografije u kombinaciji s tomosintezom omogućilo bi pružanje najbolje skrbi pacijentima.

12. Summary

Tomosynthesis is a radiographic method that works on the basis of tomography and allows a layered view of the body without the effect of tissue summation. The X-ray tube moves in arc form above the receptor and the exposure happens every several degrees. Collected raw data is transformed into thin slices using reconstruction algorithms and displayed individually or as ciné loop. Tomosynthesis is used on musculoskeletal system for the detection of microfracture and the presentation of metal implants due to the small amount of metal artifacts, but it is most commonly used in breast diagnosis. In the case of breast tomosynthesis, the breast is compressed, and the x-ray tube moves above it. In order to achieve the best image quality, it is necessary to select the optimum angle of motion, and most often it is between 10° and 20° . In addition to selecting the angle, it is very important to shorten the time of the scan to allow the use of tomosynthesis for the purpose of screening, but also to reduce the patient's discomfort for the sake of breast compression. Estimates have shown that tomosynthesis gives the best diagnostic results when applied in combination with mammography and when tomosynthesis is applied on both standard projections, CC and MLO. Also, research has shown an increased number of detected lesions in all breasts types and that it has the best results in dense breasts, where the need for subsequent treatment of the patients is reduced by 57%, and 70% of the cancer is better or only presented with the help of tomosynthesis. Diagnosis of Invasive Cancer with no microcalcifications is increased by as much as 40-53%. Tomosynthesis can be used as a screening method or as a method for treating symptomatic patients, and in both cases it gives better results in comparison with mammography alone. In cases of limited number of tomosynthesis devices the best way to use them is on patients with dense breasts and as a screening method. The fact is that tomosynthesis is a relatively new method in radiography and that there are still some problems to be addressed, namely the patient dose exposure issues, reading time and the amount of data being saved on the PACS system. Solution for radiation dose reduction is the development of C-view software that reconstructs a two-dimensional image from the data collected by the tomosynthesis. Tomosynthesis is a method that still has room for progress, and the development of

CAD systems for tomosynthesis, tomosynthesis guided biopsy and contrast mammography combined with tomosynthesis will provide the best care for patients.

13. Životopis

OSOBNI PODACI

Ime i prezime: Nikolina Galić
Adresa: Poljičke Republike 3, Trilj
Mobitel: 099/698-1914
E-mail: nikolinagalic721@gmail.com
Mjesto i datum rođenja: Sinj, 23. lipnja 1995.

OBRAZOVANJE

2010.-2014. Prirodoslovno tehnička škola Split; smjer: Prirodoslovna gimnazija

2014.-2017. Sveučilište u Splitu, Sveučilišni odjel zdravstvenih studija;

smjer: Radiološka tehnologija

VJEŠTINE

Vozačka dozvola: B kategorija
Rad na računalu: Aktivno korištenje računala, poznavanje rada na MS Office paketu
Strani jezici: Engleski jezik