

Sestrinska skrb kod interventne ezofagogastroduodenoskopije

Zrno, Lidija

Undergraduate thesis / Završni rad

2017

Degree Grantor / Ustanova koja je dodijelila akademski / stručni stupanj: **University of Split / Sveučilište u Splitu**

Permanent link / Trajna poveznica: <https://um.nsk.hr/um:nbn:hr:176:423255>

Rights / Prava: [In copyright](#) / [Zaštićeno autorskim pravom.](#)

Download date / Datum preuzimanja: **2024-12-27**

Repository / Repozitorij:



Sveučilišni odjel zdravstvenih studija
SVEUČILIŠTE U SPLITU

[Repository of the University Department for Health Studies, University of Split](#)



zir.nsk.hr



UNIVERSITY OF SPLIT



DIGITALNI AKADEMSKI ARHIVI I REPOZITORIJI

SVEUČILIŠTE U SPLITU
Podružnica
SVEUČILIŠNI ODJEL ZDRAVSTVENIH STUDIJA
PREDDIPLOMSKI SVEUČILIŠNI STUDIJ
SESTRINSTVA

Lidija Zrno

**SESTRINSKA SKRB KOD INTERVENTNE
EZOFAGOGASTRODUODENOSKOPIJE**

Završni rad

Split, 2017.

SVEUČILIŠTE U SPLITU
Podružnica
SVEUČILIŠNI ODJEL ZDRAVSTVENIH STUDIJA
PREDDIPLOMSKI SVEUČILIŠNI STUDIJ
SESTRINSTVA

Lidija Zrno

**SESTRINSKA SKRB KOD INTERVENTNE
EZOFAGOGASTRODUODENOSKOPIJE**

**NURSING CARE IN THE INTERVENTIONAL
ESOPHAGOGASTRODUODENOSCOPY
SETTING**

Završni rad / Bachelor's Thesis

Mentor:
Rahela Orlandini, mag.med.techn.

Split, 2017.

Sretna sam što je moje školovanje uspješno završilo.

Veliko hvala mom suprugu i djeci na podršci, razumijevanju i toleranciji tijekom protekle tri godine. Hvala vam što ste bili uz mene. Bez vas bi to bilo nemoguće.

Zahvaljujem na pomoći majci i svekrvi, koje su mi bile desna ruka kad god je to bilo potrebno.

Posebnu zahvalu dugujem mentorici Raheli Orlandini koja mi je bila od velike pomoći u pisanju završnog rada.

Hvala svim prijateljima i kolegama na suradnji, pomoći i podršci tijekom studiranja.

SADRŽAJ:

1. UVOD	1
1.1. ANATOMIJA I FIZIOLOGIJA PROBAVNOG SUSTAVA.....	2
1.2. EZOFAGOGASTRODUODENOSKOPIJA (EGDS)	3
1.3. KADA JE INDICIRANA INTERVENTNA EZOFAGOGASTRODUODENOSKOPIJA?.....	5
1.4. KRVARENJA IZ GORNJEG DIJELA PROBAVNOG SUSTAVA	6
1.4.1. MALLORY-WEISS SINDROM	8
1.4.2. VARIKOZITETI JEDNJAKA	9
1.4.3. ULKUSI ŽELUCA I DVANAESNIKA	11
1.4.4. TUMORI.....	14
1.4.5. VASKULARNE LEZIJE	15
1.5. VAĐENJE STRANOG TIJELA	16
2. CILJ RADA	18
3. RASPRAVA	19
3.1. SESTRINSKA SKRB PRIJE INTERVENTNE EZOFAGOGASTRODUODENOSKOPIJE.....	19
3.1.1. PSIHIČKA PRIPREMA BOLESNIKA	20
3.1.2. FIZIČKA PRIPREMA	20
3.2. SESTRINSKA SKRB TIJEKOM IZVOĐENJA EZOFAGOGASTRODUODENOSKOPIJE.....	21
3.3. SESTRINSKA SKRB NAKON INTERVENTNE EZOFAGOGASTRODUODENOSKOPIJE.....	22
3.4. PRIKAZ SLUČAJA.....	23
3.4.1. Sestrinske dijagnoze i sestrinsko-medicinski problemi u procesu zdravstvene njege	26
4. ZAKLJUČAK	36
5. SAŽETAK	37
6. SUMMARY	38
7. LITERATURA	39
8. ŽIVOTOPIS	41

1. UVOD

Sestrinska skrb je sintagma koja se može opservirati duboko kroz povijest. Plemenita je to zadaća koja je još od postanka svijeta imala posebnu važnost. Još od najstarijih civilizacija postojale su osobe koje su imale izražen afinitet prema pomaganju drugima.

Riječ *skrb* se prema rječniku hrvatskog jezika definira kao briga o drugima, njega, staranje. Posljedično, iz navedene imenice proizlazi i glagol *skrbiti*, koji označava brigu za nekoga (1). Hrvatski je jezik zbilja živopisan te se jednom riječju može mnogo toga reći. Nadalje, riječ skrb povezati sa riječju *sestra* govori u prilog tome kakva je predodžba o ovom posebnom zanimanju, ili pozivu čak.

Probavni sustav predstavlja jedan od najkompleksnijih organskih sustava čovjeka. Sustav je to zaslužan primarno za uzimanje hrane i tekućine te za izlučivanje nepotrebnih i štetnih tvari iz čovjekova organizma. Kada sagledamo sve njegove uloge i funkcije, jasno je kako poremećaj tek jedne od nebrojenih funkcija probavnog sustava dovodi do nepovratne štete za ukupan čovjekov organizam.

Kada govorimo o društvu današnjice ono je prepuno po zdravlje loših navika. Brza hrana, pušenje, alkohol, fizička pasivnost te prebrzi ritam života ozbiljno narušavaju zdravlje ljudi. Posvuda nalazimo ekstreme: dok se neki prejedaju, drugi se izgladnjuju, i slično. Stres je iznimno popularna riječ u novije vrijeme. Odgovor je to na gotovo sva pitanja o zdravstvenim problemima. Medicinski gledano, gore navedene loše životne navike vrlo se brzo odraze na zdravlje ljudi. Isto tako, gore navedene loše prehrambene navike utječu i na probavni sustav.

Sestrinska skrb je u fokusu cijelog ovog rada, poglavito skrb medicinske sestre u gastroenterološkom okruženju te tijekom provođenju intervencija u okviru ezofagogastroduodenoskopije (EGDS).

1.1. ANATOMIJA I FIZIOLOGIJA PROBAVNOG SUSTAVA

Probava je proces kojim se hrana usitnjava do čestica dovoljno sitnih kako bi ih tijelo moglo iskoristiti za rast, održavanje i energiju.

Probavni sustav čovjeka možemo globalno podijeliti na gornji i donji dio. U ovom radu ćemo se baviti gornjim dijelom probavnog sustava. Isti se sastoji od: usne šupljine, ždrijela, jednjaka i želuca. Kako bismo detaljnije mogli ući u problematiku ezofagogastroduodenoskopije (EGDS), koja je i okosnica ovog rada, ukratko valja opisati funkciju svakog dijela posebno.

Probava započinje u ustima, gdje se hrana počinje prerađivati uz pomoć zubiju, jezika i slin, kako bi mogla nastaviti put kroz probavni sustav. Ovim procesom aktiviraju se i žlijezde slinovnice. Kroz ždrijelo, hrana prolazi do jednjaka. Jednjak je cijev dugačka po prilici 25 cm. Kroz njega hrana prolazi stezanjem i otpuštanjem mišića. Jednjak se završava sfinkterom, prstenastim mišićem koji sprječava vraćanje hrane unatrag (2).

Želudac (lat. *gaster*; stomak) je prošireni dio probavnog trakta između jednjaka i tankog crijeva. Specijaliziran je za skupljanje uzete hrane i kemijski i mehanički je priprema za probavu i nastavak u dvanaesnik (lat. *duodenum*). Želudac miješa i pohranjuje hranu, a njegova glavna funkcija je enzimatska probava (2).

Želudac tvore četiri osnovna dijela:

- *Pars cardiaca*: dio želuca koji okružuje kardijalni otvor, *antrum cardiacum*
- *Fundus*: prošireni dio povezan s lijevom kupolom dijafragme, inferiorno je ograničen horizontalnom ravninom kardijalnog otvora. Superiorni dio fundusa obično dolazi do razine lijevog petog interkostalnog prostora. *Incisura cardiaca* je prostor između jednjaka i fundusa. Fundus je moguće širiti plinom, hranom, tekućinom, ili kombiniranjem navedenih sastojaka.
- *Corpus*: najveći dio želuca, prostor između *fundusa* i *antruma pyloricuma*.
- *Pylorus*: izlazni dio želuca; njegov široki dio, *antrum pyloricum* sužava se u pilorični kanal. *Pylorus*, distalna, sfinkterska regija, obilježena je zadebljanjem glatkih mišića koji kontroliraju otpuštanje želučanog sadržaja prema duodenumu.

Želudac tvore i dva zavoja

1. *Curvatura minor gastris*: kraća konkavna granicu želuca: *incisura angularis* oštri je usjek približno dvije trećine udaljenosti duž manjeg zavoja
2. *Curvatura major gastris*: dulja, konveksna granica želuca (2).

Duodenum (lat. dužine 12 prstiju) je prvi dio tankog crijeva. Ujedno je i najkraći (25 cm) ali je također najučvršćeniji dio. Osnovna podjela je na:

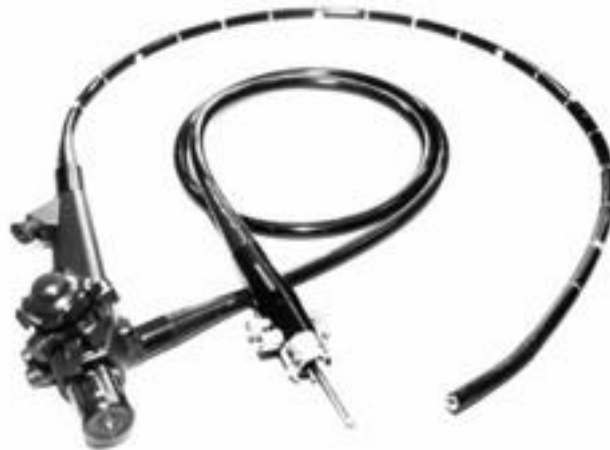- Superiorni dio: kratki (približno 5 cm) i smješten je anterolateralno od tijela L1 kralješka.
- Silazni dio: duži (7 - 10 cm) i silazi desnom stranom L1 - L3 kralježaka.
- Horizontalni dio: 6 - 8 cm dugačak i ide preko L3 kralješka.
- Silazni dio: kratak (5 cm) i počinje lijevo od L3 kralješka te ide skroz do gornjeg ruba L2 kralješka (2).

Duodenumom se završava gornji dio gastrointestinalnog trakta.

1.2. EZOFAGOGASTRODUODENOSKOPIJA (EGDS)

„Ezofagogastroduodenoskopija (EGDS) je jedan od najčešće izvođenih postupaka u gastroenterologiji i uključuje vizualizaciju orofarinksa, jednjaka, želuca i početnog dijela tankog crijeva. Ispravno izvedena, pruža vrijedne informacije o patologiji gornjeg gastrointestinalnog trakta“ (3).

Postupak se izvodi endoskopom. Navedeni instrument kroz usnu šupljinu i ždrijelo dolazi do jednjaka i želuca, sve do početnog dijela duodenuma. Moguće je ovim postupkom pregledati cijelu unutrašnjost gornjeg dijela probavnog sustava i svih njegovih sastavnica. Nadalje, ovim putem se brže i jednostavnije postavljaju određene dijagnoze. Također se navedeni postupak koristi i u terapijske svrhe.



Slika 1. Endoskop

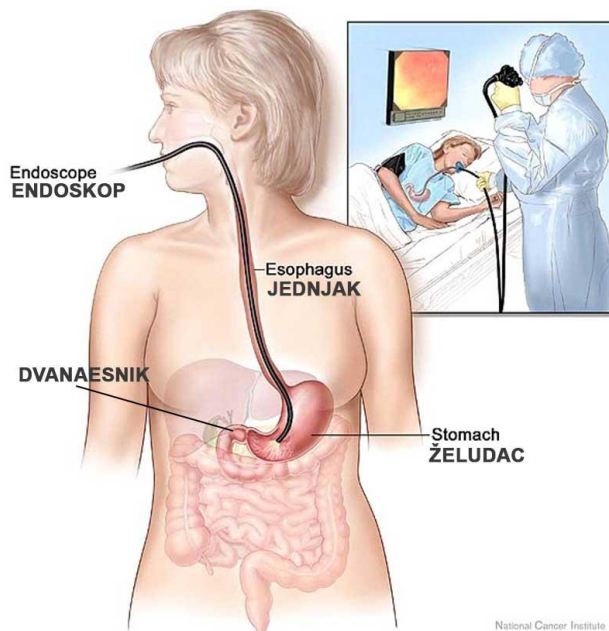
Izvor:

https://www.google.hr/search?q=Endoskop&source=lnms&tbn=isch&sa=X&ved=0ahUKewiykvHwosPUAhXsI8AKHVfkbIYQ_AUIBigB&biw=1366&bih=613#tbn=isch&q=Endoskop+gastroskopija&imgc=HpOimpZZZCdPdM:

Rutinska EGDS se izvodi pomoću endoskopa visoke rezolucije s bijelim svjetlom (engl. *High-definition white light*), a sastoji se od sljedećih koraka:

- a) uvođenje aparata u usnu šupljinu
- b) pregled orofarinksa
- c) pregled jednjaka
- d) pregled želuca sa retrofleksijom
- e) pregled dvanaesnika
- f) uzimanje uzoraka sluznice kliještima za biopsiju
- g) terapijski zahvati (3).

Navedeni su osnovni koraci koji vode do uspješno obavljene EGDS.



Slika 2. Ezofagogastroduodenoskopija: shematski prikaz

Izvor:

https://www.google.hr/search?q=endoskopija&tbm=isch&source=lnms&sa=X&ved=0ahUKEwiQmrGQ1bjUAhUEuRoKHVWKAH0Q_AUIBigB&biw=1366&bih=662#tbm=isch&q=ezofoagogastroduodenoskopiju&imgsrc=9jFZUGUkC_3AuM:

1.3. KADA JE INDICIRANA INTERVENTNA EZOFAGOGASTRODUODENOSKOPIJA?

Osnovna podjela EGDS je na dijagnostičku i interventnu (3). Iz navedenog je očito kako se ovaj postupak izvodi s ciljem utvrđivanja određene dijagnoze, ali i u terapijske svrhe. Moguće je naime, ovim postupkom zaustaviti krvarenja ili pak ukloniti polip ili strano tijelo (česti slučajevi kada npr. dijete proguta sitniju igračku).

Simptomi koji upućuju na potrebu za izvođenjem endoskopije gornjeg dijela probavnog sustava su:

- Učestale mučnine i povraćanje
- Nelagoda u gornjem dijelu stomaka
- Gubitak tjelesne težine kao posljedica slabijeg apetita
- Gastroezofagealni refluks (tzv. refluks kiseline)
- Otežano gutanje
- Krvarenje iz gornjeg dijela gastrointestinalnog sustava (3, 4)

U stanjima kada je bolesnikov život u pitanju, kada je životno ugrožen, izvodi se interventna EGDS, koja se u navedenim slučajevima pokazuje kao zlatni standard. Brojne su situacije u gastroenterološkom laboratoriju kada bolesnici trebaju interventnu EGDS. Urgentna su to stanja, poput ekstrakcije stranog tijela koje ugrožava vitalne funkcije ili krvarenja iz pojedinih dijelova gornjeg gastrointestinalnog trakta.

1.4. KRVARENJA IZ GORNJEG DIJELA PROBAVNOG SUSTAVA

Krvarenja gastrointestinalnog sustava se generalno mogu podijeliti na krvarenja iz gornjeg i iz donjeg dijela probavnog sustava (4).

Tablica 1. Podjela gastrointestinalnih krvarenja (4)

Gornji dio probavnog sustava (80 % svih krvarenja)
jednjak
želudac
dvanaesnik
međaš Treitzov ligament
Donji dio probavnog sustava (20% svih krvarenja)
jejunum i ileum (2 % svih krvarenja)
kolon i rektum (18 % svih krvarenja)

Iz navedene tablice 1 vidimo osnovnu podjelu krvarenja. Jednjak, želudac i duodenum čine tek oko 10 % probavnog sustava, a oko 80 % svih krvarenja iz probavnog sustava otpada baš na te dijelove (4).

Krvarenja možemo podijeliti i prema mjestu izbacivanja krvi iz probavnog sustava (na usta, na čmar) kao i prema boji izbačene krvi, gdje razlikujemo *hematemezu*, *melenu*, *hematoheziju*, *rektoragiju* (5).

Hematemeza je termin koji označava povraćanje krvavog sadržaja. Ovaj oblik daje naslutiti kako se radi o krvarenju iz nekog od dijelova gornjeg probavnog sustava. Krv u ovom slučaju može biti crvena ili poput taloga kave.

Hematohezija je pojava crvene ili smeđe krvi pomiješane sa stolicom. Ona označuje krvarenje ili iz distalnog ileuma naniže (najčešće), ili vrlo opsežno krvarenje iz oralnijih dijelova probavne cijevi (5). Hematoheziju je, dakle, moguće pripisati gornjem probavnom sustavu ukoliko se radi o masivnijem gubitku krvi.

Melena je termin koji označava crnu stolicu boje katrana, karakterističnog mirisa. Karakteristična je za krvarenja iz gornjeg dijela probavnog sustava, jejunuma i proksimalnog ileuma. U pravilu, postoji li hematemeza, za očekivati je i melenu (5).

Nabrojimo neke od uzroka krvarenja gornjeg dijela gastrointestinalnog trakta:

- Mallory-Weiss sindrom
- Varikoziteti jednjaka
- Ulkusi želuca i duodenuma
- Tumori
- Vaskularne lezije (4,5)

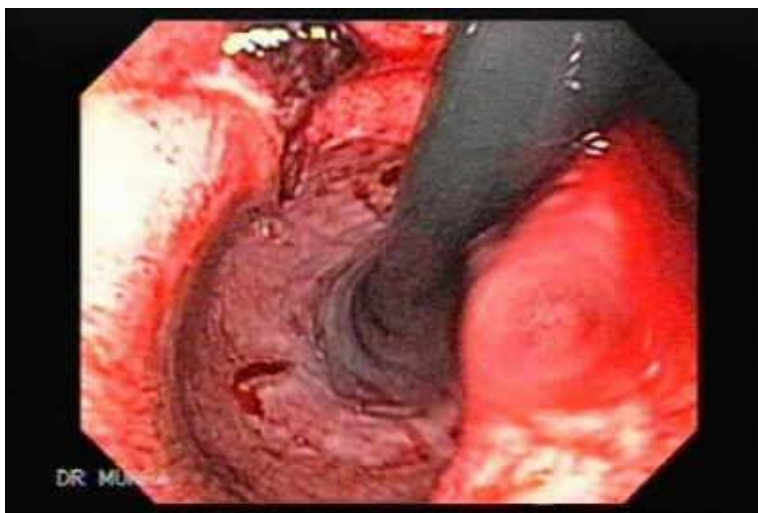
Ne bi li se potvrdile gore navedene moguće dijagnoze, a i zaustavilo krvarenje, izvodi se ezofagogastroduodenoskopija (EGDS).

1.4.1. MALLORY-WEISS SINDROM

Mallory-Weiss sindrom (MWS) prvi je put opisan 1929. godine. Opisuju ga Kenneth Mallory i Soma Weiss. Predstavlja patološko stanje kod kojega na sluznici distalne trećine jednjaka i/ili spoja sluznice jednjaka i želuca nastaju linearne laceracije koje krvare. Zbog naglog porasta tlaka u želucu i jednjaku, pri povraćanju ili snažnom nagonu na povraćanje, dolazi do napuknuća sluznice. Javlja se prvenstveno u muškaraca srednje životne dobi, a najčešća klinička slika uključuje znakove krvarenja poput hematemeze i/ili melene (6).

Ovaj sindrom jedan je od uzroka gastrointestinalnog krvarenja. Većinom se javlja kod muškaraca srednje životne dobi. U početnim istraživanjima usko se povezivao jedino s alkoholizmom. Međutim, razvojem endoskopije, navedene laceracije javljaju se i kod brojnih bolesnika koji nemaju povijest prekomjerne konzumacije alkohola (7).

Laceracije su uglavnom površinske, pa cijele unutar 24 do 48 sati. Moguće je i da se laceracije ne uoče na endoskopskom nalazu, osobito ako se sam postupak promptno ne obavi. Masivna krvarenja uglavnom su prisutna kod bolesnika sa portalnom hipertenzijom (8).



Slika 3. Laceracija

Izvor:

https://www.google.hr/search?q=olympus+endoscopy+clips&source=lnms&tbn=isch&sa=X&ved=0ahUKewixj7z3uNnUAhUiApoKHRQEApwQ_AUICigB&biw=1366&bih=662#tbn=isch&q=mallory+weiss+bleeding+laceration&imgsrc=OkKi1dimfnVHRM:

1.4.2. VARIKOZITETI JEDNJAKA

Varikoziteti su proširene vene u jednjaku ili proksimalnom dijelu želuca. Varikoziteti, kao i njihova krvarenja, nastaju kao posljedica portalne hipertenzije. Portalna hipertenzija je posljedica raznih bolesti, u prvom redu ciroze jetre (8).

Neki od faktora koji pospješuju krvarenje iz varikoziteta jednjaka su: prekomjerna konzumacija alkohola, obujam samih varikoziteta (veća je vjerojatnost za krvarenje iz većih varikoziteta), tzv. cherry red spots, itd. (9).

Rizik od rupture je to veći što je variks veći i njegova stijenka tanja, a portalni tlak viši. Variksi se klasificiraju prema Beppuu u tri stupnja:

1. stupanj označava manje varikozitete jednjaka koji nestaju na insuflaciju zraka;
2. stupanj označava varikse srednje veličine koji zauzimaju manje od trećine lumena jednjaka, a kao
3. stupanj klasificiraju se veliki konfluirajući variksi koji zauzimaju više od trećine lumena (9).

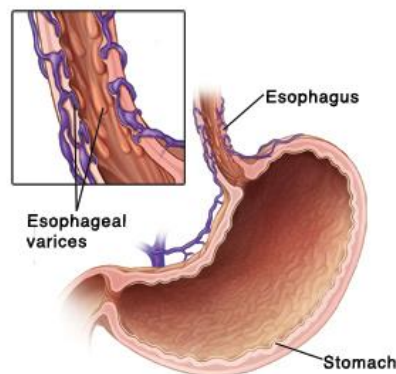
Glavni ciljevi terapije krvarenja zbog portalne hipertenzije su prevencija prve epizode krvarenja, kontrola akutnog krvarenja te prevencija ponovnog krvarenja (9).

Kod čak 50 % bolesnika s cirozom jetre nastaju varikoziteti. Napredovanje bolesti u direktnoj je vezi s veličinom varikoziteta (8). Dakle, kod bolesnika s cirozom uputno je učiniti EGDS kako bi se utvrdilo trenutno stanje i u skladu s njim djelovalo.

Prilikom endoskopije, izvodi se podvezivanje (bandaža) varikoziteta jednjaka. Ne bi li se preveniralo početno krvarenje, uvode se i neselektivni β -blokatori (8, 9).

Također valja uključiti i sintetički analog somatostatina, oktreoid. On povećava vaskularnu rezistenciju tako da inhibira lučenje splahnhičkih vazodilatatornih hormona (npr. vazoaktivni intestinalni peptid). Dozira se 50 μg odmah, te poslije u infuziji 50 $\mu\text{g}/\text{h}$ (10).

Kod bolesnika s akutnim krvarenjima, osnovni cilj je postići hemodinamsku stabilnost, nakon čeka slijedi odabrana terapija.



Slika 4. Shematski prikaz varikoziteta jednjaka

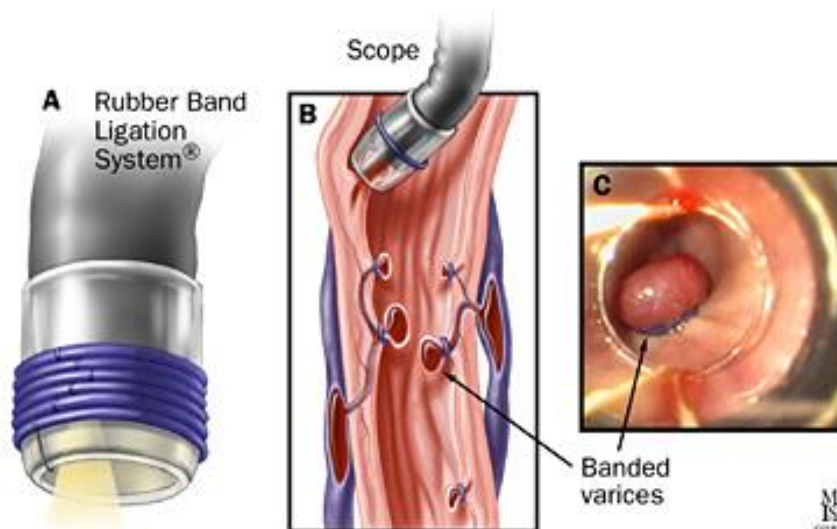
Izvor: <http://study.com/academy/lesson/esophageal-varices-definition-symptoms-causes-treatment.html>

Kod akutnog krvarenja iz varikoziteta vrši se skleroterapija aethoxysklerolom 1 %. Kada se endoskopom utvrdi mjesto krvarenja, kroz endoskop se aplicira igla kojom se ubrizgava navedeni aethoxysklerol 1 % u količini dostatnoj da zaustavi krvarenje. Tehnika izvođenja navedenog postupka je jednostavna i relativno ekonomična, moguće su nuspojave poput povišene temperature i boli (11).

Ako skleroterapija ne rezultira učinkovita pa dođe do ponovnog krvarenja, postupak je potrebno ponoviti. Ako ni tada krvarenje nije sanirano, bolesnik je kandidat za operativni zahvat.

Proces bandaže radi se uglavnom na hladno, i odvija se kroz nekoliko koraka:

- Izvodi se endoskopija s ciljem detaljnog utvrđivanja veličine i ostalih svojstava varikoziteta, i eventualnih drugih uzroka krvarenja
- Na endoskop se pričvrsti sustav za ligaciju
- Odabire se pogodan varikozitet, koji se smješta otprilike okomito na sustav za ligaciju
- Stavljaju se gumeni prstenovi (tzv. ligature) koji otpadnu za 10-ak dana, i putem stolice se izlučuju iz organizma (8, 10)



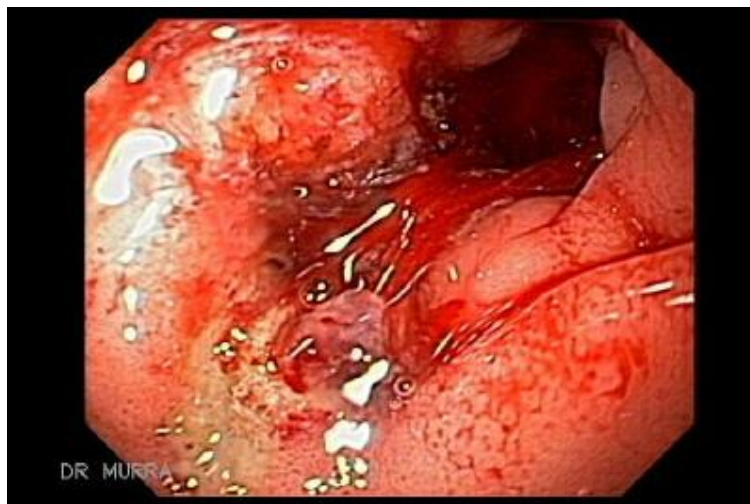Slika 5. Shematski prikaz bandaže varikoziteta jednjaka

Izvor: https://www.halstedurgery.org/GDL_Disease.aspx?CurrentUDV=31&GDL_Cat_ID=AF793A59-B736-42CB-9E1F-E79D2B9FC358&GDL_Disease_ID=FE859301-360B-4201-959B-3256E859CD01

1.4.3. ULKUSI ŽELUCA I DVANAESNIKA

Ulkusna bolest predstavlja oštećenje sluznice gornjeg dijela probavnog sustava sa sklonošću stvaranju defekata koje nazivamo ulkusima (hrv. čir, vrijed). Oni prodiru kroz muskulaturnu mukozu dublje od 1 mm, šire se u submukozu i dublje u mišićni sloj (12).

Prema mjestu nastanka, mogući su ulkusi dvanaesnika i želuca (12).



Slika 6. Ulkus duodenuma

Izvor:

https://www.google.hr/search?q=olympus+endoscopy+clips&source=lnms&tbn=isch&sa=X&ved=0ahUKewixj7z3uNnUAhUiApoKHROEApwQ_AUICigB&biw=1366&bih=662#tbn=isch&q=bleeding+ulcer&imgdii=rPEqI9WZ6W27kM:&imgcr=QOTN3PS06O-QYM:

Kada govorimo o infekcijama koje vode do stvaranja ulkusa, u prvom redu valja spomenuti *Helicobacter pylori*.

H. pylori je gram-negativni, asporogeni, kratki, zavinuti štapić. U tkivu i svježoj kulturi javlja se u obliku dvostrukog zareza (“galebova krila”) ili kraćih spirala, a u starijoj kulturi (ponekad i u tkivu) može biti i posve ravan te u obliku nepravilnih, krupnih koka. Širok je 0,3 do 1,0 μ , a dugačak 1,5 do 10,0 μ (13). Pokreće se takozvanim bičevima. Radi se o izrazito rezistentnoj bakteriji. Iako svi inficirani razviju upalnu reakciju sluznice želuca (gastritis), samo 20 % razvije ulkusnu bolest, a 1-3 % želučani karcinom (13).

Krvarenja iz ulkusa želuca i dvanaesnika obično se klasificiraju prema Forrestu, I, II i III (14).

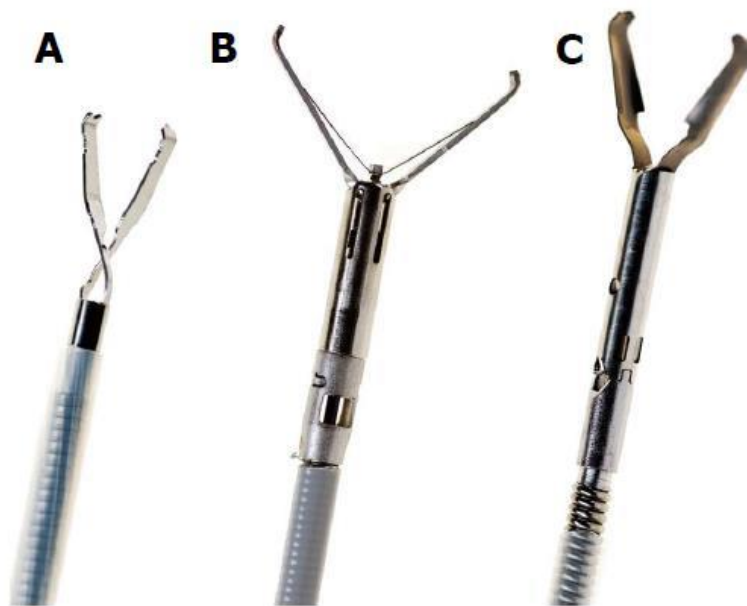
Tablica 2. Klasifikacija krvarenja prema Forrestu (14)

I AKTIVNO KRVARENJE Ia Aktivno arterijsko krvarenje u mlazu Ib Aktivno krvarenje u obliku kapanja
II VIDLJIVI ZNAKOVI RECENTNOG KRVARENJA IIa Vidljiva žila ne krvari IIb Adherentni ugrušak IIc Crno dno ulkusa
III NEMA KRVARENJA

U slučajevima kada je bolesnik vitalno ugrožen, radi se sklerozacija, i ukoliko je vidljiva krvna žila postavljaju se klipse (veličina ovisi o mjestu na koje se inserira). Govorimo, dakle, o postupcima sklerozacije uz klipsanje.

Također je moguća i endoskopska koagulacija (nekroza žile i okolnog tkiva). Ukoliko je ova metoda uspješna, nastavlja se terapija lijekovima. Tu se pokazuju najdjelotvorniji inhibitori protonske pumpe. Terapijom bilo kojim antagonistom H₂ receptora, do cijeljenja dolazi u 70 - 80 % slučajeva za četiri tjedna, dok se sličan učinak cijeljenja postiže i sa inhibitorima protonske pumpe (omeprazol, pantoprazol, lanzoprazol, esomeprazol), ali za dvostruko kraće vrijeme (14).

Ako postoji recidivirajuće krvarenje više od tri puta, bolesnik se upućuje na kiruršku obradu.



Slika 7: Klipse različite veličine

Izvor: www.olympus-europa.com



Slika 8: Igla za sklerozaciju

Izvor: www.olympus-europa.com

1.4.4. TUMORI

Tumor želuca jedan je od najraširenijih, kada govorimo o tumorima lociranim u gornjem dijelu gastrointestinalnog trakta. Prvi simptomi koji mogu upućivati na

postojanje tumorske tvorevine u želucu su: nelagoda, bol u trbuhu, gubitak teka i posljedično težine. Navedene simptome vrlo je lako pripisati i ulkusu (14).

Napredovanjem bolesti uglavnom se javlja i krvarenje iz gastrointestinalnog trakta, u obliku hematemeze ili melene.

Kada postoji sumnja na tumor želuca, uputno je uraditi EGDS. Ona u ovakvom slučaju uključuje višestruke biopsije. Kada prestane krvarenje i kada je bolesnik hemodinamski stabilan, tijekom kontrolne EGDS, radi se biopsija s najmanje tri mjesta, te se uzorci šalju na PHD (patohistološka dijagnoza) analizu (14).

Daljnji postupci uglavnom su kirurške prirode.



Slika 9. Kliješta za biopsiju

Izvor: www.medical-centar.hr

1.4.5. VASKULARNE LEZIJE

Vaskularne lezije u velikoj većini slučajeva uzrok su krvarenja iz donjeg gastrointestinalnog trakta. Ipak postoje slučajevi kada ove lezije uzrokuju i krvarenje iz gornjeg dijela probavnog sustava, kao npr. Dieulafoyeva malformacija (14).

Dieulafoyeva malformacija rijetko uzrokuje krvarenja iz gornjeg dijela probavnog sustava. Kada do nje dođe, uglavnom se manifestira masivnim krvarenjem i smatra se iznimno opasnom, nerijetko i smrtonosnom. Velika arterija naime, stvara erozije na sluznici (najčešće proksimalnog dijela želuca) i tako uzrokuje masivno krvarenje (14).

Endoskopska koagulacija pokazala se kao jedna od učinkovitih metoda saniranja navedenih vaskularnih lezija (14).

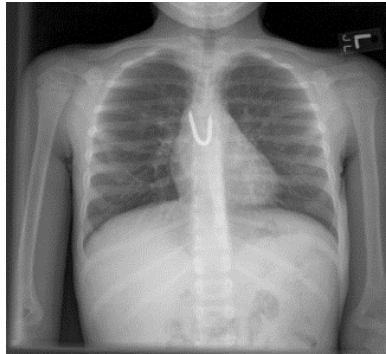
1.5. VAĐENJE STRANOG TIJELA

Česti su slučajevi u gastroenterologiji kada strana tijela dospiju u neki dio gastrointestinalnog trakta. U preko 70 % slučajeva bolesnici su djeca ili osobe treće životne dobi. Kada osoba proguta strano tijelo, moguće su dvije opcije: strano tijelo će spontano proći kroz cijeli probavni sustav; ili će negdje zaglaviti. Druga opcija se događa u većini slučajeva, kada strano tijelo zaglavi (10)

Prolaskom kroz gornji dio probavnog sustava i dolaskom u želudac, većina stranih tijela će spontano nastaviti izlučivanje iz probave. Međutim, problem uglavnom nastaje kada strano tijelo zastane u jednjaku (što je i najčešći slučaj). Često se dogodi i potpuna opstrukcija (10).

Gore navedeni slučajevi zahtijevaju intervenciju EGDS-om. Većinom se ovim postupkom rješava problem. U iznimno malom broju slučajeva potrebna je kirurška intervencija. Strana tijela zaglave pretežno u predjelima fiziološkog suženja jednjaka. U slučaju potpune opstrukcije, bolesnici imaju nagon na povraćanje te je potrebna hitna endoskopija kojom se strano tijelo ekstrahira iz gastrointestinalnog trakta. Endoskopom se utvrđuje položaj stranog tijela te se odmah zatim, ukoliko je to moguće, detektirano strano tijelo hvataljkama izvlači iz organizma.

Ukoliko se strano tijelo dulje vremena zadrži u probavnom sustavu, dolazi do infekcije, nekroze, ili čak probijanja stijenke (10).



Slika 10. Strano tijelo u jednjaku

Izvor: www.wikipedia.org



Slika 11. Nazubljena kliješta za strana tijela

Izvor: www.medical-centar.hr

2. CILJ RADA

Glavni cilj ovog rada je prikazati sestrinsku skrb kod interventne ezofagogastroduodenoskopije te obraditi sestrinsko-medicinske probleme i sestrinske dijagnoze koje se postavljaju kod bolesnika podvrgnutog interventnoj ezofagogastroduodenoskopiji.

Nadalje, ovim radom pobliže će se predložiti važnost rada medicinske sestre u procesu zdravstvene njege bolesnika podvrgnutim EGDS-u. Sestrinska skrb u svim segmentima bolesnikova puta prema oporavku konkretnije će se elaborirati i raščlaniti, poglavito govoreći o praksi u gastroenterološkom laboratoriju KBC-a Split.

3. RASPRAVA

„Zdravstvena njega je dijagnosticiranje i tretiranje problema pri zadovoljavanju osnovnih ljudskih potreba, stvaranje najpovoljnijih uvjeta za odvijanje prirodnih procesa očuvanja zdravlja i ozdravljenja“ (15). Navedena definicija opisuje zdravstvenu njegu očima Florence Nightingale, pionirke sestrinstva.

Virginia Henderson pak konstatira da je „uloga medicinske sestre pomoći pojedincu, bio on bolestan ili zdrav, u obavljanju aktivnosti koje doprinose zdravlju ili oporavku (ili mirnoj smrti). To su aktivnosti koje bi pojedinac obavljao samostalno kada bi imao potrebnu volju, snagu ili znanje.“ (15).

Medicinska sestra je s bolesnikom 24 sata dnevno od trenutka prvog susreta pa sve do otpusta na kućnu njegu. Ona dakle prati bolesnika, brine o njegovom cjelokupnom stanju i potrebama. Od velike važnosti za sam tijek liječenja je stvoriti pozitivan odnos medicinska sestra- bolesnik. Druga važna stavka je povjerenje, kako bi bolesnik mogao slobodnije izraziti svoje nesigurnosti, strahove, ukoliko je to moguće. Svi medicinski postupci kojima bolesnik biva podvrgnut za vrijeme svog boravka u bolnici imaju daleko pozitivniji ishod ukoliko se zadovolje i gore navedeni uvjeti.

Medicinska sestra se svakodnevno susreće s brojnim izazovima, i usprkos svim vještinama koje posjeduje, kvaliteta komunikacije je bitan preduvjet za učinkovito provođenje zdravstvene njege.

3.1 SESTRINSKA SKRB PRIJE INTERVENTNE EZOFAGOGASTRODUODENOSKOPIJE

Postupci kod prijema bolesnika variraju, ovisno o brojnim čimbenicima, i hitnosti samog postupka. Priprema bolesnika u ovoj fazi je dvojaka:

- Psihička priprema
- Fizička priprema

3.1.1 PSIHIČKA PRIPREMA BOLESNIKA

Pretpostavka je kako bolesnik za vrijeme boravka u bolnici ima potpuno povjerenje u tim koji sudjeluje u njegovom liječenju. Psihička priprema bolesnika započinje već samim priopćenjem liječnika gastroenterologa bolesniku kako je potrebno obaviti EGDS. Liječnik će bolesniku i/ili njegovoj obitelji objasniti sve prednosti i važnost ovog postupka. Bolesnici u ovoj fazi su uglavnom prestrašeni. Ovaj strah kod njih uglavnom je izazvan neizvjesnošću samog ishoda EGDS-a. Kako je prethodno navedeno, ovaj je postupak dvojak: dijagnostičke je i intervencijske prirode. Bolesnici su u strahu od eventualnog negativnog ishoda ili teže dijagnoze. Kako bi umanjila njihov strah, medicinska sestra će ih poticati na što više razgovora, ako je potrebno detaljnije pojasniti tijek postupka.

Prema brojnim istraživanjima, psihološka priprema od iznimne je važnosti, te ima velik utjecaj na daljnji razvoj događaja.

3.1.2. FIZIČKA PRIPREMA

Kako bi se omogućilo izvođenje EGDS-a, u dijagnostičke ili terapijske svrhe, potrebno je osigurati pripremu endoskopske sale i opreme. Nakon prikupljanja dokumentacije i ostalih relevantnih podataka od bolesnika, medicinska sestra dobiti će upute liječnika o načinu izvođenja zahvata kako bi mogla pripremiti potreban endoskopski pribor (12). Priprema sale za endoskopiju je kompleksan posao. Potrebno je pripremiti stol, endoskopski stup i pribor. Bolesnik mora također potpisati informirani pristanak. U slučaju kada je bolesnik psihoorganski izmijenjen, to mora učiniti njegov skrbnik. Obrazac koji bolesnik/skrbnik potpisuje navodi članak 26., točku 5 i 2 Zakona o zdravstvenoj zaštiti, gdje je bolesnik/skrbnik upoznat i suglasan s mogućim rizicima (navedene su sljedeće komplikacije: perforacija organa, krvarenja, infekcije, upala pluća, srčani infarkt, poremećaji ritma i srčani zastoj, te pad tlaka).

Medicinska sestra mora ustanoviti kada je bolesnik zadnji put jeo/pio. Bolesnik u pravilu mora biti natašte (ne jesti ili piti barem 6 sati prije zahvata). Međutim, u hitnim situacijama krvarenja ili gušenja, kada je život u pitanju, postupak se izvodi odmah.

Valja voditi računa i o lijekovima koje bolesnik uzima, poglavito ako se radi o nesteroidnim antireumaticima, salicilatima ili antikoagulantima.

Ukoliko se postupak izvodi u anesteziji, anesteziolog i anesteziološki tehničar pripremaju bolesnika za zahvat, što uključuje objašnjavanje efekta anestezije bolesniku, uspostavu venskog puta, nadziranje i oksigenaciju (12).

3.2. SESTRINSKA SKRB TIJEKOM IZVOĐENJA EZOFAGOGASTRODUODENOSKOPIJE

Prema pravilima struke, EGDS se izvodi na sljedeći način:

- Postaviti bolesnika na lijevi bok, dok mu je glava u sagitalnoj ravnini, blago naprijed i dolje prema ležaju.
- Postaviti usnik u usta, cijelo ga vrijeme pridržavati (na taj se način sprječava oštećenje endoskopa – tj. ugriz uređaja).
- Asistirati liječniku prema prethodno dogovorenom redoslijedu te radnje izvršavati u komunikaciji s gastroenterologom.
- Liječnik uvodi endoskop kroz usnik i dalje obavlja pregled po pojedinim kontrolnim točkama, a medicinska sestra pridržava endoskop vlažnom kompresom i mijenja pokrete ruke (naprijed, nazad) prema uputi liječnika.
- Tijekom zahvata promatrati boju kože, disanje, razinu svijesti, crvenilo, udobnost bolesnika, moguće reakcije bolesnika na zahvat (bol, povraćanje). U slučaju zahvata u anesteziji promatranje bolesnika obavlja anesteziološki tim, liječnik i anesteziološki tehničar.

- Omogućiti emocionalnu potporu bolesniku tijekom zahvata (s njime prije zahvata dogovoriti eventualne znakove nepodnošenja zahvata, poput stiska ruke ili treptanja očima).
- Pravilno obilježiti i dokumentirati uzorke ukoliko su uzeti (12).

U gastroenterološkom laboratoriju KBC-a Split interventnu endoskopiju izvodi liječnik gastroenterolog u suradnji s dvije medicinske sestre. Jedna medicinska sestra asistira pri izvođenju i prati stanje bolesnika, a druga izvodi intervenciju po uputama liječnika, koristeći endoskopski pribor po napatku liječnika.

Kod akutnih bolesnika, prije samog postupka medicinska sestra mjeri vitalne funkcije, postavlja i.v. kanilu (najmanje dvije širokog lumena) te aplicira ordiniranu terapiju po napatku liječnika kako bi se bolesniku osigurala hemodinamska stabilnost tijekom intervencije.

3.3. SESTRINSKA SKRB NAKON INTERVENTNE EZOFAGOGASTRODUODENOSKOPIJE

Glavne zadaće medicinske sestre nakon zahvata EGDS su stalno praćenje vitalnih funkcija, izlučevina (stolica, povraćanje), oksigenacije, parenteralne nadoknade tekućine, izgleda, boje kože i sluznica.

Posljednja zadaća medicinske sestre od iznimne je važnosti: sterilizacija endoskopa. Sav pribor koji se koristi prilikom zahvata smatra se visoko rizičnim za prijenos infekcije (16). Pridržavanjem najviših standarda dekontaminacije i dezinfekcije endoskopa i pribora nakon svake uporabe takve se infekcije mogu izbjeći.

Generalno, „bolesnici koji imaju klinički latentne infekcije (hepatitis, HIV, tuberkulozu, salmonelozu, infekciju uzrokovanu *Helicobacterom pylori*) ne moraju biti svjesni svojeg statusa kliconoše pa stoga sve bolesnike treba smatrati potencijalno zaraznima“ (17).

Medicinska sestra kreće s ručnom dezinfekcijom endoskopa. Tubus endoskopa se ispiru pod mlazom tekuće vode, kroz radni kanal aspirira voda te isplahne kanal za zrak i vodu. Potom se čiste vanjske površine endoskopa, i temeljito peru svi kanali koji se četkaju jednokratnim četkicama. U otopinu granulata na bazi aktivnog kisika i vode uranja se endoskop, tako da se svi kanali ispune otopinom dezinficijensa. Nakon propisanog vremena, kanali endoskopa se ispiru vodom i suše propuhivanjem. Na kraju se posuše i vanjski dijelovi endoskopa. Endoskop se zatim stavlja u automatski stroj za dezinfekciju. Svaki ovakav stroj ima posebne upute i detaljan opis pravilnog rukovanja istim.

Nakon završenog programa strojnog pranja gastroskop se odmah po završenoj dezinfekciji posprema u zatvoreni ormar u visećem položaju, zbog moguće rekontaminacije. U našoj ustanovi medicinske sestre odgovorne za reprocesuiranje endoskopa educirane su, iskusne, spretno i zaslužne za provođenje svih standarda kvalitete rada u endoskopiji.

3.4. PRIKAZ SLUČAJA

Bolesnik N.N. (rođen 09.11.1969.) 23.04.2017. u 6.15 h doveden je na hitni Interni prijem od strane Zavoda za hitnu medicinu Splitsko-dalmatinske županije (SDŽ). Razlog dolaska – dan prije prijema u dva navrata je povratio hematizirani sadržaj. Nakon toga je osjetio omaglicu i opću slabost, te nesigurnost u nogama. Imao je i jednu stolicu tamne boje. U Jedinicu intenzivne njege (JINJ) Zavoda za gastroenterologiju se prima u 6.30 h poradi akutnog gastrointestinalnog krvarenja.

Uzimanjem anamnestičkih podataka saznajemo da je pred 15-ak godina liječen zbog krvarećeg ulkusa želuca. Boluje od PTSP-a. Umirovljenik, živi u Splitu sa suprugom i djecom.

Bolesnik je pri svijesti, dobrog kontakta. Puši, alkohol konzumira umjereno. Negira alergije na lijekove. Uzima lijek za PTSP (ne zna koji). Ne koristi nikakva ortopedska

pomagala (naočale, slušni aparat). Pri zadovoljavanju osnovnih ljudskih potreba (kod kuće bio samostalan) po prijemu u bolnicu poradi radne dijagnoze i simptoma bolesniku indicirano mirovanje i zabrana ustajanja. Održavanje osobne higijene - 3, hranjenje - 2, eliminacija - 4, oblačenje - 2; sve fizičke aktivnosti obavlja uz pomoć; sjedenje - 3, okretanje - 2, hodanje i stajanje bolesniku zabranjeno, te iznose - 4.

Ne podnosi napor, navodi slabost, omaglicu, i vrtoglavicu. Na bol se ne tuži. Apetit mu je dobar, od jučer ima veliku mučninu i dva puta je povratio. Zadnja defekacija 22.04. (crna stolica). Mokri uredno, pri prijemu mu je postavljen urinarni kateter radi praćenja diureze.

Pati od nesаницe otkako je sudjelovao u Domovinskom ratu. Prestrašen.

Prosječne tjelesne težine, srednje koštanomišićne građe.

Podaci dobiveni od bolesnika su: TV – 180cm; TT – 80kg.

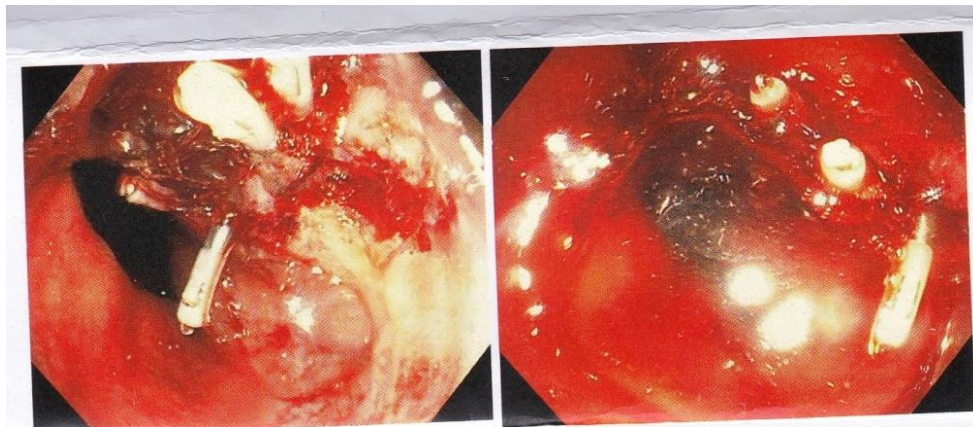
Krvni tlak mjereno na lijevoj ruci iznosi 90/60, puls 113/min, frekvencija disanja 27/min, tjelesna temperatura mjerena aksilarno iznosila 36.6 °C. Koža i vidljive sluznice blijede i slabo prokrvljene.

Nakon pregleda liječnik je bolesniku objasnio kako je potrebno uraditi žurno EGDS, kako bi se potvrdila radna dijagnoza. U ovom slučaju EGDS je i dijagnostički i terapijski postupak, obzirom da bolesnik od jučer krvari.

Medicinska sestra je po napatku liječnika bolesniku uzela uzorke krvi za laboratorijsku analizu (KKS, gluk, urea, kreatinin, Na, K, Cl, P.V., INR), kao i uzorak za određivanje K.G. i Rh faktora. Bolesniku su odmah trebovane dvije doze DE (deplazmatiziranih eritrocita).

Postave mu se dvije i.v. kanile širokog lumena za bržu nadoknadu tekućine. Po th. listi, bolesniku se uključi parenteralna terapija (kristaloidi, koloidi, te kontinuirana terapija inhibitorima protonske pumpe i somatostatinom). Poradi velike mučnine postavlja mu se nazogastrična sonda, kojom se ujedno bolesnik i priprema za intervenciju. Želudac ispiran vodom. U 9.50 h upućuje se na hitnu EGDS, kojom se ustanovljuju

laceracije sluznice (Mallory Weiss sindrom). Sukladno tome, gastroenterolog u suradnji sa dvije medicinske sestre izvodi postupak sklerozacije i postavljanja 6 metalnih klipsi.



Slika 12. Metalne klipse postavljene kod bolesnika N.N.

Izvor: Endoskopski laboratorij KBC-a Split

Nakon uspješno učinjene hemostaze, bolesnik se vraća u JINJ poradi daljnjeg praćenja. Tijekom istog dana, bolesnik je dobio 4 doze DE, ostalu ordiniranu terapiju dobivao je po terapijskoj listi. Hemodinamski i dalje nestabilan (imao dvije hematemeze i melene), hipotenzivan, tahikardan.

Tijekom poslijepodneva stanje bolesnika se stabilizira. Praćena 24-satna diureza uredna.

Tijekom sljedećeg dana (24.04.2017.) bolesnik hemodinamski stabilan, urednih vitalnih funkcija, vidno ne krvari. Imao jednu melenu (ostaci).

25.04.2017. Nakon kontrolne KKS i vitalnih funkcija, bolesnik se premješta na odjel Zavoda za gastroenterologiju.

26.04.2017. urađen je UZV abdomena, a 28.04.2017. kontrolna EGDS, na kojoj se ne uočavaju nikakvi znakovi krvarenja. Tijekom istog perioda u više navrata ponovljen je nalaz KKS, ABS.

29.04.2017. Bolesnik je otpušten na kućnu njegu, uz preporuku terapije (Controloc tbl. à 20 mg tijekom idućih mjesec dana).

U procesu samozbrinjavanja bolesnik samostalan. Od medicinske sestre dobio upute o dijeti. Zahvaljuje se cijelom timu, medicinskim sestrama i liječnicima na uspješnom liječenju.

3.4.1. Sestrinske dijagnoze i sestrinsko-medicinski problemi u procesu zdravstvene njege

Sestrinske dijagnoze i sestrinsko-medicinski problemi u procesu zdravstvene njege kod bolesnika podvrgnutim zahvatu interventne EGDS su sljedeće:

Tablica 3. Mučnina

Sestrinska dijagnoza	Mučnina u/s krvarenjem iz gornjeg dijela gastrointestinalnog trakta , što se očituje izjavom bolesnika: „Sestro, imam veliku mučninu i osjećaj da ću povratiti.“
Cilj	Bolesnik će verbalizirati smanjenu razinu mučnine za 2 sata.
Intervencije	<ol style="list-style-type: none"> 1. Informirati bolesnika o uzrocima mučnine. 2. Savjetovati bolesnika da tijekom mučnine duboko diše, te mu omogućiti udoban položaj. 3. Osigurati bolesniku bubrežastu zdjelicu i papirnati ručnik nadohvat ruke. 4. Primijeniti propisane antiemetike. 5. Postaviti nazogastričnu sondu, po napatku liječnika. 6. Izbjegavati nagle pokrete ili premještanje.
Evaluacija	Cilj postignut, bolesnik verbalizira smanjenu razinu mučnine.

Mučnina je osjećaj nelagode u gornjim dijelovima probavnog sustava koji može dovesti do povraćanja. Mučnina je učestala pojava kod bolesnika koji krvare iz gornjeg GI trakta. Krv (hematizirani sadržaj) se nakuplja u šupljem organu i bolesnik ima nagon na povraćanje.

Postupci medicinske sestre su ublažiti bolesniku osjećaj nelagode.

Tablica 4. Smanjena mogućnost brige o sebi / eliminacija

Sestrinska dijagnoza	Smanjena mogućnost brige o sebi / eliminacija (4) u/s hematemezom, melenom, terapijskim mirovanjem i zabranom ustajanja 2° gastrointestinalnim krvarenjem, što se očituje hipotenzijom RR 90/60, izjavom bolesnika „Osjećam se slabo“ i nemogućnošću odlaska u wc.
Cilj	Bolesnik će razumjeti problem, njegove uzroke i sudjelovati u provedbi intervencija zadovoljavanja potrebe za eliminacijom tijekom boravka u JINJ-u (4).
Intervencije	<ol style="list-style-type: none"> 1. Objasniti bolesniku važnost terapijskog mirovanja i zabrane ustajanja. 2. Staviti bolesniku pelenu odgovarajuće veličine. 3. Prema bolesnikovim potrebama, promijeniti pelenu i održavati perianalnu regiju čistom i suhom. 4. Osigurati privatnost. 5. Evidentirati izlučevine (izgled, količinu, boju, miris) i o svemu obavijestiti liječnika.
Evalvacija	Bolesnik razumije problem, njegove uzroke i sudjeluje u provedbi intervencija.

Svakom bolesniku koji se primi u JINJ zbog akutnog krvarenja indicirano je terapijsko mirovanje i zabrana ustajanja. Eliminaciju izlučevina bolesnik mora obavljati u krevetu. Uloga medicinske sestre u zadovoljavanju osnovnih ljudskih potreba je od velike važnosti. Sve njene intervencije moraju biti usmjerene ka trenutačnom zadovoljavanju bolesnikovih potreba.

Tablica 5. Visok rizik za aspiraciju hematiziranog sadržaja

Sestrinska dijagnoza	Visok rizik za aspiraciju hematiziranog sadržaja u/s postavljanjem nazogastrične sonde i postupkom ispiranja želuca.
Cilj	Kod bolesnika neće doći do aspiracije hematiziranog sadržaja za vrijeme postupka postavljanja nazogastrične sonde i ispiranja želuca.
Intervencije	<ol style="list-style-type: none"> 1. Izmjeriti duljinu sonde od vrha nosa do ušne resice te dalje do ksifoidnog nastavka. 2. Ovlažiti sondu glicerom ili lidokain gelom. 3. Objasniti bolesniku postupak uvođenja sonde te svrhu postavljanja. 4. Uvoditi sondu pažljivo do označene dužine. 5. Fiksirati flasterom vanjski dio sonde. 6. Pripremiti hladnu vodu i špricu od 60 ml. 7. Aplicirati vodu u želudac (najviše 300 ml) špricom od 60 ml te sondu spojiti s vrećicom poradi pasivne drenaže želuca. 8. Ponoviti postupak više puta (ovisno o sadržaju). 9. Postaviti bolesnika u bočni položaj podignute glave. 10. Promatrati bolesnika i evidentirati boju i količinu izlučevina za vrijeme izvođenja postupka.
Evalvacija	Cilj postignut, kod bolesnika nije došlo do aspiracije hematiziranog sadržaja.

Većini bolesnika primljenih u JINJ s akutnim krvarenjem postavlja se nazogastrična sonda (NGS) u svrhu smanjenja osjećaja mučnine te ispiranja (lavaže) želuca. NGS je koristan pokazatelj za potvrditi prisutnost krvi u gornjem dijelu GI trakta te ju kvantificirati. Medicinska sestra lavažom priprema bolesnika za hitnu intervenciju poradi bolje vizualizacije organa

Tablica 6. Strah

Sestrinska dijagnoza	Strah u/s neizvjesnosti u ishod bolesti, dijagnostičke i terapijske postupke, što se očituje izjavom bolesnika: “Sestro, bojim se, što ćete mi raditi, što mi je?”
Cilj	Bolesnik će verbalizirati smanjenu razinu osjećaja straha do kraja hospitalizacije.
Intervencije	<ol style="list-style-type: none"> 1. Stvoriti profesionalan odnos s empatijom i osjećaj sigurnosti. 2. Koristiti razumljiv jezik pri educiranju bolesnika. 3. Zamoliti liječnika da bolesniku objasni važnosti i razloge hitne EGDS. 4. Usmjeravati bolesnika na pozitivno razmišljanje.
Evaluacija	Cilj je postignut. Bolesnik verbalizira smanjeni osjećaj straha.

Strah je gotovo uvijek prisutan kod bolesnika koji su vitalno ugroženi. Rad medicinske sestre je od velike važnosti i uključuje razgovor s bolesnikom; ona ga mora ohrabriti, biti mu podrška i odgovarati na svaki upit koji je u skladu s njenim kompetencijama.

Tablica 7. Visok rizik za nastanak hipovolemijskog šoka

Sestrinsko-medicijski problem	Visok rizik za nastanak hipovolemijskog šoka u/s gastrointestinalnim krvarenjem
Cilj	/
Intervencije	<ol style="list-style-type: none"> 1. Postaviti bolesniku najmanje dvije i.v. kanile širokog lumena za brzu nadoknadu tekućine. 2. Primijeniti ordiniranu terapiju po napatku liječnika. 3. Mjeriti vitalne funkcije svakih 10 minuta. 4. Pratiti stanje svijesti. 5. Provjeravati ubodno mjesto i.v. kanile. 6. Pratiti kontinuirano abs. 7. Mjeriti i evidentirati izlučevine.
Evaluacija	Bolesnik nema znakove hipovolemijskog šoka.

Jedan od uzroka hipovolemije je krvarenje. Kako bi se hipovolemija spriječila i na vrijeme prepoznala, zdravstvena njega i skrb medicinske sestre su od velike važnosti, može se reći ključne. Ona mora prepoznati znakove i simptome hipovolemijskog šoka, trajno promatrati bolesnika, pratiti parametre koji upućuju na funkcije organa, primjenjivati propisane lijekove te prepoznati komplikacije. O svemu navedenom mora obavijestiti liječnika.

Tablica 8. Visok rizik za poremećaj termoregulacije

Sestrinsko-medicijski problem	Visok rizik za poremećaj termoregulacije u/s akutnim krvarenjem i primjenom transfuzije krvi
Cilj	/
Intervencije	<ol style="list-style-type: none"> 1. Izmjeriti tjelesnu temperaturu prije, za vrijeme i nakon primjene krvnog pripravka. 2. Mjeriti i evidentirati krvni tlak, puls i respiraciju svako 30 minuta. 3. Educirati bolesnika o znakovima i simptomima hipotermije i hipertermije. 4. Promatrati stanje svijesti, izgled i boju kože bolesnika. 5. Omogućiti bolesniku primjerenu odjeću i prekrivače.
Evaluacija	Bolesnikova tjelesna temperatura je 36.6 °C. Nije došlo do poremećaja termoregulacije.

Bolesnici koji krvare često imaju zimicu, uznemireni su, koža im je hladna i vlažna, uške i vidljive sluznice su lagano cijanotične, imaju sniženu tjelesnu temperaturu zbog poremećaja u mikrocirkulaciji.

Primjenom krvnih pripravaka može doći do rane transfuzijske reakcije, hipertermije kojoj prethodi zimica i tresavica. Ukoliko medicinska sestra uoči promjene u tjelesnoj temperaturi, poduzeti će potrebne intervencije kako bi se tjelesna temperatura vratila u okvire normalnih vrijednosti. Medicinska sestra o svim promjenama kod bolesnika mora obavijestiti liječnika.

Tablica 9. Visok rizik za perforaciju šupljeg organa

Sestrinsko-medicinski problem	Visok rizik za perforaciju šupljeg organa u/s endoskopskom intervencijom.
Cilj	/
Intervencije	<ol style="list-style-type: none"> 1. Ustvrditi je li bolesnik razumio sve elemente informiranog pristanka i moguće komplikacije EGDS-a. 2. Objasniti bolesniku važnost suradnje i discipline tijekom izvođenja intervencije. 3. Kazati bolesniku da alarmira svaku oštru bol u abdomenu. 4. Promatrati izgled bolesnika, stanje svijesti, disanje i oksigenaciju tijekom izvođenja intervencije.
Evalvacija	Bolesnik nema simptome perforacije.

Iako je EGDS sigurna pretraga, u rijetkim slučajevima može doći do komplikacija. Jedna od njih je i perforacija (probijanje stijenke) organa. Svi bolesnici moraju biti upoznati i informirani o navedenom riziku.

Medicinska sestra tijekom izvođenja metode mora prepoznati simptome, pratiti izgleda bolesnika te pravovremeno uočiti znakove koji upućuju na komplikacije.

Tablica 10. Visok rizik za krvarenje

Sestrinsko-medicijski problem	Visok rizik za krvarenje u/s osnovnom bolešću - 2° Mallory Weiss
Cilj	/
Intervencije	<ol style="list-style-type: none"> 1. Mjeriti i evidentirati vitalne funkcije bolesnika svakih 2 sata. 2. Promatrati izgled bolesnika. 3. Uočiti promjene u KKS i abs-u. 4. Promatrati izgled i količinu izlučevina.
Evaluacija	Bolesnik nema znakove krvarenja.

Najkritičnije razdoblje za bolesnika nakon uspješno učinjene hemostaze je 72 h nakon intervencije. U tom razdoblju najčešće dolazi do recidiva krvarenja. Sestrinska skrb u ovom periodu je jako važna. Ona kontinuirano mora nadzirati bolesnika (monitoring, mjerenje vitalnih funkcija, stanje svijesti, izgled izlučevina), kako bi na vrijeme uočila eventualne simptome krvarenja te o njima obavijestila liječnika.

Tablica 11. Neupućenost

Sestrinska dijagnoza	Neupućenost u/s dijetom i zdravstvenim preventivnim mjerama, što se očituje izjavom bolesnika: „Sestro, što mogu jesti, kako ću se ponašati da mi se ovo više ne ponovi?“
Cilj	Bolesnik će biti upućen u zdravstvene preventivne mjere i dijetu do kraja hospitalizacije.
Intervencije	<ol style="list-style-type: none"> 1. Objasniti bolesniku važnost prestanka pušenja i uzimanja alkohola. 2. Pripremiti i dati bolesniku pisane brošure o dijeti. 3. Provjeriti je li bolesnik razumio upute.
Evaluacija	Cilj je postignut. Bolesnik je upućen u dijetu i zdravstvene preventivne mjere.

Način edukacije medicinska sestra mora prilagoditi bolesniku (ovisno o intelektualnim sposobnostima, pažnji, razini obrazovanja, motivaciji). Tijekom educiranja mora biti strpljiva, upute mora ponavljati i provjeriti usvojena znanja.

4. ZAKLJUČAK

Veliki broj ljudi u novije doba pati od tegoba vezanih za gastrointestinalni trakt, poglavito njegov gornji dio. Glavni krivac za spomenute tegobe je brz i stresan način života koji ljudi u velikoj većini vode. Brojne obveze i nedostatak vremena tjeraju čovjeka da na posljednje mjesto stavi vlastito zdravlje i brigu o istom.

Gornji dio probavnog sustava čovjeka podložan je i izložen konstantnim vanjskim utjecajima tako da životni stil čovjeka uvelike određuje i stanje njegova organizma, pa tako i gastrointestinalnog trakta.

Jedna od najtežih dijagnoza s kojima se susreće medicinska sestra zajedno s cijelim timom u endoskopskom laboratoriju je svakako krvarenje. Brojni su faktori i uzroci koji dovode do oštećenja i krvarenja pojedinog dijela gastrointestinalnog trakta. Prva i osnovna pretpostavka kod takvih bolesnika je lokalizirati mjesto krvarenja te ga zaustaviti što je prije moguće.

Cijeli navedeni postupak vrši se u sklopu interventne ezofagogastroduodenoskopije (EGDS), koja je i tema ovog završnog rada. Navedeni se postupak, naime, smatra zlatnim standardom, metodom izbora kada govorimo o promptnom zaustavljanju krvarenja. Rad medicinske sestre pobliže je prikazan u svakom segmentu izvođenja ovog postupka pojedinačno. Spretnost, brzina, dobra komunikacija, empatija, ... sve su ovo kvalitete koje posjeduje jedna samosvjesna i obrazovana medicinska sestra koja se kontinuirano usavršava i ide ukorak s vremenom.

Na temelju prikaza slučaja, detaljno su pojašnjene i sve važne intervencije koje medicinska sestra u endoskopskom laboratoriju svakodnevno vrši ne bi li postigla određeni cilj u skladu sa postavljenim problemom.

Konačno, možemo zaključiti kako je sestrinska skrb u postupku interventne ezofagogastroduodenoskopije presudna. Njena brzina, komunikacija s liječnikom, spretnost te izvrsno poznavanje tehničkih detalja izvođenja ovog postupka nezamjenjive su karike u bolesnikovom putu ka ozdravljenju.

5. SAŽETAK

Bolesti gornjeg dijela probavnog sustava sve su rasprostranjenije, u prvom redu zbog brzog načina života kojim čovjek na posljednje mjesto stavlja vlastito dobro stanje i brigu o sebi.

Gornji dio gastrointestinalnog trakta čovjeka započinje u ustima i ide sve do duodenuma. Upravo je ova regija probavnog sustava vrlo često i mjesto brojnih oštećenja i krvarenja. Kada do krvarenja i oštećenja dođe, interventna ezofagogastroduodenoskopija (EGDS) je metoda izbora, najbrži način da se krvarenje lokalizira i zaustavi ukoliko je to ikako moguće. Sklerozacija i postavljanje kvačica samo su neki od postupaka pojašnjenih u ovom radu.

Na temelju prikaza slučaja pobliže je pojašnjena neizbježna sestrinska skrb u cijelom procesu. Poznavanje detalja i tehnika izvođenja EGDS samo su dio od mnoštva znanja koje posjeduje jedna vješta i samosvjesna medicinska sestra.

6. SUMMARY

Upper gastrointestinal tract diseases are becoming more and more frequent, firstly due to a „fast“ lifestyle, when a man puts his well-being and health last.

Upper gastrointestinal tract starts in our mouth and continues all the way to duodenum. This region of the gastrointestinal tract is very often the place where may lacerations and bleedings occur. When the laceration or bleeding occurs, esophagogastroduodenoscopy (EGDS) is the method of choice. It is the fastest way to localize and stop the bleeding, if possible by any means. Sclerosation and clipping are described in this thesis, amongst others.

On the basis of the case report, I have described the nurse's crucial role during the entire process. Knowledge of details and techniques performed during esophagogastroduodenoscopy is only a part of a vast array of skills that a selfconfident and educated nurse possesses.

7. LITERATURA

1. Anić V. Veliki rječnik hrvatskog jezika. Zagreb: Novi liber; 2009. 1418 p.
2. Krmpotić-Nemanić J, Marušić A. Anatomija čovjeka. Zagreb: Medicinska naklada; 2002.
3. Pulanić R, Rustemović N i suradnici. Algoritmi u gastrointestinalnoj endoskopiji i endoskopskom ultrazvuku. Kvaliteta u gastriontestinalnoj endoskopiji. Zagreb: Medicinska naklada; 2015.
4. Vucelić B i suradnici. Gastroenterologija i hepatologija. Zagreb: Medicinska naklada; 2002.
5. Tješić-Drinković D., Votava-Raić A. Krvarenje iz probavnog sustava. Paediatr Croat 2000; 44 (Supl 1) available from: <http://www1997.kbsplit.hr/6.pdf>
6. Bonacin I, Zekanović D, Turčinov J, Ljubičić N. Mallory-Weiss sindrom kao uzrok krvarenja iz gornjega dijela probavnoga sustava. Med Jad 2017. 47(1-2):49-54 Available from: hrcak.srce.hr/file/262272
7. Cuffari C. Mallory-Weiss Syndrome. Available from: <http://emedicine.medscape.com/article/931141-overview?pa=FiGbwWbYizbFiEczaK8fqpNjZSKGD1tSuFg4FXj%2FmEAQvEQO5%2FIUtY7Cli%2BLPxS5oPtxvyV9V4g3I4%2BVFolagGC39U5nxsFNzB84EkHfQnM%3D>
8. Greenberger Norton J, Blumberg R, Burakoff R. Current Diagnosis & Treatment Gastroenterology, Hepatology & Endoscopy. New York: McGraw Hill Medical; 2012.
9. Duvnjak M, Baršić N. Komplikacije ciroze jetre. MEDICUS 2006. Vol. 15, No. 1, 143 - 1522006. Available from: hrcak.srce.hr/file/29342
10. MSD Priručnik dijagnostike i terapije (internet) (cited 2017, Jul 01) Available from: www.msd-prirucnici.placebo.hr
11. Miše S, Hozo I. Hitna stanja u gastroenterologiji. Split: Hrvatsko gastroenterološko društvo-ogranak Split; 1998.
12. Brljak J. i sur. Zdravstvena njega u gastroenterologiji s endoskopskim metodama. Zagreb: Medicinska naklada; 2013.

13. Filipec Kanižaj T. Utjecaj eradikacije *Helicobacter pylori* i čimbenika virulencije na promjenu premalignih obilježja sluznice želuca. (Disertacija) Zagreb, 2008.
Available from:
http://medlib.mef.hr/698/1/Filipec_Kanizaj_T_disertacija_rep_698.pdf
14. Vrhovac B, Jakšić B, Reiner Ž, Vucelić B. Interna medicina. Zagreb: Naklada Ljevak; 2008.
15. Fučkar G. Proces zdravstvene njege. Medicinski fakultet sveučilišta u Zagrebu. Zagreb, 1992.
16. 2. Međunarodni kongres, Zbornik radova. Džaja M, Vrtodušić J. Dezinfekcija i sterilizacija u endoskopiji – metode rada. Zagreb: Udruga medicinskih sestara i zdravstvenih tehničara u gastroenterologiji i endoskopiji Hrvatske; 2006.
17. Pulanić R. i sur. Algoritmi u gastrointestinalnoj endoskopiji i endoskopskom ultrazvuku. Zagreb: Medicinska naklada; 2010.

8. ŽIVOTOPIS

Ime i prezime: Lidija Zrno

Adresa: Domovinskog rata 5D, 21210 Solin

E-mail: lidijazrno@gmail.com

Datum rođenja: 22.10.1977.

Udana, majka dvoje djece.

Obrazovanje: 1992. – 1996. Zdravstvena škola Split

Medicinska sestra – Tehničar

2014. do danas: Sveučilište u Splitu

Odjel zdravstvenih studija

Preddiplomski studij sestrinstva

Radno iskustvo: 1996. – 1997. KBC Split – Pripravnički staž

1998. do danas: Klinika za unutarnje bolesti KBC Split

Dodatne informacije: Poznavanje rada na računalu – MS Office

Poznavanje engleskog jezika u govoru i pismu