

Radiografija u dentalnoj medicini

Juretin, Andrea

Undergraduate thesis / Završni rad

2017

Degree Grantor / Ustanova koja je dodijelila akademski / stručni stupanj: **University of Split / Sveučilište u Splitu**

Permanent link / Trajna poveznica: <https://um.nsk.hr/um:nbn:hr:176:716843>

Rights / Prava: [In copyright](#)/[Zaštićeno autorskim pravom.](#)

Download date / Datum preuzimanja: **2024-07-18**



Sveučilišni odjel zdravstvenih studija
SVEUČILIŠTE U SPLITU

Repository / Repozitorij:

[Repository of the University Department for Health Studies, University of Split](#)



zir.nsk.hr



UNIVERSITY OF SPLIT



DIGITALNI AKADEMSKI ARHIVI I REPOZITORIJI

SVEUČILIŠTE U SPLITU

Podružnica

SVEUČILIŠNI ODJEL ZDRAVSTVENIH STUDIJA

PREDDIPLOMSKI SVEUČILIŠNI STUDIJ

RADIOLOŠKA TEHNOLOGIJA

Andrea Juretin

RADIOGRAFIJA U DENTALNOJ MEDICINI

Završni rad

Split, 2017.

SVEUČILIŠTE U SPLITU

Podružnica

SVEUČILIŠNI ODJEL ZDRAVSTVENIH STUDIJA

PREDDIPLOMSKI SVEUČILIŠNI STUDIJ

RADIOLOŠKA TEHNOLOGIJA

Andrea Juretin

RADIOGRAFIJA U DENTALNOJ MEDICINI

RADIOGRAPHY IN DENTAL MEDICINE

Završni rad/ Bachelor`s Thesis

Mentor:

dr. sc. Frane Mihanović, mag. med. rad.

Split, 2017.

SADRŽAJ:

1. UVOD.....	1
2. CILJ	2
3. RASPRAVA.....	3
3.2. POVIJEST DENTALNE RADIOLOGIJE	3
3.2. DENTALNI RADIOLOŠKI UREĐAJI	4
3.2.1. ANALOGNI DENTALNI UREĐAJI.....	4
3.2.2. DIGITALNI DENTALNI UREĐAJI	5
3.3. 2D TEHNIKE SNIMANJA	10
3.3.1. DENTALNA RADIOGRAFIJA	10
3.3.2. INTRAORALNI RADIOGRAMI.....	16
3.3.3. RADIOVIZIOGRAFSKO SNIMANJE	23
3.3.4. POGREŠKE KOD INTRAORALNOG SNIMANJA ZUBA.....	23
3.3.5. EKSTRAORALNA SNIMANJA	24
3.3.6. POSTEROANTERIORNI CEFALOGRAM.....	26
3.3.7. LATEROLATERALNI CEFALOGRAM.....	26
3.4. CONE BEAM KOMPJUTORSKA TOMOGRAFIJA.....	27
3.4.1. UPOTREBA CONE BEAM KOMPJUTORSKE TOMOGRAFIJE.....	29
3.4.2. PREDNOSTI I RIZICI CONE BEAM KOMPJUTORSKE TOMOGRAFIJE	29
3.4. DENTALNA ANATOMIJA I ANALIZA	31
3.4.1. DENTALNA RADIOLOŠKA ANATOMIJA	31
3.5. PRIMJENA REDGENA U FORENZIČKOJ STOMATOLOGIJI	33
3.5.1. UVOD.....	33
3.5.2. POVIJEST FORENZIČKE RADIOLOGIJE	33
3.5.3. POSTUPAK DENTALNE IDENTIFIKACIJE	34
3.5.4. USPOREDBA PRIJESMRTNIH I POSLIJESMRTNIH DENTALNIH OBILJEŽJA.....	36
3.5.5. PROCJENA DOBI, SPOLA I RASE PRI DENTALNOM PROFILIRANJU	37
3.5.6. PRIMJENA RENDGENA PRI UTVRĐIVANJU STOMATOLOŠKOG NEMARA	38
4. ZAKLJUČAK	40
5. SAŽETAK.....	41

6. SUMMARY	42
7. LITERATURA.....	43
8. ŽIVOTOPIS	44

1. UVOD

Dentalna radiografija je dio medicinskog procesa u svim stomatološkim djelatnostima, posebno u endodonciji i restorativnoj stomatologiji, za otkrivanje karijesa, promjena pulpe, periapikalnih i parodontalnih promjena te trauma zubi. Primjenjuje se u planiranju terapije tumora i trauma čeljusti, a našla je i primjenu u prikazu statusa mliječne i trajne denticije te anomalija razvoja zubi i ortodontske terapije. Nezamjenjiva je u dentalnom protetičkom implantološkom procesu, a posebnu ulogu ima u forenzičkoj stomatologiji. Vidljivo je da primjena radioloških metoda u suvremenoj dentalnoj medicini ima veliki značaj. Dentalna radiologija omogućava lakše i brže postavljanje dijagnoze te optimalno planiranje i praćenje terapijskog procesa. Radiološki prikaz je objektivni i dokumentirani zapis. Dinamičan razvoj dentalne radiologije, posebno 3D prikaz, koji je povezan s kliničkom praksom, zahtijeva znanje u postavljanju indikacije i algoritma kao i interpretaciju dentalnih radioloških nalaza. U svakodnevnom radu potrebno je primijeniti radiološke metode koje izlažu bolesnika najmanjoj mogućoj dozi ionizirajućeg zračenja (ALARA princip), a koje daju kvalitetnu dijagnostičku informaciju, pri čemu je za odabir metode najvažniji čimbenik pravilna indikacija. Pri izvođenju radioloških pretraga treba primijeniti i poštovati zakonom propisane mjere zaštite bolesnika i medicinskog osoblja od ionizirajućeg zračenja.

2. CILJ

Osnovni cilj ovog rada je detaljno opisati tehnike snimanja u dentalnoj medicini. Također je cilj prikazati kako je dentalna radiografija bitna grana dentalne medicine po pitanju nekih životno važnih pitanja.

3. RASPRAVA

3.2. POVIJEST DENTALNE RADIOLOGIJE

Njemački fizičar Wilhelm Conrad Rontgen otkrio je 1895. godine X-zrake. Posljedično tome dolazi do brzog razvoja radiološke medicinske aparature. Prvi zubni rendgenogram učinio je Nijemac Friedrich Otto Walkhoff 14. siječnja 1896. godine. Ekspozicija je trajala 25 minuta. Prva intraoralna RTG slika u dentalnoj medicini učinjena je širokim snopom RTG zraka, nešto poput zagrizne tehnike, u travnju 1896. godine. Na tim slikama radiološka analiza je bila ograničena. Prvi specijalno konstruiran radiološki uređaj za dentalnu medicinu konstruiran je 1923. godine. Bisekcijska tehnika prvi put je primjenjena 1905. godine, a paralelna tehnika 1920. godine. Panoramna tehnika se u radiološku dentalnu dijagnostiku uvodi 1959. godine. Metoda je prikazivala samo gornju ili samo donju čeljust. Ortopantomografija je najpoznatija metoda u dentalnoj radiologiji. Pojavila se ranih 60. godina 20. stoljeća. Ta metoda prvi put omogućava istodoban prikaz gornje i donje čeljusti. Godine 1975. pojavljuje se dotada najkvalitetnija metoda radiološke analize, kompjutorizirana tomografija (CT). Brzim napretkom, deset godina nakon uvodi se spiralni CT. Nekoliko godina nakon u praktičnu primjenu ulazi *dental* CT. To je višeslojni uređaj za kompjutoriziranu tomografiju sa softverom za dentalnu primjenu. On omogućuje prikaz mekkih i koštanih struktura, krvnih žila, volumni te multiplanarni prikaz. Od 1990. godine u dentalnu radiologiju se uvodi digitalna intraoralna tehnika. U njoj film zamjenjuje digitalni senzor. Godine 1998. učinjena je prva digitalna panoramska cefalografija, a 2000. godine se pojavljuje prvi digitalni uređaj specijalno dizajniran za dentalnu radiografiju, *cone beam* kompjutorizirana tomografija (CBCT). Ona omogućuje višenamjensku primjenu, snimanje različitih veličina polja, 3D, markiranje živaca, denzitometriju i multiplanarni prikaz. Osobito je bitan u implantologiji. Važno je napomenuti smanjenu količinu zračenja u odnosu na *dental* CT.

Magnetna rezonancija (MR), kao najnovija slikovna digitalna tehnika koja se pojavila u radiologiji, također pokušava pronaći svoje mjesto u dentalnoj radiologiji. Rutinski se primjenjuje u dijagnostici tumora orofacijalnog područja, a posebno je važna u analizi temporomandibularnih zglobova. *In vitro* se koristi u ispitivanju izgleda bolesti zuba i periodoncija. Budući da ne koristi ionizirajuće zračenje, nije štetna za bolesnika, te je samim tim najpoželjnija radiološka tehnika. (2)

3.2.DENTALNI RADIOLOŠKI UREĐAJI

3.2.1. ANALOGNI DENTALNI UREĐAJI

3.2.1.1. Klasični dentalni RTG uređaji

Klasični dentalni RTG uređaji primjenjuju se prije svega za snimanje intraoralnih, retroalveolarnih ili periapikalnih, odnosno pojedinačnih snimki zubi. Njime se snimaju i zagrizne (okluzalne) intraoralne snimke. Osnovni dijelovi klasičnog dentalnog RTG uređaja su: upravljačka digitalna ploča, generator, RTG cijev, prednji zaslon, tubusi, mehanički dijelovi uređaja, sustav za radiološki zapis i sustav za analizu i *post-processing* te arhiviranje. Upravljačka digitalna ploča služi za potpunu kontrolu rada uređaja. Na upravljačkom dijelu radi se eksponiranje odnosno početak emisije RTG zraka. Generator i RTG cijev su jedinstvena jedinica. Intezitet napona na anodi je od 50 do 100 kV, a struja grijanja katode 3 do 10 mAs. Te uvjete omogućuje generator visokog napona koji dobiva struju iz gradske mreže. Anoda je kvadratno oblikovana, ima mali fokus koji omogućuje dobivanje izvrsne oštine slike. Prednji zaslon se nalazi na izlazu iz RTG cijevi, a čine ga kolimatori i filtri. Kolimatori mogu biti okrugli ili pravokutni, ovisno kojeg oblika želimo suženi snop izlaznih zraka. Filtri homogeniziraju snop zraka tako da odstranjuju zrake velikih valnih dužina. Ekvivalent filtriranja RTG zraka je najmanje debljine 2 mm aluminija. Tubus, kao i kolimator, sužava i homogenizira snop zraka. Mehanički dijelovi uređaja (stativ) su mobilno postolje sa sustavom kratkih, srednje dugih i dugih ruku za pozicioniranje RTG cijevi pri snimanju. (4)

3.2.1.2.Ortopantomograf

Ortopantomograf je dentalni RTG uređaj koji pripada skupini panoramske radiografije. Dijagnostička radiološka jedinica za ortopantomografiju ima iste sastavne jedinice kao i klasični dentalni RTG uređaj. Razlika je u tehnologiji nastajanja RTG snimke. Ortopantomograf je slojevito (tomografsko) snimanje s veličinom snimanog polja 13 x 28 cm. Ortopantomograf može biti analogni ili digitalni. Električni uvjeti tijekom snimanja su struja 90 Kv, 3-12 Ma, s različitim vremenom ekspozicije. Glava bolesnika je fiksirana tijekom snimke, ciljano brada i čelo. RTG cijev i film ili digitalni

senzor istodobno rotiraju oko glave bolesnika. RTG cijev je pozicionirana sprijeda, a receptor zapisa straga. Ortopantomograf se temelji na istodobnom gibanju RTG cijevi i nosača receptora slike u suprotnom smjeru oko dentalnih lukova. Ortopantomografija je učinkovita tehnika snimanja kojom se postiže jasan prikaz jednog sloja tkiva dok se ostale strukture ispred ili iza zadane strukture brošu ili nejasno prikažu.

3.2.1.3. Rtg uređaji za teleradiologiju (cefalograf)

Cefalograf je klasični RTG uređaj koji ima cefalostat, fiksator glave. On omogućuje njen pravilan položaj u odnosu na RTG snop s pozicioniranjem 4 bitne točke na glavi bolesnika: tragusi, nos i tjeme.

3.2.2. DIGITALNI DENTALNI UREĐAJI

Digitalne dentalne tehnike ubrzano se razvijaju zahvaljujući brzom tehnološkom razvitku posljednjih 50 godina. Digitalne tehnike film i kazetu zamjenjuju elektroničkim receptorima. Elektronički receptori (fosforne ploče i panel ploče) resorbiraju neapsorbirano zračenje, a numerički se podaci obrađuju računalom. Tako dobiveni podaci se mogu pohranjivati u memoriji računala te nema potrebe za ponavljanjem snimaka i samim time je smanjena doza zračenja za pacijenta.

Digitalni uređaji za dentalnu radiografiju se, kao i klasični, dijele u dvije skupine:

- rendgenski uređaji za pojedinačne dentalne snimke,
- rendgenski uređaji za panoramske dentalne snimke.

Dva su načina snimanja u digitalnoj tehnici:

- indirektna tehnika snimanja
- direktna tehnika snimanja.

3.2.2.1. Indirektna tehnika snimanja

Kod indirektnog načina snimanja RTG zrake koje prolaze kroz tijelo pacijenta raznoliko oslabljuju i stvaraju latentnu sliku u kazeti na fotostimulirajućem premazu

fosfora (fosforne kazete). Latentna slika se potom obasjava crvenim laserom u čitaču, detektira, pojačava i konvertira iz analogne u digitalnu sliku, koja se pregledava na zaslonu ekrana. Takva slika se može ispisati na film pomoću laserskog pisača. Indirektni tip digitalne radiografije omogućuje korištenje već postojećih RTG uređaja.

3.2.2.2. Direktna digitalna tehnika

Pri direktnom načinu snimanja neapsorbirano zračenje se mjeri na posebnoj panel-ploči u detektorskim elementima čija je mjerna jedinica piksel. U svakom pikselu mjerenje je direktno, nema konverzije iz analognog u digitalno. Slika se na ekranu pojavljuje gotovo istodobno s ekspozicijom.

Današnje digitalne metode prikaza u dentalnoj radiologiji su:

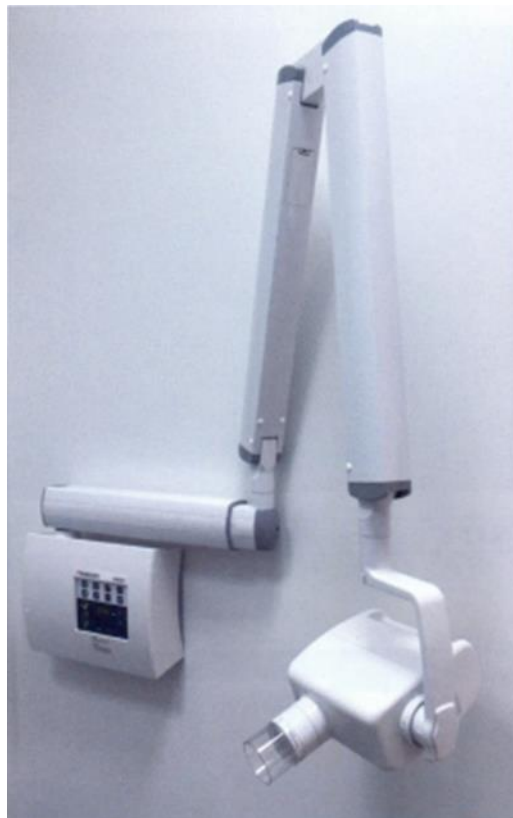- radioviziogram (RVG)
- digitalni ortopantomograf
- *dental CT*
- CBCT
- UZV
- MR

3.2.2.3. Radioviziogram (RVG)

RVG omogućuje snimanje intraoralnog radiograma bez filma. Konvencionalni dentalni film zamjenjuje senzorski receptor slike. Radioviziogramom možemo učiniti retroalveolarnu snimku, okluzalnu snimku te tehniku bite-wing. Dijelovi uređaja su: generator, upravljački dio i RTG cijev, nosač senzora, senzor koji zamjenjuje film, sustav prijenosa elektronske slike sa senzora na računalo, računalni program za obradu, dokumentiranje i arhiviranje pregleda. Digitalni senzor zamjenjuje film u ustima bolesnika pri snimanju. Postoje različite veličine senzora. Nema mogućnosti savijanja senzora, samim tim i posljedične deformacije slike. Senzori se mogu sterilizirati. Postoji higijenski omotač oko senzora za svakog bolesnika. Kompjutorska jedinica je izravno

povezana sa senzorom i na njoj se radi prikaz, analiza, obrada i arhiviranje dobivenog digitalnog zapisa. Istodobno sa snimanjem slika se prikazuje na ekranu. Postoji mogućnost poboljšanja kontrastne rezolucije slike i uvećanja. Istodobno s medicinskim postupkom analizira se i tijek i uspješnost liječenja. Prednost RVG pred analognom tehnikom je istodobnost snimanja i prikaza slike na ekranu, mogućnost daljnje obrade dobivene slike, mjerenja na slici, arhiviranje, mogućnost slanja slike drugim ustanovama pomoću teleradiologije, te ono najbitnije manja doza zračenja za pacijenta.

Indikacije za RVG su otkrivanje i prikaz endodontalnih i paradontalnih patomorfoloških promjena.



Slika 1. Radiovizigram (Izvor: "Dentalna radiologija", Ivan Krolo, Dijana Zadravec)

3.2.2.4. Digitalni ortopantomograf

Za razliku od analognog, kod digitalnog ortopantomografa kazete s filmom i folijom su zamjenjene elektroničkim receptorima. Snimljena slika se pojavljuje na monitoru zajedno s ekspozicijom, te postoji mogućnost daljne obrade slike.

3.2.2.5. Dentalna kompjutorizirana tomografija – dental CT

Dentalni CT se razvio kao digitalna slikovna metoda visoke rezolucije u dijagnostici bolesti donje i gornje čeljusti. Pri tom se koristi višeslojni uređaj za kompjutoriziranu tomografiju sa softverom za evaluaciju čeljusti, *dental CT*. Dentalni CT omogućuje prikaz donje i gornje čeljusti u stvarnoj veličini (omjer 1:1), brojne multiplanarne presjeke u osnovne tri ravnine (transvezalna, koronarna i sagitalna) te kosim i zakrivljenim linijama. Pacijent se za vrijeme snimanja nalazi na stolu koji se za vrijeme snimanja pomiče dužinom snimanog dijela tijela. RTG cijev rotira za vrijeme ekspozicije dok tanki kolimirani snop RTG zraka prolazi kroz snimani sloj. Na obodnom dijelu kućišta uređaja, nalaze se detektori (plinski, kristalni) koji bilježe atenuirane rendgenske zrake koje su prošle kroz snimani dio, u malim volumenima tkiva (voksel) kao uzorak električnog impulsa. Impulsi se prenose u računalo gdje se kompjutorski izrađuju brojčane vrijednosti i pretvaraju sliku u sivo-bijeloj skali. Digitalna slika u dvodimenzionalnom prikazu je sastavljena od kvadratića (piksela), a oni su rezultat informacija iz volumnog elementa slike (voksela). Apsorpcijske vrijednosti, odnosno rasponi stupnjeva atenuacije izražavaju se apsorpcijskim koeficijentom u Hounsfieldovim jedinicima (HU) ili tzv. CT brojem. Indeks apsorpcije rendgenske zrake određuje svjetlinu svake točke u nijansi sive boje vidljive ljudskom oku. Vrijednost CT dijagnostike je mogućnost razlučivanja apsorpcijske razlike tkiva manje od 1%. Osjetljivost CT-a je 100 puta već od klasične rendgenske snimke.

3.2.2.6. Cone beam kompjutorizirana tomografija (CBCT)

Godine 1982. razvijen je prototip *cone beam CT*-a (CT na bazi stožaste rendgenske zrake) i primarno razmatran za uporabu u angiografiji. Od tog vremena do danas, *cone beam* uređaji su se usavršavali, a 2001. godine na tržište dolazi prvi CBCT za

komercijalnu uporabu u maksilofacijalnoj radiologiji. CBCT uređaj čine kućište s izvorom rendgenske zrake koničnog oblika i u današnje vrijeme 2D digitalni flat panel detektori (FPD). FDP imaju mogućnost konverzije rendgenske zrake u digitalni signal visoke prostorne rezolucije. Detektor čini detektorska ploča građena od scintilirajućih kristala (cezijev jodid) u matriksu fotodioda koje su uronjene u amorfni silicij. Prednosti flat panel detektora su to što velika iskoristivost RTG zraka omogućuje smanjene doze zračenja, rezolucija je usporediva s klasično slikom, brži način dobivanja slike, te mogućnost obrade slike. Nedostaci su velika početna investicija i nemogućnost korištenja na većem broju uređaja. Prednost CBCT-a pred MSCT-om je to što je cijena i veličina uređaja znatno manja, što omogućuje primjenu u gotovo svakoj ordinaciji dentalne medicine. Brzina snimanja je značajnija kod CBCT-a. Kod CBCT uređaja postoji manja doza zračenja, zbog pulsno ionizirajućeg zračenja. Prednost CBCT uređaja je i smanjenje artefakata metalnih struktura tijela poput restorativnih materijala i metalnih krunica. Nedostatak CBCT-a u odnosu na MSCT je nemogućnost analize mekih struktura kao i aplikacija intravenskog kontrasta.

3.2.2.7. Ultrazvuk (UZV)

U dentalnoj medicini ultrazvuk se koristi u analizi mekotkivnih struktura temporomandibularnog zgloba, mekotkivnih struktura glave i vrata te dijagnostici žlijezda slinovnica kao i krvnih žila vrata. U novije vrijeme pokušava se utvrditi dijagnostika vrijednosti ultrazvuka za razlikovanje periapikalnih procesa, odnosno diferencijaciju granuloma, cista i apscesa. Primjenjuju se sonde frekvencije 9 MHz, a pregled se radi ekstraoralnim pristupom na alveolarnom grebenu s labijalne te intraoralnim pristupom s bukalne strane. Temeljem izleda i ehogenosti te primjenom Color i Power Dopplera procjenjuje se karakteristika lezije.

3.2.2.8. Magnetna rezonancija (MR)

Magnetna rezonancija se u dentalnoj i oromaksiofacijalnoj radiografiji najčešće primjenjuje radi procjene proširenosti tumora i patologiji temporomandibularnih zglobova. (7)

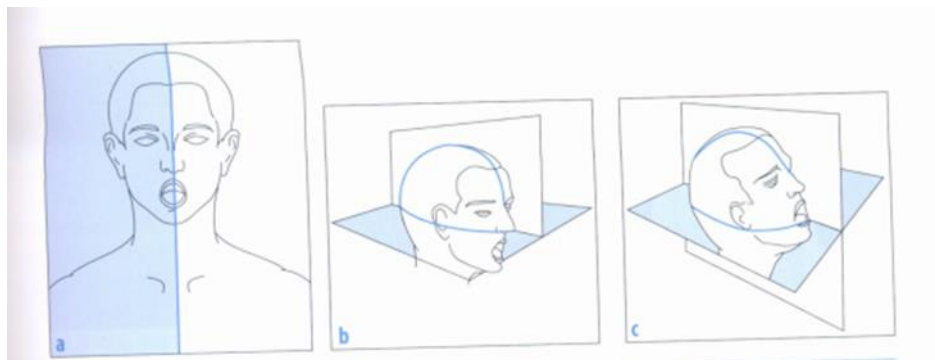
3.3. 2D TEHNIKE SNIMANJA

3.3.1. DENTALNA RADIOGRAFIJA

Radiografska metoda snimanja zuba i čeljusti jedna je od najčešće i najstarijih primjenjivanih metoda u dentalnoj radiografskoj praksi. Za snimanje zuba i čeljusti koriste se posebno dizajnirani uređaji i radiografski filmovi manjih formata s emulzijom posebne izvedbe ili digitalni senzori. Radiogrami se mogu podijeliti u dvije osnovne skupine: intraoralni i ekstraoralni. Osnovna podjela se temelji na položaju receptora slike tijekom snimanja. Kod intraoralne radiografije receptor se nalazi u ustima pacijenta dok je kod ekstraoralnog izvan usne šupljine. U konvencionalnoj radiografiji se koristi film za dentalnu radiologiju, a u digitalnoj radiografiji ravni detektor. Pojedinačne intraoralne snimke pokazuju jedan zub ili manju skupinu zuba, a ne omogućuje potpun uvid u stanje sustava za žvakanje. Ortopantomogram ili panoramska snimka pokazuje obje čeljusti sa svim zubima, temporomandibularnim zglobovima, nosne kosti i maksilarne sinuse. Panoramska snimka je značajna i česta metoda prikaza u dentalnoj praksi. U početnom radiografskom pregledu važno je prikazati dentoalveolarno područje, kutove donje čeljusti i temporomandibularne zglobove. Pojedinačne intraoralne snimke nadopuna su panoramskim, dok su se donedavno smatrale projekcijama.

3.3.1.1. Osnovni položaj pacijenta kod intraoralnih tehnika snimanja

Kod snimanja svakog zuba treba odrediti dva kuta središnje zrake: kut što ga središnja zraka čini sa središnjom ravninom glave, po zakonu ortoprojeksiije, i kut što ga čini s griznom linijom snimanih zubi, po zakonu izometrije. Pacijent sjedi zatiljkom oslonjen o naslon stolca tako da je u udobnom i stabilnom položaju koji može zadržati tijekom cijelog snimanja.



Slika 2. Ispravan osnovni položaj pacijenta (Izvor: “Dentalna radiologija“, Ivan Krolo, Dijana Zadravec)

Pacijent mora sjediti uspravno kako bi mu središnja ravnina glave, vrata i tijela bila okomita. Grizna ravnina zuba koje želimo snimati treba biti u horizontalnoj ravnini. Spojnica donjeg ruba nosnih krila s tragusom, tzv. Chandlerova linija, treba biti paralelna s griznom ravninom gornjih zuba, kada se izvode snimke gornjih zuba. I obrnuto, ako se snimaju donji zubi, spojnica griznih ploha donjih sjekutića s donjim rubom ušne resice treba staviti u horizontalu.

3.3.2. Receptor slike

Intraoralni filmovi se nalaze u plastičnoj košuljici, jedna je strana potpuno glatka, dok su na drugoj strani tiskane obavijesti o vrsti i karakteristikama filma, te o proizvođaču. Nakon snimanja ista košuljica služi za pohranu snimke. Na stražnjoj strani plastične košuljice i na filmu nalazi se točkasto izbočenje. Ono se uvijek nalazi s desne strane filma. Film treba biti postavljen u ustima pacijenta tako da je oznaka uvijek usmjerena udesno. Tako znamo koji je zub na snimci prikazan. Intraoralni dentalni filmovi pojavljuju se u četiri standardne veličine koje su prilagođene različitim veličinama zubala u djece i odraslih. Najzastupljeniji je format filma 3 x 4 cm. Vrlo je važno u kojem položaju će biti uložen receptor slike u usta. Receptor slike, odnosno film

duljom stranicom prati os zuba kod radiografije sjekutića i očnjaka, dok se u radiografiji pretkutnjaka i kutnjaka film postavlja poprečno na os zuba.

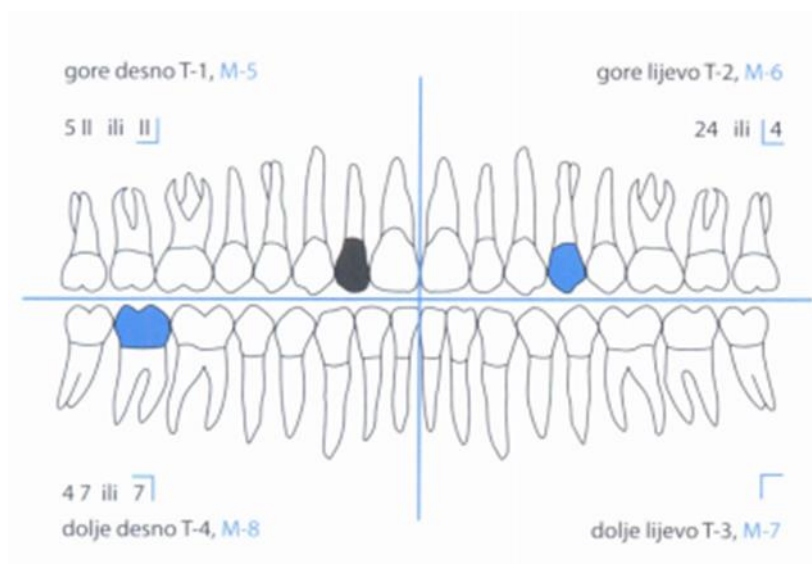
3.3.1.2. Umetanje receptora slike u usta pacijenta

Unošenje filma u usnu šupljinu treba uvježbati da bi se stekla vještina i brzina. Inženjer medicinske radiologije pridržava film kažiprstom i palcem te film unosi položen horizontalno u usta pacijenta. Ploha filma treba biti paralelna s griznom ravninom zuba. Kada je film u ustima, strana omotnice koja je bez teksta priljubljuje se uz lingvalnu stranu snimanih zuba. Film treba položiti na alveolarni greben ili nepce, uz oralnu stranu zuba, tako da prelazi okluzalnu ravninu za 2 do 3 milimetra. Mnogi pacijenti, a pogotovo djeca, imaju pritom nagon na povraćanje. U praksi se treba pridržavati redosljeda radnji. Prvo odrediti osnovni položaj pacijenta na stolcu za snimanje, postaviti film u usta pacijenta pri čemu je važno paziti da pacijent ne promijeni položaj glave, zatim usmjeriti snop zraka prema središnjoj i griznoj ravnini, odrediti mjesto ulaza središnje zrake, odrediti vrijednost ekspozicije te eksponirati.

3.3.1.3. Obilježavanje zuba

Za obilježavanje zuba koji se treba snimati primjenjuje se shema križa, čija vodoravna crta virtualno dijeli gornju i donju čeljust dok vertikalna linija označava lijevu i desnu stranu. Ako se snima pojedinačni zub, dovoljne su dvije crte ucrtane pod pravim kutom, nalik na slovo L, koji označavaju vodoravnu i okomitu liniju, dakle gornji odnosno donji kvadrant desne ili lijeve strane čeljusti. Pojavom računala uvedeni su novi sustavi obilježavanja zuba. Primjenjuje se više različitih sustava, no najširu primjenu ima FDI sustav (franc. *Federation Dentaire Internationale*). FDI sustav kod odraslih osoba zube dijeli na četiri kvadranta, a zubi se broje u smjeru kazaljke na satu od gornjeg desnog kvadranta, tako da broj 1 označava gornji desni kvadrant, broj 2 gornji lijevi kvadrant, broj 3 donji lijevi kvadrant i 4 donji desni kvadrant. Ovom broju pridodaje se redni broj zuba, primjerice, gornji lijevi pretkutnjak označava se brojevima 24 (čita se: zub dva-četiri) ili donji desni drugi kutnjak brojevima 47 (čita se: zub četiri-sedam). Obilježavanje

dok djece koja imaju mliječne zube kvadranti nose brojeve 5 (gornji desni kvadrant), 6 (gornji lijevi kvadrant), 7 (donji lijevi kvadrant) i 8 (donji desni kvadrant). Zubi se značavaju rimskim brojevima. To znači, drugi gornji desni sjekutić označava se oznakom 5 II -8 (čita se: zub pet-dva). (3)



Slika 3. Obilježavanje mliječnih i trajnih zubi po FDI sustavu (Izvor: “Dentalna radiologija“, Ivan Krolo, Dijana Zadavec)

Specijalistu radiologije i doktoru dentalne medicine u analizi snimki zuba bit će korisne i dodatne oznake. Stoga je potrebno označiti nedostaje li u snimanom području neki zub ili postoje samo ostaci korijena, nosi li zub ispunu, krunicu ili su snimani zubi nosači mosta. Za istu promjenu na zubima uvijek treba koristiti istu oznaku.

3.3.1.4. Zakon izometrije

Radiogram nekog objekta najvjernije prikazuje njegov oblik i veličinu ako je objekt pri snimanju položen neporedno uz film (minimalna objekt-film udaljenost, OFD), ako je duža os objekta paralelna s ravninom filma, snop rendgenskih zraka okomit je na dužu os snimanog objekta i ravninu filma, središnja zraka mora ciljati na sredinu objekta i filma. Zbog različite debljine čeljusti i nagiba alveolarnog grebena u kojem se nalaze zubi, receptor slike pri oralnom snimanju prema dužoj osi zuba uvijek je pod određenim kutom. Stoga kod intraoralnih snimki os zuba i ravnina filma nisu paralelne. Da bi se postigla realna veličina zuba na radiogramu (kada su veličina zuba i njegove projekcije na filmu jednake), što se naziva izometrijska veličina, potrebno je pri snimanju usmjeriti središnju zraku okomito na ravninu koja leži u simetrali kuta kojeg zatvara duža os zuba i ravnina receptora. Budući da u čeljusti gotovo svaki zub stoji prema griznoj ravnini pod drukčijim kutom, a debljina alveolarnog grebena i mekih česti koje prekrivaju korijene zuba također nisu jednake, duža os zuba i ravnina filma imaju gotovo za svaki zub drukčiji međusobni odnos. Pri snimanju svakog pojedinog zuba potrebno je, po zakonu izometrije, odrediti drukčiji kut središnje zrake rendgenskog snopa. Stoga je kod snimanja svakog zuba potrebno odrediti dva kuta središnje zrake; kut koji središnja zraka čini s medijalnom ravninom (po zakonu ortoprojekcije) te kut što ga čini s griznom ravninom snimanih zuba (po zakonu izometrije). U određenom osnovnom položaju pacijenta medijalna ravnina glave je okomita, a grizna ravnina zuba horizontalna. Pacijent uspravno sjedi zatiljkom oslonjen o naslon stolca za snimanje s poravnom ravninom glave, vrata i tijela. Grizna ravnina zuba koje je potrebno snimati mora se nalaziti u horizontalnoj ravnini. Spojnica donjeg ruba nosnih krila s tragusom, tzv. Chandlerova linija, treba biti paralelna s griznom ravninom gornjih zuba (pri snimanju gornjih zuba) i obrnuto kod snimanja donjih zuba. Prije rendgenskog snimanja potrebno je ukloniti s lica i glave sve predmete koji bi mogli stvarati sjenu na filmu.

3.3.1.5. Imobilizacija filma

Pri intraoralnom snimanju film se stavlja u usta pacijenta s unutrašnje strane čeljusti tako da je snimani zub na sredini površine filma. Rubni dio filma od 2 do 3 mm nalazi se ispod ili iznad griznog ruba zuba. U tom položaju pacijent treba zadržati film pridržavajući ga kažiprstom ruke suprotne od strane snimanog zuba. Ostali prsti su stisnuti u šaku kako se ne bi našli u rendgenskom snopu. Pritisak prsta na film mora biti kontroliran. Prejaki pritisak može deformirati rendgenske slike. Profesionalno osoblje nikad ne smije držati film pri snimanju već to treba činiti sam pacijent. Ako osoba koja se snima nije u stanju držati sama film, to treba učiniti osoba u pratnji pacijenta. Tada zaštitnu odjeću mora dobiti osim pacijenta i osoba koja mu pomaže.

3.3.1.6. Određivanje ulaznog mjesta središnje zrake

Nakon što se odredi smjer središnje zrake u odnosu na medijalnu i vodoravnu ravninu, potrebno je odrediti ciljno mjesto središnje zrake. Središnja zraka treba prolaziti sredinom snimanog zuba i pasti na sredinu filma. Doktor dentalne medicine kliničkim pregledom može djelomično analizirati krunu zuba, dok mu je radiogram prijeko potreban za analizu nedostupnog dijela krune, vrata korijena, a posebice apeksa i periapikalnog područja zuba. Da bi se ciljalo na vršak korijena zuba (apex), na licu pacijenta treba odrediti njegov položaj. Svi apeksi zuba nalaze se u Chandlerovoj liniji. Apeksi donjih zuba leže na crti koja je paralelna s griznom plohom donjih zuba, a obično se nalazi približno 1 cm iznad donjeg ruba donje čeljusti.

3.3.1.7. Određivanje vrijednosti ekspozicije i eksponiranje

Za snimanje zubi i čeljusti potrebna je minimalna prodornost zračenja koju se postiže anodnim naponom 55-70 kV. Budući da se pri snimanju obično rabi ista vrsta filmova i snima se u jednakoj fokus-film udaljenosti, ta dva čimbenka koja se ne mjenjaju ne treba pri utvrđivanju vrijednosti ekspozicije uzimati u obzir. Za sužavanje rendgenskog snopa na malim RTG dentalnim uređajima polje snimanja određuju tubusi koji su oblikovani poput stošca, a dugi 12 cm. Tubus iz kojeg izlazi korisni snop postavljen je na

minimalnu udaljenost od žarišta rendgenske cijevi do kože lica pacijenta. U intraoralnoj radiografiji mjerilo vrijednosti ekspozicije su miliampersekunde (mAs). Za gornje sjekutiće je približno 15 mAs, za gornje kutnjake do 25 mAs, za donje sjekutiće 10 mAs, donje kutnjake do 18 mAs. Veličina ekspozicije ovisi i o debljini snimanog područja pa zato kod bezubih osoba i djece treba navedene vrijednosti ekspozicije smanjiti do 25%. Tijekom eksponiranja potrebno je pacijenta zamoliti da ne diše.

3.3.2. INTRAORALNI RADIOGRAMI

Intraoralni radiogrami su snimke na receptoru slike koji je uloženo u usnu šupljinu pacijenta. Aksijalne periapikalne i parodontalne snimke su snimke pojedinačnih zuba na kojima se prikazuju dva do tri zuba. Okluzalne snimke prikazuju veće segmente čeljusti u aksijalnoj projekciji. Dentalni radiogrami trebaju biti optimalne optičke gustoće (zacrtnjenosti), kontrasta, oštrote i prostorne razlučivosti. Cilj je dobiti radiogram s najmanjom mogućom deformacijom i bez uvećanja. Najčešće primjenjivana tehnika intraoralnog snimanja su pojedinačni radiogrami zuba koji se rabe u dijagnostici periapikalnog područja. One najoštrije i najjasnije prikazuju detalje snimanog zuba i periapikalnog područja uz najmanju deformaciju rendgenskih sjena budući se film nalazi sasvim priljubljen uz snimano područje. Neke od indikacija za snimanje intraoralnih radiograma su sumnja na patološke promjene vrata i korijena zuba, sumnja na širenje patološkog procesa iz zuba na periapikalno područje, kontrola pravilnog razvoja zametka trajnih zuba, kontrola punjenja zubnog kanala ispunom, kontrola prijanjanja metalnih krunica, frakture i perforacije zuba itd. Za intraoralna snimanja pacijenta treba postaviti u dobar početni položaj u kojem su glava, vrat i tijelo nalaze u istoj uzdužnoj osi i istim prostornim položajem sagitalne ravnine. Intraoralni radiogrami se moraju izvoditi u skladu s pravilom ortoprojekcije. Prema tom pravilu, nagib snopa zračenja na horizontalnu ravninu određuje se tako da se središnja zraka usmjeri okomito na spojnicu bukalnih ploha (kontaktnu točku zuba) snimanih zuba. Cilj je izbjeći preklapanja kruna susjednih zuba na radiogramu, dakle jasno prikazati međuzubni prostor. Kutovi ortoprojekcije odnosno otklona unutar horizontalne ravnine u odnosu na medijalnu ravninu različiti su za različite grupe zuba. Također se razlikuju za gornju i donju čeljust zbog različite zakrivljenosti anatomske luka gornje i donje čeljusti. Središnju zraku

potrebno je osim u horizontalnoj ukositi i u vertikalnoj ravnini, prema pravilu izometrije, budući da je nužno dobiti što vjerniju snimku zuba s obzirom na njegovu veličinu i oblik. To nije jednostavno budući da zubi u čeljustima nisu postavljeni okomito. Krivo odabrani nagib u horizontalnoj ravnini će rezultirati međusobnim preklapanjem dodirnih ploha susjednih zubi. Neodgovarajući nagib u vertikalnoj ravnini rezultat će projekcijskim skraćanjem ili produljenjem zuba u odnosu na stvarnu veličinu. Smjer središnje zrake po zakonu ortoprojeksijske i izometrije treba pri snimanju bilo kojeg područja zuba zasebno odrediti. Središnjoj zraci određuju se dva kuta: kut prema medijalnoj ravnini i kut prema horizontalnoj ravnini. Ako se snimanju djeca ili bezube osobe, smjer središnje zrake rendgenskog snopa treba povećati 5-10°. Posebno je potrebno naglasiti da nagib središnje zrake pod navedenim kutom vrijedi samo za anatomski dobar položaj zuba i normalan oblik čeljusti. Zbog divergentnog širenja rendgenskih zraka prema objektu snimanja i receptoru slika, moguće su deformacije uzrokovane uvećanjem ili izobličenjem sjene objekta. Upravo kut vertikalnog zakošenja središnje zrake u odnosu na snimani zub i okomito postavljeni receptor ovisi kolika će biti deformacija intraoralne snimke.

3.3.2.1. Periapikalne i retroalveolarne snimke

Na radiološkoj snimci važno je prikazati zub u njegovoj stvarnoj veličini. Zbog različitog vertikalnog nagiba zuba i položaja filma pri snimanju, periapikalni i retroalveolarni radiogrami mogu se podijeliti na usporedne snimke i bisekcijske snimke.

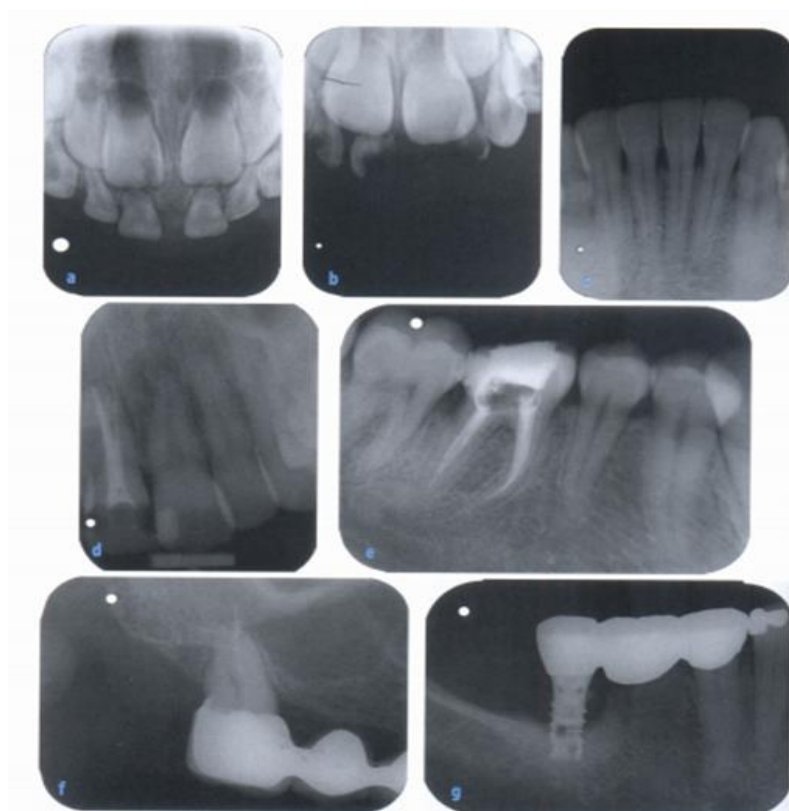3.3.2.1.1. Usporedna snimka

Usporedna snimka zahtijeva uporabu plastičnog nosača s lingvalne strane. To omogućuje da se film postavi usporedno s ravninom zuba tako da središnja zraka pada okomito na uzdužnu os zuba i film. Da bi se postigao usporedni položaj s ravninom filma, zbog kosine alveolarnog nastavka čeljusti, film je potrebno postaviti dublje u usnu šupljinu. Snimani zub je udaljen od filma, što rezultira uvećanjem prikaza i gubitkom oštine, poglavito na rubovima filma. Zbog većeg radijusa zakrivljenosti luka gornje čeljusti i mogućnosti postavljanja plastičnog nosača, najveća udaljenost objekta i filma

dogada se u prikazu sjekutića gornje čeljusti. Stoga je uvećanje projekcije zuba i gubitak oštine rubne sjene najuočljiviji na krunama gornjih sjekutića. Da bi se izbjeglo uvećanje i kompezirala anatomska varijacija usporednim prikazom, potrebno je povećati udaljenost između žarišta rendgenske cijevi i filma za 20 do 40 cm ovisno o modelu tubusa. Pri snimanju usporednom metodom središnja zraka je okomita na os zuba. Neodgovarajući vertikalni nagib središnje zrake rezultira projekcijskim skraćanjem ili produljenjem u odnosu na stvarnu veličinu zuba. Primjerice, preveliki kut vertikalnog zakošenja središnje zrake skraćuje stvarnu duljinu zuba na radiogramu i obrnuto. Najvažnija prednost usporedne tehnike je jednostavnost primjene i dobivanje radiograma realne veličine zuba bez deformacije slike. Problem može predstavljati plitko nepce djece ili odraslih ljudi te nelagoda koju pacijent može osjećati pri postavljanju plastičnog nosača.

3.3.2.1.2. Bisekcijska snimka

Bisekcijska snimka se radi kada je nemoguće snimiti usporednu snimku. Razlikuje se po tome što pacijent pridržava kažiprstom suprotne šake u odnosu na snimani dio čeljusti, dok je film uvijek koso postavljen u odnosu na uzdužnu os snimanog zuba. Rabi se film formata 3 x 4 cm, a glavni nedostatak je deformacija sjene snimanog zuba na snimci koja može nastati zbog nedovoljne ili presnažne kompresije filma. Sljedeći nedostatak je što pacijent sam pridržava film pa se ruka može naći u primarnom snopu. Kod bisekcijske snimke središnja zraka je okomita na zamišljenu ravninu koja dijeli os zuba i dentalni film prilonjen na oralnu stranu alveolarnog grebena. Neodgovarajući ventralni nagib središnje zrake također rezultira, kao i kod usporedne snimke, deformacijom radiograma. Primjerice, izdužena slika nastaje kod premalog ulaznog kuta, odnosno okomitog smjera središnje zrake u odnosu na os zuba. U obje tehnike, kvalitetan periapikalni zubni radiogram mora obuhvatiti vrat i korijen zuba te najmanje 2 do 3 mm periapikalnog područja alveolarnog grebena. Položaj apeksa određuje točku ulaska središnje zrake na licu pacijenta. Horizontalna linija apeksa gornji zubi, tijekom snimanja paralelna je s griznom ravninom. Apeksi gornjih zuba smješteni su na spojnici nosnih krila i tragusa u Chanderovoj liniji, dok su apeksi donjih zuba spojnica grizne ranine donjih sjekutića i donjeg ruba ušne resice trebaju biti u horizontalnoj ravnini.



Slika 4. Retroalveolarne snimke (a-g) (Izvor: “Dentalna radiologija“, Ivan Krolo, Dijana Zadavec)

3.3.2.2. Ekscentrične snimke zuba

Ekscentrične snimke zuba rade se po istom protokolu kao i intraoralne snimke zuba. Na intraoralnoj snimci korijen zuba od 4 do 8 mogu se međusobno preklapati što onemogućuje adekvatnu analizu. Da bi se izbjeglo preklapanje korijena zuba rade se ekscentrične snimke. Tubus cijevi se zakreće dorzalno ili ventralno u okviru od 10 do 15° u odnosu na intraoralnu snimku.

3.3.2.3. Intraoralni okluzalni radiogram

Intraoralni okluzalni radiogram čeljusti ili zagrizni radiogram omogućuje aksijalnu projekciju donje čeljusti i modificiranu aksijalnu projekciju gornje čeljusti. Okluzalni

radiogrami su nadopuna standardnim periapikalnim radiogramima, kada se želi odrediti smjer rasta prekobrojnog zuba ili položaj stranog tijela, oralno ili vestibularno u odnosu na zub ili alveolarni greben. Okluzalni radiogrami se koriste kod lokalizacije zaostalih korjenova, lokalizacije kamenca u izvodnim kanalima žlijezda slinovnica, procjene ekspanzivnih procesa čeljusti, analize frakture itd. Na snimkama koje su snimljene ovom tehnikom nalazi se veća deformacija zuba i veće su neoštrine područja vrška korijena zuba i susjednih dijelova alveolarnog nastavka nego na usporednim ili bisekcijskim snimkama. Razlog je što su kod okluzalne tehnike apeksi vrlo udaljeni od filma. Osnovni položaj pacijenta jednak je kao i kod snimanja usporedne ili bisekcijske snimke. Film treba umetnuti u usta i potisnuti prema kracima donje čeljusti toliko duboko koliko dopušta individualni anatomski odnos. Pri zatvaranju usta i ugrizu u film, isti treba viriti nekoliko milimetara izvan zagriža prema obrazima. Dva filma (41 x 31 mm) spajaju se u središnjoj liniji usne šupljine po njegovoj duljoj strani na način da točka izbočenja na njima bude usmjerena na oba filma desno. Za snimanje intraoralnih okluzalnih snimki koriste se filmovi formata 5 x 7 cm ili 3 x 4 cm na način da se dva filma spajaju po njihovoj duljoj strani u središnjoj liniji usta. Glatku stranu filma treba okrenuti prema čeljusti koja se snima tako da olovna folija bude na suprotnoj strani od snimanje čeljusti. Kod ove snimke važno je zagristi film odmjerenom snagom te zadržati isti položaj i snagu zagriža tijekom snimanja.

Nagib središnje zrake prema ravnini snimanja je isti kao i pri snimanju u usporednom ili bisekcijskom snimkom. Nagib prema vodoravnoj ravnini je mnogo strmiji jer je film udaljen od duže osi snimanih zuba. Središnja zraka cilja na apekse snimanih zuba.

3.3.2.4. Okluzalne snimke čeljusti

Intraoralni okluzalni radiogram čeljusti ili zagrizni radiogram omogućuje aksijalnu projekciju donje čeljusti i modificiranu aksijalnu projekciju gornje čeljusti. Okluzalni radiogrami su nadopuna standardnim periapikalnim snimkama, kada se želi odrediti je li prekobrojni zub ili strano tijelo smješteno oralno ili vestibularno u odnosu na zube ili alveolarni greben. Okluzalne snimke čeljusti rade se kod lokalizacije zaostalih korjenova,

lokalizacije kamenca u izvodnim kanalima žlijezda slinovnica, prikaza fraktura te prirođenih anomalija čeljusti i nepca. Na snimkama snimljenim ovom metodom, deformacija zuba i neoštrina područja apeksa i susjednih dijelova alveolarnog nastavka veće su nego na usporednim ili bisekcijskim snimkama. Razlog tome je što su kod intraoralne okluzalne tehnike apeksi vrlo udaljeni od filma.

3.3.2.4.1. Zagrizna (okluzalna) snimka donje čeljusti

Za okluzalni radiogram donje čeljusti središnja zraka je usmjerena odozdo prema gore, okomito na film. Film se postavlja vodoravno na gornju površinu jezika i dijelom zagriznu površinu donjih zubi, pri čemu se lagano zagriže. Snop zraka usmjeren je kranijalno i prolazi kroz donju čeljust i podjezično područje. Na radiogramu se prikazuje donja čeljust sa zubnim lukom, gdje se vide samo krune zuba i podjezično područje. Film treba umetnuti u usta i potisnuti prema ramusima donje čeljusti koliko to dopuštaju individualni anatomske odnosi. Pri zatvaranju usta i ugriza filma, isti film treba viriti nekoliko milimetara iz usta. Snimani zub treba biti u sredini filma.

Format filma za intraoralne okluzalne snimke je 5 x 7 cm, dok se kod male djece rabe manji formati. Glatku stranu treba okrenuti prema strani čeljusti koja se snima, tako da olovna strana bude okrenuta prema čeljusti koja se ne snima. Nagib središnje zrake prema središnjoj ravnini je kao i pri snimanju usporednih ili bisekcijskih snimaka, a nagib prema horizontalnoj ravnini je više ukošen, jer je film udaljen od duže osi zuba. Središnja zraka cilja na apekse snimanih zuba. Za aksijalni prikaz donje čeljusti glavu treba zabaciti maksimalno unatrag prema vertikalnom stativu. Snop rendgenskih zraka ukošen je kranijalno, a središnja zraka je usmjerena kranijalno, okomito na film, odnosno receptor slike. Središnja zraka prolazi kroz dno usne šupljine. Na radiogramu treba biti prikazan veći dio donje čeljusti u aksijalnoj projekciji.

3.3.2.4.2. Zagrizna (okluzalna) snimka gornje čeljusti

Za okluzalni radiogram gornje čeljusti središnja zraka usmjerena je odozgo prema dolje, ali se najčešće manje nagnje. Receptor slike je postavljen okluzalno. Snop

rendgenskih zraka je iskošen kaudalno, pri čemu središnja zraka prolazi kroz nosne kosti, ali ne smije zahvatiti frontalnu kost, odnosno glabelu. Na radiogramu se prikazuje čitav dentalni luk gornje čeljusti, središnja nosna pregrada i kosti nepca.

3.3.2.5. Aksijalna rendgenska snimka gornje čeljusti

Kod aksijalne rendgenske snimke gornje čeljusti zračni snop se manje nagnje i iskošen je kaudalno. Središnja zraka prolazi kroz nosne kosti i ne smije prikazati frontalnu kost. Na snimci je potrebno prikazati dentalni luk gornje čeljusti, nosni septum, palatinalni nastavak gornje čeljusti te lamine palatinalnih kostiju. Kod lateralnog okluzalnog snimanja gornje čeljusti film je potrebno smjestiti u usta u potpuno istim uvjetima kao kod topografskog snimanja, samo se film postavlja lateralno, desno ili lijevo, ovisno o strani koja se snima.

3.3.2.6. Bite-wing ili snimka s ugrizom u traku

Snimka s ugrizom u traku ili skice ovojnice filma (Raperova metoda snimanja) prikazuje krune i vratove zuba gornje i donje čeljusti istodobno dok se apeksi zuba ne prikazuju. Budući da snimke s ugrizom u traku ne prikazuju apekse zuba jedino se kod ove metode snimanja središnja zraka ne usmjerava na vrh korijena zuba već na sredinu filma. Ova se metoda rijetko primjenjuje premda bi trebala biti jedini način snimanja zuba kod mladih ljudi s ciljem ranog otkrivanja i liječenja početnih karijesa koji još nisu inficirali pulpu zuba i ne uzrokuju apikalne i periapikalne patološke promjene.

Film formata 3 x 4 cm obuhvaća se plastičnom trakom čiji se slobodni krajevi sastaju na sredini glatke plohe filma te se ulaže u usta uz lingvalnu stranu snimanih zuba. Prema tome, u griznoj ravnini zuba gornje i donje čeljusti je traka koja je postavljena na sredini filma pa jedna polovica filma služi za prikazivanje gornjih, a druga za prikazivanje donjih zuba. Upotrebljena traka se baca i za svakog je bolesnika potrebno uzeti novu traku.

U osnovnom položaju pacijent sjedi oslonjen glavom na naslon stolca, dok je medijalna ravnina glave, vrata i tijela okomita na pod. Chandlerova je linija vodoravna u odnosu na ravninu filma. (5)

3.3.3. RADIOVIZIOGRAFSKO SNIMANJE

Radiovizioigrafija je digitalno snimanje čije su prednosti u odnosu na analogni zapis:

- visoka rezolucija slike
- istovremeno snimanje i dobivanje snimke na ekranu monitora
- softverska mogućnost obrade slike
- precizno mjerenje
- arhiviranje
- dokumentiranje na različite medije (CD, film, papir)
- slanje na daljinu (teleradiologija)
- manja doza zračenje

RVG tehnika služi za rano otkrivanje karijesa, otkrivanje drugih patoloških stanja čeljusti i zuba, periapikalnih bolesti, paradontalnih bolesti i ozljeda. Intraoralni senzor se rabi kao film postavljanjem u usta, a postupak postavljanja senzora isti je kao i kod filma. Koji će se postupak primjeniti ovisi o pacijentu i njegovim sposobnostima prihvatanja. Osnovna fizička razlika filma i senzora je ta što senzor ne možemo u ustima deformirati.

3.3.4. POGREŠKE KOD INTRAORALNOG SNIMANJA ZUBA

Idealnu snimku relativno je teško dobiti zbog različitih individualnih anatomskih varijacija čeljusti, smještaja zubi, nepravilnog zagriža te katkad ograničene suradnje pacijenta. Pogrešno okrenuta strana filma ili receptora u potpunosti će uništiti dijagnostičku vrijednost radiograma. Nedovoljno umetnut film u usta rezultirati će izostankom prikaza anatomskih struktura nužnih za planiranje liječenja zuba ili korekcije zubala. Deformacije rendgenkih sjena zuba mogu nastati zbog lošeg načina snimanja.

Pogreške mogu nastati zbog nepoštivanja pravila ortoprojeksijske i izometrijske savijanja filma, pogrešno određene ekspozicije i loše kemijske obrade filma.

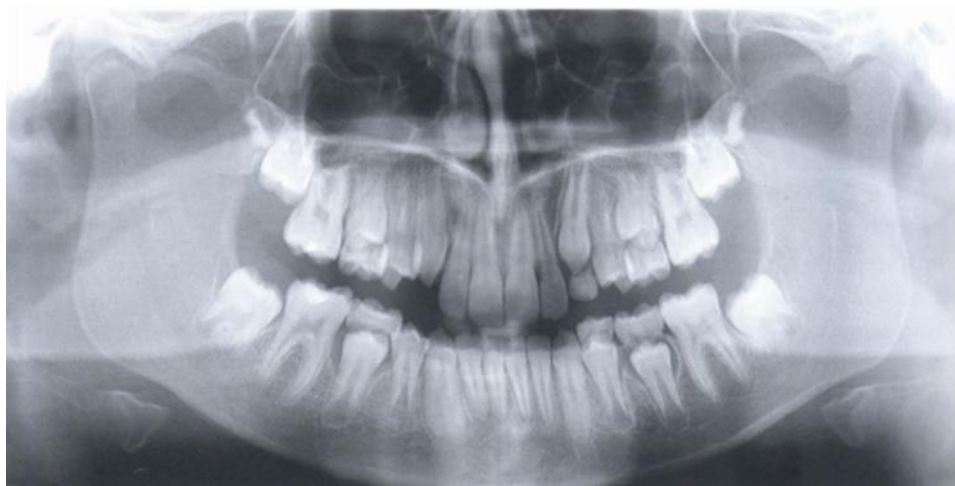Krivi nagib središnje zrake u vodoravnoj ravnini rezultirat će preklapanjem anatomskih struktura kruna zuba. Krivi nagib središnje zrake u okomitoj ravnini mijenja dužinu sjene snimanog zuba te će uzrokovati produljenje ili skraćivanje sjene zuba u odnosu na njegovu realnu veličinu. Prejakim pritiskom prsta na film dobit će se deformirana slika, a zbog preslabog pritiska film će skliznuti sa zadanog položaja. Otisci prstiju na radiogramu nastaju ako se film dodiruje nečistim prstima ili se predugo drži između jagodica pa se toplinom ili pritiskom mijenjaju svojstva emulzijskog sloja. Zamjene identiteta pacijenta, zamjene snimane strane zubala, pogrešno identificirana strana, pogreške su s mogućim pravnim implikacijama.

3.3.5. EKSTRAORALNA SNIMANJA

3.3.5.1. Ortopantomografija ili panoramsko snimanje

U novije vrijeme panoramsko ili ortopantomografsko snimanje zauzima sve značajnije mjesto u dentalnoj radiologiji. Panoramska radiografija pruža uvid u stanje čeljusti te okolnih anatomskih struktura. Vrlo često se primjenjuje kao bazični radiogram pri dolasku pacijenta u ordinaciju doktora dentalne medicine. Prikaz je slabije oštine i manje detaljan nego kod intraoralne snimke. Prilikom snimanja osnovni položaj pacijenta je stojeći ili sjedeći ako pacijent može stajati. Prije postavljanja pacijenta u osnovni položaj za snimanje, potrebno je ukloniti s glave ukosnice, gumice, umetke, češljeve, očne leće, nakit s vrata i dentalne proteze te obavezno obući zaštitnu olovnu pregaču koja ima prednju i stražnju stranu. Početni položaj pacijenta je uspravan s izravnatim leđima. Vrat je potrebno lagano potisnuti naprijed u tzv. položaj labuđeg vrata tako da se sjena kralježnice ne preklapa sa sjenom prednjih segmenata dentalnih lukova. S obje ruke pacijent se pridržava za rukohvate koji su ugrađeni u uređaj. Glava se namješta na točno predviđeno mjesto, a vrh brade se oslanja na oslonac na bradu na kojem postoji zagrizna lulica. Čelo priliježe u posebno oblikovan oslonac, lateralni držači održavaju glavu u zadanom položaju tijekom relativno duge ekspozicije. Medijalna ravnina glave i tijela mora biti okomita na podlogu na koju se namješta glava. Namješta se frankfurtska linija

lubanje koja s podlogom odražava uporedan položaj, što jamči da je okluzalna ravnina u idealnom položaju. Prije ekspozicije pacijent mora progutati slinu. Da bi se izbjegao zračni filter između jezika i nepca važno je da jezik široko prilegne na prednji dio tvrdog nepca, vrhom savijenim prema gore i natrag da bi se postigao efekt filtra mekog tkiva. Posebnu pažnju potrebno je posvetiti razdvajanju prednjih zuba da ne dođe do preklapanja sjekutića. Zato treba idealno zagristi i zatvoriti usnice oko lulice, a kod pacijenata bez zubi mogu se umetnuti pamučni smotuljci između alveolarnih nastavaka. Vrijeme ekspozicije je unaprijed određeno, ovisno o modelu uređaja, a kreće se između 15 do 20 sek. Pacijenta je važno upozoriti na duljinu ekspozicije i savjetovati ga kako se ne bi pomicao, te da plitko diše. Ispravnost položaja kolimatora nadgleda se u ogledalcu smještenom na uređaju. Rendgenska cijev se rotira iza glave pacijenta, dok je nosač receptora sprijeda. Po završetku ekspozicije cijev se vraća u početni položaj.



Slika 5. Ortopantomogram (Izvor: “Dentalna radiologija“, Ivan Krolo, Dijana Zdravec)

Panoramsko snimanje pruža mogućnost analize kroz četiri važna područja: dentoalveolarno, maksilarno, mandibularno i područje temporomandibularnih zglobova. Indikacije za ortopantomografsko snimanje su široke: prikaz donjeg i gornjeg zubnog niza, razvoj mliječne i trajne denticije, prikaz anomalija zubnog niza, prikaz potpornih struktura zubnog niza. Na ortopantomogramu se mogu analizirati i endodontalne

promjene poput karijesa, periapikalni i paradontalni procesi te traumatske promjene orofacijalnog područja. (5)

3.3.5.2. Pogreške kod ortopantomografskog snimanja

Nužno je glavu pacijenta postaviti propisno s obzirom na položaj frankfurtske horizontale. Preveliki nagib glave prema naprijed rezultirat će deformacijom i superpozicijom pojedinih zubi dok će prevelik nagib prema natrag uzrokovati gubitak prikaza korijen gornjih zubi. Točno postavljanje prednjih zubi na lulicu zagriznog bloka uvjet je vjernog prikaza prednjih zubi bez deformacije na slici. Ako pacijent ne proguta slinu i ne pritisne jezik uz nepce, gube se detalji prikaza korijena zubi gornje čeljusti.

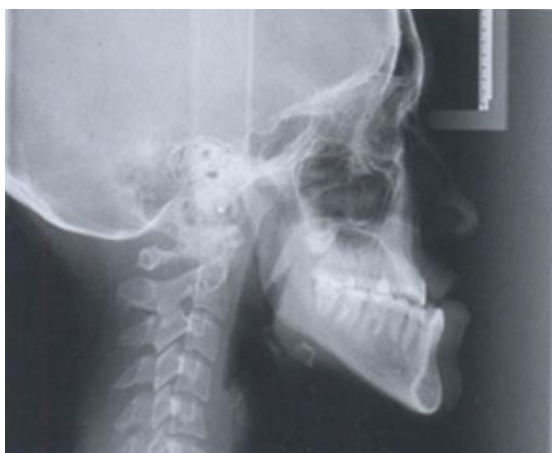3.3.6. POSTEROANTERIORNI CEFALOGRAM

Posteroanteriorni cefalogram se rabi samo kod pacijenata koji imaju nerazmjer u rastu lica, devijaciju i asimetriju između lijeve i desne strane lica. Na njemu se analiziraju strukture u tri dubine i uglavnom točne na kostima. Osnovni stav pacijenta je stojeći. Kazeta formata 24 x 30 cm stavlja se u nosač za kazetu. Fokus-film udaljenost je 150 cm. Glava pacijenta licem je okrenuta prema kazeti. Medijalna ravnina glave okomita je na kazetu. Čelo i vrh nosa prislanjaju se uz kazetu, a usta su zatvorena. Snop rendgenskih zraka je horizontalan, a središnja zraka okomita je na medijalnu ravninu i ulazi na vanjskoj okcipitalnoj protuberanciji, a izlazi na sredini zatvorenih usta. Kod PA cefalograma ne rabe se filtri. Za razliku od LL cefalograma, mogu se rabiti držači s lijevcima koji se ulažu u ušne otvore.

3.3.7. LATEROLATERALNI CEFALOGRAM

Laterolateralni cefalogram je također standardna snimka u postupku dokumentiranja stanja zubala na početku i po završetku ortodonske terapije. Osnovni stav pacijenta je stojeći. Glava pacijenta nalazi se u profilnom položaju, kao kod profilnog kraniograma. Kazeta formata 24 x 30 cm stavlja se u nosač kazete. Ramena pacijenta su maksimalno opuštena. Vrat treba blago potisnuti naprije u položaj tzv. labuđeg vrata kako

bi se na snimci izbjeglo preklapanje krakova donje čeljusti i vratne kralježnice. Medijalna ravnina glave je paralelna s kazetom. Fokus-film udaljenost je 150 cm. U pravilu se snima desni profil, ako nije konstrukcijom uređaja drukčije određeno. Uređaj ima ugrađene potpornje kojima se učvršćuje položaj čela, korijen nosa i zatiljka te male lijevke koji se postavljaju u ušne otvore. Ljevkasti nastavci u sebi imaju olovne kuglice koje služe kao markirne točke. Tako se položaj glave fiksira točno u profilu te je središnja ravnina glave paralelna s ravninom filma. Franfurtska linija lubanje postavlja se u vodoravan položaj. Na korijen nosa fiksira se držač koji u sebi ima 5 do 7 cm dugu olovnu markaciju. Sve olovne oznake služe kao polazišne točke za analizu i rekonstrukciju ortodontu ili kirurgu. Pacijent drži zatvorena usta u fiziološkom položaju zagrizava. Neposredno prije eksponiranja filma pacijent treba progutati slinu. Snop rendgenskih zraka je horizontalan, a središnja zraka cilja na lijevkaasti nastavak strane pacijenta koji ne priliježe uz kazetu i okomita je na medijalnu ravninu glave i kazetu s filmom. (2)

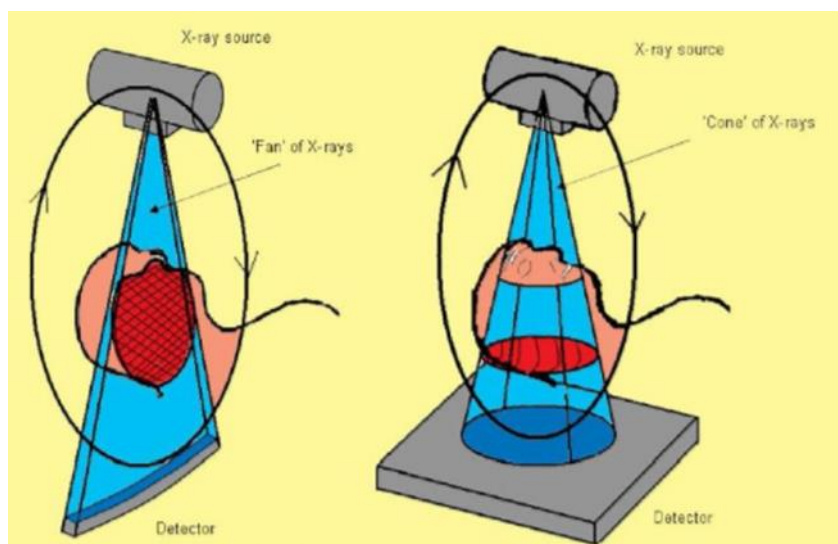


Slika 6. LL cefalogram (Izvor: "Dentalna radiologija", Ivan Krolo, Dijana Zadravec)

3.4. CONE BEAM KOMPJUTORSKA TOMOGRAFIJA

Kompjuterizirana tomografija s konusnim snopom (ili CBCT, također poznata kao C-arm CT) tehnika medicinske snimke koja se sastoji od rendgenske računalne tomografije u kojoj su rendgenske zrake divergentne, tvore konus. CBCT je postao sve

važniji u planiranju liječenja i dijagnozi u stomatologiji implantata, ortopediji i intervencijskoj radiologiji (IR), između ostalog. Možda zbog povećanog pristupa takvoj tehnologiji, CBCT skeneri sada pronalaze mnoge koristi u stomatologiji, kao što su na području usmene kirurgije, endodoncije i ortodoncije. Integrirani CBCT je također važan alat za pozicioniranje pacijenata i verifikaciju u terapiji zračenjem na temelju slike (IGRT). Tijekom stomatološke snimke, CBCT skener se okreće oko glave pacijenta, pri čemu se dobiva gotovo 600 različitih slika. Za intervencijsku radiologiju pacijent se postavlja u odnosu na stol, tako da je područje interesa centrirano u vidnom polju za konusnu zraku. Jedna rotacija od 200 stupnjeva u regiji od interesa dobiva volumetrijski skup podataka. Softver za skeniranje prikuplja podatke i rekonstruira ih, stvarajući ono što se naziva digitalni volumen sastavljen od trodimenzionalnih voksela anatomskog podataka koji se zatim može manipulirati i vizualizirati pomoću specijaliziranog softvera. Postoje tri komercijalno dostupna sustava C-arm CBCT u SAD-u: DynaCT, XperCT i Innova CT. Sustavi se razlikuju s obzirom na vrijeme rotacije, broj dobivenih projekcija, kvalitetu slike i vrijeme potrebno za rekonstrukciju. CBCT prvi put je uveden na europsko tržište 1996. godine. 25. listopada 2013., za vrijeme "Festivala Scienze" u Genovi, Italija, izvorni članovi istraživačke skupine: Attilio Tacconi, Piero Mozzo, Daniele Godi i Giordano Ronca dobili su nagradu za CBCT izum, revolucionarni izum koji je promijenio svijetsku panoramsku dentalnu radiologiju.



Slika 7. Konični oblik RTG zrake (Izvor: "Dentalna radiologija", Ivan Krolo, Dijana

Zadavec)

3.4.1. UPOTREBA CONE BEAM KOMPJUTORSKE TOMOGRAFIJE

Skeniranje s CBCT-om nudi neprocjenjive informacije kada je u pitanju procjena i planiranje kirurških implantata. AAOMR (American Academy of Oral and Maxiofacial Radiology) također predlaže CBCT kao poželjnu metodu za preturbanu procjenu mjesta zubnih implantata. Kao 3D prikaz, CBCT nudi nerazvrstani pogled na denticiju koja se može koristiti za precizno vizualizaciju izbijanja zuba, orijentacije korijena zuba i anomalijских struktura koje konvencionalna 2D radiografija ne može. To daje veliku prednost u korištenju CBCT-a u ortodonciji. CBCT skener je također koristan u intervencijskim radiološkim (IR) postupcima. Montiran je u C luku te nudi u realnom vremenu snimanja s nepomičnim pacijentom. Time se eliminira vrijeme potrebno za prijenos pacijenta iz angiografskog paketa do konvencionalnog skenera računalne tomografije i olakšava širok spektar primjena CBCT tijekom IR postupaka. Kliničke primjene CBCT u IR uključuju planiranje tretmana, pozicioniranje i procjenu uređaja ili implantata, intra-proceduralnu lokalizaciju i procjenu krajnjih točaka postupka. CBCT je koristan kao primarni i dopunski oblik slikanja. To je izvrstan dodatak DSA i fluoroskopiji za mekano tkivo i vaskularnu vidljivost tijekom složenih postupaka. Korištenje CBCT-a prije fluoroskopije potencijalno smanjuje izloženost zračenju bolesnika. (1)

3.4.2. PREDNOSTI I RIZICI CONE BEAM KOMPJUTORSKE TOMOGRAFIJE

3.4.2.1. Prednosti CBCT-a u odnosu na dental CT

1) Veličina i cijena

Manja veličina dovoljna je za primjenu u svakoj stomatološkoj ordinaciji, a odnos cijene CBCT na klasični CT je 4/5 cijene CT-a.

2) Brzina skeniranja

Vrijeme skeniranja CBCT je malo manje od 30 sekundi dok za klasični CT vrijeme skeniranja iznosi do 3 minute. CBCT-u je potrebna samo jedna cirkularna rotacija da prikupi sve potrebne podatke, dok je konvencionalnom CT-u potrebno više rotacija, ovisno o debljini područja koje se skenira.

3) Manja doza radijacije

Prednost koju cone beam CT ima pred klasičnim CT-om je desetorostruko smanjena emisija radijacije. Cone beam skeneri emitiraju pulsirajuće ionizirajuće zrake, dok skeneri klasičnih CT-a emitiraju stalan snop zračenje. Time se pacijent izlaže nižoj dozi radijacije.

4) Veća rezolucija slike

3.4.2.2. Rizici Cone Beam Kompjutorske Tomografije

Ukupne doze zračenja iz stomatoloških CBCT ispita obično su niže od ostalih CT ispitivanja (koje pokrivaju šire područje), ali stomatološki CBCT ispiti obično daju više zračenja od konvencionalnih rendgenskih pregleda. Ispravno zaštićeni CBCT skenira bolesnike mnogo puta zračenju 2D digitalnih dentalnih rendgenskih zraka. Doze se ponekad netočno uspoređuju s onim što biste primili na vrlo dug let aviona. Međutim, to ne uzima u obzir da se dozu CBCT primjenjuje samo na vrlo uskom dijelu tijela. Primjena CBCT-a samo je lagano regulirana u SAD-u. Preporučeni standard njege je korištenje najmanjih mogućih FOV-a, najmanja veličina voxela, najniža postavka mA-a i najkraće vrijeme ekspozicije u kombinaciji s pulsiranim načinom ekspozicije. Pacijentu je dužan voditi evidenciju o njihovoj životnoj izloženosti i izmjeriti rizike u odnosu na prednosti. Rizici su najviši kod djece i tinejdžera, koji imaju duži vijek trajanja za stanice da razviju rak ili pogreške zbog izlaganja. Djeca imaju veće procjene rizika za životni vijek incidencije i smrtnosti od raka po jediničnoj dozi ionizirajućeg zračenja. Preporuča se da djeca ili adolescenti nemaju više izloženosti od medicinski neophodnih. (6)

3.4. DENTALNA ANATOMIJA I ANALIZA

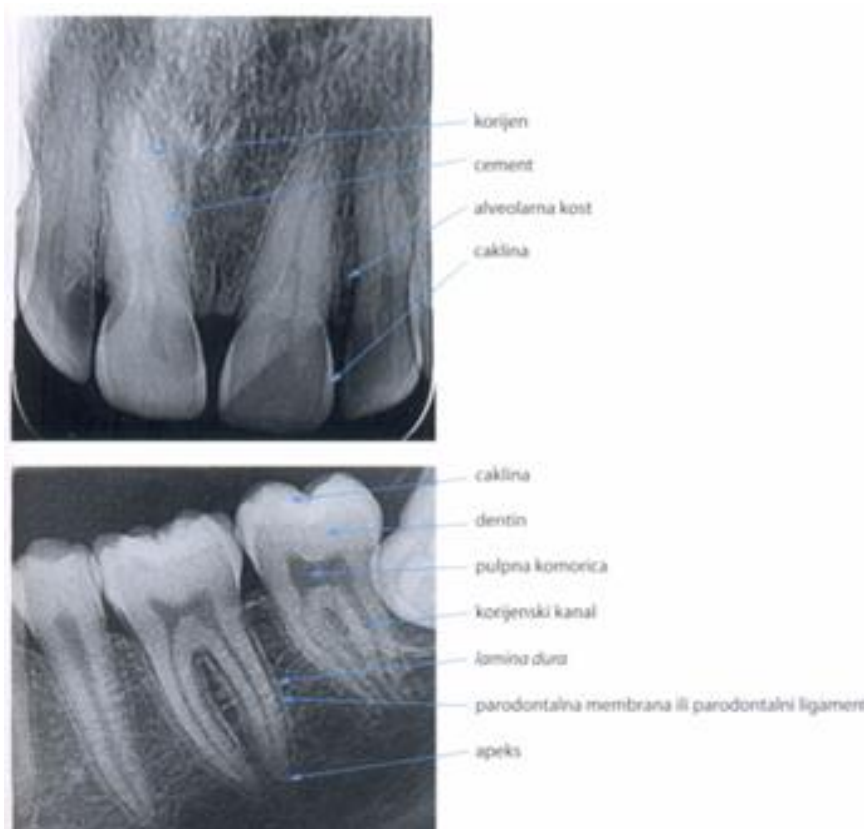3.4.1. DENTALNA RADIOLOŠKA ANATOMIJA

Poznavanje normalne radiološke anatomije organa i struktura orofacijalnog područja temelj je za prepoznavanje i diferencijaciju patološkoga procesa. U dentalnoj radiologiji bazično je poznavanje anatomskih struktura na retroalveolarnoj snimci i ortopantomogramu, a u novije vrijeme i CT prikazu.

3.5.1.1. Intraoralne retroalveolarne snimke

Zub se anatomske dijeli na krunu, vrat i korijen. Krunu zuba poput kape oblaže zubna caklina koja je najtvrdja zubna supstancija. Zbog velike gustoće caklina se na RTG prikazu vidi kao intenzivna sjena koja se spušta sa svake strane krune zuba do zubnog vrata. Zubna caklina je izrazito tvrdo tkivo građeno od 96% anorganske tvari. Debljina cakline iznosi oko 2,5 mm na okluzalnoj plohi zuba i stanjuje se poput oštrice noža do ruba vrata zuba. Zub je pričvršćen u alveolarnoj šupljini parodontalnim ligamentima i vlaknima koja su ugrađena u cement zubnog korijena i okružuju alveolarnu kost. Korijen zuba ima cementni vanjski omotač, a unutrašnja komponenta zubnog korijena je dentin i pulpa jednako kao u kruni zuba. Zubni dentin je osnovna supstancija i na RTG prikazu daje srednje intenzivno zasjenjenje. Dentin je tvrdo elastično avaskularno tkivo koje gradi većinu zubne mase i odgovara modificiranoj vrsti kosti. Sedamdeset posto njegove težine čini hidroksiapatit. Ostatak je građen od kolagena i vode. Zubni cement ima gotovo isti sastav gustoće poput dentina i ne mogu se radiološki razlikovati. Pulpna komorica i korijenski kanali su građeni od mekog tkiva tako da se na rendgenogramu pokazuju kao tamnija područja, odnosno transparentnije. U zubnom korijenu kanali su vidljivi poput linearnih, oštroocrtanih transparentnih područja koja slijede os samog korijena. U području krune zuba zubna komorica ima četvrtast oblik i nastavlja se direktno u prije opisane korijenske kanale. Prostor zubne pulpe sadržava vezivno tkivo, krvne žile i živce. Inervacija zuba kao i nutritivne krvne žile ulaze u područje tkiva pulpe kroz korijen zuba na njegovu apeksu. Zubnu alveolu oblaže lamina dura koja se prikazuje poput ravne sjene (svijetla linija) koja oštro ocrtava rub alveolarne kosti unutar kojeg su smješteni korijeni zuba. Parodontalna membrana ili parodontalni ligament poput pulpe na rendgenogramu se prikazuje kao tamna linija oko zubnog korijena koja zauzima prostor između zubnog

korijena i lamine dure alveolarne kosti. U odraslih ljudi parodontalna membrana može biti tako tanka da je jedva vidljiva na rendgenogramu. Parodontalni ligament je debljine oko 0,2 mm i prikazuje se kao linearna transparentna zona na zubnim rendgenogramima. Alveolarna kost pokazuje karakteristično koštano pletivo, transparentnija je u odnosu na zubne strukture i pokazuje mrežoliku strukturu koštanih trabekula i odgovarajućih moždinskih prostora. Kod patoloških promjena koje zahvaćaju alveolarnu kost dolazi do promjene trabekularne strukture s prikazom širih prostora, grublje mrežolike strukture ili većih transparentcija koje prikazuju osteolitička žarišta. Vanjska koštana kontura donje ili gornje čeljusti koja odgovara kortikalnoj kosti i ima intenzivnu sjenu sastoji se od gustog koštanog tkiva bez trabekulacija. Normalna alveolarna kost seže do cementno-caklinske granice. (8)



Slika 8. Dijelovi zuba (Izvor: "Dentalna radiologija", Ivan Krolo, Dijana Zadavec)

3.5. PRIMJENA REDGENA U FORENZIČKOJ STOMATOLOGIJI

3.5.1. UVOD

Forenzička stomatologija dio je moderne stomatologije koji nastaje preklapanjem manjeg dijela dva velika područja: prava kao društvene znanosti te medicine i stomatologije kao prirodnih znanosti.

Forenzičku stomatologiju čine četiri osnovna dijela:

1. Postupci dentalne identifikacije
2. Analiza ljudskog ugriza
3. Utvrđivanje stomatološkog nemara
4. Klasifikacija trauma stomatološkog sustava i vještačenje u svrhu naknade štete

U svim navedenim dijelovima uporaba rendgena predstavlja vrlo važan i nezamjenjiv postupak pri utvrđivanju i okazivanju identiteta, otkrivanja počinitelja ugriza na tijelu žrtve, vještačenje loših i nemarnih stomatoloških zahvata te potvrđivanja nastalih trauma tvrdih zubnih i koštanih tkiva.

3.5.2. POVIJEST FORENZIČKE RADIOLOGIJE

Prva dentalna rendgenska snimka nastala je 14. siječnja 1896. godine, samo četrnaest dana nakon otkrića rendgenskih zraka. Prvu pravu dentalnu rendgensku snimku načinio je C.E.Kells iz New Orleansa. Da bi snimke izradio, koristio je ekspoziciju dugu 20 minuta, a zbog ignoriranja štetnosti RTG zraka zadobio je karcinom. Za potrebe identificiranja ljudskih ostataka prvi aneroposteriorni kranioگرامi korišteni su 1926. godine na kojima su analizirani anatomske ostaci maksilarnih i frontalnih sinusa. Godine 1943. po prvi puta je rendgenska snimka zuba rabljena za identifikaciju ostataka ljudskog tijela, a nakon halvarije broda Nordic u blizini Toronta 1949. godine od ukupno 119 stradalih putnika njih 72 je identificirano uz upotrebu dentanih rendgenskih snimki iz zubnog kartona koje su uspoređivane sa poslijesmrtim statusom zubi.

Danas se rendgenske dentalne snimke najčešće dijagnostičko sredstvo koje se rabi u svrhu dijagnostike aproksimalnog zubnog karijesa, periapikalnih patoloških stanja, endodontskoga tretmana, predimplatatskoga tretmana te statusa razvojnih stadija trajnih zubi i mješovitoj i trajnoj denticiji. Njihovo postojanje i čuvanje u stomatološkoj dokumentaciji, osim što je uobičajeni postupak u dokumentaciji, može poslužiti i za potrebe raznih vještačenja uključivši i utvrđivanje identiteta. Na temelju njihove upotrebe i postojanja prije smrti moguće je brzo i jednostavno utvrditi pozitivan identitet nepoznatih ljudskih ostataka, što potvrđuju slučajevi kao što su Adolf Hitler, Josef Mengele, Lee Harvey Oswald, Saddam Hussein i Ossama Bin Laden te mnogi drugi.

Analizirajući zube i usnu šupljinu, forenzički stomatolog može vrlo pouzdano utvrditi identitet pojedinca ako posjeduje prijesmrtne podatke kao što su rendgenske snimke zubi. Stomatološki zahvat jedan je od najvećih čimbenika jedinstvenosti pojedinog zubala te ključ za identifikaciju nepoznatog ljudskog tijela. Proučavanje zuba i ostalih tkiva usne šupljine u svrhu utvrđivanja identiteta stradale osobe naziva se dentalno profiliranje. Katkad se dentalno profiliranje primjenjuje u potvrđivanju identiteta poznate osobe.

3.5.3. POSTUPAK DENTALNE IDENTIFIKACIJE

Postupak dentalne identifikacije sastavni je dio procesa identifikacije stradale osobe. U suradnji s ostalim članovima identifikacijskog tima, postupak dentalne identifikacije organizira i provodi forenzički stomatolog.

Postoje četiri načina dentalne identifikacije:

1. komparativna dentalna identifikacija
2. dentalna identifikacija na temelju prethodno obilježenih protetičkih nadomjestaka
3. dentalna identifikacija na temelju analize restorativnih materijala
4. dentalna identifikacija na temelju izolacije DNA iz zuba

Komparativna dentalna identifikacija, koja će biti obrađena u ovom poglavlju, podrazumijeva prikupljanje, analizu i usporedbu prijesmrtnih i poslijesmrtne dentalnih podataka. Opremu za dentalnu identifikaciju čine: zaštitna odjeća, maske i rukavice;

stomatološki instrumentarij; materijali za otiskivanje čeljusti, oprema za fotografiranje, obrasci za očitavanje zubnog statusa te, po potrebi, rendgenski uređaj.

Kao izvor prijesmrtnih dentalnih podataka mogu poslužiti: zubni karton, rendgenska snimka zuba, čeljusti ili lubanje, fotografija na kojoj se vid zubi, sadreni modeli gornje i/ili donje čeljusti te usmeni podaci o zubima i stomatološkim zahvatima. Najčešće vrste rendgenskih snimaka nastalih u stomatološke svrhe su intraoralne snimke zuba, ekstraoralne snimke zuba (ortopantomgram) te lateralne snimke lubanje. Za zaživotno snimljenog radiograma zuba, čeljusti ili lubanje mogu se vidjeti određena prirođena ili stečena obilježja stomatološkog sustava.

Prirodna obilježja vidljiva na rendgenskim snimkama nastalim u stomatološke svrhe, a koja mogu poslužiti prilikom dentalne identifikacije mogu se podijeliti u dvije skupine:

1. anatomske osobitosti orofacijalnog dijela lubanje poput položaja, oblika i veličine različitih koštanih struktura stomatološkog sustava (npr. koštani sinusi, nepčani torusi itd.)
2. prirođena obilježja koja se tiču zuba:
 - abnormalnosti u broju zuba : hiperdoncija, hipodoncija
 - morfološke osobitosti zuba: prekobrojne kvržice i korijenovi, zubi blizanci, stopljeni zubi, konični zubi, srašteni zubi, mikrodoncija, makrdoncija itd.
 - anomalije položaja zuba (rotacija, dijastemije itd.)

Postojanje bilo koje rendgenski vidjive anatomske ili morfološke specifičnosti orofacijalnog sustava i/ili zuba može imati presudno značenje u utvrđivanju identiteta. Među stečena obilježja vidljiva na stomatološkim rendgenskim snimkama, a koja mogu poslužiti u identifikaciji spadaju:

1. rendgenski vidljive patološke promjene : zubni karijes, periapikalne lezije, ciste, abrazija i erozija zuba itd.
2. rendgenski vidljivi tragovi stomatoloških zahvata : aloplastični ispuni, izvađeni zubi, protetički nadomjesci, zubni inplatati, ukrasi za zube itd.

Svi prijesmrtni dentalni podaci unose se u žute Interpolove obrasce za identifikaciju. Što je više prijesmrtnih podataka dostupno veća je pouzdanost rezultata postupaka dentalne identifikacije. Poslijesmrtne podaci dobivaju se pregledom usne šupljine i zuba mrtve osobe te analizom rendgenskih snimaka zuba, čeljusti ili lubanje koji su napravljeni nakon smrti upravo u svrhu identifikacije. Svi poslijesmrtne podaci unose se u ružičaste Interpolove obrasce.(9)

3.5.4. USPOREDBA PRIJESMRTNIH I POSLIJESMRTNIH DENTALNIH OBILJEŽJA

Treći korak u postupku dentalne identifikacije, nakon analize i prikupljanja podataka, je usporedna prijesmrtnih i poslijesmrtnih dentalnih obilježja. Ovisno radi li se o individualnom ili masovnom stradavanju, te ovisno o opremljenosti tima za identifikaciju, usporedba prijesmrtnih i poslijesmrtnih podataka izvodi se osobno ili računalno. Ako su prijesmrtni i poslijesmrtne podaci uneseni u neki od računalnih programa za identifikaciju stradalih osoba, računalo traži (ne)podudarnosti između prijesmrtnih i poslijesmrtnih dentalnih obilježja, te na taj način radi predselekciju potencijalno odgovarajućih podataka. Nepodudarnosti mogu biti kompatibilne i nekompatibilne. Za kompatibilne nepodudarnosti moguće je pronaći objašnjenja koja ne isključuju mogućnost utvrđivanja identiteta. Nekompatibilne nepodudarnosti nije moguće objasniti, pa je mogućnost pozitivne identifikacije isključena.

Kada se pronađe jedan ili više međusobno djelomično ili potpuno podudarnih parova prijesmrtnih i poslijesmrtnih podataka, forenzički stomatolog započinje postupak kontrole tih parova, odbacujući ih sve dok se identitet nedvojbeno ne utvrdi ili se mogućnost utvrde identiteta upotpunosti ne odbaci. U skupinu običnih dentalnih obilježja spadaju: zubni ispuni, izvađeni zubi, endodonstka liječenja, krunice itd. U skupinu posebnih dentalnih obilježja (obilježja koja se pojavljuju kod manje od 10% osoba) spadaju: morfološke anomalije zuba, traume zuba, specifična obilježja nastala uslijed stomatološkog liječenja zuba. Prema Keiser-Nielsenu, 12 ili više podudarnih običnih dentalnih obilježja je dovoljno za potvrdu identiteta. Ukoliko postoje posebna obilježja zuba, njih može biti i manje od 12. Po završetku usporedbe prijesmrtnih i poslijesmrtnih

podataka, forenzički stomatolog donosi zaključke o identitetu kojim se on proglašava potvrđenim, vjerojatnim ili mogućim.

3.5.5. PROCJENA DOBI, SPOLA I RASE PRI DENTALNOM PROFILIRANJU

Dob, spol i rasa tri su temeljne demografsko-antropološke odrednice svakog pojedinca. Stoga su procjena dobi u trenutku smrti, spola i rase značajke koje se najčešće određuju prilikom dentalnog profiliranja i kao takve su sastavni dio svakog dentalnog profila.

Tehnike za određivanje dobi u trenutku smrti razlikuju se ovisno o tome radi li se o djetetu ili odrasloj osobi. Određivanje dobi u trenutku smrti kod djece se vrši na temelju analize razvoja i rasta zuba, a pri tome se najviše koriste rendgenske i atlasne tehnike. Kod rendgenskih tehnika su faze razvoja i rasta zuba vidljive na rendgenskoj slici čeljusti i zuba pojedinca, analiziraju se i uspoređuju sa standardnim vrijednostima karakterističnim za pojedinu tehniku izračunavanja i donose zaključke o dobi. Najpoznatije rendgenske tehnike za određivanje dobi kod djece su tehnike po Demirjaniu, Haavikku, Moorreesu i Cameriereu. Atlasne tehnike su po načinu rada slične rendgenskim tehnikama. Kod njih se rendgenske snimke čeljusti i zuba uspoređuju sa slikama rasta i razvoja zuba u specifičnim atlasima. Vjerojatno najpoznatije atlasne tehnike su one koje su razvili Schour i Massler odnosno Ubelaker. Dob se kod djece može odrediti uz preciznost od samo mjesec dana.

Za razliku od tehnika procjene dentalne dobi u djece, procjena dentalne dobi u odraslih vrlo je zahtjevna i traži dobro poznavanje zaživotnih promjena zuba. Dob u trenutku smrti kod odraslih osoba se određuje na temelju potrošnosti zubnih ploha (abrazija), stupnja zatvaranja lubanjskih šavova, prozirnosti dentina na vršku korijena zuba, obliteracije pulpne komorice, resorpcije alveolarne kosti, nakupljenosti bestaničnog cementa itd. Najpoznatije metode su po Gustafsonu, Johansonu, Camerireu i Lovejoyu.

Određivanje spola pri dentalnoj profiliranju temelji se na analizi veličine zuba, prirođenih i stečenih morfoloških obilježja zuba te njihova položaja, a moguće je očitati s rendgenskih snimaka. Poznato je da muškarci imaju velike zube u velikim čeljustima, a to se posebno odnosi na drugi trajni kutnjak i očnjak. Razlika u meziodistalnom promjeru

između središnjeg i lateralnog sjekutića je mala. Kod žena je obrnuta situacija. Razlika u veličini zuba između muškarca i žene je genski uvjetovana.

Spol kostura djeteta procjenjuje se na temelju usporedbe kalcifikacije zuba sa stupnjem razvoja postkranijalnog kostura. Brzina kalcifikacije zuba je identična za dječake i djevojčice, dok se postkranijalni kostur brže razvija u djevojčica. Ako se procjena dobi dobivena na temelju kalcifikacije zuba slaže s procjenom dobivenom na temelju razvoja postkranijalnog kostura, radi se o dječaku. Ako se procjena razlikuje, radi se o djevojčici.

Kosti lica i glave te dentalna obilježja mogu biti karakteristična za pojedine rase. Ako se bijela (kaukazioidna) rasa promatra prema svojim kraniofacijalnim i dentalnim obilježjima u odnosu na crnu (negroidnu) i žutu (mongoloidnu) rasu, mogu se zamijetiti određena obilježja koja su karakteristična za svaku pojedinu. U crnoj rasi znatno je izbočena donja trećina lica u odnosu na srednju i gornju trećinu, takozvana maksilarna i mandibularna protruzija, a koje je moguće očitati s laterolateralnih kranioograma. Osim toga, zubi su prošireni u meziodistalnom smjeru i stvaraju generaliziranu makrodonciju. Nicanje trajnih zubi u pripadnika crne rase statistički je 1-2 godine ranije u odnosu na bijelu rasu.

U mongoloida je učestala hipodoncija donjih drugih pretkutnjaka, lopatasti sjekutići te značajne promjene morfologiji tijela donje čeljusti i kondilarnih nastavaka. Nicanje trajnih zubi obično kasni jednu godinu u odnosu na bijelu rasu.

3.5.6. PRIMJENA RENDGENA PRI UTVRĐIVANJU STOMATOLOŠKOG NEMARA

Jedan od zadataka forenzičkog stomatologa je i utvrđivanje stomatološkog nemara te vještačenje u svrhu naknade štete. U tim postupcima rendgenske snimke mogu imati veliku važnost, jer se na temelju podataka koje sadrže može ustanoviti jesu li pritužbe utemeljene ili nisu. U suvremenoj stomatološkoj praksi rendgenske snimke rabe se za dobivanje uvida u rendgenski zubni status pacijenta, za postavljanje dijagnoze, za planiranje terapijskih stomatoloških postupaka, za praćenje razvoja bolesti te u svrhu praćenja rezultata liječenja. Rendgenske snimke se rabe u svakoj stomatološkoj disciplini

i predstavljaju neku vrstu standardnog postupka u brojnim stomatološkim protokolima. Upravo takva raširenost primjene rendgenskih snimaka jedan je od temelja za rad kada se ukaže potreba za forenzičkim utvrđivanjem stomatološkog nemara.

Iako to u Republici Hrvatskoj još uvijek nije standardni postupak kao u nekim razvijenim zemljama Europe, u SAD-u, od stomatologa se očekuje da od svakog pacijenta koji mu prvi put dođe u ordinaciju zatraži da napravi rendgensku snimku gornje i donje čeljusti (ortopantomogram). Na taj način stomatolog dobiva informacije o zubnom statusu svog pacijenta te o svim prethodnim stomatološkim zahvatima (ako postoje) koje su napravili drugi stomatolozi. To je bitno za postavljanje ispravne dijagnoze te pravilno planiranje buduće terapije, ali i za zaštitu od prigovora pacijenta na eventualno nepovoljne rezultate liječenja jer se uvijek može vidjeti rendgenska snimka koja je načinjena na početku liječenja. Na temelju usporedbe inicijalne rendgenske snimke i snimke nastale nakon stomatološkog zahvata, forenzički stomatolog može utvrditi radi li se o stomatološkom nemaru, nezgodi, pogrešci ili komplikaciji u liječenju. Dokumentacija se mora čuvati najmanje 10 godina od zadnjeg posjeta pacijenta. (10)

4. ZAKLJUČAK

Dentalna radiologija je dio radiologije koji je u Hrvatskoj još dosta nepoznat, kako radiolozima tako i drugim liječnicima. Doktori dentalne medicine nakon završenog studija uglavnom su prepušteni samostalnoj analizi radiološkog prikaza. Najveću zastupljenost u dentalnoj radiografiji imaju ortopantomogram, kao vrsta 2D tehnike snimanja, te CBCT, kao vrsta 3D tehnike snimanja. CBCT je uređaj koji omogućuje prikaz struktura glave u tri dimenzije i u više slojeva. Isto tako omogućuje s pomoću softvera detaljno planiranje dijagnostičkih i terapijski postupaka. Sve to uvelike olakšava rad kliničaru u planiranju cijelog postupka prije samog postupka. S druge strane, današnji digitalni ortopantomografi s boljom kvalitetom slike te mnogo manjim dozama zračenja od prošlih generacija omogućuju snimanje pacijenata u više navrata nakon samih postupaka radi kontrole stanja. U današnje vrijeme, kada su CBCT uređaji postali dostupniji te kada je digitalno snimanje ortopantomografom napredovalo, može se reći da je s tim tehnikama došlo do olakšanja i napretka cijele dentalne radiografije.

5. SAŽETAK

Dentalna radiografija je dio medicinskog procesa u svim stomatološkim djelatnostima, posebno u endodonciji i restorativnoj stomatologiji, za otkrivanje karijesa, promjena pulpe, periapikalnih i parodontalnih promjena te trauma zubi. Prvi zubni rendgenogram učinio je Nijemac Friedrich Otto Walkhoff 14. siječnja 1896. godine. Klasični dentalni radiografski uređaji dijele se na analogne i digitalne. Najzastupljeniji klasični analogni uređaj za dentalno snimanje je ortopantomogram. Digitalne tehnike film i kazetu zamjenjuju elektroničkim receptorima. Dva su načina snimanja kod digitalnih tehnika; direktni i indirektni način snimanja. Cone beam kompjutorska tomografija predstavlja direktan način snimanja te se smatra najusavršenijom tehnikom današnjice u snimanju zuba i usne šupljine. Radiografska metoda snimanja zuba i čeljusti jedna je od najčešće i najstarijih primjenjivanih metoda u dentalnoj radiografskoj praksi. Za snimanje zuba i čeljusti koriste se posebni dizajnirani uređaji i radiografski filmovi manjih formata s emulzijom posebne izvedbe ili digitalni senzori. Radiogrami se mogu podijeliti u dvije osnovne skupine: intraoralni i ekstraoralni. Poznavanje normalne radiološke anatomije organa i struktura orofacijalnog područja temelj je za prepoznavanje i diferencijaciju patološkoga procesa. U dentalnoj radiologiji bazično je poznavanje anatomskih struktura na retroalveolarnoj snimci i ortopantomogramu, a u novije vrijeme i CT prikazu. Forenzička stomatologija dio je moderne stomatologije koji nastaje preklapanjem manjeg dijela dva velika područja: prava kao društvene znanosti te medicine i stomatologije kao prirodnih znanosti. U stomatološkoj forenzici uporaba rendgena predstavlja vrlo važan i nezamjenjiv postupak pri utvrđivanju i ukazivanju identiteta, otkrivanja počinitelja ugriza na tijelu žrtve, vještačenje loših i nemarnih stomatoloških zahvata te potvrđivanja nastalih trauma tvrdih zubnih i koštanih tkiva.

6. SUMMARY

Dental X-ray is part of the medical process in all dental activities, especially in endodontics and restorative dentistry, for caries detection, pulp changes, periapical and periodontal changes and teeth trauma. The first dental X-ray was done by the German Friedrich Otto Walkhoff on January 14, 1896. Classical dental radiographs are divided into analog and digital. The most widely used classical analog dental imaging device is orthopantomogram. Digital techniques of film and cassette are replaced by electronic receptors. There are two ways of recording in digital techniques; Direct and indirect mode of recording. Cone beam computer tomography is a direct mode of recording and is considered the most sophisticated technique in today's recording of teeth and mouth cavities. The radiographic method of teeth and jaw recording is one of the most common and the oldest applied methods in dental radiographic practice. Specially designed devices and X-ray films of specially designed emulsions or digital sensors are used for the recording of teeth and jaws. Radiograms can be divided into two basic groups: intraoral and extraoral. Knowing the normal radiological anatomy of the organs and structures of the orofacial area is the basis for the recognition and differentiation of the pathological process. In dental radiology, basic knowledge of anatomical structures on retroalveolar imaging and orthopantomogram, and recent CT scan, is a basic knowledge. Forensic dentistry is part of modern dentistry that is overlapped by a small part of the two major areas: the law as social sciences and medicine and dentistry as natural sciences. In dental forensics, the use of the X-ray is a very important and irreplaceable procedure for identifying and identifying the barking of the victim, diagnosing bad and negligent dental procedures, and confirming the traumas of hard dental and bone tissue.

7. LITERATURA

1. hr.wikipedia.org(Internet)Cone beam computed tomography
https://en.wikipedia.org/wiki/Cone_beam_computed_tomography
2. Ivan Krolo, Dijana Zdravec i suradnici, Dentalna radiologija, Medicinska naklada, Zagreb.2016.
3. Greenberg MS, Glick M.Burketova oralna medicina, Dijagnoza i liječenje, Medicinska naklada, Zagreb.2006.
4. Haring JJ, Jansen L. Dental radiography.W.B.Saunders Company. China. 1996.
5. hr.vasezdravlje.com (Internet)
<http://www.vasezdravlje.com/izdanje/clanak/2964/>
6. Fazlyab M.,Asgary S.,Failure of Cone-Beam Computed Tomography in Detection of Fiber Post Perforation. Iran Endod J. 2017 Summer;12, PubMed PMID: 28808473
7. hr.intender.com(Internet)
<http://www.intender-hr.com/prakticna-primjena-radiologije-u-klinickoj-praksi/>
8. Pasler FA,Visser H,Pocket Atlas Of Denta Radiology,Thieme ed.Stussgart Germany.2007.
9. Brkić H i suradnici. Forenzična stomatologija. Zagreb 2000:Školska knjiga
10. Brkić H,Vodanović M. Kako se zaštititi od prigovora i tužbi od strane pacijenta? Vjesnik dentalne medicine. 2011; 18(1):43-45.

8. ŽIVOTOPIS

OSOBNI PODACI

Ime i prezime: Andrea Juretin

Adresa: Lovački put 30

Mobitel: 091/890 9775

E-mail: juretin.andrea@gmail.com

Mjesto i datum rođenja: Split, 19.9.1995.god.

OBRAZOVANJE

2010.-2014. Opća gimnazija "Vladimir Nazor"

2014.-2017. Sveučilište u Splitu, Sveučilišni odjel zdravstvenih studija;

smjer: Radiološka tehnologija

VJEŠTINE

Vozačka dozvola: B kategorija

Rad na računalu: Aktivno korištenje računala, poznavanje rada na MS Office paketu

Strani jezici: Engleski jezik, Njemački jezik