

# Značenje primjene kontrasta u MR mozga

---

Ivančević, Katarina

Undergraduate thesis / Završni rad

2015

Degree Grantor / Ustanova koja je dodijelila akademski / stručni stupanj: **University of Split / Sveučilište u Splitu**

Permanent link / Trajna poveznica: <https://um.nsk.hr/um:nbn:hr:176:104741>

Rights / Prava: [In copyright](#)/[Zaštićeno autorskim pravom.](#)

Download date / Datum preuzimanja: **2025-03-04**



Sveučilišni odjel zdravstvenih studija  
SVEUČILIŠTE U SPLITU

Repository / Repozitorij:

[Repository of the University Department for Health Studies, University of Split](#)



zir.nsk.hr



UNIVERSITY OF SPLIT



DIGITALNI AKADEMSKI ARHIVI I REPOZITORIJI

SVEUČILIŠTE U SPLITU

Podružnica

SVEUČILIŠNI ODJEL ZDRAVSTVENIH STUDIJA

PREDDIPLOMSKI SVEUČILIŠNI STUDIJ

RADIOLOŠKA TEHNOLOGIJA

**Katarina Maretić**

**ZNAČENJE PRIMJENE KONTRASTA U MAGNETSKOJ  
REZONANCI MOZGA**

**VALUE OF CONTRAST APPLICATION IN BRAIN  
MAGNETIC RESONANCE IMAGING**

**Završni rad**

Mentor:

**prof. dr. sc. Marina Maras-Šimunić**

Split, 2015.

# SADRŽAJ

<b>1. UVOD</b> .....	<b>3</b>
1.1.Povijesni razvoj magnetske rezonance .....	3
1.2.MR uređaj.....	4
1.2.1. Građa MR uređaja .....	4
1.2.2. Princip rada MR .....	5
1.2.3. Mjerne sekvenceMR.....	7
1.2.4. Postupak dobivanja slike .....	8
1.3.Anatomija mozga.....	9
1.4.MR mozga .....	11
1.4.1. Protokol pregleda MR mozga.....	11
1.5.Kontrastna sredstva .....	14
1.5.1. Podjela magnetskih kontrastnih sredstava.....	14
1.5.2. Gadolinij .....	15
<b>2. CILJ RADA</b> .....	<b>16</b>
<b>3. IZVORI PODATAKA I METODE</b> .....	<b>17</b>
3.1.Ispitanici .....	17
3.2.Metode istraživanja.....	19
3.3.Analiza slika .....	20
<b>4. REZULTATI</b> .....	<b>28</b>
<b>5. RASPRAVA</b> .....	<b>30</b>
<b>6. ZAKLJUČCI</b> .....	<b>31</b>
<b>7. LITERATURA</b> .....	<b>32</b>
<b>8. SAŽETAK</b> .....	<b>34</b>
<b>9. ŽIVOTOPIS</b> .....	<b>36</b>

# 1. UVOD

## 1.1. Povijesni razvoj magnetske rezonancije

Osnovu magnetske rezonancije postavio je sir Joseph Larmor razvojem formule koja ukazuje na izravnu ovisnost frekvencije precesije spinova atomskih jezgara o snazi magnetskog polja – „Larmorova frekvencija“ ( $42,578 \text{ MHz}$  u  $B_0 = 1 \text{ T}$  za jezgru H) . Magnetska rezonancija (MR) ili nuklearna magnetska rezonancija (NMR) kako je prirodoslovni znanstvenici još zovu, pojava je koja je prvi put spomenuta u znanstvenoj literaturi sredinom prošlog stoljeća. Dva su znanstvenika u Sjedinjenim Američkim Državama, Felix Bloch sa suradnicima sa Sveučilišta Stanford i Edward M. Purcell sa suradnicima sa Sveučilišta Harvard 1946. godine, neovisno jedan o drugome, opisala fizikalno-kemijsku pojavu koja je bila zasnovana na magnetizaciji pojedinih jezgara u periodnom sustavu elemenata. Oni su otkrili da kada se te jezgre nađu u magnetskom polju, mogu primiti energiju vanjskog radiofrekventnog izvora mjenjajući pri tome svoj položaj u magnetskom polju, odnosno mogu tu energiju ponovno predati vraćajući se u svoj prvobitni položaj. Da bi uopće došlo do izmjene energije, snažno magnetsko polje i radiofrekventni izvor trebaju podudarati u frekvenciji, odnosno trebaju rezonirati, pojava je nazvana nuklearna magnetska rezonancija. Praktična primjena MR-a u medicini počinje početkom 70-ih prvim eksperimentima koje provodi Raymond Damadian (State University of New York) kojima dokazuje razlike relaksacijskog vremena T1 između normalnog i tumorskog tkiva štakora. Sir Peter Mansfield 1947. godine razvija upotrebu gradijenta radi odabira tražene debljine i položaja sloja u traženom volumenu tkiva (*sliceselective*). Prvi MR-uređaj u obliku kakav danas poznajemo konstruirao je Raymond Damadian 1977. godine ( $B_0 = 0,05 \text{ T}$ ). Ovim uređajem dobiven je prvi prikaz ljudskog tijela MR-om.

## 1.2. Uređaj za magnetsku rezonanciju

Svaki uređaj za magnetsku rezonanciju (MR uređaj) sastoji se od nekoliko međusobno povezanih osnovnih sklopova. Osnovni sklop je tzv. *bore* magneta (kućište). U sklopu *borea* smješten je magnet, kriostat gradijenti, tzv. *shielding* i radiofrekventna zavojnica (RF zavojnice) za tijelo (*bodycoil*). Osim *borea* magneta u prostoriji za snimanje smješteni su stol za pacijenta, RF-zavojnice i automatska brizgalica za aplikaciju paramagnetskog kontrastnog sredstva. MR-uređaj smješten je u posebno izgrađenoj prostoriji (Faradayev kavez). U posebnoj prostoriji smješteni su radiofrekventno pojačalo (RF-pojačalo) i pretpojačalo, gradijentna pojačala, kompresor kriostata te razni upravljačko-kontrolni sustavi. U prostoriji operatera (radiološkog tehnologa) smještena je radna konzola, HOST-kompjuter, upravljački sklop automatske brizgalice kontrastnog sredstva, kontrolni uređaji i mjerači vitalnih funkcija (EKG, pulsmetar, respiracija), procesor filma (*hardcopy*) te uređaj za audio i videokontrolu pacijenata.

### 1.2.1. Građa MR uređaja

Glavna sastavnica uređaja za magnetsku rezonanciju, svakako je magnet. Funkcija magneta jest da osigura konstantno, stabilno i homogeno magnetsko polje nad što većim dijelom tijela pacijenta (*Field of view*). Snaga magnetskog polja  $B_0$  izražava se u jedinici T (tesla). Po konstrukciji razlikujemo tri osnovne vrste uređaja za magnetsku rezonanciju koji su u današnjoj kliničkoj upotrebi: permanentni, vodljivi i supravodljivi.

Da bi odabrali prostornu orijentaciju-ravninu, debljinu sloja te prostorno lokalizirani signal unutar svakog sloja apliciraju se dodatna magnetska polja tijekom prihvaćanja MR-signalu (akvizicija). Ova dodatna polja nazivamo gradijenti zbog linearnog smještaja u prostoru. Gradijenti su konstruirani u obliku zavojnica smještenih u *boreu* magneta. Aplikacija gradijentnih polja u kombinaciji s radiofrekventnim pulsom (RF-pulsom) omogućava kontrolu lokalizacije, debljine sloja te ravninu presjeka (sagitalna, transverzalna, koronarna ili kosa ravnina).

Osim snažnog magnetskog polja unutar *bora* javljaju se i rubna magnetska polja (*fringe fields*) u obliku magnetskih silnica oko magneta. Utjecaj rubnih polja svodimo na

najmanju moguću mjeru upotrebom tzv. *shieldinga* koji može biti pasivnog i aktivnog tipa. Kod većine suvremenih uređaja koristi se aktivni *shielding* koji je konstruiran kao dodatna zavojnica izvan primane i proizvodi magnetsko polje koje djelomično poništava primarno polje izvan područja *borea* magneta.

Osnovni sustav koji sudjeluje u primanju i odašiljanju signala je RF-sustav koji se sastoji od RF-pojačala, RF-pretpojačala i RF-zavojnica. RF-pojačalo emitira signal na točno određenoj frekvenciji ovisno o snazi magnetskog polja. Zavojnice emitiraju RF-puls i primaju signal iz snimanog dijela tijela. Važno je da su zavojnice oblikovane po snimanome dijelu tijela da bi se postigao bolji prijem signala. Nakon prijema signal se provodi u RF-pretpojačalo pa u digitalno analogni pretvarač.

Za povezivanje i sinkronizaciju rada svih sustava u jednu cjelinu odgovoran je HOST-kompjuter. HOST-kompjuter obrađuje digitalne podatke, upravlja radom uređaja i arhivira dobivene podatke. Nakon evaluacije i analize dobivenih podataka na radnoj stanici, vrši se privremena ili trajna pohrana podataka.

### **1.2.2. Princip rada MR**

Magnetska rezonancija se zasniva na principima nuklearne magnetske rezonance, spektroskopske tehnike koja se koristi da se dobiju kemijski i fizikalni podaci o molekulama. Različit sastav atomske jezgre i broj elektrona u elektronskoj ovojnici atoma uvjetuju različita fizikalna i magnetska svojstva tvari. MR signal nastaje djelovanjem radiovalova na atomsku jezgru. Najčešće korištena jezgra u oslikavanju magnetskom rezonancijom je jezgra atoma vodika. Ona sadrži jedan proton iz čega proizlazi da je magnetska rezonanca zapravo oslikavanje protona vodika. U atomu postoji više vrsta gibanja: elektroni se vrte oko svoje osi i oko jezgre, a jezgra se vrti i oko svoje osovine. Prema zakonu elektromagnetizma oko električki nabijene čestice koja se giba nastaje magnetsko polje. Obzirom da jezgra vodika sadrži jedan pozitivno nabijen proton te se giba, nastaje magnetsko polje. Osovina sjever – jug te jezgre, kao i svake magnetski orijentirane jezgre vodika naziva se magnetski moment. Atomi s neparnim brojem protona i neutrona kao što je vodik imaju i magnetski spin. Spin je poput mase ili električnog naboja, osnovno svojstvo atoma u prirodi. Protoni, neutroni i

elektroni – svi imaju magnetski spin tj. vrtnju oko svoje osi. Protoni i neutroni čine spin jezgre. Dvije čestice suprotnih magnetskih spinova poništavaju jedna drugu.

Da bi se magnetizirali, ioni vodika moraju se „umiriti“. To se postiže dovođenjem jakog magnetskog polja prosječne jakosti 1,5T. Protoni se tada poredaju u jednom smjeru prema vanjskom magnetskom polju te se sada paralelno ili antiparalelno vrte oko svoje osi. Paralelni položaj je stanje niže energije, antiparalelni je stanje više energije, pa tako većina protona poništavaju jedni druge. Ipak mali dio protona se u suvišku postavlja u smjeru osnovnog magnetskog polja i taj mali broj protona je dostatan da stvori magnetsko polje. Pri tome nastaje magnetizacijski vektor koji ukazuje na smjer magnetskog polja. Magnetizacijski vektor ovisi o jakosti vanjskog magnetnog polja i o temperaturi, a dovoljan je da proizvede MR sliku. Svaka vodikova jezgra koja čini vektor magnetizacije, vrti se oko svoje osovine tj. „precesira“ (engl. precession – vrtnja), a brzina njene vrtnje se naziva frekvencija vrtnje ili precesiranja. Sve vodikove jezgre se u istom magnetskom polju vrte istom brzinom oko svoje osovine, dakle imaju istu frekvenciju. Da bi magnetizacijski moment postao mjerljiv tj. da bi se pomaknuo iz paralelnog usmjerenja, on mora primiti vanjsku energiju što se postiže djelovanjem radiofrekventnog vala. Izvana primjenjeni RF valovi mijenjaju magnetizaciju protona vodika tako da otklanjaju protone vodika iz longitudinalne ravnine u transverzalnu ravninu. Da bi se to moglo postići RF val i vodikove jezgre moraju imati istu frekvenciju, tj. moraju rezonirati. Radiofrekventni pulsovi u rezonanciji otklanjaju vodikove protone iz longitudinalne u transverzalnu ravninu i pri tome ih dovode na višu energetska razinu. Druga posljedica djelovanja RF vala je postavljanje magnetizacijskih vektora svih jezgara na isto mjesto puta vrtnje, odnosno dovođenje vektora magnetizacije svih vodikovih jezgara u istom magnetskom polju u istu fazu. Svi magnetizacijski vektori jezgara sada se vrte jednakom brzinom u istoj fazi. Nakon prestanka djelovanja RF vala, magnetizacijski vektor se vraća iz transverzalne ravnine u longitudinalnu ravninu, pri čemu dolazi do oslobađanja energije od probuđenih protona, koji tu energiju onda predaju svom okruženju. Ta pojava se naziva oporavak longitudinalne magnetizacije ili T1 relaksacija. Istovremeno dolazi do gubitka vrtnje magnetizacijskih vektora pojedinih vodikovih jezgara u istoj fazi odnosno dolazi do defaziranja, raspadanja transverzalne magnetizacije ili T2 relaksacije. Kada se prekine RF puls otklonjeni protoni se polako vraćaju u prvobitno stanje i pritom oslobađaju

energiju. Energija se može osloboditi kao toplina, RF val ili apsorbirati od ostalih protona. Emitirani RF val se detektira pomoću prijemnih zavojnica i to očitavamo kao signal. Radiofrekventni valovi ponavljaju se u određenim vremenskim razmacima koji se nazivaju vremena ponavljanja tzv. *repetition time*. Vrijeme između djelovanja RF vala i nastanka MR signala naziva se vrijeme odjeka – *echo time* i određuje koliko će se transverzalne magnetizacije izgubiti prije nego nastane MR signal. Obzirom na različite vrijednosti parametara RF vala, vremena ponavljanja i vremena odjeka razlikujemo različite osnovne MR sekvence. Emitirana energija je premala da bi služila za dobivanje slike, stoga su potrebni ponovljeni „ON-OFF“ RF pulsevi. Energija se pohranjuje (K-space), analizira i konvertira u slike.

Odabirom parametara TR,TE, FA i TI određuje se vrsta mjerene pulsne sekvence. U dijagnostičkoj upotrebi je veliki broj različitih sekvenci. Osnovne sekvence su spinecho (SE), gradientecho (GRE), echoplanarimaging (EPI).

Topogram je pulsna sekvenca koja se izvodi na početku svakog pregleda magnetskom rezonancijom. Služi za orijentaciju i planiranje prostornih ravnina pregleda (sagitalna, transverzalna, koronarna). Najčešće je to brza GRE sekvenca (10-15sekunda) koja se izvodi u transverzalnom, sagitalnom i koronarnom presjeku s 3-5 slojeva debljine 4-6mm.

### 1.2.3. Mjerne sekvence MR

- SE- *spin echo* je najjednostavniji način snimanja. Karakteristične snimke se nazivaju T1 i T2. T1 je vrijeme koje je potrebno da se 63% protona vodika vrati u prvobitno stanje longitudinalne magnetizacije. T1 slika dobro prikazuje anatomiju visokog SNR. T1 snimke daju visok signal masti. Intravenski kontrast apliciramo u T1 sekvenci. T2 vrijeme je vrijeme u kojem je 63% protona defazirano. U T2 slici bolje uočavamo patološke tvorbe koje sadrže više vode. Prema ovim snimkama se uspoređuju sve ostale tehnike snimanja.
- FSE – *fast spin echo* ili *turbo spin echo* je tehnika snimanja (najčešće T2 snimaka) kada se radi ubrzavanja snimanja dio k-space-a svakog sloja snima „prije“ vremena.



Na taj način dio signala masti je također snimljen iako bi na slici svijetli dijelovi trebali biti samo od signala vode.

- IR – *inversion recovery* – T1 tehnika snimanja gdje se tkivo dodatnim signalom „pripremi“ prije samog snimanja sloja. Na taj se način može dobiti veći kontrast i razlikovanje tkiva prema raznim svojstvima, uglavnom količini vode.
- FLAIR – *fluid attenuated inversion recovery* je IR mjerna tehnika kod koje se postiže potiskivanje signala vode. Ova mjerna tehnika zahtijeva dugo vrijeme inverzije. Vrlo je korisna za otkrivanje promjena u tkivu mozga.
- STIR – *short tau inversion recovery* je IR mjerna tehnika sa kratkim vremenom inverzije kod koje se signal masti potiskuje. Korisne su za prikazivanje edema, metastaza, ožiljaka.

#### **1.2.4. Postupak dobivanja slike**

Za točnu lokalizaciju signala koji dolazi iz tijela bolesnika rabe se gradijenti čija je uloga već opisana. Gradijentne zavojnice su smještene unutar magnetske jezgre. Nakon odabira sloja rezoniraju samo jezgre unutar odabranog sloja. Z gradijent služi za aksijalne slojeve, X gradijent za sagitalne, a y za koronarne slojeve. Podaci se prikupljaju u K-prostoru (K-space). K-space predstavlja dvodimenzionalni, odnosno trodimenzionalni koordinatni sustav matrixa slike. Matrix, sa sirovim podacima, kojima je popunjen k-space, se putem tzv. Fourierove transformacije pretvara iz sirovih podataka u signale od kojih se sastoji matrix prikazane slike na monitoru.

### 1.3. ANATOMIJA MOZGA

Mozak skupa s kralježničnom moždinom čini središnji živčani sustav. Izgrađuju ga živčane stanice i mijelizirana živčana vlakna. Razlikujemo dvije vrste stanica: živčane stanice – neuroni i potporne stanice – neuroglija. Nakupinu živčanih stanica čini tzv. siva tvar mozga. Bijelu tvar (substantia alba) tvore mijelizirana živčana vlakna tj. izdanci stanica kore mozga i sive tvari kralježnične moždine. Mozak (encephalon) čini primozak s malim mozgom, srednji mozak, veliki mozak s međumozgom. Primozak (rhombencephalon) sastoji se od produžene moždine (myelencephalon) mosta i malog mozga (metencephalon). Srednji mozak još nazivamo i mesencephalon. Prednji mozak ili prosencephalon čine međumozak (diencephalon), veliki mozak (telencephalon) i njušni mozak (rhinencephalon). Moždano deblo, truncus encephali građeno je od produžene moždine (medulla oblongata), mosta (pons) i srednjeg mozga. Mali mozak, cerebellum građen je od dvije polutke (hemispherii), cvra (vermis), cortex-a i corpus medullare. Na polutkama razlikujemo tri pukotine: fissura prima, fissura horizontalis, fissura posterolateralis. Srednji mozak povezuje most sa međumozgom. Bazni dio srednjeg mozga obuhvaća moždane krakove (pedunculi cerebri). Pokriv sadrži jasno i nejasno ograničene jezgre živaca, a krov (tectum) čini četverokvržna krovna ploča. Prednji mozak građen je od velikog (krajnjeg) mozga i međumozga. Veliki mozak sastoji se od dvije polutke (hemispherii) odijeljene pukotinom fissurom longitudinalis. Žuljevito tijelo, corpus callosum nalazi se na dnu pukotine i povezuje polutke. Svaka polutka ima četiri režnja: čeonni režanj, sljepoočni režanj, tjemeni režanj i zatiljni režanj. Sulcus centralis odjeljuje čeonni od tjemenog režnja, fossa lateralis odjeljuje čeonni i tjemeni od sljepoočnog režnja. Siva tvar nalazi se u kori. Moždana kora (cortex cerebri) nakupina je tijela živčanih stanica raspoređenih u 6 slojeva. Moždana središnja i centri područja su odgovorna za određene pokrete i osjete te su smještene na suprotnoj strani od strane tijela u kojoj djeluju. Dio kore ispred sulcus centralisa upravlja motorikom, a iza osjetima. Na kori su istaknute moždane vijuge (gyri) i brazde (sulci). Gyrus precentralis vijuga je ispred sulcus centralisa. Na tom području nalaze se primarna motorička središta. Bijela moždana tvar sastoji se od živčanih vlakana koja mogu biti prijenosna, združujuća i spojna. Bazalne jezgre nakupine su sive tvari u dubini moždanih pukotina. Oubrubni (limbični) sustav sastoji se od vanjskog luka-

pojasne vijuge (gyrus cinguli), unutarnjeg luka – hippocampusa, svoda (fornix) i odgovoran je za samoodržavanje i unutarnje porive. Moždane klijetke (ventriculi cerebri) četiri su šupljine ispunjene cerebrospinalnom tekućinom. Čitav središnji živčani sustav pa tako i mozak okružuju i štite moždane ovojnice (meninges). Razlikujemo tvrdu (dura mater), paučinastu (arachnoidea mater), nježna (pia mater) ovojnicu. Duplikaturu dure u središnjoj ravnini između dvije polutke čini falx cerebri. Duplikaturu između velikog i malog mozga čini tentorium cerebelli, a pia mater u moždanim klijetkama tvori plexus choroideus koji izlučuje cerebrospinalni likvor.

## **1.4. MR MOZGA**

Od uvođenja u kliničku primjenu magnetska rezonancija pokazala se najosjetljivijom metodom prikaza ranih intrakranijalnih patoloških procesa.. Ujedno je MR metoda izbora u dijagnostici bolesti bijele tvari mozga i hipofize, poremećaja sluha, a posebno u definiranju žarišnih epilepsija. Prilikom pregleda mozga pacijent leži na leđima u poziciji s glavom naprijed. Glava je smještena u sredinu zavojnice za glavu. Korisna je preporuka pacijentu da oči drži zatvorene tijekom pregleda čime se smanjuje pomicanje bulbusa, a relaksaciju pacijenta olakšava. S obzirom na uputnu dijagnozu, ponekad je indicirana primjena paramagnetskog kontrastnog sredstva. Standardne ravnine kod pregleda mozga su:

- Sagitalna, paralelna s mediosagitalnom linijom
- Transverzalna, planirana na mediosagitalnom presjeku, ravnina prolazi kroz prednju i stražnju komisurnu liniju
- Koronarna, uvijek okomita na učinjene transverzalne slojeve, paralelna sa simetričnim anatomskim strukturama.

Uz pravilno planiranje prostornih ravnina također je potrebno pažljivo isplanirati presaturacijske pulseve koji se primjenjuju radi kompenzacije artefakata nastalih protokom krvi, likvora, pomicanjem bulbusa.

### **1.4.1. Protok pregleda MR mozga**

Za tehničku provedbu MR pregleda zadužen je radiološki tehnolog. Ovaj tehnički postupak tehnolog provodi samostalno, a da bi to mogao uspješno uraditi neophodno je poštivati principe izvedbe protokola MR pregleda:

Neophodno je prilagođavanje aparature pri svakom MR pregledu bolesnika i objekta ponaosob (spol, dob, masa bolesnika i objekta, dodatne zavojnice, gradijenti, RF pulseve itd.)

Princip pregleda magnetskom rezonancijom, a da bi se dobila prostorna orijentacija patologije, je skeniranje najmanje dvije ravnine pregledavanog objekta s optimalnom

debljinom sloja, razmakom između slojeva, brojem slojeva, veličinom polja pregleda, kao i postotkom korištenja matrixa za elektronsku rekonstrukciju. Što je veći broj ravnina skeniranja, bit će moguća preciznija lokacija, te detaljniji izgled eventualnog patološkog procesa u snimanom objektu.

Veći broj različitih mjernih sekvenci pružit će radiologu više podataka o karakterističnim prikazima relaksacijskih vremena u obliku sive skale, što osigurava dijagnosticiranje vrste tkiva i patologije, a time i točnost dijagnoze. U svakom slučaju neophodno je prikazati iste presjeke minimalno jedne ravnine u dva od osnovna relaksacijska vremena. Uobičajeno je presjeke barem jedne ravnine prikazati i u PD (*proton density*), mjereći time kvantitetu protona vodika u pregledavanom objektu.

Kod patologije koštanih struktura (traume, upalne i druge promjene), neophodno je prikazati u mjernom vremenu koje pokazuje periostalnu reakciju uzrokovanu patologijom.

Za razliku od CT pretraga (gdje postoje izodenzni prikazi patologije), ili UZV pregleda (izoehogeni prikaz), kod MR pretraga će se patološke promjene prikazati u barem jednom mjernom vremenu, dakle nema izointenznih patoloških promjena. Kontrastno sredstvo se daje samo da bi se dokazao tip patološke promjene, odnosno da li dolazi do povećanja intenziteta signala kod već evidentirane patologije. Kontrastno sredstvo mijenja vrijeme longitudinalne relaksacije, pa se postkontrastno mjeri samo T1 relaksacijsko vrijeme. Aplikaciju intravenskog kontrastnog sredstva indicira radiolog koji vodi MR pretragu. Kod potvrđivanja određenih dijagnoza neophodna je obvezatna aplikacija kontrastnog sredstva.

Mozak se prvenstveno skenira u transverzalnoj i koronarnoj ravnini, a sagitalni presjeci su dodatni. Koronarna ravnina se planira paralelno s moždanim deblom.

- Standardni pregled mozga:

- Lokalizator (sag, tra, cor)

- SE T1 sag

- FSE T2 tra

- FLAIR tra

- SE T1 tra

FSE T2 cor

DWI tra

- Dijagnostika multiple skleroze (MS)

Lokalizator (sag,tra,cor)

SE T1 sag

FSE T2 + PD tra

FLAIR tra

FLAIR sag

SE T1 tra

FSE T2 cor

DWI tra

Po potrebi STIR sag

Postkontrastni SE T1W za diferencijaciju aktivnih od inaktivnih lezija

- Dijagnostika novotvorina

GRE T2\*

SWI tra

Kontrastno sredstvo

Postkontrastni SE T1 sag tra cor

MR spektroskopija

PI

- Dijagnostika moždanog udara

GRE T2\*

SWI tra

TOF 3D MRA

PI uz primjenu kontrasta

## **1.5. KONTRASTNA SREDSTVA**

Kontrasti se koriste da bi se istakle razlike među tkivima ili razlike između tkiva i patomorfološih promjena. Indikacije za primjenu kontrasta u MR mozga: su novotvorine, upale, multipla skleroza, praćenje učinkovitosti terapije, prikaz krvnih žila, sve nerazjašnjene promjene na nativnim snimkama... Prilikom svakog pregleda s primjenom kontrastnog sredstva potrebno je učiniti nativnu T1 sekvencu radi usporedbe. Kontrast se aplicira intravenski brzinom od 10-30 sekundi, ručno ili putem mehaničkog injektora. Pacijent obavezno mora imati nalaze krvi (urea i kreatinin) kojima se procjenjuje bubrežna funkcija.

### **1.5.1. Podjela kontrastnih sredstava za MR**

Dok u radiološkim kontrastnim pretragama kontrastna sredstva daju kontrastnost, kod magnetne rezonance kontrast utječe na kontrastnost vode tj. vodikove atome.

Kontrastna sredstva su metali s neparnim bojem nukleona. Kada se nađu u tijelu, u blizini protona, ubrzavaju njihovu relaksaciju i skraćuju vremena relaksacije T1 i T2, i tako omogućuju jači signal i bolji kontrast između tkiva sličnih magnetskih karakteristika.

Prema magnetskim osobinama kontrastna sredstva u magnetnoj rezonanci možemo podijeliti na: paramagnetska, superparamagnetska, feromagnetska. Paramagnetska kontrastna sredstva su pozitivna i obilježavaju se kao hiperintenzitet na T1 snimkama. Paramagnetska kontrastna sredstva tijekom izloženosti vanjskom magnetskom polju imaju magnetska svojstva zbog nesporenog broja elektrona. Stimuliranjem otpuštanja energije u okolinu skraćuju vrijeme relaksacije T1 okolnih protona vode. Primjer paramagnetskih sredstava su mangan i gadolinij. Za razliku od paramagnetskih, superparamagnetska kontrastna sredstva su negativna i daju hipointenzitet na T2 snimkama. Najmanje korištena vrsta kontrastnih sredstava u magnetskoj rezonanci su feromagnetska kontrastna sredstva ko što su nikel, kobalt i

željezo. Skraćuju T2 vrijeme relaksacije bez učinka na T1. Skloni su artefaktima i zadržavaju magnetska svojstva i kad se odstrane iz tijela.

### **1.5.2. Gadolinij**

Gadolinij je najčešće korišteno kontrastno sredstvo u magnetskoj rezonanci. Ima 7 nesparenih elektrona, a svaki od njih posjeduje 658 puta veći magnetni momenat od vode. Magnetsko polje na mjestu gdje se nalazi gadolinij, mnogo je jače nego kad nema gadolinija. Toplinske vibracije gadolinija stvaraju oscilirajuće magnetno polje na frekvencijama koje odgovaraju razlikama energije između stanja spina, što daje potrebnu stimulaciju za brže opuštanje energije, tj. skraćivanje T1 vremena. Slobodni ioni gadolinija su toksični stoga je on keliran s molekulama organskog podrijetla kao što su DTPA (diethyl-tiamino-pentaacetat) ili sol N-metilglukaminat. Kelati su spojevi u kojima je u središtu smješten metal oko kojeg je velika molekula (ligand) u obliku cikličke ili prstenaste strukture. Jedan ion gadolinija mora ostati slobodan jer na tom mjestu voda ulazi i izlazi iz kelata, što je ključno za kontrastan učinak. Ulazak vode u kelat je određen strukturom i veličinom kelata.

Farmakokinetika gadolinijskih kontrastnih sredstava slična je farmakokinetici jodnih kontrastnih sredstava. Primjena može biti intravenska i enteralna, ne prolaze krvno moždanu barijeru jer su hidrofilni. Brzo napuštaju krvožilni sustav i odlaze u tkiva, u izvanstaničnu tekućinu, a minimalno u stanice. Ne metaboliziraju se. Vrijeme polueliminacije iz plazme iznosi oko 90 minuta, a nakon 7 dana u plazmi preostaje manje od 1% unesene količine.

Nuspojave su rijetke, ali postoji povećan rizik kod pacijenata sa oštećenim bubrezima. Mogu uzrokovati akutne ne-bubrežne nuspojave kao što su: glavobolja, mučnina, osjećaj vrućine, promjenu osjeta okusa, vrtoglavicu, hipertenziju, osip. Ako se rabe velike doze kontrasta može doći i nefrotoksičnosti, ali i odgođenih nuspojava kao što je nefrogena sistemska fibroza. Izdašna hidracija pacijenta smanjuje učestalost nuspojava za trećinu, a učestalost kasnih reakcija čak triputa.



## **2. CILJ RADA**

Cilj rada bio je pojasniti značaj primjene kontrasta u MR mozga. Obzirom da je magnetska rezonancija najosjetljivija metoda za dijagnostiku patologije mozga, cilj rada je bio da se kod pacijenata koji su učinili magnetsku rezonanciju mozga, usporedi nativna i kontrastna serija snimaka te pokuša uvidjeti koliko će se patologije inhibirati kontrastom.

Pretpostavljena je hipoteza da će primjena paramagnetskog kontrastnog sredstva utjecati na bolju detekciju patoloških promjena te će utjecati na daljnju dijagnostičku i terapijsku obradu pacijenta.

### 3. IZVORI PODATAKA I METODE

#### 3.1. Ispitanici

U retrospektivno istraživanje smo uključili 25 nasumično odabrana pacijenta kojima je u Kliničkom zavodu za dijagnostičku i intervencijsku radiologiju KBC-a Split napravljen pregled mozga magnetskom rezonancijom. U uzorku od 11 pacijenta smo imali 9 (36%) muškaraca i 16 (64%) žena (tablica 1) u dobi od 7 do 78 godina (tablica 2) u razdoblju od 1. siječnja 2014. godine do 1. listopada 2014. godine.

Spol	Broj	%
Muškarci	9	36
Žene	16	64
Ukupno	25	100

Tablica 1. Raspodjela ispitanika prema spolu

Životna dob (godine)	Broj	%
1-10	1	4
11-20	2	8
21-30	5	20
31-40	2	8
41-50	3	12
51-60	7	28
61-70	4	16
71-80	1	4

Tablica 2. Raspodjela ispitanika po dobi

### 3.2. Metode istraživanja

Snimanje mozga magnetskom rezonancijom obavljeno je na MR uređaju Avanto 1,5 T tvrtke Siemes, Erlangen, Njemačka, u Zavodu za dijagnostičku i intervencijsku radiologiju Kliničkog bolničkog centra Split upotrebom standardne zavojnice za glavu i uobičajenog protokola za snimanje mozga te različitih protokola za dijagnostiku specifične patologije.

1. Localizer
2. T1 SE sag p2
3. T1 SE tra 320
4. T2 TSE tra 512
5. T2 TIRM tra dark-fluid
6. T2 TSE cor 512
7. Ep2d diff 3scan trace p2
8. Pause
9. T1 SE sag
10. T1 SE tra
11. T1 SE corfs

Pri snimanju pacijenti su postavljeni u položaj supinacije, glava je unutar u kućišta magneta, a oko nje je postavljena zavojnica za glavu tako da se mozak nalazi u sredini odgovarajuće RF zavojnice.

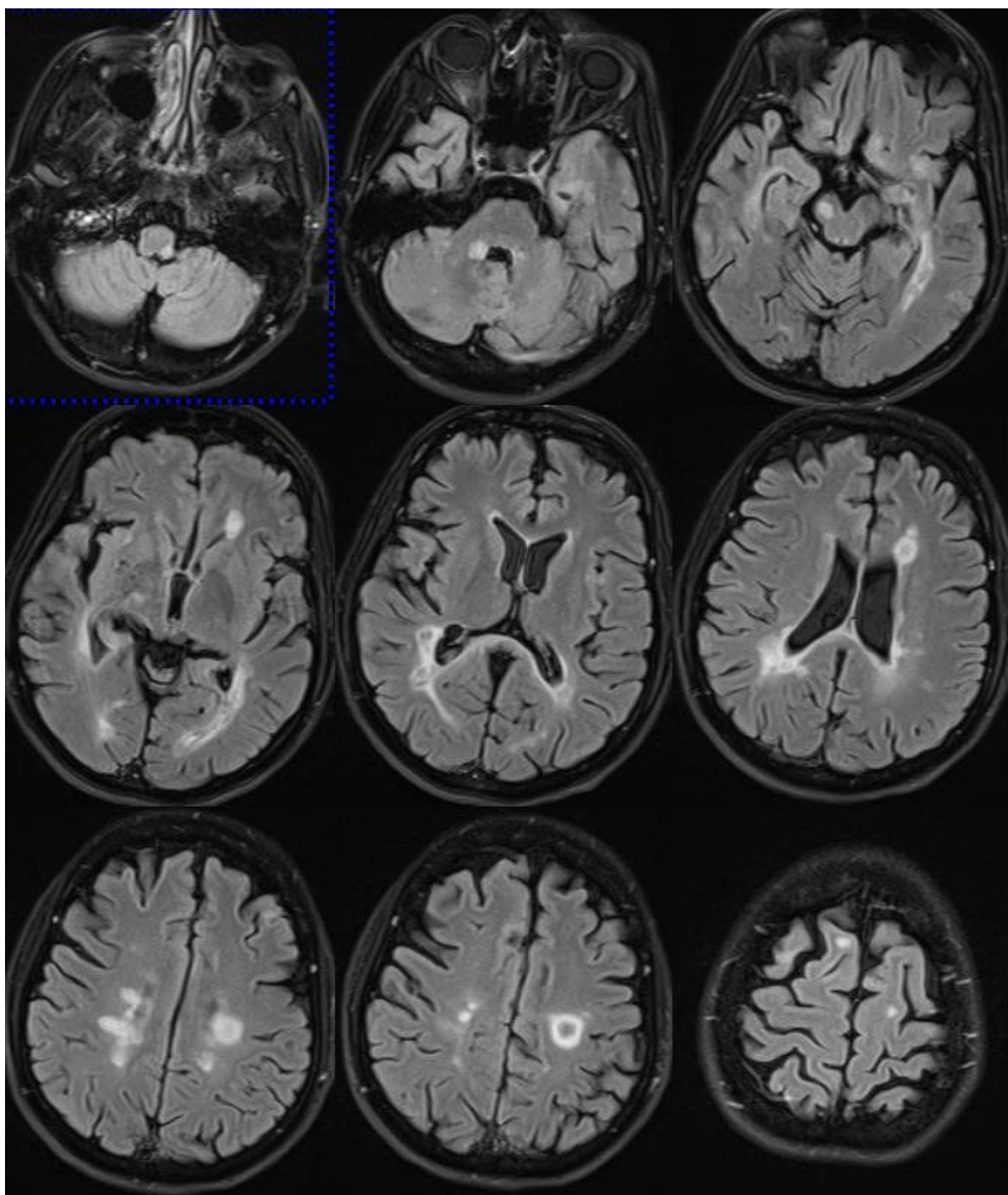
Svi pacijenti su primili intravenskoparamagnetsko kontrastno sredstvo DOTAREM 0.5 mmol/ml, *solutio for injection in prefilled syringe*.(slika 1). Doza paramagnetskog kontrastnog sredstva je 0,2mL/kg tjelesne težine.



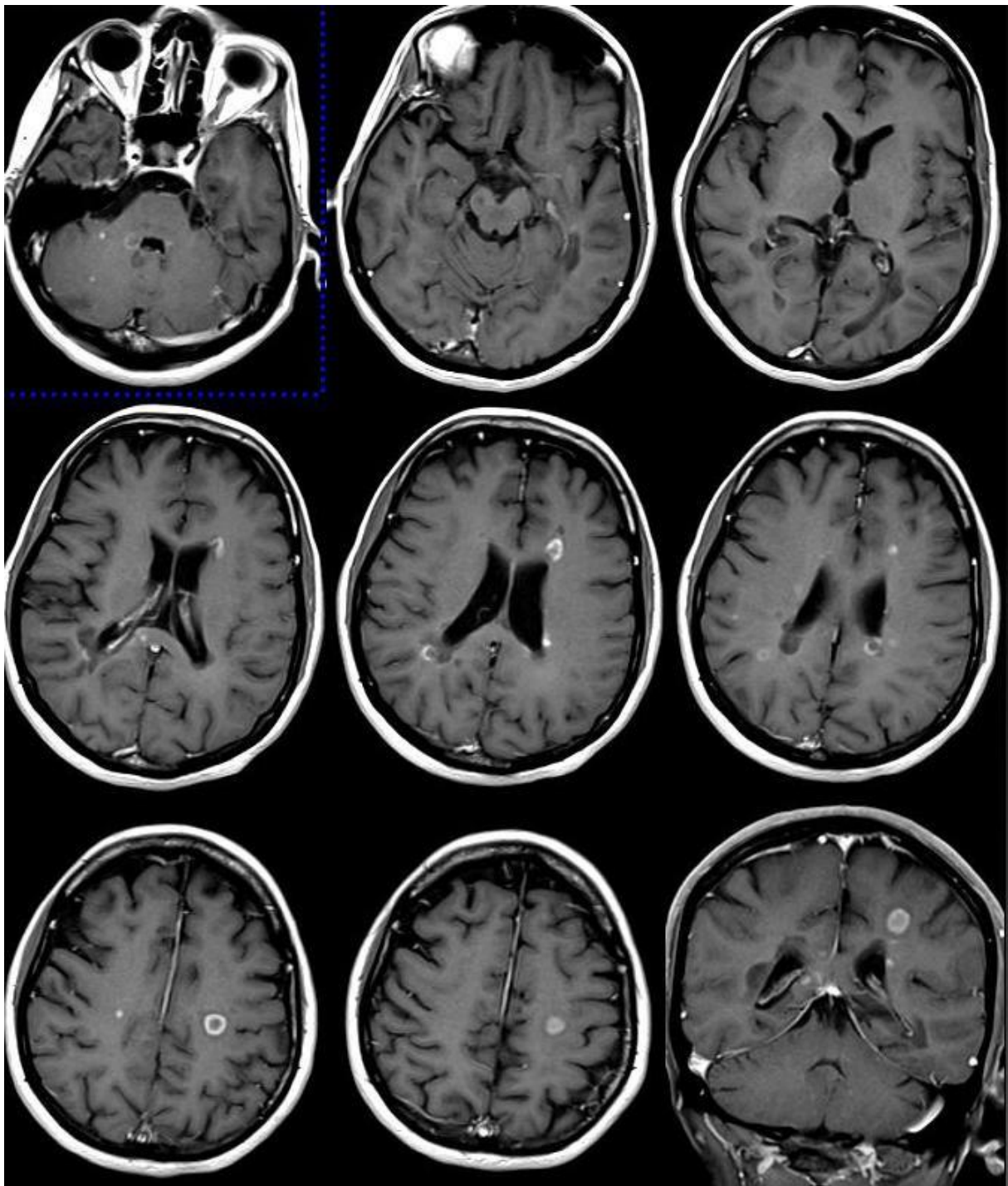
Slika 1. Upute za uporabu paramagnetskog kontrastnog sredstva (izvor slike: KBC Split)

Dobivene snimke pohranjene su na tvrdom disku. Analiza dobivenih snimaka obavljena je koristeći se Leonardo radnom stanicom tvrtke Siemes, Erlangen, Njemačka uz programe *postprocessinga*.

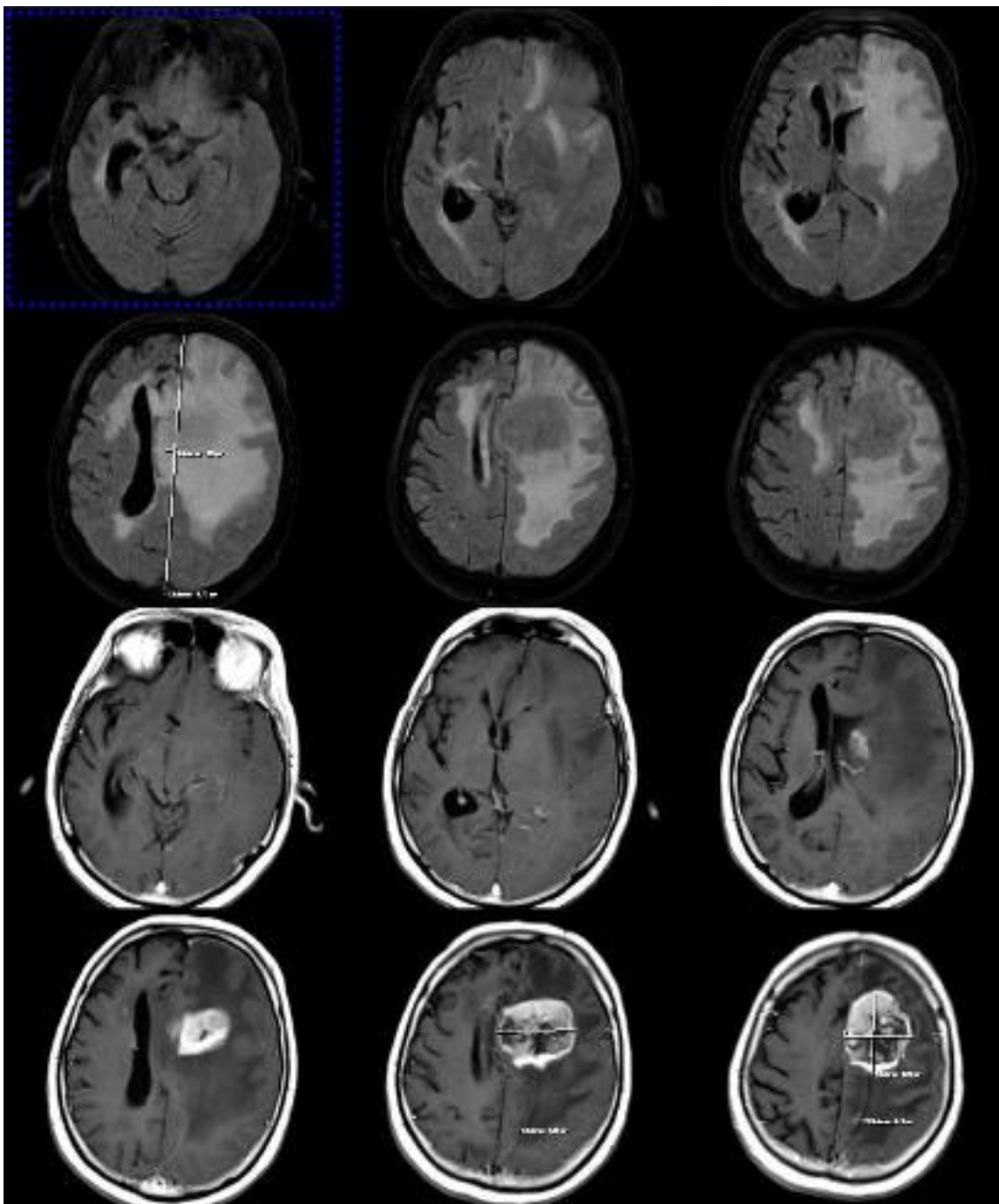
### 3.3. Analiza slika



Slika 2. Magnetska rezonancija mozga, aksijalni presjeci, FLAIR sekvencija (multipla skleroza) (izvor slike: KBC Split)

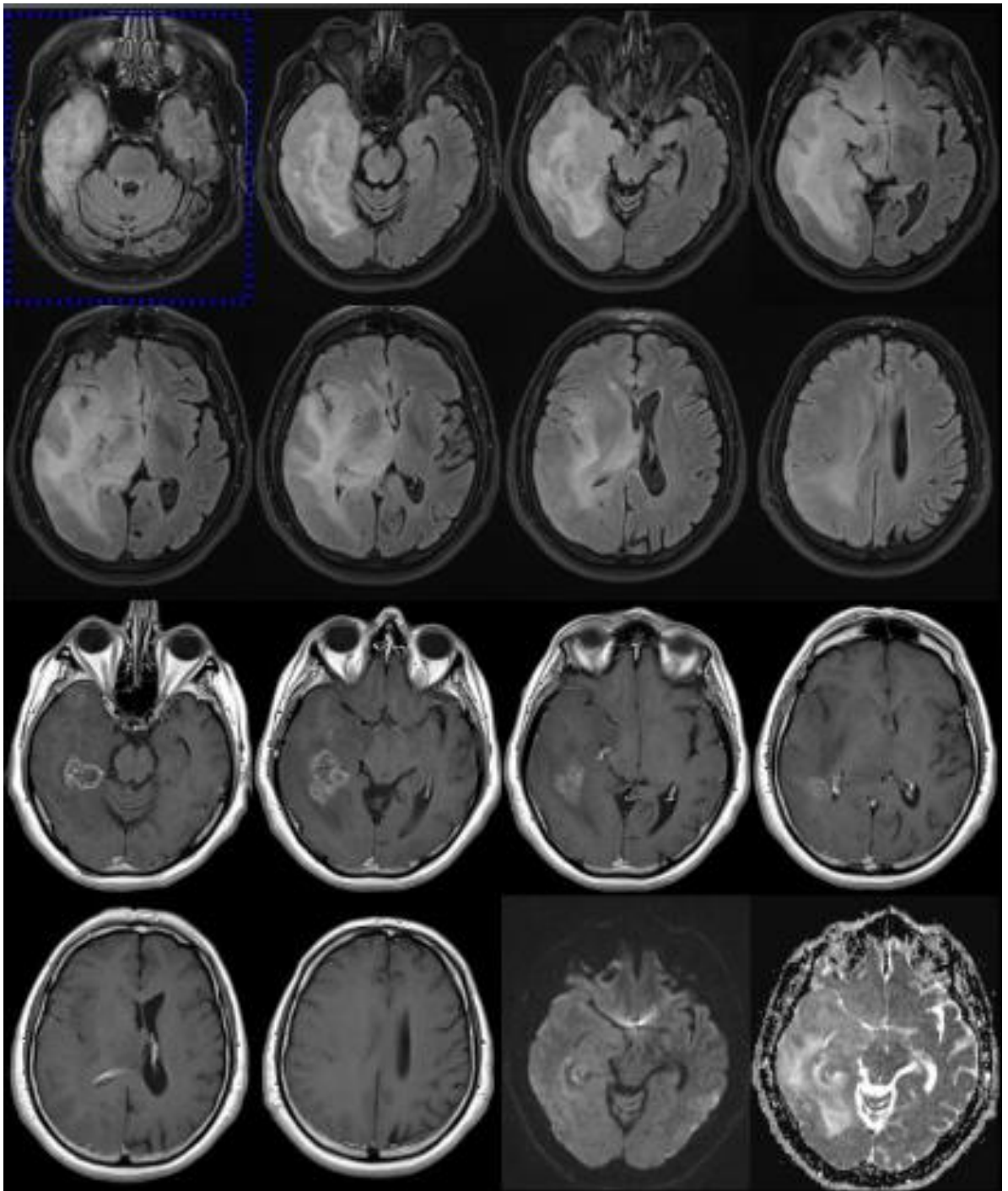


Slika 3. Magnetska rezonanca mozga, T1, intravenski kontrast (multipla skleroza)

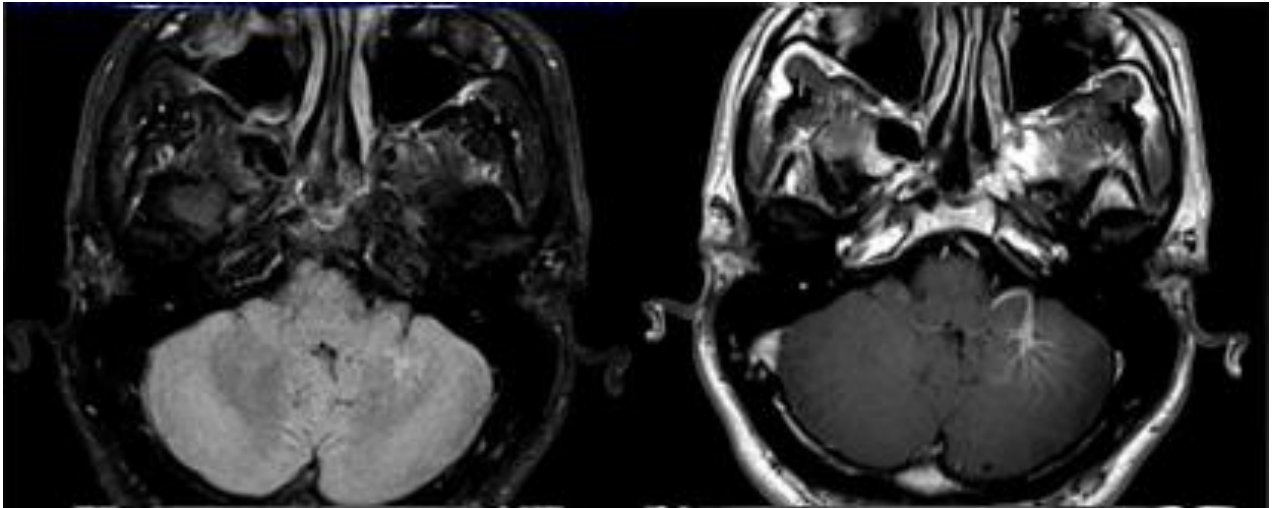


Slika 4. Magnetska rezonancija mozga, prekontrastne i postkontrastne slike (limfom)  
(izvor slike: KBC Split)

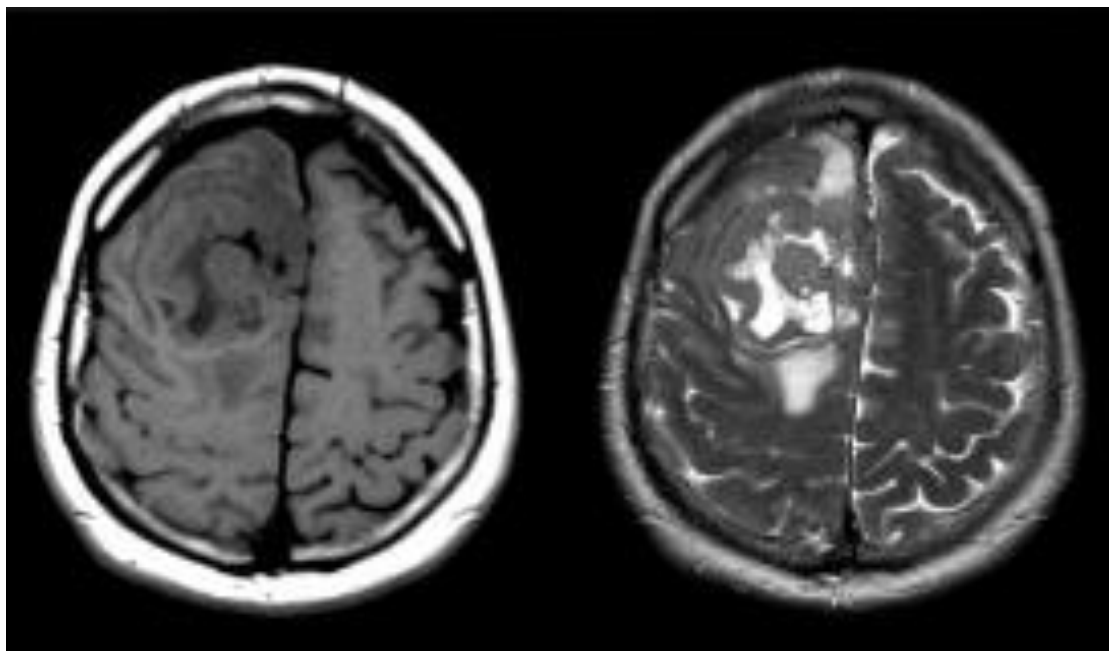




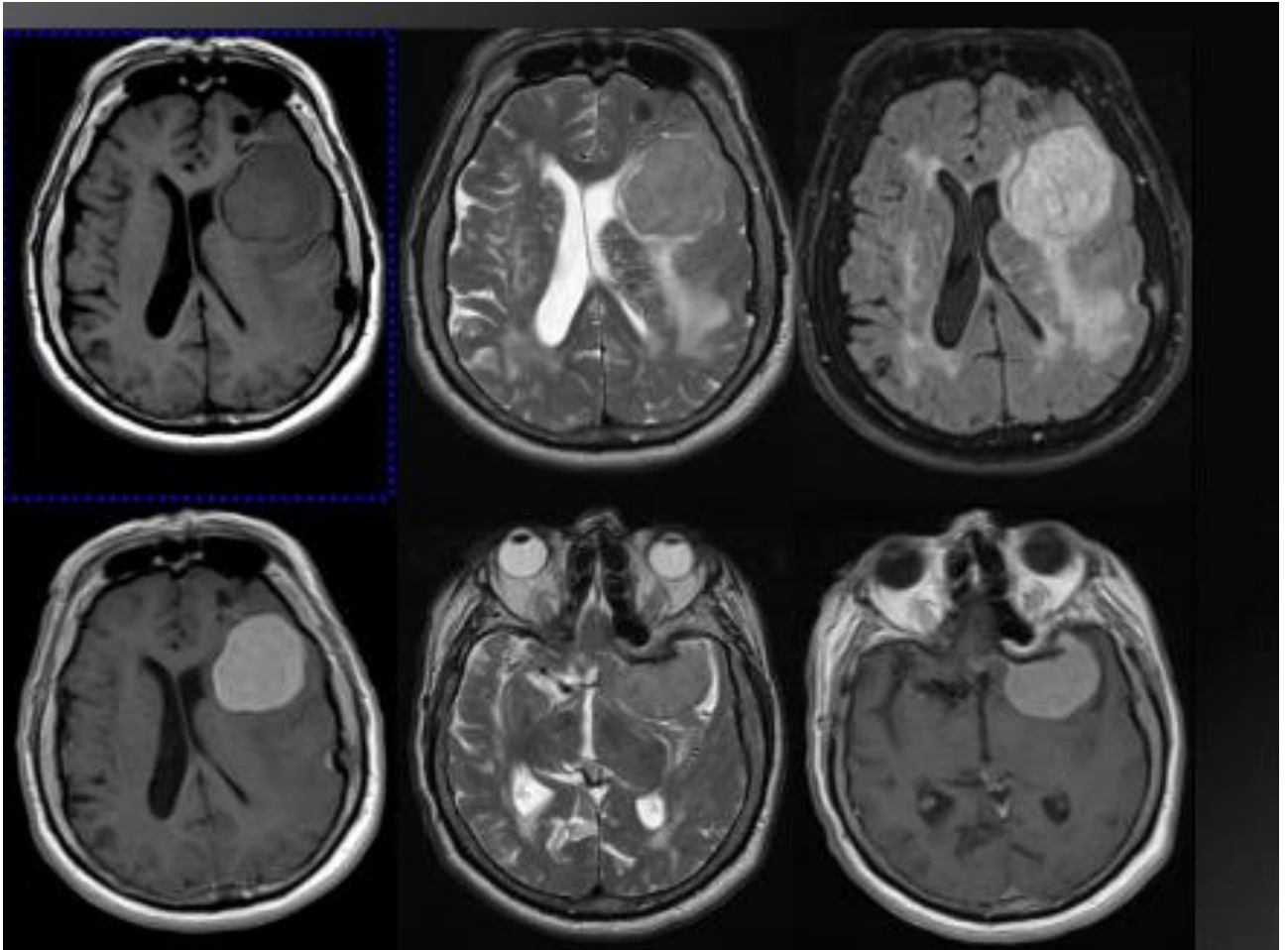
Slika 5. Magnetna rezonanca mozga (preoperativni glioblastom) (izvor slike: KBC Split)



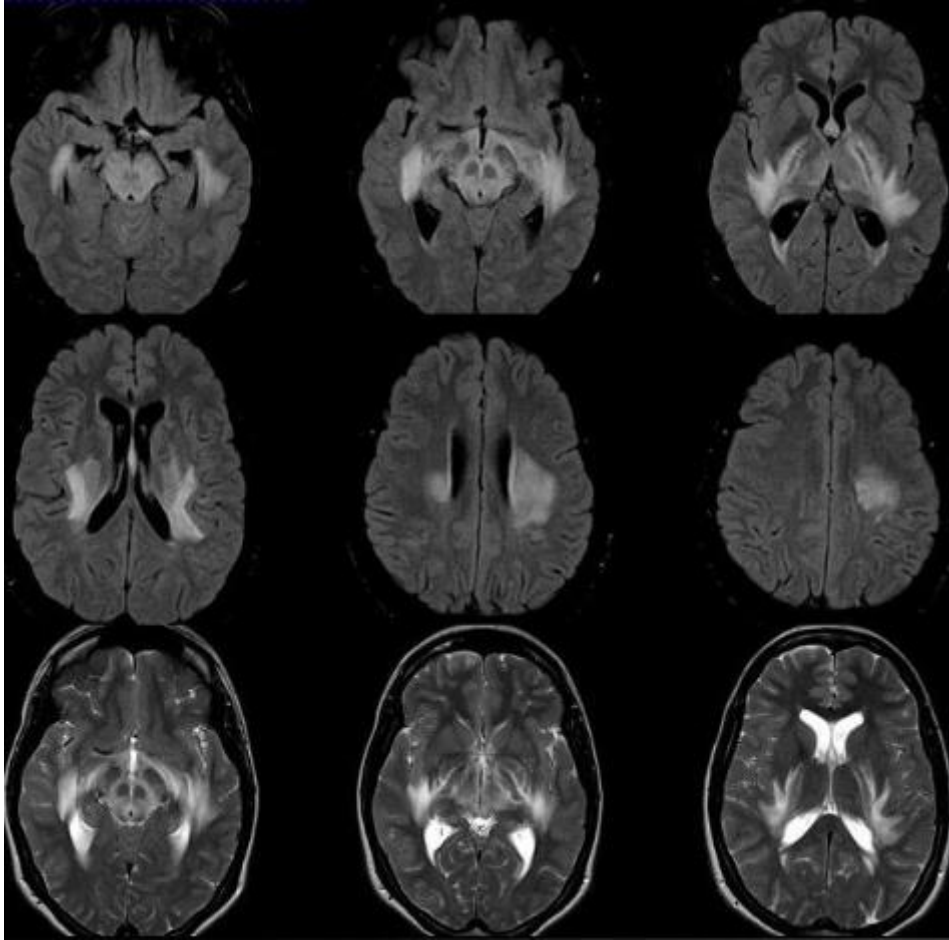
Slika 6. Magnetska rezonancija mozga, nativni i postkontrastna snimka (venski angiom)  
(izvor slike: KBC Split)



Slika 7. Magnetska rezonanca mozga, prekontrastna i postkontrastna snimka  
(ependimom suspecta) (izvor slike: KBC Split)



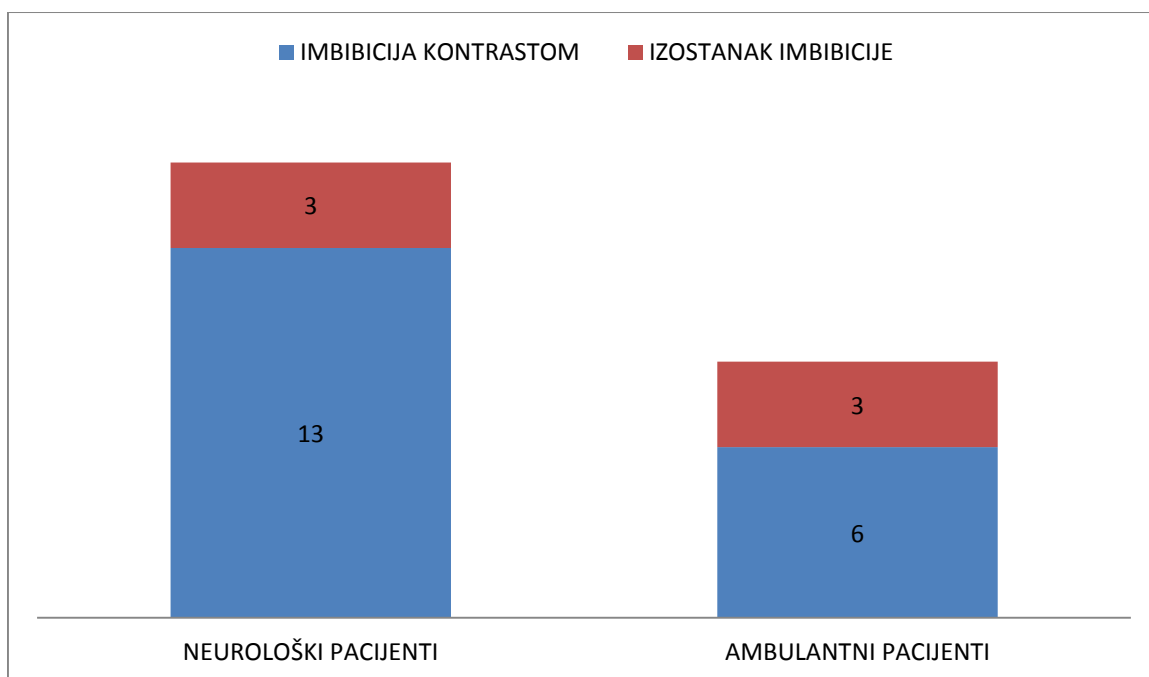
Slika 8. Magnetska rezonanca mozga (menangiom krila sfenoiden kosti) (izvor slike: KBC Split)



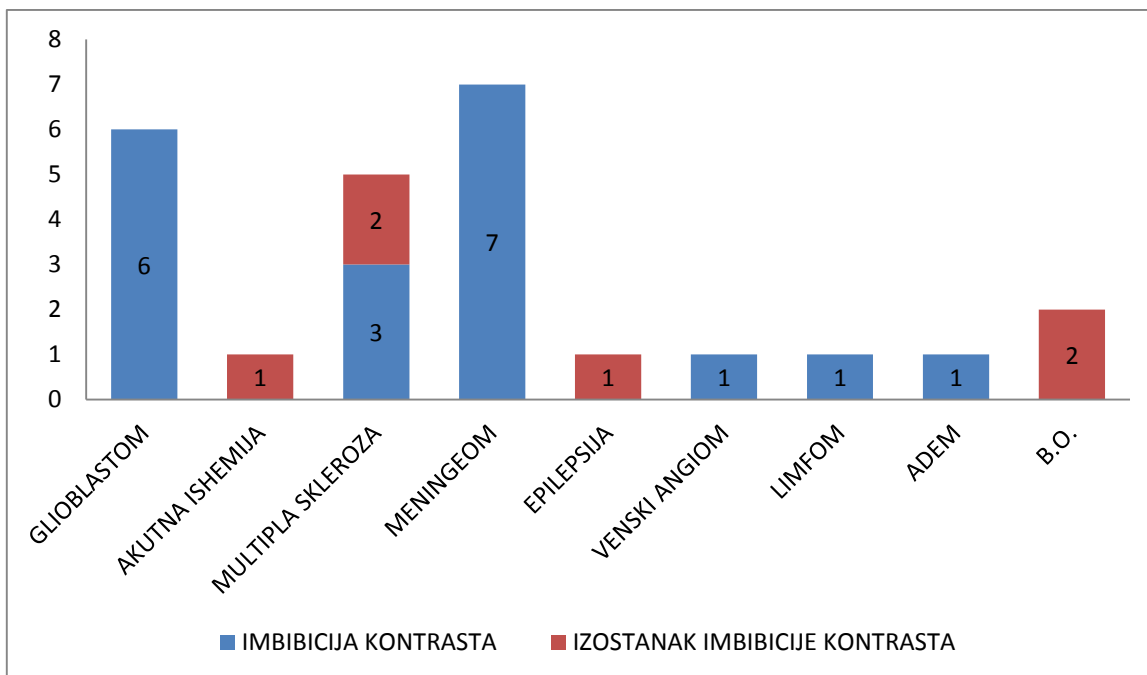
Slika 9. Magnetska rezonancija mozga (ADEM) (izvor slike: KBC Split)

## 4. REZULTATI

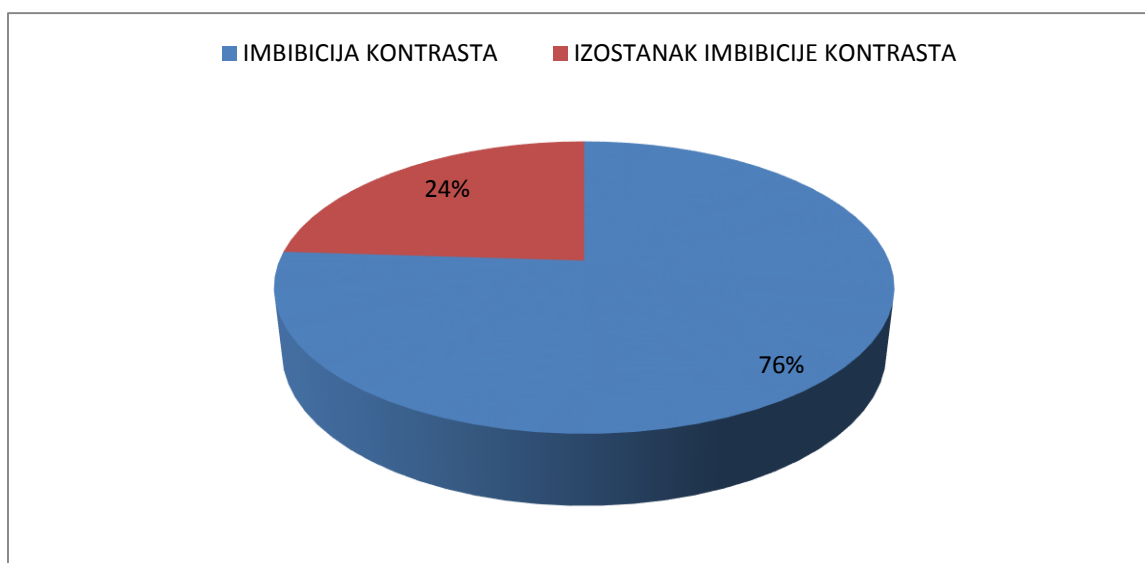
16 (76%) je upućeno s odjela neurologije, dok je 9 (24%) pacijenata primljeno ambulantno. Najčešća postavljena klinička dijagnoza je meningeom, koji je dijagnosticiran kod 7 (28%) pacijenata, dok je uredan nalaz napisan 2 (8%) pacijenata. U 19 (76%) pacijenata došlo je do značajne imbibicije patološkog procesa kontrastnim sredstvom. Kod 6 (24%) pacijenata nije došlo do promjene intenziteta signala nakon aplikacije intravenskog kontrastnog sredstva.



Grafikon 1. Podjela pacijenata prema prijemu



Grafikon 2. Podjela pacijenata po dijagnozi



Grafikon 3. Podjela pacijenata po načinu imbibiranja kontrasta

U svih sedam pacijenata s meningeomom, koji je nativno hipointenzivan do izointenzivan, nakon i.v. aplikacije kontrasta doslo je do intenzivne homogene imbibicije, što je tipično za ovaj tumor.

U šest pacijenata s glioblastomom također se tumor značajno imbibirao kontrastom.

U pacijenta s akutnom ishemijom nije došlo do postkontrastne imbibicije, što je diajgnostički često značajno u diferenciranju ishemije od tumora.

Primjena i.v. kontrasta osobito je značajna u bolesnika s multiplom sklerozom. Izostanak imbibicije lezija ukazuje na inaktivnost bolesti, dok imbibicija kontrastom znači aktivnu bolest. U tri naša bolesnika bolest je bila aktivna, dok su u dva bolesnika lezije bile inaktivne.

Venski angiomi i vaskularne malformacije imaju tipičnu kontrastnu imbibiciju, što znatno olakšava dijagnozu koju bi bilo teško postaviti na osnovu samo nativnih snimaka.

## 5. RASPRAVA

MR snimkama se može dobiti vrlo detaljna slika koja najpreciznije razlikuje normalno od patološki promijenjenog tkiva, te je vrlo značajna kod otkrivanja maligne bolesti, utvrđivanja stadija bolesti i praćenja uspješnosti provedene terapije. Prednost magnetske rezonancije nad drugim radiološkim metodama oslikavanja središnjeg živčanog sustava su upravo mogućnost multiplanarnog prikaza (prikaza u različitim ravninama), dobar prikaz mekotkivnih struktura, visoka prostorna i kontrastna razlučivost, nekorištenje štetnog ionizacijskog zračenja, i mogućnost funkcijskog prikaza središnjeg živčanog sustava, raličovanje bijele i sive tvari, akutne ishemije, mijelinizacija.

Jedna studija iz 1993. rađena na 144 pacijenta sa aktivnim lezijama multiple skleroze pokazuje značajan utjecaj gadolinija kao kontrastnog sredstva u diferenciranju aktivnih od pasivnih lezija. Zaključak je da gadolinij povećava osjetljivost magneta u detekciji aktivnih lezija i to u postkontrastnoj T1 sekvenciji.

Druga studija koja uspoređuje primjenu gadolinija kao kontrastnog sredstva u MR pretragama i kontrastnih sredstava kod CT smatra da je opravdano korištenje gadolinija u dijagnostičke postupke. 21 pacijent sa intrakranijskim tumorima bili su podvrgnuti prekontrastnim i postkontrastnim snimkama na CT-u i magnetskoj rezonanci. Nikakve nuspojave se nisu pojavile korištenjem gadolinija, a kontrast je imbibirao tumore i kod CT i kod magnetske rezonance.

Problem može predstavljati sama dužina pregleda, najčešće oko 15-45 minuta, tokom koje pacijent mora biti nepomičan. Intravensko ubrizgavanje kontrasta uvijek nosi rizik blažih ili jakih alergijskih reakcija u rasponu od blagog svrbeža pa sve do anafilaktičkog šoka. Trudnoća i sistemske bolesti bubrega apsolutna su kontraindikacija davanje kontrastnog sredstva zbog potencijalne teratogenosti i toksičnosti gadolinija.



## 6. ZAKLJUČCI

1. Korištenjem paramagnetskih kontrastnih sredstava možemo odlično vizualizirati patološke procese na MR mozga.
2. U našoj skupini ispitanika kod 76% pacijenata primjećena je značajna imbibicija patoloških procesa kontrastnim sredstvom.
3. Najčešći patološki procesi koji su se inbibirali kontrastnim sredstvom u našoj skupini ispitanika su meningeomi (28%)
4. Kontrastno sredstvo višestruko povećava dijagnostičku vrijednost MR mozga

## 7. LITERATURA

1. Barkovich J.A. Pediatric Neuroradiology. Lippincott Williams & Wilkins; 4th edition, 2005.
2. Carr DH, Brown J, Bydder GM, Weinmann HJ, Speck U, Thomas DJ, Young IR. Intravenous chelated gadolinium as a contrast agent in NMR in cerebral tumors. Lancet 1984;2:484-6.
3. Carr DH, Brown J, Bydder GM, Weinmann HJ, Speck U, Thomas DJ, Young IR. Intravenous chelated gadolinium as a contrast agent in NMR in cerebral tumors. Lancet 1984;2:484-6.
4. Fučkan I (ur.), Magnetska rezonancija priprema i planiranje pregleda. Tko zna zna, Zagreb, 2012.
5. Gadian DG, Payne JA, Bryant DJ, Yamada S, Bydder GM. Gadolinium-DTPA as a contrast agent in MR imaging: theoretical projections and practical observation. J Comput Assist Tomogr 1985;9:242-51.
6. Garif M, Bydder G, Steiner R, Niendorf H, Thomas D, Young I. Contrast-enhancing MR imaging of malignant brain tumors. Am J Neuroradiol. 1985;6:855-62.
7. Hebrang, A. Lovrenčić M, Magnetna rezonancija. U: Hebrang A, Lovrenčić M (ur.), radiologija. Medicinska naklada, Zagreb, 2001.
8. le Bihan D, Turner R. Intravoxel incoherent motion imaging using spin echoes. Magn Reson Med. 1991;19(2):221-7.
9. Ogawa S, Lee TM, Kay AR, Tank DW. Brain magnetic resonance imaging with contrast dependent on blood oxygenation. Proc Natl Acad Sci U S A. 1990; 87(24): 9868-72.
10. Rinck AP: The Magnetic Resonance Phenomenon. U Rinck AP (ur.): Magnetic Resonance in Medicine. London, Blackwell Science, 1993.
11. Speck O, Chang L, Menaka DeSilva N and Ernst T. Perfusion MRI of the human brain with dynamic susceptibility contrast: Gradient-echo versus spin-echo techniques. Journal of Magnetic Resonance Imaging. 2000. 12 (3) 381-7.
12. Strugačevac, Teorijska osnova MRI tehnike, Gradska tiskara Osijek, d.d.

13. Studholme C, Drapaca C, Iordanova B, Cardenas V. Deformation-based mapping of volume change from serial brain MRI in the presence of local tissue contrast change 2006. 25(5).626 – 39.
14. Wehrli FW, Macfall jR, Shutts D, Breger R, Herfenks RJ. Mechanism of contrast in NMR imaging. *JcomputAssistTomogr* 1994;8:369.
15. Westbrook C, Kraut C. *MRI in Practice*. London, Blackwell Science, 1997.

## 8. SAŽETAK

Magnetska rezonancija je od svojih početaka pa do danas evoluirala u jedno od najvažnijih metoda dijagnostike mozga. Od uvođenja u kliničku primjenu magnetska rezonancija pokazala se najosjetljivijom metodom prikaza ranih intrakranijalnih patoloških procesa. Ujedno je MR metoda izbora u dijagnostici bolesti bijele tvari mozga i hipofize, poremećaja sluha, a posebno u definiranju žarišnih epilepsija. Osnovni princip MR temelji se na ponašanju atomske jezgre pojedinih kemijskih elemenata od kojih se sastoji objekt MR pretrage, u jakom magnetskom polju.

**CILJ:** U retrospektivnoj analizi pokazati značaj primjene intravenskog paramagnetnog kontrastnog sredstva u MR mozga.

**METODE:** Analizirali smo nalaze 25 nasumično odabranih pacijenata ( 9 muškaraca i 16 žena u dobi od 7 do 78 godina) u kojima je u Kliničkom zavodu za dijagnostičku i intervencijsku radiologiju KBC-Split u razdoblju od 1. siječnja 2015 do 1. listopada 2015. godine napravljena magnetska rezonanca mozga sa primjenom intravenskog kontrasta DOTAREM 0.5 mm/ml zbog sumnje u postojanje patoloških procesa u mozgu. Magnetna rezonanca je napravljena na MR uređaju Avanto 1,5T tvrtke Siemens. Skeniranje je rađeno u supinaciji uz sav poreban pribor i intravensku primjenu kontrasta od 0.2 ml/kg tjelesne težine.

**ZAKLJUČAK:** Korištenjem paramagnetskog kontrastnog sredstva možemo odlično prikazati anatomiju patoloških tvorbi u mozgu. Primjena intravenskog kontrasta opravdano je dio protokola nekih magnetskih pretraga.

## **ABSTRACT**

### **Value of contrast application in brain MRI**

Magnetic resonance imaging has since its beginnings until today evolved into one of the most important methods of diagnosis of the brain diseases. Since the introduction in the clinical application, magnetic resonance imaging has shown as the most sensitive method of early presentation of intracranial pathology. At the same time the MRI is a method of choice in the diagnosis of diseases of the white matter of the brain and pituitary gland, hearing disorders, especially in defining the focal epilepsy. The basic principle of MRI is based on the behavior of atomic nuclei of certain chemical elements that make up the object of MRI time, a strong magnetic field. These behaviors is possible to obtain cross layers of bodies with specific display pathological anatomical structures.

**PURPOSE:** A retrospective analysis show the importance of the application of intravenous paramagnetic contrast agent in MRI.

**METHODS:**We analyzed 25 are randomly selected patients (9 men and 16 women aged 7-78 years) where in the Department of Diagnostic and InterventionalRadiology, Clinical Hospital Split in the period from 1 January 2015 to 1 October 2015. Magnetic resonance imaging of the brain was made with application of intravenous contrast Dotare 0.5 mm / ml on suspicion of the existence of pathological processes in the brain. Magnetic resonance imaging is made to Avanto 1.5T MRI device company Siemens. Scanning is made in supination with all accessories and necessary intravenous contrast 0.2 ml / kg body weight.

**CONCLUSION:**The use of paramagnetic contrast agent canbe a great show anatomy pathologic lesions in the brain. The use of intravenous contrast, it is justified to some part of the protocol of magnetic cloud.

## 9. ŽIVOTOPIS

Rođena sam u Splitu 23.3.1994. godine gdje sam završila osnovnu i srednju Medicinsku školu s odličnim uspjehom. U akademskoj godini 2012./2013. sam upisala Sveučilišni odjel zdravstvenih studija u Splitu, smjer radiološka tehnologija.