

Radiološka dijagnostika prijeloma gornjih ekstremiteta

Tomić, Nera

Undergraduate thesis / Završni rad

2015

Degree Grantor / Ustanova koja je dodijelila akademski / stručni stupanj: **University of Split / Sveučilište u Splitu**

Permanent link / Trajna poveznica: <https://um.nsk.hr/um:nbn:hr:176:769808>

Rights / Prava: [In copyright](#) / [Zaštićeno autorskim pravom.](#)

Download date / Datum preuzimanja: **2024-07-22**

Repository / Repozitorij:



Sveučilišni odjel zdravstvenih studija
SVEUČILIŠTE U SPLITU

[Repository of the University Department for Health Studies, University of Split](#)



UNIVERSITY OF SPLIT



SVEUČILIŠTE U SPLITU

Podružnica

SVEUČILIŠNI ODJEL ZDRAVSTVENIH STUDIJA

PREDDIPLOMSKI SVEUČILIŠNI STUDIJ

RADIOLOŠKA TEHNOLOGIJA

Nera Tomić

**RADIOLOŠKA DIJAGNOSTIKA
PRIJELOMA GORNJIH EKSTREMITETA**

Završni rad

Mentor:

Dr.sc. Sanja Lovrić Kojundžić, dr.med.

Split,2015

Sadržaj

1. Uvod.....	4
2. Cilj rada.....	5
3. Anatomija gornjih ekstremiteta	6
3.1. Kosti gornjih ekstremiteta.....	6
4. Prijelomi.....	9
4.1. Klasifikacija prijeloma	10
4.1.1. Podjela prijeloma ovisno o proširenosti lomne linije	10
4.1.2. Podjela prijeloma prema međusobnom položaju lomnih ulomaka.....	11
4.1.3. Podjela prijeloma obzirom na integritet kože Prijelome dijelimo na:	12
1) zatvoreni prijelome - može postojati ozljeda kože kontuzija.....	12
4.1.4. Podjela prijeloma obzirom na položaj frakturne pukotine i broj ulomaka.....	12
Lomove dugih kostiju dijelimo na:	12
5. Radiogrami gornjih ekstremiteta.....	13
5.1. PA projekcija sternoklavikularnih zglobova.....	13
5.2. Radiogrami klavikule: PA projekcija klavikule	13
5.3. Radiogrami skapule:.....	13
5.3.1. AP projekcija skapule	13
5.3.2. Profilne projekcije skapule.....	14
5.3.3. Profilna „Y” projekcija skapule.....	14
5.3.4. PA kosa projekcija skapule po Lorenzu i Lilinfieldu	14
5.4. Radiogrami ramena: AP projekcija ramena i transtorakalna lateralna projekcija ramena.....	15
5.5. Radiogrami nadlaktice: AP projekcija nadlaktice i profilna projekcija nadlaktice	15
5.6. Radiogrami lakta:	16
5.6.1. AP projekcija lakta i lateralna projekcija lakta.....	16
5.6.2. AP projekcija lakta u potpunoj fleksiji	16
5.7. Radiogrami glave radijusa u četiri položaja.....	17
5.8. Radiogrami podlaktice: AP projekcija podlaktice i lateralna projekcija podlaktice	17
5.9. Radiogrami ručnog zgloba i karpusa:	18
5.9.1. PA i profilna projekcija ručnog(radiokarpalnog) zgloba	18

5.10. PA projekcija skafoidne kosti po Stecheru i PA serija projekcija za skafoidnu kost	18
5.10.1. Makroradiogram skafoidne kosti:.....	19
5.11. Radiogrami šake i prstiju: PA projekcija šake i PA kose projekcije šake	19
5.12. Radiogrami palca: AP i profilna projekcija	20
5.13. PA pojedinačne projekcije 2. do 5. prsta i profilne pojedinačne projekcije 2. do 5. prsta... 20	
6. Kompjutorizirana tomografija (CT).....	21
7. Magnetska rezonancija (MR)	23
8. Prijelomi gornjih ekstremiteta	25
8.1. Prijelomi skapule.....	25
8.2. Frakture velikog tuberkuluma.....	25
8.3. Frakture glave radiusa	26
8.4. Fraktura koronoidnog nastavka.....	26
8.5. Galeazzi i Monteggia frakture-iščašenja	27
8.6. Fraktura skafoida.....	27
8.7. Nestabilnost skafoidne i polumjesečaste kosti.....	28
8.7. Perilunarno iščašenje.....	29
8.8. Fraktura kukaste kosti.....	29
9. Zaključak	30
10. Sažetak	31
11. Summary	32
12. Literatura	33
13. Životopis.....	34

1. Uvod

Još od vremena kada je 1895. g. W. H. Roentgen napravio prvu rendgenske snimku šake standardni radiogrami ekstremitetasu ostale jedne od najvažnijih, a ponekad i jedine potrebne radiološke metode za dijagnosticiranje traume osteomuskularnog sustava. Uloga radioloških metoda oslikavanja je posebno važna u slučajevima kada se ne mogu dobiti anamnestički podatci ili kada se ozlijeđeni pacijent ne može klinički adekvatno pregledati.

U posljednje vrijeme kompjutorizirana tomografija (CT) zauzima važno mjestu u hitnoj evaluaciji prijeloma te pri planiranju operativnog zahvata kod kompliciranih ozljeda. Magnetna rezonancija (MR) i ultrazvuk su vrlo korisne radiološke metode oslikavanja u analizi traumatskih ozljeda mekih tkiva koje mogu nastati prilikom prijeloma koštanih struktura.

Radiolog ima ključnu ulogu kod postavljanja dijagnozatrauma kostiju koje je ponekad teško interpretirati. On može preporučiti najbolju tehniku snimanja, predložiti dodatne snimke ili indicirati novije metode snimanja (poput CT-a ili MR-a), kako bi prikazao ozljede koje se teško zamjećuju konvencionalnim tehnikama snimanja.

2. Cilj rada

Cilj ovog rada je pojasniti klasifikacije prijeloma ekstremiteta s posebnim osvrtom na anatomske koštane strukture i prijelome gornjih ekstremiteta. Također ćemo prikazati konvencionalne i suvremene radiološke metode koje nam omogućavaju evaluaciju koštane traume.

3. Anatomija gornjih ekstremiteta

Gornji ekstremiteti (*extremities superiores*) počinju od ramena i pazušne jame (*axilla*).

Slobodni dio gornjeg ekstremiteta je ruka i dijeli se na: nadlakicu (*brachium*), lakat (*cubitus*), podlakticu (*antebrachium*) i šaku (*manus*). Šaka se dijeli na pešće (*carpus*), zapešće (*metacarpus*) i prste (*digiti manus*).

3.1. Kostii gornjih ekstremiteta

KLJUČNA KOST (*clavicula*) - oblika blago zavojitog slova S, zadebljana je na oba kraja. Medijalnim, oblijim krajem se uzgobljuje s prsnom kosti u sternoklavikularni zglob, a plosnati dio se nalazi s lateralne strane.

LOPATICA (*scapula*) - plosnata, tanka, trokutasta kost kojoj su medijalni rubovi gotovo usporedni s kralježnicom. Lateralni ugao lopatice sadrži zglobnu udubinu za spoj s nadlaktičnom kosti (glenohumeralni zglob). Prednja ploha lopatice je blago udubljena, stražnja ploha ima greben (*spina scapulae*) iznad kojeg su nadgrebena jama i ispod nje podgrebena jama u koje se vežu mišići. Greben se lateralno pojačava tvoreći vrh ramena s kojim se veže s ključnom kosti (akromioklavikularni zglob).

NADLAKTIČNA KOST (*humerus*) - najduža kost gornjeg ekstremiteta, gornji kraj kosti čini polukuglasta glava (*caput humeri*), uzgobljuje se s lopicom. Donji kraj kosti s lateralne strane uzgobljuje se s palčanom kosti, a s medijalne strane s lakatnom kosti.

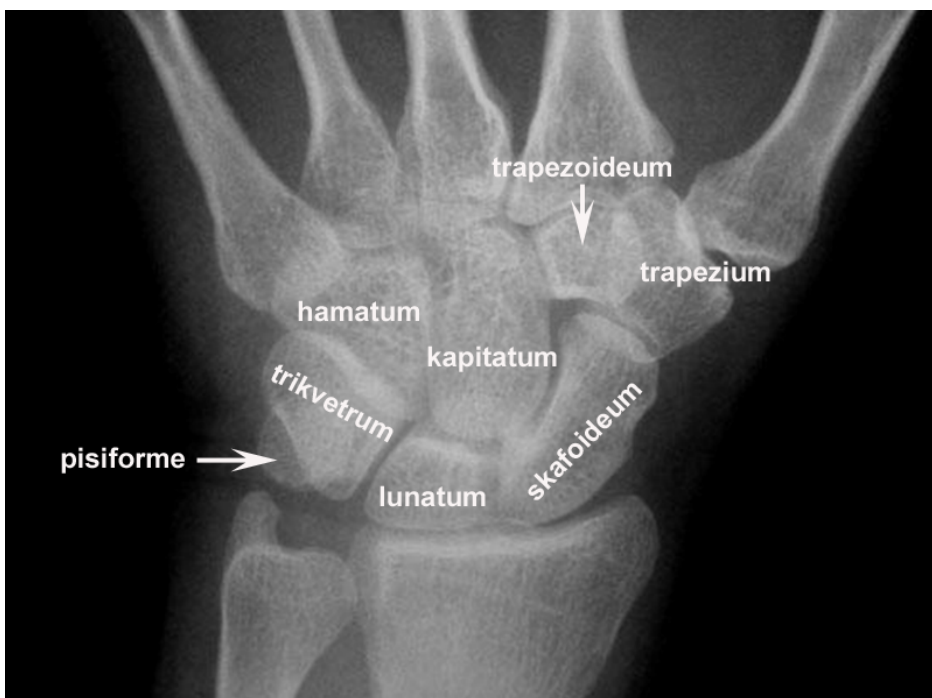PODLAKTICA – tvore je međusobno uzgobljene palčana i lakatna kost na proksimalnom kraju s nadlaktičnom kosti u lakatni zglob, a distalno u zapešće.

PALČANA KOST (*radius*)- na podlaktici se nalazi lateralno, njezin gornji kraj je manji, a donji deblji i širi. Na donjem dijelu nalazi se zglobna ploština za kosti pešća i usjeklina za glavicu lakatne kosti, te šiljasti izdanak (*processus styloideus radii*).

LAKATNA KOST (*ulna*)- nalazi se na medijalnoj strani podlaktice, gornji kraj je kvrgast i veći, a donji je manji. Na gornjem stražnjem kraju nalazi se kukasta kvrga koja oblikuje vrh lakta (*olecranon*) i po obliku pristaje točno uz valjak nadlaktične kosti. Donji kraj ima plohu koja se uzglobljava s palčanom kosti te mali šiljasti izdanak (*processus styloideus ulnae*).

ŠAKA- sadrži čak 27 kostiju podijeljenih u 3 grupe: carpus, metacarpus i phalanges.

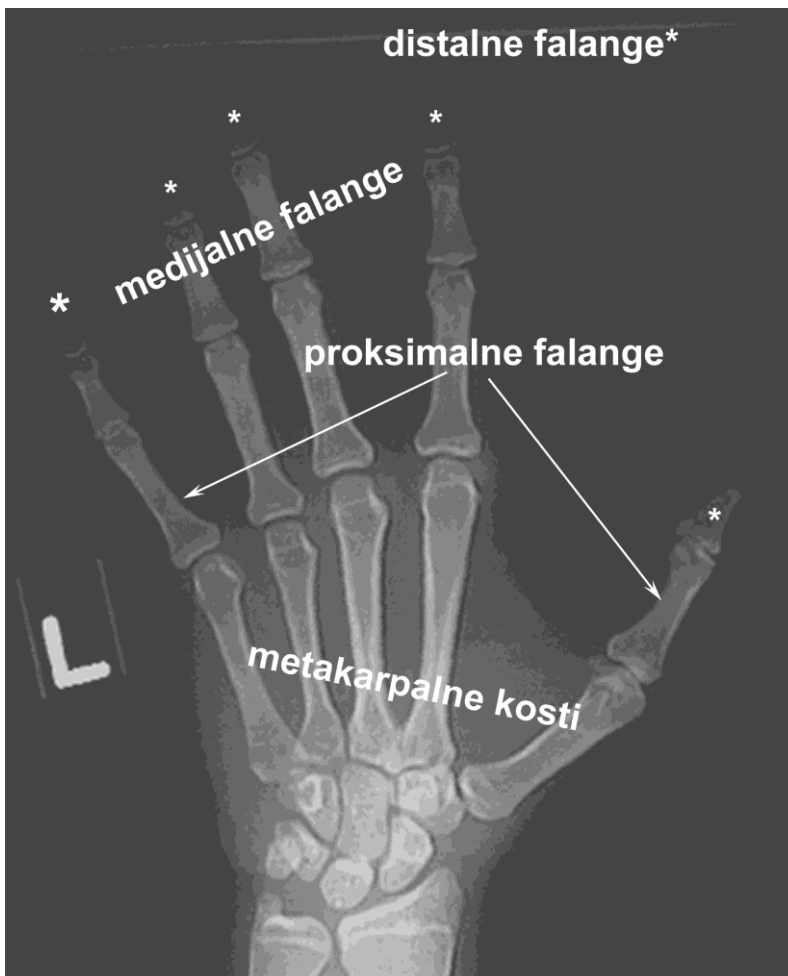
KOSTI PEŠĆA (*ossa carpi*) - oblikuje 8 malih i nepravilnih kostiju korijena šake koje su postavljene u dva reda (**slika 1**): proksimalno od radijalno prema ulnarnom smještene su čunasta kost (*os scaphoideum*), mjesječasta kost (*os lunatum*), trokutasta kost (*os triquetrum*), graškasta kost (*os pisiforme*). Distalno se nalaze: trapezna kost (*os trapesium*), trapezoidna kost (*os trapezoideum*), glavičasta kost (*os capitatum*), kukasta kost (*os hamatum*).



Slika 1. Radiogram kostiju pešća

KOSTI SREDOPEŠĆA (*ossa metacarpi*)-čini 5 duguljastih kosti u kojih je proksimalni kraj aplaniran (baza), a distalni kraj ima valjkaste zglobne plohe (glava) za uzglobljavanje s prstima (**slika 2**).

ČLANCI PRSTIJU (*phalanges*) - ukupno ih ima 14, priključuju se na kosti sredopešća, po tri su u svakom prstu, osim palca koji ima dva članka. Kostii su proksimalnih članaka najduže, distalnih najkraće, a na njihovu je distalnom kraju ležište nokta (**slika 2**).



Slika 2. Radiogram kostiju sredopešća i članaka prstiju

4. Prijelomi

Prijelom ili fraktura je ozljeda koja predstavlja prekid kontinuiteta kosti ili hrskavice ili kosti i hrskavice. Najčešće nastaje kratkotrajnim djelovanjem snažne vanjske sile koja može biti:

direktna – neposredna uzrokuje lom na mjestu udara ili ranjavanja ili indirektna – posredna sila koja uzrokuje ozljedu na mjestu udaljenom od točke djelovanja sile npr. prijelom klavikule prilikom pada na ispruženu ruku.

Djelovanje sile može biti statičko zbog sile teže ili dinamičko zbog akceleracije mase. Mogućaje i kombinacija ta dva čimbenika. Ovisno o uzročnom mehanizmu razlikujemo:

- 1) **Traumatske frakture:** nastaje djelovanjem snažne mehaničke sile na zdravu kost koja može djelovati u vidu nagnječenja, kompresije, angulacije, trakcije i sl.
- 2) **Stres frakture:** može nastati usljed zamora kosti, prilikom dugotrajnih naprezanja, ponavljanih mikrotrauma, npr. marš fraktura II metatarzalne kosti, ili prijelomi u plesača.
- 3) **Patološke frakture:** mogu nastati nakon minorne traume zbog promjene koštane strukture uvjetovane patološkim procesom u kosti poput koštane ciste, presadnica, plazmocitoma. U spontane patološke frakture spadaju i prijelomi u staračkoj dobi zbog osteoporoze.

Klasifikacija prijeloma se temelji na procjeni intenziteta sile, mehanizma ozljeđivanja, veličini lezije (ozljeda koja obuhvaća kožu, mišiće, ozljede žila ili živaca) te položaju lomne linije i broju lomnih ulomaka. Na temelju pravilno uzete anamneze, kliničkog pregleda bolesnika te analize rendgenske snimke dobivamo podatke o mehanizmu ozljede, intenzitetu sile, tipu loma (ovisno o intenzitetu sile), stupnju ozljede pojedinih tkiva te općem stanju bolesnika.

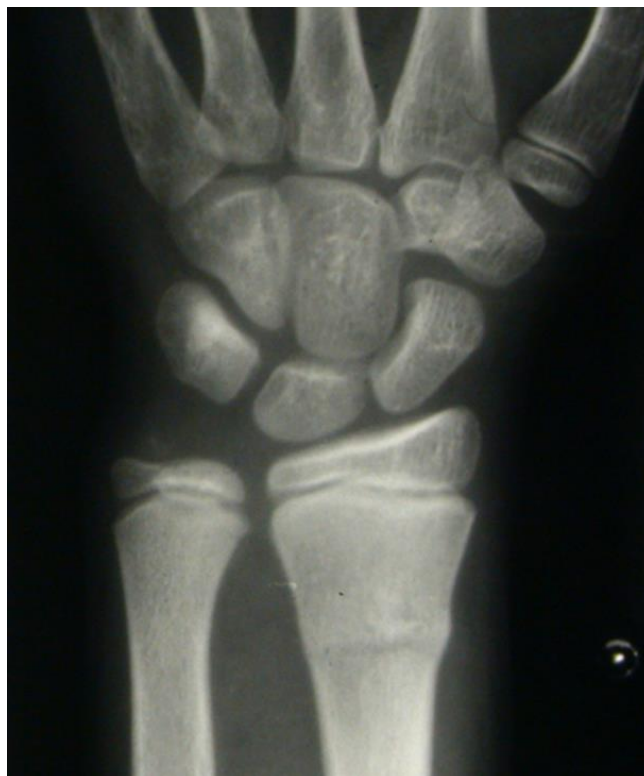Klasifikacija prijeloma omogućuje izbor optimalne metode operacijskoga liječenja, ocjenu rezultata liječenja te mogućnost predviđanja trajanja liječenja pojedinih vrsta prijeloma.

4.1. Klasifikacija prijeloma

4.1.1. Podjela prijeloma ovisno o proširenosti lomne linije

Obzirom na proširenost frakturne linije po opsegu kosti lomove dijelimo na:

- 1) nepotpune (inkompletne) prijelome gdje je samo dio cirkumferencije kosti zahvaćen lomom. Tu spadaju: fisure (frakturne pukotine koje ne mijenjaju oblik kosti), subperiostalni prijelomi (tvz. fraktura zelene grančice koji nastaje silama savijanja u djece, pokosnica je samo djelomično napukla, a kost je dijelom prelomljena a dijelom savijena – **slika 3**) te infrakcije (utisnućem samo jedne kortikalne strane kosti, često u mlađih).
- 2) Potpune (kompletne) prijelome koji nastaju kada je prekinuta cijela cirkumferencija tubularne kosti ili obje kortikalne površine plosnate kosti.



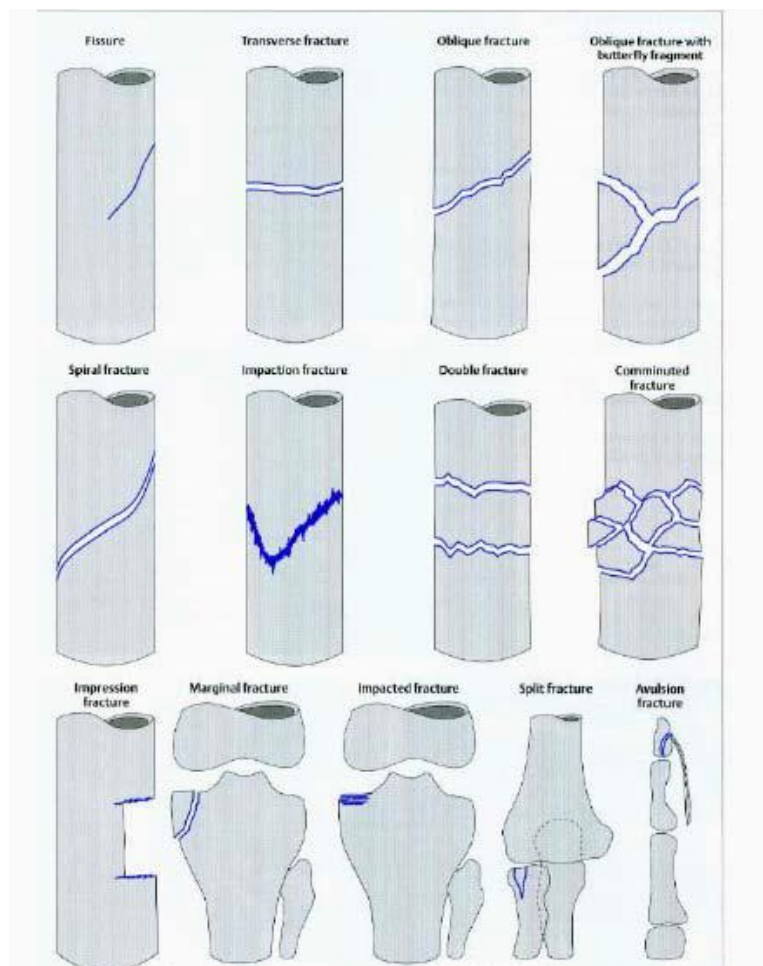
Slika3. Fraktura zelene grančice

4.1.2. Podjela prijeloma prema međusobnom položaju lomnih ulomaka

Frakturni ulomci međusobno mogu biti u kontaktu potpuno ili djelomično. Tako razlikujemo frakture kad su frakturni ulomci međusobno razmaknuti ili kad su frakturni ulomci međusobno približeni. Impakcijskafraktura nastaje kada su koštani ulomci utisnuti jedan u drugi tako da se dijelom prekrivaju.

Prijelomi s dislokacijom su oni kod kojih postoji pomak među frakturnim ulomcima pri čemu se opisuje angulacija distalnog ulomka u odnosu na proksimalni ulomak. Razlikujemo nekoliko vrsta dislokacija među lomnim ulomcima (**slika 4**):

- 1) **Ad latus** - pomak u stranu: nema promjene u dužini kosti, već postoji pomak u stranu među lomnim ulomcima.
- 2) **Ad axim** - pomak po osovini- gdje među glavnim lomnim ulomcima postoji određeni kut
- 3) **Adperiferiam**—pomak gdje postoji rotacija lomnih ulomaka oko uzdužne osovinekosti.
- 4) **Ad longitudinem** - pomak po dužini - gdje postoji promjena u dužinikosti, odnosno pomak u duljini kosti. Može biti sa produljenjem - *dislocatio ad longitudinem cumdistractioem*, ili sa skraćanjem - *dislocatio ad longitudinem cum contractionem*



Slika 4. Klasifikacija i tipovi fraktura (preuzeto iz Musculoskeletal Imaging, K Bondorf)

4.1.3. Podjela prijeloma obzirom na integritet kože Prijelome dijelimo na:

1) zatvoreni prijelome - može postojati ozljeda kože kontuzija

2) otvorene prijelome - s ozljedom mekoga tkiva koju nazivamo ranom

4.1.4. Podjela prijeloma obzirom na položaj frakturne pukotine i broj ulomaka

Lomove dugih kostiju dijelimo na:

- 1) jednostavne prijelome: kose, poprečne, uzdužne, spiralne
- 2) kominucijske prijelome, sa slobodnim koštanim trikutastim ulomkom
- 3) kompleksne ili multifragmentarne prijelome, s većim brojem slobodnih ulomaka

5. Radiogrami gornjih ekstremiteta

5.1. PA projekcija sternoklavikularnih zglobova

Ova projekcija se izvodi u ležećem,stojećem ili sjedećem položaju, ruke su ispružene uz tijelo i u pronaciji tako da ramena dodiruju podlogu. Kad se radi radiografija oba zgloba glava se oslanja bradom na podlogu, a kod unilateralne projekcije glavu treba okrenuti na stranu snimanog zgloba. Receptor slike je 13x18 cm ili 18x24 cm, postavljen poprečno na os tijela.Središnja zraka (SZ) je okomita na sredinu kazete, ulazi u visini Th3 kralješka.

Na slici se trebaju prikazati oba sternoklavikularna zgloba i medijalni dijelovi klavikula. Kod bilateralne projekcije kralježnica ne smije biti zakrenuta, a kod unilateralne je poželjno minimalno zakretanje.

5.2. Radiogrami klavikule: PA projekcija klavikule

Pacijent sjedi ili leži, prsima prema podlozi, glava okrenuta na nesnimanu stranu, ruke uz tijelo, ramena podjednako udaljena od podloge, ruka je u pronaciji. Receptor slike je 24x30 cm, poprečno na os tijela, gornji rub oko 5 cm iznad ruba mekih tkiva ramena. Središnja zraka ulazi na sredinu klavikule, okomita je i snimanje se vrši na kraju izdaha.

Na slici se mora prikazati cijela klavikula, uključujući sternoklavikularni zglob i akromion.

5.3. Radiogrami skapule:

5.3.1. AP projekcija skapule

Pacijent stoji uz vertikalni stativ ili leži na radiografskom stolu, tijelo se minimalno zakreće na snimanu stranu da bi se skapula prislonila na podlogu. Abdukcija ruke mora biti veća od pravog kuta čime se skapula pomiče lateralno, lakat je flektiran, a dlan je položen na zatiljak. Snima se u izdahu ili produženom ekspozicijom uz plitko disanje. Receptor slike je 24x30 cm uzdužno na os tijela gornjim rubom oko 5 cm iznad ramena, odnosno donjim rubom najmanje 3 cm ispod donjeg kuta skapule. Središnja zraka usmjerena je okomito, ulazi oko 5 cm ispod korakoidnog nastavka usmjerena na sredinu receptora slike. Na

radiogramu se mora prikazati lateralni dio skapule koji se ne smije preklapati s rebrima. Moraju biti vidljivi koštani detalji pokrivenog dijela skapule kroz rebra i pluća. Na snimci se trebaju vidjeti akromion i donji kut skapule.

5.3.2. Profilne projekcije skapule

Pacijent stoji ili sjedi uz vertikalni stativ, početni položaj tijela je bočni (profilni) u odnosu na podlogu, slijedi rotacija prema naprijed u RAO, odnosno LAO položaj, skapula je centrirana na receptor slike. Koronarna ravnina tijela u odnosu na podlogu zatvara kut oko 60°, kut rotacije treba uskladiti na način da skapula dođe u profilnu projekciju, paralelno sa SZ. Snima se uvijek u izdah. Receptor slike je 24x30 cm, uzdužno na os tijela. Središnja zraka je okomito usmjerena na sredinu medijalnog ruba skapule koji kod ove projekcijemože napipati. Na slici se medijalni i lateralni rub skapule međusobno preklapaju, skapula je razdvojena od rebara, humerus se ne preklapa s dijelom skapule koji se želi prikazati. U zadani format moraju biti uključeni akromion i donji kut skapule.

5.3.3. Profilna „Y” projekcija skapule

Ova snimka je korisna u procjeni luksacije ramena, vrlo je slična profilnoj projekciji skapule samo je ruka snimane strane spuštenu niz tijelo, trup skapule čini okomiti krak „y”, dok akromion i korakoidni nastavak čine kranijalne krakove, glava humerusa se mora projicirati u sredinu „y”. Kod prednje luksacije glava humerusa se nalazi ispod korakoidnog nastavka dok se kod stražnje luksacije nalazi ispod akromiona.

5.3.4. PA kosa projekcija skapule po Lorenzu i Lilinfieldu

To je preinaka profilnog radiograma u ležećem stavu. Početni je profilni položaj na anteflektiranom ramenu snimane strane. Zatim se rame nesnimane strane zakrene prema naprijed, a bolesnik se rukom oslanja na radiografski stol. Međutim, ovdje je SZ okomito usmjerena na sredinu između medijalnog ruba skapule i torakalne stijenke, tako da se ne radi o čistoj profilnoj projekciji.

5.4. Radiogrami ramena: AP projekcija ramena i transtorakalna

lateralna projekcija ramena

Pacijent u oba slučaja stoji ili leži, naslonjen uz podlogu, prednost ima stojeći položaj jer su lezije tog područja često jako bolne.

Kod AP projekcije rame treba centrirati na receptor slike (18x24 cm ili 24x30 cm, uzdužno na os tijela, gornji rub kazete barem 5 cm iznad ruba mekih tkiva ramena), tijelo zakrenuti prema snimanoj strani tako da se snimano rame prisloni na podlogu. Moguća su tri osnovna položaja, ali kod sumnje na frakturu radi se uvijek samo neutralni položaj. Središnja zraka je okomita, ulazi 2-3 cm kaudalno od korakoidnog nastavka skapule, snimati u potpunom izdahu. Na slici se treba prikazati gornji dio scapule, lateralna polovica klavikule i proksimalni humerus.

Kod transtorakalne lateralne projekcije zdrava ruka je podignuta iznad glave kako bi se izbjeglo preklapanje sjene suprotnog ramena, ozlijeđeno rame prisloniti uz receptor. Središnja zraka je okomita na podlogu, ulazi na zdravoj strani, a izlazi na kirurškom vratu ozlijeđenog humerusa, na kraju dubokog udaha. Na slici se prikaže proksimalni humerus, skapula i klavikula kroz pluća, skapula se preklapa s kralježnicom. U oba slučaja receptor slike je 24x30 cm, uzdužno na os tijela.

5.5. Radiogrami nadlaktice: AP projekcija nadlaktice i profilna projekcija nadlaktice

Pacijent stoji ili sjedi, ruka je ispružena uz tijelo. Kod AP projekcije ruka je u supinaciji, a kod profilne projekcije ruka je u pronaciji. Receptor slike je 18x43 cm, postavljen uzdužno na os nadlaktice i gornji rub receptora postavljen nešto iznad ramena. Središnja zraka je okomito usmjerena na os nadlaktice i ulazi po sredini nadlaktice.

Na slici se mora prikazati nadlaktica u cijelosti i oba susjedna zgloba. Kod AP projekcije epikondili humerusa se ne preklapaju, a kod lateralne projekcije moraju se preklapati.

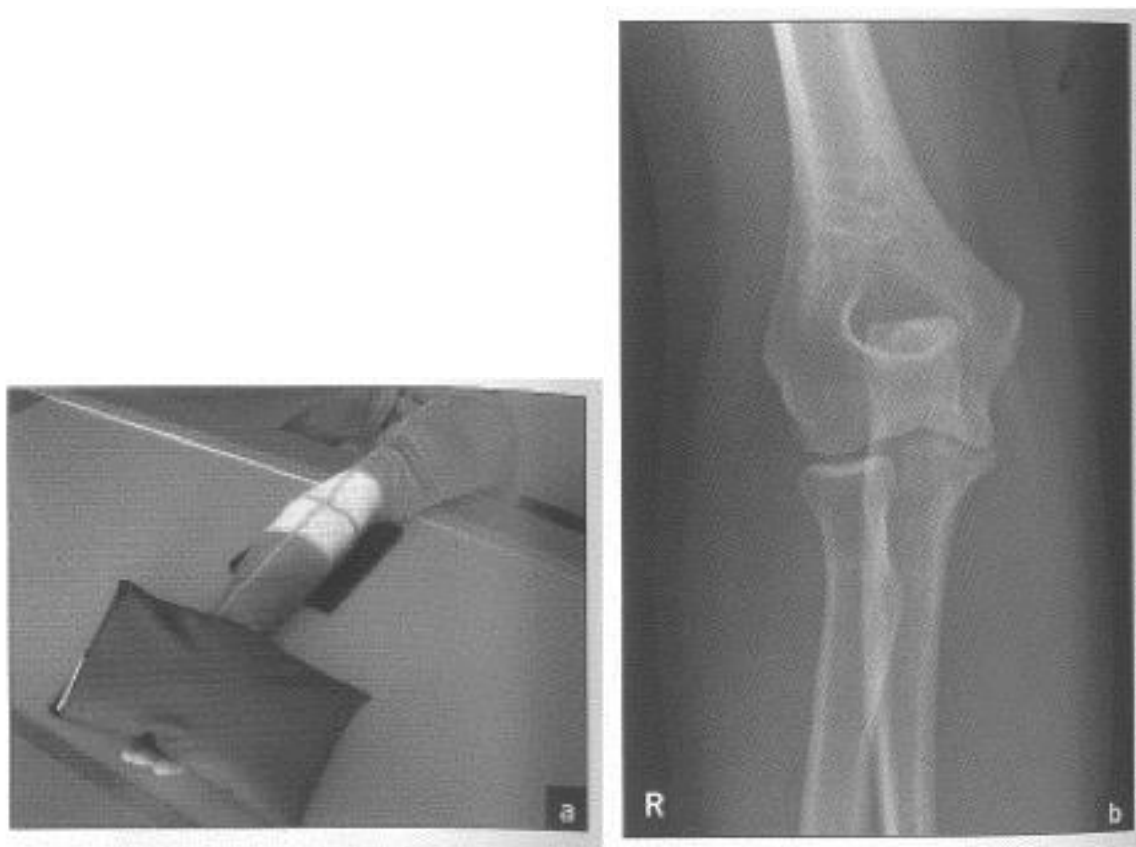
5.6. Radiogrami lakta:

5.6.1. AP projekcija lakta i lateralna projekcija lakta

Pacijent sjedi uz radiološki stol, noge su usporedne sa stolom dane ulaze u rtg snop.

Kod AP projekcije ruka je ispružena u visini stola, ekstenzija i supinacija, a kod lateralne projekcije nadlaktica je abducirana, lakat flektiran pod pravim kutom, rame je u visini stola. Receptor slike je 18x24 cm, bez Buckyeve rešetke, uzdužno na podlakticu. Središnja zraka je okomita na sredinu lakta.

Na slici se mora prikazati zglob lakta u središtu radiograma.



Slika 5. Radiogram lakta: a) AP projekcija lakta b) radiogram AP projekcije lakta (preuzeto iz Miletić D. Skeletna radiografija, Rijeka, Glosa, 2008.)

5.6.2. AP projekcija lakta u potpunoj fleksiji

Pacijent sjedi uz radiografski stol, nadlaktica je abducirana, rame je u visini stola, nadlaktica je dorzalnom stranom prislonjena na podlogu, lakat je maksimalno flektiran,

prstima dodiruje rame snimane strane. Receptor 18x24 cm, sredina je u razini epikondila humerusa, središnja zraka je okomita na receptor slike, ulazi na podlaktici u razini epikondila humerusa. Na slici se mora prikazati olekranon bez preklapanja s okolnim kostima.

5.7. Radiogrami glave radijusa u četiri položaja

Bolesnik sjedi uz radiografski stol, nadlaktica je abducirana, lakat je flektiran pod pravim kutem, podlaktica je ulnarnim rubom položena na podlogu. Rade se 4 položaja:

- 1) -maksimalna supinacija podlaktice, dlan prema gore
- 2) -neutralni položaj, dlan ulnarnom stranom na podlozi, palac prema gore
- 3) -pronacija podlaktice, dlan prislonjen palmarnom stranom
- 4) -ekstremna pronacija, dorzalna strana palca na podlozi

Receptor slike je 18x24 cm ili 24x30 cm, postavljen uzdužno na os podlaktice, središnja zraka je okomito usmjerena na lakat.

Slika treba prikazivati radijus u različitim kutovima rotacije podlaktičnih kostiju. To se može procijeniti prema kvržici na radijusu koja je na prve dvije projekcije usmjerena prema naprijed, a na druge dvije vidi se u konturi straga. Glava radijusa mora se vidjeti na svim projekcijama, iako se u većine djelomično preklapa s koronoidnim nastavkom ulne.

5.8. Radiogrami podlaktice: AP projekcija podlaktice i lateralna projekcija podlaktice

Pacijent sjedi uz radiografski stol, ruka je u razini stola, nadlaktica u abdukciji. Kod AP projekcije rame, lakat i ručni zglob su u istoj ravnini, ruka je u supinaciji, lakat u ekstenziji. Kod lateralne projekcije lakat je flektiran pod pravim kutom, podlaktica je ulnarnim rubom položena na podlogu kao i šaka, prsti su u semifleksiji tako da drže jastučić.

Receptor slike je 18x43 cm uzdužno na os podlaktice, središnja zraka je okomita na sredinu podlaktice. Na slici se treba prikazati podlaktica u cijelosti i oba susjedna zgloba.

5.9. Radiogrami ručnog zgloba i karpusa:

5.9.1. PA i profilna projekcija ručnog(radiokarpalnog) zgloba

Pacijent sjedi uz radiografski stol, nadlaktica je abducirana, rame je u razini stola, lakat je flektiran pod pravim kutom. Kod PA projekcije podlaktica je palmarnom stranom naslonjena na receptor slike, blaga semifleksija prstiju, a kod profilne projekcije podlaktica i šaka su ulnarnim rubom položene na podlogu, dorzum šake nastavlja os podlaktice. Receptor slike 13x18 cm ili 18x24 cm, uzdužno na smjer podlaktice i šake. Središnja zraka je okomita na zglobnu pukotinu, ulazi 1 cm proksimalno od spojnice stiloidnih nastavaka ili od samog stiloidnog nastavka. Na slici se trebaju prikazati distalni okrajci radijusa i ulne, kosti karpusa i proksimalne polovine metakarpalnih kostiju, prikažu se meka tkiva i koštane trabekule.

5.10. PA projekcija skafoidne kosti po Stecheru i PA serija projekcija za skafoidnu kost

Pacijent sjedi uz radiografski stol, nadlaktica je abducirana, lakat je flektiran pod pravim kutom, podlaktica je u pronaciji. Ispružena šaka i prsti su palmarnom stranom na podlozi. Kod PA projekcije skafoidne kosti po Stecheru receptor se po mogućnosti stavlja na podložak s angulacijom 15-20° prema podlozi, zapešće u sredinu receptora slike, a kod PA serija projekcija za skafoidnu kost šaka je u položaju maksimalne ulnarne abdukcije.

Receptor slike 13x18 cm ili 18x24 cm, bez Buckyeve rešetke, uzdužno na os podlaktice. Središnja zraka kod PA projekcije skafoidne kosti po Stecheru usmjerena je izravno na skafoidnu kost, a kod PA serija projekcija za skafoidnu kost različito ukošena za četiri projekcije-prva okomita, druga ukošenje 10° prema podlaktici, treća ukošenje 20° prema podlaktici i četvrta ukošenje 30° prema podlaktici.

Na slikama se mora vidjeti karpus koji ne smije biti zakrenut, skafoidna kost sa susjednim zglobovima jasno je prikazana, maksimalna ulnarne abdukcija se mora vidjeti. Moraju se prikazati distalni dio radijusa i ulne, kosti karpusa i proksimalne polovice metakarpalnih kostiju.

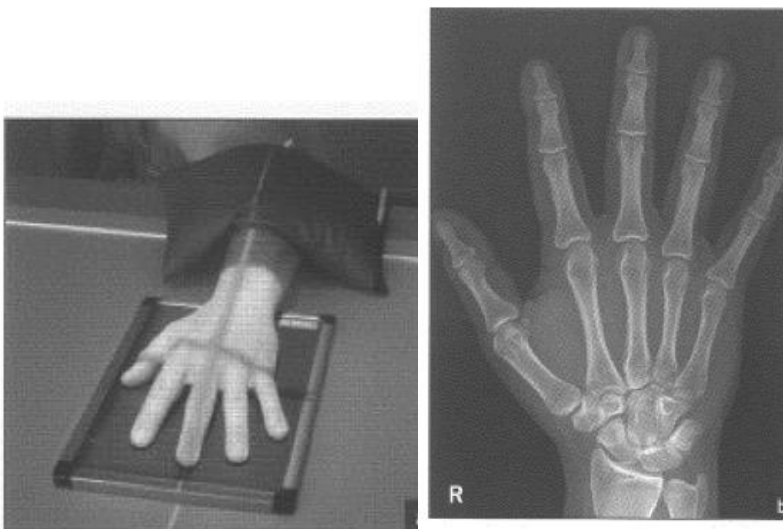5.10.1. Makroradiogram skafoidne kosti:

Stavlja se podložak između palca i kažiprsta kojim se udaljavaju u odnosu na podlogu. Središnja zraka je okomita na skafoidnu kost. Smanjiti udaljenost između žarišta rendgenske cijevi i receptora na 50 cm.

5.11. Radiogrami šake i prstiju: PA projekcija šake i PA kose projekcije šake

Pacijent sjedi pored radiografskog stola, lakat je flektiran. Kod PA projekcije šaku treba nasloniti palmarnom stranom direktno na receptor slike, prste lagano razmaknuti. Kod PA kose projekcije šake podlaktica je početno postavljena na ularni rub (2 varijante). Za prikaz interfalangealnih zglobova bolesnik se dlanom oslanja na podložak koji održava ispruženi položaj prstiju tako da je radijalni dio šake podignut oko 45° prema podlozi, a za prikaz metakarpalnih kostiju treba blago flektirati falange i osloniti jagodice prstiju na receptor slike tako da je kut pojedinog prsta prema podlozi 25° (položaj svirača citre). Receptor slike je 18x24 cm ili 24x30 cm, uzdužno na os šake.

Središnja zraka je okomita i ulazi na treći metakarpofalangealni zglob. Na slici se trebaju prikazati dio ulne i radijusa, sve kosti šake, zglobne pukotine trebaju biti otvorene.



Slika 6. Radiogram šake: a) PA projekcija šake b) radiogram PA projekcije šake (Preuzeto iz Miletić D. Skeletna radiografija, Rijeka, Glosa, 2008.)

5.12. Radiogrami palca: AP i profilna projekcija

Pacijent sjedi uz radiografski stol, nadlaktica je abducirana do visine ramena. Za AP projekciju palca potrebna je maksimalna pronacija podlaktice, palac položiti dorzalnom stranom na receptor slike. Za profilnu projekciju koristi se prirodni položaj palca u odnosu na ostale prste koje iz palmarnog položaja treba podignuti na manji klinasti podložak ili flektirati falange 2. do 5. prsta dok se ne postigne profilna projekcija palca. Receptor slike je 13x18 cm ili 18x24 cm (podijeliti na 2 formata), usporedno na os prsta. Središnja zraka okomito je usmjerena na receptor slike, ulazi na prvom metakarpofalangealnom zglobu. Na radiogramu prikazan je palac u čitavoj duljini, zglobne pukotine interfalangealnog i metakarpofalangealnog zgloba su otvorene.

5.13. PA pojedinačne projekcije 2. do 5. prsta i profilne pojedinačne projekcije 2. do 5. prsta

Pacijent sjedi uz radiografski stol, ruka je u visini stola. Kod PA projekcije šaka je oslonjena palmarnom stranom na podlozi, prsti su malo razmaknuti, a kod profilne projekcije šaka je oslonjena ulnarnom stranom za radiogram 4. i 5. prsta, snimani prst treba ispružiti pasivnom ili aktivnom ekstenzijom. Za radiogram 2. i 3. prsta šaka je oslonjena na radijalnom rubu. Receptor slike je 13x18 cm ili 18x24 cm, uzdužno na os prsta. Središnja zraka je okomita na proksimalni interfalangealni zglob snimanog prsta.

Na slici se prikaže čitavi prst od pripadajuće metakarpalne kosti do vrha distalne falange.

6. Kompjutorizirana tomografija (CT)

CT je radiološka metoda oslikavanja koja daje slojevni prikaz tijela koristeći se ionizirajućim zračenjem za nastanak slike. Indikaciju za izvođenje ove pretrage potrebno je vrlo precizno odrediti kako bi se izbjeglo nepotrebno zračenje bolesnika.

CT je metoda izbora u koštano-zglobnom sustavu kada trebamo prikazati međusoban odnos kostiju u zglobovima, slobodna koštana tijela i promjena na zglobnim tijelima u dvije dimenzije. Obično ga koristimo za obradu kompliciranih iščašenja zglobova, kompliciranih prijeloma kostiju, otkrivanju slobodnih koštanih fragmenata.

Za većinu CT pregleda koštano-zglobnog sustava nije potrebna nikakva posebna priprema. Pretraga se izvodi tako da pacijent leži na pomičnom stolu CT uređaja na leđima ili potrbuške, ovisno o dijelu tijela koji se pregledava. Za vrijeme snimanja stol s pacijentom se neprekidno pomiče prema tunelu uređaja, a u samom uređaju se nalazi rendgenska cijev s detektorima koja se neprestalno rotira oko pacijenta. Danas se koriste CT uređaji spiralne tehnologije te multidetektorski CT uređaji koji znatno skraćuju vrijeme trajanja pregleda, kao i dozu zračenja koju bolesnik primi, a istodobno omogućuju brojne rekonstrukcije i multiplanarni prikaz snimljenih struktura (slika br 5.)

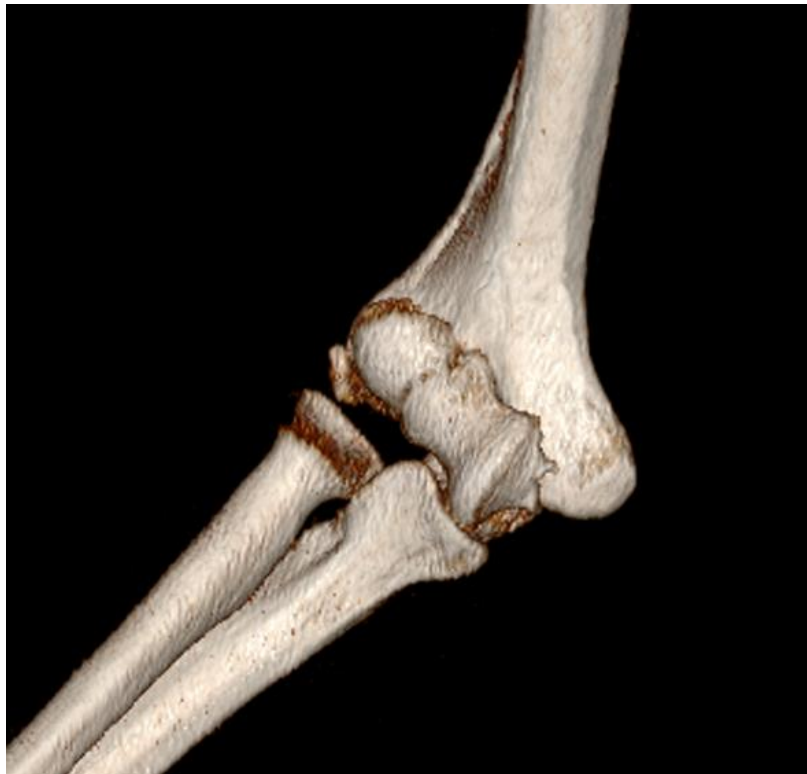Prednosti CT snimanja su: brz način dobivanja velikog broja informacija o koštanim strukturama i njihovog trodimenzionalnog odnosa prema okolnim tkivima. Postoje velike mogućnosti rekonstrukcije i obrade dobivenih podataka pri čemu dobivamo detaljni prikaz koštanih struktura, a korištenjem različitih “prozora” možemo dobiti prikaze različitih mekotkivnih struktura. U slučaju kliničke indikacije, odnosno sumnje na leziju krvnih žila prilikom traume, može se aplicirati kontrastno sredstvo čime dobijamo dvodimenzionalni prikaz krvnih žila s mogućnošću različitih trodimenzionalnih rekonstrukcija.

CT pregled je bezbolan, neinvazivan i pouzdan, a velika prednost je kratko trajanje pregleda u odnosu na MR snimanje, što ga čini pogodnim u hitnim stanjima.

CT pregled je moguće je učiniti i kod bolesnika koji imaju metalne predmete u tijelu (na primjer elektrostimulator srca, zglobne proteze, osteosintetski materijal).

Rizici CT snimanja: posljedice koja nastaju zbog negativnog utjecaja zračenja (potencijalno kancerogeno, teratogeno, leukomogeno i genetsko djelovanje). Pri jednom CT pregledu kostiju, pacijent je izložen zračenju od približno 0,6 mSv.

Ograničenja CT snimanja koštano-zglobnog sustava predstavlja slabije razlikovanje mekotkivnih struktura. Za njihovo razlikovanje MR je metoda izbora.



Slika 7. VRT prikaz prijeloma u području lakta

7. Magnetska rezonancija (MR)

MR je neinvazivna radiološka dijagnostička pretraga sa slojevnim prikazom tijela. Glavna je prednost je savršena vizualizacija organa koja se približava slikama iz anatomskih atlasa. Prednosti su joj mogućnost dobivanja slike snimljenih organa u sve tri glavne ravnine i njihovoj kombinaciji, zatim činjenica da se ne koristi ionizirajuće zračenje. Pretraga nema štetnih učinaka na organizam, a zrak i kost nisu prepreke koje onemogućuju vizualizaciju tkiva.

MR je metoda izbora za prikaz zglobova tijela, prikaz mekih tkiva udova (mišići, tetive, ligamenti), a obično je koristimo za dijagnosticiranje degenerativnih promjena zglobova, promjena na hrskavici, ozljeda struktura unutar zglobova (meniskusi, labrumi, ligamenti), ozljeda struktura oko zglobova (tetive, ligamenti, zglobna čahura), sportskih ozljeda, nejasnih prijeloma kostiju, postojanja i proširenosti upale, tumora, nejasnih stanja i promjena koštano-zglobnog sustava.

Prije same pretrage potrebno je sa sebe, iz džepova i odjeće maknuti sve metalne predmete ili skinuti vlastitu odjeću i obuću zbog toga jer pri MR pregledu bolesnik ulazi u magnetsko polje koje bi moglo privući metalne predmete.

MR uređaj, za razliku od rendgenskog snimanja ili kompjutorizirane tomografije, ne koristi ionizirajuće zračenje za stvaranje slike. Pri pregledu pacijent treba biti potpuno miran, jer pomicanje smanjuje kvalitetu slike i zahtijeva ponavljanje dijelova pregleda. Ponekad je potrebno primijeniti kontrastno sredstvo intravenski, ili u zglob ako se radi o MR artrografiji.

Prednosti MR snimanja su: nema ionizirajućeg zračenje, dobar prikaz mekotkivnih struktura tijela (mišići, ligamenti, tetive, živci), bolje razlikovanje normalnog od patološki promijenjenog tkiva. Kontrastno sredstvo koje se koristi pri MR pretragama izaziva znatno manje alergijskih reakcija u odnosu na druga radiološka kontrastna sredstva (koja se koriste kod rtg ili CT pretraga), omogućuje vizualizaciju prijeloma kosti kada se ona još ne vidi na rendgenskim snimkama (posebice u slučaju prijeloma zamora), a vizualizira se edem i kontuzija kosti. Zbog preciznog i osjetljivog prikaza oštećenja mekih tkiva nezaobilazna je metoda u obradi sportskih ozljeda.

Ograničenja MR pregleda su u tome da bi se dobila visoka kvaliteta učinjenih MR snimaka pacijent mora biti potpuno miran. Ako je pacijent nemiran, uplašen ili trpi bol, ili je riječ o klaustrofobičnom, nesuradljivom pacijentu ili malom djetetu, tada se može anestezirati kako bi se omogućili optimalni uvjeti snimanja. Postojanje metala u tijelu stvarati će artefekte i lošiju kvalitetu učinjenog snimka, jednako kao i micanje pacijenta. MR metoda se koristi kao metoda drugog izbora zbog svoje visoke cijene i ograničene dostupnosti.

MR pregled općenito nije metoda izbora za akutno unesrećene pacijente koji zahtijevaju praćenje vitalnih funkcija i opremu za održavanje na životu obzirom da takva oprema često nije kompatibilna s magnetskim poljem, a sam MR pregled traje duže od pregleda CT-om pa je manje važan u akutnim stanjima.

8. Prijelomi gornjih ekstremiteta

8.1. Prijelomi skapule

Prijelom skapule je rijetka, čineći tako 1% od svih fraktura i 5% od svih prijeloma ramenog obruča. Frakture skapule su često rezultat teških trauma gdje direktna mehanička sila djeluje na skapulu. Indirektne sile, kao sudaranje glave humerusa s glenoidom, mogu također rezultirati frakturom. Najčešće mjesto frakture je tijelo skapule ili spina (50%), zatim vrat glenoida (25%), zglobna površina glenoida (10%), korakoidni nastavak i akromion (7%).

Tehnike snimanja morale bi početi s AP i lateralnom projekcijom skapule te pazušnom snimkom ramena. Vrlo često je teško uočiti frakturu zbog kompleksne anatomije skapule i preklapanja brojnih koštanih i mekotkivnih struktura. Zato bi radiolog trebao sistematično analizirati pojedine dijelove skapule na svakoj snimci, uključujući korakoidni nastavak, glenoid i akromion, kao i tri zgloba (skapulotorakalni, glenohumeralni i akromioklavikularni) za svako nepodudaranje. Ako se radiogramom ne može potvrditi prijelom, a postoji sumnja na takvu mogućnost, može se snimiti CT te korištenjem 3D rekonstrukcijom prikazati fraktura. CT će najbolje potvrditi ili isključiti postojanje frakture ili bilo koje ozljede okolnih mišićnih i neurovaskularnih struktura.

8.2. Frakture velikog tuberkuluma

Frakture velike kvrge čine 19% od svih fraktura humerusa. Prvi način je direktan impakt, nastaje kao izravan udarac kvrge i susjedne skapule. Oviseći o smjeru sile i poziciji ramena, velika kvrga može utjecati na akromion, gornji glenoid, ili najčešće na prednji glenoid kod nestabilnosti prednjeg ramena. Drugi mehanizam je povezan s avulzijom velike kvrge kod prednjeg iščašenja ramena kad se kontrahiraju mišići rotatorne manšete kod pomicanja glave humerusa. Dijagnoza frakture velike kvrge je teška samo prema kliničkoj slici. Snimke koje radimo su AP unutarnju i vanjsku, Y projekciju i aksilarnu.

Ako je potrebna daljnja karakterizacija prijeloma zbog potrebnog liječenja, CT bi morao biti ordiniran. MR je tipično rađen kada su radiogrami negativni, ali postoji velika sumnja

na frakturu, kod loše anamneze i kada je prisutna nestabilnost prednjeg glenohumeralnog zgloba. U tim slučajevima koristi se MR, koji također može biti za procjenu pridružene patologije rotatorne manšete, labruma, glenoida koji se često ne vide na radiogramu.

Oprezna evaluacija velike krvge na AP radiogramima u vanjskoj rotaciji je ključ dijagnoze, posebno kad fraktura nema pomaka ili je on minimalan. Profilna snimka velike krvge će dati radiologu najveću šansu za ocjenu korteksa i ocjenu pomaka.

8.3. Frakture glave radiusa

Frakture glave radiusa čine otprilike jednu trećinu od svih fraktura koje se događaju na laktu i oko 3% od svih fraktura odrasle populacije. Frakture glave radiusa tipično nastaju kod pada na ispruženu ruku, javljajući se izolirano ili nakon iščašenja lakta.

Početno snimanje uključuje AP i lateralnu projekciju. Radiogrami za praćenje dobiveni 7-10 dana nakon inicijalnog seta snimaka mogu prikazati frakturu zbog promjena u zaraštavanju (resorpcija kosti na frakturnom mjestu), što čini frakturnu liniju očitom. MR može biti razmatran za pacijente sa suspektnom frakturom glave radiusa s negativnim radiogramima, dajući svoj doprinos kod radiološki okultnih fraktura. CT također može biti korišten kod analize frakture glave radiusa, ali obično kada je fraktura poznata i potrebna je daljnja karakterizacija zbog planiranja liječenja. Prisutnost zglobnog izljeva kod pacijenta s donedavnom traumom je važno upozorenje kad nema kortikalna prekida ili impakcije. Kod tih slučajeva, pacijent se treba uzeti u obzir kao "radiološki okultna fraktura" i ponoviti dodatne snimke za 7-10 dana, vrijeme kada bi fraktura morala biti definirana na radiogramu.

8.4. Fraktura koronoidnog nastavka

Početna snimanje bi se trebala sastojati od AP i lateralne snimke lakta. Fraktura koronoidnog nastavka lako je izostavljena s radiograma. Preklapanje anteroposteriornog i lateralnog kuta limitira vizualizaciju koronoidnog nastavka, čineći tako frakturu teško vidljivom, pogotovo kada nema pomaka. Također može biti krivo interpretirana kao fraktura glave radiusa na lateralnoj strani zbog njihove blizine. Ako postoji sumnja na frakturu koronoidnog nastavka ili je potreba za boljom karakterizacijom lokacije ili vrste

frakture, CT je sljedeća tehnika snimanja. CT će pokazati stupanj frakture, razmak fragmenata i intraartikularnih struktura. MR je također dobra tehnika kod radiološki okultnih fraktura i za evaluaciju ozljeda okolnih kapsuloligamentarnih struktura.

8.5. Galeazzi i Monteggia frakture-iščašenja

Galeazzi i Monteggia frakture-iščašenja opisuju različite ozljede na kostima i zglobovima podlaktice. Galeazzi fraktura se proteže od medijalne i distalne trećine radiusa zajedno s poremećajem distalnog radioulnarnog zgloba. Monteggia fraktura se proteže preko proksimalne trećine ulne zajedno s iščašenjem zgloba između radiusa i humerusa. Iako su frakture obično dijagnosticirane na radiogramu, iščašenja zgloba mogu promaknuti, utječući tako na konačni ishod i liječenje. Frakture-iščašenja na podlaktici tipično se javljaju kod osovinskog opterećenja, poput pada na opruženu ruku. Kod Galeazzi frakture sila je toliko jaka da puca distalni radius zajedno s interosalnoulnarnom membranom u isto vrijeme. Kod Monteggia frakture sila lomi proksimalni dio ulne i anularni ligament, što rezultira iščašenjem glave radiusa.

Početni radiogrami ovih pacijenata morali bi obuhvaćati projekcije lakta, podlaktice i zapešća. AP i lateralni radiogram podlaktice trebao bi pokazati lokaciju i opseg prijeloma. Snimka lakta obično se sastoji od AP, lateralne i kose projekcije, što prikazuje usklađenost zglobova i bilo kakvu intraartikularnu ozljedu. Snimka zapešća se sastoji od PA, kose i lateralne projekcije, pokazujući usklađenost i bilo kakvu karpalnu ozljedu.

Poseban oprez na smještaj frakture radiusa ili ulne je vrlo bitan jer usmjerava radiologa što će gledati na daljnjim radiogramima i je li potrebno dodatno snimanje.

8.6. Fraktura skafoida

Skafoidna kost je najčešće lomljena kost zapešća. Tipična je za mlađe, fizički aktivne pacijente i rezultat je kombinacije osovinske i hiperekstenzijske sile na zapešće.

Početne projekcije trebale bi se sastojati od PA, kose, lateralne i PA projekcije ulnarne devijacije od 45° ekstenzije (skafoidni pogled). Skafoidni zaobljeni oblik i palmarni nagib čine ove radiograme teško izvedivima, posebno kod ocjene distalne krvrčice i segmenta

struka. Ovi dijelovi kosti najbolje se vide na kosim snimkama. Snimka skafoida također može poboljšati vizualizaciju tih segmenata, jer ekstenzirani ularni nagib povećava skafoid i smanjuje prirodnu fleksiranu poziciju i koštano preklapanje.

Neki radiolozi preporučuju CT za ocjenu frakture skafoida jer pokazuje bolju poziciju frakture i ocjenu pomaka prijelomnih fragmenata. MR se također može koristiti za prikaz radiološki okultnih fraktura i povezanih ozljeda. Za pacijente s negativnim snimkama, ali s postojanjem velike sumnje na frakturu preporučuje se ponovno snimanje za 7-10 dana, zbog toga što se će frakturna linija jače vidjeti zbog faktora okoštavanja. Zbog posljedica propuštene frakture MR bi se trebao uzeti u obzir kod suspektnih fraktura skafoida.

8.7. Nestabilnost skafoidne i polumjesečaste kosti

Primarni stabilizator skafoidne i polumjesečate kosti je skafolunatni ligament. Skafolunatna nestabilnost je definirana kao ozljeda na stabilizacijsku silu skafolunatnog zgloba koji zajednički pridonosi simptomatski, ima poteškoća podnošenja tereta i pokazuje abnormalnu kinematiku tijekom barem jednog dijela svog normalnog pokreta. Pacijentova anamneza, klinički pregled i radiološki pregled doprinose dijagnozi.

Skafolunatni ligament je najčešće ozljeđen kod pada na opruženu ruku sa silom usmjerenom na centar tenara. Tehnike snimanja igraju važnu ulogu u nadopuni kliničkog pregleda i dijagnozu akutne, subakutne ili kronične ozljede skafolunatnog ligamenta. Radiološka evaluacija je primarni alat od svih triju kliničkih scenarija i trebao bi uključivati PA, kosu i lateralnu, navikularnu i ponekad kontralateralnu snimku zgloba za usporedbu. Ove statične snimke će omogućiti ocjenu fraktura i pridruženih abnormalnosti. Radiološki nalaz će ovisiti o stupnju i kroničnosti ozljede. Ako postoji sumnja na ozljedu skafolunatnog ligamenta, "stress" (dinamički) pregled je potreban.

MR je potvrdna metoda kod pacijenata sa suspektnom ozljedom skafolunatnog ligamenta. Ona otkriva komponente skafolunatnog ligamenta i ekstrizičnih ligamenata i može pružiti više detalja za procjenu razine ozljede. Dinamički radiogram može biti ključan kod dijagnoze nestabilnosti skafolunatuma, posebno razlučujući ozljede intrizičnih i ekstrizičnih ligamenata i procjenu njihovog stupnja.

8.7. Perilunarno iščašenje

Perilunarno iščašenje je pojam koji opisuje kontinuitet karpalne nestabilnosti povezan s ozljedom ligamenata koji okružuju polumjesečastu kost, a kao rezultat nastaje iščašenje nekih ili svih karpalnih kosti. Rutinski se rade PA i lateralni radiogram, što je obično dovoljno za točnu dijagnozu.

Poznavanje normalnog redoslijeda karpalnih kosti i specifičnost Gilulovog luka na PA i kosim snimkama, te zglobova radiusa, ulne i kapitatuma na lateralnoj snimci izrazito je važno za dijagnozu perilunarnog iščašenja.

8.8. Fraktura kukaste kosti

Sportaši u ekipnim sportovima i sportovima s reketom, poput golfa, tenisa, baseballa su skupina koja ima rizik od ozljede. Fraktura kuke kukaste kosti pojavljuje se nakon izravnog udarca ili avulzije hvatišta transkarpalnog ligamenta. Ovo može biti teško za dijagnosticirati zbog klinički nespecifičnih simptoma, uključujući bol s volarne ili ulnarne strane zapešća, posebice kod jakog hvata.

Započinje se s PA, kosom i lateralnom snimkom zapešća. Kuka će se možda teže vidjeti zbog preklapanja susjednih kostiju. Projekcija karpalnog tunela, posebna ležeća snimka s angulacijom 20° koso može pomoći u dijagnozi jer izolira kuku od ostatka karpusa. Visoka sumnja na frakturu kuke kukaste kosti ključ je dijagnoze. Svijest o ograničenjima tipičnih radiograma zapešća u evaluaciji kukaste kosti vrlo je bitna. Ako postoji sumnja na frakturu, ali je radiološki negativna, CT je slijedeći korak koji bi je morao otkriti bilo kakav pomak. MR također može biti uzet u obzir posebno ako postoji sumnja na ozljede pridruženih ligamenata, tetiva ili ulnarnog živca.

9. Zaključak

Najviše pretraga kostiju se obavi u domenitraumatološke kirurgije i najčešće je riječ o sumnji na lom kostiju ili iščašenje. Kod lomova i iščašenja gornjih ekstremiteta prva metoda izbora je konvencionalna radiografija. Ona je najdostupnija i najjeftinija radiološka metoda. Idealna je za prikaz koštanih struktura, ali nedostatak joj je loš prikaz mekih tkiva. Također, na snimci konvencionalne radiografije preklapa se (superponira) slika svih anatomskih struktura koje se nalaze između rengenke cijevi i filma, što otežava analizu pojedinih struktura.

Svaka traumatizirana kost mora biti prikazana u najmanje dvije projekcije, nerijetko su potrebne i različite dodatne projekcije (polukosa snimka, uvećana snimka te različite posebne projekcije).

Svaka traumatizirana duga kost (humerus, ulna, radijus) moraju biti prikazane u cijelosti s oba susjedna zgloba. Za analizu rendgenskih snimaka vrlo je važna kvaliteta snimke, pri čemu, uz kvalitetu aparata, presudnu ulogu ima radiološki tehnolog. Snimku pregledava liječnik specijalist radiolog, na temelju koje daje mišljenje. Katkad postoji potreba za drugim radiološkim metodama zbog daljnjeg razjašnjenja odnosa različitih ulomaka kod prijeloma ili iščašenja, pri čemu je indicirana kompjutorizirana tomografija (CT), koja pruža detaljniju analizu traumatiziranog dijela tijela.

U slučaju oštećenja struktura dublje unutar zgloba, kao što su ligamenti koljenog zgloba, što se često događa sportašima ili rekreativcima, nezamjenjiva pretraga bit će magnetska rezonancija (MR). Ona izvrsno prikazuje navedene strukture te otkriva i blaže promjene, poput istegnuća ili djelomičnog prekida.

10. Sažetak

Lomovi i iščašenja gornjih ekstremiteta jedna je od najčešćih ozljeda kojima se susreću radiološki tehnolog, radiolog i traumatolog. Timskim radom odlučuju koju će pretragu i metodu koristiti za dijagnosticiranje pojedine ozljede gornjeg ekstremiteta. Potrebno je dobro poznavanje anatomije i metode kojom ćemo što bolje prikazati strukture koje su nam potrebne pri takvim ozljedama. Pri samom odabiru tehnike snimanja potrebno je dobro proučiti anamnezu, mehanizam ozljede i prijedlog traumatologa.

Kod svake sumnje na prijelom ili iščašenje gornjih ekstremiteta metoda izbora je konvencionalna radiografija koja se radi u dvije projekcije, od sprijeda i bočno, Radiolog ima ključnu ulogu kod postavljanja dijagnoza trauma kostiju koje je ponekad teško interpretirati. On može preporučiti najbolju tehniku snimanja, predložiti dodatne snimke ili indicirati novije metode snimanja (poput CT-a ili MR-a), kako bi prikazao ozljede koje se teško zamjećuju konvencionalnim tehnikama snimanja. Ključna uloga radiološkog tehnologa kod svih ovih metoda je da prikaže potrebne strukture što je najbolje moguće koristeći svoje vještine i iskustvo.

11. Summary

Diagnostic imaging of upper extremities fractures

Fractures and dislocations of the upper extremities is one of the most common injuries faced by radiological technologist, radiologist and traumatologist. Teamwork decides which technique and the method to use to diagnose certain injuries of the upper extremities. It takes a good knowledge of anatomy and experience to figure out which method will better show the structure that we need in such injuries. In the choice of imaging techniques it is necessary to examine well medical history, mechanism of injury and the proposal of traumatologist.

For any suspected fracture or dislocation of upper limbs method of choice is the conventional radiography, which is done in two projections, anterior and lateral. Radiologist plays a key role in diagnosing bone traumas which are sometimes difficult for interpretation. He can recommend the best imaging technique, to provide additional images, or indicate modern imaging methods (such as CT or MRI), to show the injuries that can be hardly noticed on conventional radiograph. The key role of radiologic technologists in all these methods is to present the necessary structures as good as possible using their skills and experience.

12. Literatura

- Bohndorf K., et al. *Musculoskeletal Imaging*, Thieme, New York, 2001.
- Baron A. J., et al. Basic epidemiology of fractures of the upper and lower limb among American over 65 years of age, *Epidemiology*, Volume 7, Number 6, 1996. November
- Gyftopoulos S., et al. Misses and Errors in Upper Extremity Trauma Radiographs, *AJR:203, AJR 2014; 203:477–491*
- Keros, Andreis, Gamulin, *Anatomija i fiziologija; Školska knjiga, Zagreb, 2005.*
- Lovrić Z., *Traumatologija, Školska knjiga, Zagreb, 2008.*
- Miletić D. *Skeletna radiografija, Rijeka, Glosa, 2008.*
- Shearman M.C., et al. Pitfalls in the Radiologic Evaluation of Extremity Trauma: Part I. The Upper Extremity, *Am Fam Physician*. 1998 Mar 1;57(5):995-1002
- Smiljanić B., *Traumatologija, Školska knjiga, Zagreb, 2003.*
- Štalekar H., *Definicija prijelom; Integrirani preddiplomski i diplomskistudij Medicina, Katedra za kirurgiju*
- William E. B., Clyde A. H., *Fundamentals of diagnostic radiology, Lippincott Williams & Wilkins, a Wolters Kluwer, Philadelphia, 2012.*

13. Životopis

Osobni podaci:

Ime i prezime: Nera Tomić

Datum i mjesto rođenja: 10.listopada. 1978. god.; Split

Državljanstvo: Hrvatsko

Adresa: D. Šimunovića 13, Split

Mobilni telefon: 091/5239422

E-mail: nera.tomic@vip.hr

Obrazovanje i osposobljavanje:

osnovna škola Lučac, Split

srednja škola: Pomorska škola Split; agencijsko-špedicijski smjer

odjel zdravstvenih studija Split, smjer: radiološka tehnologija