

MR angiografske tehnike za prikaz krvnih žila periferije

Bajgorić, Edna

Undergraduate thesis / Završni rad

2018

Degree Grantor / Ustanova koja je dodijelila akademski / stručni stupanj: **University of Split / Sveučilište u Splitu**

Permanent link / Trajna poveznica: <https://um.nsk.hr/um:nbn:hr:176:256426>

Rights / Prava: [In copyright](#) / [Zaštićeno autorskim pravom.](#)

Download date / Datum preuzimanja: **2024-07-27**

Repository / Repozitorij:



Sveučilišni odjel zdravstvenih studija
SVEUČILIŠTE U SPLITU

[Repository of the University Department for Health Studies, University of Split](#)



UNIVERSITY OF SPLIT



SVEUČILIŠTE U SPLITU

Podružnica

SVEUČILIŠNI ODJEL ZDRAVSTVENIH STUDIJA

PREDDIPLOMSKI SVEUČILIŠNI STUDIJ

RADIOLOŠKA TEHNOLOGIJA

Edna Bajgorić

**MR ANGIOGRAFSKE TEHNIKE ZA PRIKAZ KRVNIH
ŽILA PERIFERIJE**

Završni rad

Split, srpanj 2018.

SVEUČILIŠTE U SPLITU
Podružnica
SVEUČILIŠNI ODJEL ZDRAVSTVENIH STUDIJA
PREDDIPLOMSKI SVEUČILIŠNI STUDIJ
RADIOLOŠKA TEHNOLOGIJA

Edna Bajgorić

**MR ANGIOGRAFSKE TEHNIKE ZA PRIKAZ KRVNIH ŽILA
PERIFERIJE**

**MR ANGIOGRAPHIC TECHNIQUES FOR THE
PRESENTATION OF BLOOD VESSELS OF PERIPHERY**

Završni rad / Bachelor thesis

MENTOR:

Doc. dr. sc. Krešimir Dolić

Split, srpanj 2018.

Sadržaj

| | |
|--|-----------|
| 1.Uvod | 1 |
| 1.1. Povijest uređaja MR-e | 1 |
| 1.2. Građa uređaja MR-e..... | 2 |
| 1.2.1. Magnet | 3 |
| 1.2.2. Gradijentni sustav | 4 |
| 1.2.3. Radiofrekventni sustav..... | 4 |
| 1.2.4. Računalni sustav | 5 |
| 1.2.5. Oklop..... | 5 |
| 1.3. Patološka stanja krvnih žila | 6 |
| 1.3.1. Bolest perifernih arterija (PAB) | 6 |
| 1.3.2. Tromboza arterija | 6 |
| 1.3.3. Aneurizma..... | 6 |
| 2. Cilj | 8 |
| 3. Rasprava | 9 |
| 3.1. Angiografija..... | 9 |
| 3.2. MR angiografija (MRA) periferije..... | 10 |
| 3.2.1. Priprema pacijenta..... | 12 |
| 3.2.2. Osnovne tehnike MR prikaza krvnih žila | 17 |
| 3.2.3. Oslikavanje poplitealne arterije..... | 18 |
| 3.2.4. MRA krvnih žila ruku | 20 |
| 3.2.5. Artefakti | 21 |
| 3.2.6. Indikacije i kontraindikacije MRA | 21 |

| | |
|----------------------------|----|
| 4. Zaključak | 22 |
| 5. Sažetak | 23 |
| 6. Summary | 24 |
| 7. Literatura | 25 |
| 8. Životopis | 27 |

1.Uvod

Magnetska rezonancija (MR) jest jedna od najnovijih i tehnološki najnaprednijih metoda oslikavanja ljudskoga tijela. To je slikovna metoda koja prikazuje ljudsko tijelo u sva tri presjeka (koronarni, aksijalni i sagitalni). Njena glavna prednost nad ostalim radiološkim metodama jest ta što MR ne koristi ionizirajuće zračenje koje ima štetno djelovanje na ljudski organizam te je neinvanzivna i sigurna metoda snimanja ljudskoga tijela. MR se u početku najviše koristila za prikaz središnjeg živčanog sustava (SŽS-a), mišićno - koštanog sustava, srca, dojke te u praćenju onkoloških pacijenata, a danas, napretkom tehnologije, sve više i više je unaprijeđena njena upotreba u radiologiji (1).

Na osnovu navedenoga zaključujemo da je MR vrlo osjetljiva, ali i ne visoko specifična metoda snimanja. Kako bi se povećala specifičnost i dobit same pretrage, koriste se kontrastna sredstva. Kontrastna sredstva služe za povećavanje prirodnog kontrasta između anatomije i nastale patologije tijela. Oni djeluju tako da mijenjaju relaksacijska vremena u različitim tkivima. Upravo zbog toga se takva kontrastna sredstva nazivaju paramagnetska. Najčešće korištena paramagnetska kontrastna sredstva jesu gadolinijaska koja se apliciraju intravenskim putem.

Magnetska rezonancija krvnih žila odnosno MR angiografija (MRA) jest metoda prikaza krvnih žila pomoću MR-e koja nam omogućava detekciju stenoza, aneurizmatičkih proširenja te postojanja vaskularne patologije.

1.1. Povijest uređaja MR-e

1920.-ih godina fizičar *Wolfgang Pauli* zajedno sa suradnicima istražuje teoriju da jezgre sa neparним brojem protona ili neutrona imaju karakteristiku tzv. “*spina*”. Nobelovu nagradu za ovo otkriće primio je 1945.godine.

1937.godine poljsko - američki fizičar *Isidor Rabi* prepoznao je da jezgre atoma svojom prisutnošću prikazuju apsorpcijom ili emitiranjem radio - valova ako su one izložene dovoljnom jakome magnetskome polju. Apsorbirana energija mora imati frekvenciju koja je ista rezonantnoj frekvenciji odnosno frekvenciji *spina* tog atoma. Nobelovu nagradu za svoje otkriće primio je 1944. godine.

1945. i 1946. godine švicarski i američki fizičari *Felix Bloch* i *Edward Mills Purcell*, zasebno u svojim laboratorijima na različitim tvarima otkrivaju da jezgre atoma, nakon primanja vanjske energije i mijenjanja položaja, emitiraju energiju i vraćaju se u svoje prvotno stanje. Prvi su razvijali instrumente za praktičnu primjenu MR-e i zahvaljujući tome dobitnici su Nobelove nagrade 1952.godine.

Početak 70-ih godina 20.stoljeća dolazi do praktične primjene MR-e u medicini. Tu zaslugu dugujemo američkome fizičaru *Raymondu Damadianu* koji je dokazao svoju tezu da tumorska tkiva imaju veće relaksacijsko vrijeme negoli zdrava tkiva. Također je i konstruirao prvi uređaj MR-e 1977.godine i prva je osoba koja je prikazala ljudska tkiva i organe koristeći ovu tehniku. 1980.godine predstavio je i svoj prvi MR komercijalni uređaj.

Godine 1973. i 1974. britanski fizičar sir *Peter Mansfield* i američki kemičar *Paul Lauterbur* uvode i razvijaju gradijente u magnetskome polju pomoću kojih je omogućeno odabiranje sloja kao i sam položaj sloja. Nobelovu nagradu primili su 2003.godine (1).

1.2. Građa uređaja MR-e

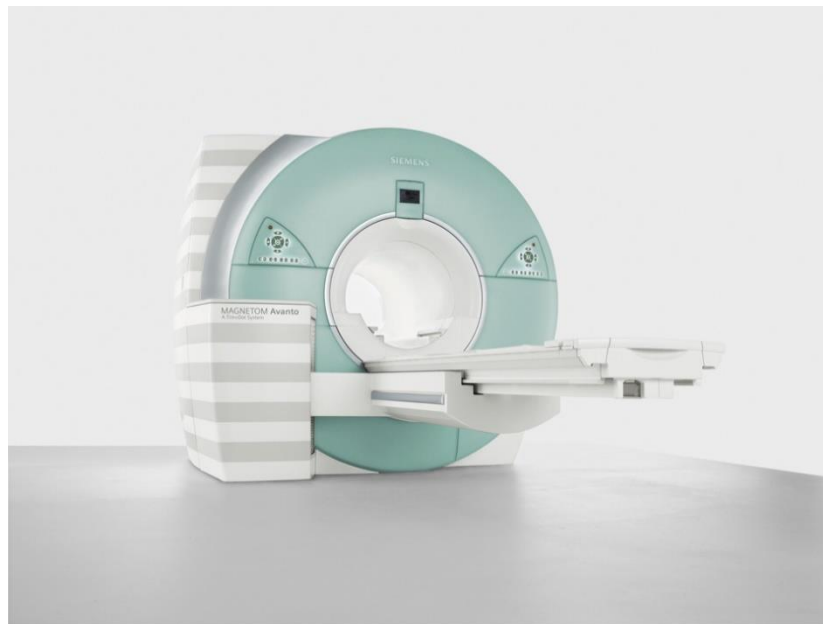Uređaj MR-e sastoji se od 5 zasebnih dijelova, grafički prikazani na slici 3., a to su:

- 1) magnet
- 2) gradijentne zavojnice i pojačala
- 3) radiofrekventne zavojnice i pojačala
- 4) računalni i elektronički sustav
- 5) oklop.

Svaki je uređaj MR-e smješten u posebnome prostoru kojeg nazivamo Faradejev kavez čija je glavna uloga zaštita od vanjskih radiovalova i električnog polja koji bi mogli ometati rad samoga magneta. Osnovni dio uređaja MR-e jest magnetski tunel, odnosno *bore*, čija unutrašnjost mora biti dovoljno duga (1 - 2 m) i dovoljno široka (50 – 80 cm) kako bi cijeli pacijent mogao stati prilikom pregleda. Oko magnetskoga tunela su gusto namotani cilindrični supravodljivi navoji kroz koje protječe električna struja koja omogućava stvaranje jakog homogenog magnetskog polja. Najhomogenije i najjače magnetsko polje smješteno je u sredini zavojnice. Magnet, radiofrekventne i gradijentne zavojnice te kriostat smješteni su unutar samoga magneta (1).

1.2.1. Magnet

Osnovna funkcija magneta jest osiguravanje homogenog, stabilnog te stalnog magnetskog polja čija se jačina izražava u Teslima (T). Na osnovu jačine magnetskoga polja uređaje MR-e dijelimo na uređaje niske (0.1 T - 0.3 T), srednje (0.5 T - 1 T) te visoke snage (1.5 T – 4 T). S obzirom na tehničke karakteristike uređaje MR-e dijelimo na permanetne, vodljive i supravodljive. U kliničkoj se praksi najviše koriste supravodljivi uređaji MR-e, grafički prikazan na slici 1., koji svoju supravodljivost postižu gradnjom od navoja slitina (niobij/titanij) koji su uronjeni u tekući helij čija je temperatura blizu apsolutnoj nuli (-268°C). Permanentni i vodljivi magneti nisu pronašli primjenu u kliničkoj praksi zbog svojih ograničenja (1).



Slika 1. Prikaz supravodljivog magneta

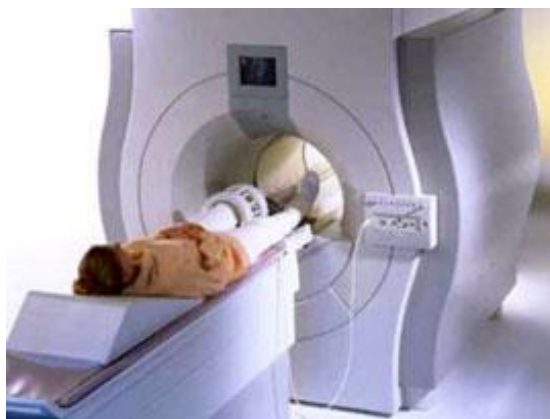(izvor: <https://www.healthcare.siemens.co.uk/magnetic-resonance-imaging/0-35-to-1-5t-mri-scanner/magnetom-avanto>)

1.2.2. Gradijentni sustav

Gradijentne zavojnice i pojačala oblikuju izmjenjiva gradijentna polja. Položene su linearno u sve 3 ravnine (x,y,z) unutar *borea* i služe za određivanje debljine sloja, izbora ravnine snimanja te za prostorno lociranje izvora signala unutar samoga sloja (1).

1.2.3. Radiofrekventni sustav

Radiofrekventni se sustav sastoji od 3 komponente (radiofrekventna pojačala, pretpojačalo i radiofrekventne zavojnice). Radiofrekventna pojačala emitiraju signal na točno određenoj frekvenciji koja ovisi o snazi magnetskoga polja. Signal primaju i emitiraju radiofrekventne zavojnice. Što su one bliže snimanome objektu, to je signal bolji što utječe i na samu kvalitetu slike. Upravo se zbog toga radiofrekventne zavojnice oblikuju prema dijelu tijela koji se snima. Postoje dvije vrste zavojnica: aktivne i pasivne. Aktivne imaju sposobnost i primanja i emitiranja signala i tu spadaju zavojnice za tijelo, glavu i koljeno čiji prikaz možemo vidjeti na slici 2. Pasivne zavojnice mogu samo detektirati signal i u tu skupinu spadaju zavojnice za dojke, ručni zglob, rame i kralježnicu. Nakon detektiranja signala, on se provodi do radiofrekventnog pretpojačala nakon čega dolazi do njegove obrade u analogno - digitalnome pretvaraču (1).



Slika 2. Prikaz radiofrekventne zavojnice za koljeno

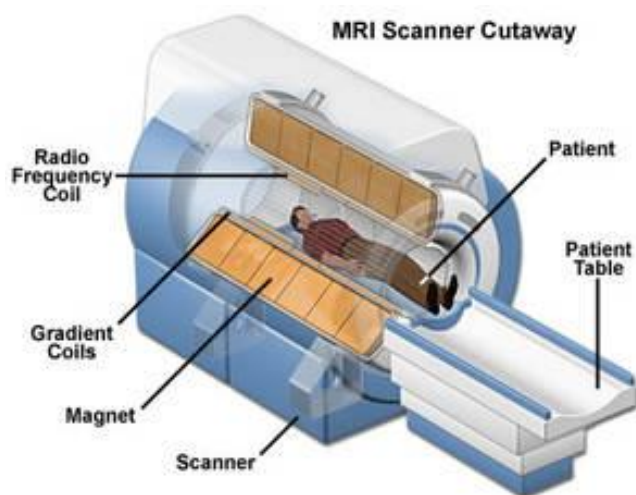
(izvor: <http://sustav.info/analizy/tomogramma/mrt-sustavov.html>)

1.2.4. Računalni sustav

Kako bi dobili kvalitetne rezultate pretrage, za to nam je potrebno veoma jako računalo sa više radnih stanica za obradu i pohranjivanje slika. Računalo povezuje rad svih sustava, obrađuje digitalne podatke i na kraju ih arhivira u radnu ili trajnu memoriju kao što su *RIS (Radiology Information System)* ili *PACS (Picture Archiving and Communication System)* (1).

1.2.5. Oklop

Kako bi se umanjio utjecaj vanjske okoline na magnet te smanjila veličina opsega rubnih magnetskih polja, koriste se pasivni i aktivni oklopi. Pasivni oklopi, napravljeni od feromagnetskog materijala, mogu imati masu i do 20 tona. Današnji, suvremeni uređaji MR-e imaju aktivne oklope koje zapravo čini dodatna zavojnica izvan primarne zavojnice čija je uloga sprječavanje utjecaja magnetskoga polja izvan magneta stvarajući dodatno magnetsko polje (2).



Slika 3. Prikaz dijelova uređaja MR-e

(izvor: <https://iytmed.com/magnetic-resonance-imaging-mri-show/>)

1.3. Patološka stanja krvnih žila

Bolesti i patološke promjene krvnih žila možemo razvrstati u više skupina:

- a) vaskularne malformacije,
- b) arterijsko – venske fistule,
- c) vaskularne aneurizme,
- d) aterosklerotske promjene,
- e) arteritisi,
- f) tromboza arterija,
- g) ishemijske promjene u tkivima, organima,
- h) promjene krvnih žila uzrokovane tumorima (2).

1.3.1. Bolest perifernih arterija (PAB)

Bolest perifernih arterija naziv je za aterosklerotsku, stenozirajuću, aneurizmatsku ili okluzirajuću bolest aorte i njezinih ogranaka. Simptomi su tupa ili oštra bol, neugoda ili osjećaj umora u nogama, grčevi koji se javljaju prilikom hoda dok za vrijeme mirovanja nestaju. Obično se osjećaju u listovima, a rjeđe u stopalu ili rukama. Bolesnici sa uznapredovalom bolešću perifernih arterija mogu osjećati navedene bolove čak i u mirovanju. Oko 20% bolesnika nema nikakve simptome (3).

1.3.2. Tromboza arterija

Trombozu arterija uzrokuje začepljenje lumena krvnih žila (okluzija). Arteriografski se mogu razlikovati začepljenja uzrokovana svježom trombozom od kroničnih okluzivnih promjena. Moguće je odrediti opseg začepljenja te prikazati kolateralnu cirkulaciju. Najvažniji i najčešći su simptomi bol, utrnulost i hipoestezija.

1.3.3. Aneurizma

Aneurizma je naziv za abnormalno lokalno proširenje krvnih žila. Dijelom su one ispunjenje krvlju koja cirkulira dok dijelom mogu biti trombozirane. Angiografski prikaz mora

obuhvatiti cijelu aneurizmu i okolne krvne žile kako bi se moglo planirati daljnje liječenje.
Disecirajuće se aneurizme pokazuju kao suženja lumena ili opstrukcija krvne žile (3).

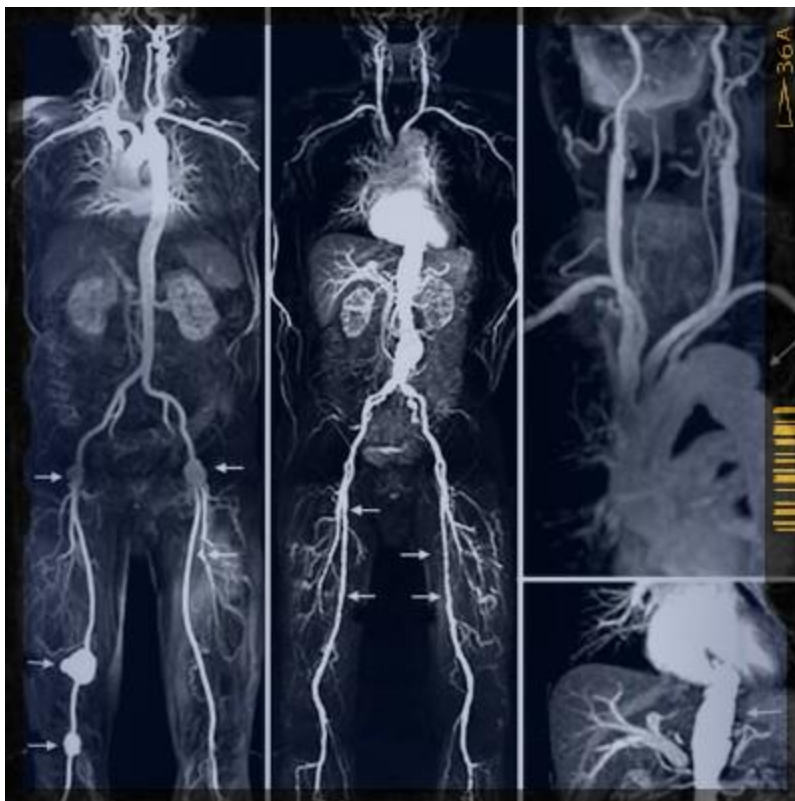2. Cilj

U ovome je završnome radu cilj objasniti pojam MR angiografija periferije te prikazati njezin značaj i najčešća stanja pacijenata koja zahtijevaju ovu vrstu pretrage.

3. Rasprava

3.1. Angiografija

Riječ angiografija dolazi od grčke riječi *angeion* (krvna žila) i *graphein* (zapisivati) i predstavlja invazivnu dijagnostičku metodu pregleda unutrašnjosti odnosno lumena krvnih žila, osobito arterija, vena i krvnih žila srca. Obavlja se koristeći kontrastna sredstva koja se ubrizgavaju pomoću različitih katetera uz korištenje, najčešće, X zraka. Ovakav slikovni zapis krvnih žila naziva se angiogram što je vidljivo na slici 4. Prvi put napravio ju je portugalski neurolog *Antonio Moniz* 1927.godine. Uvođenjem Seldingerove metode, 1953.godine, angiografija postaje mnogo sigurnija metoda pregleda krvnih žila. Seldingerovi kateteri, koji se uvode u krvne žile, osiguravaju veću sigurnost kako liječniku tako i samome pacijentu što također i osigurava manju stopu mogućih ozljeda na lumenu krvnih žila. Zadatak angiografije jest utvrditi anatomiju i stupanj opstrukcije lumena krvnih žila. Omogućeno nam je dobivanje informacija o lokalizaciji, dužini i radijusu arterija te o procjeni kvalitete protoka krvi. Angiografija ima 3 osnovna cilja: utvrđivanje prirode bolesti krvnih žila kada dijagnoza nije jasna i ne može se isključiti neinvazivnim metodama, utvrđivanje najpogodnijeg i potencijalno uspješnog liječenja te praćenje rezultata liječenja na pojavu restenoza, tromboze te progresiju ili regresiju ateroskleroze. U indikacije za angiografiju spadaju: stenoze i okluzije krvnih žila, maligni tumori, opskrba tumora, aneurizme, arterijsko - venske malformacije, bolesti perifernih arterija, preoperativno ili u cilju dijagnoze. U kontraindikacije spadaju: opće loše stanje pacijenta, smanjen broj trombocita, akutne upale. Moguće komplikacije mogu nastati na mjestu punkcije kao što je hematoma, na mjestu gdje se nalazi vrh katetera kao što je tromboza ili pak mogu biti vezane za kontrastno sredstvo. Ovo je trenutno jedina metoda koje ima mogućnost točno utvrditi stupanj intraluminalne opstrukcije (suženja ili začepljenja) krvnih žila i pokazati patološka stanja krvnih žila, ali ne i etiologiju same bolesti (4).



Slika 4. Prikaz angiografije

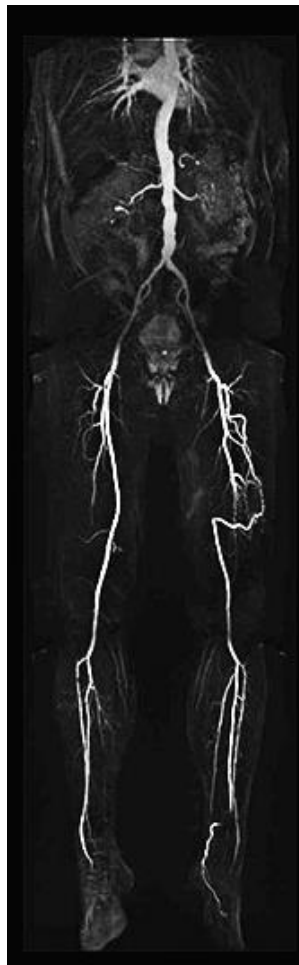(izvor: <http://www.radtechonduty.com/2015/08/cta-vs-mra-angiography.html>)

3.2. MR angiografija (MRA) periferije

MRA koristi snažno magnetsko polje, radiovalove i računalo za procjenu krvnih žila i pomaže pri identifikaciji abnormalnosti žila ili stupnju ateroskleroze. MRA ne koristi ionizirajuće zračenje već radiofrekventni impulsi poravnjavaju atome vodika unutar tijela bez ikakvih kemijskih promjena u tijelu. Prilikom vraćanja vodikovih atoma u prirodno stanje, dolazi do oslobađanja energija ovisno o vrsti tkiva (4).

MRA periferije, grafički prikazana na slici 5., jest zahtjevna dijagnostička metoda koja se provodi na najsuvremenijim magnetima. Zbog potrebe za velikim poljem pregleda (*FOV*) i što homogenijem magnetskim poljem, trenutno se više koriste uređaji MR-e jačine 1.5 T koji imaju i

zavojnice za periferne krvne žile. Kada uređaji MR-e jačine 3 T budu poboljšani nego li sada, oni će postati optimalni uređaji za izvođenje navedenoga postupka. Zavojnice za periferne krvne žile pružaju veći omjer signala i šuma (*SNR*) kao i omjer kontrasta i šuma (*CNR*) u usporedbi sa zavojnicama za tijelo što je osobito korisno za procjenu malih perifernih krvnih žila. Potrebne su dvije MR kompaktilne manžete ili torpedice za mjerenje krvnoga tlaka za primjenu subsistoličke kompresije bedara kako ne bi došlo do venske kontaminacije. Dielektrični učinci, pogotovo u području proksimalne površinske femoralne arterije, stvaraju neujednačen signal koji otežava interpretaciju slike i pogoršava odnos signala i šuma (4).



Slika 5. Prikaz MRA periferije

(izvor: <https://www.dijagnostika2000.hr/magnetna-angiografija.html>)

3.2.1. Priprema pacijenta

Prije samoga pregleda pacijent je dužan ispuniti upitnik u kojeg ispisuje osobne podatke te najvažnije anamnestičke podatke (alergije, operacije i slično). Posebnu pažnju treba obratiti na prisutnost stranoga tijela u pacijentovom organizmu (implantati, geleri). Ako se anamnestički i uvidom u medicinsku dokumentaciju pacijenta ustanovi ugradnja implantata potrebno je zatražiti pisanu potvrdu liječnika - operatera o vrsti i tipu implantata, vrsti materijala te o kompaktibilnosti sa uređajem MR-e (4). Primjer jednog takvog upitnika prikazan je slici 6.

**KLINIČKI BOLNIČKI CENTAR SESTRE MILOSRDNICE
ZAGREB – VINOGRADSKA CESTA 29
ZAVOD ZA DIJAGNOSTIČKU I INTERVENCIJSKU RADIOLOGIJU
ODJEL ZA MAGNETNU REZONANCIJU - MR**



Poštovani!

_____, rođen/a _____ godine.

Naručeni ste na pregled magnetnom rezonancijom (MR)

Dana _____ u _____ sati.

Kod dolaska na pregled molimo priložite:

1. Propisanu uputnicu od liječnika obiteljske medicine, zdravstvenu iskaznicu. (Ako nemate dopunsko osiguranje participirate s 20% u cijeni pregleda.)
2. Kompletnu medicinsku dokumentaciju (**fotokopije nalaza dosadašnjih pregleda, nalaza specijalista, otpusna pisma**)
3. _____

Ako iz bilo kojeg razloga odustanete od dogovorenog pregleda molimo da nas obavijestite na telefon (01) 3787 143. Dan prije pregleda poželjno je telefonski provjeriti da li je uređaj ispravan. Ukoliko pregled želite odgoditi pri dogovoru novog termina nemate prednost pred ostalim pacijentima.

Molim Vas pročitajte sljedeće obavijesti o MR pregledu, potom ispunite upitnik te potpisom potvrdite pristanak na pregled. Popunjeni upitnik i potpisani pismeni pristanak je nužan te molimo da ga ponesete s ostalom dokumentacijom na pregled. Pregled bez potpunog upitnika i pismenog pristanka nećemo učiniti!

Pregled magnetnom rezonancijom je bezbolan i bez popratnih je tegoba. Nisu poznati niti kasni štetni učinci pregleda magnetnom rezonancijom, ipak ne preporuča se pregled učiniti u prva tri mjeseca trudnoće ukoliko nije nužno.

Neka metalna strana tijela (proteze, implantati, geleri itd.) u organizmu mogu uzrokovati pretragu magnetnom rezonancijom nekvalitetnom ili se pomaknuti tijekom pregleda, stoga ponekad pregled nije moguće učiniti. **Obavezni ste upozoriti medicinsko osoblje prije pretrage magnetnom rezonancijom na sve prethodne operativne zahvate i mogućnosti da u tijelu imate metalno strano tijelo.** Noviji

ugradbeni kirurški materijali često nisu prepreka za pregled, no u tom slučaju potrebno je imati pismenu potvrdu nadležnog liječnika – operatera.

U Vašem je interesu da prije pregleda priložite svu medicinsku dokumentaciju, što uključuje sve nalaze i snimke prethodnih pretraga rentgenom (RTG), ultrazvukom (UZV), kompjutoriziranom tomografijom (CT) i magnetnom rezonancijom (MR). Ovi nalazi će Vam biti vraćeni ili nakon pregleda ili zajedno s nalazom učinjenog pregleda.

Posebne pripreme za pregled magnetnom rezonancijom nisu potrebne. Ako ste naručeni za pregled trbuha ili zdjelice molimo nemojte jesti i piti tri sata prije pregleda. Ako ste naručeni na pregled zdjelice molimo nemojte mokriti jedan sat prije pregleda.

U čekaonici Vas molimo za strpljenje, vrijeme u koje ste naručeni možda nije vrijeme kada će pregled biti učinjen. Prednost imaju hitni i bolnički pacijenti te se dogovoreni termini ne mogu uvijek ostvariti.

Prije pregleda ćete skinuti odjeću i ukloniti sve metalne predmete i predmete koji se mogu oštetiti magnetnim poljem (proteze, nakit, picering, ključeve, naočale, sat, mobitel, kreditne kartice).

Prije pregleda zdjelice primit ćete injekciju za smirivanje pokreta crijeva.

Za vrijeme pregleda ležat ćete na stolu unutar uređaja. Ako ste klaustrofobični (bojite se zatvorenog prostora) biti će potrebna dodatna priprema, a možda se pregled neće moći učiniti.

Pregled traje od pola do jednoga sata i podjeljen je u više snimanja za vrijeme kojih ćete čuti buku uređaja. Izuzetno je važno da tijekom pregleda budete opušteni i mirni, svaki pokret za vrijeme pregleda značajno kvari njegovu kvalitetu. Za vrijeme pregleda prsnog koša i trbuha morat ćete prema uputi osoblja u više navrata zadržati dah do 25 sekundi.

Tijekom pregleda može biti potrebno ubrizgavanje kontrastnog sredstva u venu. Upotreba intravenoznog kontrastnog sredstva znatno olakšava postavljanje dijagnoze, a nuspojave su vrlo rijetke. Ukoliko imate jače oštećenje bubrega kontrastno sredstvo se možda ne smije upotrijebiti. Za vrijeme pregleda biti ćete pod stalnim nadzorom našeg osoblja i ako je potrebno možete s njima komunicirati.

Nalaz pregleda možete podići na našem šalteru tjedan dana nakon učinjenog pregleda.

Za sve dodatne obavijesti molimo obratite se našem osoblju. Ukoliko je u našoj mogućnosti, rado ćemo Vam pomoći.

UPITNIK

Molimo Vas da zbog kvalitete pretrage i Vaše sigurnosti pažljivo pročitate i odgovorite na sljedeća pitanja:

| | | |
|---|----|----|
| Jeste li ikada bili operirani? | DA | NE |
| Vrsta i datum operacije _____ | | |
| Imate li: | | |
| stimulator srca (pace maker)? | DA | NE |
| umjetni srčani zalistak? | DA | NE |
| slušni aparat (ugrađeni ili vanjski)? | DA | NE |
| protezu krvne žile (stent) na srcu ili drugdje? | DA | NE |
| bilo koju drugu protezu? | DA | NE |
| (očnu, zubnu, žučnih ili mokraćnih kanala, zglobova, itd.)? | DA | NE |
| kirurški ugrađene pločice, vijke, žice ili klipse? | DA | NE |
| komade metala u tijelu zaostale nakon ranjavanja? | DA | NE |
| povišen očni tlak (glaukom)? | DA | NE |
| povećanu prostatu? | DA | NE |
| bolest bubrega ili ste podvrgnuti dijalizi? | DA | NE |
| strah od zatvorenog prostora (klaustrofobiju)? | DA | NE |
| Jeste li: | | |
| predviđeni za presađivanje ili imate presađenu jetru? | DA | NE |
| alergični, jeste li imali reakciju na kontrastno sredstvo pri prethodnom pregledu magnetnom rezonancijom? | DA | NE |
| Jeste li trudni? | DA | NE |

PRISTANAK

Sukladno članku 26 Zakona o zdravstvenoj zaštiti upoznat-a sam na meni razumljiv način s potrebom za pregled magnetskom rezonancijom, mogućim komplikacijama i popratnim pojavama te na pregled pristajem vlastoručnim potpisom.

(Za maloljetne osobe ili osobe pod skrbi potpisuje roditelj ili skrbnik.)

Potpisom pristajete i na moguću anonimnu upotrebu rezultata pregleda u znanstvene, stručne i obrazovne svrhe.

Datum _____

Potpis _____

Slika 6. Formular o suglasnosti primanja kontrastnoga sredstva

(izvor: <http://sestrinstvo.kbcsm.hr/wp-content/uploads/2014/09/MR-Magnetna-rezonanca.pdf>)

Prije ulaska pacijenta u *bore* uređaja MR-e, mora mu biti osiguran intravenski put angio kateterom kako bi se izbjeglo daljnje micanje pacijenta odnosno stvaranje dodatnih artefakata. Nakon osiguravanja venskoga puta, najčešće na desnoj ruci, pacijent je postavljen na stol MR-e i to na način da su noge postavljene na ulaz u *bore* magneta. Manžete za mjerenje krvnoga tlaka postavljaju se na svako bedro što je više moguće. One moraju biti napuhane i održavane na tlaku od 50 do 60 mm Hg prije nastanka slike maske jer njihovo napuhivanje može dovesti do promjene položaja nogu pacijenta što dovodi do pogrešnih interpretacija između maske i slike s arterijskom fazom prilikom subtrakcije. Kod pacijenata sa femoralno - poplitearnim graftom, preporučeno je održavanje tlaka manžeta na 40 mm Hg zbog rizika od nastanka tromboze. Kako bi se minimalizirali artefakti pomicanja, obje se noge postavljaju vodoravno i imobiliziraju pomoću pjenastih jastuka i stabilizacijskih traka. U idealnim uvjetima, traka za imobilizaciju ne bi smjela dodirivati kožu pacijenta budući je ona najčešće osjetljiva i krhka kod pacijenata sa perifernom arterijskom bolešću. Visco - elastična pjena debljine 7.5 - 10 cm izuzetno je korisna za maksimalnu udobnost i imobilizaciju pacijenta. Korištenje pjene za podizanje listova poboljšava poravnjavanje intrapoplitealnih trifurkacija sa abdominalnom aortom, posebno kada ta visina nije omogućena korištenjem zavojnice za periferne krvne žile. Trenutno se koriste gadolinijska kontrastna sredstva temeljena na malim kelatorima koja uzrokuju skraćivanje T1 relaksacijskoga vremena što dovodi do hiperintezivnog (svijetlog) signala na slici. Prije primanja kontrasta, svaki pacijent mora donijeti nalaze uree i kreatinina kako bi se izbjeglo potencijalno oštećenje bubrega. Kontrastna sredstva na bazi gadolinija se davaju pacijentima čije je vrijednost glomerularne filtracije veća od 30. Nuspojave prilikom primanja gadolinijskih kontrastnih sredstava su veoma rijetke (0.1 – 2 %) i većina se nuspojava pojavljuje nekoliko minuta od apliciranja kontrasta odnosno dok je pacijent još u dijagnostici i to u obliku alergijskih reakcija, vrtoglavica, mučnina i slično. Za MRA ovi se spojevi injiciraju kao bolus doze i snimaju se u arterijskoj fazi. Doza kontrastnoga sredstva za cijelo 3D snimanje iznosi 0,3 mmol/kg. Kako bi se pretraga pojednostavnila, obično se koristi isti volumen (45 mL) kontrastnoga sredstva. Koristeći istu dozu i brzinu ubrizgavanja uvijek se provodi isto trajanje bolusa. Iznimka su pacijenti mase manje od 50 kg koji primaju 30 mL i pacijenti mase više od 100 kg koji prime 60 mL kontrastnoga sredstva. Brzina ubrizgavanja od 1,5 mL/s prikladna je u većini slučajeva. Nakon kontrastnog bolusa, odmah slijedi 20 - 30 mL fiziološke otopine kako bi se poguralo kontrastno sredstvo preko vene cave superior. Kontrast slike određuje središte k - prostora. Stoga

bi koncentracija gadolinijevskoga kontrastnoga sredstva u krvi trebala biti maksimalna u području interesa tijekom stjecanja središnjih podataka k - prostora. Odgoda skeniranja jednaka je putovanju kontrasta krvnim žilama kojemu je dodano još 6 sekundi. Zahvaljujući 6 sekundi, gadolinij može doseći vrhunac svoje koncentracije i uspjeti uskladiti se sa stjecanjem centra k - prostora te pomoći u izbjegavanju ranog pokretanja središnjeg k - prostora i uzimanja podataka tijelom uzlaznog ruba bolusa. Šest se sekundi može smanjiti ukoliko je riječ o mlađem pacijentu čiji je protok brži odnosno dodati ako govorimo o starijim pacijentima. Kada se kontrast ubrizgava u kubitalnu venu, procjenjuje se da je bolus dolaska u abdominalnu aortu 15 sekundi za zdravu mladu osobu, 20 - 25 sekundi za zdravu osobu stariju od 70 godina, 25 - 30 sekundi za osobe sa zatajenjem srca ili sa aneurizmom abdominalne aorte i 40 - 45 sekundi za osobe sa teškim zatajenjem srca. Postizanje dobrih vremena bolusa za bedro i listove je izazov zbog varijacija u protoku krvi i dolaska gadolinija. Prosječno bolesniku potrebno je 24 ± 6 s kako bi kontrast došao u zajedničku femoralnu arteriju, odnosno još dodatnih 5 ± 2 s do poplitealne arterije. Da bi kontrast stigao do gležnja potrebno je još 7 ± 4 sekunde. Ukupno vrijeme putovanja kontrasta iznosi oko 36 sekundi. Ako je kontrastu potrebno manje od 25 sekundi da dođe do sredine listova, protok se smatra brzim. A, ako je potrebno više od 30 sekundi, protok se smatra sporim i tu je najčešće riječ o pacijentima starijim od 80 godina ili sa zatajenjem srca te o pacijentima sa aneurizmom abdominalne aorte. Ako se vensko pojačanje identificira odmah neposredno nakon dolaska kontrasta u arterije, prozor arterijske faze iznimno je kratak. Usklađenost bolusa temelji se na iskustvu operatera i procjeni brzine protoka svakoga pacijenta zasebno (4, 6, 7).

Tehnika pokretanja fluorescencije jest alternativna metoda za određivanja dolaska kontrasta u abdominalnu aortu i uklanja potrebu za izračunavanjem odgode skeniranja. Promatrajući MR fluoroskopske slike dok se rekonstruiraju u realnome vremenu, inženjer radiološke tehnologije može odrediti vodeći rub kontrastnoga bolusa koji dolazi u sredinu aorte. Kod pacijenata sa aneurizmom aorte ili sporim protokom krvi, preporučuje se kompletno punjenje abdominalne aorte kako bi se izbjegli *ghosting* artefakti. Pokretanje sekvencijalnog prikupljanja podataka i koristeći tehniku zadržavanja daha nekoliko sekundi dovodi do nastanka savršene slike arterijske faze abdomena i zdjelice. Također je korisno i uključiti donji dio toraksa.

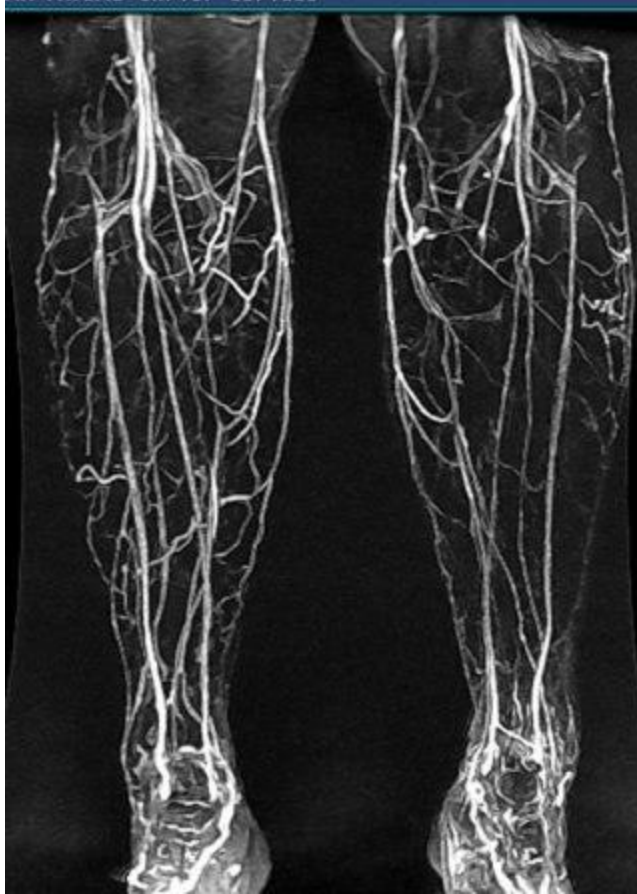Prilikom obrade podataka kontrastne se slike substrahiraju s nativnim slikama kako bi se uklonili preostali dobiveni signali iz okolnoga masnoga tkiva i ostalih struktura. To može dovesti do nepreklapanja maske i slika s kontrastom što zapravo rezultira lošijim slikama u odnosu na izvorne (6, 7).

3.2.2. Osnovne tehnike MR prikaza krvnih žila

Postoje 3 osnovne akvizicijske tehnike u MR prikazu krvnih žila koje ovise o protoku krvi: *Time of Flight (TOF)*, *Phase Contrast (PC)* i *Contrast Enhanced Magnetic Resonance Angiography (CE MR)*.

3D TOF MRA tehnika potpuno je neinvazivna metoda prikaza krvnih žila bez korištenja kontrastnoga sredstva. Kod ove metode hiperintenzivni (svijetli) signal u krvnim žilama dobiva se na osnovi prolaska nesaturiranih protona u tekućoj krvi kroz tkiva sa saturiranim protonima. Budući se ova tehnika zasniva na protoku krvi, područja sa slabijim protokom (periferne krvne žile) će biti i slabije prikazana (4).

Angiografija *CE MR* (MRA kontrastnim sredstvom) temelji se na karakteristikama krvi T1 relaksacijskoga vremena, okolnoga tkiva i paramagnetskoga kontrastnoga sredstva. Metoda prikazuje krvne žile koristeći intravenski aplicirano kontrastno sredstvo koje selektivno skraćuje relaksacijsko vrijeme krvi T1 (skraćenje T1 za 50 ms prema okolnome tkivu). Snimani segment krvožilnoga sustava ima hiperintenzivni (svijetli) signal u mjerenim pulsničkim sekvencama T1 koji omogućuje detaljan prikaz krvnih žila periferije, osobito nogu, što je vidljivo na slici 7. Velika prednost ove metoda jest mogućnost evaluacije sirovih podataka u programu 3D koristeći aplikaciju *Maximum Intensity Projection (MIP)* i *Multi Planar Reconstruction (MPR)*. Kada govorimo o slikama sa maksimalnim intezitetom (*MIP*), govorimo o 2D slikama koje su generirane iz 3D podataka. Debljina sloja na *MIP* slikama predstavlja debljinu sloja krvnih žila i njihovu dužinu ili njihov dio koji je nam je u području interesa. Zbog svoga neinvazivnoga postupka, neizlaganja štetnome ionizirajućem zračenju te relativno kratkom vremenu izvođenja pretrage ova metoda otvara nova vrata u dijagnostici patoloških promjena krvožilnoga sustava pogotovo kod pacijenata mlađe populacije.



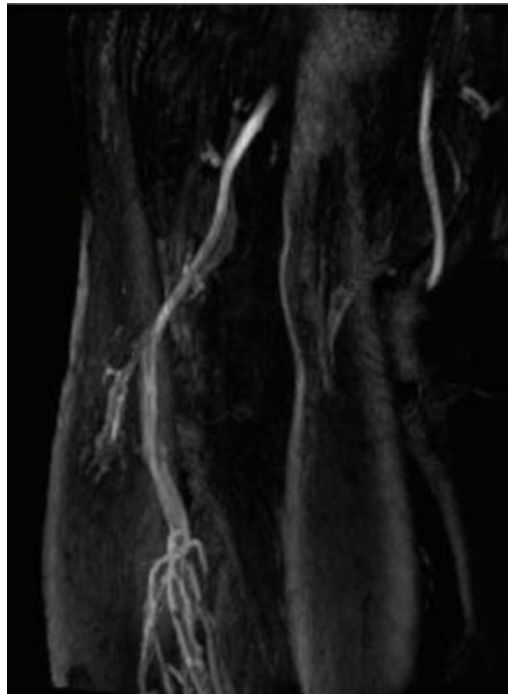
Slika 7. Detaljni prikaz krvnih žila nogu

(izvor: <https://nwhradiology.org/radiology-services/mri>)

3.2.3. Oslikavanje poplitealne arterije

Postoje posebni protokoli za oslikavanje poplitealne arterije u dva slučaja, a to su: cistična medijalna nekroza i sindrom kompresije poplitealne arterije. Cistična medijalna nekroza najčešće se javlja u poplitealnoj arteriji (90%), zatim u femoralnim i vanjskim zajedničkim ilijačnim arterijama. Povećane ciste u zidovima arterija dovode do klaudikacija, parestezije i osjećaja žarenja u nogama. MRA prikazuje širenje lumena arterije. Za utvrđivanje stvarne veličine i položaja ciste koriste se T2 relaksacijsko vrijeme sa supresijom masti i protonska gustoća (*PD*).

Drugi poseban slučaj jest sindrom kompresije poplitealne arterije, *popliteal artery entrapment syndrome (PAES)*, koji se poprilično rijetko javlja kod opće populacije, no treba ga uvijek uzeti u obzir kod sportaša odnosno tjelesno aktivnih osoba koje se žale na bolne simptome u području potkoljenice. Kod MR oslikavanja poplitealne arterije, grafički vidljivo na slici 8., može se postići prikaz medijalne glave *gastrocnemiusa* bez gubitka kvalitete slike, omogućujući kontinuiranu primjenu kontrastnoga sredstva te može razlikovati intrinzičnu vaskularnu bolest od vanjske kompresije kao i pokazati razinu okluzije poplitealne arterije (4).

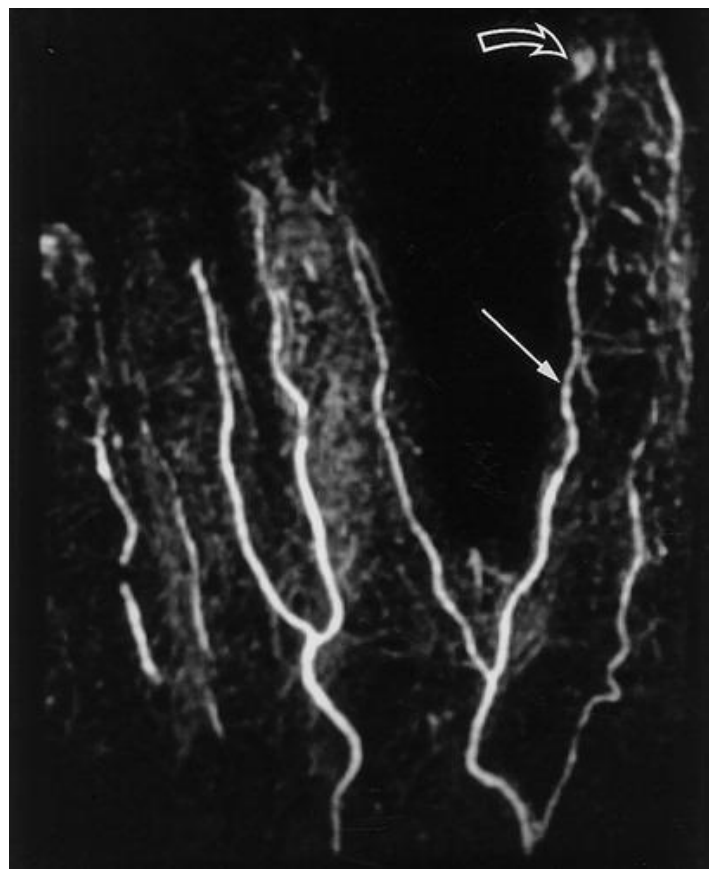


Slika 8. Prikaz MRI angiograma poplitealnog područja koji pokazuje potpunu okluziju poplitealne arterije lijeve noge

(izvor: <https://repositorij.kif.unizg.hr/islandora/object/kif:531/preview>)

3.2.4. MRA krvnih žila ruku

Indikacije za MRA nadlaktice su najčešće arteriovenozne malformacije, disekcija brahijalne arterije, tromboza ili stenozna brahijalne vene dok su indikacije za šaku najčešće vaskulitisi ili tumor, koji je prikazan na slici 9, što se najčešće očituje oštrim bolovima u navedenome području. Venski se put mora postaviti na ruci na kojoj se ne vrši pregled. Laserskom zrakom lokalizator se centririra na sredinu humerusa.



Slika 9. Prikaz tumora kod 37.-godišnje žene koja je imala oštre bolove u kažiprstu desne ruke

(izvor: <https://pubs.rsna.org/doi/full/10.1148/radiographics.22.3.g02ma16583>)

3.2.5. Artefakti

Kada je riječ o artefaktima, kirurške metalne spojnice i intravaskularni stentovi mogu simulirati stenozu zbog nedostatka signala koji su uzrokovani učincima osjetljivosti metala. Proteze kukova ili koljena mogu u potpunosti prekriti signale krvnih žila. Osjetljivost metala može se umanjiti korištenjem vrlo kratkog TE (<1 ms). Kraće vrijeme odziva (TE) možemo postići izbjegavanjem djelomično Fourierova oslikavanja. Sastav stentova veoma je važan za MRA. Nitinol, tantal i plastični stentovi stvaraju manje artefakata u usporedbi sa metalnim stentovima. Zbog Faradayevog kaveza stentna mrežica prigušuje radiofrekventni signal i time se smanjuje kut između uzdužne osi glavnoga magnetskoga polja i ukupnoga magnetizacijskoga vektora (FA). To se može nadvladati korištenjem većeg FA . Korištenja FA od 60° kod bolesnika sa nemagnetnim stentovima može pomoći pri vizualiziranju lumena krvne žile unutar stenta. Ukoliko se na slici ne prikazuje potpuna anatomija krvnih žila, slike se mogu pogrešno interpretirati jer se može prikazati lažna opstrukcija. Kada se god vidi stenozu u zajedničkoj femoralnoj arteriji ili u zajedničkim ilijačnim ili poplitealnim arterijama, važno je provjeriti postoje li one u 3D koronarnim presjecima (4, 5).

Postoje pacijenti koji imaju veoma brzo vensko punjenje koje se najčešće javlja kod arteriovenskih fistula. Arteriovenske malformacije kao ulceracije i celulitis mogu uzrokovati povećanje vena.

3.2.6. Indikacije i kontraindikacije MRA

Tipične indikacije za MR angiografiju su: stenozu, aneurizme, disekcije i arteriovenske malformacije krvnih žila te detekcija, karakterizacija i određivanje značenja aterosklerotskih plakova. Apsolutna kontraindikacija za MRA su: *pacemakeri*, umjetni srčani zalisci, implantati, biostimulatori, automatski potkožni injektori lijekova te posebna strana tijela lokalizirana u oku, SŽS-u, leđnoj moždini i sl. Trudnice u prvom tromjesečju trudnoće i djeca starosti do 5 godina ne bi trebali biti podvrgnuti MR angiografiji.

4. Zaključak

Magnetska rezonancija (MR) polako, ali sigurno se kreće prema vrhu izbora metoda za dijagnosticiranje krvožilnih oboljenja. Nagli razvoj tehnologija (*hardverska* snaga magnetskoga polja, gradijenti, programske aplikacije) i njihova primjena u području MR-e omogućavaju pouzdan i brz protok krvožilnoga sustava. MR angiografijom moguće je detaljno prikazati nastale patološke promjene krvnih žila što omogućuje i planiranje daljnjeg liječenja bez rizika od nefrotoksičnosti ili ionizirajućega zračenja. MRA, kao izvrsna neinvazivna metoda, uključuje niz tehnika snimanja s ili bez kontrastnoga sredstva pomoću automatskog injektora. Faznokontrastnom angiografijom moguće je mjeriti protok i njegovu brzinu kroz krvne žile. MRA-om možemo prikazati sve segmente krvnih žila. Uz već sve otkrivene i navedene prednosti, važna je činjenica da se razvoj i usavršavanje, kako samog uređaja MR-e, tako i MR angiografije, tek zapravo očekuje u bliskoj budućnosti. S obzirom na složenost same pretrage, veoma bitna karika u nastanku slike, koja će biti korisna za dijagnosticiranje i planiranje daljnjeg liječenja, jest savjesni i odgovorni radiološki tehnolog s visokim stupnjem obrazovanja u ovome području.

5. Sažetak

Ubrzanim razvojem, kako tehnologije, tako i same medicine, dolazi do usavršavanja uređaja magnetske rezonancije (MR) te danas on spada u standardne dijagnostičke pretrage. Tijekom snimanja često se koriste kontrastna sredstva čija je glavna uloga prikazivanje razlike između patološkoga i normalnoga tkiva. Najčešće korištena kontrastna sredstva su gadolinijiska koja se sastoje od iona gadolinija i molekule nosača odnosno kelata.

MR angiografija (MRA), koristi veoma snažno magnetsko polje, radiovalove i snažni računalni sustav za procjenu krvnih žila i prikazuje abnormalnosti krvnih žila ili stupanj ateroskleroze ili okluzije. Ne koristi ionizirajuće zračenje već radiofrekventni impulse koji poravnjaju atome vodika unutar tijela. Zbog potrebe za većim *FOV*-om trenutno se koriste se uređaji MR-e jačine 1.5 T. Koriste se razne zavojnice za periferne krvne žile koje pružaju veći omjer *SNR*-a i *CNR*-a. Koriste se također MR kompaktilne manžete ili torpedice zbog održavanja kompresije kako ne bi došlo do venske kontaminacije. Veoma je bitno da pacijent bude miran za vrijeme trajanja pretrage kako se na slikama ne bi očitovali artefakti. Gadolinijiska se kontrastna sredstva injiciraju intravenski kao bolus doze i snimaju se u arterijskoj fazi, obično se pacijentu daje 45 mL kontrastnoga sredstva. Alergijske su reakcije veoma rijetke. Prilikom obrade slike sa kontrastom se subtrahiraju s nativnim slikama kako bi se okolna tkiva i signali uklonili. Kao i za većinu pretraga postoje kontraindikacije za MR angiografiju kao što su: *pacemakeri*, umjetni srčani zalisci, implantati, biostimulatori, automatski kožni injektor lijekova.

U posljednjem je desetljeću, MRA periferije evoluirala u jednu od najsigurnijih, najbržih i preciznijih neinvazivnih dijagnostičkih metoda za procjenu perifernih vaskularnih bolesti, a u bliskoj će budućnosti evoluirati još više.

6. Summary

Accelerated development, both technology and medicine, improves magnetic resonance (*MR*) imaging and nowadays is standardized diagnostic procedure. During the procedure, contrast media are often used to show the difference between pathological and normal tissue. The most common used contrast media are gadolinium which consists of gadolinium ions and chelates carries.

MR angiography (MRA) uses a powerful magnetic field, radio waves and a powerful computer system for evaluating blood vessels and it shows abnormal blood vessels or the degree of atherosclerosis or occlusion. It does not use ionizing radiation but it uses a radiofrequency pulse that aligns the hydrogen atoms in the body. Because of the need for larger FOVs, MR devices of 1.5 T strength are currently being used. Various coils for peripheral blood vessels are used which provide a greater ratio of SNR and CNR. Also are used MR appropriate cuffs or torque wraps for maintaining compression so we could avoid the occurrence of venous contamination. It is very important that the patient, during the procedure, is calmed to avoid the artefacts in the images. Gadolinic contrast medias are injected intravenously as a bolus dose and recorded in arterial phase, usually giving 45 mL contrast agents to the patient. Allergic reactions are very rare. When processing a contrast image, it is subtracted with native images to remove surrounding tissue and signals. As with most medical procedures, there are few contraindications for MRA like: pacemakers, artificial heart's implants, biostimulators, automatic skin injectors.

In the last decades, MRA peripheries has evolved into one of the safest, fastest and more precises non invasive diagnostic methods for estimating peripheral vascular diseases and will be evolving even more in the near future.

7. Literatura

1. Fućkan I, Magnetska rezonancija, priprema i planiranje pregleda. Zagreb: Tko zna zna d.o.o. ; 2012.
2. Zoran Klanfar i suradnici. Radiološke i nuklearno-medicinske dijagnostičke metode. Zagreb: Zdravstveno veleučilište; 2013.
3. Hrvatski liječnički zbor. MSD priručnik. Bolesti perifernih arterija. Split, 2014. Dostupno na: <http://www.msd-prirucnici.placebo.hr/msd-prirucnik/kardiologija/bolesti-perifernih-arterija/bolest-perifernih-arterija> (1.6.2018.)
4. Wikipedija. Angiografija. Dostupno na: <https://sh.wikipedia.org/wiki/Angiografija> (1.6.2018.)
5. Luka Tarle, Magnetska rezonancija, Srpanj 2015. Dostupno na: <http://radiologijazabolesnike.blogspot.hr/2015/07/magnetska-rezonancija-mr.html> (1.6.2018.)
6. Hale Ersoy, Frank J, Rybicki, MR Angiography of the Lower Extremities, AJR Am J Roentgenol, June 2008.
7. Hale Ersoy, Martin Pince, Zhang Honglei, Peripheral MR angiography, Journal of Cardiovascular Magnetic Resonance, February 2006.
8. Society of Interventional Radiology, April 2017. Dostupno na: <https://www.radiologyinfo.org/en/info.cfm?pg=angiomr> (1.6.2018.)

9. M. Mull, R. J. Nijenhuis, W. H. Backes, T. Krings, J. T. Wilmink, A. Thron; Value and Limitations of Contrast – Enhanced MR angiography in Spinal Arteriovenous Malformations and Dural Arteriovenous Fistulas, American Journal of Neuroradiology, August 2007. dostupno na: <http://www.ajnr.org/content/28/7/1249/tab-figures-data> (1.6.2018.)

10. Dijagnostika 2000. Poliklinika za radiologiju I neurologiju. Zagreb. Dostupno na: <https://www.dijagnostika2000.hr/magnetna-rezonancija.html> (1.6.2018.)

11. Hiya II Lim, CT vs MRA Angiography, August 2015. Dostupno na: <http://www.radtechonduty.com/2015/08/cta-vs-mra-angiography.html> (1.6.2018.)

8. Životopis

Osobni podaci:

Ime i prezime: Edna Bajgorić

Datum i mjesto rođenja: 11.11.1996.godine, Split, Republika Hrvatska

Državljanstvo: hrvatsko

Adresa: Kroz Smrdečac 3, 21000 Split

Mobitel: 0955523235

E-mail: bajgoricedna11@gmail.com

Obrazovanje i osposobljavanje:

2003. – 2011. Osnovna škola “Split 3”, Split

2011. – 2015. Opća gimnazija “Marko Marulić”, Split

2015. – 2018. Odjel zdravstvenih studija, Split

Smjer: radiološka tehnologija

Vještine:

Strani jezici: engleski (aktivno), španjolski (aktivno), njemački (pasivno).

Rad na računalu: aktivno korištenje MS Officea paketa.