

Zdravstvena njega bolesnika s prijelomom bedrene kosti

Kapić, Hrvoje

Undergraduate thesis / Završni rad

2016

Degree Grantor / Ustanova koja je dodijelila akademski / stručni stupanj: **University of Split / Sveučilište u Splitu**

Permanent link / Trajna poveznica: <https://um.nsk.hr/um:nbn:hr:176:118994>

Rights / Prava: [In copyright](#) / [Zaštićeno autorskim pravom.](#)

Download date / Datum preuzimanja: **2025-01-03**

Repository / Repozitorij:



Sveučilišni odjel zdravstvenih studija
SVEUČILIŠTE U SPLITU

[Repository of the University Department for Health Studies, University of Split](#)



UNIVERSITY OF SPLIT



DIGITALNI AKADEMSKI ARHIVI I REPOZITORIJI

SVEUČILIŠTE U SPLITU

Podružnica

SVEUČILIŠNI ODJEL ZDRAVSTVENIH STUDIJA

PREDDIPLOMSKI SVEUČILIŠNI STUDIJ

SESTRINSTVO

Hrvoje Kapić

ZDRAVSTVENA NJEGA BOLESNIKA

S PRIJELOMOM BEDRENE KOSTI

Završni rad

Split, 2016.

SVEUČILIŠTE U SPLITU

Podružnica

SVEUČILIŠNI ODJEL ZDRAVSTVENIH STUDIJA

PREDDIPLOMSKI SVEUČILIŠNI STUDIJ

SESTRINSTVO

Hrvoje Kapić

ZDRAVSTVENA NJEGA BOLESNIKA

S PRIJELOMOM BEDRENE KOSTI

HEALTH CARE OF PATIENTS WITH FEMORAL

FRACTURE

Završni rad/ Bachelor's Thesis

Mentor:

Kustura Dragica, prof.

Split, 2016.

SADRŽAJ

1. UVOD	1
1.1. ANATOMIJA I FIZIOLOGIJA	2
1.2. PRIJELOM BEDRENE KOSI	4
1.2.1. Prijelom distalne trećine bedrene kosti	6
1.2.2. Prijelom srednje trećine bedrene kosti	6
1.2.3. Prijelom proksimalne trećine bedrene kosti	6
1.3. DIJAGNOSTIKA	7
1.4. LIJEČENJE	8
1.4.1. Konzervativno liječenje	8
1.4.2. Operacijsko liječenje	9
1.5. KOMPLIKACIJE	11
2. CILJ RADA	12
3. RASPRAVA	13
3.1. PROCES ZDRAVSTVENE NJEGE	13
3.2. ZDRAVSTVENA NJEGA PRI PRIJEMU BOLESNIKA	14
3.3. OPĆA ZDRAVSTVENA NJEGA U PRIJEOPERACIJSKOM RAZDOBLJU	15
3.3.1. Psihološka priprema bolesnika	16
3.3.2. Fizička priprema bolesnika	16
3.3.3. Predoperacijsko kupanje bolesnika i priprema operacijskog područja	17
3.4. OPĆA ZDRAVSTVENA NJEGA BOLESNIKA U OPERACIJSKOJ DVORANI	18
3.5. OPĆA ZDRAVSTVENA NJEGA BOLESNIKA U POSLIJEOPERACIJSKOM RAZDOBLJU	20
3.6. ZDRAVSTVENI ODGOJ I REHABILITACIJA	23
3.6.1. Zdravstveni odgoj bolesnika nakon ugradnje totalne endoproteze	24
4. ZAKLJUČAK	29
5. LITERATURA	30
6. SAŽETAK	31
7. SUMMARY	32
8. ŽIVOTOPIS	33

1. UVOD

Prijelom bedrene kosti smatra se prekid kontinuiteta kosti. Prijelomi se najčešće događaju uslijed djelovanja sile kompresije ili uvijanja kosti. Bedrena kost je najsnažnija kost u ljudskom tijelu te je potrebna velika sila kako bi došlo do njenog prijeloma, koji se najčešće događaju uslijed automobilske nesreće ili padova s velikih visina bolesti i upalni procesi poput osteoporoze mogu oslabjeti kost i biti uzorkom prijeloma uslijed slabljena kosti, osobe starije dobi lošije koordinacije su sklonije padovima koji vrlo često rezultiraju prijelomom bedrene kosti (1).

Prepoznamo ga po pojavi intenzivne boli neposredno nakon nesreće. Ozlijeđena noga je kraća od zdrave te je pokretanje i oslanjanje na ozlijeđenu nogu gotovo nemoguće. Ako je došlo do ozljede živca ili krvnih žila javit će se utrnulost, gubitak osjeta i smanjena mogućnost pokreta. Nekoliko tjedana nakon ozljede prisutni su bol otok i podljev (1).

Prijelomi možemo podijeliti se s obzirom na mjesto i smjer, otvoreni ili zatvoreni te jednostruki ili višestruki prijelom. Uslijed samog prijeloma postoji velika opasnost od ozljede okolnih tkiva, ona je najčešća kod otvorenog tipa prijeloma (1).

Prijelom se tretiraju operativnim zahvatom ili osteosintezom, a sastoji se od namještanja koštanih ulomaka i zatim njihova fiksacija pomoću materijala za osteosintezu. Kada prijelom nije u mogućnosti bit zbrinut operativnim zahvatom prijelom se sanira konzervativnim liječenjem. Konzervativno liječenje podrazumijeva repoziciju, imobilizaciju i rehabilitaciju.

Odluka o vrsti liječenja koja će se provodit u zbrinjavanju prijeloma bedrene kosti donosi se na temelji individualnih karakteristika bolesnika i vrsti prijeloma.

Ukupnom broju prijeloma bedrene kosti sve je veći porast bolesnika starije životne dobi (prijelom proksimalne trećine). Za pozitivan ishod liječenja veoma je važna zdravstvena njega koja je uvelike usmjerena specifičnostima bolesnika starije životne dobi.

1.1. ANATOMIJA I FIZIOLOGIJA

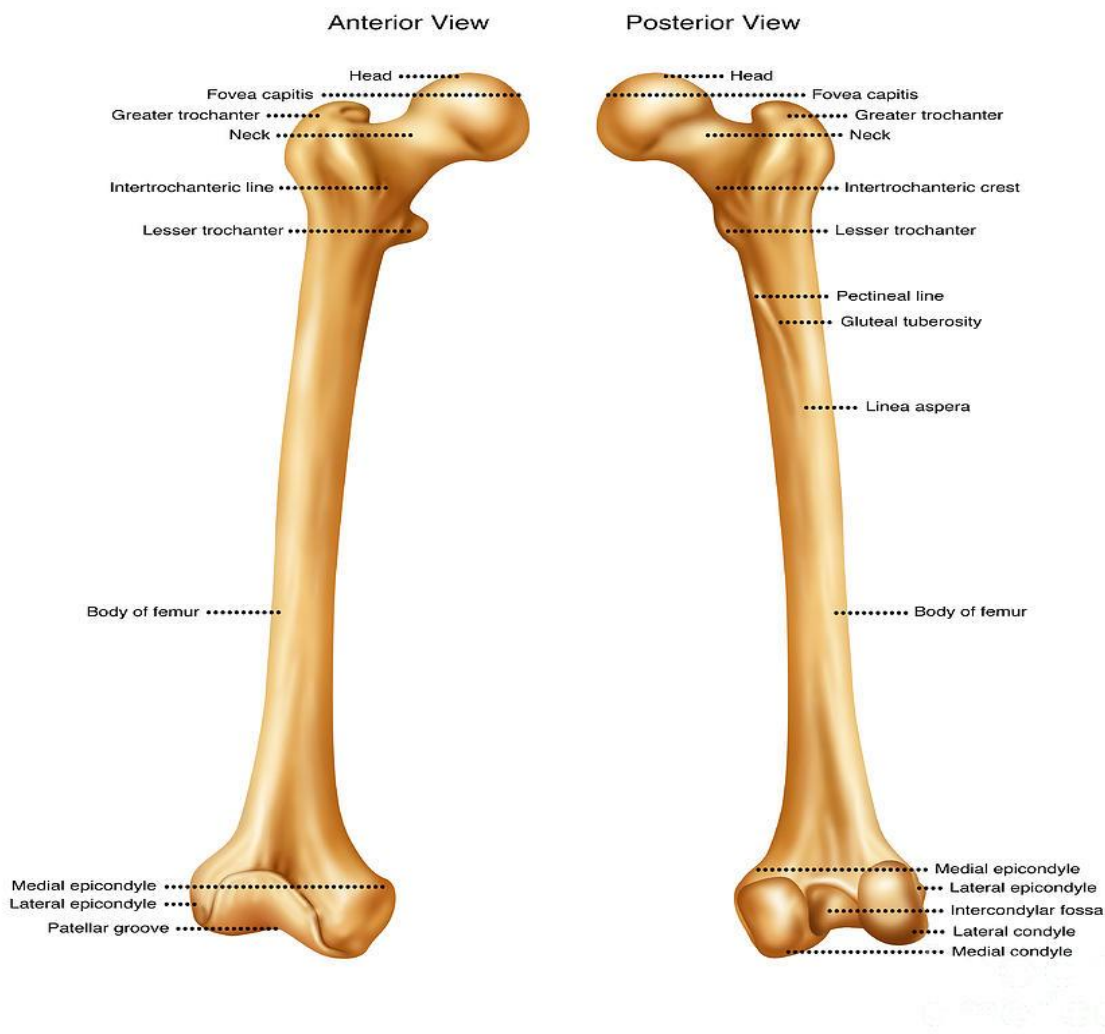
Bedrena kost ili femur jedina je natkoljениčna kost i pripada skupini dugih cjevastih kostiju. To je najjača i najduža kost u čovjekovom tijelu. Duljina kosti je između 43 i 53 cm i time čini četvrtinu visine čovjeka. Femur se dijeli na proksimalni dio, trup i distalni dio (2).

Proksimalni dio čine glava, *caput femoris*, koja je polukružnog oblika te na sebi ima zglobnu plohu za zglob s acetabulumom. Ispod glave nalazi se vrat, *collum femoris*, dug oko 3 cm koji je prijelazno mjesto između proksimalnog dijela i trupa kosti. Proksimalnom djelu pripadaju još veliki i mali obrtač, *trochanter major et minor*. Veliki obrtač, *trochanter major*, postavljen je lateralno na kosti, nasuprot glave, te se u donjem dijelu s medijalne strane nalazi udubljenje, *fossa trochanterica*, za koju se hvata tetiva unutarnjeg opturatornog mišića. Mali obrtač, *trochanter minor* smješten je niže od velikog obrtača te usmjeren posteriomedijalno. Na veliki obrtač hvataju se *m. gluteus medius et minimus*, a na mali *m. iliopsoas*. Posteriorno između malog i velikog obrtača nalazi se greben, *cresta intertrochanterica*, na koju se hvata *m. quadratus femoris*. Na prednjoj strani vrata nalazi se i koštana pruga, *linea intertrochanterica*, koja se spušta inferiorno i medialno od velikog obrtača. Za nju se hvata *lig. iliiofemorale*. Potom prolazi ispod malog obrtača te prelazi na stražnju stranu trupa kao medijalna usna hrapave koštane pruge, *labia mediale lineae asperatae* (2).

Trup bedrene kosti, *corpus femoris*, na stražnjoj strani ima hrapavost, *linea aspera*, koju čine dvije pruge, *labium mediale i laterale*. Medijalna pruga nastavak je intertrohlearne linije, dok se lateralna na proksimalnom dijelu zakreće prema velikom obrtaču te posteriorno ispod njega stvara hrapavost, *tuberositas glutea*, te se za nju hvata dio vlakana *m. gluteus maximus*. U proksimalnom dijelu trupa između ove dvije linije nalazi se treća, *linea pectinea*, na koju se hvata *m. pectineus*. Lateralna i medijalna pruga u distalnom dijelu trupa razilaze se svaka prema svome epikondilu te na posteriornom dijelu trupa između sebe oblikuju plohu, *facies poplitea* (2).

Distalni dio bedrene kosti čine dva kondila, *condylus medialis et lateralis*. Dvije koštane izbočine, *epicondylus medialis et lateralis*, smještene su na medijalnoj strani medijalnog i lateralnoj strani lateralnog kondila. Iznad medijalnog epikondila nalazi se

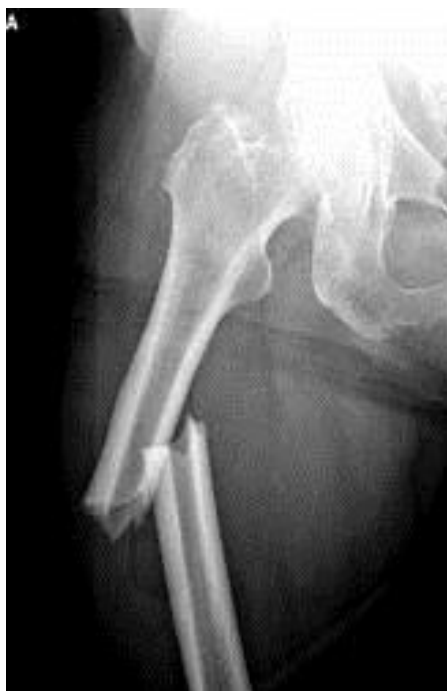kvržica, tuberculum adductorum. Između prednjih krajeva kondila nalazi se zglobna ploha, facies patellaris, a sa stražnje strane udubina fosa poplitea (2).



Slika 1. Prikaz bedrene kosti

(preuzeto: <http://fineartamerica.com/featured/femur-anterior-and-posterior-view-gwen-shockey.html>)

1.2. PRIJELOM BEDRENE KOSI

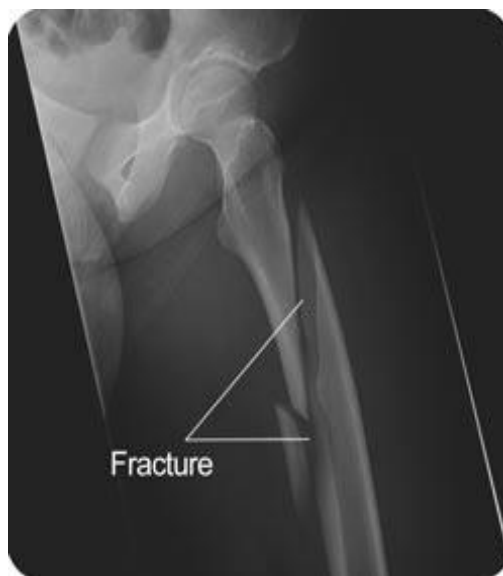

Slika 2. Prijelom bedrene kosti

(Preuzeto: <http://www.medicalzone.net/emergency-strategy---how-to-treat-fracture-of-the-femur.html>)

Prekid kontinuiteta ili prijelom bedrene kosti javlja se uslijed djelovanja sile savijanja, kompresije i uvijanja kosti. Ta sila mora biti iznimno snažna ili djelovati pod točno određenim uvjetima i kutom na kost jer je ona iznimno snažna kost koju je teško slomiti. Bolesti kostiju poput osteoporoze koje uzrokuju degenerativne promjene u građi kostiju mogu povećati rizik od lomljenja bedrene kosti (3). Prijelom bedrene kosti u možemo podijeliti na :

- a) Prijelom distalne trećine bedrene kosti
- b) Prijelom srednje trećine bedrene kosti
- c) Prijelom proksimalne trećine bedrene kosti



Slika 3. Prijelom bedrene kosti

(preuzeto: <http://orthoanswer.org/hip/femur-fractures/investigations.html>)

Kliničku sliku obilježavaju simptomi koje bi mogli podijeliti na sigurne i nesigurne znakove prijeloma bedrene kosti. Na osnovi detaljne analize tih znakova provodit će se daljnji postupci (10).

Sigurnim znakovima prijeloma pripada :

1. Patološka gibljivost
2. Fizikalni pregled praćen jakim bolovima
3. Deformacija uzdužne osi ekstremiteta
4. Fenomen koštanih krepitacija

Nesigurnim znakovima prijeloma pripada:

1. Otekline
2. Bolnost na pritisak
3. Bol prilikom pomicanja noge

4. Promjene u boji kože (posljedica mogućeg krvarenja)
5. Grč mišića
6. Nemogućnost oslanjanja na ozlijeđenu nogu

1.2.1. Prijelom distalne trećine bedrene kosti

Na distalnom dijelu bedrene kosti možemo razlikovati suprakondilarni prijelom sa zahvaćenim zglobom ili bez njega, prijelome kondila, komunikacijske prijelome i epifizeolizu. Kod prijeloma u kojim su distalni fragmenti dislocirani prema unatrag mogu biti ozlijeđeni živci i krvne žile (10).

1.2.2. Prijelom srednje trećine bedrene kosti

Prijelom se očituje snažnom retrakcijom, a objektivnim mjerenjem dužine ekstremiteta vidi se skraćenje. Težina noge odmiče distalni ulomak prema lateralno (10).

1.2.3. Prijelom proksimalne trećine bedrene kosti

U toj regiji razlikujemo prijelome vrata bedrene kosti, pertrohanterne i supetrohanterne prijelome :

- a) Prijelomi vrata bedrene kosti- Spada u skupinu najčešćih prijeloma ,kod starijih osoba smrtnost u prvih 6 mjeseci dostiže i do 50 %, često za komplikacije može nastati avaskularna nekroza, pseudoartroza ,tromboembolijska bolest. Uzrok prijeloma je djelovanje izravne sile

nakon pada na područje trohantera ili češće neizravne sile savijanja koja se javlja kod neuromuskularne inkoordinacije kod starijih osoba. Prijelom vrata bedrene kosti možemo podijeliti na medijalni, lateralni, intrakapsularni i ekstrakapsularni. Od Kliničkih znakova bit će prisutno skraćanje ekstremiteta, nemogućnost ustajanja na ozlijeđenu nogu, bolnost pri pasivnim pokretima noge, bolovi u području kuka koji se pojačavaju uslijed napetosti nastale kao posljedica krvarenja u zglobu (10).

- b) Pertrohanterni prijelom bedrene kosti – nastaje djelovanjem neizravne sile u starijih osoba, za prijelom je specifično što frakturna pukotina zahvaća oba trohantera. Pertrohanterni prijelomi mogu se razlikovati kao nestabilni i komunikacijski prijelomi (10).
- c) Suptrohanterni prijelomi bedrene kosti – najčešći uzroci ovih prijeloma su udarci izravne sile. Od kliničkih simptoma prisutna je adukcija, fleksija i vanjska rotacija noge (10).

1.3. DIJAGNOSTIKA

Kod postavljanja dijagnoze prijeloma bedrene kosti važno je obratiti pozornost na više čimbenika. Nakon obavljenog fizikalnog pregleda potrebno je učiniti i rendgensku snimku prijeloma. Tim postupkom se učinkovito i preciznije može odrediti položaj i težina ozljede (5).

Kada rendgenske snimke nisu dostatne za postavljanje sigurne dijagnoze moguća je i primjena :

1. Magnetne rezonance –MR (prilikom snimanja koristi se jako magnetsko polje i radiovalovi, snimanje je neškodljivo za razliku od radioloških metoda pri čemu se koriste regentske zrake jer kod MR-a ne dolazi do ionizacije tkiva
2. Kompjuterizirane tomografije-CT (metoda oslikavanja koja daje slojevni prikaz tijela koristeći ionizirajuće zračenje za nastanak slike.)

3. Scintigrafija (dijagnostička metoda u nuklearnoj medicini, kojom se pomoću radiofarmaka koji se nakupljaju u kostima prikazuju kosti i zglobovi).

1.4. LIJEČENJE

Prijelom bedrene kosti ima mnogo specifičnosti karakterističnih za kirurgiju starije životne dobi te ga možemo liječiti:

- Konzervativnim liječenjem
- Kirurškim liječenjem

Izbor metode liječenja ovisi o:

- Stanju bolesnika
- Tipu loma
- Tehničkim mogućnostima

1.4.1. Konzervativno liječenje

Konzervativno liječenje temelji se na tri principa 3R koje je postavio Bohler. To su:

1. Repozicija kojim postizemo namještanje lomnih ulomaka u što povoljniji anatomske položaj, kojim bi postigli najbolje cijeljenje loma i postizanje normalne funkcije ekstremiteta.
2. Imobilizacija ili dugotrajna retencija lomnih ulomaka u reponiranom položaju.
3. Vježbe (rehabilitacija) bolesnika s ciljem postizanja što bolje funkcije ekstremiteta.

Kod bolesnika u kojih je liječenje prijeloma operativnim zahvatom kontraindicirano, konzervativni pristup je od velike važnosti te on ovisno o stanju pojedinog bolesnika, vrsti prijeloma uzimajući u obzir i kvalitetu života u budućnosti. Može biti provedeno na četiri načina (6) :

1. repozicija i imobilizacija trajnom ekstenzijom ili silom valjka
2. repozicija i imobilizacija vanjskim fiksatorom
3. funkcionalno liječenje ranim gibanjem

Ekstenzija - pripada konzervativnoj vrsti liječenja prijeloma kojom se svladava kontraktibilnost, odnosno retrakcija muskulature i time spriječava pomak ulomaka. Pogodna je u zbrinjavanju prijeloma dugih cjevastih kostiju. Ekstenzija se može izvoditi direktno kroz ozlijeđenu kost ili neizravno preko distalnog zgloba kroz susjednu kost. Po vremenu trajanja ekstenzije možemo je podijeliti na (6) :

- a) trajnu
- b) privremenu
- c) ekstenziju do izvršenja operativnog zahvata

1.4.2. Operacijsko liječenje

Osteosinteza je operativni zahvat kojim se provodi spajanje i fiksacija fragmenata kosti nakon loma pomoću materijala načinjenih od specijalne vrste čelika ili legura radi postizanja trajnog položaja. Postizanjem normalnih anatomskih odnosa omogućuje se cijeljenje prijeloma te brzi oporavak funkcije ozlijeđenog ekstremiteta (5).

Operacijsko liječenje loma može biti :

- Hitno – kada postoji lezija krvne žile ili se radi o otvorenom prijelomu. Prijelom vrata bedrene kosti u mlađih osoba zahtjeva hitno operacijsko liječenje zbog ugroženosti cirkulacije glavice bedrene kosti (6).

- Neizbježno – gdje se bez osteosinteze zbog suprotstavljenog djelovanja mišićnih skupina ulomci ne mogu zadržati u anatomsom položaju nakon repozicije, te se iz tog razloga ne očekuje dobro cijeljenje loma i kasnija funkcija ekstremiteta (6).
- Preporučljivo - kada se ostesintezom skraćuje vrijeme cijeljenja loma te time sprječava atrofija muskulature, kontraktura zglobova ranim pokretom ekstremiteta nakon operacije (6).

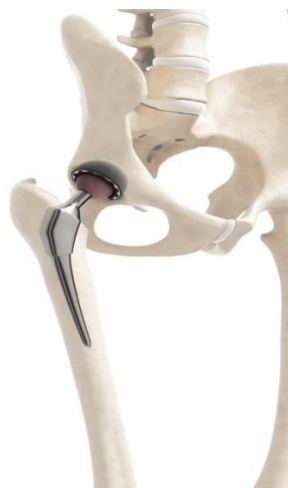Artroplastika – je operativni zahvat ugradnje umjetnog zgloba ili endoproteze. Često se koristi kod traumatskih oštećenja u osoba starijih od 65 godina. Ugradnju endoproteze možemo podijeliti na (10) :

- a) Parcijalnu protezu-zamjenjuje se samo jedan dio zgloba .Primjenjuje se kod nekroze glave bedrene kosti nakon neuspješnog liječenja frakture ili pseudoartroze vrata bedrene kosti.
- b) Totalna proteza-potpuna zamjena zgloba, danas se sve češće primjenjuje s obzirom na ograničene mogućnosti primjene parcijalne proteze.

Kontraindikacije za arteroplasitku kuka su :

- Opće-dekompenzacija srca koja ne reagira na liječenje, teški oblici dijabetesa,kronična bubrežna insuficijencija.
- Lokalne-lokalna infekcija kuka, luetična artropatija.

Primjenom artroplastike bolesniku se omogućuje ranije ustajanje iz kreveta već nekoliko dana nakon operacije, pa se time izbjegavaju nepoželjne komplikacije koje se mogu javiti prilikom dugotrajnog ležanja tijekom liječenja prijeloma (10) .



Slika 4. Totalna endoproteza

(Preuzeto: http://www.bolnica-nemec.hr/images/endoproteza_total_2.jpg)

1.5. KOMPLIKACIJE

Najvažnija neposredna lokalna komplikacija prijeloma je ozljeda femoralne ili poplitealne arterije. Ako je periferni puls na stopalima očuvan, a senzibilitet i pokretljivost stopala uredni vjerojatnost ozljede arterija je vrlo mala. Kod prijeloma dijafize femura postoji mogućnosti nastanka masne embolije (6) .

Kao jedna od komplikacije osteosinteze može nastati aseptična nekroza glave femura i pseudoartroza vrata bedrene kosti. Nakon arteroplastike može doći do nestabilnosti proteze i infekcije. kod ugradnje endoproteze ili osteosinteze kao komplikacije mogu nastati i ozljede krvnih žila i živca, flebitis i tromboflebitis, plućna embolija, luksacija endoproteze (6).

Jedna od mogućih komplikacija osobito kod starijih osoba je i poslijeoperacijski delirij. Komplikacija je najčešće reverzibilna, ali u nekim slučajevima neki bolesnici se nikad ne vrate na intelektualnu razinu funkcioniranja koju su imali prije operacije (6).

2. CILJ RADA

Cilj ovoga rada je :

- Definirati i opisati prijelom bedrene kosti s naglaskom na prijelom vrata i glave bedrene kosti
- Prikazati ulogu medicinske sestre u prijemu i pripremi bolesnika za operaciju
- Opisati intervencije medicinske sestre u zdravstvenoj njezi kroz poslijeoperacijsko razdoblje
- Naglasiti specifičnost intervencija u sprječavanju i ranom prepoznavanju komplikacija, polazeći od činjenice da to najčešće bolesnici starije životne dobi
- Opisati rehabilitaciju i zdravstveni odgoj kod otpusta

3. RASPRAVA

Medicinske sestre imaju važnu ulogu u zbrinjavanju bolesnika. Svojim znanjem i vještinama organizirano i ciljano prikuplja podatke s namjerom da otkrije bolesnikove probleme, pritom uvažavajući njegovo tjelesno i psihičko stanje, dob, kognitivne sposobnosti i kulturne okruženje bolesnika pomažu bolesniku u postizanju neovisnosti pri obavljanju osnovnih životnih aktivnosti sudjelujući u procesu ozdravljenja i rehabilitacije (8).

3.1. PROCES ZDRAVSTVENE NJEGE

Po definiciji Verginie Henderson uloga medicinske sestre je pomoći bolesnom ili zdravom, u obavljanju aktivnostima koje pridonose njegovom zdravlju ili oporavku (ili mirnoj smrti), a koje bi samostalno obavljao kad bi imao potrebnu snagu, volju i znanje.

Procesom zdravstvene njege intervencije medicinske sestre usmjerene su na rješavanju bolesnikovih problema. Osnova za utvrđivanje i rješavanje problema odvija se kroz četiri osnovne faze :

1. Utvrđivanje potrebe za zdravstvenom njegom
2. Planiranje zdravstvene njege
3. Provođenje zdravstvene njege
4. Evaluacija zdravstvene njege

Nakon što utvrdi potrebu za zdravstvenom njegom medicinska sestra planira i provodi intervencije namijenjene zadovoljavanju tih potreba, kraju provjerava jeli pružena pomoć bila djelotvorna, odnosno, jesu li bolesnikove potrebe za zdravstvenom njegom zadovoljene. Zadovoljavanje bolesnikovih potreba utemeljeno je na znanju, logici i racionalnosti (8).

3.2. ZDRAVSTVENA NJEGA PRI PRIJEMU BOLESNIKA

Bolesnici s prijelomom bedrene kosti u pravilu se zaprimaju preko hitnog kirurškog prijema, preferira se što ranije operativno liječenje ako je to dozvoljeno zdravstvenim stanjem bolesnika. Kao što smo naveli većina bolesnika je starije životne dobi što podrazumijeva postojanje jedne ili više kronične bolesti. Zbog toga se dio bolesnika detaljno priprema za operacijski zahvat. Takvi bolesnici zaprimaju se na odjel traumatologije te se nakon obavljenih prijeoperacijskih pregleda planira redovni operacijski zahvat. Prilikom prijema bolesnika na kirurški odjel medicinska sestra uz opće podatke o bolesniku, uzima sestrinsku anamnezu, pregledava bolesnika, postavlja sestrinsku dijagnozu, vrši izradu plana i programa zdravstvene njege te listu dokumentacije zdravstvene njege (7).

Medicinska sestra pri prikupljanju podataka postavlja pitanja o bolesnikovim potrebama, navikama a zatim o dijagnozi i/ili predstojećoj operaciji. Te spoznaje mogu utjecati na zdravstvenu njegu prije, za vrijeme i nakon operacije. Svojim djelovanjem medicinska sestra će nastojati stvoriti suradnički odnos s bolesnikom te time pridonijeti kvaliteti njege (7).

U akutnim stanjima kao otvoreni prijelom, bolesnik se hitno upućuje u operacijsku dvoranu. Takvi bolesnicu najčešće dolaze nespreni te se ističe važnost medicinske sestre koja svojim znanjem i vještinama osigurava što više podataka za kvalitetnije liječenje i njegu (7).

Prikupljanjem podataka medicinska sestra utvrđuje rizične čimbenike (starija dob, pretilost, dehidracija, neadekvatna prehrana, pušenje, lijekovi, ovisnost, strah...) koji predstavljaju opasnost za bolesnika koji će biti operiran. Ti čimbenici mogu povećati rizik za poslijeoperacijske komplikacije. Medicinska sestra koja je voditeljica tima, u planu zdravstvene njege utvrđuje sve intervencije koje izvode medicinske sestre te prati i bilježi njihove učinke, a o svakoj promjeni obavještava liječnika. Rizični čimbenici mogu utjecati na duljinu i način liječenja pa čak uvjetovati i odgodu operativnog zahvata (7).

Starija dob zbog slabije regeneracije tkiva usporava zarastanje rane. Slabija pokretnost može uzrokovati dekubitus, trombozu, plućnu emboliju, nakupljanje sekreta u plućima (7).

3.3. OPĆA ZDRAVSTVENA NJEGA U PRIJEOPERACIJSKOM RAZDOBLJU

Zdravstvena njega bolesnika u prijeoperacijskom razdoblju usmjerena je na procjenjivanje bolesnikova zdravstvena stanja, kontrolu učinjenih pretraga, provođenje osobne higijene i pripremu operacijskog polja. Tijekom povodenja intervencija medicinska sestra razgovara s bolesnikom pružajući mu psihološku potporu (6).

U akutnim stanjima koja zahtijevaju hitnu operaciju pripremu uvjetuje bolesnikovo stanje i načelo „učini koliko treba, ali što brže moguće“. Dijagnostički postupci moraju bit kratki ali dat uvid u stanje svih vitalno važnih organa i funkcija (6).

Intervencije medicinske sestre kod hitnih kirurških zahvata :

1. Promatrati bolesnika
2. Mjeriti i bilježiti vitalne funkcije
3. Uspostaviti venski put
4. Provesti uzorkovanje krvi i urina
5. Primijeniti propisanu terapiju i predikaciju
6. Pripremiti operacijsko polje
7. Provest druge intervencije prema odredbi liječnika

3.3.1. Psihološka priprema bolesnika

Psihološkom pripremom bolesnika želimo mu osigurati najbolju moguću psihološku spremnost za kirurški zahvat. Bolesnik mora imati potpuno povjerenje u osoblje koje sudjeluje u njegovom liječenju.

Kod samog prijema medicinska sestra, promatrajući bolesnika, nalazi mnogo načina na koji mu mogu pomoć da se osjeća ugodnije. Pozdravljajući novog bolesnika toplo i prijateljski, pokazujući mu gdje se može svući, odložiti svoju odjeću i osobne stvari. Oslovljavajući bolesnika prezimenom, dok se skrbi za njega, pomaže mu da se osjeća kao osoba. Bolesnikovo povjerenje medicinska sestra može zadobiti ako ga na razumljiv način upućuje u intervencije iz područja zdravstvene njege, objašnjava svrhu i važnost postupka (6).

U razgovoru s bolesnikom medicinska sestra mora prepoznati što ga opušta te mu savjetovati da to čini u vremenu prije operacije (vježbe disanja, slušanje glazbe, molitva..).

Potvrđeno je da nakon kvalitetne psihičke pripreme bolesnik bolje podnosi operacijski zahvat, brže se oporavlja, potrebno mu je manje analgetika boravak u bolnici kraći je za 1-2 dana. Stariji bolesnici podložniji su stresu, mogu biti zabrinuti zbog gubitka normalnog funkcioniranja i samostalnosti, mogućnosti dugotrajnog smještanja u ustanovu i smrt, a dodatan izvor anksioznosti mogu biti socijalna i osjetilna (vid, sluh) izolacija. Zbog svoje specifičnosti stariji bolesnici s poremećajem osobnosti mogu biti znatan poslijeoperacijski problem, pa je dobra psihološka priprema od primarne važnosti (6).

3.3.2. Fizička priprema bolesnika

Fizička priprema bolesnika sastoji se od rutinskih pretraga i priprema neovisno o vrsti operacije i dijagnozi a one uključuju (6):

- Laboratorijske pretrage: sedimentacija eritrocita, KKS, glukoza u krvi...
- Vrijeme krvarenja i vrijeme zgrušavanja, protrombinsko vrijeme
- Krvnu grupu i Rh faktor
- EKG, snimku pluća uz mišljenje kardiologa
- Pretrage uvjetovane osnovnom bolesti zbog koje je indicirano liječenje
- Predoperativno kupanje
- Provođenje antibiotske profilakse 2 sata prije incizije
- Priprema područja za zahvat

Na osnovi anamneze ,fizičkog pregleda i laboratorijskih nalaza kirurg će ocijeniti zdravstveno stanje i odlučiti postoje li kontraindikacije za kirurški zahvat, a anesteziolog o vrsti i količini anestezije za operaciju (6).

3.3.3. Predoperacijsko kupanje bolesnika i priprema operacijskog područja

Predoperativna priprema bolesnika obavlja se na dan operativnog zahvata i sastoji se od:

1. Brijanja ili šišanja operacijskog polja –brijan se u posljednje vrijeme ne preporučuje jer dovodi do abrazija kože te time povećava rizik na kolonizaciju i infekciju mikroorganizama. Ukoliko se brijane ipak primjenjuje taj se postupak obavlja pred sam operativni zahvat jer se na taj način sprječava da ozlijeđena koža bude dugo izložena mikroorganizmima.
2. Njege usne šupljine
3. Predoperativnog kupanja – bolesnik se kupa s tekućim sapunom ili pripravkom klorheksidina - Plivasept pjenušavi. Na dan operacije pere se cijelo tijelo tako da se počne s pranjem lica nastavljajući pram dolje, obraćajući pažnju na područje oko nosa, aksile, pupka, prepona i perineuma. Tijelo se zatim ispiru vodom te se postupak ponovi uključujući i pranje kose. Nakon toga slijedi ponovno ispiranje vodom i sušenje čistim ručnikom.

Predoperativnim kupanjem na dan same operacije smanjuje se kolonizacija mikroorganizmima naročito onih rezistentnih ukoliko bolesnik predoperativno duže boravi na odjelu (6).

3.4. OPĆA ZDRAVSTVENA NJEGA BOLESNIKA U OPERACIJSKOJ DVORANI

Zdravstvenu njegu u operacijskoj dvorani tzv. „nevidljivi dio sestrinske skrbi“ provodi anesteziološki tim i kirurška sestra i tehničar sa srednjom i višom stručnom spremom. Osim intervencija određenim procesima zdravstvene njege oni izvode i brojem specijalizirane tehničke postupke, za njihovo izvođenje potrebna su specifična znanja i vještine postignute dodatnim obrazovanjem i usavršavanjem. U složenom sustavu suvremene kirurške medicinske skrbi, liječenje i zdravstvene njega vode se kao dva nerazdvojna procesa, a bolesnik je spona koja povezuje sve članove unutar tog procesa (6).

Za vrijeme operativnog zahvata postoji mogućnost incidenata koje možemo podijeliti na :

- One koji se ne mogu spriječiti -dogode se unatoč ispravno provedenom postupku
- One koji se mogu spriječiti – uzrokovani ljudskom ili tehničkom greškom, komplikacije u vezi sa stanjem bolesnika

Ljudski faktor predstavlja oko $\frac{3}{4}$ svih incidenata .

Tablica 1. Rizici u operacijskoj dvorani (6)

Rizik za:	Intervencije:
Pad	Pravilna fiksacija na OP stolu, pažljivo mijenjanje položaja u tijeku zahvata
Opekline	Provjeriti aparata za elektrokirurgiju, pravilno postavljanje neutralne elektrode, izolacija bolesnika od metalnih dijelova.
Hipotermija	Osigurati mikroklimatske uvjete uporaba prostirki i pokrivača na topli zrak, toplih tekućina za i.v primjenu i ispiranje. Kontinuirani nadzor tjelesne temperature.
Ionizirajuće zračenje	Upotrijebiti zaštitne komprese za štitnjaču i gonade.
Infekcija	Provoditi i nadzirati higijenske mjere, aseptični uvjeti rada
Zaostajanje kirurškog materijala u operacijskom polju	Provoditi početno i završno brojanje kirurškog materijala. Upotreba kompresa s RTG indikatorom.
Oštećenja tkiva i perifernih živaca u određenom op. položaju.	Na vrijeme dogovoriti operacijski položaj, u pozicioniranju učestvuje cijeli tim, koristiti specijalne dijelove stola, silikonske prostirke i jastuka.

Anesteziološki postupak – Svi mogući nepovoljni događaji u ovom razdoblju ugrožavaju život i zdravlje bolesnika, kompromitiraju liječenje i zdravstvenu njegu. Kao

čimbenik rizika komplikacije su učestalije kod starijih osoba. Najbolji anestetik i anesteziološka tehnika ne postoje. Odabir anesteziološke tehnike i anestetika za starije bolesnike zahtjeva detaljno poznavanje bolesnikove prije operacijske anamneze. U svrhu prevencije tih nepovoljnih događaja od medicinske sestre kao i od cijelog tima očekuje se stručnost, pripremljenost, visok stupanj koncentracije i samostalnost te sposobnost za timski rad i stalnu edukaciju. Kod operacija bedrene kosti preferira se regionalna anestezija kada je to moguće, a ponekad se kombinira primjena opće i regionalne anestezije (10).

Nakon buđenja bolesnik odlazi u posebno organizirani prostor za rani operacijski oporavak, jedinica za poslijeoperacijski nadzor (recovery, PACU). Neposredno poslijeoperacijsko razdoblje povezano je s visokim rizikom za razvoj potencijalnih opasnosti za život i zdravlje operiranog bolesnika. Boravak bolesnika u jedinici je 2-4 sata uz stalni nadzor anesteziološkog tima. Nakon što se utvrdi da su bolesnikove vitalne funkcije stabilne i da on više nije životno ugrožen slijedi premještanje bolesnika na jedinicu njege i primopredaja dokumentacije (6).

3.5. OPĆA ZDRAVSTVENA NJEGA BOLESNIKA U POSLIJEOPERACIJSKOM RAZDOBLJU

Poslijeoperacijska zdravstvena njega u postoperacijskom tijeku usmjerena je na praćenje bolesnikovog općeg stanja, otklanjanje i/ili smanjenje tjelesnih simptoma i prepoznavanje komplikacija. Njena svrha je što ranije postizanje stanja u kojem će bolesnik moći samostalno zadovoljavati svoje potrebe (6).

Intervencije u zbrinjavanju bolesnika poslije operacije :

- Pripremiti krevet i osigurati potreban pribor –pripremiti pribor za drenažu stalak za infuziju, tlakomjer, otvoriti listu sestrinske dokumentacije

- smjestiti bolesnika na krevet i osigurati pravilan položaj ekstremiteta- ležeći položaj s povišenim nogama, kod bolesnika s ugrađenom totalnom ili parcijalnom endoprotezom postavlja se trokut između nogu koji se uklanja drugi dan nakon operacije
- promatrati i mjeriti vitalne funkcije –prvih sat vremena nakon operativnog zahvata svakih 15 min .
- održavati ekstenziju ekstremiteta, opterećenje mora biti stalno (prema odredbi liječnika)ne smije se skidati za vrijeme zahvata
- Mjeriti diurezu zbog mogućnosti nastanka oligurije, anurije uslijed hipovolemije. Uklanjanje urinarnog katetera prema odredbi liječnika
- Kontrolirati zavoj i redon drenažu - Redon drenaža pripada skupini aktivnih drenaža kod kojih je pomoću negativnog preko sonde ili katetera omogućeno odstranjivanje krvi i ili sekreta iz kirurške rane i tjelesnih šupljina čime postizemo bolje i brže cijeljenje operacijske rane.

Intervencije medicinske sestre kod bolesnika su :

- Kontrolirati drenažu
- Promatrati ,mjeriti i bilježiti količinu i izgled dreniranog sadržaja
- Promatrati vanjski izgled, RR, puls, disanje, temperaturu bolesnika
- Kontroliranje zavoja
- Sprječavanje i prepoznavanje komplikacija (krvarenje, infekcija)



Slika 4.Redon dren

(preuzeto: <https://www.smartmedicalbuyer.com/img/original/1462339126-Romsons-Romo-Vac-Set-Wound-Closure-Suction-Set.jpg>)

- Provoditi previjanje rane –prvo previjanje najčešće 2. dan nakon operativnog zahvata. Potrebno je voditi računa o aseptičnom protokolu jer infekcija može kompromitirati rezultat liječenja
- Sprječavati komplikacije nepokretnosti(dekubitus ,pneumonija)-kao što smo naveli njima su posebno sklone osobe starije životne dobi
- Provoditi njegu kože, anogenitalne regije, pasivne i aktivne vježbe disanja, mijenjati položaj ovisno o vrsti zahvata isključujući mogućnost luksacije kuka, pomicanja fragmenata ili refrakture
- Osigurati povoljne mikroklimatske uvjete
- Osigurati pravilnu prehranu
- Primjenjivati propisanu terapiju
- Provoditi psihološku podršku zbog ublaženja psiholoških problema starijih

Prehrana –primjerenom prehranom održava se mišićna masa i snaga. Per os proteinska nadopuna kalorija vrlo je korisna kod bolesnika starije životne dobi, uz napomenu da enteralno hranjenje nije indicirano nakon elektivnih zahvata osim ako nije riječ o teško pothranjenom bolesniku (6).

3.6. ZDRAVSTVENI ODGOJ I REHABILITACIJA

Prvog dana nakon operacije bolesnik leži na leđima, pod operiranu nogu postavlja se jastuk, prilikom obavljanja zdravstvene njege medicinska sestra bolesnika oprezno okreće na bok kako ne bi došlo do luksacije, refrakture. Započinje se s vježbama disanja s ciljem prevencije respiratornih komplikacija. Drugog dana fizioterapeut započinje s pasivnim vježbama operirane noge (6).

Trećeg dana bolesnik uz pomoć fizioterapeuta započinje aktivne vježbe (podizanje u sjedeći položaj, sjedenje preko ruba kreveta) ovisno o bolesnikovom općem stanju moguće je čak ustajanje uz rub kreveta (6).

Prilikom ustajanje iz kreveta bolesniku pomaže fizioterapeut. Pri ustajanju bolesnik se najčešće koristi dolaktnim štakama, a kod starijih osoba češća je uporaba hodalice. Slijedećih dana postupno se povećava dužina staze hoda, a bolesniku se savjetuje samostalnije obavljanje vježbi (6).

Poslijeoperacijska fizikalna rehabilitacija sastoji se od (10):

- Aktivnih vježbi – ovom metodom liječenja počima se prvoga poslijeoperacijskog dana, a opseg i njihova težina se postupno povećavaju
- Pasivne vježbe-nakon operacijskog liječenja prijeloma ima vrlo ograničenu primjenu, indicirana je kod plegičnih bolesnika i u sprječavanju kontraktura
- Izometrične vježbe –sastoje se od aktivnih vježbi bez pomicanja zglobova uz izometrične kontrakcije okolne muskulature. Cilj vježbi je spriječiti muskularnu atrofiju
- Koordinacijske vježbe-vježbe pri kojima bolesnik aktivira čitav niz mišića. Primjenjuju se kod učenju hodanja, ustajanja.
- Elektroterapija-djeluje podražajno na muskulaturu ekstremiteta, čime se smanjuje bol, povećava cirkulacija krvi uz intenziviranje mijene tvari.

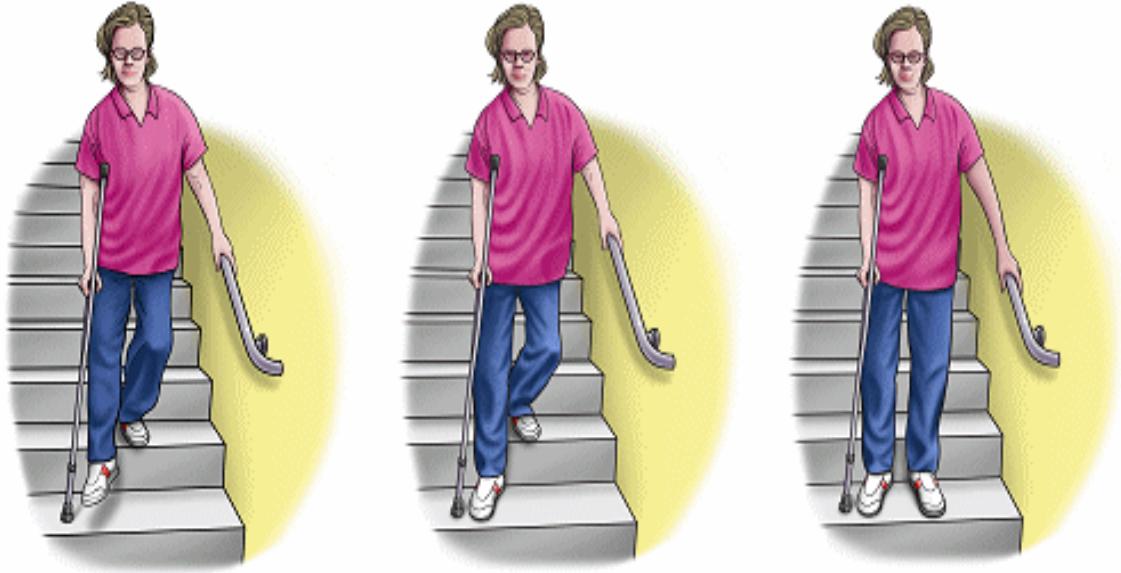
Pri otpustu iz bolnice bolesnik mora samostalno vladati vještinom kretanja pomoći štaka i hodalice. Provodi se procjena osteoporoze, propisuje adekvatna farmakoterapija i smjernice za adekvatan način života

3.6.1. Zdravstveni odgoj bolesnika nakon ugradnje totalne endoproteze

Nakon otpusta iz bolnice bolesnik je sposoban za samostalno kretanje pomoću pomagala te bi se kod kuće u svrhu očuvanja zdravlja i sprečavanja komplikacija trebao pridržavati sljedećih smjernica u obavljanju ovih aktivnost (9) :

- Zauzimanje položaja u krevetu-izbjegavati ležanje na strani operirane noge kako bi se izbjegla nelagoda i umanjila mogućnost luksacije proteze, koristiti dodatne jastuke kako bi se postigla željena udobnost.
- Ustajanje- Po mogućnosti koristiti povišeni ležaj s tvrdim madracem prilikom ustajanja osloniti se prvo na zdravu zatim na bolesnu nogu.
- Sjedenje-po mogućnosti koristiti sjedalice sa višim sjedištem i osloncem za ruke, savjetuje se izbjegavati dugotrajno sjedenje i povremeno ustajanje kod pojave nelagode.
- Eliminacija-koristiti pomagala koja omogućuju povišeno sjedište radi lakšeg sjedanja i ustajanja.
- Higijena-ukoliko je moguće osigurati protuklizne podloge kako bi se izbjegli padovi, ukoliko niste sigurni u mogućnost samostalnog izvođenja radnje zatražite pomoć. Ako je moguće savjetuje se ugradnja dodatnih rukohvata radi sigurnijeg kretanja. Koristiti pribor s držačem koji omogućava higijenu teže dostupnih mjesta.
- Oblačenje –prilikom oblačenja zauzeti sjedeći položaj na čvrstoj podlozi, ukoliko je moguće koristiti pomagala poput hvataljka koja omogućuju veću pokretljivost prilikom oblačenja

- Kretanje stepenicama –uvijek ići jednu po jednu stepenicu, pri tom se jednom rukom pridržavati rukohvata, prilikom kretanja prvo osloniti pomagalo potom bolesnu i na posljétku zdravu nogu .



Slika 5. Kretanje uz stepenice s pomagalom

(preuzeto: http://www.lectiadeortopedie.ro/wp-content/uploads/2014/02/hip_down.gif)

1.5. SESTRINSKE DIJAGNOZE

Sestrinske dijagnoze kod bolesnika s prijelomom bedrene kosti usmjerene su na prevenciju i uklanjanje poslijeoperacijskih komplikacija i tegoba. Kako većinski udio u prijelomima bedrene kosti predstavljaju bolesnici starije životne dobi, pravilno postavljenim dijagnozama osigurava se kvalitetnija skrb i brži oporavak bolesnika .

Tablica 2. Bol

Sestrinska dijagnoza: Bol u/s osnovom bolesti 2° prijelom bedrene kosti
Intervencije: <ol style="list-style-type: none">1. Procijeniti razinu boli2. Primijeniti ordinirani analgetik3. Omogućiti bolesniku zauzimanje odgovarajućeg položaja

Tablica 3. Smanjena mogućnost brige o sebi – Osobna higijena

Sestrinska dijagnoza: SMBS - Osobna higijena u/s ograničenom pokretljivosti 2° prijelom bedrene kosti
Intervencije: <ol style="list-style-type: none">1. Dogovoriti osobitosti i način održavanja osobne higijene bolesnika2. Organizirati dnevni i tjedni plan održavanja osobne higijene s bolesnikom3. Osigurati potreban pribor i pomagala za obavljanje osobne higijene4. Osigurati privatnost5. Osigurati dovoljno vremena6. Poticati bolesnika na povećanje samostalnosti

Tablica 4. Smanjena mogućnost brige o sebi - Eliminacija

Sestrinska dijagnoza: SMBS - Eliminacija u/s ograničenom pokretljivosti 2^o prijelom bedrene kosti
Intervencije: <ol style="list-style-type: none">1. Napraviti plan izvođenja aktivnosti u dogovoru s bolesnikom, utvrditi načine i metode pomoći2. Osigurati i poticati bolesnika da koristi pomagala koja povećavaju stupanj samostalnosti3. Procijeniti rizik za pad i ozljede4. Podučiti bolesnika na korištenje pomagala5. Pomoći bolesniku da koristi pomagalo6. Dogovoriti način kojim će bolesnik moći pozvati pomoć kad treba obaviti eliminaciju

Tablica 5. Smanjena mogućnost brige o sebi – Odijevanje i dotjerivanje

Sestrinska dijagnoza: SMBS – odijevanje i dotjerivanje u/s ograničenom pokretljivosti 2^o prijelom bedrene kosti
Intervencije: <ol style="list-style-type: none">1. Definirati situacije kada bolesniku treba pomoć2. Pomoći bolesniku u namještanju / korištenju pomagala.3. Osigurati dovoljno vremena za odijevanje i presvlačenje4. Svu potrebnu odjeću, pribor, pomagala staviti na dohvat ruke bolesnika.5. Odabrati prikladnu odjeću: izabrati široku i udobnu odjeću, ne preširoku da bolesnik ne padne, elastičnu, jednostavnog kopčanja6. Poticati bolesnika da sudjeluje u svim aktivnostima primjereno njegovim sposobnostima.7. Osigurati privatnost8. Poticati na pozitivan stav i želju za napredovanjem

Tablica 6. Visok rizik za dekubitus

Sestrinska dijagnoza: VR za dekubitus u/s ograničenom pokretljivosti 2° prijelom bedrene kosti
Intervencije: <ol style="list-style-type: none">1. Procjenjivati postojanje čimbenika rizika za dekubitus - Braden skala2. Promatrati visokorizična mjesta za nastanak dekubitusa3. Masirati ugrožena mjesta4. Mijenjati položaj bolesnika u krevetu, najmanje svaka dva sata5. Provoditi redovito osobnu higijenu bolesnika, kožu održavati čistom i suhom6. Održavati posteljinu čistom i suhom, bez nabora7. Nadzirati moguću pojavu edema.

Tablica 7. Visok rizik za pad

Sestrinska dijagnoza: VR za pad u/s ograničenom pokretljivosti 2° prijelom bedrene kosi
Intervencije: <ol style="list-style-type: none">1. Uputiti bolesnika u postojanje rizika za pad2. Objasniti bolesniku korištenje sustava za pozivanje pomoći3. Postaviti bolesniku sve potrebne stvari nadohvat ruke4. Ukloniti prepreke iz bolesnikove okoline5. Preporučiti bolesniku prikladnu odjeću i obuću6. Podučiti bolesnika korištenju pomagala i rukohvata7. Dogovoriti s bolesnikom kretanje na siguran način8. Podučiti bolesnika o čimbenicima rizika, padu i mjerama prevencije9. Provjeriti je li bolesnik shvatio upute10. Provjeriti pridržava li se bolesnik danih uputa

2. ZAKLJUČAK

Bedrena kosti predstavlja najjaču i najveću kost u ljudskom tijelu. Smještena između zgloba kuka i zgloba koljena. Prijelom bedrene kosti smatra se prekid kontinuiteta kosti nastao uslijed djelovanja velike sile uvijanja, kompresije ili savijanja.

Najčešći uzroci prijeloma bedrene kosti smatraju se slučajevi kao što su padovi s velikih visina ili automobilske nesreće. Također uzrok prijeloma mogu biti i sportske ozljede te upalni procesi koji uzrokuju slabljenje kosti poput osteoporoze.

Prijelom bedrene kosti dijele se s obzirom na mjesto prijeloma, smjer prijeloma, otvoreni ili zatvoreni, jednostruki ili višestruki prijelom. Uslijed samog prijeloma postoji velika mogućnost za oštećenje okolnih mekih tkiva i uslijed toga doći do pojave i ozbiljnijih komplikacija .

Bolesnici s prijelomom bedrene kosti zaprimaju se preko hitnog kirurškog prijema, prilikom kojeg medicinska sestra prikuplja podatke o bolesniku, vrši izradu plana i programa zdravstvene njege i utvrđuje rizične čimbenike. Najčešći pristup liječenja prijeloma je operativni zahvat. Nakon operativnog zahvata zdravstvena njega usmjerena je na praćenje bolesnikova općeg stanja, otklanjanje tegoba i prepoznave komplikacija. Kod prijeloma bedrene kosti veliki udjel predstavljaju bolesnici starije životne dobi. Stariji bolesnici skloniji su rizičnim čimbenicima poput komplikacija dugotrajnog ležanja, regeneracija tkiva je slabija a time je i zarastanje rane sporije što uza posljedicu produljuje vrijeme liječenja. Za postizanje boljeg ishoda liječenja u kraćem periodu od velike je važnosti zdravstvena njega bolesnika .

Medicinska sestra svojim znanjem i vještinama djelujući po procesu zdravstvene njege pridonosi kvalitetnijem liječenju i osjećaju zadovoljstva i sigurnosti kod bolesnika.

3. LITERATURA

1. Prijelom bedrene kosti [Internet] Zagreb: MotusMelior; c2016 [cited 2016 aug 1]. Available from: <http://www.motus-melior.hr/prijelom-bedrene-kosti/>
2. Bedrena kost: Nadkoljencična kost [Internet] Zagreb: Perpetuum lab forum; c2016 [cited 2016 aug 28]. Available from: http://perpetuum-lab.com.hr/wiki/plab_wiki/anatomija-covjeka-enciklopedija/bedrena-kost;-natkoljeniena-kost-r139/
3. Prijelom vrata, pertrohanterne ili intertrohanterne regije femura [Internet]. Zagreb: Videoreha; c2016 [cited 2016 aug 25]. Available from: <http://www.videoreha.com/hr-hr/programi/417vu8c8g0ombtrxmxxrrg/prijelom-natkoljenice-femura--prijelom-vrata-petrohanterne-ili-intertrohanterne-regije-femura>
4. Posebni prijelomi [Internet]. Split: MDS priručnik dijagnostike i terapije; c2014 [cited 2016 sept 1]. Available from: <http://www.msd-prirucnici.placebo.hr/msd-prirucnik/ozljede-i-trovanja/prijelomi-iscasenja-uganuca/prijelomi>
5. Štalekar H. Općenito o prijelomima. Integrirani preddiplomski i diplomski studij Medicina; Katedra za kirurgiju. Zagreb, 1998
6. Kustura D. Nastavni tekstovi za studij sestrinstva, Zdravstvena njega kirurških bolesnika, OZS akademska godina 2015/2016
7. Prlić N. Zdravstvena njega, Školska knjiga. Zagreb ,2003
8. Fučkar G. Proces zdravstvene njege, Medicinski fakultet Sveučilišta u Zagrebu, Zagreb, 1992
9. Patient Education Guide To Your Fractured Hip Repair [Internet]. Mississauga: Trililium Health center; c2008 [cited 2016 sept 1]. Available from : http://www.triliumhealthcentre.org/programs_services/neurosciences_musculoskeletal_services/mississauga/documents/Fractured_hip_patient_information_booklet_April2008FINAL.pdf
10. Prpić I. i sur. Kirurgija za medicinare, Školska knjiga. Zagreb, 2002.

4. SAŽETAK

Prijelom bedrene kosti ili femura podrazumijeva prekid u kontinuitetu kosti nastao uslijed djelovanja sile i/ili upalnih procesa koji uzrokuju slabljenje kost. Simptome prijeloma možemo podijeliti na one sigurne kao patološka gibljivost, deformacija uzdužne osi ekstremiteta ili one nesigurne poput boli, otekline. Nakon provedenog fizikalnog pregleda rendgenskom snimkom ekstremiteta potvrđuje se prijelom. Postavljanjem dijagnoze započinje se s liječenjem koje može biti konzervativno ili kirurško nakon kojeg slijedi rehabilitacija.

Ovim radom opisana je anatomija i fiziologija bedrene kosti te patofiziologija kod njenog prijeloma. Obuhvaćen je proces od prijema bolesnika na hitni prijem pa sve do kraja liječenja. Isticana je uloga medicinske sestre u provođenju procesa zdravstvene njege, postavljanju sestrinskih dijagnoza sa ciljem podizanja kvalitete i skraćivanje vremena liječenja.

Medicinska sestra kao dio multidisciplinarnog tima svojim pravodobnim i pravovaljanim reakcijama pridonosi u mnogim teškim situacijama kvalitetnim planiranjem i provođenjem zdravstvene njege.

5. SUMMARY

A fracture of the femoral bone/ femur is interpreted as an abruption of the bone's continuity caused by a certain force or by an inflammatory process that leads to a general weakening of the bone. The symptoms of a bone fracture can be categorised as "safe" such as pathological movements of the bone, deformations of the limb's longitudinal axis or "unsafe" which include painful swellings. A fracture is confirmed after a successful x ray examinations was performed. Diagnosing the patient initiates therapy, which can be conservative or surgical after which rehabilitation follows.

This paper describes the anatomy and physiology of the femur and the pathophysiology of its fracture. It covers the whole process from the patient's emergent admission to the end of the patient's treatment.

The role of the nurse is emphasized in the process of medical care as is when a nurse gives her personal diagnosis which serves the goal of a sooner recovery as well as increasing the quality of therapy.

6. ŽIVOTOPIS

Ime i prezime: Hrvoje Kapić

Datum i mjesto rođenja : 12.04.1994 Split, Republika Hrvatska

Državljanstvo: Hrvatsko

Adresa stanovanja : Put Vučipolja 7, 21312 Podstrana

Elektronička pošta: hrvoje1294@gmail.com

Obrazovanje :

2001.-2009. - pohađao OŠ Strožanac, Podstrana

2009.-2013. - pohađao srednju školu, Zdravstvena škola Split