

Važnost rada medicinske sestre u skrbi dojenačkih hemangioma u Klinici za dječje bolesti KBC-a Split u razdoblju od 2010. do 2018. godine

Jerković, Nikolina

Undergraduate thesis / Završni rad

2019

Degree Grantor / Ustanova koja je dodijelila akademski / stručni stupanj: **University of Split / Sveučilište u Splitu**

Permanent link / Trajna poveznica: <https://um.nsk.hr/um:nbn:hr:176:550376>

Rights / Prava: [In copyright](#)/[Zaštićeno autorskim pravom.](#)

Download date / Datum preuzimanja: **2025-02-05**



Sveučilišni odjel zdravstvenih studija
SVEUČILIŠTE U SPLITU

Repository / Repozitorij:

[Repository of the University Department for Health Studies, University of Split](#)



UNIVERSITY OF SPLIT



DIGITALNI AKADEMSKI ARHIVI I REPOZITORIJI

SVEUČILIŠTE U SPLITU
PODRUŽNICA
SVEUČILIŠNI ODJEL ZDRAVSTVENIH STUDIJA
PREDDIPLOMSKI SVEUČILIŠNI STUDIJ
SESTRINSTVA

Nikolina Jerković

**VAŽNOST RADA MEDICINSKE SESTRE U SKRBI
DOJENAČKIH HEMANGIOMA U KLINICI ZA DJEČJE
BOLESTI KBC-a SPLIT U RAZDOBLJU OD 2010.-2018.
GODINE**

Završni rad

Split, 2019.

SVEUČILIŠTE U SPLITU
Podružnica
SVEUČILIŠNI ODJEL ZDRAVSTVENIH STUDIJA
PREDDIPLOMSKI SVEUČILIŠNI STUDIJ
SESTRINSTVA

Nikolina Jerković

**VAŽNOST RADA MEDICINSKE SESTRE U SKRBI
DOJENAČKIH HEMANGIOMA U KLINICI ZA DJEČJE
BOLESTI KBC-a SPLIT U RAZDOBLJU OD 2010.-2018.
GODINE**

**THE IMPORTANCE OF THE NURSE'S ROLE IN THE
MANAGEMENT OF INFANTILE HEMANGIOMA IN THE
DEPARTMENT OF PEDIATRICS OF THE UNIVERSITY
HOSPITAL SPLIT FROM 2010.-2018.**

Završni rad/ Bachelor's Thesis

Mentor:
prof. dr. sc. Vjekoslav Krželj

Split, 2019.

SADRŽAJ

1. UVOD.....	1
1.1 Klasifikacija dojenačkih hemangioma.....	1
1.2 Epidemiologija.....	4
1.3 Klinička slika	5
1.4 Dijagnoza	9
1.5 Terapija	9
1.6 Hemangiomi u sklopu PHACE(S) sindroma	12
1.7 Zdravstvena njega dojenačkih hemangioma.....	14
2. CILJ ISTRAŽIVANJA.....	17
3. ISPITANICI I METODE.....	18
4. REZULTATI	20
5. RASPRAVA.....	27
6. ZAKLJUČCI	30
7. LITERATURA.....	31
8. SAŽETAK.....	35
9. SUMMARY	36
10. ŽIVOTOPIS	37

Zahvala

Zahvaljujem mentoru prof. dr. sc. Vjekoslavu Krželju na potpori, trudu i stručnom savjetovanju tijekom pisanja ovog završnog rada.

Također, zahvaljujem i ostalim djelatnicima Sveučilišng odjela zdravstvenih studija, obitelji i kolegama za pomoć i podršku tijekom studiranja.

1. UVOD

Dojenački hemangiomi su dobroćudni tumori građeni od hiperplastičnog vaskularnog endotela, koji mogu biti prisutni na rođenju, ili češće postaju vidljivi u prvom i drugom mjesecu života. Hemangiomi su najčešći tumori dojenčadi, nalazimo ih u 10% dojenčadi bijele rase u prvoj godini života.

1.1 Klasifikacija dojenačkih hemangioma

Klasifikacija vaskularnih anomalija se mijenjala kroz povijest od kliničkih opisa („strawberry birthmark“, „salmon patch“, „cavernous hemangioma“, i „port wine stain“) do terminologije vezane za etiologiju i kliničke značajke hemangioma (1). Klasifikacija koja se najviše koristi i koja je danas najviše prihvaćena je ISSVA klasifikacija (International Society for the Study of Vascular Anomalies) iz travnja 2014. u Melbourneu, po kojoj se vaskularne anomalije dojenčadi i djece dijele na vaskularne tumore i vaskularne malformacije (2), što je prikazano u Tablica 1. Dojenački hemangiomi spadaju u skupinu vaskularnih tumora, a tu još spadaju i: kongenitalni hemangiomi, piogeni granulomi, angioblastomi („tufted“ angiomi-TAs) i nekoliko tipova hemangioendotelioma. U ovoj skupini najčešći tumori su dojenački hemangiomi. Kongenitalni hemangiomi su potpuno formirani pri rođenju i nemju postnatalnu proliferacijsku fazu što je značajka dojenačkih hemangioma. U kongenitalne hemangiome spadaju: neinvolutivni kongenitalni hemangiomi (NICH) koji pokazuju stabilnost bez rasta i bez involucije, brzo involutivni kongenitalni hemangiomi (RICH) koji prolaze kroz brzu involucijsku fazu započetu unutar prve godine života i djelomično involuirajući (PICH). Brzo involutivni kongenitalni hemangiomi (RICH) u nekim istraživanjima su povezani s trombocitopenijom, kogulopatijom i rijetko mogu biti

povezani s kongestivnim srčanim zatajenjem (3,4). Oba podtipa kongenitalnih hemangioma su smatrana podvrstama dojenačkih hemangioma sve dok nije dokazano 2000. godine da kod njih nije prisutan glukoza transporter izoform 1 (GLUT1) (5). Piogeni granulom je vaskularna lezija kože i sluznice i poznat je pod nazivom lobularni kapilarni hemangiom. Često se pogrešno dijagnosticira kao dojenački hemangiom. To je reaktivna proliferacijska vaskularna lezija koja je klasificirana kao vaskularni tumor. Najčešće je lokaliziran na glavi i vratu i najčešće se prezentira tijekom prvih 5 godina života (42%). Brzo dosegnu veličinu od 45mm. Sklon je eroziji i krvarenju koje se teško kontrolira. Kaposiformni hemangioendoteliom (KHE) i angioblastom (TA) se također često pogrešno dijagnosticiraju kao dojenački hemangiomi. Kaposiformni hemangioendoteliom je prvi put opisan 90ih godina i tada se smatralo da je povezan s dojenačkim hemangiomima. KHE se također pojavljuje u ranom djetinjstvu kao i dojenački hemangiomi, ali u znatno širem rasponu nego dojenački hemangiomi koji se većinom razviju tijekom prvih mjesec dana života. To je lokalni agresivni dobroćudni vaskularni tumor koji se pojavljuje kao duboka masa mekog tkiva. Histopatološki sadrži GLUT1-negativne endotelijalne stanice koje oblažu kapilare. Angioblastomi ili „tufted“ angiomi (TA) su dobroćudni vaskularni tumori koji se javljaju u dječjoj dobi i adolescenciji, a najčešće su locirani na vratu i gornjim dijelovima prsnog koša. Pojavljuju se kao eritematozni do ljubičasti otisci, plakovi i čvorići. Histopatološki se prikazuju kao dobro definirane nakupine kapilara kojima nedostaje celularna atipija i GLUT1 su negativni. Mogu rasti sporo kroz period od nekoliko mjeseci ili godina ili brzo. Mogu spontano involuirati ili neinvoluirati i ostati isti kroz nekoliko godina. KHE i TA povezani su s trombocitopenijom i koagulopatijom, za razliku od dojenačkih hemangioma (6,7). Vaskularne malformacije su kongenitalne lezije, međutim nekad mogu postati klinički vidljive kasnije tijekom života zbog spore progresivne ektazije krvnih žila. Imaju normalan broj endotelijalnih stanica. Ne involuiraju tijekom života. Utjecaj na njihov rast mogu imati traume, infekcije i hormonalne promjene. Njihova je klasifikacija bazirana na tipu krvne žile koja je predominantna, pa se tako razlikuju limfatične, arterijske, venske, kapilarne, venulokapilarne i miješane malformacije. Ipak, i njihova je ranija klasifikacija stvarala probleme u identifikaciji vrste malformacije. Tako

su one najčešće, kapilarne i venulokapilarne malformacije imale brojne nazive, a najpoznatiji su „nevus flammeus“ i „port wine stain“ (8). Venske malformacije su se krivo dijagnosticirale kao dojenački hemangiomi, opisujući ih kao: „kavernozni hemangiomi“ ili „venski hemangiomi“. Limfatičke malformacije koje su bile u obliku mikrocističke ili makrocističke lakune također su krivo dijagnosticirane kao dojenački hemangiomi kada bi krvarile u vezikule na površini kože ili sluznice. Nazivali su ih „cistični higromi“ i „limfangiomi“. Korištenje različitog nazivlja za dojenačke hemangiome rezultiralo je ogromnom dijagnostičkom zbrkom. Nazivi „kapilarni hemangiom“ i „kapilarni angiom“ su se koristili za dojenačke hemangiome lokalizirane primarno u dermisu koji su crvene boje. Nazivi „kavernozni“ ili „venozni“ su se također nepravilno koristili za opisivanje dojenačkih hemangioma koji su smješteni dublje, u dermisu i kod kojih se može vidjeti plavi trokut na površini kože. Također, nazivi „kavernozni“ ili „venozni“ su se krivo dijagnosticirali kao duboki dojenački hemangiomi.

Tablica 1. Klasifikacija vaskularnih anomalija. Prema: ISSVA classification for vascular anomalies. Dostupno na "issva.org/classification"

VASKULARNE ANOMALIJE
VASKULARNE MALFORMACIJE
Kapilarne malformacije
Limfatičke malformacije
Venske malformacije
Arteriovenske malformacije
Arteriovenske fistule
Miješane malformacije
VASKULARNI TUMORI
Dobročudni
Dojenački hemangioma
Kongenitalni hemangiomi RICH / NICH / PICH

Lobularni kapilarni hemangiom (piogeni granulom)
Angioblastom („tufted“ angiomi)
Epitelioidni hemangiom
Ostali
Lokalno agresivni
Kaposiformni hemangioendoteliom
Kompozitni hemangioendoteliom
Kaposijev sarkom
Ostali
Maligni
Angiosarkom
Epitelioidni hemangioendoteliom
Ostali

1.2 Epidemiologija

Znanstvena istraživanja o incidenciji dojenačkih hemangioma navode da se dojenački hemangiomi nalaze u 4-5% dojenčadi, a neka istraživanja navode da se nalaze u 2,6-9,9% starije djece (9-12). Češće se pojavljuju u ženske dojenčadi s omjerom od 3:1 do 5:1. Razlika među spolovima se više primijeti kod dojenačkih hemangioma koji su dio PHACE sindroma u kojem je žensko-muški omjer 9:1. Još uvijek ne postoji objašnjenje zbog čega su dojenački hemangiomi više prisutni u ženske dojenčadi. Također većina istraživanja pokazuju značajno veću incidenciju u dojenčadi bijele rase u odnosu na dojenčad crne rase (12-14). Istraživanja su dokazala i da dojenčad bijele rase bolje reagira na terapiju beta-blokatorima od dojenčadi crne rase. Veća je incidencija dojenačkih hemangioma u prijevremeno rođene djece, posebno u one koja imaju porođajnu težinu manju od 1000 grama s incidencijom od 22% do 30%. Od prenatalnih faktora rizika amniocenteza, starija životna dob majki, višeploidna trudnoća, placenta previa, preeklampsija i anomalije placente povezane s njenom hipoksijom imaju udjela u

učestalijem nastanku dojenačkih hemangioma. Pri tom nije nađena značajna povezanost s njihovim obiteljskim nasljeđivanjem.

1.3 Klinička slika

Dojenački hemangiomi imaju najmanje 2 dinamične evolucijske faze, prvenstveno, proliferacija i involucija. Proliferacija se događa tijekom ranog novorođenačkog doba, a involucija s godinu dana starosti. Faza između proliferacije i involucije se naziva „plateau“ faza i predstavlja privremenu ravnotežu između stanica koje su fazi proliferacije i onih koji su u fazi involucije i apoptoze (1). Involucija traje nekoliko godina. Na koži novorođenčadi u početku se može vidjeti lokalizirano bljedilo kože ili lokalizirani makularni teleangiektatični eritem. Zatim se nastavlja proliferacija endotelnih stanica, a dojenački hemangiom raste izvan razine kože i dobiva gumenu konzistenciju. Područje oko dojenačkog hemangioma postaje crveno i okolne vene postaju dilatirane. Tijekom proliferacije mogu se pojaviti ulceracije, bol i ožiljci do kojih dovodi ulceracija. Većina dojenačkih hemangioma je vidljiva tijekom prva 4 tjedna života, odnosno u novorođenačkoj dobi (1). Najviše rastu tijekom 1. i 2. mjeseca, a 80% veličine dosegnu do 3. mjeseca i kod većine površinskih dojenačkih hemangioma rast je završen do 5. mjeseca života, a kod dubokih dojenačkih hemangioma rast traje duže (1). Involucijska faza u većine dojenčadi počinje između 6. i 12. mjeseca (1). Potpuna regresija tumora se u većine dojenčadi dogodi do 4. godine života. Involucija se događa od centra prema okolici. 50-70% dojenačkih hemangioma nakon involucije ostavlja teleangiektazije, promjenu pigmentacije, ožiljak ili zadebljanu kožu (1). Tijekom proliferacijske faze, dojenački se hemangiomi dijele na tri vrste: površinski, duboki i mješoviti ili kombinirani. Površinski dojenački hemangiomi imaju crvenu površinu i imaju malu ili uopće nemaju potkožnu komponentu. Duboki dojenački hemangiomi su smješteni u potkožnom tkivu, a kožna površina je plava ili nepromijenjena. Kombinirani, mješoviti ili složeni dojenački

hemangiomi su oni koji imaju oba obilježja, površinska i duboka. Površinski se dojenački hemangiomi brže pojavljuju i brže involuiraju u odnosu na duboke, a kombinirani rastu i involuiraju prosječnom brzinom površnih i dubokih hemangioma (1). To znači da duboki dojenački hemangiomi zahtijevaju duži monitoring i liječenje. Posebna podvrsta površinskih dojenačkih hemangioma su abortivni, neproliferacijski, minimalno rastući, retikularni ili teleangiektazijski (1). Karakteriziraju ih makularne teleangiektatične zone uz koje se može nalaziti izbijeljena involvirana koža. Za razliku od ostalih dojenačkih hemangioma, abortivni dojenački hemangiomi ne prolaze kroz proliferacijsku fazu. Imaju pozitivan karakteristični GLUT1 marker, dvije trećine smještene ih je na donjim ekstremitetima te često involuiraju do kraja 1. godine života (1). Ipak, ovi hemangiomi mogu imati komplikacije, a najčešća je ulceracija. Dojenački hemangiomi se mogu klasificirati i prema anatomskoj konfiguraciji na lokalizirane (fokalne), segmentalne i multifokalne (1). Lokalizirani dojenački hemangiomi su diskretne lezije koje polaze iz jedne točke dok su segmentalni oni koji zahvaćaju površinu koja se smatra određenom embrionalnim neuroektodermalnim plakodama čiji je konačan raspored definiran krajem 12. tjedna intrauterinog života te u pravilu zahvaćaju veće kožne površine. Segmentalni dojenački hemangiomi na licu su podijeljeni u 4 regije: frontotemporalnu, maksilarnu, mandibularnu i frontonazalnu. Prisutnost segmentalnog dojenačkog hemangioma na licu je jedan od simptoma PHACE sindroma. U zadnje vrijeme je prepoznat PHACE-without face fenomen u kojem segmentalni dojenački hemangiom nije na licu nego na drugoj anatomskoj lokalizaciji kao što su: prsa, ramena ili ruka (1). Multifokalni dojenački hemangiomi su oni koji se pojavljuju na više anatomskih lokalizacija. Hemangiomi koji nisu potpuno lokalizirani niti segmentalni svrstavaju se u grupu neodređenih. Većina dojenačkih hemangioma su lokalizirani (67,5%), ostali su segmentalni (13%), neodređeni (16,5%) ili multifokalni (3,6%) (15). Kožni multifokalni dojenački hemangiomi mogu biti markeri za hemangiome jetre. Važaniji je njihov broj nego veličina pa tako ukoliko se na koži nalazi više od 5 velikih ili segmentalnih dojenačkih hemangioma potrebno je uraditi ultrazvuk kako bi se provjerila potencijalna prisutnost hemangioma u jetri (1).

Iako većina dojenačkih hemangioma ne zahtjeva hitni tretman, manji dio može razviti potencijalno životno ugrožavajuće komplikacije koje zahtjevaju terapijske intervencije. 24% pacijenata s dojenačkim hemangiomima imaju neku vrstu komplikacija (1). Najčešća komplikacija je ulceracija, a od ostalih komplikacija tu su: krvarenje, problemi s vidom, sluhom i opstrukcija dišnog puta koji se javljaju zbog periorbitalne, periaurikularne lokalizacije dojenačkih hemangioma i lokalizacije dojenačkih hemangioma na dišnim putevima te kongestivno zatajenje srca (1). Zbog toga je bitno uvijek imati na umu moguće komplikacije. Također, česta komplikacija segmentalne gastrointestinalne hemangiomatoze je gastrointestinalno krvarenje. Najbolji način za određivanje mogućih komplikacija je prema morfogenom podtipu dojenačkih hemangioma. Na licu se tri puta češće pojavljuju fokalni u odnosu na segmentalne dojenačke hemangiome. Komplikacije uzrokuju ovisno o tome na kojem se dijelu lica nalaze i uz koje strukture. Ako se nalaze blizu oka mogu uzrokovati ambliopiju ili astigmatizam, blizu nosa mogu uzrokovati anatomsku distorziju i destrukciju hrskavice, blizu usta mogu uzrokovati anatomsku distorziju i ulceraciju, ako su blizu dišnog puta mogu uzrokovati opstrukciju dišnog puta ili blizu anogenitalne regije mogu uzrokovati ulceraciju. Segmentalni dojenački hemangiomi imaju 11 puta veću vjerojatnost uzrokovanja komplikacija u odnosu na lokalizirane i 8 puta veću vjerojatnost da će im biti potrebna terapija (1). Također, segmentalnim dojenačkim hemangiomima je potrebno dugotrajnije liječenje u odnosu na fokalne, razlog je proliferacijska faza koja traje dulje u segmentalnih nego u fokalnih dojenačkih hemangioma. Ostali važni čimbenici koji utječu na potrebu liječenja su veličina i anatomska lokalizacija. Prosječna veličina dojenačkih hemangioma s komplikacijama je $37,3\text{cm}^2$, a prosječna veličina dojenačkih hemangioma bez komplikacija je $19,1\text{cm}^2$ (1). Prosječna veličina segmentalnog dojenačkog hemangioma je 10 puta veća od fokalnog (1). Ono što dokazuje da je anatomska lokalizacija također bitan čimbenik pri nastajanju komplikacija je to da dojenački hemangiomi koji su smješteni na licu imaju 1,7 puta češće komplikacije od onih smještenih na drugim anatomskim lokalizacijama (16). Također, dojenački hemangiomi na licu imaju 3,3 puta veću vjerojatnost da će im trebati terapija u odnosu na dojenačke hemangiome koji nisu na licu (1). Također, oni koji se nalaze periokularno

imaju češće intervencije u odnosu na dojenačke hemangiome koji su smješteni na području brade. Ulceracija je najčešća komplikacija i incidencija joj je od 16% (1). Ulceracija dovodi do značajne boli, krvarenja i sekundarne infekcije te stvaranja ožiljka. Stoga je pravovremena terapija ključna u liječenju ulcerirajućih hemangioma. Razlozi nastanka ulkusa nisu dovoljno poznati. Jedna od hipoteza je da se uslijed povećane tkivne hipoksije razvija fibrozna reakcija koja vodi oštećenju površine hemangioma. Površni i segmentalni hemangiomi rizičniji su za nastanak ulceracija od ostalih tipova posebno na glavi, vratu, perinealnoj i perianalnoj regiji, a najčešće u životnoj dobi do 4. mjeseca (1). Krvarenje se vrlo rijetko događa i gotovo uvijek uz ulceracije. Ukoliko se dogodi krvarenje iz dojenačkih hemangioma koji nisu ulcerirali najčešći uzrok je neka površinska trauma i to se krvarenje vrlo lako zaustavlja, najčešće spontano ili uz manju kompresiju ili previjanje. Samo u 2% ulceriranih dojenačkih hemangioma koji krvare je prisutno značajno krvarenje, a to znači da je potrebna transfuzija ili neka druga intervencija (1). Značajni su i problemi s hranjenjem koji se mogu pojaviti u dojenčadi s dojenačkim hemangiomima u perioralnom području ili u dišnim putevima. Karakterizira ih lokalna bolnost pri dojenju te mogući poremećaj disanja ili gutanja. Dojenački hemangiomi na dišnim putevima najčešće sa supraglotičnim i subglotičnim smještajem mogu se javiti i bez kožnih manifestacija u smislu stridora unutar izražene proliferativne faze razvoja i zahtjevaju urgentno liječenje. Problemi s vidom i druge očne komplikacije javljaju se kod dojenačkih hemangioma smještenih periokularno i unutar orbite s mogućnošću nastanka mehaničke ptoze kapka, strabizma, astigmatizma pa sve do sljepoće. Stoga također zahtjevaju brzi početak terapije. Kongestivno zatajenje srca, iako rijetko, može nastati u dojenčadi s velikim hemangiomima kože te difuznim ili multifokalnim hemangiomima jetre kao posljedica arteriovenskog šantiranja velikog volumena krvi kroz leziju (1). Najčešći simptomi su nenapredovanje na težini, slabo uzimanje hrane, srčani šum i hepatomegalija.

1.4 Dijagnoza

Dijagnoza dojenačkih hemangioma najčešće se postavlja na osnovi anamneze i kliničke slike. Slikovne pretrage indicirane su u nejasnim slučajevima, kod potrebe za procjenom proširenosti lezije ili kod praćenja terapijskog učinka. Ultrazvuk s obojenim doplerom je inicijalna metoda izbora. Sonografski se prikazuje dobro ograničena mekotkivna tvorba visokog protoka, a u fazi involucije područja pojačane ehogenosti zbog zamjene masnim tkivom. Proširenost lezije i anatomske odnose bolje se prikazuju magnetskom rezonancijom (MR), kao i razlikovanje brzorastućih dojenačkih hemangioma od drugih vaskularnih lezija visokog protoka (na primjer arteriovenskih malformacija), ali joj je nedostatak potreba za općom anestezijom u male djece. Magnetska rezonancija indicirana je u slučaju udruženih anomalija (PHACE sindrom, spinalni disrafizam, anogenitourinarne anomalije) (17).

1.5 Terapija

Za većinu nekomplikiranih lokaliziranih dojenačkih hemangioma dostatno je praćenje. Međutim, oni uglavnom ne involuiraju u potpunosti i često imaju za posljedicu oštećenja tkiva. Preporučuju se redovite kontrole i serijsko fotografiranje. Indikacije za intervenciju uključuju: dojenačke hemangiome koji potencijalno životno ugrožavaju dijete (opstrukcija dišnog puta, kongestivno zatajenje srca, teška hipotireoza), dojenački hemangiomi s postojećim ili mogućim funkcionalnim oštećenjem, bolovnicama, krvarenjem ili ulceracijom, dojenački hemangiomi s udruženim anomalijama, vrlo veliki, brzorastući dojenački hemangiomi. Uz navedeno, intervenciju treba razmotriti kod dojenačkih hemangioma koji prijete trajnim kozmetskim oštećenjem. Terapijski pristup djetetu s dojenačkim hemangiomom treba biti individualiziran, zasnovan na veličini

lezije, morfologiji, lokalizaciji, prisutnim ili mogućim komplikacijama, dobi djeteta te brzini rasta ili involucije dojenačkih hemangioma u vrijeme evaluacije. Medikamentozna terapija obuhvaća lokalnu i sistemsku primjenu lijekova. Početkom 1960-ih godina „zlatni standard“ za liječenje dojenačkih hemangioma bili su kortikosteroidi sve dok se nisu uočile nuspojave primjene kortikosteroida u velikim dozama. Zatim, 1980ih i 1990ih godina se za liječenje dojenačkih hemangioma koristi interferon- α koji je imao nešto uspjeha u liječenju steroid-rezistentnih dojenačkih hemangioma. Zatim 2008. Léauté-Labrèze i suradnici su u istraživanju prikazali uspješnost propranolola, neselektivnog β -adrenergičkog blokatora, u liječenju dojenačkih hemangioma i od tada je propranolol prva linija u liječenju dojenačkih hemangioma (18). Peroralni oblik bez alkohola, šećera i parabena razvijen za primjenu kod djece, registriran je pod nazivom Hemangiol i odobren je za primjenu od ožujka 2014. godine. Smatra se da propranolol djeluje vazokonstrikcijom, inhibicijom angiogeneze, regulacijom renin-angiotenzinskog sustava i inhibicijom proizvodnje dušičnog oksida. Sposobnost propranolola da stimulira apoptozu je nepouzdana. Otkriveno je da se na kapilarnim endotelijalnim stanicama dojenačkog hemangioma koji je u proliferacijskoj fazi nalaze β 2-adrenergički receptori i vaskularno endotelijalni stanični faktori rasta koji su suprimirani pri primjeni β -adrenergičkih blokatora (19,18). Također, moguće je da može prevenirati diferencijaciju matičnih stanica hemangioma u endotelne stanice i pericite i poticati adipogenezu. Učinkovitost propranolola je prikazana u randomiziranoj studiji na 460 djece u dobi od 1-5 mjeseci života postigavši 60% uspješnih rezultata u odnosu na 4% uspjeha s placebo (20). Sveobuhvatnim pregledom 79 članaka na tu temu Starkey i Shahidullah izvjestili su o 86% pozitivnih odgovora na propranolol, pri čemu je omekšavanje tumora i promjena boje prema svjetlijoj zabilježeno kod većine djece već unutar nekoliko sati i dana od primjene prve doze (21). Prije primjene propranolola potreban je detaljni fizikalni pregled s posebnom pozornosti na kardiovaskularni i plućni sustav i detaljni pregled povijesti bolesti. Potrebno je uraditi i elektrokardiografiju pogotovo kod dojenčadi s bradikardijom i onih koji u obitelji imaju kongenitalnu srčanu bolest. Ponekad je potrebna i konzultacija s kardiologom. Relativne kontraindikacije za primjenu propranolola su: kardiogeni šok, sinus bradikardija, hipotenzija, srčani blokovi, bronhalna astma i preosjetljivost na

propranolol. Potrebno je biti posebno oprezan s djecom koja imaju PHACE sindrom zbog mogućeg povećanog rizika za akutni ishemični moždani udar. Najčešće nuspojave primjene propranolola su: poremećaji sna, hladnoća i išaranost distalnih ekstremiteta. Također, primjena β -adrenergičkih blokatora je povezana s bradikardijom i hipotenzijom. Rjeđe komplikacije su bronhospazam i hipoglikemija. Bolničko liječenje optimalno je okruženje za početni tretman novorođenčadi u dobi do 8 tjedana života i prematurusa s manje od postkonceptijskih 48 tjedana, djece s kardiološkim ili pulmološkim rizičnim faktorima te djece iz obitelji lošeg socijalno-imovinskog statusa. Predlaže se početna terapijska doza od 1mg/kg/dan s povećanjem do ciljne doze od 1-3mg/kg/dan. Maksimalno dozvoljena doza za lijek Hemangiol je 3.4mg/kg/dan. Preporučena je primjena lijeka 2 – 3 puta dnevno. Djeci s akutnim bolestima, pogotovo onim vezanim za povraćanje i proljev, potrebno je smanjiti dozu i potreban je intenzivni monitoring. Najveća poboljšanja primjenom propranolola vidljiva su unutar 3 do 4 mjeseca od početka terapije. Međutim, mnogi istražitelji nastavljaju terapiju do dobi kada se dojenački hemangioma obično počinju povlačiti i bez liječenja. Stoga se tretman često nastavlja najmanje do dobi od 8.-12. mjeseca života, što se u većini studija izjednačava s 3 do 12 mjeseci terapije. Prekid terapije propranolom provodi se postupno tijekom razdoblja od 1 do 3 tjedna, prije svega u namjeri sprječavanja povratne sinus tahikardije. Ostali β -blokatori za liječenje dojenačkih hemangioma uključujući atenolol, acebutolol i nadolol u fazi su ispitivanja. Lokalna terapija koristi se za male ili površinske dojenačke hemangiome te one za koje je kontraindicirana sistemska primjena. Ne primjenjuje se kod kompliciranih lezija. Uključuje topičke beta-blokatore, kortikosteroide imikvimod. Timolol-maleat je neselektivni inhibitor β -adrenergičkih receptora dostupan u 5 %-tnoj otopini. Primjenjuje se 2 do 3 puta dnevno kroz 6 do 12 tjedana ili do postizanja stabilnog poboljšanja. Ako nema odgovora nakon prvih 4 do 6 tjedana, liječenje treba prekinuti. Opisana je primjena topičkih beta-blokatora kod malih ulceriranih dojenačkih hemangioma ili u prevenciji rebound fenomena u djece u koje se ukida propranolol. Također postoji zabrinutost o mogućem sustavnom učinku topičkog timolola u dojenčadi s velikim i ulceriranim dojenačkim hemangiomima te na lezijama u blizini sluznica. Topički (klobetazol propionat) i intralezionalni (triamkinolon) kortikosteroidi rjeđe se

koriste od timolola i također su učinkoviti. Najčešći neželjeni učinci su atrofija kože, hipopigmentacija i hipertrihoza. Imikvimod je topički imunomodulator s antiangiogenim i proapoptotičkim djelovanjem. Nema dovoljno radova o njegovoj primjeni u dojenčadi s dojenačkim hemangiomima (17). U ostale metode liječenje dojenačkih hemangioma spadaju laserska i kirurška metoda. U vremenu prije propranololnog doba u liječenju dojenačkih hemangioma tretman PDL laserom bio je redoviti dio terapijske strategije. Dubina penetracije njegove laserske zrake (do 2 mm) ograničila je uspješnost njegove primjene primarno na površnim dojenačkim hemangiomima te na onim dubokim i složenim dojenačkim hemangiomima kod kojih postoji želja sačuvati integritet površine kože. Novi modeli PDL lasera s valnom duljinom od 595 nm, većim protocima energije, duljim trajanjem pulsa i širinom radne točke (spot) do 10 mm omogućili su djelovanje i na veće krvne žile. PDL laser je učinkovitiji od drugih vrsta lasera za kožne dojenačke hemangiome. Periodičkim kontrolama djece u involucijskoj fazi hemangioma potreba za kirurškim zahvatom obično se javlja kod rezidualnog fibroadipoznog tkiva, ožiljaka, prekomjerne ostatne kože ili rekonstrukcija oštećenja. Kirurgija je relativno rijetka opcija kod ekstenzivnih hemangioma koji bi ostavili veliki defekt i značajno funkcionalno i estetsko nagrđenje. Važno je zapamtiti da terapija propranololom i involucija hemangioma može olakšati kirurški zahvat.

1.6 Hemangiomi u sklopu PHACE(S) sindroma

PHACE(S) sindrom je prvi put opisan 1996. godine. Incidencija PHACE(S) sindroma kod djece sa segmentalnim dojenačkim hemangiomima lica je 20-31%, a omjer između ženskog i muškog spola je 9:1. Etiologija je nepoznata. Naziv obuhvaća: posterior fossa malformations, haemangiomas, arterial abnormalities, cardiac abnormalities, eye abnormalities, sternal cleft/supraumbilical raphe (1). U posterior fossa abnormalities spadaju: Dandy-Walker sindrom, cerebularna hipoplazija, kortikalna disgeneza, subependimalna ili arahnoidalna cista, cerebralna hipoplazija, hipoplazija vermisa,

nedostatak foramen laceruma, polimikrogirija, mikrocefalija, nedostatak pituitarne žlijezde ili djelomično prazno “tursko sedlo”. Kod arterijskih abnormalnosti najčešća je ekstrakutana manifestacija (do 57%). Zahvaća krvne žile mozga i vrata na ipsilateralnoj strani hemangioma. Događa se ageneza ili hipoplazija arterija, segmentna ageneza ili fuziformna displazija, “angiomatozne” malformacije intra i ekstrakranijalnih krvnih žila (aneurizme, moya-moya fenomen). Također se razvija progresivna vaskulopatija (stenozna) koja se manifestira kao TIA (limb-shaking) ili akutni ishemijski insult. Od srčanih abnormalnosti javljaju se: koarktacija aorte, aneurizma ascendentne aorte, atrezija luka aorte, poremećaji truncusa brahiocephalicusa, aberantna a. subclavia, PDA, Tetralogija Fallot, VSD, FOA. Od očnih abnormalnosti javljaju se: hemangioma žilnice, cryptophthalmos, kolobom, stražnji embriotokson (zamućenje rožnice), mikroftalmija, glaukom, hipoplazija optičkog živca. Sternal cleft/supraumbilical raphe je ventralni defect sternuma i supraumbilikalnog trbušnog zida, a u to spadaju jamice, rascjepi, nedostatak sternuma, greben, omfalocela. Pri postavljanju dijagnoze djeteta sigurno ima PHACE sindrom ukoliko ima hemangiom lica ili skalpa veći od 5 cm i ukoliko ima jedan veliki ili 2 mala kriterija, a mogući PHACE sindrom je ukoliko djeteta ima hemangiom lica veći od 5 cm i jedan mali kriterij ili ukoliko djeteta ima hemangiom vrata ili gornjeg dijela trupa i 1 veliki ili 2 mala kriterija ili ukoliko ima 2 velika kriterija bez hemangioma. U velike kriterije spadaju: anomalije velikih arterija mozga, poremećaj stražnje lubanjske jame, poremećaj luka aorte, anomalije stražnjeg očnog segmenta, defekt sternuma. U male kriterije spadaju: perzistentne embrionalne arterije osim trigeminalnih arterija, VSD, anomalije prednjeg očnog segmenta, hipopituitarizam. Budući da PHACE sindrom ima malu incidenciju među populacijom, ne postoji standardizirani protokol liječenja. Trenutno ne postoje klinički pokusi s pacijentima s PHACE sindromom i zbog toga se ne zna sigurnost primjene određenih terapija niti je određen protokol liječenja. Postoji samo nekoliko prikaza slučaja u literaturi. Pristup liječenju je individualan i zahtjeva suradnju raznih medicinskih profesija: dermatologa, oftalmologa, kardiologa, endokrinologa, neurologa, neurokirurga, otorinolaringologa, psihijatra, zubara, logopeda i mnogih drugih. Uz PHACE sindrom bitno je spomenuti i LUMBAR sindrom u kojemu spadaju:

hemangiomi smješteni na donjim dijelovima tijela, urogenitalne anomalije, mijelopatija, koštani deformiteti, arterijske, renalne anomalije i rektalne malformacije.

1.7 Zdravstvena njega dojenačkih hemangioma

Medicinske sestre imaju značajan doprinos u svim fazama i segmentima zbrinjavanja dojenačkih hemangioma kojima je potrebno liječenje i hospitalizacija zbog što bolje skrbi za dijete. Sestrinski pristup svakom djetetu mora biti individualiziran, zasnovan na vrsti komplikacije te dobi djeteta. Potrebno je detaljno proučiti povijest bolesti djeteta te također je potrebno imati holistički pristup sa djetetom i roditeljima. Jako je važna i psihička potpora roditeljima i djetetu. Bitno je iskoristiti priliku dok je pacijent hospitaliziran za razgovor i edukaciju roditelja, a i djeteta ukoliko je starije.

Medicinske sestre na početku liječenja uzimaju uzorke krvi za određivanje razine glukoze, natrija, kalija, klorida te vrijednosti hormona T3, T4 i TSH kod velikih hemangioma gdje postoji mogućnost razgradnje hormona štitnjače. Zatim moraju provoditi intenzivni monitoring nad pacijentima koji su hospitalizirani na početku liječenja tijekom 48-72 sata. Medicinske sestre mjere krvni tlak i puls svakih 30 minuta tijekom 4 sata nakon što peroralno primjene terapiju. Također lokalno primjenjuju timolol ukoliko je ordinirano. U formi otopine ili gela primjenjuje se u terapiji dojenačkih hemangioma dva ili tri puta dnevno. Moguće sestrinske dijagnoze za vrijeme hospitalizacije su: bol u svezi s ulceriranim dojenačkim hemangiomom, strah roditelja u svezi s početkom liječenja, strah djeteta u svezi s početkom liječenja, neprihvatanje vlastitog tjelesnog izgleda u svezi s prisutnosti dojenačkog hemangioma na licu, nisko samopouzdanje u svezi s prisutnosti dojenačkog hemangioma na licu, neučinkovito disanje u svezi s prisutnosti dojenačkog hemangioma na dišnim putevima, visok rizik za infekciju u svezi s ulceriranim dojenačkim hemangiomom. Sestrinsko-medicinske dijagnoze za vrijeme hospitalizacije: visok rizik za povraćanje u svezi s primjenom

propranolola, visok rizik za hipoglikemiju u svezi s primjenom propranolola, visok rizik za proljev u svezi s primjenom propranolola, visok rizik za hipotenziju u svezi s primjenom propranolola, visok rizik za bradikardiju u svezi s primjenom propranolola.

Sestrinske intervencije vezane za sestrinsku dijagnozu bol u svezi s ulceriranim dojenačkim hemangiomom su: prepoznati znakove boli, ohrabriti pacijenta, obavijestiti liječnika, primijeniti ordinirani analgetik, pratiti smanjivanje boli kod pacijenta. Sestrinske intervencije vezane za sestrinske dijagnoze strah roditelja u svezi s početkom liječenja i strah djeteta u/s početkom liječenja (ukoliko je starije): stvoriti odnos pun razumijevanja i empatije sa roditeljima i djetetom, poticati ih da verbaliziraju strah, stvoriti osjećaj sigurnosti, objasniti roditeljima ono što im je nejasno u vezi hospitalizacije a što je u domeni medicinske sestre, redovito ih informirati o planiranim postupcima, govoriti polako i umirujuće.

Sestrinske intervencije vezane za sestrinske dijagnoze neprihvatanje vlastitog tjelesnog izgleda u svezi s prisutnosti dojenačkog hemangioma na licu, nisko samopouzdanje u svezi s prisutnosti dojenačkog hemangioma na licu: hrabriti pacijenta da izrazi osjećaje povezane s percepcijom vlastitog tijela, aktivno slušati pacijenta i poticati postavljanje pitanja o vlastitom zdravstvenom stanju, zajedno s pacijentom istražiti mogućnosti koje proizlaze iz novonastale situacije, omogućiti razmjenu iskustava s osobama koje su bile u sličnoj situaciji.

Sestrinske intervencije vezane za sestrinsku dijagnozu neučinkovito disanje u svezi s prisutnosti dojenačkog hemangioma na dišnim putevima: bilježiti saturaciju u sestrinsku listu, pratiti respiratorni status pacijenta, procijeniti težinu dispneje koristeći Borgovu skalu, zabilježiti prisutnost dispneje u pacijenta, procjenjivati stanje svijesti i bilježiti odstupanja, pratiti zvukove disanja, monitorirati disanje pacijenta tijekom 24 sata, obavijestiti liječnika, primijeniti ordiniranu oksigenoterapiju, biti uz pacijenta, podučiti ga učinkovitoj tehnici disanja.

Sestrinske intervencije vezane za sestrinsku dijagnozu visok rizik za infekciju u svezi s ulceriranim dojenačkim hemangiomom: mjeriti vitalne znakove (tjelesnu temperaturu

afebrilnim pacijentima mjeriti dva puta dnevno, te izvijestiti o svakom porastu iznad 37°C), pratiti promjene vrijednosti laboratorijskih nalaza i izvijestiti o njima, u njezi rane primjenjivati: vazelinsku gazu, hidrokolidne i neadherentne obloge i topičke kreme. Većina ulceracija dobro reagira na terapiju gazom i oblozima.

2. CILJ ISTRAŽIVANJA

Glavni ciljevi i znanstveni doprinos ovog istraživanja su:

1. Istražiti ishode skrbi dojenačkih hemangioma u Klinici za dječje bolesti KBC-a Split u razdoblju od 2010.-2018. god.
2. Istražiti raspodjelu po lokalizaciji dojenačkih hemangioma i po spolu u ispitivanoj skupini.
3. Istražiti učestalost nuspojava.
4. Prikazati važnost rada medicinske sestre u skrbi dojenačkih hemangioma.

3. ISPITANICI I METODE

Presječnim retrospektivnim istraživanjem analizirani su rezultati liječenja dojenačkih hemangioma u razdoblju od 01. 01. 2010. do 31. 07. 2018. Liječeno je 493 djece s dojenačkim hemangiomima. Sistemsko liječenje je provodeno propranololom, a lokalno 0,5% timolol maleatom. Propranolol se koristio u dozi od 2,0 mg – 3,0 mg po kg/dan (prosjeck 2,45) u tri dnevne doze. Pripremao se u ljekarnama u obliku propisanih prašaka. U posljednje vrijeme koristi se registrirani pripravak propranolola u sirupu. Timolol maleat je korišten lokalno u kapima 0.5% otopine. Medicinske sestre su ga primjenjivale 3 puta dnevno razmazivanjem po površini hemangioma. Duljina liječenja se određivala klinički parametrima semikvantitativnog hemangiom scora. Uspješnost se na kraju liječenja procijenivala modificiranom visual analog scalom (VAS) te su rezultati liječenja podijeljeni u uspješne, djelomično uspješne i neuspješne.

Ishod liječenja se procjenjivao kao:

- USPJEŠAN - vidljivo je značajno smanjenje veličine hemangioma, palpacijsko omekšanje tvorbe i blijedenje boje;
- DJELOMIČNO USPJEŠAN - zaustavljanje rasta ili smanjenje hemangioma, ali puno manje nego u skupini uspješno liječenih;
- NEUSPJEŠAN - liječenje nije dovelo do vidljivog poboljšanja.

Prije uvođenja terapije za svakog ispitanika su uzeti detaljni anamnestički i heteroanamnestički podatci o obiteljskoj i osobnoj anamnezi te sadašnjoj bolesti. Nakon opsežnog kliničkog pregleda od strane specijalista pedijatrije, ispitanik i roditelj ili skrbnik su bili upoznati s metodama liječenja. Medicinske sestre su uzele uzorke krvi za određivanje razine glukoze, natrija, kalija, klorida te vrijednosti hormona T3, T4 i TSH kod velikih hemangioma gdje postoji mogućnost razgradnje hormona štitnjače.

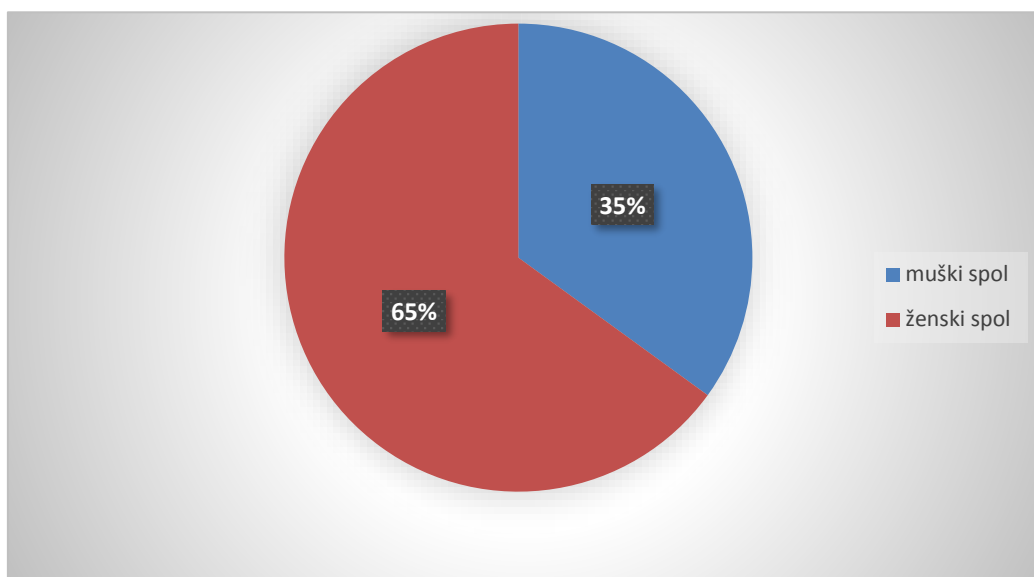
Za analizu biokemijskih pokazatelja koristio se serum ispitanika prema standardnim postupcima laboratorijske dijagnostike. Potom su upućeni na kardiološku obradu kod specijalista dječje kardiologije u okviru koje su podvrgnuti mjerenju arterijskog krvnog tlaka tlakomjerom na živu po Riva – Rocciju, 12 kanalnom elektrokardiografskom ispitivanju te transtorakalnoj ehokardiografiji. Nakon što su svi nalazi bili normalni, pacijenti su nadzirani od strane liječnika i medicinskih sestara tri dana u Klinici ili u dnevnoj bolnici kako bi se postupno uvodila terapija te pratile moguće nuspojave. Medicinske sestre su mjerile krvni tlak i puls svakih 30 minuta tijekom 4 sata nakon terapije. Ispitanici u zadanom razdoblju nisu primjenjivali druge načine liječenja dojenačkih hemangioma. Opći podaci svakog ispitanika dobiveni su iz službene bolničke medicinske dokumentacije, uključujući: datum rođenja, spol, dob na početku liječenja, lokalizaciju hemangioma, način liječenja, ishod i nuspojave. Isti kvalificirani ispitivač bio je prisutan pri dijagnosticiranju dojenačkih hemangioma, indiciranju liječenja, inicijaciji terapije te praćenju komplikacija i ishoda. Ishodi liječenja su bilježeni na kontrolnim pregledima kod istog ispitivača. Kontrole su provođene 3 puta u prvih mjesec dana nakon uvođenja i potom 1 put mjesečno do kraja liječenja. Nuspojave liječenja su bilježene za vrijeme boravka u KBC-u Split te pri kontrolnim pregledima ili su heteroanamnestički dobiveni od roditelja ili skrbnika. Duljina liječenja je bila u rasponu od 5 do 28 mjeseci sa srednjom vrijednosti od 10,2 mjeseca. Važan podatak je da su roditelji ili skrbnici upoznati sa svim opisanim nuspojavama te da su zamoljeni da bilježe i dojave eventualnu pojavu istih u njihove djece.

Podatci su obrađeni u programima Microsoft Office Word (v. 2016) i Microsoft Office Excel (v. 2016). Metode obrade podataka uključile su izračunavanje deskriptivnih statističkih pokazatelja (izračun postotka) za distribuciju po spolu i lokalizaciji te za nuspojave i ishode.

Etičko povjerenstvo KBC-a Split odobrilo je ovo istraživanje. Klasa: 500-03/19-01/64
Ur.br.: 2181-147-01/06/M.S.-19-2

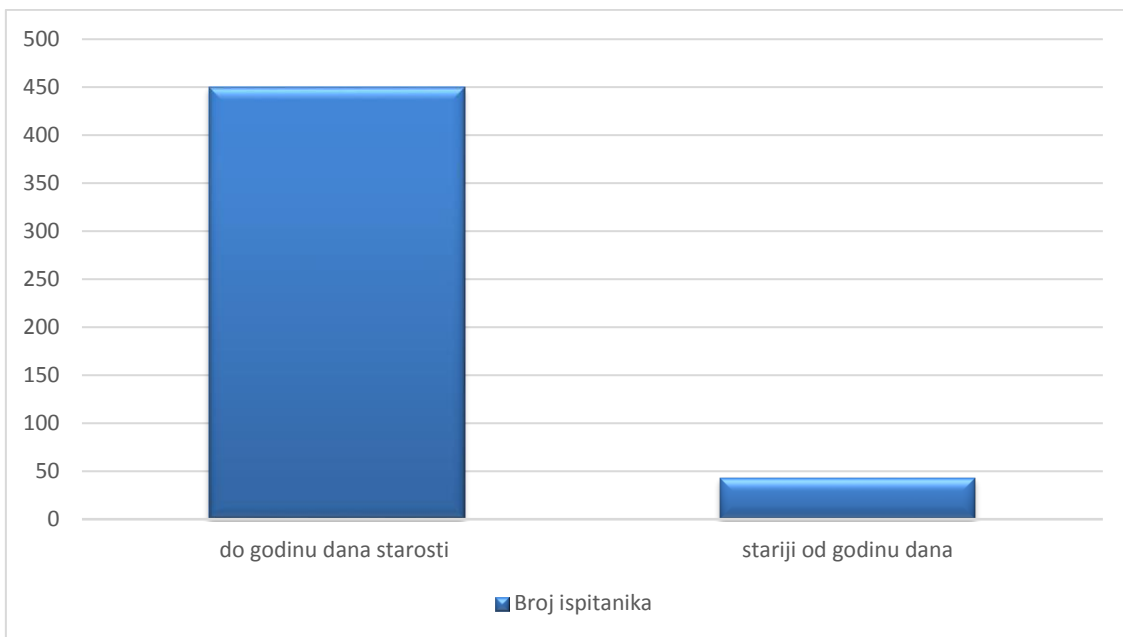
4. REZULTATI

U istraživanje je ukupno uključeno 493 ispitanika. Liječeni su blokatorima β -adrenergičnih receptora: timololom maleatom, propranololom ili propranololom i timololom maleatom zajedno. Od ukupno 493 ispitanika, 320 (65%) je ženskog spola, a 173 (35%) muškog spola, što je prikazano na slici 1.

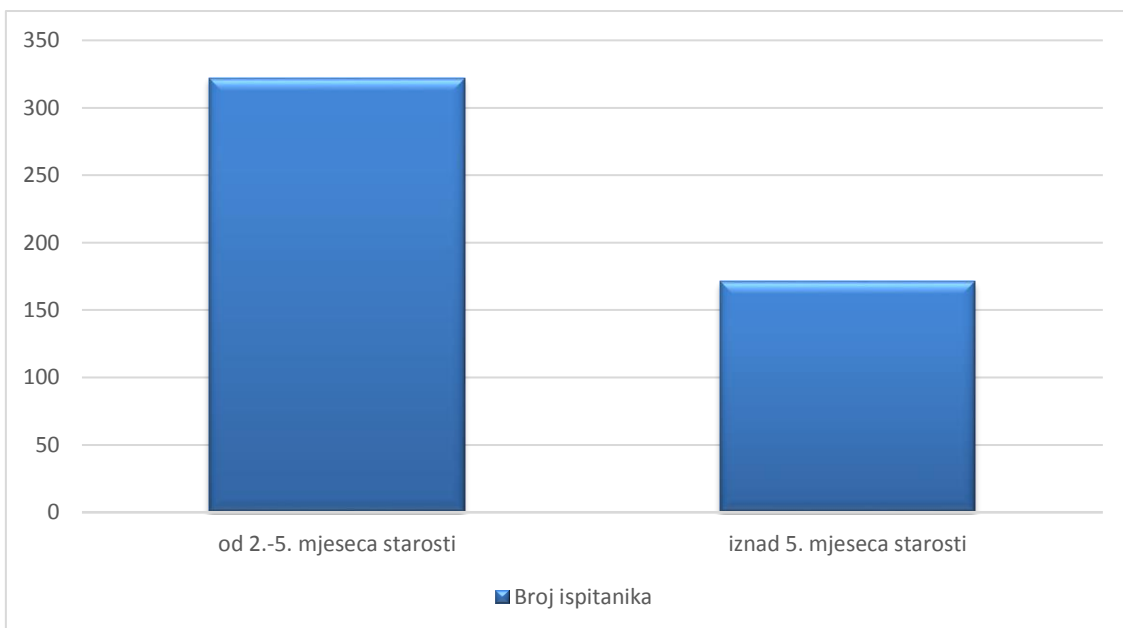


Slika 1. Raspodjela ispitanika po spolu.

Od ukupno 493 ispitanika u njih 450 (91%) liječenje je započeto u prvoj godini života, a u razdoblju od 2. do 5. mjeseca 322 (65%). Raspodjela ispitanika po životnoj dobi pri početku liječenja dojenačkih hemangioma prikazana je na slici 2 i slici 3.

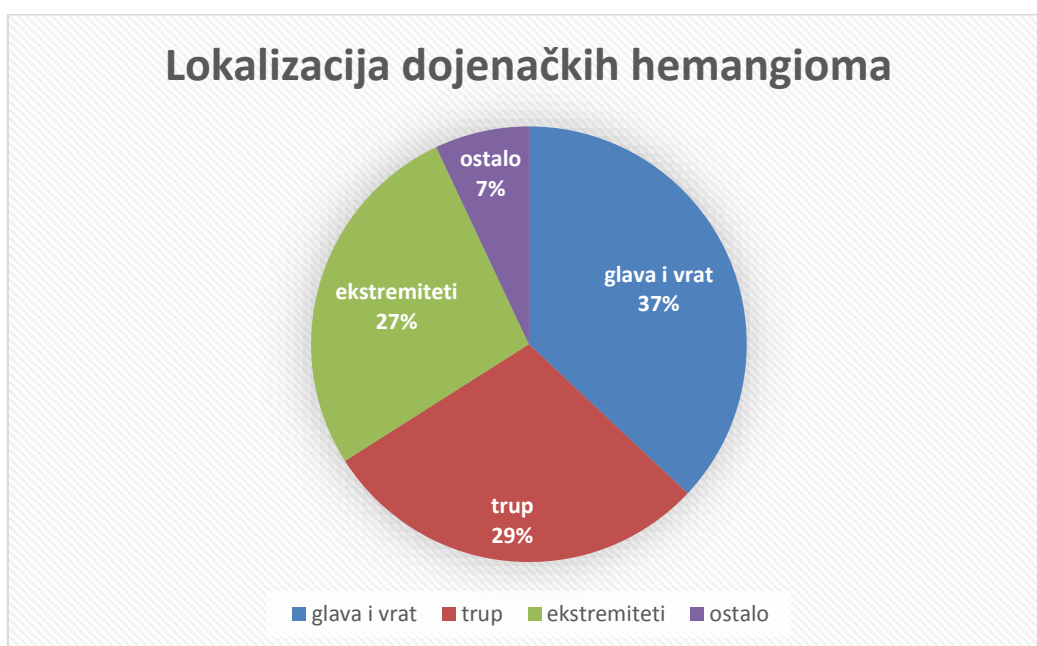


Slika 2. Raspodjela ispitanika po životnoj dobi pri početku liječenja dojenačkih hemangioma.

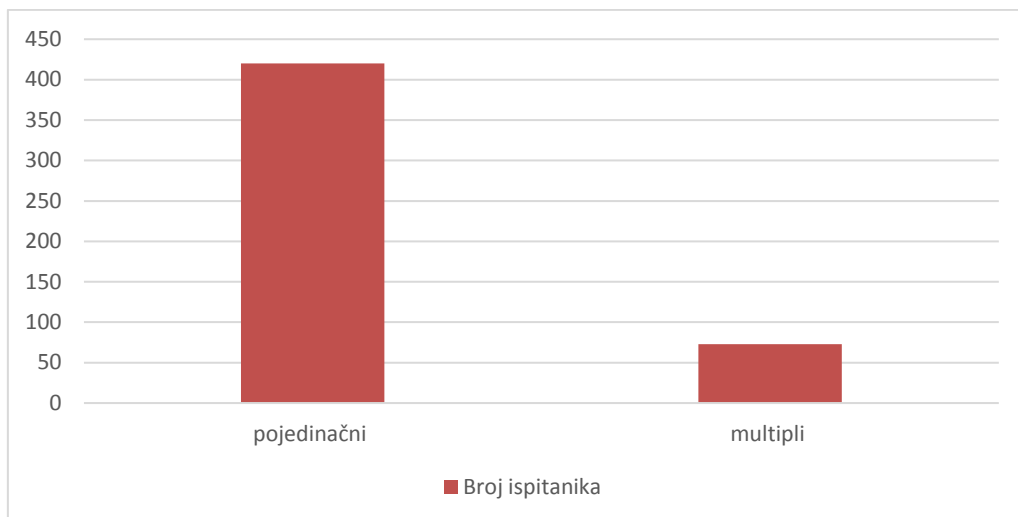


Slika 3. Raspodjela ispitanika po životnoj dobi pri početku liječenja dojenačkih hemangioma.

Istražena je i učestalost pojedine lokalizacije hemangioma u ispitanika (prikazano na slici 4). Najučestaliji su hemangiomi glave i vrata 37% (182 ispitanika), zatim trupa 29% (143 ispitanika), ekstremiteta 27% (133 ispitanika) i ostalih je 7% (35 ispitanika). 73 ispitanika (14,8%) imalo je multiple hemangiome na različitim regijama tijela (prikazano na slici 5).

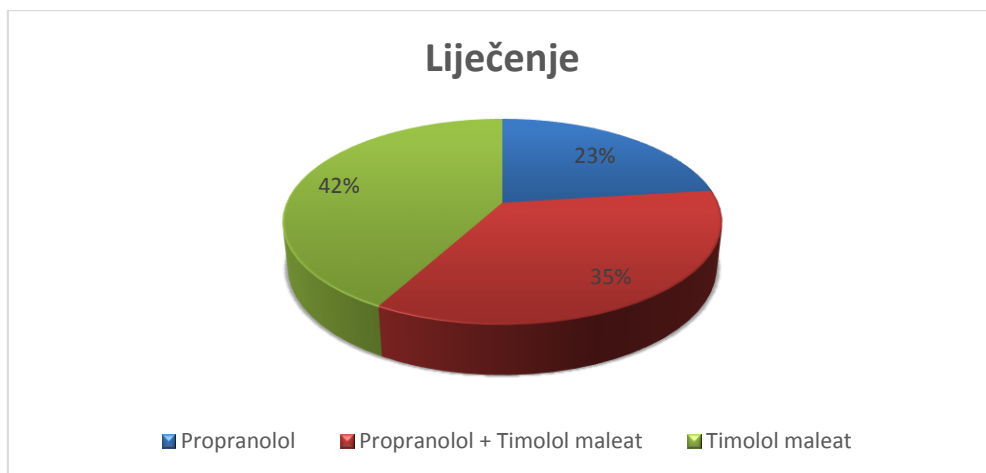


Slika 4. Raspodjela dojenačkih hemangioma po lokalizaciji.



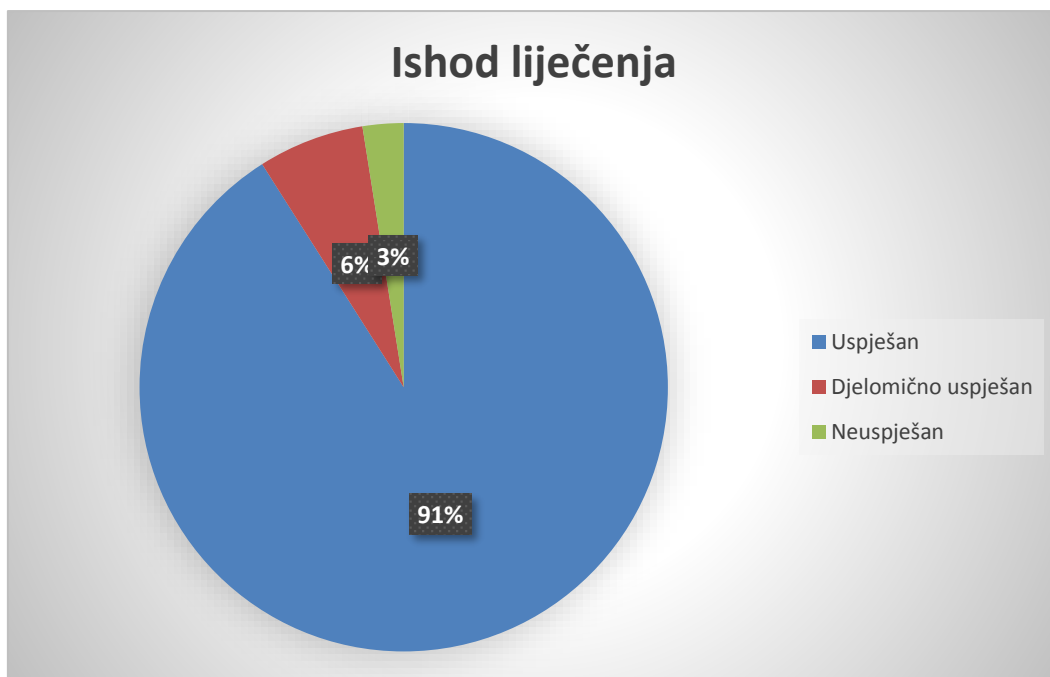
Slika 5. Raspodjela dojenačkih hemangioma po lokalizaciji.

Propranololom je liječeno 287 (58%) ispitanika. Propranolol je bio samostalna terapija u 112 (23%) bolesnika, a u kombinaciji s timololom u 175 (35%), a lokalnom terapijom samo s timolol maleatom je liječeno 206 (42%) djece (prikazano na slici 6).



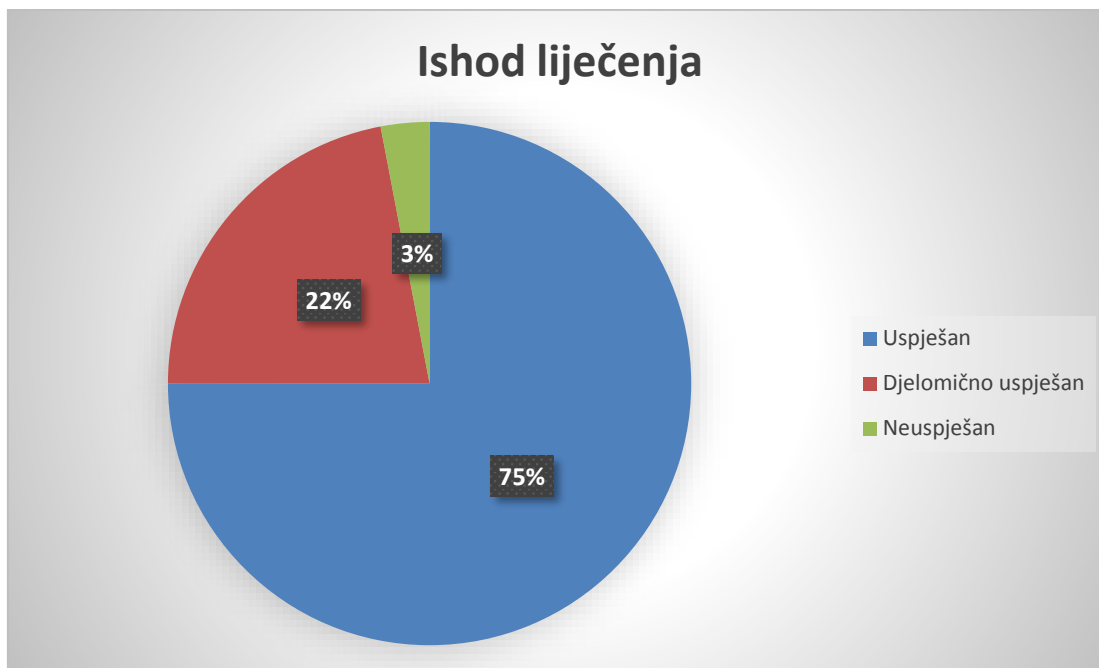
Slika 6. Raspodjela ispitanika s obzirom na vrstu liječenja

Ishod liječenja s propranololom samostalnim ili u kombinaciji s timololom je uspješan u 261 (91%) slučajeva, djelomično uspješan u 19 (6,5%) te neuspješan u 7 (2,5%), što je prikazano na slici 7. Nakon liječenja propranololom registrirano je 15 (5,2%) recidiva.



Slika 7. Raspodjela ispitanika s obzirom na ishod liječenja propranololom ili u kombinaciji s timololom maleatom.

Ishod lokalnog liječenja s timolol maleatom je u 154 (75%) slučajeva bio uspješan, u 45 (22%) slučajeva djelomično uspješan i u 7 (3%) neuspješan (slika 8), a zabilježen je samo 1 (0,5%) slučaj recidiva hemangioma.



Slika 8. Raspodjela ispitanika s obzirom na ishod liječenja timololom maleatom.

Komplikacije tijekom samostalnog lokalnog liječenja timolol maleatom nisu zabilježene, a tijekom liječenja propranololom je zabilježeno 12 (4,2%) slučajeva komplikacija koje su u 5 bolesnika (1,7%) zahtijevale prekid liječenja (2 slučaja zbog hipoglikemije, 2 zbog bronhopstrukcije i 1 zbog gastrointestinalnih manifestacija). Podatci o ispitanicima kod kojih su zabilježene nuspojave liječenja prikazani su u tablici 2.

Tablica 2. Podatci o ispitanicima kod kojih su zabilježene nuspojave liječenja.

LIJEK	NUSPOJAVA	BROJ ISPITANIKA	POSLJEDICE
Propranolol	Gastrointestinalne manifestacije	1	Prekid liječenja
Propranolol	Hipoglikemija	2	Prekid liječenja
Propranolol	Blaža bronhoopstrukcija	1	Titriranje doze
Propranolol	Bradikardija	2	Titriranje doze
Propranolol	Poremećaj sna i nemir bolesnika	2	Titriranje doze
Propranolol	Hipotenzija	2	Titriranje doze
Propranolol	Teža bronhoopstrukcija	2	Prekid liječenja

5. RASPRAVA

Dojenački hemangiomi su najčešći benigni vaskularni tumori u djece i dobro su poznat klinički entitet. Uzrok su nelagodnosti i zabrinutosti roditelja. Do sada ima relativno malo dostupne literature na hrvatskom jeziku vezane za njihovo liječenje, a uopće ne postoji literatura sa smjernicama za sestrinsku skrb niti su dostupna sestrinska istraživanja vezana za dojenačke hemangiome na hrvatskom jeziku. Na engleskom jeziku je dostupno mnogo članaka vezanih za njihovo liječenje i vrlo malo sestrinskih članaka vezanih za dojenačke hemangiome. Terapijski pristup djetetu s dojenačkim hemangiomom treba biti individualiziran, zasnovan na veličini lezije, morfologiji, lokalizaciji, prisutnim ili mogućim komplikacijama, dobi djeteta te brzini rasta ili involucije dojenačkih hemangioma u vrijeme evaluacije. Medikamentozna terapija obuhvaća lokalnu primjenu timolol maleata i sistemsku primjenu propranolola kao i u našem istraživanju. Odluka ovisi o dobi djeteta, karakteristikama rasta lezije i o lokalizaciji hemangioma. Osim kozmetičkih poteškoća i naružena izgleda, treba imati na umu da hemangiomi mogu ometati vitalne funkcije te ozbiljno ugroziti zdravlje i život oboljelih zbog komplikacija kao što su problemi s vidom, sluhom i opstrukcija dišnog puta koji se javljaju zbog periorbitalne, periaurikularne lokalizacije dojenačkih hemangioma i lokalizacije dojenačkih hemangioma na dišnim putevima te kongestivno zatajenje srca. Cilj svake terapije za dojenačke hemangiome je zaustaviti rast hemangioma, ubrzati regresiju i spriječiti gubitak funkcije. Medicinske sestre u našem istraživanju imaju značajan doprinos u svim fazama i segmentima zbrinjavanja dojenačkih hemangioma kojima je potrebno liječenje i hospitalizacija. Medicinske sestre su na početku liječenja uzimale uzorke krvi za određivanje razine glukoze, natrija, kalija, klorida te vrijednosti hormona T3, T4 i TSH kod velikih hemangioma gdje postoji mogućnost razgradnje hormona štitnjače. Zatim su provodile intenzivni monitoring nad pacijentima uz liječnike na početku liječenja tijekom 72 sata. Medicinske sestre su mjerile

krvni tlak i puls svakih 30 minuta tijekom 4 sata nakon što peroralno primjene terapiju. Također su lokalno primjenjivale timolol maleat.

Prema dostupnim literaturnim podacima hemangiomi imaju tri puta veću pojavnost kod ženskog spola (21). U našoj skupini ispitanika, taj odnos je također u korist ženskog spola, ali je nešto manji omjer oko 2:1. Ovdje valja istaknuti da ovi podatci ne predstavljaju ukupnu pojavnost dojenačkih hemangioma u populaciji, već samo onaj dio oboljelih koji su u zadanom razdoblju liječeni. Tu se može kriti razlog razlike raspodjele po spolu.

Istraživanje je pokazalo da je najveći broj pacijenata liječen u dobi od 2.-5. mjeseca (65%), što se podudara s literaturom koja preporučuje liječenje dojenačkih hemangioma tijekom proliferacijske faze koja traje prosječno do 5. mjeseca jer je tada bolji ishod i manje je recidiva što potvrđuje i naše istraživanje (22). Pacijenata do 1 godine života je bilo 450 (91%), a onih starijih od godinu dana 43 (9%). U literaturi se također navodi da je moguće liječenje i nakon proliferacijske faze (23).

Istražili smo učestalost pojedine lokalizacije hemangioma zbog mogućih funkcionalnih komplikacija, moguće povezanosti hemangioma s određenim sindromima (PHACE, LUMBAR) te povezanosti s ekstrakranijalnim lokalizacijama hemangioma. Podijelili smo ljudsko tijelo na 3 regije koje nisu jednake po površini, ali predstavljaju usporedive jedinice s literaturnim podacima. Najčešće zahvaćene regije tijela su glava i vrat (37% ispitanika), zatim slijedi trup (29%), ekstremiteti (27%) te smo sve ostale regije svrstali među ostale (7%) što se podudara sa svjetskom literaturom (21). Također u literaturi se navodi da je u 80% slučajeva prisutan pojedinačni tumor, a u oko 20% su višestruke lezije što se podudara s našim istraživanjem u kojem je 14,8% multiplih, a 85,2% pojedinačnih dojenačkih hemangioma (24).

U liječenju dojenačkih hemangioma u literaturi je kao superioran prikazan β -adrenergički blokator propranolol (peroralni) i timolol (lokalni) koji su se koristili i u ovom istraživanju (25, 26). U literaturi je preporučena doza od 2 mg/kg/dan što se također podudara s našim istraživanjem u kojem je doza bila prosječno 2,5 mg/kg/dan (25). Dnevna doza je podijeljena u 3 primjene, ujutro, po danu i navečer zbog manje neželjenih

učinaka i boljeg održavanja terapije. Ishode liječenja smo definirali kao uspješno (vidljivo je značajno smanjenje veličine hemangioma, palpacijsko omekšanje tvorbe i blijedenje boje), djelomično uspješno (zaustavljanje rasta ili smanjenje hemangioma, ali puno manje nego u skupini uspješno liječenih) i neuspješno liječenje (nije bilo vidljivog poboljšanja). Nakon liječenja propranololom samostalno ili u kombinaciji s timololom maleatom uspješan ishod imalo je 91% ispitanika, djelomično uspješan 6,5 % ispitanika i neuspješan ishod je imalo 2,5 % ispitanika. Nakon liječenja propranololom recidive je imalo 5,2 % ispitanika. Nakon lokalnog liječenja timololom maleatom uspješan ishod je imalo 75% ispitanika, djelomično uspješan 22% ispitanika i 3% ispitanika je imalo neuspješan ishod liječenja. Nakon liječenja timololom maleatom recidive je imao samo jedan ispitanik što prikazuje da je korisna samostalna upotreba timololol maleata u liječenju dojenačkih hemangioma. Rezultati su u skladu i s drugim sličnim studijama iz svjetske medicinske literature koji govore o velikom stupnju učinkovitosti beta blokatora [26]. Nuspojave liječenja propranololom je imalo 4,2% ispitanika što se djelomično podudara sa svjetskom literaturom u kojoj je istraženo da nuspojave liječenja propranololom ima 2% ispitanika (26).

6. ZAKLJUČCI

1. S 91% uspješnih, 6,5% djelomično uspješnih i 2,5% neuspješnih ishoda liječenja naše istraživanje je potvrdilo opravdanost primjene propranolola kao prvog izbora u liječenju dojenačkih hemangioma.
2. U ispitivanoj skupini udio ženskog i muškog spola je 2:1.
3. U području glave i vrata smješteno je 37% dojenačkih hemangioma, trupa 29%, ekstremiteta 27 % te u ostalim regijama 7%, a multiplih dojenačkih hemangioma je bilo 14,8%.
4. Učestalost nuspojava liječenja dojenačkih hemangioma je 4,2% u ispitivanoj skupini.
5. Korisna je samostalna upotreba timolola maleata u liječenju dojenačkih hemangioma s 75% uspješnih ishoda liječenja, 22% djelomično uspješnih ishoda i 3% neuspješna ishoda.

7. LITERATURA

1. Darrow DH, Greene AK, Mancini AJ, Nopper AJ. Diagnosis and Management of Infantile Hemangioma. *Pediatrics*. 2015; 136(4):1-2.
2. International Society for the Study of Vascular Anomalies [Internet]. Little Rock: The society; c 2014 [updated 2014, cited 2014]. ISSVA classification for vascular anomalies. Available from:
http://issva.org/content.aspx?page_id=22&club_id=298433&module_id=152904.
3. Baselga E, Cordisco MR, Garzon M, Lee MT, Alomar A, Blei F. Rapidly involuting congenital haemangioma associated with transient thrombocytopenia and coagulopathy: a case series. *Br J Dermatol*. 2008;158(6):1363–1370.
4. Rangwala S, Wysong A, Tollefson MM, Khuu P, Benjamin LT, Bruckner AL. Rapidly involuting congenital hemangioma associated with profound, transient thrombocytopenia. *Pediatr Dermatol*. 2014;31(3):402–404.
5. North PE, Waner M, Mizeracki A, Mihm MC Jr. GLUT1: a newly discovered immunohistochemical marker for juvenile hemangiomas. *Hum Pathol*. 2000;31(1):11–22
6. Osio A, Fraitag S, Hadj-Rabia S, Bodemer C, de Prost Y, Hamel-Teillac D. Clinical spectrum of tufted angiomas in childhood: a report of 13 cases and a review of the literature. *Arch Dermatol*. 2010;146(7):758–763.
7. Lyons LL, North PE, Mac-Moune Lai F, Stoler MH, Folpe AL, Weiss SW. Kaposiform hemangioendothelioma: a study of 33 cases emphasizing its pathologic, immunophenotypic, and biologic uniqueness from juvenile hemangioma. *Am J Surg Pathol*. 2004; 28(5):559–568.

8. Requena L, Sanguenza OP. Cutaneous vascular anomalies. Part I. Hamartomas, malformations, and dilation of preexisting vessels. *J Am Acad Dermatol.* 1997;37(4):523–549; quiz: 549–552.
9. Kanada KN, Merin MR, Munden A, Friedlander SF. A prospective study of cutaneous findings in newborns in the United States: correlation with race, ethnicity, and gestational status using updated classification and nomenclature. *J Pediatr.* 2012;161(2):240–245.
10. Kilcline C, Frieden IJ. Infantile hemangiomas: how common are they? A systematic review of the medical literature. *Pediatr Dermatol.* 2008;25(2):168–173.
11. Dickison P, Christou E, Wargon O. A prospective study of infantile hemangiomas with a focus on incidence and risk factors. *Pediatr Dermatol.* 2011;28(6):663–669.
12. Hoornweg MJ, Smeulders MJ, Ubbink DT, van der Horst CM. The prevalence and risk factors of infantile haemangiomas: a case-control study in the Dutch population. *Paediatr Perinat Epidemiol.* 2012;26(2):156–162.
13. Haggstrom AN, Drolet BA, Baselga E, et al; Hemangioma Investigator Group. Prospective study of infantile hemangiomas: demographic, prenatal, and perinatal characteristics. *J Pediatr.* 2007;150(3):291–294.
14. Chiller KG, Passaro D, Frieden IJ. Hemangiomas of infancy: clinical characteristics, morphologic subtypes, and their relationship to race, ethnicity, and sex. *Arch Dermatol.* 2002;138(12): 1567–1576.
15. Jinnin M, Medici D, Park L, et al. Suppressed NFAT-dependent VEGFR1 expression and constitutive VEGFR2 signaling in infantile hemangioma. *Nat Med.* 2008;14(11):1236–1246.

16. Stockman A, Boralevi F, Taïeb A, Léauté- Labrèze C. SACRAL syndrome: spinal dysraphism, anogenital, cutaneous, renal and urologic anomalies, associated with an angioma of lumbosacral localization. *Dermatology*. 2007;214(1):40–45.
17. Roganović J, Kolombo I. Dojenački hemangiomi. *Med. fluminensis*. 2016;52(4): 444-451.
18. Sans V, de la Roque ED, Berge J, et al. Propranolol for severe infantile hemangiomas: follow-up report. *Pediatrics*. 2009;124(3).
Available at: www.pediatrics.org/cgi/content/full/124/3/e423.
19. Léauté-Labrèze C, Dumas de la Roque E, Hubiche T, Boralevi F, Thambo JB, Taïeb A. Propranolol for severe hemangiomas of infancy. *N Engl J Med*. 2008;358(24): 2649–2651.
20. Léauté-Labrèze C, Hoeger P, Mazereeuw- Hautier J, et al. A randomized, controlled trial of oral propranolol in infantile hemangioma. *N Engl J Med*. 2015;372(8):735–746.
21. Starkey E, Shahidullah H. Propranolol for infantile haemangiomas: a review. *Arch Dis Child*. 2011;96(9):890–893.
22. Cheirif-Wolosky O, Novelo- Soto AD, Orozco-Covarrubias L, Saez-de-Ocariz M. Infantile hemangioma: an update in the topical and systemic treatments. *Bio. Med. Hosp. Inf. Mex* 2019;76(4):167-175.
23. Zvulunov A, McCuaig C, Frieden IJ, Mancini AJ, Puttgen KB, Dohil M, et al. Oral propranolol therapy for infantile hemangiomas beyond the proliferation phase: a multicenter retrospective study. *Pediatr Dermatol*. 2011;28(2):94-8.

24. Zimmermann AP, Wiegand S, Werner JA, Eivazi B. Propranolol therapy for infantile haemangiomas: review of the literature. *Int J Pediatr Otorhinolaryngol.* 2010;74(4):338-42.
25. Yang H, Hu DL, Shu Q, Guo XD. Efficacy and adverse effect of oral propranolol in infantile hemangioma: a meta-analysis of comparative studies. *World J Pediatr.* 2019.
26. Zhang L, Wu HW, Yuan W, Zheng JW. Propranolol therapy for infantile hemangioma: our experience. *Drug Des Devel Ther.* 2017; 8(11):1401-1408.

8. SAŽETAK

Cilj istraživanja: Glavni cilj je bio istražiti ishode liječenja dojenačkih hemangioma blokatorima beta adrenergičkih receptora. Ostali ciljevi su bili istražiti raspodjelu po lokalizaciji dojenačkih hemangioma, po spolu te učestalost nuspojava liječenja u ispitivanoj skupini te prikazati važnost rada medicinske sestre u skrbi dojenačkih hemangioma.

Ispitanici i metode: Provedeno je presječno retrospektivno istraživanje na 493 ispitanika liječenih od dojenačkih hemangioma blokatorima beta adrenergičkih receptora u Klinici za dječje bolesti Kliničkog bolničkog centra Split u razdoblju od 01. 01. 2010. do 31. 07. 2018. godine. Ishod liječenja je vrednovan po djelovanju na zaustavljanje rasta, smanjenje veličine i blijedenje boje dojenačkih hemangioma kao uspješan, djelomično uspješan ili neuspješan.

Rezultati: Od 493 ispitanika ženskog spola je 65%, a muškog 35% ispitanika. Na glavi i vratu se nalazi 37% dojenačkih hemangioma, to je najčešća lokalizacija. Ukupno 73 ispitanika (14,8%) ima višestruke lezije po tijelu. Od 493 ispitanika propranololom je liječeno 287 (58%) ispitanika kao samostalna terapija ili u kombinaciji s timololom maleatom, a lokalnom primjenom timolol maleata liječeno je 206 (42%) ispitanika. Uspješan ishod liječenja propranololom ima 261 (91%) ispitanika, 19 (6,5%) ispitanika ima djelomično uspješan i 7 (2,5%) neuspješan. Nuspojave su prisutne samo u liječenih propranololom i to 4,2%.

Zaključak: Istraživanje je potvrdilo opravdanost primjene blokatora beta adrenergičkih receptora kao prvog izbora u liječenju dojenačkih hemangioma.

9. SUMMARY

Thesis Title: The importance of the nurse's role in the management of infantile hemangioma in the Department of pediatrics of the University hospital Split from 2010-2018.

Objectives: The main objective was to investigate treatment outcomes of infantile hemangiomas with blockers of beta adrenergic receptors. Other objectives were to investigate the distribution by localization, by gender and frequency of side effects of treatment in the study group and to show the importance of nurses role in management of the infantile hemangioma.

Patients and methods: This was a retrospective, descriptive study of 493 patients treated for infantile hemangioma with blockers of beta adrenergic receptors in the Department of pediatrics of the University hospital Split in the period between January 2010 and July 2018. The treatment outcome was evaluated by the action of halting the growth, size reduction and color fading infantile hemangiomas as successful, partially successful and unsuccessful.

Results: Female were 65% and male were 35% of patients. 37% of infantile hemangiomas were located in the head and neck, it is the most common localization. 73 patients (14,8%) have multiple lesions throughout the body. Of 493 patients, 287 (58%) were treated with propranolol or propranolol in combination with timolol maleat and 206 (42%) patients with topical timolol maleat. 261 (91%) patients have a successful treatment outcome, partial 19(6,5%) patients and unsuccessful 7 patients (2,5%) after the propranolol therapy. Side effects were present only in the treated with propranolol and that was 4,2%.

Conclusion: This study confirmed the justification of the use of adrenergic receptor blockers as first choice in the treatment of infantile hemangioma.

10. ŽIVOTOPIS

OPĆI PODATCI:

IME I PREZIME: Nikolina Jerković

DATUM I MJESTO ROĐENJA: 19. kolovoza 1996. godine, Nova Bila, BiH

DRŽAVLJANSTVO: Hrvatsko

ADRESA STANOVANJA: Kulina bana bb, Novi Travnik, BiH

E-MAIL: nikolina.jerkovic18@gmail.com

OBRAZOVANJE:

2003-2011. Osnovna škola „Novi Travnik“, Novi Travnik

2011.-2015. Opća gimnazija „Novi Travnik“, Novi Travnik

2016-2019. Sveučilišni odjel zdravstvenih studija, preddiplomski studij sestrinstva, Split

ZNANJA I VJEŠTINE:

Aktivno znanje engleskog jezika.

Poznavanje njemačkog jezika.