

CT angiografija u dokazivanju moždane smrti

Ljubić, Maja

Undergraduate thesis / Završni rad

2018

Degree Grantor / Ustanova koja je dodijelila akademski / stručni stupanj: **University of Split / Sveučilište u Splitu**

Permanent link / Trajna poveznica: <https://um.nsk.hr/um:nbn:hr:176:471153>

Rights / Prava: [In copyright](#)/[Zaštićeno autorskim pravom.](#)

Download date / Datum preuzimanja: **2025-02-08**



Repository / Repozitorij:

[Repository of the University Department for Health Studies, University of Split](#)



SVEUČILIŠTE U SPLITU
Podružnica
SVEUČILIŠNI ODJEL ZDRAVSTVENIH STUDIJA
PREDDIPLOMSKI SVEUČILIŠNI STUDIJ
RADIOLOŠKA TEHNOLOGIJA

Maja Ljubić

CT ANGIOGRAFIJA U DOKAZIVANJU MOŽDANE SMRTI

Završni rad

Mentor:

Doc. dr. sc. Frane Mihanović

Split, 2018.

SVEUČILIŠTE U SPLITU
Podružnica
SVEUČILIŠNI ODJEL ZDRAVSTVENIH STUDIJA
PREDDIPLOMSKI SVEUČILIŠNI STUDIJ
RADIOLOŠKA TEHNOLOGIJA

Maja Ljubić

**CT ANGIOGRAFIJA U DOKAZIVANJU MOŽDANE SMRTI
CT ANGIOGRAPHY IN THE DIAGNOSIS OF BRAIN DEATH**

Završni rad/ Bachelor's Thesis

Mentor:

Doc. dr. sc. Frane Mihanović

Split, 2018.

Sadržaj:

1. Uvod.....	1
2. Moždana smrt	3
3. Patofiziologija moždane smrti	5
4. Osnove kompjutorizirane tomografije	8
5. Klinički testovi.....	11
6. Instrumentalni testovi	18
6.1. Selektivna panangiografija.....	19
6.2. Transkranijaska Doplerska sonografija.....	20
6.3. Perfuzijska radionuklidna scintigrafija.....	22
6.4. Evocirani moždani potencijali.....	23
6.5. Elektroencefalografija (EEG).....	25
7. CT angiografija	26
7.1. Tehnika CT angiografije u dijagnostici cerebralnog cirkulacijskog aresta.....	29
7.2. Korisnost CT angiografije u dijagnostici cerebralnog cirkulacijskog aresta	29
7.3. Ograničenja CTA	30
7.4. Budući trendovi.....	32
7.5. Usporedba instrumentalnih testova	32
8. Klinički primjer.....	34
9. Zaključak	38
10. Literatura.....	39
11. Sažetak	40
12. Summary	41
13. Životopis	42

1. Uvod

U povijesti čovječanstva ne postoji tema koja čovjekov um fascinira toliko koliko to čini fenomen smrti. Smrt se, uglavnom, smatra posljedicom zatajenja krvožilnog i dišnog sustava zbog prekida provoda hranjivih tvari i kisika. Premda nedostatak kisika ima različit utjecaj na različite dijelove tijela, i dalje je smrtonosan, o čemu najbolje svjedoči prestanak moždane perfuzije jer upravo moždane stanice umiru prve. U ne tako davnoj prošlosti u medicini je vladalo uvriježeno mišljenje kako je ljudski život determiniran očuvanjem funkcije srca i pluća, dok se u novije vrijeme konsenzusom zauzeo stav da je ljudski život primarno definiran očuvanjem funkcije mozga. Premda živimo u vremenu vrhunca tehnološke revolucije, na kojoj počiva i moja struka radiološke tehnologije, još uvijek ne postoji umjetan način kojim bi se mogla nadomjestiti ili zamijeniti funkcija mozga, stoga se smrt mozga izjednačava sa smrću osobe. Upravo nepovratni prestanak funkcioniranja središnjeg živčanog sustava označava smrt u pravom smislu riječi. Tehnološki napredak omogućio je slikovni uvid u strukture i procese koji su ranije bili dostupni isključivo intuiciji kliničkog pregleda i histopatološkim preparatima. Sama definicija moždane smrti je naveliko prihvaćena, baš kao i preporuka da se organi unesrećenih osoba eksplantiraju i daruju za buduće transplantacije. Klinička dijagnoza smrti mozga određena je nacionalnim smjernicama i zakonima u mnogim zemljama. Neki naglasak stavljaju na otkazivanje moždanog debla, dok drugi obuhvaćaju i mozak i moždano deblo. Dijagnoza smrti mozga prvenstveno je klinička. Duboka koma, odsutnost funkcije moždanog debla i spontane ventilacije glavni su preduvjeti za dijagnozu. To je kompleksna procedura sastavljena od niza kliničkih pregleda koji se naposljetku potvrđuju parakliničkim (objektivnim) potvrdnim testovima. Primjeri takvih testova su: selektivna panangiografija mozga, transkranijalna *doppler* sonografija, perfuzijska radionuklearna scintigrafija, evocirani moždani potencijali te CT angiografija o kojoj ćemo detaljnije u nastavku rada. Konvencionalna angiografija ostaje standardna metoda prikazivanja, ali CT angiografija (CTA) se pojavljuje kao održiva alternativa zbog niza prednosti. Iako su klinički kriteriji dobro uspostavljeni, između zemalja ili vodećih bolnica u zemljama nalaze se znatne varijacije u praksi, kao što su broj osoblja odgovornog za dijagnozu, broj potrebnih pregleda, razdoblje promatranja između pregleda. Angiografija multidetektorske kompjutorizirane tomografije (CT) pojavljuje se kao izvediva alternativa drugim testovima zbog svoje neinvazivnosti, jednostavnosti pristupa,

smanjenja ovisnosti operatera i veće brzine. Međutim, međunarodni konsenzus o primjeni i parametrima ove tehnike trenutačno nije uspostavljen. Zbog toga je cilj ovog rada dokazati ulogu CT angiografije kod dokazivanja moždane smrti sa svim svojim prednostima, ali i nedostacima u komparaciji s drugim metodama. Bilo bi vrijedno znati više o smrti mozga i načinu njezina dijagnosticiranja, jer to ima visoke medicinske, etičke i ekonomske implikacije. Kao stanje koje predstavlja jedan od najtežih izazova za medicinski tim, fokus će biti i na činjenici da je cerebralna smrt glavni preduvjet donacije organa za transplantaciju, a dobro je poznato da Hrvatska dominira na globalnoj razini što se tiče transplantacije organa. Naposljetku će biti predstavljen i klinički primjer moždane smrti kod jednog pacijenta iz arhive splitske bolnice, potkrijepljen slikovnim materijalima.

2. Moždana smrt

U našoj zemlji dugi niz godina postoji važeći koncept smrti cijelog mozga, uključujući i moždano deblo. Naime, smatra se da je moždana smrt nastupila ako je kod osobe nastao potpuni i konačni prestanak moždane cirkulacije. Zato je potrebno, nakon kliničkog pregleda, provesti barem jedan od instrumentalnih ili neurofizioloških dijagnostičkih testova, koji će nepobitno potvrditi smrt čitavog mozga. Mrtvi mozak u tijelu, u kojem srce još radi, jedan je od najsablasnijih proizvoda suvremene tehnologije. Zadnjih četrdeset godina u sustav su adaptirane tehnike koje mogu umjetno održavati ventilaciju, cirkulaciju, odgovarajuću prehranu i eliminaciju mnogih metaboličkih sastojaka u tijelu čiji je mozak nepovratno prekinuo svoju funkciju. Ono što činimo u takvim slučajevima nameće važna društvena i etička pitanja. Smrt mozga je prisilila liječnike kao i društvo u cjelini, da ponovno procijeni pretpostavke koje su stvarane desetljećima. Ciljna skupina su ljudi koji su pretrpjeli akutno, nepopravljivo, strukturno oštećenje mozga kao posljedicu ozljede glave, masivnog moždanog udara ili vrlo jake moždane anoksije. Oštećenje mozga ih gura u najdublju komu s trajnim gubitkom sposobnosti spontanog disanja.

Dakle, smrt mozga ili moždana smrt označava ireverzibilni prekid funkcije velikog i malog mozga, uključujući i moždano deblo. Na temelju kliničkog pregleda se postavi dijagnoza, a zatim se potvrđuje jednim od parakliničkih testova, što je u našoj zemlji propisano zakonom. Pacijent kod kojeg postoji osnovana sumnja na moždanu smrt podvrgnut je kliničkom pregledu od strane dvaju liječnika; najčešće su to specijalisti anesteziologije ili intenzivne medicine. Potrebno je napraviti dva uzastopna klinička pregleda. Između ta dva pregleda potreban je određeni vremenski odmak koji se razlikuje za djecu i za odrasle. Za odrasle osobe i djecu iznad 12 godina potreban je vremenski odmak od najmanje 3 sata između dva pregleda, za djecu između 2 i 12 godina taj period iznosi 12 sati, a za djecu između 2 mjeseca i 2 godine 24 sata. Dobiveni rezultati upisuju se u obrasce koji sadrže niz pitanja odnosno stavki nužnih za točnu evaluaciju stanja pacijenta.

Klinički pokazatelji koji se provjeravaju su sljedeći:

1. ukočene i raširene ili srednje raširene zjenice bez posljedične reakcije na jaku svjetlost
2. odsutnost kornealnog refleksa
3. odsutnost okulocefaličkog refleksa
4. odsutnost okulovestibularnog refleksa
5. odsutnost faringealnog i trahealnog refleksa
6. odsutnost spontanog disanja pri apnejskom testu
7. odsutnost reakcije na duboku središnju bol
8. negativan atropinski test
9. odsutnost svih stanja koja bi mogla oponašati smrt mozga (hipotermija, hipoksija, hipotenzija, lijekovi, metabolični poremećaji) (1)

Ukoliko klinički nalaz upućuje na moždanu smrt, sljedeći korak je jedan od parakliničkih potvrdnih testova koji su najčešće radiološke prirode i još jednom ističu važnost radiologije kao medicinske specijalnosti. Selektivna panangiografija mozga, transkranijaska doplerska sonografija, perfuzijska radionuklidna scintigrafija ili CT angiografija dokazuju odsutnost krvnog protoka u žilama mozga, dok testovi kao što su EEG ili evocirani moždani potencijali dokazuju prekid svih moždanih funkcija. Nakon potvrde smrti mozga jednim od parakliničkih testova, smrt mozga se može službeno proglasiti. No, samo izvođenje parakliničkih testova nije nužno u svim zemljama pa je potrebno razmotriti zakonske akte države u kojoj se proces odvija.

3. Patofiziologija moždane smrti

Patofiziologija smrti mozga primarno je uzrokovana sekundarnim posljedicama dugotrajnog edema mozga. Također i primarne ozljede mozga potencijalno mogu rezultirati generaliziranom hipoksijom i posljedičnim razvojem edema, ukoliko su dovoljno jakog intenziteta. One mogu biti traumatske prirode (subduralni, epiduralni ili intracerebralni hematom, teške kontuzije itd.), cerebrovaskularni inzult (hemoragijski ili ishemijski) ili je u pitanju neki drugi uzrok (hipoksično-ishemijska ozljeda mozga nakon produljene kardiopulmonalne reanimacije, dekompenzirani primarni tumori itd.). Edem mozga je povećanje ukupnog volumena mozga kao posljedica akumuliranja vode u intracelularnom ili ekstracelularnom prostoru moždanog tkiva. Može biti vazogeni (uzrokuje ga oštećenje endotela kapilara mozga koje potencira disrupciju krvnomoždane barijere i curenje proteina u moždano tkivo zbog povećane propusnosti endotela) ili citotoksični (razvija se zbog mehanizma osmoze, uz intaktnu krvnomoždanu barijeru, kojim se voda akumulira u intracelularnom moždanom prostoru i tako uzrokuje bubrenje i propadanje neurona). U samom početku edem je fokalni i lokaliziran je uz primarnu ozljedu, ali kasnije postaje difuzan odnosno generaliziran te posljedično uzrokuje povećanje ukupnog volumena intrakranijalnog prostora. Zbroj moždanog tkiva, cirkulirajuće krvi i likvora predstavlja volumen intrakranijalnog prostora. Neizbježno dolazi do porasta intrakranijalnog tlaka s obzirom na činjenicu da se mozak nalazi zatvoren u koštanom okviru lubanje. Naime, preveliki porast intrakranijalnog tlaka neizbježno dovodi do smanjene moždane perfuzije koja ovisi o razlici arterijskog i intrakranijalnog tlaka. Smanjena perfuzija dovodi do kaotičnog stanja u kojem bilježimo smanjen dotok kisika i hranjivih tvari koje mozak autoregulira vazodilatacijom moždanih krvnih žila i tako dodatno povećava volumen intrakranijalnog prostora čime ispravlja intrakranijalni tlak uzrokujući njegov porast.

Smanjena perfuzija potencira signifikantno pogoršanje i nekrozu moždanih stanica procesom skretanja metabolizma prema anaerobnim mehanizmima acidoze i nakupljanja slobodnih radikala. Nekroza moždanih stanica potencira daljnje pogoršanje moždanog edema i posljedično uzrokuje porast intrakranijalnog tlaka. Kada intrakranijalni tlak prevlada arterijski tlak, tada prestaje perfuzija mozga i nastupa smrt mozga.

Kompenzatorni mehanizmi nastoje regulirati opisani patofiziološki mehanizam. Najznačajniji kompenzatorni mehanizam je porast sistemskog arterijskog tlaka aktivacijom simpatičkog sustava i sustava renin-angiotenzin. Na taj način se nastoji prevladati sve viši intrakranijalni tlak. Onda kada intrakranijalni tlak ekstremno poraste javlja se „simpatička ili katekolaminska oluja“. To je finalni kompenzatorni mehanizam kojim organizam aktivira postojeće zalihe katekolamina uzrokujući enorman porast sistemskog krvnog tlaka i tahikardiju u posljednjem pokušaju održavanja moždane perfuzije. U slučaju da iscrpimo sve kompenzatorne mogućnosti i da druge poduzete mjere liječenja ne daju odgovarajuće rezultate, intrakranijalni tlak će nadvisiti sistemski arterijski tlak i nastupit će prekid cirkulacije mozga.

Cerebralna ili moždana smrt fizički nalikuje na stanje kome, ali ju karakteriziraju simptomi koji pomažu u dijagnozi. Kod svih pacijenata koji razviju tzv. areflektičnu apnoičnu komu treba posumnjati na stanje moždane smrti. Njene karakteristike su:

- najdublji poremećaj svijesti uz gubitak odgovora na vanjske podražaje,
- prestanak spontane respiracije,
- hemodinamska nestabilnost,
- gubitak refleksa moždanog debla,
- disfunkcija hipofize i hipotalamusa što uzrokuje hipotermiju te dijabetes insipidus,
- brojni metabolički, elektrolitski i hormonalni poremećaji.

Sumnja na moždanu smrt neizbježna je kod pacijenata s prethodno navedenim simptomima. Kod postavljanja dijagnoze smrti mozga potrebno je poštivati pravila propisana zakonom države u kojoj se provode ispitivanja i držati se redoslijeda koraka. Primarno je potrebno zadovoljiti sve preduvjete, zatim se provedu klinički testovi i naposljetku se provede potvrdni paraklinički test koji finalizira kompletnu situaciju.

Temeljni preduvjet je jasno definiranje etiologije oštećenja mozga. U obzir je potrebno uzeti pacijentovu anamnezu i uraditi sve potrebne radiološke, kliničke i laboratorijske testove.

Najčešće je riječ o spontanom intracerebralnom krvarenju ili SAH-u uzrokovanom hipertenzivnim krizama ili pak pucanjem moždanih aneurizmi te teškim traumatskim oštećenjima mozga koja mogu biti izolirana ili u sklopu politraume kao jedna od ozljeda.

Određeni primarni tumori mozga također mogu dovesti do navedenog stanja, ali i teške hipoksično-ishemične ozljede. U svakom slučaju ključno je, nakon definiranja uzroka oštećenja mozga, utvrditi da je oštećenje ireverzibilno i kao takvo nepopravljivo djelovanjem bilo kakvom trenutno dostupnom metodom liječenja.

Također je bitno isključiti stanja koja mogu oponašati stanje moždane smrti i kao takva mogu biti direktna prijetnja postavljanju prave dijagnoze, a to su:

- stanje šoka ili hipotenzija,
- hipotermija (tjelesna temperatura ispod 32°C),
- djelovanje lijekova koji mijenjaju neuromišićnu funkciju i neurološku funkciju te imaju sposobnost utjecaja na nalaze EEG-a ili evociranih potencijala (anestetici, neuromišićni relaksansi, barbiturati, benzodiazepini, alkohol itd.),
- encefalitis moždanog debla,
- Guillan-Barreov sindrom,
- encefalopatija povezana s zatajenjem jetre, uremijom ili hiperosmolarnom komom,
- teški endokrinološki ili metabolički poremećaji.

4. Osnove kompjutorizirane tomografije

Kompjutorizirana tomografija je kompleksna dijagnostička metoda koja daje izvanredan prikaz anatomskih detalja u unutrašnjosti ljudskog tijela koristeći se poprečnim presjecima.

Uvedena je prije 30 godina i postepeno je integrirana u sastavni dio kliničke prakse.

Konvencionalna kompjutorizirana tomografija koristi tanku rentgensku zraku koja u poprečnom presjeku prolazi kroz tijelo uz istovremenu rotaciju rentgenske cijevi oko pacijenta. Nasuprot rentgenskoj cijevi nalaze se elektronički detektori koji imaju ulogu konverzije izlazeće rentgenske zrake u električne impulse. Jakost impulsa ovisi o količini neapsorbiranih zraka koje su prošle kroz pacijenta. Impuls se u obliku elektroničke informacije prenosi u računalo koje izračunava apsorpciju rentgenskih zraka za svaki volumni element i pritom ga prikazuje kao transverzalni presjek na monitoru.

Apsorpcijske vrijednosti relativne gustoće struktura na kompjutoriziranoj tomografiji izražavaju se u Hounsfieldovim jedinicama (HU) koje su tako nazvane u čast Sir Godfreya Hounsfielda izumitelja kompjutorizirane tomografije (2).

Apsorpcijske vrijednosti prikazuju se u nijansama sive skale, oscilirajući od bijele do crne boje u rasponu Hounsfieldovih apsorpcijskih vrijednosti od -1000 HU do + 3,074 HU. Međutim, mjerenje u navedenim jedinicama nije u potpunosti precizno, već je promjenjivo od uređaja do uređaja. Unatoč potencijalnim nepreciznostima mjerenja gustoće, u pravilu je omogućena procjena građe patoloških promjena u vidu preciznog razlikovanja solidnog tkiva, masnog tkiva i cističnih procesa.

Sam uređaj za kompjutoriziranu tomografiju se sastoji od pokretnog stola na kojem je smješten pacijent, kućišta uređaja unutar kojeg je smještena rendgenska cijev i detektori, generatora, komandnog stola za planiranje i izvođenje pretrage, računala kao i posebne dijagnostičke konzole za naknadnu analizu učinjene pretrage (post-processing). Nezaobilazna je i automatska štrcaljka za intravensko kontrastno sredstvo. Naime, intravenski kontrast omogućuje procjenu prokrvljenosti parenhimnih organa i patoloških promjena kao i prikaz krvnih žila (CT angiografija).

Tehnički razvoj kompjutorizirane tomografije bio je sinkroniziran s napretkom tehnologije. Cilj je bilo povećati brzinu rotacije i broj detektora što bi naposljetku rezultiralo boljom prostornom

rezolucijom, većim dijagnostičkim mogućnostima i većom brzinom snimanja, ali uz nezaobilaznu optimalizaciju doze zračenja.

Prva generacija CT-uređaja koristila je usku tanku rentgensku zraku koja je bila usmjerena na 1 ili 2 detektora, a metode kretanja cijevi i detektora su bile translacija i rotacija. Pritom su detektori i izvor zračenja bili fiksirani i to s nasuprotne strane pacijentu. Zatim bi se za 1 stupanj rotirali i cijev i detektori. Vrijeme snimanja po sloju iznosilo je 5 minuta. Ovim načinom bilo je moguće snimati samo nepokretne dijelove tijela kao npr. mozak ili kralježnicu. Druga generacija CT uređaja promijenila je oblik rentgentske zrake i povećala broj detektora. Zraka je sada lepezastog oblika, a rotacija je povećana s 1 stupanj na 30 stupnjeva. Shodno tome, reducirano je vrijeme ekspozicije na 18 sekundi što je rezultiralo početkom snimanja torakalnih organa i trbušnih organa za vrijeme apneje da bi se izbjegli artefakti disanja i peristaltike crijeva. Treća generacija je gotovo prepolovila vrijeme snimanja, tako da je vrijeme po sloju reducirano na 10 sekundi.

Četvrta generacija CT-uređaja je implementirala detektore u krugu od 360 stupnjeva koji su bili stacionirani te su na taj način omogućili kontinuiranu rotaciju rentgenske cijevi. Vrijeme snimanja je dodatno ubrzano.

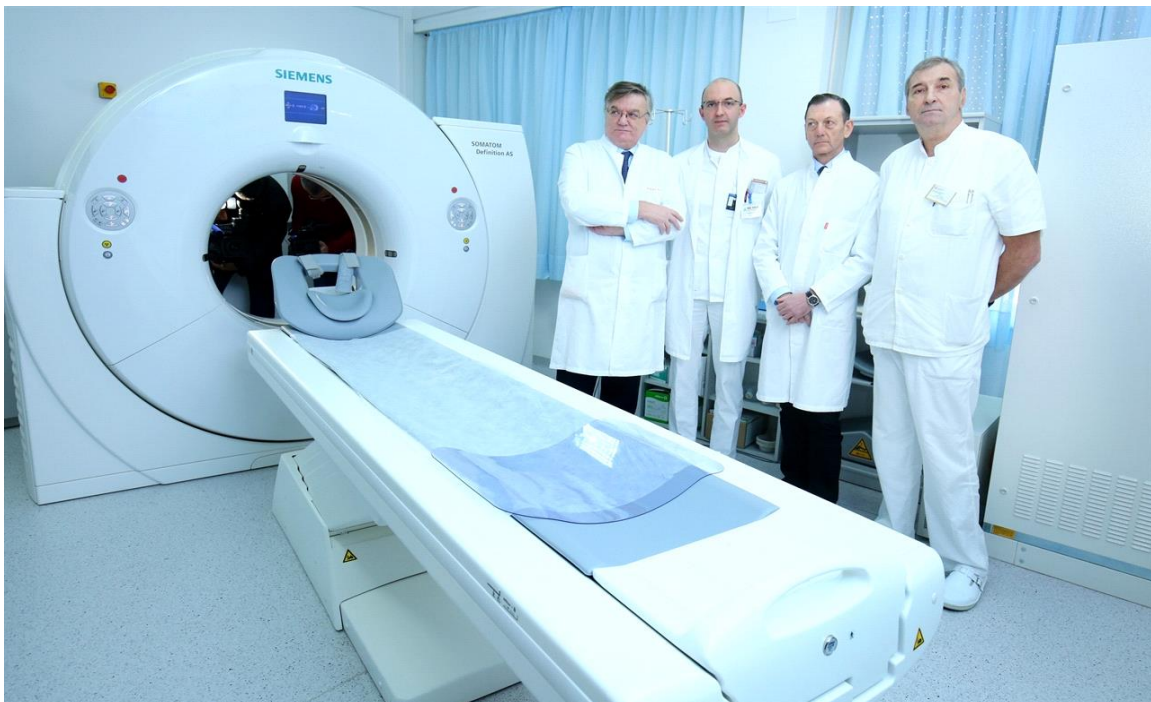Konvencionalni CT uređaji imaju određena ograničenja koja su istisnuta daljnim tehnološkim razvojem uređaja za kompjutoziranu tomografiju. Sporo vrijeme snimanja, artefakti uzrokovani disanjem ili pomicanjem, ograničenja u prikazu drugih ravnina. Sve su to bile stavke koje su zahtijevale poboljšanja.

Razvoj spiralnog CT uređaja bio je tehnološka prekretnica, uvođenjem slipring tehnologije kasnih 80-tih godina. Za razliku od konvencionalnog CT-uređaja, temelj spiralnoga CT-a je konstantna rotacija cijevi uz istovremeno kontinuirano pomicanje stola za snimanje uz jedan sloj detektora. Za rezultat bi se dobio kontinuirani volumni prikaz određenog dijela tijela.

Sljedeći korak su višeslojni uređaji za kompjutoriziranu tomografiju koji uvode i do 320 redova detektora što omogućuje odgovarajući prikaz slojeva samo jednom rotacijom rentgenske cijevi. Tako je izrazito ubrzan sam pregled što ide u prilog CT-angiografijama i CT koronarografijama. Nove uređaje također prate napredniji kompjutorski programi koji omogućuju rekonstrukciju slike iste kvalitete u svim presjecima. Rekonstruirane slike su kvalitetno ekvivalentne primarnom transverzalnom presjeku.

Na posebno formiranim radnim stanicama kompjutorski programi omogućuju razvoj novih tehnika kao što su: CT virtualna endoskopija, CT- koronarografije, CT-angiografija, 2D i 3D volumni prikazi, različite MIP-tehnike itd.

Dakle, uporaba *multislice* CT-uređaja omogućuje prikaz velikog tjelesnog volumena za vrijeme apneje od 10 do 15 sekundi.



Slika 1. MSCT uređaj

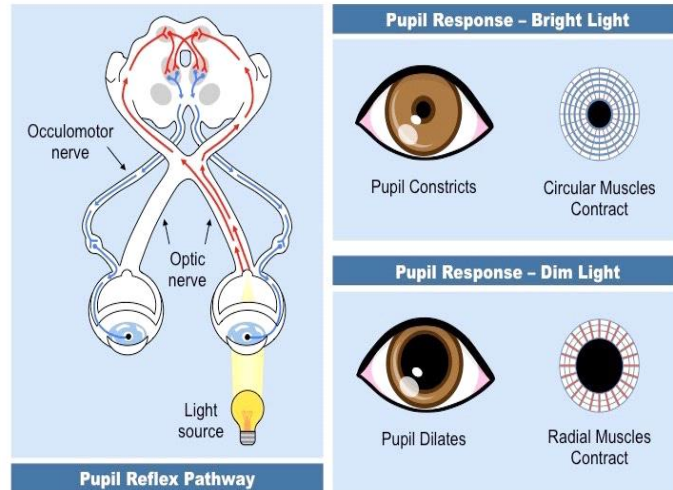
Izvor: <https://www.slobodnadalmacija.hr/dalmacija/split/clanak/id/465509/splitski-kbc-svecano-pustio-u-rad-novi-msct-ureaj-vrijedan-55-milijuna-kuna-koji-se-vec-koristi-se-za-preglede-pacijenata>

5. Klinički testovi

Za provedbu kliničkih testova dokazivanja moždane smrti zadužena su dva liječnika specijalista (anesteziolozi, neurolozi) u kooperaciji s medicinskom sestrom ili tehničarom. Između provedena dva seta testova postoji određeni vremenski odmak koji u odraslih iznosi minimalno 3 sata, a u djece je taj interval duži i iznosi 12-24 sata, ovisno o dobi. S obzirom da je klinički pregled vrlo efektan i najvažniji indikator smrti mozga, njemu ćemo posvetiti posebnu pažnju. Klinički pregled podrazumijeva izvođenje apnea testa i refleksa moždanog debla. Cijela procedura provođenja kliničkih testova provodi se sukladno zakonom propisanom Pravilniku o načinu, postupku i medicinskim kriterijima za utvrđivanje smrti osobe koja je potencijalni donor organa za presađivanje.

Klinički pregled obuhvaća:

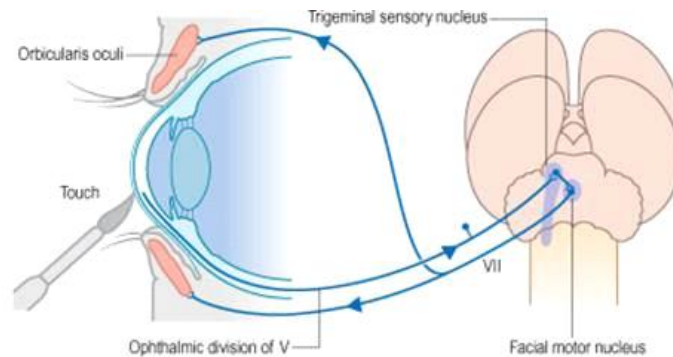
1. Odsustvo pupilarnog refleksa to jest odsutnost reakcije zjenica na jaku svjetlost. U pupilarnom refleksu sudjeluju n. opticus i n. oculomotorius. Naime, prirodna reakcija na svjetlost je mioza odnosno refleksno sužavanje zjenica. Zjenice će biti široke, nereaktivne i fiksirane u srednjem položaju. Bitno je napomenuti kako pri tome zjenice ne moraju biti simetrične, niti maksimalno proširene. Ovaj test ima određene nedostatke koji se ogledaju u slučajevima ozljede oka ili katarakte. Također je bitno isključiti utjecaj midrijatika, antikolinergika ili pak neuroloških bolesti koji mogu omesti evaluaciju refleksa.



Slika 2. Prikaz reakcije pupilarnog refleksa na svjetlost

Izvor: <http://ib.bioninja.com.au/options/option-a-neurobiology-and/a2-the-human-brain/brain-damage.html>

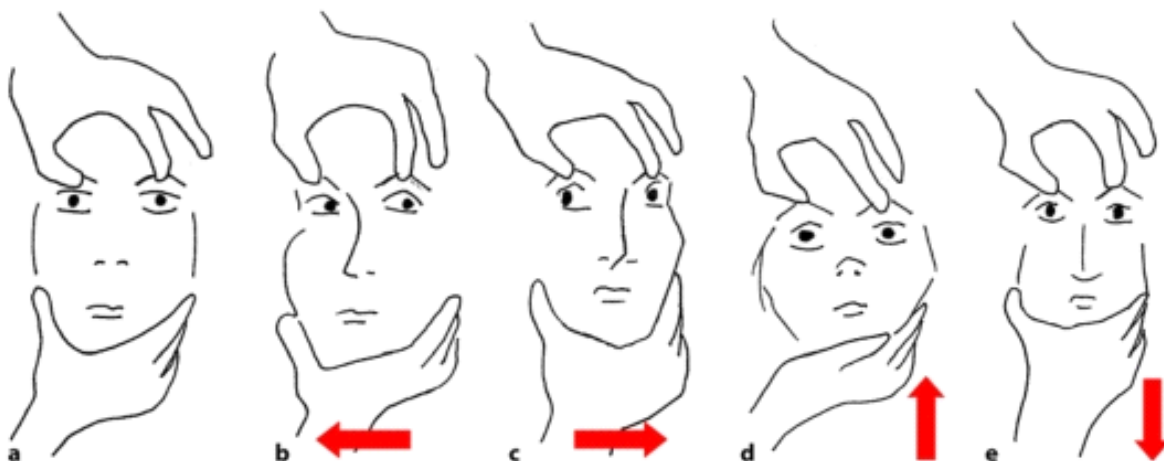
2. Odustvo kornealnog refleksa odnosno izostanak motornog odgovora (treptanje) ili vegetativnog odgovora (suzenje) nakon podraživanja rožnice komadićem vate.



Slika 3. Prikaz kornealnog refleksa prilikom podraživanja vatom

Izvor: <http://teachneuro.blogspot.com/2013/01/the-corneal-or-blink-reflex.html>

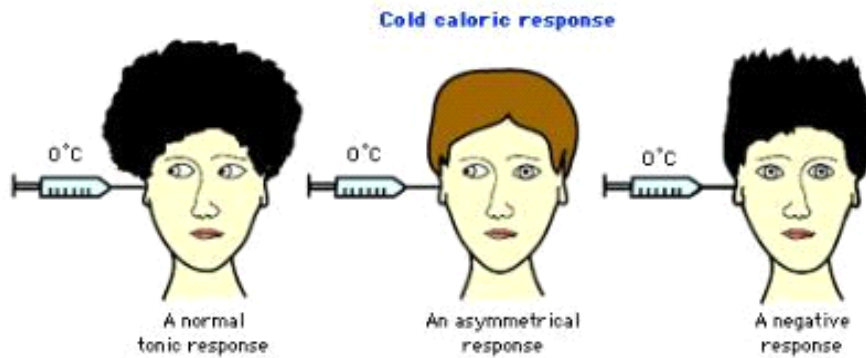
3. Odsustvo pokreta lica. Nepostojeća aktivnost jezgre n. facialis u moždanom deblu posljedično vodi ka odsustvu mimike i pokreta lica, te istom tom odsustvu nakon bolnog podražaja lica, vrata, prsnog koša, udova i trbuha.
4. Odsustvo spontanih mišićnih pokreta. Naime, klinički pregled motornog odgovora podijeljen je na četiri dijela. Prilikom stimulacije trigeminalnog područja kojeg čine n. ophtalmicus, n. maxillaris i n. mandibularis, bilježimo izostanak facijalnog motornog odgovora u području djelovanja trigeminusa. Motorni odgovor izostaje u ostatku tijela odnosno u vratu, prsnom košu, abdomenu i ekstremitetima kod većine pacijenata. Stimulacijom spinalnog područja ponekad bilježimo motorne odgovore u području ekstremiteta, prsnog koša i trbuha, ali to su spinalni refleksi koji se odvijaju na razini kralježničke moždine, ispod razine moždanog debla i njihovo prisustvo ne isključuje dijagnozu smrti mozga. Preduvjet za razvoj spinalnih refleksa je spinalna ishemija iznad segmenta C1-C4.
5. Odsustvo okulocefaličnog refleksa u kojem sudjeluju n. oculomotorius, n. trochlearis i n. abducens. Izvodi se tako što se pacijentova glava s pritom otvorenim kopcima ubrzano rotira lijevo-desno, pri čemu se procjenjuje reakcija očnih bulbusa. Naime, normalna reakcija podrazumijeva da se očni bulbusi ne kreću sinkronizirano s rotacijom glave, već se doimaju kao da još uvijek prate neku točnu smještenu ispred. Prije izvođenja ovog refleksa potrebno je isključiti povredu vratne kralježnice. Kod moždane smrti bulbusi će posljedično slijediti pokrete glave. Izostanak navedenog refleksa u literaturi se naziva još i oči lutke.



Slika 4. Ispitivanje okulocefaličkog refleksa

Izvor: <https://www.ncbi.nlm.nih.gov/pmc/articles/PMC2905585/> (3)

6. Odsustvo okulovestibularnog refleksa u kojem sudjeluju n. oculomotorius, n. trochlearis i n. abducens. Nužno je, prije izvođenja navedenog refleksa, isključiti leziju vanjskih zvukovoda i bubnjića. Procedura se sastoj u aplikaciji 20-50 ml hladne vode (4-8°) u jedan pa u drugi zvukovod. pri čemu se promatraju pacijentovi bulbusi. Glavu je nužno podignuti 30° od podloge i pritom očne kapke držati otvorenima, ali i zvukovod očistiti od cerumena. Prirodna reakcija je devijacija bulbusa na suprotnu stranu. Potrebno je promatrati bulbuse tokom 1 minute, a zatim test na drugoj strani izvesti nakon 5 minuta.



Slika 5. Ispitivanje okulovestibularnog refleksa

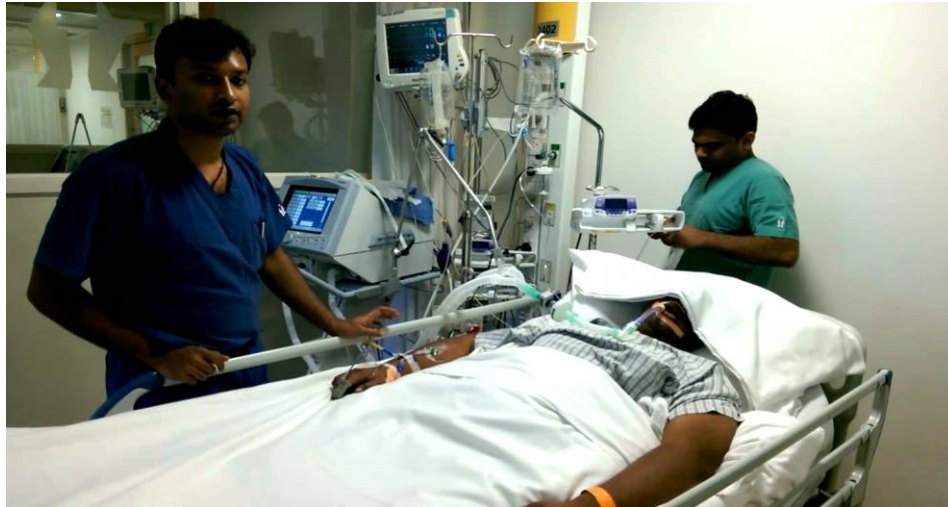Izvor:

<https://www.tumblr.com/privacy/consent?redirect=https%3A%2F%2Fsphysio2.tumblr.com%2Fpost%2F17981508303%2Foculovestibular-reflex-aka-ice-water-caloric>

7. Odsustvo faringealnog refleksa ili refleksa povraćanja u kojem sudjeluje n. glosopharingeus. Refleks se ispituje putem podraživanja nepčanih lukova i stražnje strane ždrijela špatulom ili aspiracijskim kateterom, a da pritom izostaju bilokakvi pokreti, premda bi normalna fiziološka reakcija bila nagon na povraćanje.
8. Odsustvo trahealnog refleksa ili refleksa kašlja u kojem sudjeluje n. vagus. Ispituje se podraživanjem stijenke traheje, putem katetera za aspiraciju uvedenog kroz trahealni tubus, što posljedično izaziva intenzivne pokrete čitavog tijela koji nalikuju na kašalj. Bitno je napomenuti kako vrh aspiracijskog katetera mora sezati do donjeg respiratornog trakta. Nećemo naići na reakciju ukoliko je refleks ugašen. Ovaj refleks nestaje zadnji.
9. Odsustvo atropinskog odgovora. Naime, atropinski test ispituje aktivnost jezgara n. vagusa koji je smješten u donjem dijelu moždanog debla te se izvodi nakon ispitivanja refleksa. Na intravenski kateter ordinira se 0,04 mg/kg atropina. Atropin djeluje na autonomni živčani

sustav, točnije na parasimpatikus te uzrokuje blokadu muskarinskih receptora. U slučaju moždane smrti, porast srčane frekvencije je 10% ili manje od vrijednosti prije ordiniranog atropina. Ovaj test moguće je kontrolirati elektrokardiografski. Dakle, ukoliko bilježimo izostanak srčane frekvencije za više od 10% posto nakon aplikacije 4mg atropina, znači da se radi o nefunkcioniranju jezgre n. vagusa.

10. Apneja test. Njime dokazujemo smrt respiratornog centra koji je smješten u produženoj moždini. Način njegova izvođenja striktno je određen zakonom, profesionalnim smjernicama i vodičima. Da bi primarno uopće mogli pristupiti apneja testu potrebno je ispuniti određene preduvjete: održavanje sistoličkog tlaka iznad 90 mmHg, uspostavljena normovolemija, uspostavljena normokapnija PaCO₂ 40-45 mmHg, održavanje normoksemije sa PO₂ većim od 150 mmHg te održavanje normotermije od 36.5°. U normalnim okolnostima stanice respiracijskog centra će reagirati na porast pCO₂ u krvi i posljedično izazvati spontani udah. Kod osobe koja je moždano mrtva porast pCO₂ iznad 8 kPa (normalna do 5,4 kPa) neće izazvati spontane udahe. S obzirom da je prilikom apneja test moguća pojava spinalnih refleksa, važno je napomenuti kako oni ne isključuju dijagnozu smrti mozga. Također se mogu pojaviti i znakovi koji zahtijevaju prekid daljnjeg provođenja ispitivanja, a to su: arterijska saturacija niža od 80%, PaO₂ niži od 65 mmHg, pad sistoličkog tlaka ispod 65 mmHg ili pak pojava potencijalno opasnih aritmija. Važno je spontane kretnje ne zamijeniti za udah. Spontani udah uključuje aktivaciju čitave respiratorne muskulature i određeni volumen zraka koji je izmjeren od strane respiratora. Test se izvodi na način da se pacijenta prebaci na modalitet ventilacije koji je platforma isključivo za spontane udahe (CPAP uz 100% kisika) na kraći vremenski period od svega 10-15 minuta pri čemu se svake dvije minute vadi krvni uzorak arterijske krvi za mjerenje pCO₂, a pritom se kontinuirano vrši monitoring pacijenta u potrazi za bilo kakvom kretnjom. Nakon što razina pCO₂ dosegne razinu iznad 8kPa test se prekida te ukoliko nije došlo do spontanog udaha, smatra se kako je respiracijski centar zapravo disfunkcionalan. Apneja test mora biti zadnji klinički test i ne izvodi se kod drugog kliničkog pregleda, ukoliko su u prethodnom pregledu kriteriji za dijagnozu smrti mozga postignuti. Važno je provesti ga do kraja jer u suprotnom ne možemo govoriti o smrti mozga.



Slika 6. Izvođenje apneja testa

Izvor: https://www.youtube.com/watch?v=WC_bJbIx_rA

6. Instrumentalni testovi

Instrumentalni testovi se još nazivaju i potvrdni ili paraklinički testovi za utvrđivanje moždane smrti. Nakon ispravno izvedenih kliničkih testova koji se izvode komisijski (dva liječnika - člana komisije) i to dva puta s razmakom od 3 sata (kod djece 12-24 sata), potrebno je provesti još i neki od zakonom propisanih potvrdnih ili parakliničkih testova (4).

S obzirom da svaki od tih testova može potencijalno biti lažno pozitivan, ključna je točna i egzaktna interpretacija od strane iskusnih kliničara kako bi mogućnost pogreške bila svedena na minimum. Optimalan test bi trebao biti neovisan o lijekovima ili bilokakvim promjenama u metabolizmu, relativno standardiziran i dovoljno uvjerljiv da pruži dokaze o postojanju smrti mozga.

U određenim zemljama u kojima je na snazi koncept smrti moždanog debla provođenje testova ovog tipa nije nužno. Primjer takve zemlje je Ujedinjeno Kraljevstvo. Naspram njih, hrvatsko zakonodavstvo nalaže provedbu parakliničkih testova kao oblika konačne potvrde smrti mozga. Zakon nalaže provedbu samo jednog tipa testa i ukoliko se pomoću njega dokaže izostanak moždane perfuzije ili izoelektrična linija, proglašava se smrt.

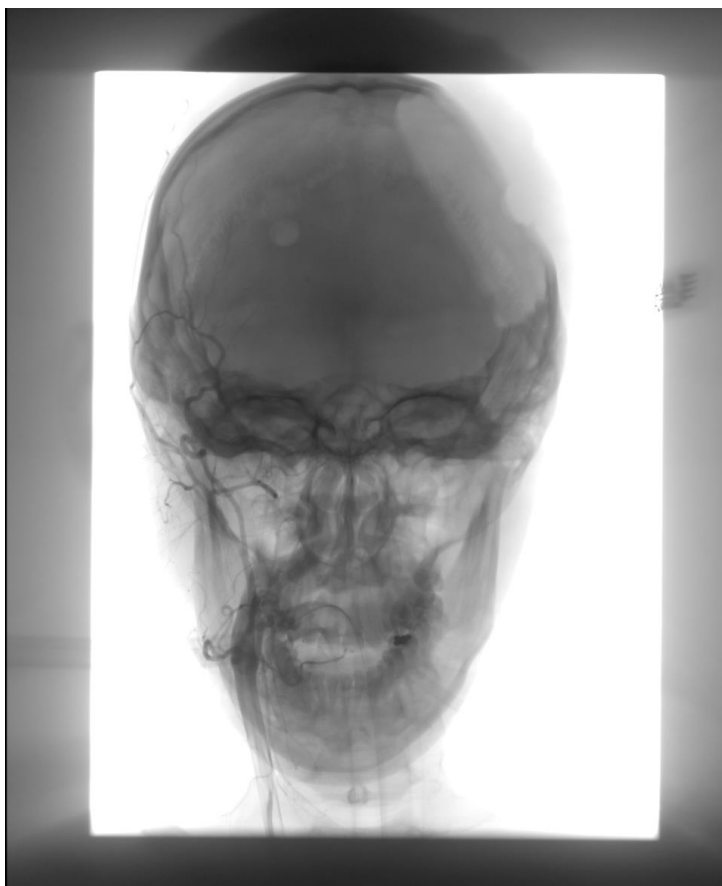
U Hrvatskoj raspoložemo sa sljedećim pretragama:

1. selektivna (konvencionalna) panangiografija (cerebralna i vertebralna)
2. transkranijaska doplerska sonografija
3. perfuzijska radionuklidna scintigrafija
4. evocirani moždani potencijali
5. EEG
6. MSCT (engl. Multislice CT) kontrastna panangiorafija (5)

6.1. Selektivna panangiografija

Selektivna panangiografija mozga je pretraga koja je implementirana kao jedna od vodećih radioloških metoda u dokazivanju moždane smrti i kao takva ima prednost u splitskoj bolnici. Dokazuje prekid moždane cirkulacije. Pomoću intravenske aplikacije kontrastnog sredstva se prikazuje cirkulacija u mozgu, ukoliko postoji. Ukoliko ne postoji, pretraga je kompetentna konačno potvrditi smrt mozga. Angiografija je sama po sebi minimalno invazivna metoda koja koristi rendgenske zrake i jodno kontrastno sredstvo u svrhu prikaza određenih krvnih žila u mozgu.

Kateter se postavi u arteriju noge ili ruke kroz mali rez na koži i uz rendgensku navigaciju kateter se pomiče u ispitivano područje. Jednom kada se kateter nađe u interesnom području, kontrastno sredstvo se aplicira te se snimaju snimke koristeći ionizirajuće zračenje. Cerebralna angiografija se također naziva i intraarterijska digitalna subtrakcijska angiografija. Izraz se odnosi na dobivanje slika elektroničkim putem, a ne na rendgenskom filmu. Slikama je moguće manipulirati elektroničkim putem tako da se gornja kost lubanje obično ukloni sa slike u svrhu točnije evaluacije krvnih žila.



Slika 7. Primjer selektivne panangiografije desne zajedničke karotidne arterije

Izvor: arhiva KBC Firule

6.2. Transkranijaska Doplerska sonografija

Transkranijaska *dopler* sonografija dijagnosticira moždani cirkulacijski zastoj. Pregled uključuje prednju i stražnju moždanu cirkulaciju. Srednja moždana arterija se pregleda kroz temporalni koštani prozor, a bazilarne i vertebralne arterije kroz foramen occipitale magnum.

Ekstrakranijalno se moraju pregledati obje vertebralne arterije, obje zajedničke i unutarnje karotidne arterije. Izvode se dva uzastopna pregleda u razmaku od 30 minuta. Test izvode dva neurologa. Ovaj instrumentalni test se ne može koristiti ako je prethodno urađena kraniotomija, plasirana ventrikularna drenaža, ili kod širokih fraktura lubanje (6). Glavna prednost je neinvazivnost dijagnostičke metode koja se izvodi u realnom vremenu, a primarno služi za ispitivanje intrakranijske hemodinamike. Niti jednom drugom dijagnostičkom metodom nije moguće prikazati spektar intrakranijskih i ekstrakranijskih vaskularnih patoloških stanja te njihov utjecaj na intrakranijsku hemodinamiku, kao na način koji pruža transkranijaska dopler sonografija. U jedinicama intenzivnog liječenja koristi se za neinvazivno praćenje intrakranijalnog tlaka, također za razvoj cerebralnog cirkularnog aresta, odnosno za potvrdu smrti mozga. Ovu visokosofisticiranu tehnologiju očekuju sve šire primjene u neurološkim, ali i drugim patološkim stanjima.

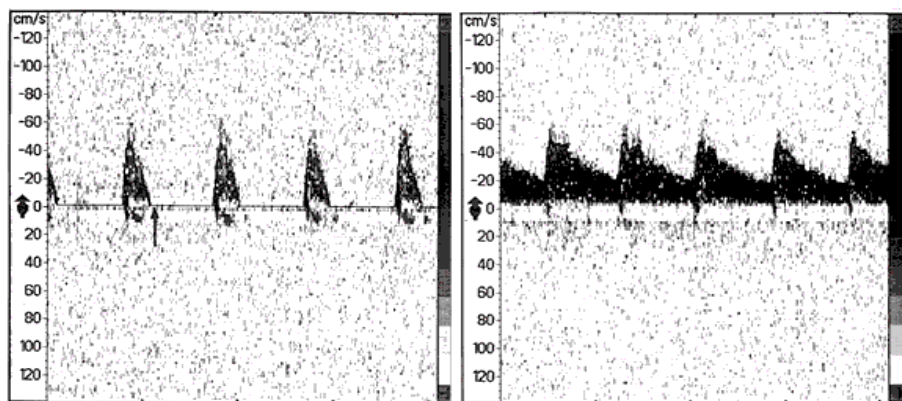


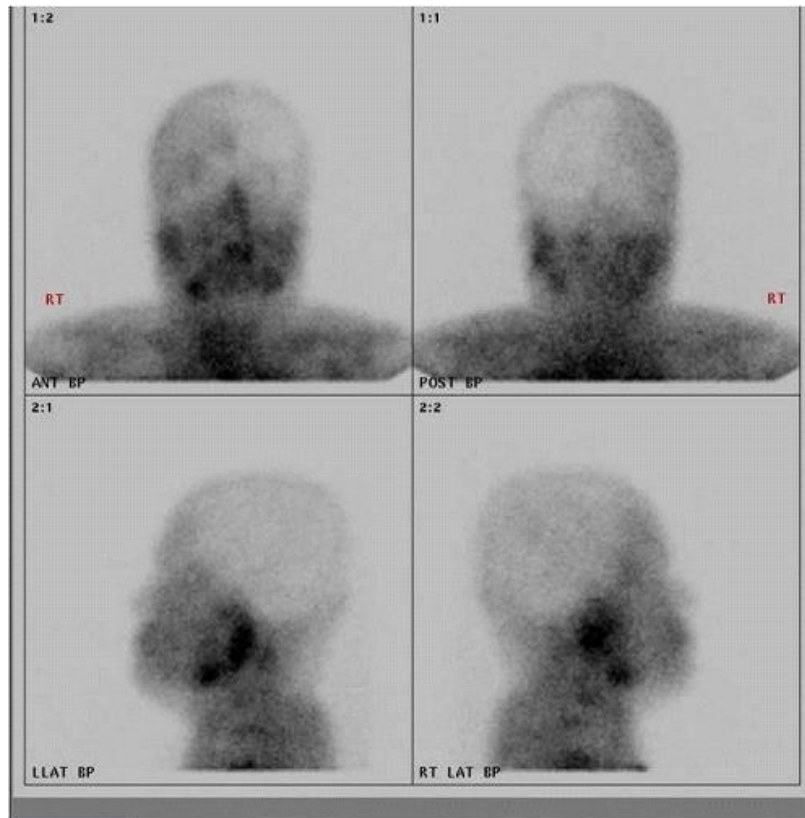
Fig 4. Transcranial Doppler velocity spectra of the basilar artery in the same patient (case 2). A, preoperatively, the critical high vascular resistance pattern resulted in a decrease of diastolic blood velocity until zero value. At this point, there was no cerebral perfusion (see arrow). B, postoperatively, the blood flow velocity, as well as the pulsatility index, was restored to acceptable levels (31 cm/s and 1.10, respectively).

Slika 8. Transkranijaska *dopler* sonografija bazilarne arterije

Izvor: http://www.scielo.br/scielo.php?script=sci_arttext&pid=S0004-282X2004000400028 (7)

6.3. Perfuzijska radionuklidna scintigrafija

Perfuzijska radionuklidna scintigrafija također bilježi izostanak moždane cirkulacije u vidu izostanka distribucije izotopa u moždanom tkivu i krvnim žilama što se u literaturi navodi kao fenomen prazne lubanje. Koristi se radioaktivni tehnećij koji je lipofilan i kao takav lako prolazi kroz krvno-moždanu barijeru. Karakterizira ga produženo zadržavanje u mozgu i visoka ekstrakcija nakon prvog prolaska. Angiografija ide u dvije faze; prva evaluira protok u mozgu, a druga parenhimno preuzimanje nakon vremenskog odmaka od 5-10 minuta nakon injekcije. Po svojoj prirodi metoda je visoko specifična i osjetljiva. Scintigrafija mozga je vrlo sigurna, pouzdana, korisna, neovisna o metaboličkim promjenama, farmakološkim utjecajima, defektima lubanje ili traumama. Kao takva neće utjecati na pacijentovo kliničko stanje i neće zahtijevati prekid terapijskih tretmana. Tehnećij koji se aktivno primjenjuje neće imati učinka na vijabilnost organa koji bi se eksplantirali iz pacijentova tijela i dalje transplantirali.



Slika 9. Odsustvo moždane cirkulacije zabilježene perfuzijskom radionuklidnom scintigrafijom

Izvor: Nuclear Medicine Cases

(<http://www.nucradshare.com/CaseoftheWeek.html>) (8)

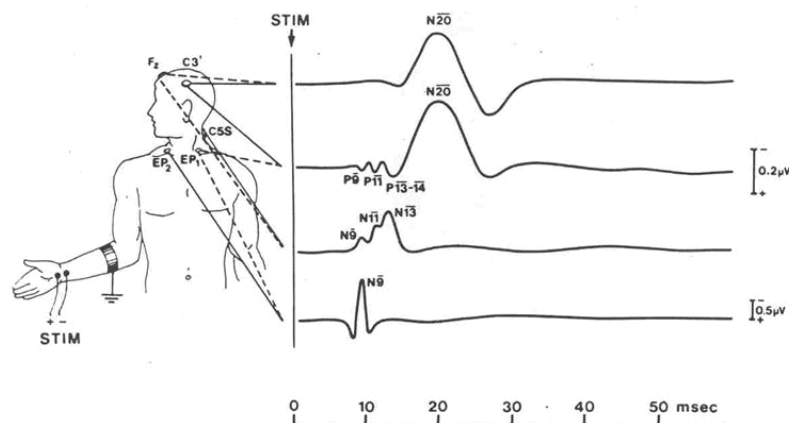
6.4. Evocirani moždani potencijali

Primjenjuju se somatosenzorni potencijali dobiveni stimulacijom n. medianusa u području radiokarpalnog zgloba. Posebna pažnja se posvećuje derivaciji komponente P14, čiji nastavak se pripisuje aktivnosti medijalnog lemniskusa. Ova aktivnost je nepovratno izgubljena kod smrti mozga, a može biti očuvana kod komatoznih bolesnika. Slušni evocirani potencijali su neovisni o primjeni opioidnih analgetika i depresora središnjeg živčanog sustava. Održani su i u induciranoj hipotermiji. Etiološki su nespecifični. Odsustvo komponente III-IV zajedno sa prestankom EEG aktivnosti je dokaz smrti mozga (9). Evocirani potencijali (ERP) su povratni odgovori mozga na ponavljaju stimulaciju određenog živčanog puta i naziv za neurofiziološku

tehniku ispitivanja osjetnog sustava: slušnog, vidnog, osjećaja dodira, sve to zasnovano na primjeni evociranih potencijala kratkog vremena latencije. Svaki od navedenih osjetnih sustava podražuje se prilagođenim podražajima: vid putem slike na monitoru, sluh putem tona na slušalicama, dodir putem elektrode koja se postavlja na ruku ili nogu iznad senzornih živaca. Povratni odgovor živčanog sustava na osjetne podražaje registrira se elektrodama na tijelu i glavi, ili iznad moždane kore, moždanog debla, kralježnične moždine ili perifernih živaca.

Brain Death Confirmatory Testing with Somatosensory Evoked Potentials

Stimulation of a sense organ can evoke a cortical response that can be recorded by scalp electrode over the primary receiving cortical area for that particular sense .

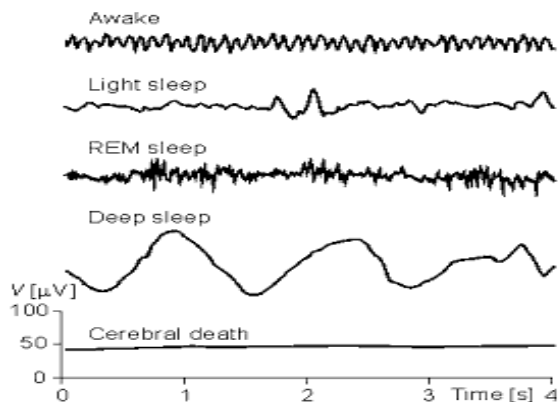


Slika 10. Somatosenzorni evocirani potencijali kao dokaz moždane smrti

Izvor: <https://www.slideshare.net/kamalakarkkd/brain-death-assessment-basic-principles> (10)

6.5. Elektroencefalografija (EEG)

Elektroencefalografija je tehnika dokazivanja smrti mozga koja je duboko ukorijenjena i kao takva zahtijeva dvije EEG snimke bez prisutnosti moždane aktivnosti u trajanju od 20 minuta; pritom ih je potrebno napraviti u jednakim vremenskim intervalima kao i kliničke testove. EEG je takozvani pionir u potvrdnim testovima i prva se počela koristiti kroz povijest, no danas bilježimo eksponencijalni pad njene primjene u medicini. Uporaba EEG-a je primarno reducirana zbog komplicirane tehničke izvedbe, ali i zbog činjenice da prisutnost mnogih električnih uređaja i monitora u Jedinici intenzivnog liječenja može interferirati sa nalazom. EEG je bezbolna, neinvazivna pretraga koja traje između 30-60 minuta, ne zrači i nije štetna te kao takva prednjači nad nekim drugim pretragama radiološke prirode. Fokus je na činjenici da EEG prikazuje trenutnu aktivnost moždanih stanica i da se mijenja s obzirom na mjereno stanje. Ukoliko nalaz pokaže izoelektričnu liniju snimljenu pod standardnim uvjetima tri puta u trajanju od 15 minuta, tada smo sigurni da se radi o moždanoj smrti.



Slika 11. Elektroencefalografija (EEG) u različitim stanjima

Izvor: <https://www.quora.com/When-is-a-person-really-dead-Do-doctors-declare-a-person-dead-too-early-based-on-insufficient-criteria>

7. CT angiografija

Premda je konvencionalna angiografija u većini slučajeva zlatni standard u potvrđivanju moždane smrti, ona ima svoja ograničenja u vidu invazivnosti, tehničke složenosti, nemogućnosti izvedbe kod kreveta i ograničene dostupnosti angiografskih sala. Zbog svega navedenog CT angiografija se nameće kao alternativa i pronalazi svoju ulogu u dijagnostici moždane smrti. To je moderna, neinvazivna tehnika sa brojnim modalitetima koja se u dijagnostici moždane smrti primjenjuje od 1998. godine. Njen primarni cilj je dokazivanje odsustva cerebralne cirkulacije u intrakranijalnim žilama.

Cerebralni protok krvi (CBF) kontinuirano se regulira tlakom cerebralne perfuzije (CPP) i cerebrovaskularnim otporom (CVR). CPP se mjeri kao razlika između ulaznog tlaka - srednjeg arterijskog tlaka (MAP) i izlaznog tlaka - intrakranijalnog tlaka (ICP).

Prema Poiseuilleovoj jednadžbi:

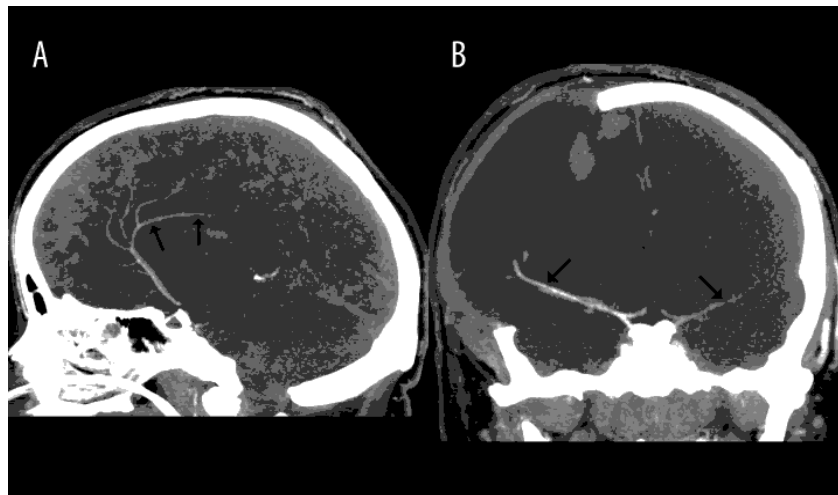
$$CBF = \frac{CPP}{CVR} = \frac{MAP - ICP}{CVR}$$

Normalni CBF u mirovanju varira u rasponu od 45-60 mL / 100 g tkiva mozga / min. Ozljeda mozga je redovito popraćena moždanim edemom. Budući da kosti lubanje ograničavaju intrakranijalni volumen, navedeni efekt dovodi do intrakranijalne hipertenzije. Proces se širi od područja primarne ozljede i postupno uključuje cijeli mozak. Pritom intrakranijalne žile postaju komprimirane, ali je njihova prohodnost i dalje sačuvana. U početku se CVR održava gotovo konstantnim pomoću aktivacije mehanizama autoregulacije koji održavaju tonus krvne žile. Navedena pojava je sposobna sačuvati dovoljnu količinu krvi sve dok CPP premašuje približno 50 mmHg. Daljnje povećanje ICP-a rezultira povećanjem CVR-a. Prvenstveno su pogođene duboke cerebralne vene i kapilare, a zatim se proces progresivno širi proksimalno uključujući i veće arterije.

Najraniji znak cerebralnog cirkulatornog aresta u CTA je nedostatak opacifikacije dubokih vena – unutrašnje cerebralne vene (ICV) i velike cerebralne vene (GCV). Osjetljivost ovakvih nalaza u dijagnostici cerebralnog cirkulatornog aresta kod CTA je 98-100%.

Nedostatak opacifikacije kortikalnih grana srednje cerebralne arterije (MCA-M4) je manje osjetljivi indikator sa osjetljivošću između 86-100%. Bazilarna arterija (BA) i kortikalne grane posteriornih cerebralnih arterija (PCA-P2) učestalije su opacificirane u cerebralnom cirkulacijskom arestu od MCA-M4. Njihova osjetljivost iznosi 83-94% i 79%. Najmanje osjetljivi nalaz cerebralne cirkulacije je nedostatak opacifikacije kortikalnih grana prednje moždane arterije (ACA-A3) s osjetljivošću od 64%.

U tijeku cerebralnog cirkulacijskog aresta, proksimalni segmenti moždanih arterija mogu neko vrijeme pokazivati opacifikaciju - Slika 12A. Te arterije izgledaju mršavo i njihovo punjenje je odgođeno i slabo. Intrakranijski tok kontrasta se promatra zajedno sa njegovom iznimno sporom eliminacijom kroz arteriovenske šantove i ekstravazacijom zbog prekinute krvno – moždane barijere. Posljednji znak cerebralnog cirkulacijskog aresta je odsustvo intrakranijskog punjenja - vidi sliku 12B.

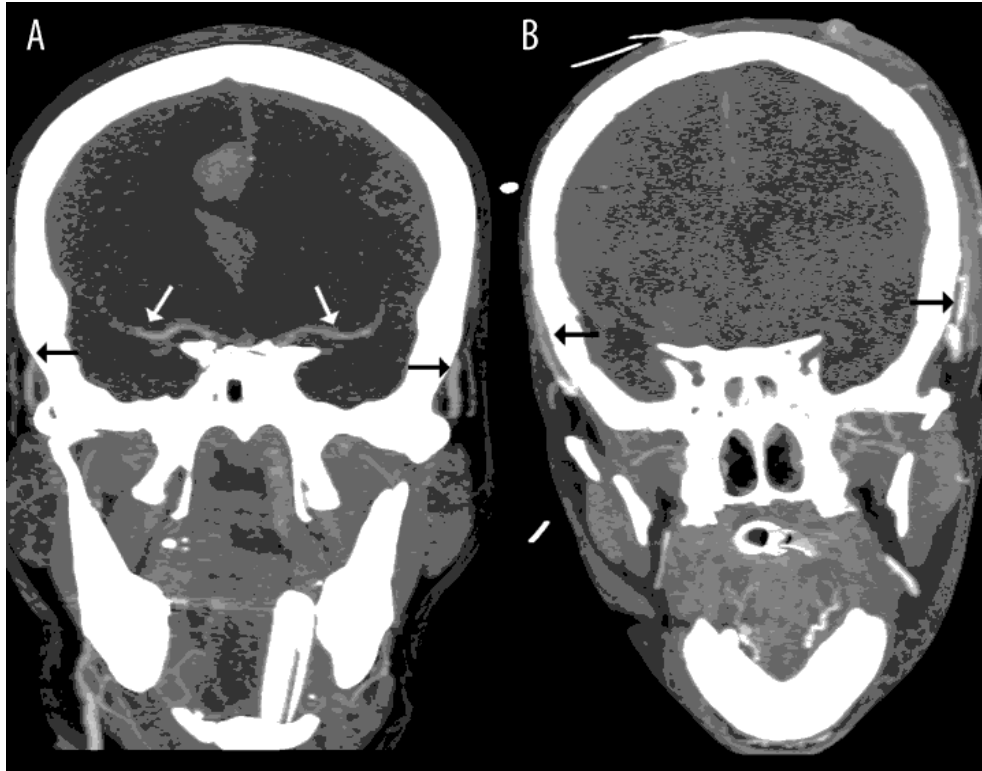


Slika 12. Primjer CT angiografije

Izvor: <https://www.ncbi.nlm.nih.gov/pmc/articles/PMC4237071/>

Slučaj 22-godišnje žene s ishemijskim moždanim udarom i desnostranom kraniektomijom koji je pokazao znakove moždane smrti na kliničkom ispitivanju; (12A) - 10 mm MIP u sagitalnoj

ravnini u CTA pokazuje opacifikaciju desne perikalosalne arterije (tanke strelice); (12B) - 10 mm MIP u koronarnoj ravnini u CTA pokazuje opacifikaciju M1 segmenata MCAs (tanke strelice). (11)



Slika 13. CT angiografija

Izvor: <https://www.ncbi.nlm.nih.gov/pmc/articles/PMC4237071/>

Pozitivni rezultati CTA u dijagnostici moždane smrti: (A) - 10 mm MIP u koronarnoj ravnini pokazuje punjenje s odgođenim opacifikacijama proksimalnih MCA (bijeले strelice); molimo imajte na umu istodobnu opacifikaciju površinskih temporalnih arterija (crne strelice) (B) - 10 mm MIP u koronarnoj ravnini ne pokazuje intrakranijalno punjenje; ovi nalazi potvrđuju dijagnozu moždane smrti.

7.1. Tehnika CT angiografije u dijagnostici cerebralnog cirkulacijskog aresta

Tehnika CTA uključuje brzu, intravensku primjenu jednog kontrastnog sredstva, a potom skeniranje volumena cijelog mozga. Za dijagnozu moždane smrti potrebno je provesti najmanje 3 akvizicije:

1. Skeniranje bez poboljšanja kao referenca za procjenu vaskularne opacifikacije.
2. Rano poslijekontrastno skeniranje za procjenu intrakranijalne i što je još važnije, ekstrakranijalne vaskularne opacifikacije. Ova faza obično započinje 20 sekundi nakon početka injiciranja. Opacifikacija grana vanjske karotidne arterije - površinske temporalne ili arterije lica ukazuju na ispravnost aplikacije kontrasta i nema hemodinamskih abnormalnosti koje uzrokuju odgodu prijenosa kontrasta u krvne žile.
3. Kasno post-kontrastno skeniranje za procjenu intrakranijalne vaskularne opacifikacije. Ova faza započinje 60 sekundi nakon početka ubrizgavanja, s odgodom od 40 sekundi ranoj fazi. Potreba za izvođenjem kasne faze CTA u dijagnostici cerebralnog cirkulacijskog aresta motivirana je mogućom odgođenom vaskularnom opacifikacijom u intrakranijalnoj hipertenziji. Završetak studije rane faze može rezultirati neuspjehom prepoznavanja odgođenog intrakranijskog punjenja što daje lažno pozitivan rezultat.

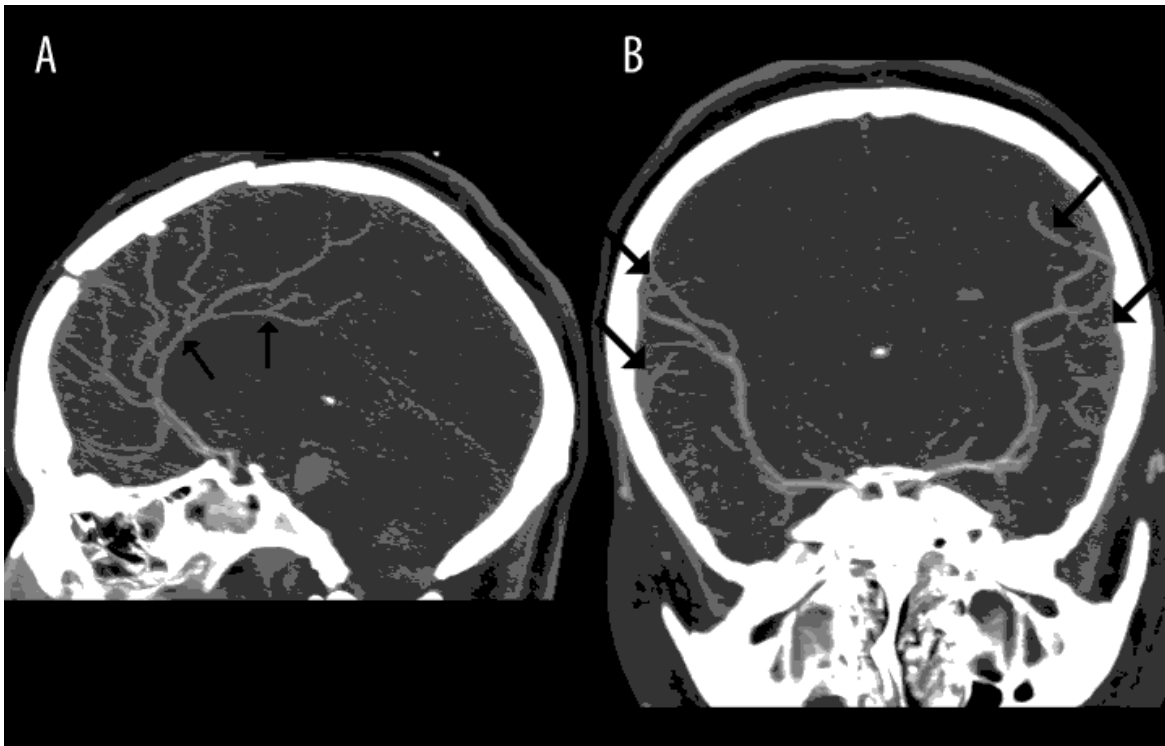
7.2. Korisnost CT angiografije u dijagnostici cerebralnog cirkulacijskog aresta

CTA je daleko dostupnija od bilo kojeg drugog testa protoka krvi. Studija je neinvazivna, tehnički nekomplikirana i ne zahtijeva mnogo vremena. Međutim, CTA se ne može primijeniti na krevetu, a prijevoz JIL bolesnika je uvijek nesiguran. Potencijalni rizik od oštećenja organa za transplantaciju jednim kontrastnim sredstvom još nije potvrđen.

Točnost CTA u dijagnostici cerebralnog cirkulacijskog aresta još nije pouzdano proučavana. Međutim, nema izvješća o lažno pozitivnim CTA koje uključuju skeniranje u više faza. Dekompresija lubanje i ishemijsko-hipoksička ozljeda nakon srčanog udara su predisponirajući faktori za lažno negativne rezultate CTA.

7.3. Ograničenja CTA

Ograničenja CTA najviše variraju od neravnomjerne distribucije intrakranijalne hipertenzije kod nekih moždano mrtvih pacijenata zbog lokalne dekompresije lubanjske jame. - vidi sliku 15. Postoji više faktora koji uzrokuju lokalnu redukciju intrakranijalnog tlaka (ICP): kraniektomija, ventrikularna drenaža, fraktura lubanje, otvorene fontanele i razdvojene suture kod novorođenčadi i djece. Regionalno smanjen ICP potencijalno može rezultirati očuvanjem preostalog moždanog krvotoka na mjestu dekompresije, dok je u preostalim dijelovima mozga otkriven prestanak protoka krvi. Također se susreću dijagnostičke poteškoće u slučaju hipoksičnih ishemijskih ozljeda mozga nakon srčanog udara kad se promatra neučinkovita obnova protoka moždane cirkulacije.



Slika 14. CTA

Izvor: <https://www.ncbi.nlm.nih.gov/pmc/articles/PMC4237071/>

Slučaj 30-godišnje žene s hematomom moždanog debla i frontalnom kraniotomijom gdje su pokazani znakovi moždane smrti na kliničkom ispitivanju; (A) - 10 mm MIP u sagitalnoj ravnini u CTA pokazuje opacifikaciju obje perikalosalne arterije (tanke strelice); (B) - 10 mm MIP u koronarnoj ravnini u CTA pokazuje opacifikaciju kortikalnih segmenata MCAs (tanke strelice); ova otkrića isključuju dijagnozu moždane smrti.

7.4. Budući trendovi

CTA je najsigurniji paraklinički test s obzirom na nedavno uvođenje ultrabrzih, širokih detektorskih skenera. Takvi strojevi sposobni su provoditi vremenski odložene dinamičke CTA (4D CTA). Kombinacija 4D CTA s perfuzijskom kompjutoriziranom angiografijom cijelog mozga, koristeći samojednu kontrastnu injekciju, se čini kao najsigurnija alternativa u budućnosti. Problem prenosivosti CT-a može se riješiti sljedećih godina. Prvi prijenosni CT skeneri već su na tržištu.

7.5. Usporedba instrumentalnih testova

Svaka od navedenih pretraga ima svoj kredibilitet i jednaku vjerodostojnost koja joj omogućuje sudjelovanje u procesu utvrđivanja određenih medicinskih stanja, među kojima je i stanje moždane smrti kao predmeta ovog rada. Izvođenje pretrage se izvodi ovisno o prosudbi liječnika koji vodi sam proces, kao i o dostupnosti same pretrage. Važno je napomenuti kako svaka od njih ima svoje prednosti, ali i nedostatke koji je ograničavaju. U KBC Firule konvencionalna angiografija odnosno selektivna panangiografija mozga je zlatni standard i kao takva se infiltrirala u proces evaluacije stanja moždane smrti. U nekim drugim bolnicama se kao potvrđni test izvodi MSCT angiografija čiji je nalaz izrazito točan, precizan i ilustrativan. Glavni nedostatak te metode je potreba transporta bolesnika na Odjel radiologije, s obzirom da je pacijent hemodinamski nestabilan. Dodatno ograničenje je potencijalno oštećenje bubrega nefrotoksičnim djelovanjem kontrastnog sredstva apliciranog za vrijeme pretrage, ukoliko je pretragu potrebno ponoviti. Doplerska sonografija se ističe svojom neškodljivošću, ne koristi ionizirajuće zračenje, može se ponavljati neograničeni broj puta, ali nužno je imati kvalificirano osoblje koje je nadležno za izvođenje pretrage.

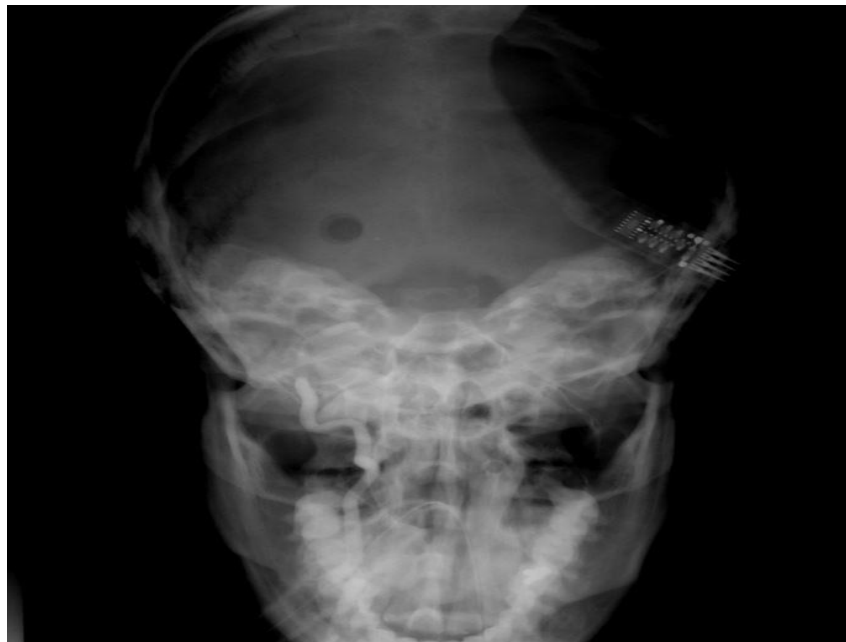Prioritet je uvijek odabir pretrage koja je u danom trenutku najjednostavnija i najdostupnija. Zaključak je da se nakon potvrde moždane smrti jednom od prethodno navedenih metoda,

službeno proglašava smrt pacijenta i nakon toga prestaju terapijske metode liječenja pacijenta, a započinje se s postupkom održavanja donora na životu u svrhu eksplantacije odnosno transplantacije organa.

8. Klinički primjer

Prikazat ćemo slučaj mlade muške osobe koja je nakon pretrpljene kranio-cerebralne ozljede (prilikom pada s motora) smještena u KBC Split gdje se s teškim i po život opasnim ozljedama zadržala na liječenju narednih mjesec dana.

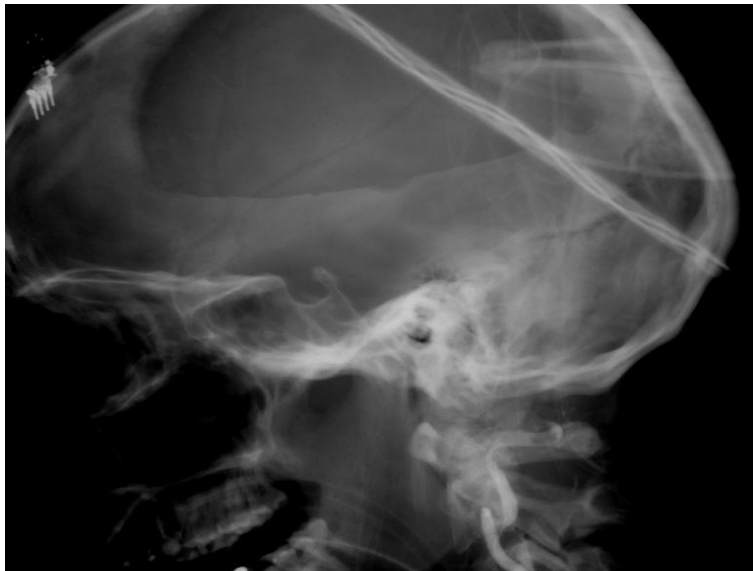
Pacijent se upućuje s Jedinice intenzivnog liječenja na provjeru prisutnosti moždanog protoka putem instrumentalnog testa selektivne panangiografije mozga gdje se desnim transfemoralnim putem postavlja kateter selektivno u desnu zajedničku karotidnu arteriju. Na selektivnoj angiografiji dolazi do prikaza intrakranijalnog dijela desne unutarnje karotidne arterije u kasnoj arterijskoj fazi. Navedeni efekt je afirmacija prisutnosti moždanog protoka i na taj način isključuje dijagnozu moždane smrti.



Slika 15. Primjer selektivne panangiografije mozga

Izvor: arhiva KBC Split

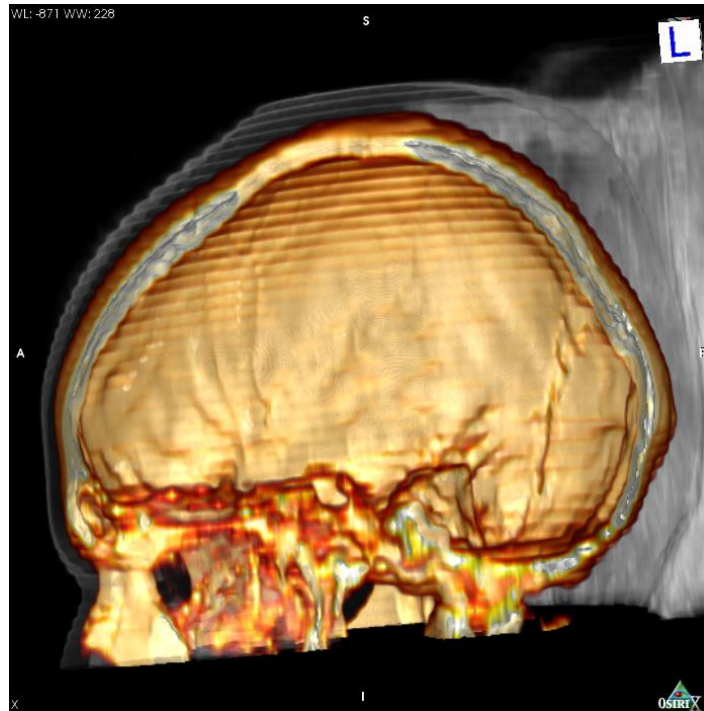
Sljedećeg dana pacijent se ponovno šalje s Jedinice intenzivnog liječenja na selektivnu panangiografiju mozga gdje se ovog puta desnim transfemoralnim putem postavlja kateter selektivno u desnu vertebralnu arteriju i tu se na profilnoj snimci kratko gracilno prikaže bazilarna arterija (slika 16). Zatim se kateter postavlja u desnu zajedničku karotidnu arteriju. Na selektivnoj angiografiji dolazi do prikaza intrakranijalnog dijela unutarnje karotidne arterije tek u venskoj fazi. Navedeni efekt dokazuje da još uvijek postoji krvni protok u mozgu.



Slika 16. Primjer selektivne panangiografije mozga

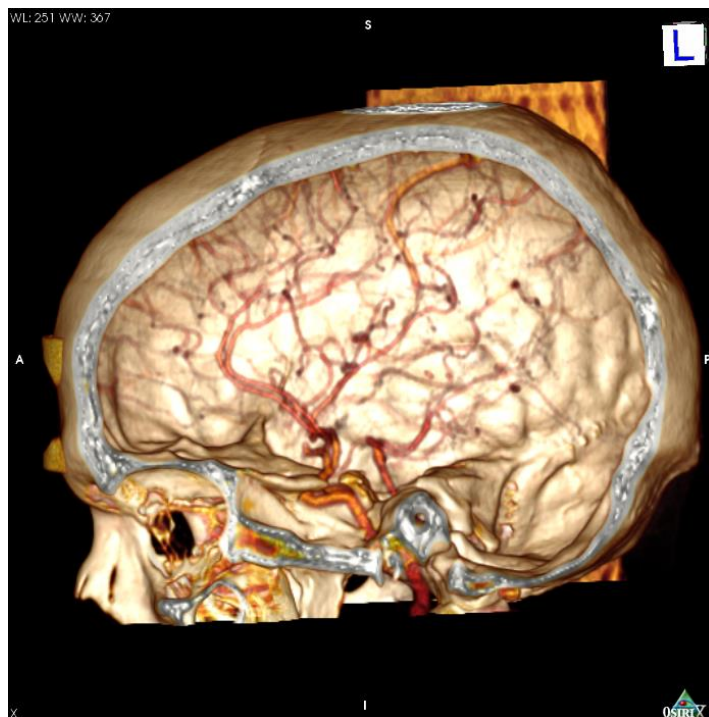
Izvor: arhiva KBC Firule

Nakon 19 dana boravka na Jedinici intenzivnog liječenja, pacijent je upućen na kontrolni MSCT mozga gdje se vidi stanje po operativnom uklanjanju koštanog poklopca lijevo frontoparijetalno. Vidljiva je eksterna hernijacija mozga lijevo parijetalno i hernijacija cerebralnih tonzila kroz foramen magnum. Opisane promjene odgovoraju slici izražene pseudo-subarahnoidalne hemoragije (pseudo-SAH-a), odnosno profuznoj ishemičkoj-hipoksičnoj encefalopatiji. Zaključak je kako je nalaz u znatnom pogoršanju.



Slika 17. Primjer VRT tehnike bez prikaza krvnih žila

Izvor: arhiva KBC Split



Slika 18. Primjer VRT tehnike s prikazom krvnih žila

Izvor: arhiva KBC Split

Multidetektorski uređaj za kompjutoriziranu tomografiju ima niz prednosti u odnosu na prethodne generacije, a na navedenim slikama fokusirat ćemo se na VRT tehniku kao jednu od metoda postprocessinga. 3D volumno renderiranje uzima cijelu količinu podataka, zbraja doprinos svakog voxela kroz skup podataka i na temelju toga rekonstruira krajnju sliku koju dobijemo na ekranu računala. Postprocessingom se omogućuje naknadna obrada slike. Tako smo iz kontrolnog MSCT-a rekonstruirali 3D prikaz mozga u sagitalnoj ravnini te na taj način omogućili uvid u unutrašnjost lubanje. Na slici 17. vidimo prikaz bez krvnih žila koji potvrđuje odsutnost kontrastnog sredstva, a na slici 18. vidimo prikaz krvnih žila koji je stavljen radi usporedbe. Na slici 18. vidimo prikaz krvnih žila, što potvrđuje prisutnost kontrastnog sredstva koje opacificira krvne žile.

9. Zaključak

Moždanu smrt treba shvatiti kao krajnju kliničku manifestaciju disfunkcije mozga koja dovodi do potpunog i nepovratnog neurološkog zaustavljanja, karakteriziranu nepovratnom komom, odsutnim refleksima mozga i apnejom. Kliničkim pregledom, koji uključuje niz ispitivanja refleksa, se postavlja sumnja, a parakliničkim testovima se potvrđuje ista. Važno je napomenuti kako svaki od potvrđnih testova potencijalno može dati lažno pozitivne rezultate i na taj način kompromitirati čitavu situaciju. Zbog toga je nužna precizna interpretacija od strane iskusnih kliničara koji će mogućnost pogreške minimalizirati. Također, svaki od potvrđnih testova ima svoje prednosti, ali i nedostatke. U splitskoj bolnici se tako konvencionalna angiografija, odnosno selektivna panangiografija mozga, infiltrirala kao vodeća radiološka tehnika dokazivanja odsustva moždane perfuzije i kao takva istisnula postojeće tehnike. No, ona ima određena ograničenja kao što su dostupnost angiografske sale, invazivnost pretrage, tehnička složenost i nemogućnost provedbe kod pacijenata na krevetu. S obzirom da je cilj mog rada upotreba CT angiografije u dokazivanju cerebralne smrti, važno je napomenuti da je to vrlo egzaktna, točna i precizna metoda. Primarno oduševljava neinvazivnošću te brojnim modalitetima koje pruža CT kao revolucionarni uređaj u medicini. Nadalje, CTA je daleko dostupnija od bilo koje druge metode i kao takva kompenzira svoje potencijalna ograničenja, zahtijeva manje vremena i tehnički je nekomplikirana. Ipak i CTA ima svoja ograničenja u vidu potencijalnog oštećenja bubrega opetovanom uporabom jednog kontrastnog sredstva, otežanim transportom ionako hemodinamski nestabilnog JIL pacijenta i nemogućnost primjene na krevetu na kojem se takvi pacijenti nalaze. S obzirom na nedavnu implementaciju ultrabrzih detektorskih skenera, CTA opasno konkurira kao najsigurniji paraklinički test i ako se nastavi takav brzi razvojni trend CTA će u budućnosti riješiti i problem prenosivosti te se time nametnuti kao najpraktičnije rješenje u dijagnostici moždane smrti.

10. Literatura

1. Ministarstvo zdravstva Republike Hrvatske. Naputak o provođenju Programa za eksplantaciju organa, Zagreb, 1998.
2. Hebrang, A.; Klarić-Čustović, R. Radiologija, Zagreb: Medicinska naklada, 2006.
3. Godani, M.; Auci, A.; Torri, T.; Jensen, S.; Del Sette, M. Coma with Vertical Gaze Palsy: Relevance of Angio-CT in Acute Percheron Artery Syndrome, Case Rep Neurol. 2010 May-Aug; 2(2): 74–79
4. Pravilnik o načinu, postupku i medicinskim kriterijima za utvrđivanje smrti osobe čiji se dijelovi tijela mogu uzimati radi presađivanja. Narodne novine; br. 3/2006
5. Jukić, M. Moždana smrt, donacija organa. U: Jukić, M. i sur. Intenzivna medicina. Zagreb, 2007.
6. Lovrenčić-HuzjanA, Vukovic V, Jergović K et al. Transcranial Doppler as a confirmatory test in brain death. Acta Clinica Croatica 2006; 45:385-401.
7. Bor-Seng-Shu Edson, Teixeira Manoel Jacobsen, Hirsch Roberto, Andrade Almir Ferreira de, Marino Jr Raul. Transcranial doppler sonography in two patients who underwent decompressive craniectomy for traumatic brain swelling: report of two cases. Arq. Neuro-Psiquiatr. [Internet]. 2004 Sep [cited 2018 May 29]; 62(3a): 715-721
8. Nuclear Medicines Cases (<http://www.nucradshare.com/CaseoftheWeek.html>).
9. Wijdicks EF. The diagnosis of brain death. NEJM 2001; 344:1215-21.
10. Kamalakar A. Brain Death assesment Basic principles.
11. Sawicki, M., Bohatyrewicz, R., Walecka, A., Sołek-Pastuszka, J., Rowiński, O., & Walecki, J. (2014). CT Angiography in the Diagnosis of Brain Death. Polish Journal of Radiology, 79, 417–421.

11. Sažetak

Smrt mozga definiramo kao stanje nepovratno izgubljene funkcije središnjeg živčanog sustava, nemogućnosti spontanog disanja i održavanja tjelesne homeostaze uz održan rad srca. Takvo stanje predstavlja stvarnu granicu između života i smrti. Na kliničkoj i zakonskoj razini smrt mozga se izjednačava sa smrću osobe. Zato je nužno postaviti dijagnozu smrti mozga kako bi stvorili prostor za potencijalnu transplantaciju organa i tkiva. Najveći broj organa za transplantaciju dobiva se upravo od pacijenata u stanju moždane smrti, a Hrvatska je u svjetskom vrhu po broju doniranih organa i uspjehu transplantacija na milijun stanovnika.

Zahvaljujući napretku suvremene tehnologije moguće je održavati respiraciju, odgoditi prekid rada srca i cirkulacije za više sati ili čak dana. Iako je mozak nepovratno oštećen, moguće je održavati funkciju čitavih organskih sustava. Dijagnoza smrti mozga se postavlja opsežnim kliničkim testovima, a potvrđuje parakliničkim testovima. CT angiografija se našla u središtu ovog seminarskog rada zbog svojih brojnih prednosti kojima će, nadam se, u budućnosti zauzeti središnju ulogu u dijagnostici smrti mozga. Cilj rada je bio razjasniti nedoumice u vezi koncepta moždane smrti, razmotriti mehanizam nastanka odnosno patofiziologiju, prikazati postupke dijagnosticiranja i na taj način promovirati uloge radiologije u čitavom procesu. Radiologija kao medicinska grana ima važnu ulogu u brojnim dijagnostičkim i terapijskim postupcima.

12. Summary

Brain death is defined as the condition of irreversibly lost central nervous system functions, the inability to breathe spontaneously and maintain homeostasis, but with functional heartbeat. Situation like that represents the real border between life and death. Clinically and legally, brain death is equal to patients's death. That is why it is necessary to set up a brain death diagnosis to make space for potential organ and tissue transplantation. The largest number of transplant organs is obtained from patients in the condition of brain death, and Croatia is at the top of the world by the number of donated organs and the success of transplantation per million inhabitants. Thanks to the improvement of modern technology, it is possible to maintain breathing, delay heart failure and circulation for several hours or even days. Although the brain is irreversibly damaged, it is possible to maintain the function of whole organic systems. Brain death diagnosis is set by extensive clinical trials and is confirmed by objective tests. CT angiography has been in the focus of this work because of its advantages, which I hope will in the future play a central role in diagnosing the death of the brain. The main goal of the work was to clarify the concerns about the concept of brain death, to consider the mechanism of occurrence or pathophysiology, to present diagnostic procedures and thus to promote the role of radiology throughout the process. Radiology, as a medical specialty, plays an important role in numerous diagnostic and therapeutic procedures.

13. Životopis

Osobni podaci

Ime i prezime: Maja Ljubić

Adresa: Bardejovska 7, Kaštel Lukšić

Mobitel: 091/937-7109

E-mail: majaljubic8@gmail.com

Mjesto i datum rođenja: Split, 29. srpnja 1996.

Obrazovanje

2003. – 2011. Osnovna škola “Ostrog”, Kaštel Lukšić

2011.-2015. Druga jezična gimnazija Split

2015.-2018. Sveučilište u Splitu, Sveučilišni odjel zdravstvenih studija;

smjer: Radiološka tehnologija

VJEŠTINE

Rad na računalu: Aktivno korištenje računala, poznavanje rada na MS Office paketu

Strani jezici: Engleski jezik, Talijanski jezik