

Radiološka dijagnostika paranazalnih šupljina

Filipović, Marija

Undergraduate thesis / Završni rad

2016

Degree Grantor / Ustanova koja je dodijelila akademski / stručni stupanj: **University of Split / Sveučilište u Splitu**

Permanent link / Trajna poveznica: <https://um.nsk.hr/um:nbn:hr:176:244856>

Rights / Prava: [In copyright](#)/[Zaštićeno autorskim pravom.](#)

Download date / Datum preuzimanja: **2024-07-18**



Sveučilišni odjel zdravstvenih studija
SVEUČILIŠTE U SPLITU

Repository / Repozitorij:

[Repository of the University Department for Health Studies, University of Split](#)



zir.nsk.hr



UNIVERSITY OF SPLIT



DIGITALNI AKADEMSKI ARHIVI I REPOZITORIJI

SVEUČILIŠTE U SPLITU

Podružnica

SVEUČILIŠNI ODJEL ZDRAVSTVENIH STUDIJA

PREDDIPLOMSKI SVEUČILIŠNI STUDIJ

RADIOLOŠKE TEHNOLOGIJE

Marija Filipović

**RADIOLOŠKA DIJAGNOSTIKA PARANAZALNIH
ŠUPLJINA**

Završni rad

Split, 2016

SVEUČILIŠTE U SPLITU

Podružnica

SVEUČILIŠNI ODJEL ZDRAVSTVENIH STUDIJA

PREDDIPLOMSKI SVEUČILIŠNI STUDIJ

RADIOLOŠKE DIJAGNOSTIKE

Marija Filipović

**RADIOLOŠKA DIJAGNOSTIKA PARANAZALNIH
ŠUPLJINA /**

Imaging of the paranasal sinuses

Završni rad / Bachelor's Thesis

Mentor:

dr. sc. Sanja Lovrić Kojundžić,

Split, 2016

Zahvala

Zahvaljujem mentorici dr. sc. Sanji Lovrić Kojundžić na ukazanom vremenu, strpljenju te savjetima i pomoći za izradu ovog završnog rada.

SADRŽAJ

1. UVOD.....	6
2. Anatomija paranazalnih šupljina.....	7
2.1. Sfenoidni sinus.....	7
2.2. Čeoni sinus.....	8
2.3. Maksilarni sinus.....	9
2.4. Etmoidni sinus.....	10
3. CILJ RADA.....	12
4. RADIOLOŠKA DIJAGNOSTIKA PARANAZALNIH ŠUPLJINA.....	13
4.1. Konvencionalne radiografske metode.....	13
4.1.1. Lateralna projekcija kostiju lica.....	14
4.1.2. Parijetoakantalna projekcija po Watersu.....	14
4.1.3. Radiogram baze lubanje – submentovertikalna projekcija.....	15
4.1.4. PA projekcija paranazalnih sinusa.....	16
4.1.5. Radiogram frontalnog sinusa i prednjih etmoidnih stanica po Caldwellu.....	17
4.2. Digitalne radiološke metode.....	19
4.2.1. Kompjuterizirana tomografija paranazalnih šupljina.....	19
4.2.2. Magnetna rezonancija paranazalnih šupljina.....	21
5. PATOLOGIJA PARANAZALNIH ŠUPLJINA.....	23
5.1. Upalni procesi u paranazalnim šupljinama.....	23
5.1.1. Akutni sinusitis.....	23
5.1.2. Kronični sinusitis.....	23
5.2. Trauma paranazalnih šupljina.....	24
5.3. Strana tijela u paranazalnim šupljinama.....	25
5.4. Novotvorine paranazalnih šupljina.....	25
5.4.1. Tumori i lezije slične tumorima.....	26

5.4.1.1. Encefalokele.....	26
5.4.1.2. Mukokele.....	26
5.4.2. Benigne epitelne novotvorine.....	27
5.4.2.1. Invertirani papilom.....	27
5.5. Maligni tumori sinonazalnog trakta.....	27
5.5.1. Meningeomi.....	28
5.5.2. Keratociste.....	29
5.6. Fibroosealne lezije.....	29
5.7. Maligne epitelne novtvorine.....	30
5.7.1. Planocelularni karcinom.....	31
5.7.2. Adenkarcinom.....	31
6. ZAKLJUČAK.....	31
7. LITERATURA.....	32
8. SAŽETAK.....	34
9. SUMMARY.....	35
10. ŽIVOTOPIS.....	36

1. UVOD

Gotovo da nema osobe koja se nije susrela s upalnom bolesti sinusa, bilo zbog infekcije, alergije ili drugih uzroka. U velikoj većini slučajeva sinusitisa nije potrebno radiološko snimanje, no ukoliko upala ne reagira na terapiju ili je riječ o ponavljanim epizodama sinusitisa, odnosno o kroničnom obliku, tada je nužna radiološka obrada. Ostali razlozi za obradu su prisutnost polipa ili neke druge tumorske mase, znakovi i simptomi koji upućuju na komplikacije sinusitisa kao što su intrakranijalni apsces ili orbitalni celulitis te planiranje kirurške intervencije.

Zbog raznolike patologije sinusa i mnogobrojnih komplikacija koje mogu nastati uslijed neprepoznavanja iste, veoma je bitno poznavati radiološke dijagnostičke metode paranazalnih sinusa kako bismo točno i pravovremeno utvrdili patološke promjene i započeli liječenje. Moderni odjel radiološke dijagnostike opremljen je različitim sustavima za dobivanje slika koji se mogu koristiti za analizu bolesti paranazalnih šupljina. Slikovni pregledi paranazalnih šupljina mogu uključivati konvencionalnu radiografiju, kompjuteriziranu tomografiju i magnetnu rezonanciju. Svaka od nabrojanih metoda ima svoje prednosti i nedostatke koje ćemo, zajedno s indikacijama i kontraindikacijama, pokušati predstaviti u ovome radu.

2. Anatomija paranazalnih šupljina

Paranasalni sinusi su pneumatizirani prostori unutar kostiju lubanje i lica. Dijelimo ih prema kostima u kojima se nalaze:

1. sinus sphenoidalis,
2. sinus frontalis,
3. sinus maxillaris i
4. sinus ethmoidalis.

Paranasalni se sinusi razvijaju kao izdanci nosne šupljine, i to tek nakon rođenja. Zbog toga svi komuniciraju s nosnom šupljinom, a prekriva ih ista sluznica koja je nešto tanja nego u nosu te nije tako dobro vaskularizirana i čvrsto prirasla uz kost.

Novorođenče nema frontalnog i sfenoidnog sinusa, nego tek pokoju zračnu komoru u etmoidnoj kosti i malene maksilarne sinuse. Razvijaju se u dječjoj dobi, posebice u pubertetu, kada doprinose promijeni izgleda lica iz dječjeg u odraslo. Rast sinusa pridonosi i promjeni glasa u pubertetu.

Paranasalni sinusi pokazuju niz varijacija s obzirom na oblik i veličinu. Između potpune jednostrane ili obostrane aplazije postoje prijelazi, preko hipoplastičnih do normalno razvijenih sinusa te hiperplastičnih sinusa kada se jedan sinus širi na račun drugoga ili pneumatizira kosti koje inače nisu pneumatizirane. Većina pacijenata je asimptomatska, ali ta stanja mogu uzrokovati probleme poput glavobolja i promijena glasa.

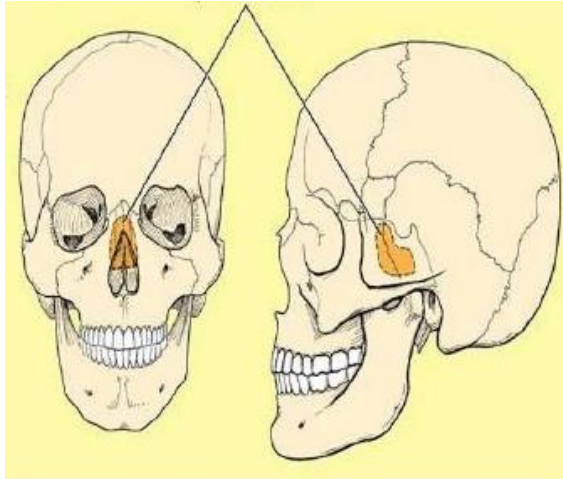
Zbog kontinuiteta sluznice iz nosne u sinusne šupljine, upala se iz nosa može lako prenijeti na sinuse pa nastaje sinusitis. Upala više sinusa odjednom naziva se pansinusitis. Budući da gornji alveolarni živac, ogranak maksilarnog živca, opskrbljuje i zube gornje čeljusti i maksilarni sinus, upala sinusa je često praćena zuboboljom.

2.1. Sinus sphenoidalis, sfenoidni sinus

Sinus sphenoidalis (**Slika 1.**) nalazi se u tijelu klinaste kosti. Veličina mu varira; može biti malen, a može sezati sve do velikog zatiljnog otvora ili se širiti u krila sfenoidne kosti. Otvara se u nosnu šupljinu kroz otvor apertura sinus sphenoidalis. Otvor se izliva u zaton, recessus sphenothmoidalis, između prednje stijenke tijela klinaste kosti, gornje nosne školjke i rešetaste ploče rešetnice.

Sfenoidni sinus nastaje urastanjem stražnjih etmoidnih zračnih komora u tijelo sfenoidne kosti. Tanke koštane stijenke tijela sfenoidne kosti odvajaju sinus od važnih tvorbi: optičkih živaca i

optičke hijazme, unutarnjih karotidnih arterija i kavernoznoga sinusa. Kroz sfenoidni sinus može se kirurški pristupiti i na hipofizu, primjerice pri operaciji tumora te žlijezde. Kroz nosnu šupljinu kirurzi prilaze prednjoj stijenci sinusa, probijaju ga, te kroz sinus dolaze do dna udubine, fossa hypophysialis.



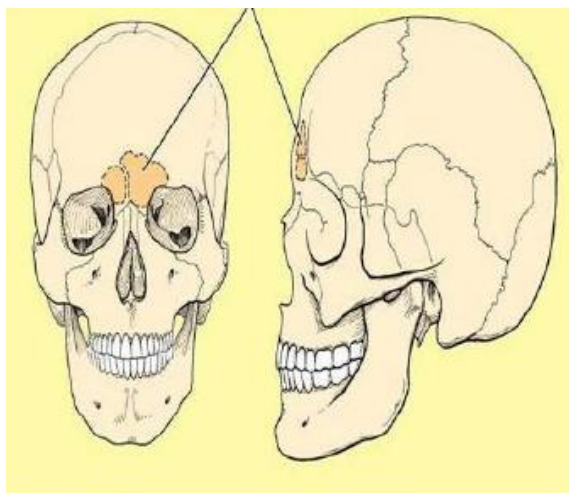
Slika 1. Sinus sphenoidalis

(Izvor: Slideshare / Anatomy of nose and paranasal sinus)

2.2. Sinus frontalis, čeonni sinus

Sinus frontalis (**Slika 2.**) nalazi se u čeonnoj kosti. Njegov se otvor nalazi na dnu sinusa i izljuje se preko ljevkastog kanala, ductus nasofrontalis, u prednji dio procijepa, hiatus semilunaris, u srednjem nosnom hodniku.

Frontalni su sinusi obično različite veličine i oblika na desnoj strani, a pregrada između njih obično nije u medijalnoj ravnini. Sinus često ima dva dijela, okomiti u ljusci frontalne kosti i vodoravni u orbitalnom dijelu kosti. Ako je orbitalni dio sinusa velik, onda svojom gornjom stijenkom sudjeluje u tvorbi dna prednje lubanjske udubine, a donjom stijenkom omeđuje orbitu.



Slika 2. Sinus frontalis

(Izvor: Slideshare / Anatomy of nose and paranasal sinus)

2.3. Sinus maxillaris, maksilarni sinus

Sinus maxillaris (**Slika 3.**) najveći je sinus i nalazi se u tijelu gornje čeljusti. Ulaz u sinus, hiatus maxillaris, velik je na izoliranoj kosti, ali u živog čovjeka sužavaju ga druge kosti i sluznica, tako da od njega ostaje samo procijep u gornjem dijelu, hiatus semilunaris.

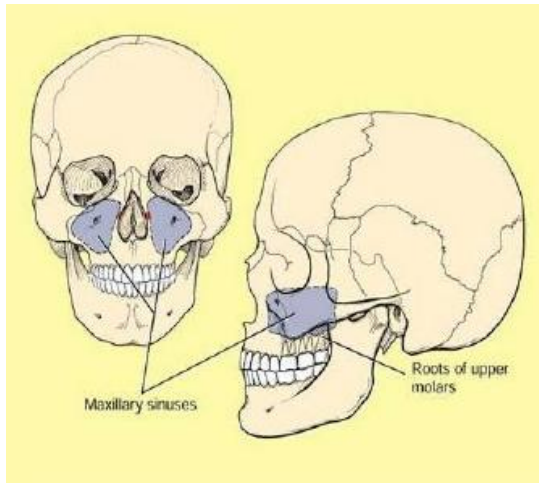
Tri kosti sudjeluju u sužavanju ulaza u čeljusnu šupljinu. Donja nosna školjka, concha nasi inferior, šalje nastavak, processus maxillaris, prema dolje u unutrašnjost sinusa, te tako zatvara gotovo cijelu donju polovinu hijatusa. Nepčana kost, os palatinum, sužava hijatus sa stražnje strane. Processus uncinatus i bulla ethmoidalis rešetnice zatvaraju gornji dio hijatusa. Između nastavka, process usuncinatusa i processus nasalisa, te između nastavaka, processus uncinatus i processus maxillaris conchae nasi inferior, ostanu otvori koje zatvara podvostručenje nosne sluznice.

Vrh maksilarnog sinusa se najčešće nastavlja u zigomatičnu kost. Krov sinusa čini dno orbite, a dno sinusa čine alveolarni nastavci maksile. Korjenovi zuba gornje čeljusti, posebice prvih dvaju kutnjaka, često prave izbočenje u maksilarnom sinusu.

Maksilarni sinusi su vrlo mali u novorođenčeta, a razvijaju se tek u pubertetu. Stalnu veličinu dosegnu tek kad izbiju svi trajni zubi.

Maksilarni je sinus najčešće upaljen od svih drugih sinusa, najvjerojatnije zbog visokog položaja izvodnog otvora, hiatus semilunaris, koji se nalazi relativno visoko iznad dna sinusa. Osim toga, upala sluznice izaziva njenu oteklinu koja isto tako može zatvoriti otvor sinusa. Zbog bliskog odnosa korjenova kutnjaka i maksilarnog sinusa, gnojna upala zubnog korijena

može zahvatiti i sinus. Pri vađenju zuba može puknuti korijen. Ako se pravilno ne izvadi, otkinuti dio može prodrijeti u maksilarni sinus i tako stvoriti komunikaciju između usne i sinusne šupljine.



Slika 3. Sinus maxillaris

(Izvor: Slideshare / Anatomy of nose and paranasal sinus)

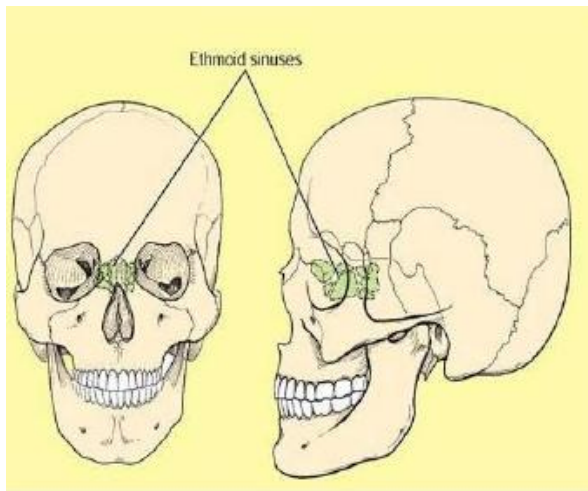
2.4. Sinus ethmoidalis, etmoidni sinus

Sinus ethmoidalis (**Slika 4.**) sastoji se od nekoliko skupina zračnih komora koje u rešetnici tvore labyrinthus ethmoidalis. Labirint se nalazi između nosne šupljine i orbite, a sastoji se od triju skupina zračnih komora: cellulae ethmoidales anteriores, mediae et posteriores.

Prednje se etmoidne komore, cellulae ethmoidales anteriores, izljevaju ispod srednje nosne školjke. Srednje se komore, cellulae ethmoidales mediae, vide kao izbočenje, bullae ethmoidalis, a izljevaju se s više otvora u srednji nosni hodnik.

Stražnje se komore, cellulae ethmoidales posteriores, otvaraju ispod gornje nosne školjke.

Ako se etmoidni sinus ne može prazniti u nosnu šupljinu, upala se iz njega može proširiti u orbitu kroz njezinu tanku medijalnu stijenku. Zbog blizine stražnjih etmoidnih zračnih komora i optičkog kanala, upala se iz tih komora može proširiti na kanal.



Slika 4. Sinus ethmoidalis

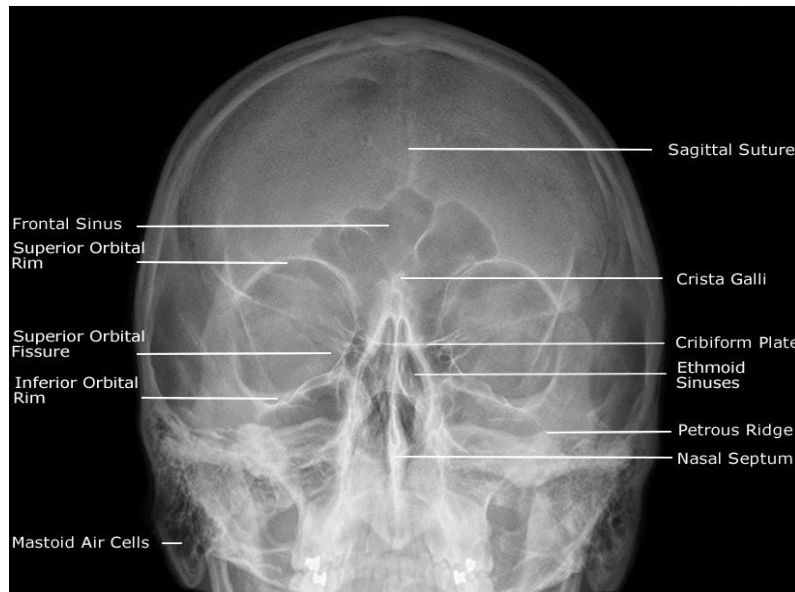
(Izvor: Slideshare / Anatomy of nose and paranasal sinus)

3. CILJ RADA

Cilj ovog rada jest ukazati na važnost radiološke dijagnostike u analizi patoloških promjena paranazalnih šupljina. Spomenut ćemo i najčešća patološka stanja koja zahtijevaju radiološku obradu, najčešće izvođene radiološke pretrage te indikacije i kontraindikacije za iste.

4. RADIOLOŠKA DIJAGNOSTIKA PARANAZALNIH ŠUPLJINA

Paranasalne šupljine su prostori unutar kostiju lubanje i lica ispunjeni zrakom. Dijelimo ih prema kostima unutar kojih su smješteni, pa prema tome postoje maksilarni, frontalni, etmoidalni i sfenoidni sinus (Slika 5.).



Slika 5. Radiografska anatomija – paranasalne šupljine

(Izvor: ppt/Radiographic anatomy for medical students)

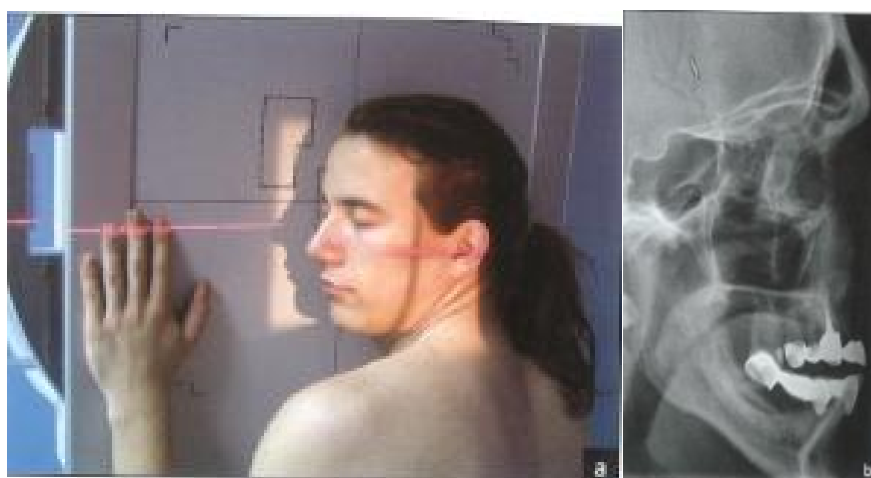4.1. Konvencionalne radiografske metode

Kako bi osigurao zadovoljavajući kontrast zrakom ispunjenih paranasalnih sinusa pri snimanju se koristi srednji raspon od 70 do 80 kV. Optimalnu vizualizaciju patologije u sinusima kontroliramo mAs-ima. Obično se koristi malo žarište kako bi se osigurao maksimalan prikaz detalja.

Budući da je riječ o snimanju kranija, zaštita gonada nije korisna u smanjenju ekspozicije gonada, no ipak se koristi olovna pregača, prvenstveno iz psiholoških razloga. Uska kolimacija i eliminacija nepotrebnog ponavljanja snimaka su najbolje mjere za smanjenje doze zračenja u radiografiji sinusa.

4.1.1. Lateralna projekcija kostiju lica

Bolesnik stoji ili sjedi u kosom položaju uz vertikalni stativ ili leži na radiografskom stolu u položaju semipronacije. Glavu treba namjestiti tako da infraorbitomeatalna linija bude usporedna s gornim rubom receptora, interpupilarna linija okomita na receptor, a medijana ravnina glave usporedna s podlogom (**Slika 6**). Središnja zraka okomita je na podlogu, a ulazi na lateralnom rubu jagodične kosti u visini vanjskog slušnog otvora. Na radiogramu se prikazuju sve kosti lica, frontalni, sfenoidni, etmoidni i maksilarni sinusi. Preklapanje mandibularnih ramusa i krovova orbite znak je pravilnog položaja glave tijekom snimanja. Snimamo na receptoru slike 18 x 24 centimetra, postavljenim uzdužno na os glave.

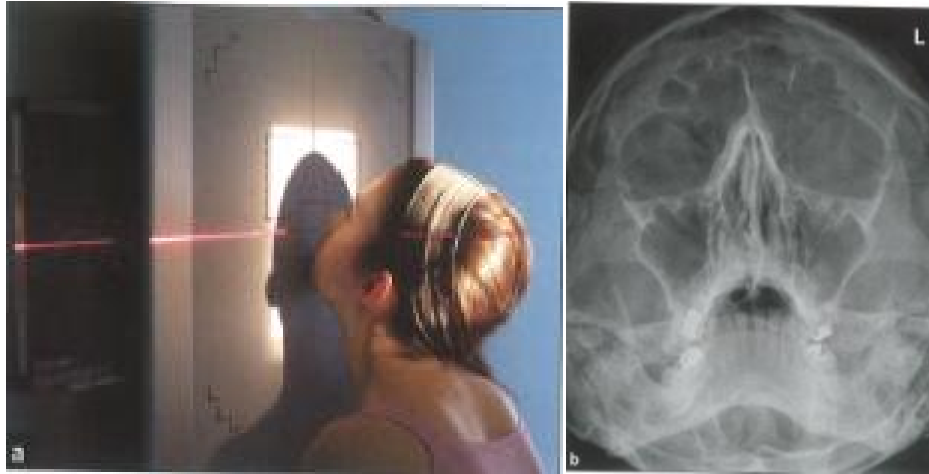

Slika 6. Lateralna projekcija kostiju lica

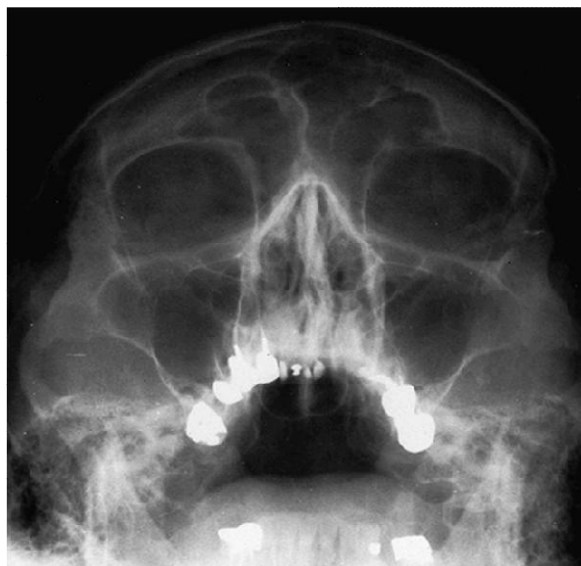(Izvor: Skeletna radiografija, D. Miletić)

4.1.2. Parijetoakantalna projekcija po Watersu

Pacijent je licem okrenut prema stativu, medijana ravnina glave okomita je na podlogu. Glavu treba zabaciti unatrag tako da mentomeatalna linija bude okomita na podlogu, što znači da je vrh brade naslonjen na podlogu, a nos od nje odmaknut (**Slika 7.**). Središnja zraka okomita je na podlogu i izlazi na akantionu. Gornji rubovi piramida moraju se prikazati ispod dna maksilarnih sinusa, a orbite trebaju biti jednako udaljene od rubova kranija kako bi radiogram bio uspješan. Od sinusa najbolje se prikazuje maksilarni, a vidi se i frontalni te sfenoidni ako je pacijent otvorio usta (**Slika 8.**). Receptor je 18 x 24 centimetra, uzdužno na os tijela.



Slika 7. Parijetoakantalna projekcija po Watersu
(Izvor: Skeletna radiografija, D. Miletić)

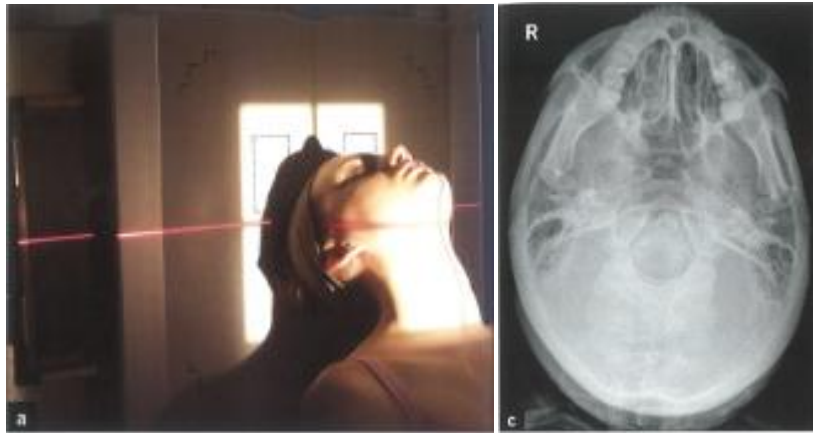


Slika 8. Parijetoakantalna projekcija po Watersu
(Izvor: KBC Split)

4.1.3. Radiogram baze lubanje – submentovertikalna projekcija

Pacijent sjedi leđima okrenut vertikalnom stativu, medijanu ravninu glave treba centrirati u sredinu receptora, a glavu retroflektirati tako da verteks bude prislonjen na podlogu, a orbitomeatalna linija usporedna s filmom (**Slika 9.**). Središnja zraka ulazi na sredini spojnice kutova donje čeljusti i okomita je na orbitomeatalnu liniju. Na radiogramu se

jasno prikazu strukture baze lubanje te sfenoidni, etmoidni i maksilarni sinus. Receptor slike je 24 x 30 centimetara, uzdužno na os tijela.



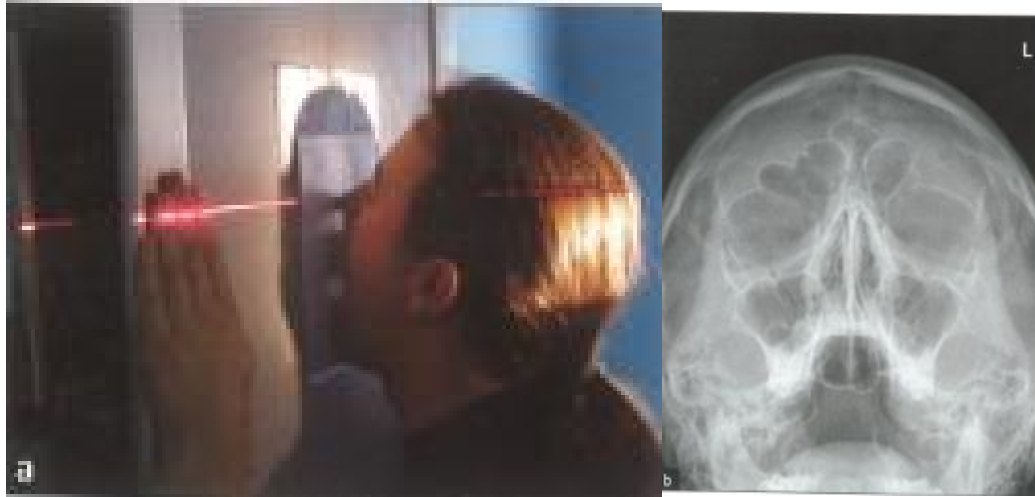Slika 9. Submentovertikalna projekcija

(Izvor: Skeletna radiografija, D. Miletić)

4.1.4. PA projekcija paranazalnih sinusa

Pacijent je licem okrenut prema vertikalnom stativu, medijana ravnina glave okomita je na podlogu. Usta su maksimalno otvorena te pacijent bradom i nosom dodiruje podlogu (**Slika 10.**). Središnja zraka je okomita i izlazi na vrhu nosa. Snimamo na receptoru 18 x 24 cm postavljenim uzdužno na os glave.

Neki autori smatraju ovu projekciju preinakom Watersove s otvorenim ustima, a drugi pak preporučuju klasičnu Watersovu projekciju za dijagnostiku paranazalnih sinusa ukoliko želimo izbjeći preklapanje maksilarnih sinusa i vrhova piramida temporalnih kostiju.



Slika 10. PA projekcija paranazalnih sinusa

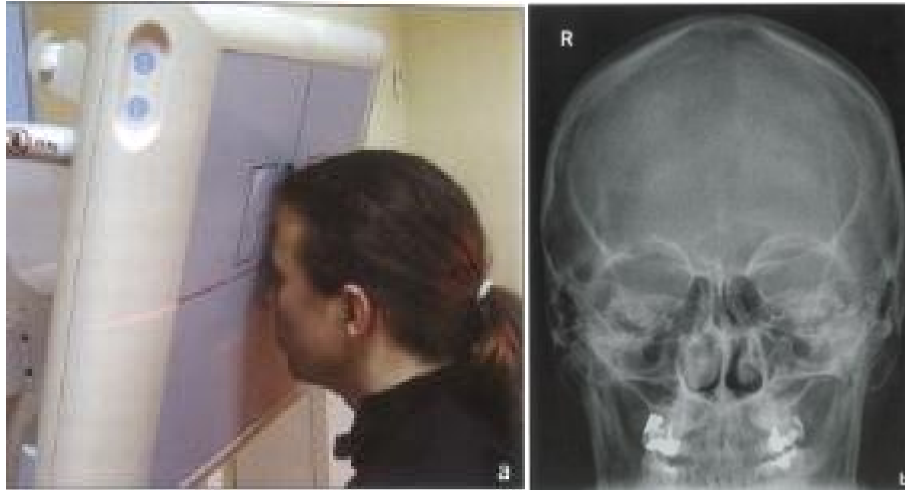
(Izvor: Skeletna radiografija, D. Miletić)

4.1.5. Radiogram frontalnog sinusa i prednjih etmoidnih celula po Caldwellu

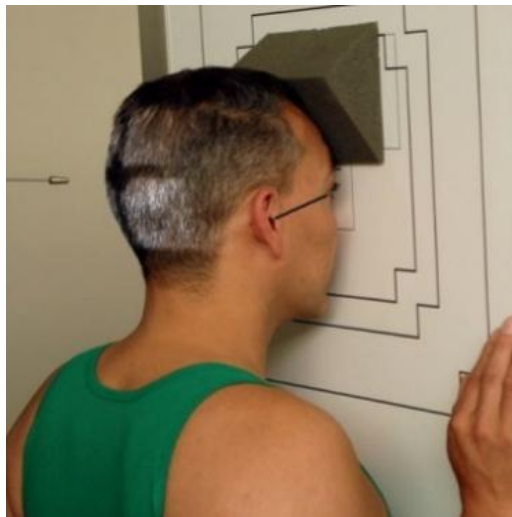Pacijent je licem okrenut prema vertikalnom stativu, medijana ravnina glave okomita je na podlogu. Imamo dvije varijante ove projekcije; u prvoj varijanti bolesnik čelom i nosom dodiruje stativ koji je nakošen tako da s okomicom zatvara kut od 15° (**Slika 11.**), a u drugoj varijanti podloga ostaje ista, a ispod čela bolesnika postavljamo podložak (**Slika 12.**).

Središnja zraka s orbitomeatalnom linijom zatvara kut od oko 15° , a izlazi na korijenu nosa.

Prednje etmoidne celule trebaju biti kranijalnije od piramida, a gornji rubovi piramida trebaju se projicirati u donjoj trećini orbita. Frontalni sinus prikazuje se jasno jer je u ovoj projekciji bliži receptoru slike što rezultira većom oštrinom radiograma. Snimamo na receptoru 18 x 24 cm postavljenom uzdužno na os glave.



Slika 11. Radiogram frontalnog sinusa i prednjih etmoidnih celula po Caldwellu
(Izvor: Skeletna radiografija, D. Miletić)



Slika 12. Radiogram frontalnog sinusa i prednjih etmoidnih stanica po Caldwellu
(Izvor: Slideshare / Radiology of nose and paranasal sinus)

4.2. Digitalne radiološke metode

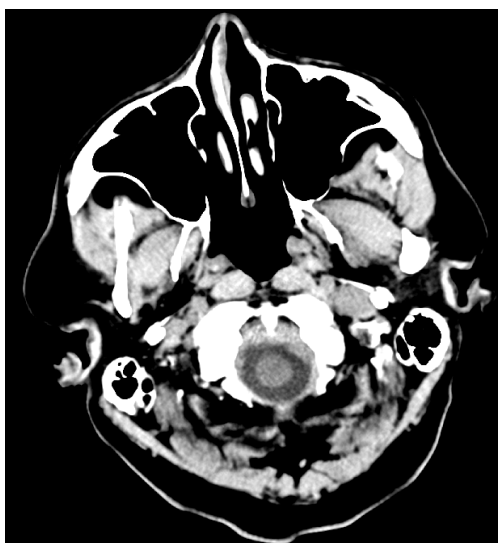
Od digitalnih radioloških metoda i pretraga koje obavljamo u svrhu radiološke dijagnostike paranazalnih šupljina, u ovom radu ćemo spomenuti kompjuteriziranu tomografiju (CT) i magnetsku rezonanciju (MRI) te najčešće indikacije i kontraindikacije za iste.

4.2.1. Kompjuterizirana tomografija paranazalnih šupljina

Kompjuterizirana tomografija paranazalnih šupljina česta je pretraga, prvenstveno kod bolesnika s kroničnom ili akutnom upalnom bolesti, traumom lica, malignom bolesti ili nekim drugim patološkim stanjem.

Za dobru vizualizaciju sinusa koriste se koronalni i aksijalni presjeci debljine 3 mm (**Slika 13.**). Koštani prozor omogućava odličnu rezoluciju i dobru definiciju kompletnog osteomeatalnog kompleksa i drugih anatomskih detalja važnih u dijagnostici. Koronalna ravnina najbolje pokazuje odnos mozga i krova etmoidnog sinusa. Trebala bi biti primarna orijentacija za evaluaciju sinonazalnog trakta kod svih pacijenata koji su kandidati za endoskopsku operaciju sinusa.

Aksijalne slike upotpunjuju koronalne, osobito u slučaju teške bolesti (opacifikacije) bilo kojeg od paranazalnih sinusa gdje se razmatra kirurški pristup. Aksijalni presjeci pružaju najbolju CT evaluaciju anteriornog i posteriornog zida sinusa. Važni su u vizualizaciji frontoetmoidnog i sfenoetmoidnog recesusa.



Slika 13. CT paranazalnih sinusa „koštani prozor“, aksijalni presjek

(Izvor: KBC Split)

Od rekonstrukcijskih algoritama, za dijagnostiku sinusa najvažniji je MPR (multiplanarna rekonstrukcija). MPR omogućava izradu slike iz originalnog aksijalnog presjeka u koronalnoj, sagitalnoj ili kosoj ravnini.

Uvođenjem multidetektorskog CT-a omogućeno je snimanje u tankim slojevima što je poboljšalo vizualizaciju sitnih patoloških detalja i uvelike unaprijedilo CT evaluaciju paranazalnih šupljina. Međutim, uporabom tanjih slojeva povećava se radijacijska doza za pacijenta. U dijagnostici paranazalnih sinusa, zračenje zahvaća dva radiosenzitivna organa: očnu leću i štitnu žlijezdu. To nam je osobito važno kod pacijenata s kroničnim bolestima kod kojih se rade serijska skeniranja radi praćenja stanja bolesti zbog čega su izloženi kumulativnom zračenju. Oko pedijatrijskog pacijenta posebno je osjetljivo na zračenje. Zabilježeno je da kumulativna izloženost zračenju od 250 mGy u dječijoj dobi dovodi do katarakte uzrokovane zračenjem, dok oko odraslog može podnijeti nešto višu dozu od 0,5 do 2 Gy. Prethodno postojeće oštećenje leće stvara predispoziciju za radijacijsku mrenu zbog čega posebnu pozornost moramo obratiti na zaštitu leća od zračenja. Najefektivniji način za smanjenje doze zračenja uz kvalitetnu dijagnostičku sliku jest korištenje *low dose* akvizicijskih tehnika.

CT pruža izvrstan anatomske prikaz paranazalnih šupljina, posebno koštanih omeđenja te brojnih patoloških promjena poput razine tekućine, hiperplazije sluznice te polipoidne mase unutar zrakom normalno ispunjenih šupljine sinusa, nosnih šupljina i nazofarinksa.

Najvažnije, može se prikazati širenje bolesti izvan koštanih struktura sinusa u susjedna meka tkiva, poput orbite, mozga i infratemporalne jame.

Iako CT pruža odličan anatomske prikaz, općenito nije sasvim pouzdana u razlikovanju histološke prirode patoloških procesa, odnosno tumorske tvobe tkiva od retencijske ciste ili tekućine u sinusima. Vrijednost nativne kompjuterizirane tomografije očituje se u analizi opacificiranog sinusa s hiperdenznim sadržajem što ukazuje na benignu etiologiju promjene, jer tumori nisu hiperdenzni. Hiperdenzitet nastaje kao kombinacija zgusnutog sekreta, gljivica i krvi. Hipodenzitet odražava ciste, bolesti sluznice i granulacije tkiva.

Indikacije za CT sinusa su: suspektna ili poznata upala sinusa i planirana operacija sinusa, probir za upalu prije implatacije organa ili proteza, suspektna komplikacija infekcije sinusa kao što je moždani ili orbitalni apsces, lociranje žarišta bolesti, suspektne komplikacije operacije, kao što su ozljeda mozga ili orbita i druge suspektne bolesti paranazalnih sinusa. Apsolutnih kontraindikacija za CT sinusa nema, relativna kontraindikacija je trudnoća, što

znači da trudnicu nećemo izložiti zračenju ako nije vitalno ugrožena. Također, pretragu treba svesti na minimum kada se radi o djeci.

4.2.2. Magnetna rezonancija paranazalnih šupljina

Magnetna rezonancija je iznimno korisna u kompliciranim slučajevima sinonazalnih bolesti. Može razlikovati sekrete i mukozu od tumorskih masa. Kada shvatimo karakteristike signala, lako je razlikovati mekotkivne mase od sekreta. Intenzitet signala sekreta može varirati i uglavnom ovisi o omjeru vode i proteina te o viskoznosti. Različite količine proteina rezultiraju različitim intenzitetom signala na T1 i T2 slikama. Gljivice obično sadržavaju puno proteina, više od 28%, i mogu oponašati normalan sinus jer je signal na T1 i T2 nizak. U tom slučaju nam je potreban CT kako bismo sa sigurnošću utvrdili o čemu se radi. U svakom slučaju, hiperintenzivan signal na T2 znak je benigne bolesti, budući da tekućina i bolesti sluznice imaju visok sadržaj vode.

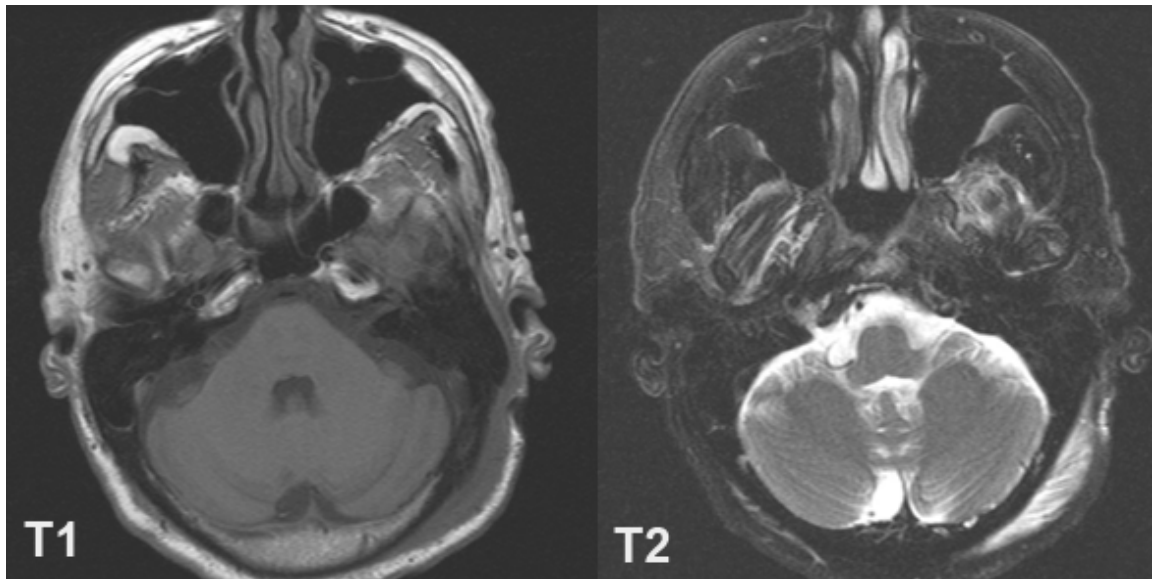
Magnetna rezonancija je također korisna u određivanju stupnja invazije u bazu lubanje. Patologija baze lubanje prepoznaje se kao zamjena visokog signala srži na T1 slikama niskim signalom tumora. Također treba tražiti i foraminalni produžetak zbog perineuralnog širenja ili izravne invazije tumora.

MR je metoda izbora za otkrivanje intrakranijalnog proširenja i komplikacija sinonazalnih bolesti, kao što su moždani ili epiduralni apcesi, subduralni empijemi ili sinusne tromboze. Magnetna rezonancija superiornija je nad kompjuteriziranom tomografijom u slučajevima kada treba prikazati proširenost maligne bolesti u nosu i sinusima, osobito kada se koristi kontrastno sredstvo, dosežući točnost preko 96%.

Glavni nedostatak magnetne rezonance sinusa jest slab prikaz kalcifikacija i kosti. Iz ovog razloga, uz MR pregled treba se obaviti i pregled kompjuteriziranom tomografijom kako bi se detaljno prikazale kosti.

Indikacije za pregled paranazalnih sinusa magnetnom rezonancijom su evaluacija intrakranijalnog širenja sinonazalnih bolesti, evaluacija malignih tumora sinonazalnog trakta, evaluacija moždanog apscesa uzrokovanog sinusitisom, koštanotkivne lezije sinusa, infekcije sinusa, meningeomi, keratociste, mukokele i drugo.

Kontraindikacije za ovu pretragu su bilo koji implantat koji se aktivira električki, magnetski ili mehanički (pacemaker, biostimulator inzulinske pumpe, neurostimulator, kohlearni implantat, slušni aparat), intrakranijalne aneurizmatičke klipse (osim ako su izrađene od titana), feromagnetične kirurške klipse, strana metalna tijela u oku i metalni šrapneli ili metak.



Slika 14. MR urednog maksilarnog sinusa u T1 I T2 mjerenom vremenu
(Izvor: KBC Split)

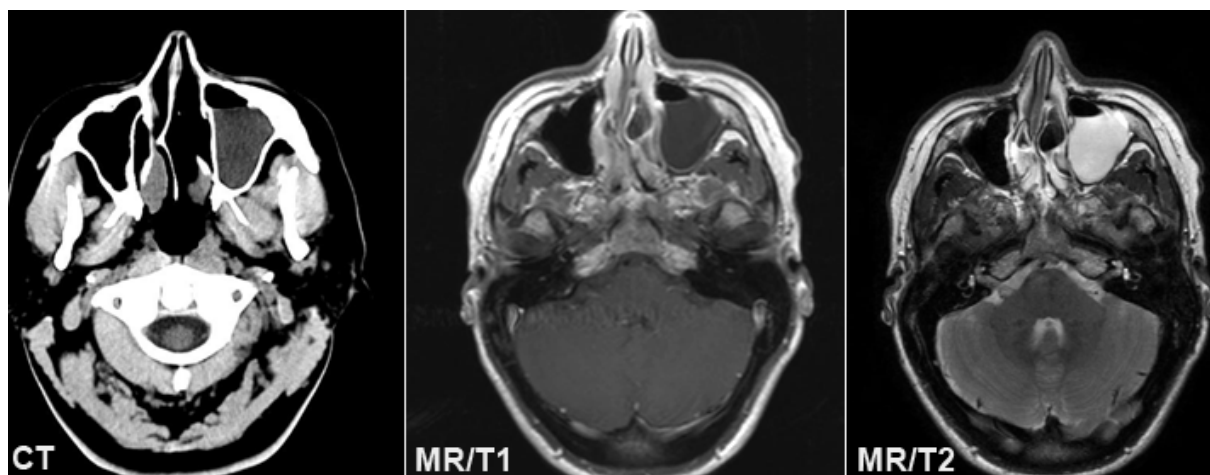
5. PATOLOGIJA PARANAZALNIH ŠUPLJINA

U ovom radu opisat ćemo akutni i kronični sinusitis kao upalne procese u paranazalnim šupljinama, traume paranazalnih sinusa, strana tijela, tumore i lezije, maligne tumore sinonazalnog trakta te fibroosealne lezije.

5.1. Upalni procesi u paranazalnim šupljinama

5.1.1. Akutni sinusitis

Ovisno o tome je li upalni proces zahvatio jednu ili više, odnosno sve paranazalne šupljine, govorimo o poli- odnosno pansinusitisu. Jedan od najčešćih uzroka koji dovodi do upale paranazalnih sinusa jest virusna infekcija sluznice nosa koja direktno prodire u sinuse. Nešto rijede dolazi do infekcije sinusa uslijed traume izravno pri otvorenim povredama ili uslijed sekundarne infekcije posttraumatskog hematoma sinusa. Do infekcije sinusa može doći i pri ronjenju u zagađenim bazenima i rijekama. Simptomi su povišena tjelesna temperatura, glavobolja, opća slabost.



Slika 15. Akutni sinusitis

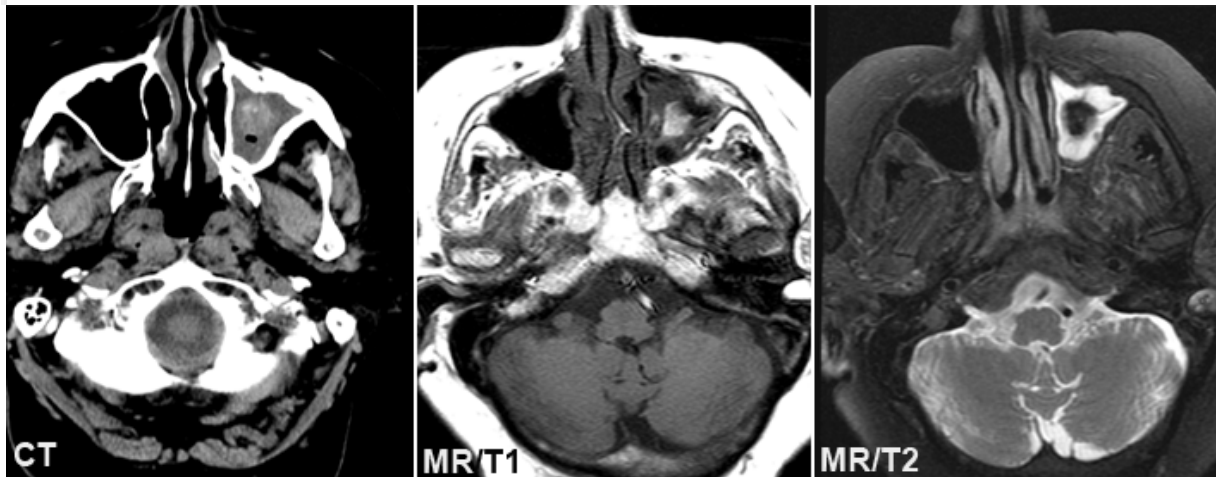
(Izvor: KBC Split)

5.1.2. Kronični sinusitis

Kronični sinusitis viđa se relativno često, lokaliziran na jedan ili više sinusa. Najčešće nastaje uslijed ne odgovarajuće liječenog akutnog sinusitisa. Značajnu ulogu u nastanku kroničnog sinusitisa igraju i gnojni procesi na korjenima zuba, oslabljena otpornost organizma poslije infektivnih bolesti, alergijska oboljenja gornjih dišnih puteva, nasljedni faktor te

klimatski uvijeti (velika hladnoća i vlaga).

Za dijagnostiku sinusitisa uobičajeno je dovoljan rendgenski snimak na kojem je vidljiva smanjena transparentija te razina eksudata u sinusu. Za dodatnu radiološku potvrdu dijagnoze koristi se CT (heterogeni denziteteti) i MR (hipo/hiperintenzitet signala u T1 i hiperintenzitet signala u T2).

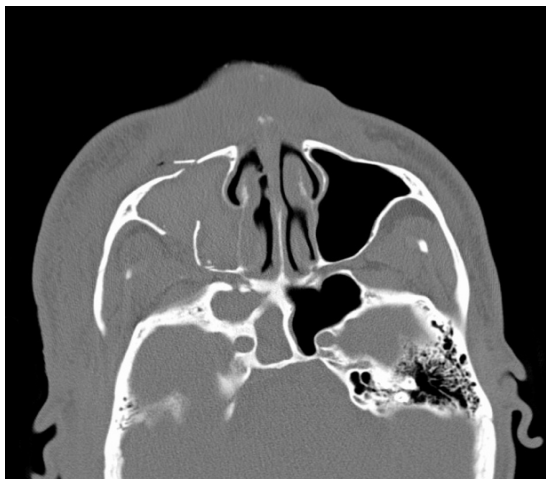


Slika 16. Kronični sinusitis

(Izvor: KBC Split)

5.2. Trauma paranazalnih šupljina

Sinusi su iznimno otporni na ozljede. Međutim, ozljede nastale velikom brzinom, kao što su npr. one zadobivene pri sudjelovanju u prometnim nesrećama, mogu rezultirati frakturom sinusa (**Slika 17.**). Osobito je visok rizik od intrakranijalnih ozljeda, estetskih deformacija i kasnijeg formiranja mukokela. Ciljevi liječenja fraktura sinusa su točna dijagnoza, izbjegavanje kratkoročnih i dugoročnih komplikacija, normalna funkcija sinusa te ponovno uspostavljanje normalne konture lica.



Slika 17. CT, „koštani prozor“ multifragmentarna fraktura desnog maksilarnog sinusa
(Izvor: KBC Split)

5.3. Strana tijela u paranazalnim šupljinama

Strana tijela vrlo rijetko dospijevaju u paranazalne šupljine. Mogu se naći u maksilarnom sinusu, rijede u etmoidalnom i frontalnom sinusu, izuzetno rijetko u sfenoidalnom. Strana tijela mogu dospjeti u sinusnu šupljinu prilikom povrede kroz meka tkiva (komadići stakla, drveta, metala), prilikom ustrelnih povreda iz zračne puške i vatrenog oružja. Također je moguće da se pri ekstrakciji zuba nađu dijelovi ili čitav zub u sinusnoj šupljini, a nekada i zubarska igla dospjela u sinus prilikom intervencije na korijenu zuba. Simptomi prisustva stranog tijela su u smislu sinusitisa, praćenih pojavom bolova. Neka od ovih stranih tijela mogu biti asimptomatska i ostati duže neprepoznata. Dijagnoza se postavlja na osnovu anamneze i redngenografije paranazalnih šupljina, u sve tri ravni projekcije, kako bi se odredila precizna lokalizacija stranog tijela. Liječenje je kirurško.

5.4. Novotvorine paranazalnih šupljina

Tumori nosa i paranazalnih sinusa najčešće potječu od epitela koji oblaže te šupljine. Najčešći tumori su papilomi, zatim karcinomi, dok su svi ostali tumori rijetkost. Relativno česte su i cistične tvorbe od kojih je najčešća mukokela.

5.4.1. Tumori i lezije slične tumorima

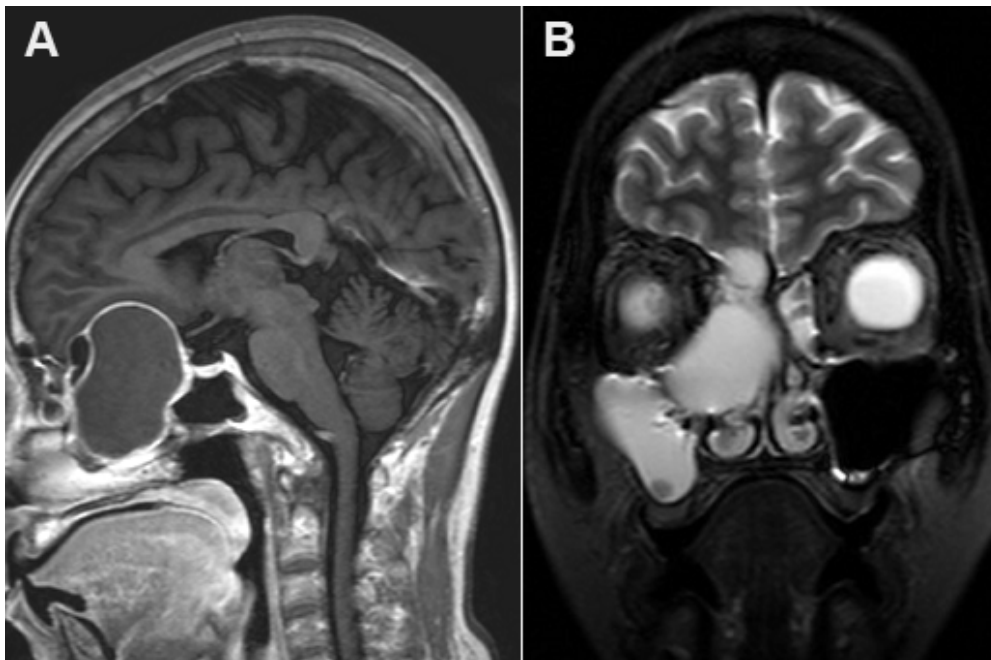
5.4.1.1. Encefalokele

Encefalokele, poznate i kao cranium bifidum, defekti su neuralne cijevi karakterizirani vrećastim protruzijama mozga. Encefalokele uzrokuju utor po sredini lubanje, između čela i nosa ili na stražnjoj strani lubanje. Mogu biti prirođene i stečene (nakon operacije). Ovisno o poziciji, mogu uzrokovati opstrukciju sinusa koji se zbog tog prikaže hiperintenzivno.

5.4.1.2. Mukokele

Mukokele su benigne, lokalno šireće ciste paranazalnih sinusa koje najčešće nalazimo u frontalnom sinusu, iako mogu nastati u bilo kojem od sinusa. Uzrokuju opstrukciju sinusnog ušća te nakupljanje tekućine unutar sinusa što kroz duže vrijeme rezultira koštanom pregradnjom i erozijom kosti. Najčešći uzroci mukokela su kronične infekcije, alergijske sinonazalne bolesti, traume i prethodne operacije. Najčešće se nalaze u fronto-etmoidnom, potom u sfenoidnom, a najrjeđe u maksilarnom sinusu (**Slika 18.**).

Mukokele se na snimkama magnetne rezonancije prikazuju kao mjesta visokog intenziteta signala što upućuje na benignu tvorbu.



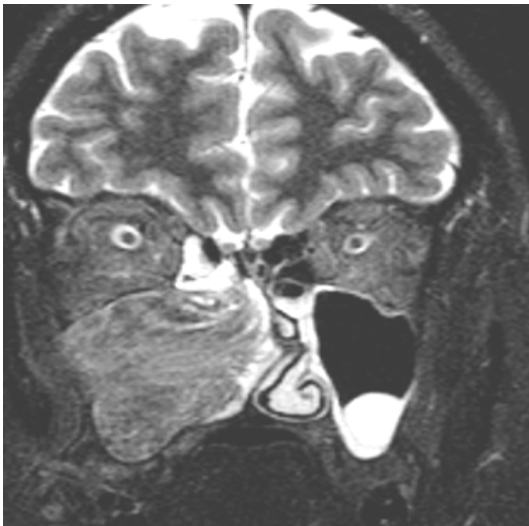
Slika 18. MR-Frontoetmoidna mukokela: A) sagitalni presjek T1 mjereno vrijeme; B) koronalni presjek T2 mjereno vrijeme sa saturacijom signala masti
(Izvor: KBC Split)

5.4.2. Benigne epitelne novotvorine

Papilomi sluznice paranazalnih sinusa se obično dijele u tri tipa: evertirani (fungiformni, egzofitični), invertirani i cilindričnih stanica (onkocitni papilom).

5.4.2.1. Invertirani papilom

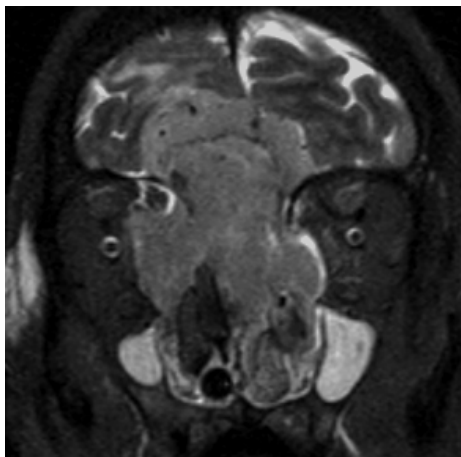
Invertirani papilom predstavlja najčešći benigni epitelni tumor nosa i paranazalnih sinusa sa značajnom sklonošću recidiviranju i malignoj transformaciji. Karakteriziran je inverzijom epitela u podležecu stromu. Nastaje u sredini nosa, najčešće iz lateralnog nosnog zida. Često se širi u područje maksilarnog i etmoidnog sinusa (**Slika 19.**). Uzrokuje nespecifične simptome poput kongestije nosa i epistakse.



Slika 19. MR invertni papilom, koronarni presjek, T2 sekvenca sa saturacijom masti
(Izvor: KBC Split)

5.5. Maligni tumori sinonazalnog trakta

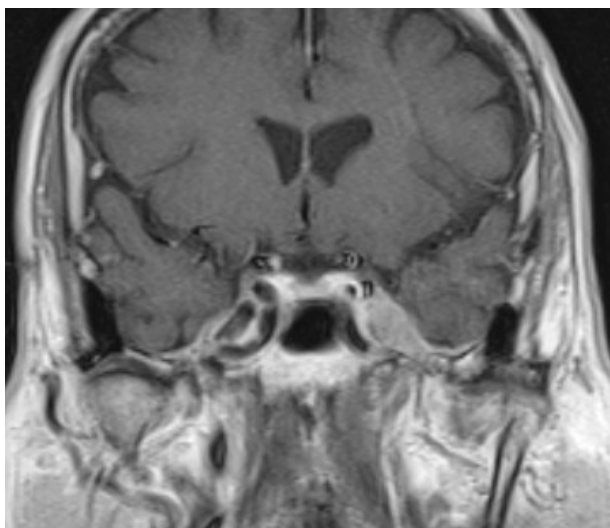
Maligni tumori sinonazalnog trakta jako su rijetki (**Slika 20.**). Klinički su nespecifični i često oponašaju benigne bolesti. Zbog toga se često kasni s točnom dijagnozom. U vrijeme dijagnosticiranja, 75% svih tumora paranazalnih šupljina je u T3 ili T4 stadiju.



Slika 20. MR koronarani presjek, T2 mjereno vrijeme, sinonazalni karcinom

(Izvor: KBC Split)

Perineuralno širenje (najčešće putem prirodnih otvora na bazi) manifestacija je uznapredovale bolesti i ukazuje na lošu prognozu (**Slika 21.**).



Slika 21. MR, koronarni presjek, T1 mjereno vrijeme s kontrastom, perineuralno širenje tumora

(Izvor: KBC Split)

5.5.1. Meningeomi

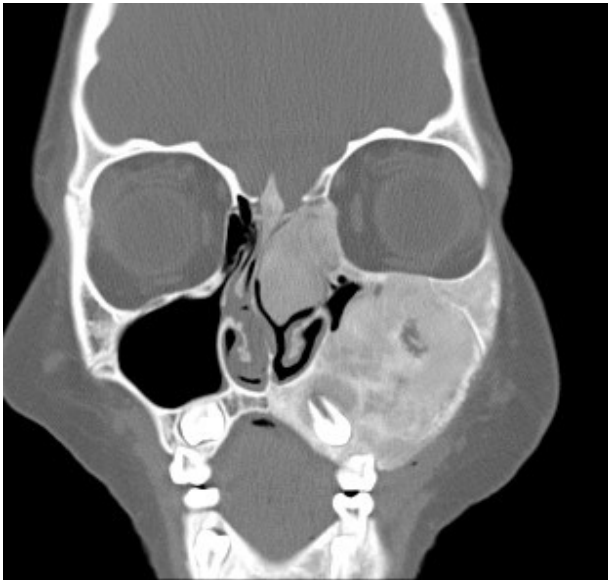
Meningeomi su benigni tumori moždanih ovojnica koji mogu komprimirati susjedno tkivo te zahvatiti i izobličiti susjednu kost. Ponekad mogu maligno alterirati u anaplastični oblik. Mogu se širiti transkranijalno i zahvatiti sinonazalnu šupljinu.

5.5.2. Keratociste

Odontogene keratociste poznate su po svojoj tendenciji recidiviranja i agresivnoj naravi. Na CT snimkama vidi se koštana pregradnja i očita veza sa zubom što je važno kako bi se utvrdilo ima li sinusna patologija odontogeno podrijetlo ili ne, o čemu ovisi kirurški pristup patološkoj promjeni.

5.6. Fibroosealne lezije

Fibroosealne lezije vrlo su česta pojava i često su pogrešno interpretirane kao tumor. Najčešća lezija baze lubanje jest fibrozna displazija, potom osteom (**Slika 22.**). Osteom se najčešće nalazi u sinonazalnoj šupljini. Fibromi su nešto rjeđi i mogu biti osificirajući i neosificirajući.



Slika 22. CT, koronarni presjek, „koštani prozor“, fibrozna displazija

(Izvor: KBC Split)

5.7. Maligne epitelne novotvorine

Epitelni tumori nosa i paranazalnih sinusa u ukupnoj populaciji su relativno rijetki te u prosjeku čine oko 3% svih malignoma iz područja glave i vrata. Faktori okoliša igraju značajnu ulogu u razvijanju ovih karcinoma.

5.7.1. Planocelularni karcinom

Planocelularni karcinom najčešći je zloćudni tumor nosa i paranazalnih sinusa. S obzirom na anatomiju područja i njegovo ponašanje, razlikujemo karcinom vestibuluma nosa i karcinom nosnih hodnika i paranazalnih sinusa. Njegov nastanak povezan je s ekspozicijom radioaktivnim bojama i dušikovim plinovima (povijesno), dok je industrijska izloženost niklu još uvijek aktualna.

5.7.2. Adenokarcinom

Adenokarcinom nastaje iz malenih žlijezda slinovnica tog područja ili iz sluzavo promijenjenih stanica epitela i nosa. Nastanak adenokarcinoma povezuje se s izloženošću drvenoj prašini, sredstvima za štavljenje kože, kromu te izopropanolu.

6. ZAKLJUČAK

U ovom radu objedinjena su već od prije poznata saznanja o radiološkoj dijagnostici paranazalnih šupljina, tako da su i zaključci sveopće poznati, no vrijedi ih još jednom ponoviti i utvrditi:

1. U dijagnostici paranazalnih šupljina koristimo se metodama konvencionalne radiografije, kompjuterizirane tomografije i magnetne rezonancije.
2. Konvencionalna radiografija je prvi i najjednostavniji postupak u slijedu radioloških dijagnostičkih pretraga.
3. Kompjuterizirana tomografija metoda je izbora za procjenu anatomije sinusa i drenažnih puteva.
4. Magnetna rezonancija je metoda izbora za otkrivanje intrakanijalnog proširenja i komplikacija sinonazalnih bolesti.
5. Poznavanje radioloških pretraga i pravilan odabir istih ključno je u pravovremenom prepoznavanju patologije sinusa i konačnom izliječenju pacijenta.

7. LITERATURA

1. JAOCR: Imaging of the Paranasal Sinuses
<http://www.jaocr.org/articles/imaging-of-the-paranasal-sinuses>
2. Slideshare: Imaging of the Paranasal Sinuses
http://www.slideshare.net/search/slideshow?searchfrom=header&q=imaging+of+the+paranasal+sinuses&ud=any&ft=all&lang=**&sort=
3. Radiology Assistant: Head and Neck, Paranasal Sinuses
<http://www.radiologyassistant.nl/en/p491710c96a36d/paranasal-sinuses-mri.html>
4. Medscape: Frontal Sinus Fractures
<http://emedicine.medscape.com/article/869430-overview>
5. Damjanov I. i suradnici Patologija, Medicinska naklada, Zagreb 2014.
6. Krmotić-Nemanić J. i Marušić A. Anatomija čovjeka, Medicinska naklada, Zagreb 2006.
7. Miletić D. Skeletna radiografija, Rijeka 2008.
8. Paranasal sinuses on MR images of the brain: significance of mucosal thickening, K M Rak, J D Newell, 2nd, W F Yakes, M A Damiano and J M Luethke
<http://www.ajronline.org/doi/pdf/10.2214/ajr.156.2.1898819>
9. Mucocelles of the paranasal sinuses: MR imaging with CT correlation, P Van Tassel, YY Lee, BS Jing and CA De Pena
<http://www.ajronline.org/doi/pdf/10.2214/ajr.153.2.407>

8. SAŽETAK

Naslov rada: Radiološka dijagnostika paranazalnih šupljina

Student: Marija Filipović

Mentor: Sanja Lovrić Kojundžić

Preddiplomski studij radiološke tehnologije, Odjel zdravstvenih studija Sveučilišta u Splitu

Cilj ovog rada jest ukazati na važnost radiološke dijagnostike u analizi patoloških promjena paranazalnih šupljina. Zbog raznolike patologije sinusa i mnogobrojnih komplikacija koje mogu nastati uslijed neprepoznavanja iste, veoma je bitno poznavati radiološke dijagnostičke metode paranazalnih sinusa kako bismo točno i pravovremeno utvrdili patološke promjene i započeli liječenje. Rad se sastoji od anatomije, radiološke dijagnostike u smislu konvencionalne radiografije i digitalnih radioloških metoda (kompjuterizirana tomografija i magnetna rezonancija) te najčešće patologije paranazalnih šupljina.

9. SUMMARY

Title: Imaging of the paranasal sinuses

Student: Marija Filipović

Mentor: Sanja Lovrić Kojundžić

The aim of this paper is to point out the importance of radiological diagnosis in the analysis of pathological changes of paranasal sinuses. Due to a variety of sinus pathology and the many complications that can arise due to the non-recognition of the same, it is very important to know the radiological diagnostic methods of the paranasal sinuses in order to accurately and in time identify pathologic changes and begin treatment. The work consists of anatomy, radiological diagnostics in terms of conventional radiography and digital radiological methods (computed tomography and magnetic resonance imaging) and the most common pathology of paranasal sinuses.

10. ŽIVOTOPIS

Osobni podaci

Ime i prezime: Marija Filipović

Adresa: Ruđera Boškovića 9/8, Novi Travnik, BiH

e-mail: marrija1995@gmail.com

Datum rođenja: 20.4.1995.

Obrazovanje

2009. – 2013. Srednja škola Novi Travnik (Gimnazija u Novom Travniku)

2013. – 2016. Preddiplomski studij radiološke tehnologije, Sveučilišni odjel zdravstvenih studija

Dodatne informacije

Poznavanje rada na računalu u MS Office-u.

Poznavanje engleskog jezika u govoru i pismu.