

Uloga digitalne subtrakcijske angiografije u kliničkoj praksi

Miličević, Ana

Undergraduate thesis / Završni rad

2016

Degree Grantor / Ustanova koja je dodijelila akademski / stručni stupanj: **University of Split / Sveučilište u Splitu**

Permanent link / Trajna poveznica: <https://um.nsk.hr/um:nbn:hr:176:727621>

Rights / Prava: [In copyright](#) / [Zaštićeno autorskim pravom.](#)

Download date / Datum preuzimanja: **2025-03-18**

Repository / Repozitorij:



Sveučilišni odjel zdravstvenih studija
SVEUČILIŠTE U SPLITU

[Repository of the University Department for Health Studies, University of Split](#)



UNIVERSITY OF SPLIT



SVEUČILIŠTE U SPLITU
Podružnica
SVEUČILIŠNI ODJEL ZDRAVSTVENIH STUDIJA
PREDDIPLOMSKI SVEUČILIŠNI STUDIJ
RADIOLOŠKA TEHNOLOGIJA

Ana Miličević

**ULOGA DIGITALNE SUBTRAKCIJSKE ANGIOGRAFIJE U
KLINIČKOJ PRAKSI**

Završni rad

Split, 2016

SVEUČILIŠTE U SPLITU
Podružnica
SVEUČILIŠNI ODJEL ZDRAVSTVENIH STUDIJA
PREDDIPLOMSKI SVEUČILIŠNI STUDIJ
RADIOLOŠKA TEHNOLOGIJA

Ana Miličević

**ULOGA DIGITALNE SUBTRAKCIJSKE ANGIOGRAFIJE U
KLINIČKOJ PRAKSI
THE ROLE OF DIGITAL SUBTRACTION ANGIOGRAPHY IN
CLINICAL PRACTICE**

Završni rad/Bachelor thesis

Mentor:

doc. dr. sc. Krešimir Dolić

Split, 2016

SADRŽAJ

1. UVOD.....	2
2. POVIJESNI PREGLED.....	3
3. GRAĐA UREĐAJA.....	5
3.1 Generator i rendgenska cijev.....	5
3.2 Elektronsko pojačalo i FD sustav.....	6
3.3 A/D i D/A pretvarač.....	9
3.4 Slikovni procesor i nastajanje slike.....	9
3.5 Arhiviranje podataka.....	11
3.6 Dizajn uređaja.....	11
4. TEHNIKE NAKNADNE OBRADNE, <i>POSTPROCESSING</i>	13
5. ANGIOGRAFSKE TEHNIKE.....	15
5.1 Trodimenzionalna angiografija, 3D-DA i 3D-DSA.....	16
5.2 Trodimenzionalna fuzirana digitalna subtrakcijska angiografija, 3D- FDSA.....	17
5.3 Angio CT.....	19
5.4 4D-DSA.....	20
5.5 Prednosti i nedostaci digitalne subtrakcijske angiografije.....	20
6. INDIKACIJE ZA DSA.....	21
7. KONTRASTNA SREDSTVA.....	22
8. ZAŠTITA OD ZRAČENJA U INTERVENCIJSKOJ RADIOLOGIJI.....	24
8.1 Doza kože.....	24
9. ULOGA PRVOSTUPNIKA RADIOLOŠKE TEHNOLOGIJE KOD IZVOĐENJA DIGITALNE SUBTRAKCIJSKE ANGIOGRAFIJE.....	27
10. ZAKLJUČAK.....	28
11. SAŽETAK.....	29
12. SUMMARY.....	30
13. LITERATURA.....	31
14. ŽIVOTOPIS.....	34

1. UVOD

Razvoj digitalnih sustava i računala doveo je i do razvoja modernih radioloških metoda poput ultrazvuka, kompjutorizirane tomografije te magnetne rezonancije koje se sve više nameću kao metode izbora za prikaz različitih patoloških stanja. Među njima, svoje mjesto je našla i digitalna subtrakcijska angiografija (DSA) koja predstavlja zlatni standard za prikaz krvnih žila. Svoju primjenu je našla u intervencijskoj radiologiji i kardiologiji gdje se uređaj prilagodio konstrukcijski i funkcionalno te su mu dodani uređaji za praćenje funkcionalnih i fizioloških parametara pacijenta. DSA se koristi u liječenju i dijagnosticiranju mnogih bolesti, najčešće stenoza, okluzija i aneurizmi krvnih žila te prikaza vaskularizacije tm promjena i vaskularnih malformacija. Koristi svojstva kontrastnih sredstava za prikaz krvnih žila uz „brisanje - subtrakciju“ ostalih struktura. Subtrakcija je postupak oduzimanja native snimke, tzv. maske od snimke s kontrastnim sredstvom. Postoje razni softverski i aplikacijski programi za obradu digitalne slike s kojima se mogu naglasiti rubovi krvne žile, mjeriti udaljenosti, prikazati dinamička ili rotacijska angiografija, 3D angiografija, virtualna angiografija te različite druge tehnike prikaza. Klinički tim čine liječnik radiolog, prvostupnik radiološke tehnologije i medicinska sestra, a za uspješnost intervencijskog zahvata potrebna je njihova dobra međusobna komunikacija, vještine i znanje. U ovom radu će se obraditi sastavni dijelovi DSA aparata i princip njegovog rada te novije tehnike snimanja istim. Također će se pokazati utjecaj zračenja na osoblje i pacijente za vrijeme DSA te kako se od njega zaštititi.

2. POVIJESNI PREGLED

Digitalna subtrakcijska angiografija je radiološka metoda koja se sve više razvija od osamdesetih godina prošlog stoljeća od kada je uvedena u uporabu. Angiografija je metoda snimanja krvnih žila uz primjenu kontrastnog sredstva, dok subtrakcija podrazumijeva "brisanje" koštanih i drugih struktura koje prekrivaju krvne žile ispunjene kontrastom. Prvu angiografiju mozga prvi puta uspješno je izveo 1927. godine portugalski liječnik i neurolog Egas Moniz u Lisabonu. Samo dvije godine kasnije, 1929., Reynaldo Cid dos Santos je napravio prvi aortogram. Uvođenjem Seldingerove tehnike 1953. godine postupak je postao znatno sigurniji jer su se iz uporabe izbacili oštri uređaji koji su bili potrebni da se ostane unutar lumena krvne žile. Taj se period također smatra početkom intervencijske radiologije. U podrumu bolnice u Ohiju 1958. godine kardiolog je slučajno aplicirao veliku količinu kontrastnog sredstva u malu koronarnu krvnu žilu tijekom rutinskog snimanja. Na veliko iznenađenje liječnika nije došlo do fatalnog spazma srčanog mišića, a ovaj se događaj smatra začetkom kardiografije. Dotter i Melvin su 1964. godine napravili prvi vaskularni intervencijski zahvat, perkutanu transluminarnu angioplastiku (PTA). Charles Dotter se smatra ocem intervencijske radiologije te gotovo da i nema područja kojim se nije bavio.

Prvi angiografski uređaj za receptor slike koristio je analogni radiografski film. Kao i uvijek nedostatak analognog radiografskog filma bila je nemogućnost naknadne obrade slike, a kod angiografije se uz to morala koristiti veća količina kontrastnog sredstva kako bi se mogle vidjeti krvne žile. Prvi radovi na digitalizaciji rendgenske slike potječu iz 1963. godine Mayersovim istraživanjem. No, tek uvođenjem kompjutorizirane tomografije započinje interes za realizaciju i prilagodbu nove tehnologije u konvencionalnoj radiologiji. Namjera je bila da se digitalizacijom rendgenske slike poboljša učinkovitost radioloških metoda, smanji doza zračenja bolesnika i količina apliciranog kontrastnog sredstva, poveća broj slika u jedinici vremena, skрати trajanje i snize troškovi pretrage. Razvoj digitalne subtrakcijske angiografije bio je rezultat istraživanja grupe medicinskih fizičara na Sveučilištu Arizona i Sveučilištu Wisconsin te dječjoj klinici u Kielu 1970-ih godina. Bavili su se istraživanjem digitalnog prosvjetljavanja, a temelj

toga bilo je sakupljanje slike iz pojačala koja se zatim alegorički pojačava, digitalizira te naposljetku obradi i prikaže na monitoru.

Izvedivost i pogodnost digitalne subtrakcijske angiografije za ljudske potrebe predstavljena je 1978. godine, a 1980. je predstavljen prototip komercijalnog DSA uređaja na Sveučilištu Arizona, Sveučilištu Wisconsin, klinici u Clevelandu i bolnici South Bay u Kaliforniji. Također, Meaney te iste godine prvi upotrebljava naziv Digitalna Subtrakcijska Angiografija (DSA). Od tada se mnogo radi na razvoju i usavršavanju ove tehnologije, a u tom procesu sudjeluju i radiolozi te radiološki tehnolozi. Nastoji se postići što sofisticiraniji izgled opreme i poboljšati aplikativne mogućnosti softvera.

3. GRAĐA UREĐAJA

Sustav za DSA može se podijeliti na integrirani i priključni sustav. U početku se priključni sustav više koristio i bio široko prihvaćen jer ga je bilo moguće priključiti na druge uređaje. Sastoji se od sustava za prosvjetljavanje s kojeg se uzima televizijski signal koji se digitalizira. No, kako treba prilagoditi sve dijelove sustava u tom lancu nastanka slike i vršiti sinkronizaciju uređaja, ovaj sustav je izbačen iz upotrebe. Stoga se danas većinom koristi integrirani sustav koji se sastoji od rendgenskog uređaja i uređaja za dobivanje slike te proizvodi slike bolje kvalitete.

Osnovni dijelovi DSA uređaja su: generator i rendgenska cijev, elektronsko pojačalo ili ravni detektor, analogno-digitalni i digitalno-analogni pretvarač slike, slikovni procesor, glavno računalo te uređaj za prikaz slike.

3.1 Generator i rendgenska cijev

Generator DSA uređaja, kao i svakog drugog rendgenskog aparata, daje električnu struju koja mu je neophodna za rad. Danas se koriste višefrekventni generatori snage 80-100 kW s mogućnošću pulsne dijaskopije. Tijekom čitave serije moraju se stvarati kratke ekspozicije jednakog intenziteta, a to se postiže trofaznim i trajno potencijalnim generatorima. Također, kod ovih generatora postoji mogućnost biranja između zadržavanja vrijednosti kilovolta (kV), a povećanja vrijednosti miliampera (mA), potom linearnog povećavanja jednih i drugih vrijednosti te odabir pojedinih električnih vrijednosti prema želji operatera. Obzirom na snagu generatora, rendgenske cijevi za DSA su jače te konstrukcijski prilagođene velikom broju ekspozicija visokog intenziteta u kratkom vremenu. Anoda je povećana i građena od materijala velikog toplinskog kapaciteta. Ima ležaj od tekućeg metala. Brzina rotacije anode kreće se od 9 000-15 000 okretaja u minuti čime spada u superbrze rotirajuće anode. Rotirajuće anode imaju žarište u obliku prstena jer je na taj način rotacijom anode uvijek nova površina izložena udarima brzih

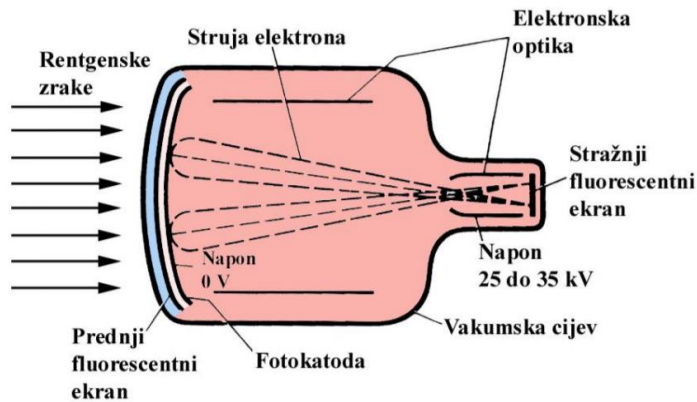
elektrona čime se smanjuje pregrijavanje anode. Rendgenske cijevi DSA uređaja imaju tri fokusa na anodi. Najmanji promjer je 0.3 mm i koristi se pri dijaskopiji.

3.2 Elektronsko pojačalo i FD sustav

Elektronsko pojačalo je uređaj koji rendgenske zrake nakon prolaska kroz snimani dio tijela pretvara u svjetlosne tako da ih se može registrirati televizijskom kamerom. Ono predstavlja veliki napredak u radiologiji jer se od tada radiološki pregledi ne moraju obavljati u zamračenim prostorijama i manji je intenzitet zračenja. Postoje tri vrste elektronskog pojačala: klasično, digitalno i ravni detektor.

Klasično elektronsko pojačalo (slika 1) je kruškolika oblika. Može biti vakumska staklena ili metalna cijev oko 50 cm dužine. Prednji zaslon je znatno veći od stražnjeg. Na prednjem fluorescentnom zaslonu od cezijeva jodida odvija se apsorpcija i pretvaranje rendgenskih zraka u svjetlosne. Kako se uz prednji zaslon nalazi fotokatoda, broj elektrona koji na njoj nastaju proporcionalan je intenzitetu svjetlosnih zraka koje dolaze s primarnog zaslona. Elektrostatsko polje ubrzava nastale elektrone pomoću fokusirajućih elektronskih leća prema sekundarnom zaslonu. Tu nastaje znatno svjetlija i obrnuta slika snimanog objekta. Televizijska kamera pretvara svjetlosnu sliku sa sekundarnog zaslona u elektronički signal koji ide na TV monitor te se na ekranu monitora slika prikaže kao stvarna rendgenska snimka. Konvencionalna pojačala imaju veliki gubitak rezolucije u vratu pojačala, u točki križanja elektrona. Također, za kvalitetu slike je važna veličina polja pojačala. Veća pojačala obuhvaćaju veća područja dijela tijela od interesa i daju bolju kontrastnu rezoluciju, dok im je smanjena prostorna rezolucija zbog fiksne veličine matriksa. Pojačala su uglavnom širine 16, 20 i 24 inča. Šum ili buka (engl. *noise*) značajno ometa signal. Konvencionalne video kamere imaju odnos SNR (engl. *Signal to Noise Ratio*) 100:1 ili 200:1 čime je vrlo teško dobiti kvalitetnu sliku. Cilj je dobiti što veći SNR. Jedna od mogućnosti je uzastopno video skeniranje nakon rendgenskih ekspozicija kratkog pulsa; rendgenska cijev daje ekspoziciju u fiksnim vremenskim razmacima. Potom se jedan frejm digitalizira za svaku sliku. Korištenjem ove metode skraćuje se vrijeme ekspozicije i smanjuju artefakti pomicanja. Kamere koje imaju SNR 1000:1 uvelike umanjuju šum. Uporaba klasičnog

elektronskog pojačala je danas uglavnom napuštena. Većinom se koriste digitalna elektronska pojačala ili ravni detektor.



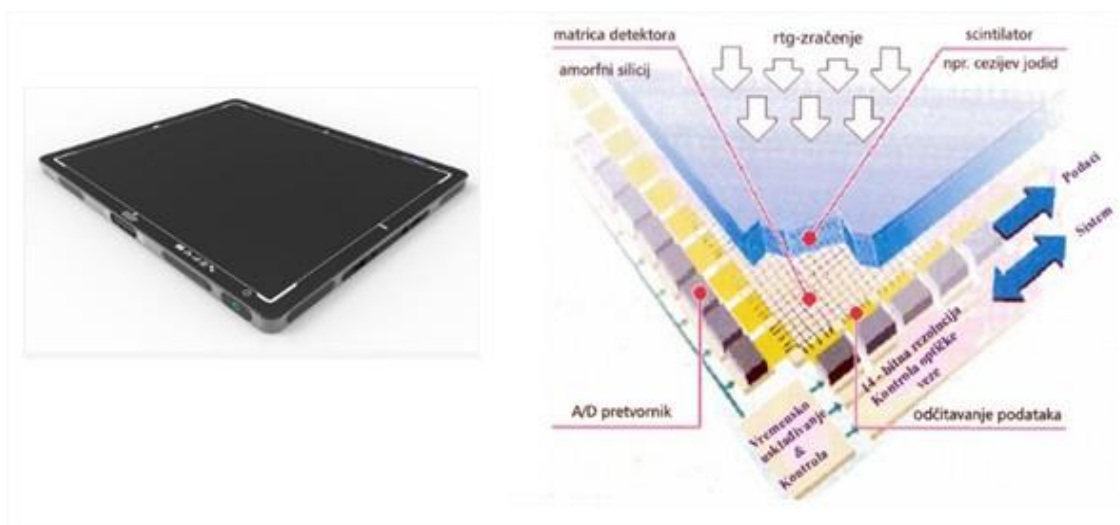
Slika 1 Klasično elektronsko pojačalo

(Izvor: <http://fzs.sve-mo.ba/sites/default/files/dokumenti/SKRIPTA%20RADIOLOGIJSKA%20APARATURA.pdf>)

Što se tiče digitalnih elektronskih pojačala oni umjesto stražnjeg zaslona imaju visokorezolucijsku CCD kameru. CCD senzor (engl. *Charged Coupled Device*) je građen od fotodetektora koji je najčešće na bazi silicija. Broj fotodetektora na određenoj površini (x,y) definira rezoluciju CCD kamere. Prvi senzor je imao samo 8 piksela, a današnji ih imaju tisuće po svakoj x, y osi. Rendgenske zrake koje prođu kroz tkivo padaju na kristale scintilatora i izbijaju elektrone. Ti elektroni zatim prelaze u stanje niže energije i oslobađaju valove energije svjetla. Fiberoptičkim vlaknima fotoni svjetla odlaze na CCD senzor i potom kao digitalni signal u radnu stanicu. U radiologiji se koristi više CCD senzora zbog malih dimenzija senzora (najčešće su veličine 5 x 5 cm). Stoga između njih postoje praznine, a takav se nedostatak rješava digitalno. Veći CCD senzori skuplji su za izradu i imaju veći šum. Korištenjem fiberoptičkih vlakana umjesto sustava leća šum se smanjio.

U najnovijoj generaciji DSA uređaja koriste se ravni detektori, engl. *Flat Panel X-Ray Detector* (slika 2). Detektori su postavljeni na detektorskoj ploči u redovima i stupcima. Najnoviji detektori veličine su ispod 1mm. Cezijev jodid se koristi kao pretvornički sloj. Iglíčasta struktura mu ne dozvoljava raspršenje svjetla što omogućava bolju rezoluciju i visok konverzijski faktor-DQE (engl. *Detective Quantum Efficiency*). Usporedbe radi, DQE folija-film sustava iznosi 15-

20%, digitalne radiografije s fosfornim pločama 25%, a sustav s detektorskim pločama ima konverzijski faktor 65-70%. Idealni DQE bi bio 100%, što bi značilo da kod konverzije nema gubitka, tj. omjer signal/šum je isti na ulazu i izlazu detektora. Rendgensko zračenje apsorbira sloj cezijeva jodida i pretvara ga u fotone vidljivog dijela spektra kojeg pak detektira sloj amornog silicija koji se fotolitografskom metodom nanosi u tankom sloju na matricu. Svakom pojedinom pretvaraču dodijeli se digitalna sklopka. Dobiveni signal potom odlazi do pojačala za pojačavanje signala, A/D pretvarača i računala koje obrađuje dobivene podatke. Postupak je vrlo kratak, do 20 sekundi. Detektori ovakvog načina rada, tj. pretvaranje rendgenskog zračenja u fotone vidljive svjetlosti za nastanak latentne slike predstavljaju indirektnu digitalnu radiografiju. Kod direktne digitalne radiografije ili dijaskopije rendgensko zračenje se izravno pretvara u električni signal, tj. latentnu sliku. Za izradu ovih detektora koristi se amorfni selenij koji je tekući kristal te bez izlaganja svjetlu ili rendgenskom zračenju izolator struje. Električni signal koji nastaje je proporcionalan energiji fotona rendgenskog zračenja koje pada na detektor. Prednost sustava s ravnim detektorima je taj što je smanjena doza zračenja za bolesnika, dobivene su slike visoke kvalitete, pojednostavljen je proces stvaranja rendgenske slike te se konverzija slike iz analogne u digitalnu odvija u samom detektoru bez korištenja dodatnih slikovnih procesora. Uz ove prednosti i daljnji razvoj ravnih detektora postupno se zamjenjuju elektronska pojačala sa i bez CCD kamere.



Slika 2 Ravni detektor

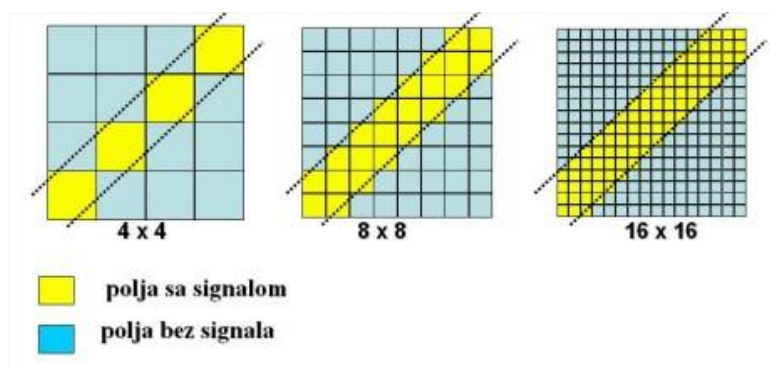
(Izvor: slika lijevo: <http://www.perkinelmer.com/imaging-components/detectors/> , slika desno: Janković S., Eterović D., Fizikalne osnove i klinički aspekti medicinske dijagnostike, Zagreb : Medicinska naklada, 2002.)

3.3 A/D i D/A pretvarač

Analogno-digitalni pretvarači pretvaraju analognu sliku sa sekundarnog zaslona u digitalnu. Koriste se pretvarači s 10-16 bitnom rezolucijom jednog piksela. Za prikaz slike na ekranu računala potrebno je digitalnu sliku pretvoriti u analognu za što se koriste digitalno-analogni pretvarači.

3.4 Slikovni procesor i nastajanje slike

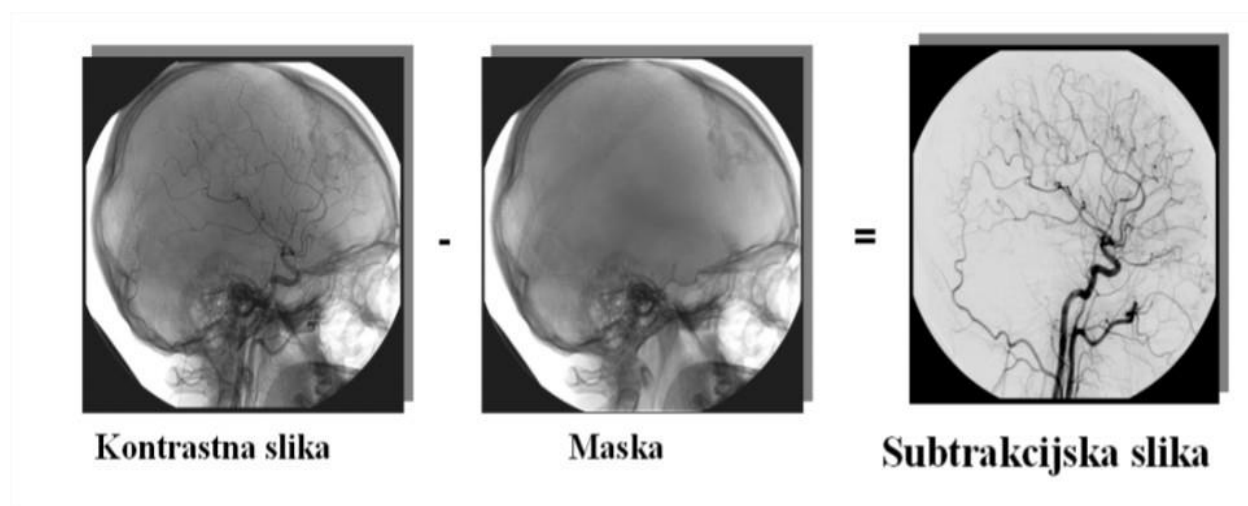
Piksel je najmanji element slike. U stupcima i redovima poredani su u matricu procesora slike. Veličina matrice ovisi o broju piksela. Dubina bitmape označava količinu podataka u jednom pikselu, a izražava se brojem bita u pikselu. Ako je 1 piksel odgovarao 1 bitu, to znači da je taj piksel mogao primiti samo jednu od dvije raspoložive boje, crnu ili bijelu. Danas postoje bitmape dubine 8, 16, 24 i 32 bita po pikselu. Primjerice, 8 bita po pikselu omogućava 256 nijansi sive boje ($2^8=256$). Najnoviji sustavi imaju veličinu matrice 1024 x 1024. Veličina matrice određuje prostornu rezoluciju; što je matrica veća bolja je prostorna rezolucija (slika 3), bolji prikaz manjih detalja i bolja diferencijacija sivih tonova. Digitalni procesor slike ima svrhu digitalizacije slike, prikazivanje slike na ekranu računala, mogućnost naknadne obrade slike i njeno spremanje. Uz to, važan je za subtrakciju i pojačavanje slike.



Slika 3 Prikaz rezolucije matrice slike

(Izvor: <http://fzs.sve-mo.ba/sites/default/files/dokumenti/SKRIPTA%20RADIOLOGIJSKA%20APARATURA.pdf>)

Kod digitalne subtraksijske angiografije postoje tri vrste subtrakcija: temporalna, energetska i hibridna. Temporalna (vremenska) subtrakcija koristi masku od jedne ili integrirane serije slika koja se subtrahira ("oduzima") od slike s kontrastnim sredstvom (slika 4). Artefakti gibanja otežavaju interpretaciju angiograma. Energetska subtrakcija koristila se samo eksperimentalno pri upotrebi visokih i niskih energija rendgenskih zraka. Dobivena slika sadržavala je i kost i krvnu žilu, što nije doprinijelo kvaliteti angiografske slike, ali je smanjena osjetljivost gibanja. Kombinacija para slika šiljka niskih i visokih kilovolta prije dolaska kontrastnog bolusa tvori hibridnu subtrakciju. Kombinacijom slika meko se tkivo poništava, a kost ostaje neponištena. Proces se ponavlja kada je bolus kontrasta u krvnoj žili koja se želi prikazati. Ova druga energija subtrakcije sadrži signal žile ispunjene kontrastnim sredstvom. Subtrakcijom dviju energetski različitih slika dobije se slika same krvne žile ispunjene kontrastnim sredstvom. Artefakti gibanja su otklonjeni, ali je prisutan niži SNR.



Slika 4 Temporalna (vremenska) subtrakcija

(Izvor: <http://fzs.sve-mo.ba/sites/default/files/dokumenti/SKRIPTA%20RADIOLOGIJSKA%20APARATURA.pdf>)

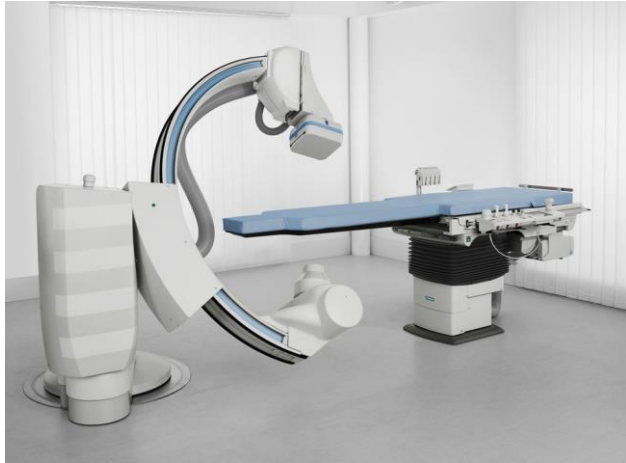3.5 Arhiviranje podataka

Za pohranu digitalnih slikovnih podataka treba se odabrati medij za pohranu vodeći računa o veličini dokumenata i kvaliteti medija za pohranu. Slike se mogu pohraniti na film laser kamerom, *floppy disc* odnosno CD medij tako da se može gledati i obrađivati na drugim računalima te na server. DICOM protokol (engl. *Digital Imaging and Communicatons in Medicine*) je jedinstveni protokol i međunarodni standard koji se koristi za zapis i prijenos medicinskih slika i srodnih informacija. Danas je u uporabi DICOM 3.0 protokol. Na ovaj način omogućeno je povezivanje DSA uređaja u digitalnu radiološku mrežu.

3.6 Dizajn uređaja

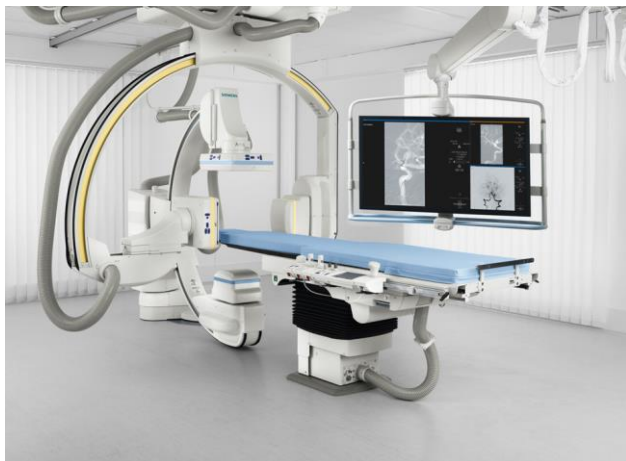Angiografska sala je prostor u kojem se nalaze DSA uređaji i sva prateća oprema. Preporučena veličina prostorije bi trebala biti najmanje 45-55 m² koja bi bila dostatna za opremu, pribor, bolesnika i klinički tim. Ne smije biti nikakvih mehaničkih prepreka prilikom kretnji uređaja.

Uređaj je konstruiran u C-luku. Pomak stola i C luka omogućuju prikaz cijelog tijela. Obzirom na uporište, uređaj može biti podni i stropni, a na broj detektora i rendgenskih cijevi može biti konstruiran u *monoplane* i *biplane* dizajnu. *Monoplane* uređaji (slika 5) imaju jedan detektor i jednu rendgensku cijev i najviše su zastupljeni u svakodnevnoj uporabi. *Biplane* uređaji (slika 6) imaju dva detektora i dvije rendgenske cijevi. Kod ove vrste aparata ima više varijanti veličine detektora. Može biti sustav s dva mala detektora (20 x 20), s različitim veličinama detektora (30x40 i 20x20) te dva velika detektora (30 x 40). Pruža slike vrlo visoke rezolucije, istovremenu pokrivenost frontalne i lateralne ravnine, a koristan je u neurointervencijskim postupcima i kod djece, a nedostatak mu je visoka cijena.



Slika 5 Monoplane DSA uređaj

(Izvor: <http://www.healthcare.siemens.com/angio/artis-interventional-angiography-systems/artis-zee>)



Slika 6 Biplane DSA uređaj


(Izvor: <http://www.healthcare.siemens.com/angio/artis-interventional-angiography-systems/artis-zee/features#01338541>)

Mjesto prvostupnika radiološke tehnologije je za operacijskom konzolom odakle može upravljati samim uređajem. Radiolog se pak koristi nožnim prekidačem kojim kontrolira trajanje dijaskopije.

4. TEHNIKE NAKNADNE OBRADNE, *POSTPROCESSING*

Radne stanice imaju poseban aplikativni softver za naknadnu obradu digitalnih slika, engl. *postprocessing*. Moraju imati posebne karakteristike hardvera i visokorezolucijski zaslon kako bi obrada slike mogla biti moguća. Kako bi se istaknuli željeni detalji u odnosu na okolne strukture u programu naknadne obrade uzimaju se minimalne, odnosno maksimalne opacifikacijske vrijednosti. Funkcija *Windowing* omogućava dobivanje kontrastnosti slike u sivoj skali, odnosno moguća je promjena "centra" i "levela" slike. Uvećanje slike je moguće bez gubitka prostorne rezolucije. Svaka radna stanica ima mogućnost mjerenja određenih udaljenosti, primjerice širina krvne žile ili dužina suženog dijela, označavanje nekih bitnijih dijelova ili 3D modeliranje krvnih žila. 3D analiza je moguća kod pojedinačnih ili bifurkacijskih arterija, a geometrijski oblik u 3D prostoru se dobiva iz dvije ili više 2D snimki.

Peristeping program se nalazi na svim modernijim uređajima (slika 7). Koristi se pri snimanju krvnih žila ekstremiteta. Na početku snimanja odredi se ukupan broj polja. Prvo se vrši snimanje bez kontrasta, uzima se tzv. maska. Istodobno se zabilježe i električne vrijednosti pojedinog snimljenog polja. Potom se aplicira kontrastno sredstvo i opet se snima u koracima tako da je svaki korak subtrahiran. Rekonstrukcijom dobivenih podataka može se napraviti „*long leg*“ snimka svih arterija ekstremiteta. Slika može biti prikazana kao DA ili DSA.

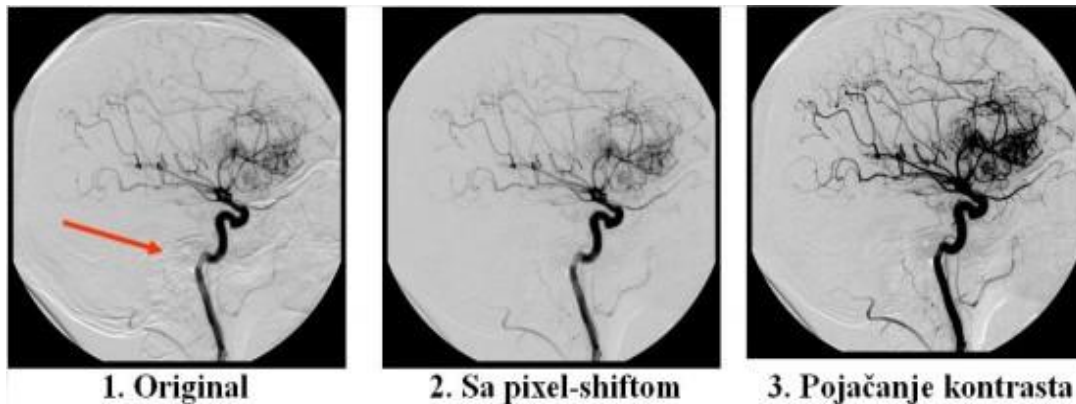


Slika 7 Peristeping program

(Izvor: <http://fzs.sve-mo.ba/sites/default/files/dokumenti/SKRIPTA%20RADIOLOGIJSKA%20APARATURA.pdf>)

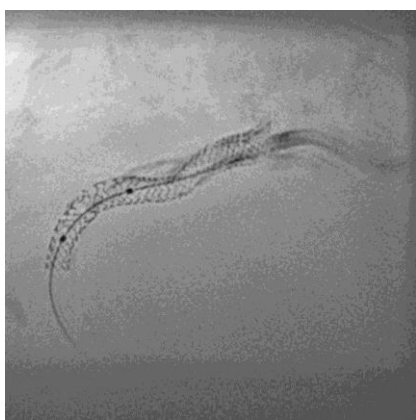Roadmap tehnika je subtrahirana dijaskopija koja se izvodi u realnom vremenu. Naglašavanjem krvnih žila omogućava se praćenje cijelog postupka, odnosno lakše pozicioniranje žica i katetera, vršenje balonske dilatacije, postavljanje stentova itd.

Artefakti koji su uzrokovani malim pokretima pacijenta mogu se ukloniti aplikacijom *Pixel shift* (slika 8). Na ovaj način se omogućuje točnije podudaranje maske i kontrastne slike. Pomak se može vršiti u okomitom, horizontalnom ili čak kosom smjeru. *CLEARstent* (slika 9) je program za bolju vizualizaciju stenta, čak i pod težim uvjetima. Slika nastaje prosjekom više fremova uz usklađivanje stent markera. *Fluoro Loop* omogućava pohranu i pregled dinamičkih flurosopskih snimki, npr. 17 snimki sa 30 p/s.



Slika 8 Pixel shift

(Izvor: <http://fzs.sve-mo.ba/sites/default/files/dokumenti/SKRIPTA%20RADIOLOGIJSKA%20APARATURA.pdf>)



Slika 9 CLEARstent

(Izvor: <https://www.healthcare.siemens.com/angio/options-and-upgrades/clinical-software-applications/clearstent>)

5. ANGIOGRAFSKE TEHNIKE

Angiografija je radiološka metoda u kojoj se uz pomoć kontrastnog sredstva prikazuju arterije i vene. Može se podijeliti na arteriografije i flebografije. Zbog sve većeg porasta patologije krvožilnog sustava javila se i veća potreba za intervencijskim zahvatima. Seldingerova tehnika omogućila je olakšano uvođenje katetera. Mjesto punkcije treba sterilizirati kako bi se napravila mala incizija. Potom se punkcijom uvodi igla u krvnu žilu. Prema mlazu krvi koji izlazi iz igle možemo procijeniti jesmo li u željenoj krvnoj žili. Igla se u arteriju uvodi većinom na osnovi palpacije pulsa arterije, a može se koristiti i doppler ultrazvuk što je znatno rjeđe. Preko igle uvodi se žica vodilica, igla se potom izvadi, a preko vodilice se uvode potrebni kateteri. Kateter se spoji s automatskim injektorom i kontrastno sredstvo se aplicira. Postupak se kontrolira dijaskopijom. Pribor koji se koristi je izuzetno složen. Postoje razne vrste uvodnica, žica i katetera prilagođenih određenoj krvnoj žili. Sav pribor mora biti kompatibilan s unutarnjim promjerom krvne žile. Neki od najčešćih katetera koji se koriste su Pigtail kateter, Cobra kateter, Simmons kateter i drugi. French je mjera za vanjski promjer katetera, a 3F odgovara 1 mm. Žice vodilice su također različite duljine, promjera i namjene, npr. J žica. Uvodnice se mogu razlikovati po dužini ili promjeru, npr. St.Jude, Arrow itd.

U početku se kontrast injicirao u kubitalnu venu. Međutim, intravenoznom digitalnom subtrakcijskom angiografijom, IVDSA, dobivalo se znatno manje dijagnostičkih podataka zbog disperzije kontrastnog bolusa. Stoga se smanjuje ukupan volumen kontrastnog sredstva te se brže injicira. To je bio razlog uvođenja DSA i katetera užeg promjera. Intraarterijskom aplikacijom kontrastnog sredstva manja je disperzija kontrastnog bolusa pa se zato koristi razrijeđeno kontrastno sredstvo. Na ovaj se način daje kvalitetan dijagnostički prikaz širih vaskularnih struktura, dok se manje krvne žile teže prikazuju. Danas je IVDSA indicirana samo u bolesnika u kojih je intraarterijalni pristup otežan ili iz bilo kojeg razloga kontraindiciran. Izvođenjem digitalne subtrakcijske angiografije, radiolog može odabrati jedan od tri pristupa; transvenozni, transbrahijalni ili transfemoralni. Kubitalna vena je bila najčešće korištena za transvenozni pristup. Kako je takav pristup imao nedostatke, ubrzo se prešlo na aplikaciju kontrastnog sredstva u centralni venski sustav. Preko kubitalne vene kateter se uvede u gornju šuplju venu i potom se

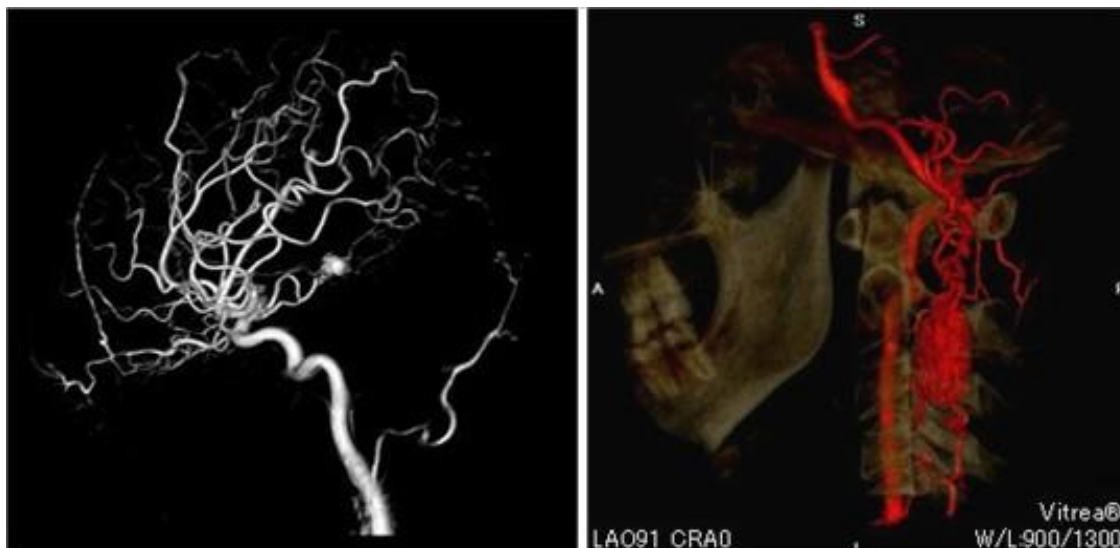
aplicira kontrastno sredstvo. Ovaj se način pristupa mogao izvoditi i ambulantno. Učestalost komplikacija koje zahtijevaju kiruršku intervenciju transbrahijalnog pristupa je svega 0.5 % zbog čega se on počeo češće primjenjivati. Danas je najučestaliji transfemoralni pristup preko *a.femoralis*. Učestalost komplikacija je manja nego transbrahijalnim pristupom. Međutim, angiografije izvođene transfemoralnim pristupom ne mogu se raditi ambulantno, već zahtijevaju jednodnevnu hospitalizaciju. Usavršavanjem angiografske tehnike i pribora nastoji se smanjiti učestalost i pojavnost komplikacija kao što su tromboza ili pseudoaneurizma na mjestu punkcije itd.

5.1 Trodimenzionalna angiografija, 3D-DA i 3D-DSA

Dinamička ili rotacijska angiografija se primjenjuje u patologiji neurovaskularnog sustava. Aksijalna rotacija C luka se kreće između 60° i 180° . Prvo se uzima maska, a zatim aplicira kontrastno sredstvo. Snimanja se vrše pod istim kutevima pod kojima je uzeta maska te su snimke subtrahirane. Nedostatak ove metode je veća količina kontrastnog sredstva nego kod DSA. Izocentričnost je princip rada rotacijske angiografije i na taj način je omogućen razvoj trodimenzionalnog prikaza krvnih žila. Koristi se za planiranje kirurškog zahvata jer omogućava prostornu orijentaciju, za određivanje terapijskog pristupa, praćenje učinka terapije, određivanje dužine, promjera, volumena i promjena krvnih žila. 3D digitalna subtraksijska angiografija je povećala točnost DSA za dijagnosticiranje intrakranijalnih vaskularnih anomalija (slika 10 lijevo). 3D-DSA pruža više informacija nego sama DSA. Koristi se za prikaz i dijagnosticiranje neurovaskularnih lezija, kao što su cerebralne aneurizme. Izvanredan napredak su pokazale i neinvazivne tehnike poput MR angiografije i CT angiografije. Trodimenzionalna digitalna angiografija (3D-DA) je rekonstrukcijski algoritam konvencionalne rotacijske angiografije, koji nudi visoku rezoluciju koštanih struktura i krvnih žila (slika 10 desno). Međutim, kako se 3D-DA temelji na algoritmu rekonstrukcije nesubtrahiranih podataka, gubitak kvalitete slike je neizbježan kada se radi o koštanim i vaskularnim strukturama koje su neposredno jedna uz drugu. Ovaj se problem najčešće javlja kod snimanja vaskularnih lezija smještenih na bazi lubanje, a događa se i kod CT angiografije i 3D digitalne angiografije.

Rekonstrukcijom podataka trodimenzionalne angiografije dobiva se virtualna angioskopija. Na ovaj način je moguć virtualni endoskopski pregled krvne žile. Važna je u

dijagnosticiranju i liječenju aneurizmi te se koristi za planiranje i procjenu uspješnosti postavljanja stenta ili stent-grafta.



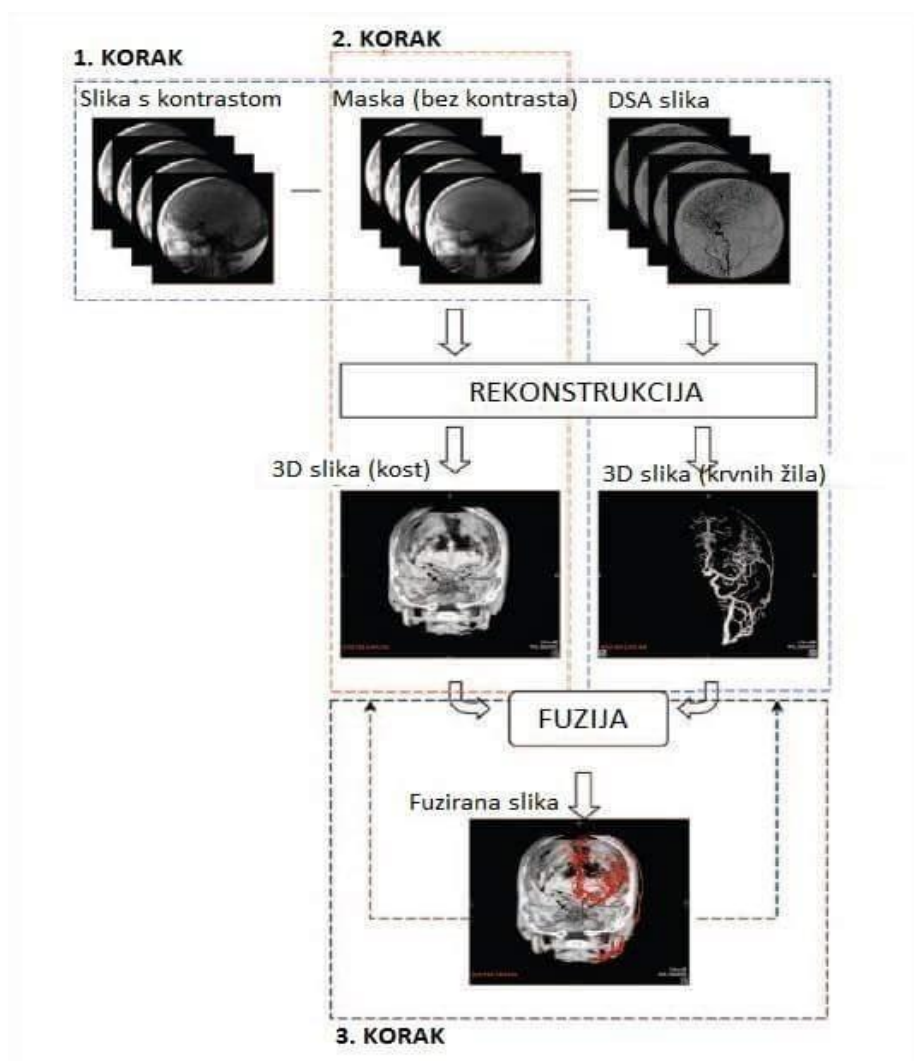
Slika 10 Usporedba 3D-DSA (lijevo) i 3D-DA (desno)

(Izvor: <http://www.toshibamedicalsystems.com/products/xray/vl/option/index.html>)

5.2 Trodimenzionalna fuzirana digitalna subtraktivska angiografija, 3D-FDSA

Fuzijom trodimenzionalne snimke kosti i krvnih žila dobiva se nova metoda, 3D-FDSA. Proces se temelji na odvojenoj rekonstrukciji podataka, slike s kontrastom i maske, koji mora proći tri koraka (slika 11). Prvi korak je standardna 3D-DSA rekonstrukcija. Rotacijski se prikupljaju podaci te se dobiva slika s maskom i slika s kontrastom. Maska se potom subtrahira od slike s kontrastom i dobiva se DSA snimka. *Feldkamp* metodom se dobiva 3D-DSA rekonstrukcijska slika krvnih žila. Drugi korak je samostalna rekonstrukcija gdje se dobiva 3D slika kosti. *Feldkamp* metodom se rekonstruira slika maske u 3D sliku kosti. Treći korak je kombinacija dvije prethodne rekonstrukcije, odnosno 3D-DSA i 3D slike kosti kako bi se dobila 3D-FDSA snimka. U procesu naknadne obrade strukturama krvnih žila i kosti mogu se dodijeliti drugačije boje kako bi se omogućilo njihovo prepoznavanje i diferencijacija. Softver na radnoj

stanici nudi tri 3D mogućnosti prikaza ovih podataka u obliku 3D-FDSA, 3D-DSA i 3D slike kosti samo klikom miša. Također, postoji i niz drugih aplikativnih mogućnosti obrade slike. Ova metoda je velik napredak u odnosu na konvencionalnu angiografiju te olakšava dijagnosticiranje kranijalnih vaskularnih lezija, posebice onih smještenih na bazi lubanje. Vrlo visoka rezolucija koštanih i krvožilnih struktura i dobar prikaz anatomije pomažu u planiranju kirurškog ili endovaskularnog pristupa kod cerebrovaskularnih bolesti.

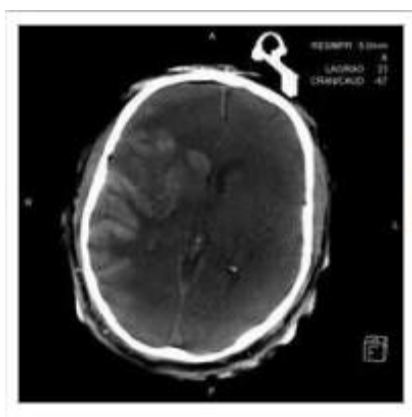


Slika 11 Rekonstrukcija slike kod 3D-FDSA

(Izvor: Gailloud P., Oishi S., Murphy K., Three-Dimensional Fusion Digital Subtraction Angiography: New Reconstruction Algorithm for Simultaneous Three-Dimensional Rendering of Osseous and Vascular Information Obtained during Rotational Angiography, AJNR Am J Neuroradiol 26:908-911, April 2005.)

5.3 Angio CT

Na uređajima za DSA može se raditi i angio CT (slika 12). Rendgenska cijev i detektori se rotiraju i tako se prikupljaju podaci iz različitih kutova te se vrši rekonstrukcija CT slike. Proces traje svega 5-20 sekundi, ovisno o protokolu koji se koristi. C luk treba pokriti kut od najmanje 200° i prikuplja podatke potrebne za obradu koji se automatski šalju na radnu stanicu. Prije uvođenja angio CT-a, s 3D angiografijom omogućena je vizualizacija visoko-kontrastnih objekata kao što su stentovi, kosti i krvne žile ispunjene kontrastnom. Ovom metodom moguće je postići višu razinu diferencijacije tkiva na rekonstruiranoj slici, odnosno vizualizaciju objekata s nižim vrijednostima Hounsfieldovih (HU) jedinica kao što su veća krvarenja i tumori. Debljina slojeva koji se mogu rekonstruirati ovisi o volumenu od interesa i veličini voxela. Standardna debljina sloja je 0.5 mm, a postoje i dodatne rekonstrukcijske mogućnosti za tanje slojeve. Prostorna rezolucija na nekim uređajima kod angio CT-a je 0.22 mm. Također, postoje razni protokoli za cijelo tijelo i protokoli koji su vrlo korisni u intervencijskim zahvatima neuroradiologije. Metalna strana tijela, kirurške kopče i stentovi, na CT slikama stvaraju artefakte pa je područja oko metalnih predmeta vrlo teško analizirati. Dakle, neposredno nakon implantacije, vrlo su važne informacije koje bi pomogle u utvrđivanju komplikacija poput krvarenja koja mogu nastati u blizini tih implantiranih predmeta. Stoga su razvijeni algoritmi koji umanjuju artefakte uzrokovane metalom i time olakšavaju dijagnostiku.



Slika 12 Angio CT

(Izvor: https://www.healthcare.siemens.com/angio/options-and-upgrades/clinical-software-applications?SYSTEM=hwem_global:12086)

5.4 4D-DSA

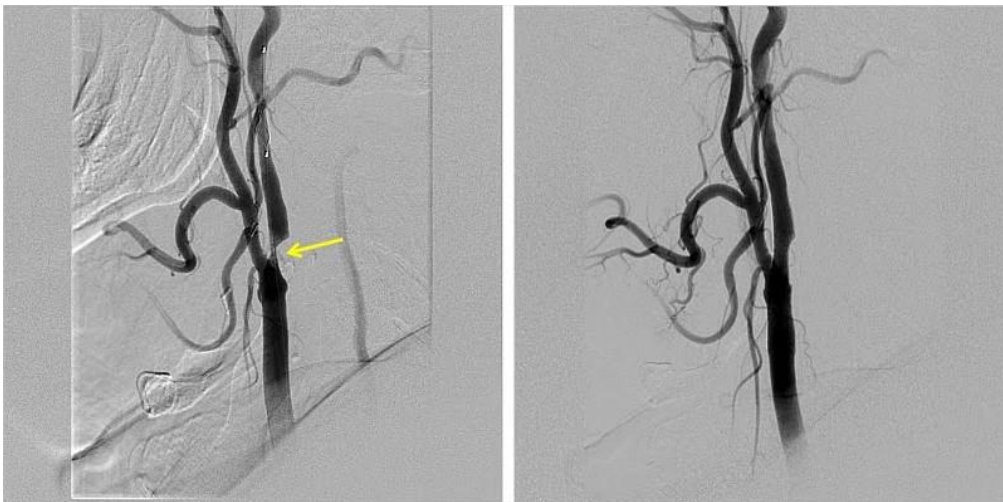
4D-DSA omogućuje ne samo trodimenzionalnu vizualizaciju krvnih žila, već i gledanje protoka krvi kroz krvnu žilu zajedno s kontrastnim sredstvom. Ovaj program koristi kombinaciju prostorne i vremenske rezolucije, tzv. „3D+t“. Dakle, liječnik može pratiti prolaz kontrastnog sredstva u realnom vremenu te precizno odrediti koliko brzo i u kojoj mjeri su krvne žile ispunjene što omogućuje da se terapija preciznije prilagodi pojedinom pacijentu. Provedena studija je pokazala da 4D-DSA pruža najbolji pregled arterijsko-venskih malformacija (AVM) uključujući aneurizme, fistule, venske opstrukcije u usporedbi s konvencionalnom 2D i 3D-DSA. Prostorna i vremenska rezolucija su značajno bolje nego kod MR ili CT angiografija, a omogućuje gledanje AVM iz bilo kojeg kuta u bilo koje vrijeme tijekom njegove opacifikacije. No, s obzirom da je ovo nova metoda, zahtijeva daljnja istraživanja kako bi se sa sigurnošću utvrdila njena korisnost.

5.5 Prednosti i nedostaci DSA

Digitalna subtrakcijska angiografija je zlatni standard za prikaz krvnih žila. Može se koristiti u dijagnostičkim i intervencijskim postupcima. Odlikuje se visokom prostornom i temporalnom rezolucijom. To je invazivna dinamička pretraga koja omogućava praćenje kontrastnog sredstva pri prolasku krvi kroz arterijsku, vensku i kapilarnu krvnu mrežu. Uz primjenu jodnih kontrastnih sredstava postoji rizik od mogućih komplikacija i alergijskih reakcija. Nadalje, doza zračenja je visoka kako za pacijenta, tako i za osoblje. Korištenjem FD sustava kao receptora slike naspram ostalih, doza zračenja je manja. Priprema pacijenta je zahtjevnija nego kod CT angiografije, a trajanje pretrage je duže ovisno o tome je li potreban samo dijagnostički ili još i intervencijski postupak. Neophodna je jednodnevna hospitalizacija pacijenta za razliku od CT angiografije.

6. INDIKACIJE ZA DSA

Stenoze i okluzije krvnih žila su jedne od najčešćih indikacija za DSA pretragu (slika 13). Na angiogramu se vide promjene lumena krvnih žila. Perkutana transluminarna angioplastika (PTA) je najčešća metoda dilatacije krvnih žila. Primjenjuje se za gotovo sve arterije koje su aterosklerotski izmijenjene i to većinom za arterije donjih udova. Kod izvođenja pretrage moraju se snimiti najmanje dvije snimke krvnih žila, snimka prije i nakon zahvata. Na taj se način procjenjuje učinak postupka i ovisno o tome provode daljnje intervencijske metode kao što su balonska dilatacija, ugradnja stenta ili stent grafta. Cijeli zahvat PTA se odvija pod općom heparinizacijom čime se sprječava nastanak tromba za vrijeme balonske dilatacije. Nakon zahvata balonski kateter se uklanja, a mjesto punkcije treba komprimirati. Na angiogramu se može dobro prikazati vaskularizacija tumora i njegova imbibicija kontrastnim sredstvom. Također, DSA ima važnu ulogu u dijagnosticiranju vaskularnih malformacija i arterijskih aneurizmi, embolizaciji krvnih žila u bolesnika s malignim tumorom, A-V malformacijom.



Slika 13 Slika lijevo prikazuje visoki stupanj stenoze proksimalnog dijela unutarnje karotidne arterije; slika desno ne pokazuje suženje unutarnje karotidne arterije nakon angioplastike i postavljanja stenta

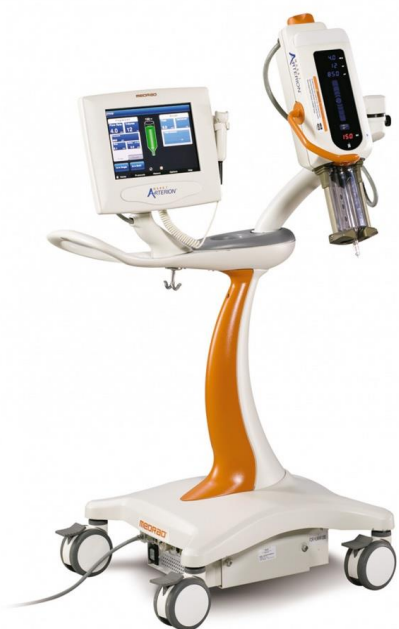(Izvor: <https://sites.google.com/a/wisc.edu/neuroradiology/image-acquisition/vascular-imaging/digital-subtraction-angiography>)

7. KONTRASTNA SREDSTVA

Kontrastna sredstva su jedna od važnijih preparata za digitalnu subtrakcijsku angiografiju. Razlikujemo pozitivna i negativna kontrastna sredstva, ali u intervencijskoj radiologiji koriste se isključivo pozitivna. Pozitivna kontrastna sredstva rendgenske zrake jače atenuiraju. Već od 1950. godine počela su se koristiti vodotopiva kontrastna sredstva s tri atoma joda vezana na benzenov prsten. Danas oni mogu biti monomeri ili dimeri te ionska ili neionska. Monomer predstavlja jedan benzenski prsten s tri atoma joda, dok dimer predstavlja dvije takve strukture. Stoga, postoje četiri vrste kontrastnih sredstava: ionska monomerna, ionska dimerna, neionska monomerna i neionska dimerna. Neka od korištenih jodnih kontrastnih sredstava u digitalnoj subtrakcijskoj angiografiji su: Omnipaque, Iomeron, Xenetix 350, Optiray 300 i drugi. Mogu se primjenjivati kod djece i odraslih, no doziranje je različito za svaku osobu. Ovisi o vrsti pretrage i području koje se ispituje, dobi bolesnika, masi i njegovom općem stanju, funkciji bubrega. Mogu se javiti i neke nuspojave kao što su osjećaj topline, bol na mjestu injekcije, mučnina, loš okus u ustima, kožne reakcije i druge. Reakcije na kontrastna sredstva obično se javljaju trenutno, ali mogu biti i odgođene, 1 sat do nekoliko dana nakon injekcije.

Za kontroliranu aplikaciju kontrastnih sredstava koriste se automatski injektor (slika 14). Kako viskoznost kontrastnog sredstva opada povećanjem temperature potrebno ga je zagrijati na 38°C. Što je manja viskoznost kontrastnog sredstva, veća je brzina injiciranja. Ovisno o promjeru angiografskog katetera raste brzina injiciranja. Što je lumen katetera veći, a stijenka tanja, brzina protoka raste. Svaki automatski injektor treba imati programator tlaka, a najčešći rasponi su od 75-1200 PSI-a (*pound-force per square inch*). Povećanjem tlaka pod kojim se kontrastno sredstvo aplicira dovodi do povećanja brzine injiciranja, ali ograničavajući čimbenik je "tlak rupture" kojeg ima svaki kateter. Prema tome, vrijednosti tlaka se odabiru prema vrsti katetera koji je konstantan tijekom injiciranja, čime se sprječava pucanje katetera. Moguće je programirati početak injiciranja kontrastnog sredstva pa tako kod bolesnika kod kojih treba prikazati krvne žile u kasnijoj fazi moguće je uštrcavanje kontrastnog sredstva započeti od 0 do 300 sekunda prije prve ekspozicije (engl. *Scan Delay*), a moguća je i odgoda od 0 do 300 sekunda od prve ekspozicije (engl. *X-Ray Delay*). Raspon brzine injiciranja kontrastnog sredstva je od 0.1 do 40

mL/s (engl. *Flow Rate*). Volumen koji se može aplicirati kreće se od 0.1 mL do maksimalnog volumena automatskog injektora, a vrijeme apliciranja (engl. *Duration*) također se može birati u rasponu od 1 do 999 sekundi. Kompjutorizirani automatski injektori imaju mogućnost programiranja od 1 do 4 vremenske faze aplikacije kontrastnog sredstva i memoriranja do 45 različitih protokola apliciranja. Noviji automatski injektori imaju zaslon na dodir na kojem su prikazani svi programi.



Slika 14 Automatska štrcaljka

(Izvor: slika lijevo: http://hayleyslifesciences.com/med_bayer.aspx , slika desno: Ana Miličević, KBC Firule)

8. ZAŠTITA OD ZRAČENJA U INTERVENCIJSKOJ RADIOLOGIJI

Pri izvođenju postupaka intervencijske radiologije profesionalno osoblje i bolesnici su izloženi određenim dozama zračenja. Zaštita od zračenja podrazumijeva niz mjera i postupaka kojim se ozračivanje pojedinca svodi na najmanju moguću mjeru. Kod intervencijske radiologije doza ozračenja osoblja i bolesnika ovisi o širini primarnog snopa i trajanju dijaskopije. Radiolog je taj koji se u vrijeme izvođenja angiografije nalazi uz pacijenta i rendgensku cijev, stoga je izložen parazitskom i sekundarnom zračenju. Primjena zaštitnih olovnih rukavica u toku pretrage nije moguća zbog specifičnosti same pretrage. Za vrijeme pretrage treba suziti veličinu snopa zračenja na najmanju moguću, skratiti trajanje dijaskopije, raditi ispruženih ruku na što većoj udaljenosti od pacijenta i rendgenske cijevi, obvezno nositi zaštitnu pregaču, štitnik za štitnjaču, zaštitne naočale i koristiti olovne paravane na uređaju. Uređaji za digitalnu subtrakcijsku angiografiju imaju zvučni signal uz napomenu na zaslonu nakon 5 minuta konstantne dijaskopije. Nakon tog vremena prestaje ekspozicija. Pacijenta se može zaštititi snimanjem s manjom dozom zračenja, tzv. *low dose* dijaskopijom. Što je udaljenost između detektora i pacijenta manja te udaljenost između pacijenta i izvora zračenja veća, doza zračenja je manja. Obvezno je nošenje dozimetra i pridržavanja ALARA principa. Nijedna osoba za vrijeme snimanja i dijaskopije ne smije biti u smjeru primarnog snopa rendgenskog zračenja. Nošenje kirurške odjeće i zaštitnih maski također je obvezno radi zaštite od zaraznih bolesti.

8.1 Doza kože

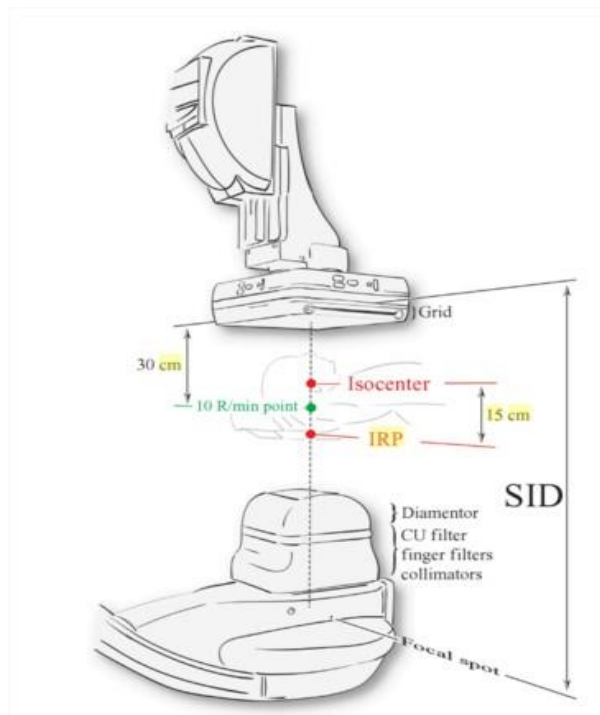
Ozljeda kože pacijenta izazvana zračenjem može se procijeniti na osnovi doze kože. Tipična doza kože odraslog pacijenta se procjenjuje na simuliranom mediju koji imitira pacijenta (17 cm akrila s 5 mm aluminija) na uređaju za fluoroskopiju. Ograničenje doze kože, od strane regulatornih tijela su 2.58 mC/kg u minuti (10 R/min) za standardnu fluoroskopiju i 5.16 mC/kg u minuti (20 R/min) za fluoroskopiju visokom dozom, međutim, ograničenje doze kože za digitalnu

subtrakcijsku angiografiju još nije definirano. Vrijednosti doze kože mogu varirati ovisno o naponu rendgenske cijevi, debljini pacijenta, prisutnosti ili odsutnosti rešetke, udaljenosti izvora i receptora itd. Trenutno postoje mnoge metode kojima se može procijeniti ili izmjeriti doza kože pacijenta. Mogu se klasificirati kao izravne ili neizravne metode. Izravne metode uključuju mjerenje doze tijekom postupka koristeći nekoliko vrsta malih dozimetara zalijepljenih na koži pacijenta. Najčešće se koriste termoluminiscentni (TLD) i film dozimetar. Upotreba TLD dozimetara je potencijalno najprecizniji način utvrđivanja stvarne doze kože, no rezultati mogu biti i netočni jer se ne zna gdje je na koži najveća doza tijekom postupka. Indirektna metoda uključuje izračunavanje doze kože iz mjerenja snopa rendgenskog zračenja ili iz operativnih čimbenika koji utječu na dozu. Najpouzdaniji i najkorišteniji je DAP (*Dose Area Product*) dozimetar. Ugrađuje se na izlazu kolimatora. Doza kože je najveća tamo gdje rendgenske zrake ulaze u pacijenta.

Stoga, postoji nekoliko načina za ograničavanje doze kože tijekom intervencijskih postupaka; neke su metodološke, a neke uključuju tehničke karakteristike moderne opreme. Povremena fluoroskopija je osnovna mjera za smanjivanje doze zračenja. Uz zadržavanje posljednje slike na monitoru, eng. *Last Image Hold* (LIH), moguće je planiranje idućeg poteza bez dodatnog zračenja te kolimacijom postaviti dimenziju polja na regiju interesa (ROI). Prisutnost rešetke povećava kontrast i kvalitetu slike, ali i dozu pacijenta i osoblja. Istraživanja su pokazala da, pogotovo kod djece, uklanjanje rešetke rezultira smanjenjem doze od jedne trećine do jedne polovine s malo ili bez degradacije kontrasta ili kvalitete slike. Također, postoji mogućnost pulsirajuće dijaskopije pri čemu se rendgenske zrake emitiraju kao niz kratkih impulsa, a ne kontinuirano. Što je stopa fremova niža, zračenje je manje. Uobičajeno je 30 fremova/ sekundi, a fluoroskopija se može izvesti s 15 ili čak 7,5 fremova/sekundi. Smanjenje broja impulsa će rezultirati povećanjem šuma, a proizvođači najčešće povećavaju postavke miliampera kako bi postigli sličan vizualni izgled. Kada se broj fremova smanji s 30 na 15 očekuje se smanjenje doze za 50%, ali zbog povećanja mA stvarne su uštede 25-28 %. Većinu vremena tijekom intervencijskih postupaka fluoroskopira se iznad određenog dijela tijela. Dozu kože se može smanjiti zakretanjem rendgenske cijevi i detektora tako da se širi područje pacijentove kože koje zaprima dozu, a fluoroskopira se i dalje oko područja interesa. Na taj način ni jedna regija tijela ne dobiva maksimalnu dozu. Energija rendgenskog snopa ovisi ponajprije o

naponu električne struje, tj kilovoltima (kV) i prisutnosti filtra. Izbor viših kV povećava prosječnu energiju snopa. Značajna redukcija doze kože postiže se umetanjem metalnih filtera od aluminija, bakra ili drugih materijala. Uklanjanju se fotoni nižih energija koji ne doprinose nastanku slike. Nicholson i suradnici su pokazali da dodatak od 0.1-0.3 mm bakra smanjuje dozu kože za 30%-50 %.

Još jedan način na koji se može procijeniti doza kože pacijenta je na temelju opreme (slika 15). Naime, 10 R točka koja se nalazi 30 cm ispod detektora je točka koja predstavlja limit pri normalnom radu kada doza zračenja ne može prijeći 10 R/minuti. Izocentar predstavlja središnju točku oko koje se C luk rotira, a izračun doze kože se temelji na *Interventional Reference Point-IRP*. Ova točka se nalazi 15 cm ispod izocentra, a pretpostavka je da je to ulazna točka na koži pacijenta. IRP i 10 R točka su veoma blizu jedna drugoj. Udaljenost između izvora zračenja i detektora je SID, *Source Image Distance*, i najčešće iznosi 110-120 cm.



Slika 15 IRP i procjena doze kože

(Izvor: <https://books.google.hr/books?id=zXsQAgAAQBAJ&pg=PA93&dq=irp+is+15+cm+from+isocenter&hl=hr&sa=X&ved=0ahUKEwi3ioiS9vfMAhVCVRQKHQyxBiYQ6AEIGjAA#v=onepage&q=irp%20is%2015%20cm%20from%20isocenter&f=false>)

9. ULOGA PRVOSTUPNIKA RADIOLOŠKE TEHNOLOGIJE KOD IZVOĐENJA DIGITALNE SUBTRAKCIJSKE ANGIOGRAFIJE

Prvostupnik radiološke tehnologije, uz medicinsku sestru i radiologa, neizostavan je član tima kod izvođenja DSA. Trebao bi biti sposoban za samostalan rad i primjenjivati sve mjere zaštite od zračenja. Mora poznavati mobilne mogućnosti DSA aparata i koristiti standardne protokole za određenu pretragu za kvalitetan prikaz radiološke snimke. Rukovanje automatskim injektorom, centriranje aparata i smanjenje veličine rendgenskog snopa jesu dio kompetencija koje treba imati svaki prvostupnik radiološke tehnologije koji radi u angiografskoj sali. Također, glavna je odgovorna osoba za provođenje mjera zaštite od zračenja. Mora smanjiti dozu zračenja na minimum, a da je dovoljna za kvalitetan prikaz, kako bi zaštitio osoblje i pacijenta od nepotrebne doze zračenja. Rad na računalu, tehnike postprocessinga i arhiviranje pretraga su također obvezne vještine prvostupnika radiološke tehnologije.

10. ZAKLJUČAK

Angiografija je radiološka metoda prikaza krvnih žila, arterija i vena korištenjem kontrastnog sredstva. Uvođenjem digitalne subtrakcijske angiografije omogućava se prikaz krvnih žila bez okolnih struktura korištenjem manje količine kontrastnog sredstva uz kvalitetan slikovni prikaz. Uređaj je konstrukcijski (C luk oblik) prilagođen izvođenju ove tehnike, a primjenjuje se u intervencijskoj radiologiji i kardiologiji. Za slikovni zapis visoke kvalitete koristi se najnoviji sustav s ravnim detektorima. Softverske mogućnosti samog uređaja kao i tehnike naknadne obrade digitalne slike su mnogobrojne te se neprestano doraduju i usavršavaju u čemu sudjeluju i radiolozi te radiološki tehnolozi. DSA je znatno unaprijedila angiografiju, no s obzirom na dozu zračenja i invazivnost postupka treba biti racionalan u izboru ove dijagnostičke metode.

11. SAŽETAK

Nakon što je 1980. godine predstavljen prototip komercijalnog DSA uređaja, ova tehnologija je uvedena i počela se sve više primjenjivati u kliničkoj praksi uz neprestani razvoj i usavršavanje tehničkih mogućnosti iste. DSA danas predstavlja zlatni standard za prikaz krvnih žila. Glavni dijelovi aparata su generator i rendgenska cijev te detektori. Generatori daju snagu 80-100 kW i imaju mogućnost pulsne dijaskopije. Stoga, rendgenske cijevi moraju biti konstrukcijski prilagođene pa je anoda građena od materijala velikog toplinskog kapaciteta. Velikom brzinom rotacije i žarištem u obliku prstena smanjuje se njezino pregrijavanje. Ima tri fokusa, a najmanji se koristi pri dijaskopiji. Najnovije generacije uređaja za DSA kao receptor slike koriste ravni detektor koji ima visok konverzijski faktor, a glavna mu je prednost što je smanjena doza zračenja za pacijenta te su dobivene slike visoke kvalitete. Uređaj je konstruiran u obliku C-luka, a najčešće se koristi monoplane DSA aparat. Glavni princip nastanka slike je subtrakcija, odnosno oduzimanje nativne snimke ili maske od snimke s kontrastnim sredstvom kako bi na angiogramu dobili prikaz samo krvnih žila bez okolnog tkiva i kosti. Kod izvođenja angiografija koriste se jodna kontrastna sredstva koja se najčešće apliciraju automatskim injektorom pod određenim tlakom i brzinom. Slike u digitalnom obliku moguće je na računalu naknadno obrađivati. Mjerenje udaljenosti, *Windowing*, *Peristeping*, *Roadmap* samo su neke od programa postprocessinga. Osim subtrakcije uređaj ima mogućnost 3D-DSA i 3D-FDSA, a sve slike mogu biti prikazane kao subtrahirane i kao nativne. 3D-FDSA je jedna od najnovijih tehnika koja predstavlja fuziju 3D slike kosti i 3D slike krvnih žila. Najčešće indikacije za angiografski pregled su ateroskleroza krvnih žila, tumori, aneurizme, krvarenja itd. Pri svakom intervencijskom postupku osoblje i pacijent su izloženi određenoj dozi zračenja. Stoga je obvezno pridržavanje svih mjera zaštite od zračenja. Prvostupnik radiološke tehnologije obavezan je suziti širinu primarnog rendgenskog snopa, smanjiti dozu zračenja na minimum pridržavajući se ALARA principa, mora znati koristiti standardne protokole za određene pretrage, rukovati automatskim injektorom i poznavati rad na računalu. Cijeli tim obavezan je nositi osobna zaštitna sredstva i dozimetar.

12. SUMMARY

After the prototype of commercial DSA device has been presented in 1980 this technology started to use in clinical practice with the continuous development and improvement of the technical capabilities of the same. DSA has been considered as a gold standard for blood vessel imaging. The main parts of device are generator, X-ray tube and detector. Generator gives 80-100 kW power and they have ability of pulsed fluoroscopy. Construction of X-ray tube must be adapted. Therefore, anode is built of high-heat capacity material. The heating of the anode is reduced because of its fast rotation and focus ring shape. It has got three focuses and the smallest one is used in fluoroscopy. The latest generation of devices for DSA as image receptor using Flat panel X-ray detector which has high DQE, and its main advantage is the reduced radiation dose for the patient and high quality images. The device is constructed in the form of C arm; commonly used monoplane DSA machine. The main principle of image creation is subtraction of the native images or mask images from the contrast images in order to get the angiogram to see only blood vessels without surrounding tissue. When performing angiography iodine contrast medias are usually used and are applied by automatic injector under certain pressure and speed. Images in digital form on a computer may be later processed. Distance measurement, *Windowing*, *Peristepping*, *Roadmapping* are just some of the programs of postprocessing. Except subtraction device can do 3D-DSA and 3D-FDSA and all images can be displayed as subtracted or native images. 3D-FDSA is one of the newest techniques that present the fusion of 3D bone images and 3D blood vessels images. The most common indication for angiography examination is atherosclerosis, tumors, aneurysm, bleeding etc. In any interventional procedures both staff and patients are exposed to a certain dose of radiation. Therefore is required adherence to all measures of radiation protection. Bachelor radiological technology is obliged to narrow the width of primary x-ray beam, reduce the dose of radiation to a minimum following the ALARA principle, should be able to use standard protocols for some examinations, to handle an automatic injector and to know to work on the computer. The whole team is obliged to wear personal protective equipment and dosimeter.

13. LITERATURA

1. Janković S., Eterović D., Fizikalne osnove i klinički aspekti medicinske dijagnostike, Zagreb : Medicinska naklada, 2002.
2. Janković S., Mihanović F., Uvod u radiologiju, Split : Sveučilište, 2013.
3. Janković S., Mihanović F. i sur., Radiološki uređaji i oprema u radiologiji, radioterapiji i nuklearnoj medicini, Split : Sveučilište, 2015.
4. Hebrang A., Klarić-Čustović R., Radiologija, Zagreb : Medicinska naklada, 2007.
5. Vrhovac B. i sur., Interna medicina, 3. izd., Zagreb : Naklada Ljevak, 2003.
6. Rubin O., Majstorović J., Čudina M., Primjena stentova u vaskularnim i nevaskularnim intervencijskim zahvatima // Radiološki vjesnik, 34, 2004, 2, str. 5-8
7. Pirović J., Dilber D., Angiografija i perkutana transluminarna angioplastika (PTA) u operacijskoj dvorani // Radiološki vjesnik, 34, 2004, 2, str. 9-10
8. Gailloud P., Oishi S., Murphy K., Three-Dimensional Fusion Digital Subtraction Angiography: New Reconstruction Algorithm for Simultaneous Three-Dimensional Rendering of Osseous and Vascular Information Obtained during Rotational Angiography, AJNR Am J Neuroradiol 26:908-911, April 2005.
9. Hochmuth A, Spetzger U, Schumacher M. Comparison of threedimensional rotational angiography with digital subtraction angiography in the assessment of ruptured cerebral aneurysms. AJNR Am J Neuroradiol 2002;23:1199 –1205
10. Nishihara M, Tamaki N. Usefulness of volume-rendered threedimensional computed tomographic angiography for surgical planning in treating unruptured paraclinoid internal carotid artery aneurysms. Kobe J Med Sci 2001;47:221–230
11. Sugahara T, Korogi Y, Nakashima K, Hamatake S, Honda S, Takahashi M. Comparison of 2D and 3D digital subtraction angiography in evaluation of intracranial aneurysms. AJNR Am J Neuroradiol 2002;23:1545–1552

12. Mahadevappa Mahesh, Fluoroscopy: Patient Radiation Exposure Issues, RadioGraphics 2001; 21:1033–1045
13. Patrick A. Tunski, Michael F. Stieghorst, Charles M. Strother, Andrew B. Crummy, Robert P. Liebenman, and Charles A. Mistretta, Digital Subtraction Angiography “Road Map”
14. Davis B, Kowarschik M, Royalty K, et al. Progress in 4D digital subtraction angiography implementation: technical aspects. Presented at Annual Meeting of the American Society of Neuroradiology, New York. April 23–26, 2012
15. B. Davis, K. Royalty, M. Kowarschik, C. Rohkohl, E. Oberstar, B. Aagaard-Kienitz, D. Niemann, O. Ozkan, C. Strother, and C. Mistretta, 4D Digital Subtraction Angiography: Implementation and Demonstration of Feasibility, AJNR Am J Neuroradiol 2013
16. Ziedses des Plantes BG. Application of the roentgenographic subtraction method in neuroradiography. Acad Radiol 1963;1:961–966
17. Mistretta CA, Oberstar E, Davis B, et al. 4D-DSA and 4D fluoroscopy: preliminary implementation. Proceedings of SPIE Conference on Medical Imaging. San Diego, California, February 2010
18. Mistretta CA, Crummy AB, Strother CM. Digital angiography: a perspective. Radiology 1981;139:273–276
19. Gailloud P, Oishi S, Carpenter J, Murphy KJ. Three-dimensional digital angiography: new tool for simultaneous three-dimensional rendering of vascular and osseous information during rotational angiography. AJNR Am J Neuroradiol 2004;25:571–573
20. Wikipedia (2016): Angiography
<https://en.wikipedia.org/wiki/Angiography>
21. <https://www.princeton.edu/~ota/disk2/1985/8506/850605.PDF>
22. <http://documents.tips/documents/slikovne-dijagnosticke-pretrage-medicinski-fax-ri.html>
23. <http://www.wired.com/2009/10/1030first-coronary-angiogram/>
24. <http://www.healthcare.siemens.com/angio/artis-interventional-angiography-systems/artis-zee>

25. https://www.healthcare.siemens.com/angio/options-and-upgrades/clinical-software-applications?SYSTEM=hwem_global:12086
26. <https://books.google.hr/books?id=zXsQAqAAQBAJ&pg=PA93&dq=irp+is+15+cm+from+isocenter&hl=hr&sa=X&ved=0ahUKEwi3ioiS9vfMAhVCVRQKHQyxBiYQ6AEIGjAA#v=onepage&q=irp%20is%2015%20cm%20from%20isocenter&f=false>
27. http://halmed.hr/upl/lijekovi/SPC/SPC_UP-I-530-09-13-02-13.pdf
28. <https://sites.google.com/a/wisc.edu/neuroradiology/image-acquisition/vascular-imaging/digital-subtraction-angiography>
29. <http://www.ncbi.nlm.nih.gov/pubmed/25583531>
30. <http://www.zzjzpgz.hr/nzl/31/aparati.htm>

14. ŽIVOTOPIS

OSOBNI PODACI

Ime i prezime: Ana Miličević

Datum i mjesto rođenja: 27.03.1995., Split, Hrvatska

Adresa: Maslinarska 26, 21216 Kaštel Stari

E-mail: ana1milicevic@gmail.com

OBRAZOVANJE

2013. – 2016. Sveučilišni odjel zdravstvenih studija, smjer: radiološka tehnologija

2009. – 2013. Zdravstvena škola Split, smjer: farmaceutski tehničar

2001. – 2009. Osnovna škola prof. Filip Lukas, Kaštel Stari

VJEŠTINE

Poznavanje engleskog jezika

Poznavanje rada na računalu