

Radiološka dijagnostika tumora mišićno-koštanog sustava

Božić Pavletić, Jelena

Undergraduate thesis / Završni rad

2014

Degree Grantor / Ustanova koja je dodijelila akademski / stručni stupanj: **University of Split / Sveučilište u Splitu**

Permanent link / Trajna poveznica: <https://um.nsk.hr/um:nbn:hr:176:841735>

Rights / Prava: [In copyright](#) / [Zaštićeno autorskim pravom.](#)

Download date / Datum preuzimanja: **2024-07-18**

Repository / Repozitorij:



Sveučilišni odjel zdravstvenih studija
SVEUČILIŠTE U SPLITU

[Repository of the University Department for Health Studies, University of Split](#)



UNIVERSITY OF SPLIT



DIGITALNI AKADEMSKI ARHIVI I REPOZITORIJI

SVEUČILIŠTE U SPLITU

Podružnica

SVEUČILIŠNI ODJEL ZDRAVSTVENIH STUDIJA

PREDDIPLOMSKI SVEUČILIŠNI STUDIJ

RADIOLOŠKA TEHNOLOGIJA

Jelena Božić-Pavletić

RADIOLOŠKA DIJAGNOSTIKA TUMORA

MIŠIĆNO-KOŠTANOG SUSTAVA

Završni rad

Doc.dr.sc. Maja Marinović Guić, dr.med.

Split, 2014.

SADRŽAJ

1. UVOD.....	3
2. CILJ RADA.....	4
3. TUMORI MIŠIĆNO-KOŠTANOG SUSTAVA	
3.1. Tumori koštanog sustava.....	5
3.2. Tumori mišićnog sustava.....	7
4. METODE RADIOLOŠKE DIJAGNOSTIKE TUMORA MIŠIĆNO-KOŠTANOG SUSTAVA.....	8
4.1. Konvencionalna radiologija.....	10
4.2. Ultrazvučna dijagnostika.....	12
4.3. Kompjuterizirana tomografija.....	14
4.4. Magnetna rezonancija.....	18
4.5. Nuklearno-medicinska dijagnostika.....	21
4.6. PET/CT.....	25
4.7. Intervencijska radiologija.....	28
5. NOVA ISTRAŽIVANJA.....	30
6. ZAKLJUČAK.....	32
7. LITERATURA.....	33
8. SAŽETAK.....	34
9. SUMMARY.....	35
10. ŽIVOTOPIS.....	36

1. UVOD

Pravodobna dijagnoza, to jest otkriće raka u što ranijem stadiju, cilj je kojemu teži klinička onkologija. Pri definiranju broja i vrsta dijagnostičkih pretraga potrebno je ponajprije poznavati biologiju tumora (1).

Novotvorevina, neoplazma (grč. *neos-* nov, *plasia* – rast) ili tumor (lat. *tumor* – otekлина) patološka je tvorba nastala kao posljedica prekomjernog umnažanja abnormalnih stanica. Novotvorevine mogu biti dobroćudne (benigne) i zloćudne (maligne). Tumori kostiju mogu nastati od različitih vrsta tkiva koja sudjeluju u građi kosti. Velik broj histološki i biološki različitih oblika tumora kostiju znatno otežavaju njihovo prepoznavanje. Većina tumora mekih tkiva pojavljuje se sporadično i etiologija ostaje nepoznata (2).

Za bolje razumijevanje tumora kostiju potrebno je poznavati građu kostiju. Kost je izgrađena od koštanog tkiva koga tvore međustanična mineralizirana tvar, te tri različite vrste stanica: osteociti, osteoblasti i osteoklasti. Makroskopski, razlikuju se dvije vrste koštane tvari. Jedna je vrsta gusto, zbijeno koštano tkivo, (lat. *substantia compacta*), bez makroskopskih vidljivih šupljina. Takva koštana tvar izgrađuje površinski sloj kosti. Druga je vrsta spužvasta koštana tvar, (lat. *substantia spongiosa*), koju tvore mnogobrojne međusobno povezane koštane gredice. S obzirom na oblik, kosti možemo podijeliti na: duge, kratke, sezamske, pločaste, nepravilne i pneumatične kosti. Srednji dio dugih kostiju naziva se trupom (lat. *diaphysis*). Širi završni dijelovi kosti nazivaju se epifizama (lat. *epiphyses*). Dijelovi trupa kosti u blizini epifiza jesu metafize (lat. *metaphyses*). Unutar trupa kosti nalazi se moždinska šupljina (lat. *cavitas medullaris*) ispunjena koštanom srži. U djece je to crvena koštana srž koja je krvotvorni organ, a u odraslih to je žuta koštana srž u kojoj je uskladištena mast (3).

Radiološka dijagnoza ima ključnu ulogu u otkrivanju, stupnjevanju i praćenju bolesnika s malignim tumorima. Rana dijagnostika tumora je presudna za prognozu bolesti, a početak razvoja tumora teško se otkriva.

U modernoj radiološkoj dijagnostici, uz konvencionalne rendgenske i kontrastne metode pregleda pojedinih organa ili organskih sustava, danas se široko primjenjuju i novije tehnike prikazivanja: ultrazvuk, kompjuterizirana tomografija (CT), magnetna rezonancija (MRI), nuklearno-medicinske metode, PET/CT i intervencijska radiologija (1).

2. CILJ RADA

Cilj ovog rada je navesti i obraditi različite radiološke metode koje koristimo u dijagnosticiranju mišićno-koštanih tumora te prikazati njihove prednosti i nedostatke. Uz navedeno, ovim radom želimo objasniti različit algoritam radioloških pretraga ovisno o tome radi li se o tumoru koštanog ili mišićnog tkiva.

3. TUMORI MIŠIĆNO-KOŠTANOG SUSTAVA

3.1. TUMORI KOŠTANOG SUSTAVA

Koštane tumore – neoplazme, dijelimo na primarne i sekundarne. Primarni mogu biti dobroćudni – benigni, poluzloćudni – semimaligni i zloćudni – maligni. Sekundarni su svi maligni tumori, koji se prethodno razvijaju u bilo kojem organu, pa za kraće ili dulje vrijeme metastaziraju u kosti.

Tumori kostiju mogu nastati od različitih vrsta tkiva koja sudjeluju u građi kosti. Velik broj histološki i biološki različitih oblika tumora kostiju znatno otežavaju njihovo prepoznavanje. Najveći broj tumora nastaje u dobi intenzivna rasta koštanog tkiva, tj. u mlađoj životnoj dobi. Svi tumori kostiju imaju istovjetnu radiološku prezentaciju: oni razaraju koštanu strukturu ili stvaraju novonastalu koštanu supstanciju. Ova dva zbivanja kod tumoraskih procesa se mogu kombinirati na najrazličitije načine. Važno je poznavati lokalizaciju tumorskog procesa unutar organizma i unutar pojedine kosti jer se na osnovi toga može pobliže odrediti i njihova građa.

Tumori koji nastaju od elemenata koštane srži najčešće su lokalizirani u dijafizama kostiju. Na epifizima kostiju najčešće se može razviti megigantocelularni tumor i hondroblastom. Tumori se najčešće lokaliziraju u onim djelovima kostura gdje su rast i razvoj koštane supstancije najintenzivniji, a to su metafize dugačkih cjevastih kostiju, pretežito područje koljenog zgloba. Mogu biti ograničeni unutar koštane strukture, a ako probiju granice normalne kosti i šire se u meke dijelove, to je znak zloćudnosti (4).

TUMOR VELIKIH STANICA (engl. *GIANT-CELL*) – rijetki benigni tumor koji je lokalno agresivan. Pojavljuje se u srednjoj životnoj dobi, najčešće je lokaliziran oko koljenog zgloba, ali može zahvatiti bilo koju kost. Malokad metastazira, uglavnom u pluća (1).

OSTEOHONDROM – najčešći benigni tumor sustava za kretanje. Budući da je većinom asimptomatski i neprepoznat, prava incidencija nije poznata. Najčešće se otkriva u djece od 5. do 15. godine. Radiološki se opaža tzv. osteokartilaginozna egzostoza – manja ili veća oštro ograničena izraslina s bazom bliže epifiznom dijelu kosti, koja se prema površini širi.

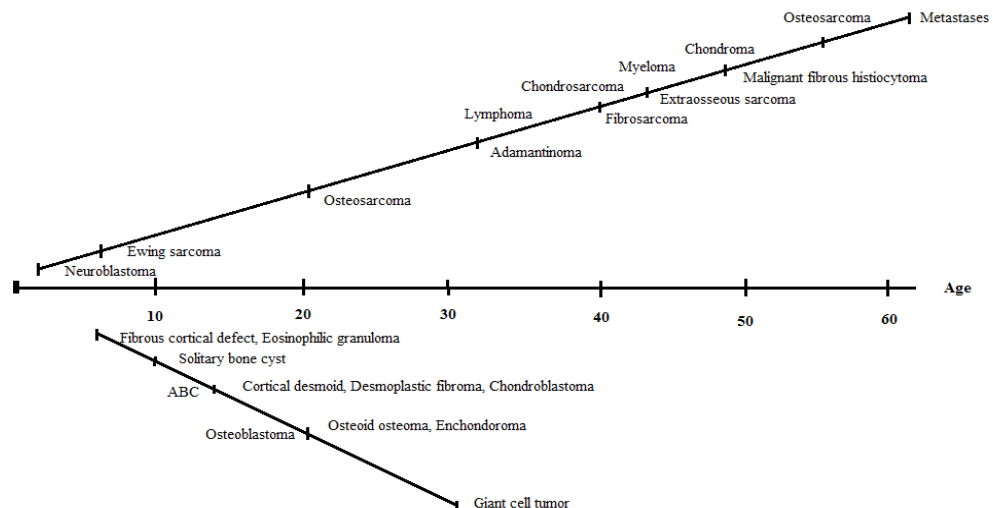
HONDROSARKOM – maligni tumor hrskavičnog podrijetla. Uz osteosarkom, najvažniji je tumor koji producira koštani matriks. Tipično se pojavljuje u srednjoj i starijoj životnoj dobi. Najčešće je lokaliziran na centralnim dijelovima skeleta – rame, zdjelica i rebra. Ako zahvaća duge kosti, gotovo uvijek je smješten proksimalno.

Na radiološkoj slici prikazuje se nepravilna, neoštro omeđena destrukcija u metafizi s gubitkom koštane supstancije i razdorom kortikalisa. Tumor je slabo vaskulariziran što kod angiografije pravi teškoće u prepoznavanju maligniteta.

OSTEOGENI SARKOM – dominantno se pojavljuje u adolescenata i u mlađih odraslih ljudi. Većinom oboljevaju muškarci, tumor je obično lokaliziran u metafizama dugih kostiju, oko velikih zglobova – koljena, ramena, kuka. Osteosarkom je najčešći tumor koji stvarara koštani matriks. Radi se o izuzetno zloćudnom tumoru za koji je karakteristična kombinacija destrukcije i stvaranja kosti. Na radiološkoj slici možemo uočiti periostalnu reakciju. Tumor je dobro vaskulariziran i angiografija daje slike patoloških vaskularizacija.

EWINGOV SARKOM – čini 6-10% primarnih koštanih zloćudnih tumora i drugi je po učestalosti koštani tumor u djece. Gotovo svi oboljeli su mlađi od 20 godina, pretežno muškog spola. Tumor je obično lokaliziran na aksijalnom skeletu, i to na zdjeličnim kostima, femuru, humerusu i rebrima.

MIJELOM – javlja se pretežno u kasnijoj životnoj dobi, oko 60-te godine i uglavnom zahvaća muškarce. Radi se o neoplastičnom bujanju plazma stanica. Zahvaća pretežno plosnate kosti, rebra te natkoljenice. Unutar koštane tvari vide se brojni, oštro omeđeni defekti, bez reaktivne skleroze, koji često uzrokuju frakture koštanih dijelova (4).



Slika 1. Prikaz učestalosti benignih i malignih tumora s obzirom na dob (preuzeto iz Radiology Review Manual; 5)

3.2. TUMORI MIŠIĆNOG SUSTAVA

Tumori mekih tkiva mezenhimalnog su podrijetla. Najčešće su lokalizacije: donji udovi (40%), trup s peritonejem (30%), gornji udovi (20%), te glava i vrat (10%). Mogu oboljeti sve dobne skupine, ali najčešće obolijevaju stariji od 55 godina. Djeca čine 15% oboljelih. Rbandomiosarkomi se pojavljuju u mlađih odraslih, sinovijani sarkomi u adolescenciji, a liposarkomi u srednjoj i kasnijoj životnoj dobi.

Većina tumora mekih tkiva se pojavljuje sporadično i etiologija ostaje nepoznata. Kao glavni etiološki čimbenici za sada se spominju: izloženost zračenju, izloženost kemikalijama, kemoterapija, virusi te mehaničke traume i kemijske opekline.

Uglavnom se tumori mekih tkiva prezentiraju kao bezbolne mase koje mogu biti prisutne tjednima ili mjesecima. Ostali lokalni simptomi, kao što su bol i edem, ovise o pritisku ili infiltraciji priležećih organa i struktura. Sistemski simptomi kao slabost, gubitak tjelesne mase ili anemija obično znače metastatsku bolest, no neki tumori, osobito maligni fibrocitni histiocitomi, mogu izazvati reakcije nalik na alergijske (1).

RABDOMIOM – vrlo rijedak dobroćudni tumor mekih tkiva, građen od zrelih poprečnoprugastih mišićnih vlakana. Najčešće je smješten u usnoj šupljini, nosnoj šupljini, mišićima vrata, a može biti smješten i na stidnici te na srcu.

RABDOMIOSARKOM – pojavljuje se u djetinjstvu. Najčešći je maligni tumor u djece, a srednja dob kod postavljanja dijagnoze je 4 godine. Izlječiv je samo ako se intenzivno tretira, te 60% bolesnika preživi više od 5 godina. Obično se pojavljuje u području glave i vrata, genitourinarnog trakta, ekstremiteta i prsišta (1).

4. METODE RADIOLOŠKE DIJAGNOSTIKE TUMORA MIŠIĆNO-KOŠTANOG SUSTAVA

Uspješno liječenje tumora počiva na dobroj dijagnostici. Radiološka dijagnoza ima ključnu ulogu u otkrivanju, stupnjevanju i praćenju pacijenata s malignim tumorima. Rana dijagnostika tumora je presudna za prognozu bolesti, a početak razvoja tumora se teško otkriva. Iako je posljednjih godina postignut znatan napredak u razvoju dijagnostičkih pretraga, još uvijek nije moguće dijagnosticirati tumore manje od 0,5 do 1 cm (1).

Prije početka onkološkog liječenja, a poradi definiranja oblika istog, bolesnici oboljeli od malignog tumora upućuju se na različite dijagnostičke pretrage kojima je cilj definirati stupanj proširenosti bolesti. Pri definiranju broja i vrsta dijagnostičkih pretraga za pojedinu vrstu zloćudnog tumora potrebno je ponajprije poznavati biologiju tumora.

U svrhu definiranja stupnja lokalne, regionalne i sustavne proširenosti, za različite tumore koristimo različite dijagnostičke pretrage. Dakako, svakom bolesniku prije svega treba uzeti anamnezu i napraviti temeljiti klinički status. Minimalna dijagnostička obrada osim toga uključuje i KKS, DKS i biokemijske pretrage krvi. Kod zloćudnih tumora dijagnostički je minimum napraviti rendgensku snimku pluća i UZV abdomena. Kompjuterizirana tomografija, magnetna rezonancija i druge specifične pretrage (kolonoskopija, bronhoskopija, angiografija, UZV dojki, itd.) se koriste u definiranju stupnja lokoregionalne proširenosti pojedinih vrsta zloćudnih tumora (6).

Kod tumora kostiju simetrija nam je ključna kod procjene nalaza pa se uputno snima i kontralateralna kost. Ukoliko takve pretrage upute liječnika na potrebu za dodatnim dijagnostičkim postupcima radi razjašnjavanja statusa pojedinog organa ili sustava, iste treba napraviti (npr. CT glave, kolonoskopija, itd.).

Pri određivanju vrsta dijagnostičkih pretraga potrebnih za definiranje stupnja lokoregionalne proširenosti tumora treba voditi računa o vrijednosti dijagnostičke pretrage (senzitivnost i specifičnost) te o cijeni pretrage.

Osim navedene vrijednosti dijagnostičkih pretraga, dijagnostička obrada je vrlo važna u praćenju onkoloških bolesnika. Ona se provodi radi što ranijeg otkrivanja recidiva bolesti. Što je recidiv bolesti ranije otkriven, lakše je i uspješnije onkološko liječenje.

Stoga, u redovitim vremenskim intervalima obavlja se dijagnostička obrada radi definiranja lokoregionalnog statusa i postojanja udaljenih presadnica bolesti (6).

PODJELA RADIOLOŠKIH METODA

A) NEINVAZIVNA DIJAGNOSTIKA

1. Konvencionalna radiologija
2. Ultrazvučna dijagnostika (UZV)
3. Kompjutorizirana tomografija (CT)
4. Magnetna rezonancija (MRI)
5. Scintigrafija
6. PET-CT

B) INVAZIVNA DIJAGNOSTIKA

1. Angiografija
2. Mijelogramografija
3. Terapijska angiografija

4.1. KONVENCIONALNA RADIOLOGIJA

Razni su primarni ili sekundarni tumori kostiju s kojima se susrećemo u svakodnevnom radu, pa je stoga važno prepoznati ih, dijagnosticirati i liječiti.

Rendgenska slika, u dvjema projekcijama, bit će zapravo prvo detaljnije prikazivanje tumorskog procesa. Klasična radiološka obrada bi trebala obuhvatiti cijelu kost, a može se nadopuniti slojevnim snimkama koje nam omogućuju kvalitetniju analizu koštane strukture. Analiziraju se lokalizacija promjene, način destrukcije kosti, detaljnija struktura tumorskog tkiva te odgovor kosti na sam tumorski proces (1).

Koštani se tumori mogu rendgenski podjeliti u dvije skupine: one koji razaraju koštanu strukturu (osteolitički tumori) i oni koji stvaraju kost (osteoplastični tumori). Često se vide i mješovite lezije.

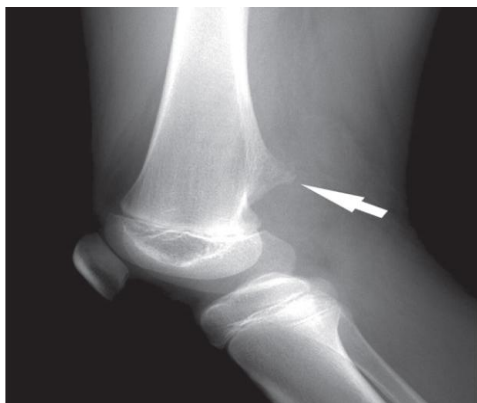Najzloćudniji i najčešći tumor mišićno-koštanog sustava je osteosarkom koji se najčešće pojavljuje oko koljena u ranoj životnoj dobi. Radiološka slika osteosarkoma pokazuje vrlo agresivnu destrukciju koštanog tkiva ili pak stvaranje nove kosti. Karakteristično raste u području spongiozne kosti, uništava kortikalis te se postupno širi u okolna meka tkiva, uvjetujući reakciju periosta. Naknadna angiografija pokazat će opsežnu patološku vaskularizaciju kosti.

Benigni tumori su karakterizirani sporim rastom, dobrom ograničenošću bez širenja u meka tkiva i izostankom periostalne reakcije.

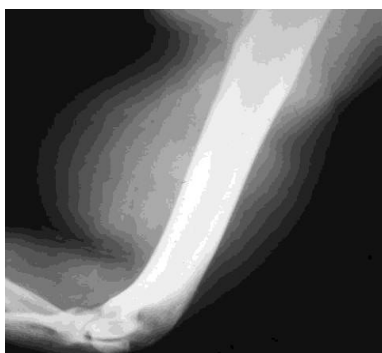
Metastaze u kostima su prisutne u oko 25% umrlih od malignih bolesti. Gotovo svi zloćudni tumori mogu metastazirati u kosti, ali ipak najčešće u muškaraca u kosti metastazira karcinom prostate, a u žena karcinom dojke. Većina koštanih metastaza razara korteks, ali ne izazivaju periostalnu reakciju i ne šire se u meka tkiva. Nerijetka komplikacija metastaza jesu frakture (1).

Tablica 1. Prednosti i nedostaci konvencionalnih radioloških metoda

PREDNOSTI	NEDOSTACI
<ul style="list-style-type: none">➤ prostorna rezolucija➤ dostupnost i jednostavnost pretrage➤ cijena pretrage➤ manja doza zračenja	<ul style="list-style-type: none">➤ kontrastna rezolucija➤ superponiranje struktura na rendgenskoj snimci➤ loš prikaz mekih tkiva➤ manji raspon sive skale➤ nema mogućnosti multiplanarne rekonstrukcije



Slika 2. Prikaz osteohondroma konvencionalnom radiologijom (<http://www.physio-pedia.com/Osteochondroma>)



Slika 3. Prikaz rabdiosarkoma konvencionalnom radiologijom (http://www.tumorlibrary.com/case/detail.jsp?image_id=2400)

4.2. ULTRAZVUČNA DIJAGNOSTIKA

Ultrazvučna dijagnostika temelji se na svojstvu određenih materijala da se deformiraju kada se nađu u električnom polju i tada emitiraju ultrazvučne valove. Ta se pojava naziva piezoelektrični efekt.

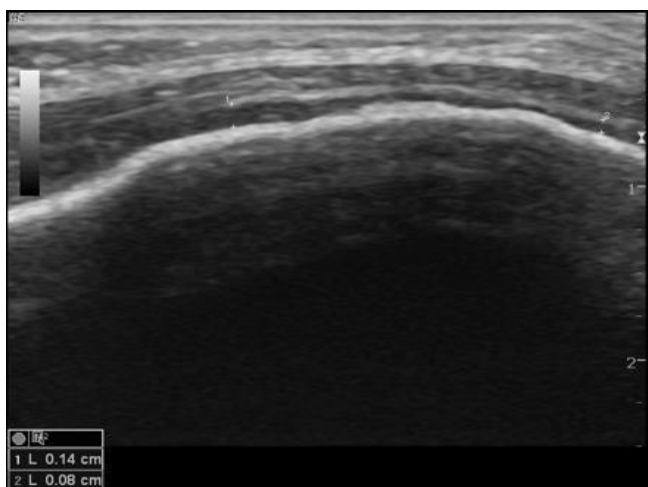Pri prodoru ultrazvučnog vala kroz tkivo nastaje slabljenje njegove energije ili atenuacija. U ultrazvučnoj sondi se nalazi piezoelektrični pretvarač koji prima i odašilje ultrazvučne valove. Ultrazvučni valovi iz tkiva izazivaju titranje piezoelektričnog pretvarača, a električni naboj koji se na taj način proizvodi elektronički se detektira nakon čega se prikazuje na zaslonu. Ultrazvučni aparati su jedni od složenijih i sofisticiranijih radioloških aparata današnjice. Unatoč njihovoj kompleksnosti, svi UZV aparati sastoje se od sličnih osnovnih komponenti (7). Najvažniji dio ultrazvučnog aparata je sonda u kojoj se UZV-snop stvara i prema kojoj se reflektira nakon prolaza kroz tkivo. Osim sonde svaki aparat ima kućište sa svim komandama, tipkovnicom za upis teksta na ekran, računalo, kompleksne elektronične sklopove i ekran (1).

Ehsonografija se u onkologiji primjenjuje radi ranog otkrivanja tumorskih procesa veličine samo nekoliko milimetara, određivanja proširenosti bolesti, planiranja terapije te tijeka i praćenja bolesti. Ultrazvučnim pregledom nije moguće postaviti histološku dijagnozu bolesti, ali je moguće izdiferencirati postojanje ekspanzivnog procesa, te ga i dokazati citološkom punkcijom pod nadzorom ultrazvuka (1).

Ultrazvučna dijagnostika nam može pomoći u detekciji, lokalizaciji i parcijalnoj karakterizaciji površinskih tumora mekih tkiva, a njime možemo procjeniti i vaskularizaciju tumora (8).

Tablica 2. Prednosti i nedostaci ultrazvučne dijagnostike

PREDNOSTI	NEDOSTACI
<ul style="list-style-type: none">➤ nema ionizirajućeg zračenja➤ jednostavnost i dostupnost pretrage➤ trajanje pretrage➤ cijena pretrage➤ pokretnost uređaja	<ul style="list-style-type: none">➤ zahtijeva visoko iskusnog operatera➤ nalaz je subjektivan od strane operatera➤ loš prikaz koštanih struktura



Slika 4. UZV prikaz osteohondroma (<http://radiopaedia.org/images/1867987>)

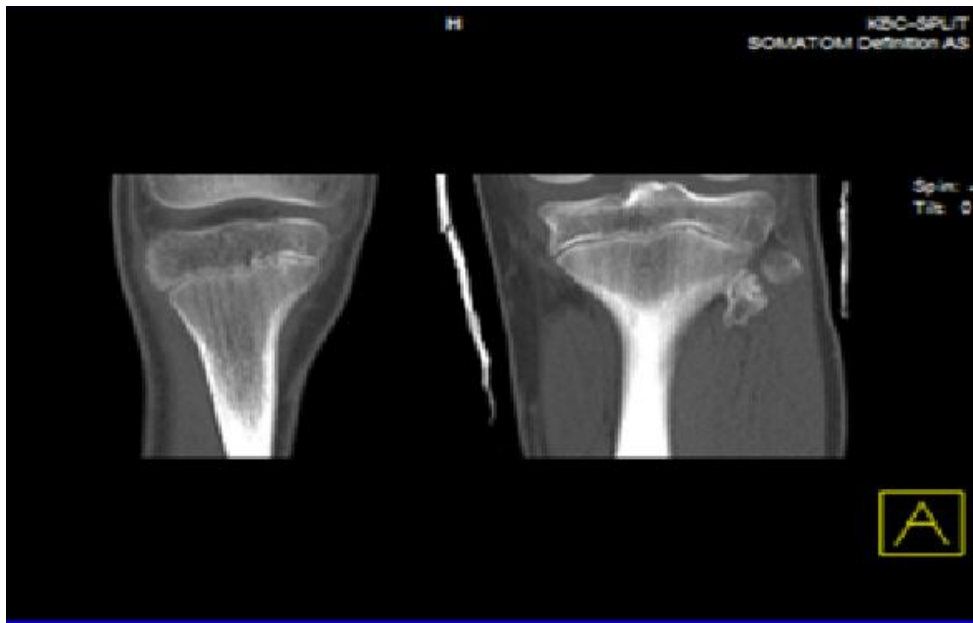
4.3. KOMPJUTERIZIRANA TOMOGRAFIJA (CT)

Kompjuterizirana tomografija se temelji na slabljenju (atenuaciji) rendgenskih zraka prolaskom kroz snimani dio tijela, do čega dolazi zbog apsorpcije i rasapa rendgenskih zraka. Slabljenje rendgenskih zraka se izražava tzv. koeficijentom apsorpcije koji ovisi o elektronskoj gustoći i atomskom broju tkiva te energiji rendgenskih zraka. Što je veća gustoća elektrona i veći atomski broj snimanog tkiva, to je veći koeficijent apsorpcije. Nakon što prođe kroz tkiva različitih organa, oslabljeno zračenje pada na detektore koji ga pretvaraju u električne signale proporcionalne atenuaciji snimanog objekta. Iz niza takvih projekcija nastalih za vrijeme rotacije rendgenske cijevi i detektora, matematičkim algoritmima uz pomoć računala rekonstruira se slika objekta i prikazuje se na ekranu u obliku matrice slike sastavljene od *pixela* (6). Aksijalni presjek je standardni presjek CT-a koji dobijemo nakon matematičke rekonstrukcije. Ponekad se neka patološka stanja ne mogu dijagnosticirati iz aksijalnog presjeka zbog čega je i razvijena metoda 3D rekonstrukcija. Jedna od metoda 3D rekonstrukcija je multiplanarna rekonstrukcija koja nam omogućava rekonstrukciju koronarnih i sagitalnih presjeka iz aksijalnog presjeka (9). Za razliku od konvencionalnog rendgenskog filma koji ima slabu kontrastnu rezoluciju, kontrastna rezolucija CT-a je visoka, jer se kod snimanja tankih slojeva tijela izbjegava superpozicija patoloških i normalnih tkiva izvan odabranog sloja. Osjetljivost CT-a u detekciji intenziteta rendgenskih zraka nakon prolaska kroz tijelo pacijenata je za oko 100 puta veća u odnosu na konvencionalni rendgenski film što je ujedno i glavna prednost kompjuterizirane tomografije (6).

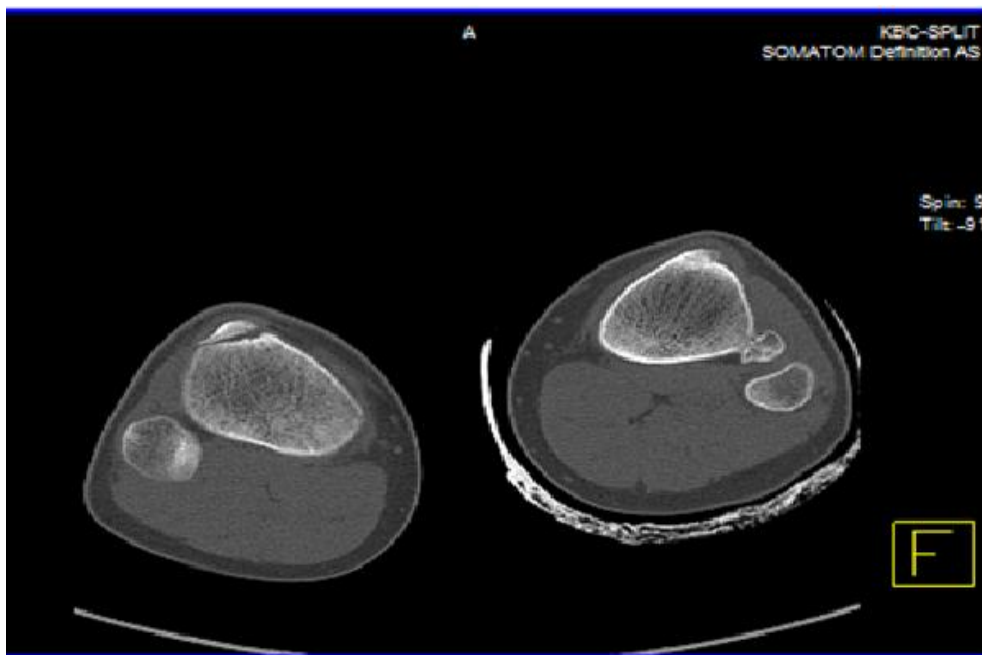
CT je jedna od temeljnih dijagnostičkih metoda u onkologiji jer daje informacije o lokalizaciji i veličini tumorskog procesa te njegovom odnosu prema okolnim strukturama. Od neprocjenjive je važnosti u stupnjevanju i u praćenju onkoloških bolesnika. Dijagnostička pouzdanost te metode pregleda poboljšava se intravaskularnom, intratekalnom i peroralnom primjenom kontrastnog sredstva. Pod kontrolom CT-a moguće je izvesti i punkciju tumorskog procesa s ciljanom uzimanjem tkiva za citološku analizu (1). Općenito gledajući, MRI se preferira za lokalno stupnjevanje mišićno-koštanih tumora. Ipak, CT se često koristi kod procjene širenja tumora izvan kosti i ima prednost kod procjene neoplazmi u prsnom košu zbog veće mogućnosti kontroliranja disanja i pomicanja prsnog koša u odnosu na magnetnu rezonanciju. Kompjuterizirana tomografija je odlična za dijagnostičke svrhe kao što su: prikaz okoštavanja (kalcificiranje) matriksa, prikaz uzorka koštane destrukcije i otkrivanje tankih kalcifikata iznad neoplazme (8).

Tablica 3. Prednosti i nedostaci kompjuterizirane tomografije

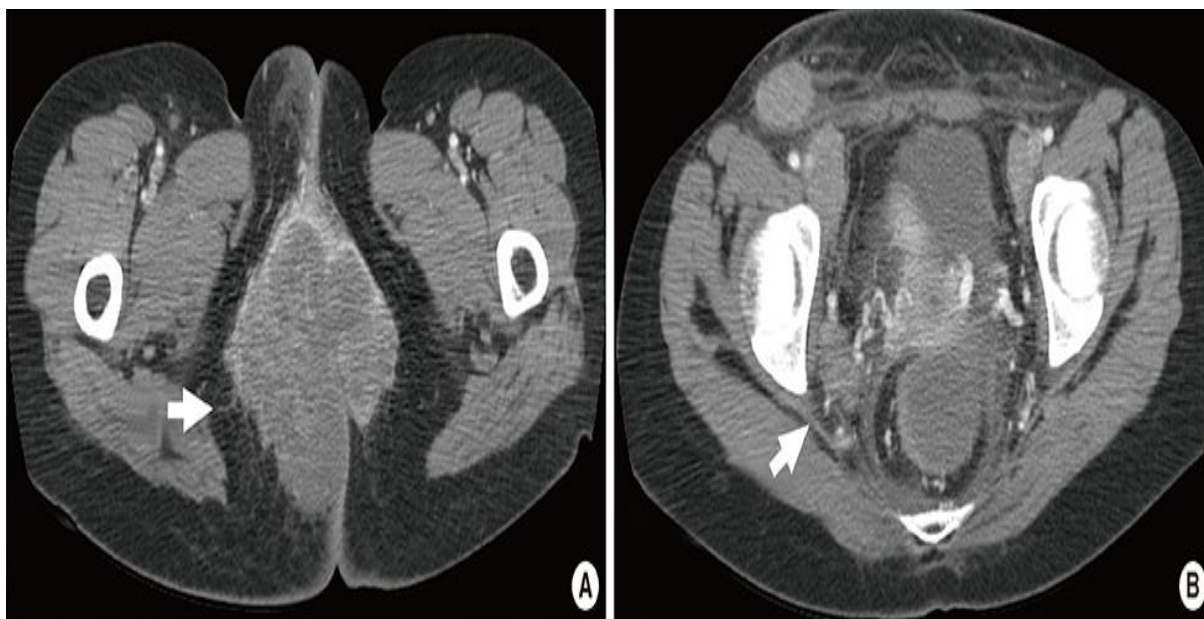
PREDNOSTI	NEDOSTACI
<ul style="list-style-type: none"> ➤ kontrastna rezolucija ➤ veliki raspon sive skale ➤ nema superponiranja struktura na slici ➤ dobar prikaz koštanih stuktura ➤ precizni prikaz lokalizacije i veličine tumorskog procesa ➤ mogućnost primjene kontrastnog sredstva za bolji prikaz patološkog procesa ➤ trajanje pretrage ➤ mogućnost izvođenja punkcije pod kontrolom CT-a ➤ multiplanarne rekonstrukcije 	<ul style="list-style-type: none"> ➤ prostorna rezolucija ➤ velika doza zračenja za pacijenta ➤ metalni objekti u tijelu izazivaju artefakte na CT slici ➤ potreba za kontrolom disanja kod određenih pretraga ➤ dostupnost pretrage ➤ alergijske reakcije na kontrastno sredstvo ➤ cijena pretrage



Slika 6. CT prikaz osteohondroma - koronarna rekonstrukcija (KBC Split)



Slika 7. CT prikaz osteohondroma - aksijalni presjek (KBC Split)



Slika 8. CT prikaz rhabdomiosarkoma - aksijalni presjek

(<http://ejbc.kr/search.php?where=aview&id=10.4048/jbc.2013.16.3.345&code=0096JBC&vmode=PUBREADER>)

4.4. MAGNETNA REZONANCIJA

Temeljni principi magnetne rezonancije koja se koristi za stvaranje slike zahtijevaju jako uniformno i stabilno magnetno polje koje uspješno magnetizira uzorak koji želimo snimiti. Osim toga nužne su nam zavojnice za prihvaćanje i prijenos signala, magnetni gradijenti uzduž X, Y i Z osi, kao i računalo za procesiranje dobivenih podataka. Ovi međusobno povezani sustavi čine uređaj za slikovni prikaz magnetnom rezonancijom (6).

Za pojedina područja tijela i neke patološke procese MRI daje bolje podatke o položaju tumora, naravi tumora, granici između zdravog i bolesnog tkiva te proširenosti istog. Teškoće se pojavljuju kod patologije vezane za kost jer je MRI metoda idealna za prikaz mekih tkiva. Kada je u bolesnika potrebno analizirati koštane strukture, valja ih pregledati CT-om.

Jedna od prednosti magnetske rezonancije je mogućnost izvođenja MR angiografije. Ova tehnika ima prednost nad konvencionalnom angiografijom zato što kontrastno sredstvo nije uvijek potrebno (10).

Prikaz pojedinih struktura, primjerice tumorskih tkiva, poboljšava se intravenskom primjenom kontrastnog sredstva (gadolinij vezan za dietiltriampentaotenu kiselinu, Gd-DTPA). Kontrast nam pomaže u razlikovanju solidne od cistične lezije. Kontraindikacije za pregled magnetnom rezonancijom jesu: pacemaker, operacijski ugrađene metalne klipse i slični materijali ukoliko nisu načinjeni od titana.

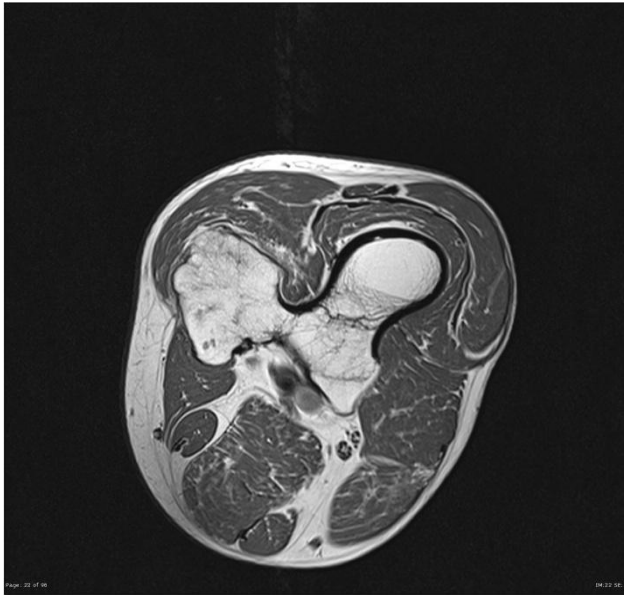U dijagnostici koštanih tumora vodeću ulogu imaju native (rendgenske) snimke, konvencionalni tomogrami i magnetna rezonancija. MRI je postala metoda izbora u dijagnosticiranju koštanih tumora i tumora mekih tkiva. MRI kod sarkoma dobro ograničuje zdravu kost od bolesne kosti te odvaja tumor prema okolnom tkivu (1).

Zbog velikog kontrasta mekih tkiva i mogućnosti multiplanarne rekonstrukcije, MRI je često najbolji odabir kod lokalnog stupnjevanja tumorskog procesa. Cijela lezija nam treba biti uključena u snimku. Odnos tumora i reaktivnog tkiva sa susjednim kritičnim strukturama mora biti prikazan.

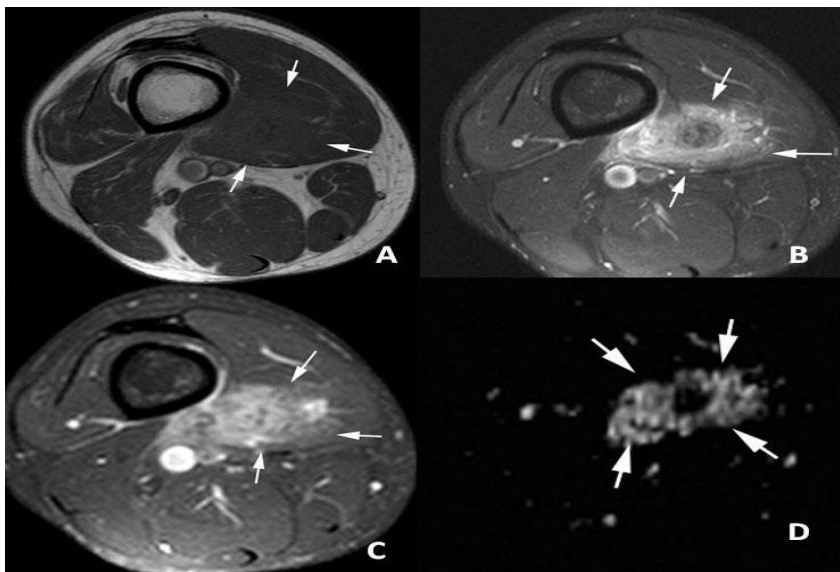
Problem kod dijagnosticiranja tumora MRI-om je to što magnetna rezonancija može lažno uvećati veličinu tumora zbog peritumorskog edema koji daje signal kojeg teško razlikujemo od stvarnog tumora (8).

Tablica 4. Prednosti i nedostaci magnetne rezonancije

PREDNOSTI	NEDOSTACI
<ul style="list-style-type: none"> ➤ nema ionizirajućeg zračenja ➤ kontrastna rezolucija ➤ razlučivanje malih kontrastnih razlika između mekih tkiva ➤ multiplanarne rekonstrukcije ➤ mogućnost primjene kontrastnog sredstva za bolji prikaz patološkog procesa ➤ nema superponiranja struktura na slici ➤ nisu otkriveni štetni učinci magnetne rezonancije na ljudski organizam ➤ mogućnost MR angiografije 	<ul style="list-style-type: none"> ➤ trajanje pretrage ➤ cijena pretrage ➤ kontraindikacije za pregled – feromagnetska strana tijela u organizmu pacijenta ➤ uzak tunel MR-uređaja predstavlja problem za klaustrofobične pacijente ➤ peritumorski edem može dati signal koji se ne može razlikovati od stvarnog tumora



Slika 9. MR prikaz osteohondroma (<http://radiopaedia.org/images/1622904>)



Slika 10. MR prikaz rabdomiosarkoma

([http://posterng.netkey.at/esr/viewing/index.php?module=viewing_poster&task=viewsection
&pi=122446&ti=407713&searchkey=](http://posterng.netkey.at/esr/viewing/index.php?module=viewing_poster&task=viewsection&pi=122446&ti=407713&searchkey=)) :

- a. T1 vrijeme
- b. Sekvencija saturacije masti T2
- c. T1 vrijeme nakon kontrasta
- d. ADC-mapa

4.5. NUKLEARNO-MEDICINSKA DIJAGNOSTIKA

Nuklearno-medicinske metode primjenjuju se u dijagnostici te dijelom i u liječenju tumora. Temelje se na funkcionalnoj sposobnosti nekog tkiva ili stanica da nakupljaju određeni radiofarmak. Radiofarmak je spoj radioaktivnog izotopa nekog elementa i njime obilježenog nosača. Radiofarmaci se primjenjuju peroralno ili intravenski, nakon čega slijede metaboličke procese ili se nakupljaju u tkivima s određenim značajkama, te se može pratiti njihovo nakupljanje i eliminacija u određenom organu ili čitavom tijelu (1).

Vizualizacija ovisi o metaboličkoj aktivnosti nekog tkiva i o funkcionalnoj sposobnosti stanica, organa ili organskog sustava da nakupljaju određeni radiofarmak. Iz navednog proizlazi važna razlika između morfoloških slikovnih metoda i nuklearno-medicinskih metoda; kod potonjih prikaz morfologije ovisi o funkciji. Prikaz nakupljanja i raspodjele radiofarmaka u organu ili u cijelom tijelu naziva se scintigramom, a dobiva se detekcijom elektromagnetskog zračenja primjenjenog radiofarmaka (γ -zraka, x-zraka) koji ima doseg izvan tijela. Gama-kamere služe kao detektori koje daju planarne scintigrame i scintigrame cijelog tijela (1).

Nuklearno-medicinske metode mogu se primjenjivati u detekciji malignih tumora svih organa i organskih sustava. Načela scintigrafske detekcije tumora temelje se na razlici u sposobnosti nakupljanja radiofarmaka između normalnog i tumorskog tkiva. Scintigrafske metode se mogu podijeliti u dvije skupine; prvu čine dijagnostički postupci s visokom osjetljivošću u otkrivanju lezije, ali niskom specifičnošću, a drugu oni koji se temelje na specifičnom nakupljanju radiofarmaka u određenom tumoru.

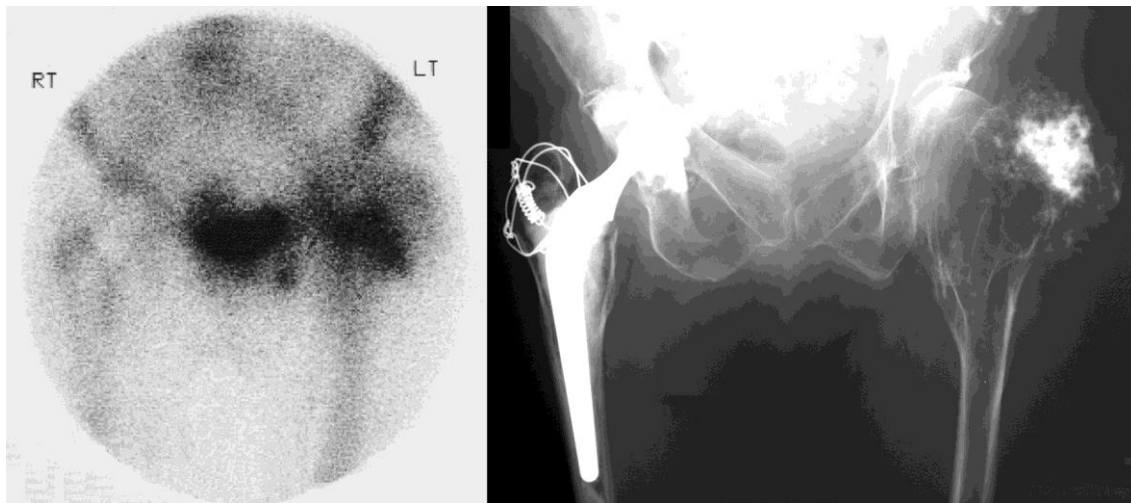
Scintigrafija skeleta se ubraja u prvu skupinu. To je metoda koja ima izuzetno važnu ulogu u dijagnostici koštanih lezija primarnih i metastatskih tumora. Primjena se temelji na sposobnosti fosfatnih spojeva (pirofosfat-PYP, metilen-difosfanat-MDP) obilježenih Tehnecijem 99m pertehnetatom da se pojačano nakupljaju u mjestima koštanih lezija. Navedena metoda je visoko osjetljiva i može otkriti leziju mjesecima prije radioloških metoda koje su najčešće primjenjivane u dijagnostici koštanih bolesti. Mjesto lezije prikazat će se kao scintigrafski "vruća zona", pojačano će se nakupljati radiofarmak. Napomena je da će jakost nakupljanja radiofarmaka ovisiti o osteoblastičnoj aktivnosti lezije, a ne o njezinoj veličini. Zbog toga scintigrafijom se mogu otkriti male lezije u fazi dok su još "nevidljive" drugim dijagnostičkim pretragama.

Izostanak nakupljanja ili "hladna zona" postojat će na scintigramu jedino ako je tumor izazvao tešku destrukciju kosti, pa nema više zdravih koštanih stanica koje bi nakupljale radiofarmak.

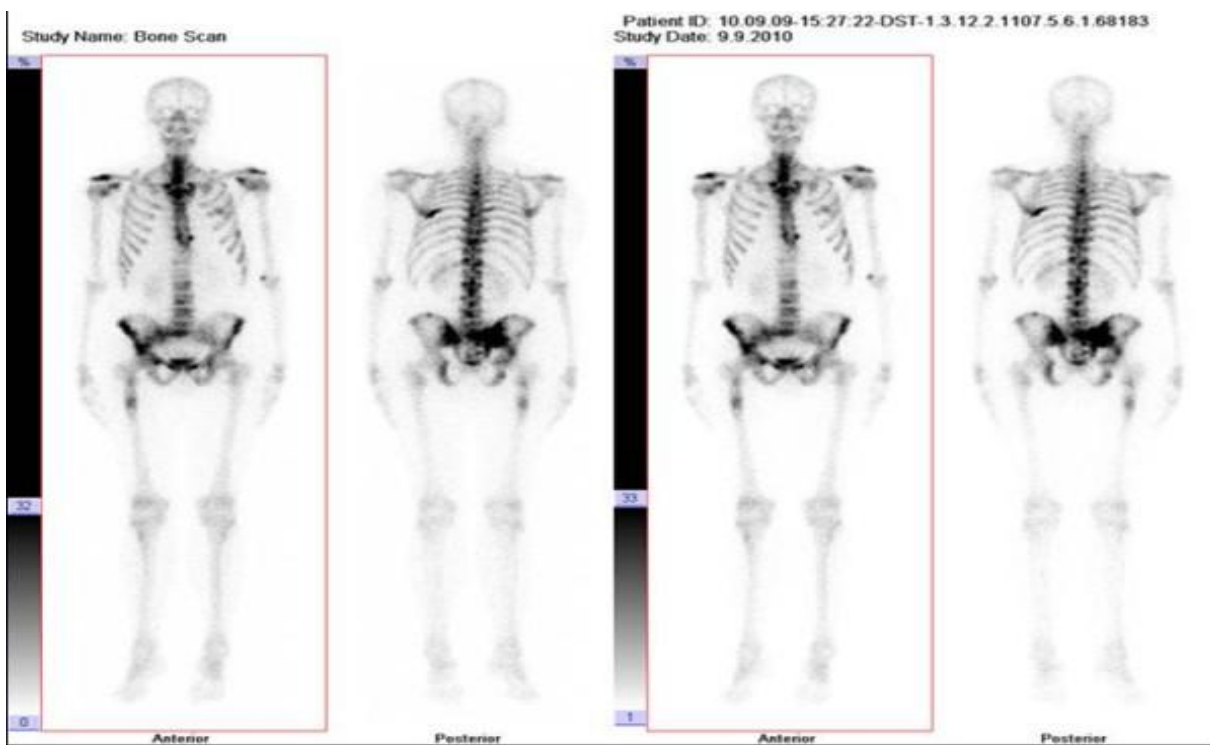
Imunoscintigrafija ili scintigrafija obilježenim protutijelima je metoda kojom otkrivamo tumor pomoću vezanja specifično obilježenog protutijela na ciljani antigen, koji je pritom specifično obilježje stanice. Princip nakupljanja radiofarmaka jest klasična reakcija antigen-protutijelo. Nešto širu primjenu ova metoda ima kod raka debelog crijeva i jajnika, jer su to lokalizacije teško dostupne ostalim dijagnostičkim metodama. Istražuju se i mogućnosti primjene obilježenih protutijela radionuklidima koji odašilju beta-čestice u terapijske svrhe, no za sada ova terapija nema važniju kliničku primjenu zbog relativno visokog nespecifičnog nakupljanja obilježenih protutijela u tkivu koji nije od primarnog interesa (1).

Tablica 5. Prednosti i nedostaci nuklearno-medicinske dijagnostike

PREDNOSTI	NEDOSTACI
<ul style="list-style-type: none"> ➤ dobivena scintigrafska slika je odraz fiziološke funkcije ➤ može se pratiti proces nakupljanja i eliminacije određenog radiofarmaka iz tijela ➤ mogu se primjenjivati u detekciji malignih tumora svih organskih sustava ➤ visoko osjetljiva metoda ➤ otkrivanje malignih lezija mjesecima prije radioloških metoda 	<ul style="list-style-type: none"> ➤ nužnost upotrebe masivnog detektora i kolimacije kvazi rezoluciju slike ➤ pacijent je izvor zračenja dok se ne eliminira radiofarmak iz njegovog tijela ➤ nema mogućnosti multiplanarnih rekonstrukcija ➤ doza zračenja za pacijenta ➤ trajanje pretrage ➤ cijena pretrage



Slika 11. Prikaz osteohondroma (<http://emedicine.medscape.com/article/392546-overview>)



Slika 12. Scintigram cijelog tijela (<http://www.wjso.com/content/9/1/150/figure/F2>)

4.6. PET-CT

Pozitronska emisijska tomografija (PET-CT) se zasniva na primjeni kratkoživućih radioizotopa ugljika, dušika, kisika i fluora (koji emitiraju pozitrone) i njima obilježenih spojeva. Pozitroni su čestice istovjetne elektronima u svemu osim u naboju, oni su za razliku od elektrona pozitivno nabijeni. Imaju kratak domet pri kojem otpuštaju kinetičku energiju i sudaraju se sa slobodnim elektronima što na kraju rezultira tzv. reakcijom anihilacije, u kojoj nastaju fotoni koji se detektiraju PET-om. Pozitronski emiteri proizvode se u ciklotronu i u procesima radiokemijske sinteze ugrađuju u razne molekule čime ih radioaktivno obilježavaju. Ti spojevi se nazivaju radiofarmaci, te nam omogućuju izravno praćenje biokemijskih procesa u organizmu.

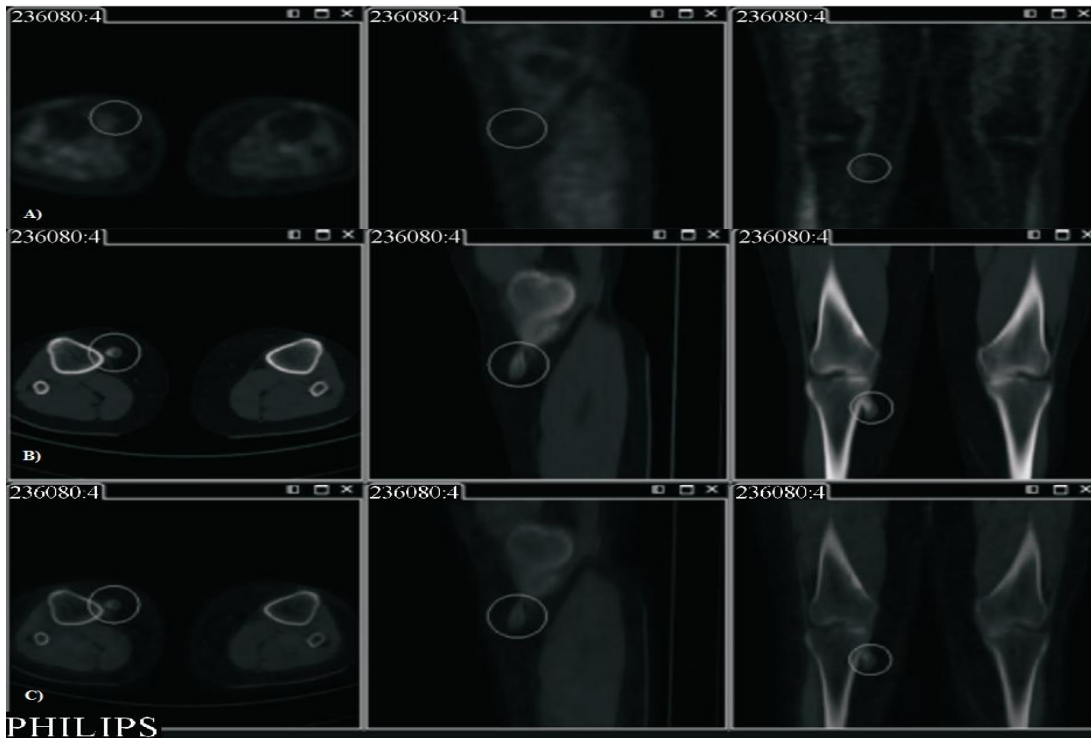
Kamera za PET temelji se na istodobnom mjerenju dviju gama-zraka koje se odašilju pri anihilaciji pozitrona s elektronom iz okolice. S mjesta anihilacije, istodobno se odašilju dvije gama-zrake pod kutem od 180° , pa su zbog toga detektori kod PET-kamera postavljeni jedan nasuprot drugomu. Dobiveni signal se pojačava te zatim elektronski obrađuje metodom tzv. projiciranja unatrag (eng. *back projection*) čime se dobije tomografska raspodjela radioaktivnosti u određenom presjeku tijela. Bitna razlika između PET-a i drugih radionuklidnih slikovnih metoda je ta što PET ne zahtijeva upotrebu kolimatora. Zbog snimanja raspodjele radiofarmaka bez upotrebe kolimatora PET ima sljedeće prednosti (6):

1. bolju rezoluciju
2. veću osjetljivost detekcije zračenja.

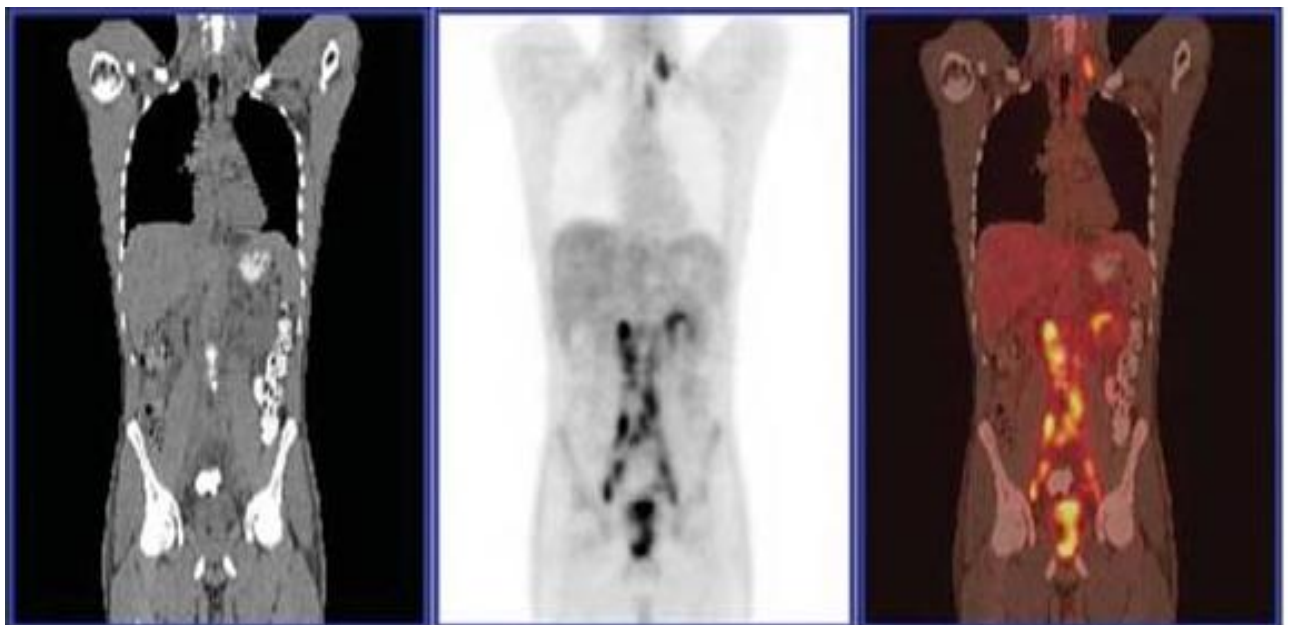
Najčešće upotrebljavana tvar u PET-u jest 5-FDG (5-fluoro-deoksiglukoza). Glukoza je važna stanična molekula koju obilno troše stanice koje se aktivno dijele, kao što su tumorske stanice. 5-FDG ima sklonost nakupljanju u tumorskim stanicama pa se tumorska masa prikazuje kao područje intenzivnijeg prikaza. PET nam pruža informacije o metaboličkoj aktivnosti tumora i stoga može biti koristan u razlikovanju benignih i malignih lezija. Također je koristan u procjeni je li ostatna masa zaostala nakon liječenja samo ožiljak ili sadrži rezidualno tumorsko tkivo što se morfološkim slikovnim metodama ne može razlučiti. PET nam je zbog navedenih razloga koristan u dijagnosticiranju pojedinih tumora i u utvrđivanju metastatskih sjela, a osobito u praćenju bolesnika (1).

Tablica 6. Prednosti i nedostaci PET/CT-a u odnosu na druge radiološke metode oslikavanja

PREDNOSTI	NEDOSTACI
<ul style="list-style-type: none"> ➤ ne zahtijeva upotrebu kolimatora ➤ bolja rezolucija ➤ veća osjetljivost detekcije zračenja ➤ informacije o metaboličkoj aktivnosti tumora ➤ koristan u razlikovanju benignih od malignih lezija ➤ skeniranje cijelog tijela ➤ multiplanarne rekonstrukcije ➤ tri vrste podataka: dijagnoza, stupanj proširenosti bolesti i informacije za planiranje radioterapije 	<ul style="list-style-type: none"> ➤ FDG se nakuplja u svim područjima s brzim metabolizmom i glukozom, a ne samo u tumorima ➤ doza zračenja za pacijenta ➤ dostupnost pretrage ➤ trajanje pretrage ➤ cijena pretrage



Slika 13. Prikaz osteohondroma: a) PET-om b) CT-om c) PET/CT-om (11)



Slika 14. Prikaz rabdiosarkoma PET/CT-om (http://www.scielo.br/scielo.php?pid=S0100-39842007000600013&script=sci_arttext&tlng=en)

4.7. INTERVENCIJSKA RADIOLOGIJA

Intervencijska radiologija je subspecializacija radiologije koja se bavi dijagnostikom i intervencijom širokog spektra različitih poremećaja koristeći pri tome minimalno invazivne postupke.

Pri tome se koriste slijedeće metode slikovnog prikaza: RTG zrake, ultrazvuk, magnetsna rezonancija i kompjuterizirana tomografija. Kateteri najčešće promjera svega 1-2 mm, preko žica vodilica prolaze krvnim žilama i organima do ciljanog mjesta intervencije.

Slijedeći organi i organski sustavi se mogu liječiti tehnikama intervencijske radiologije:

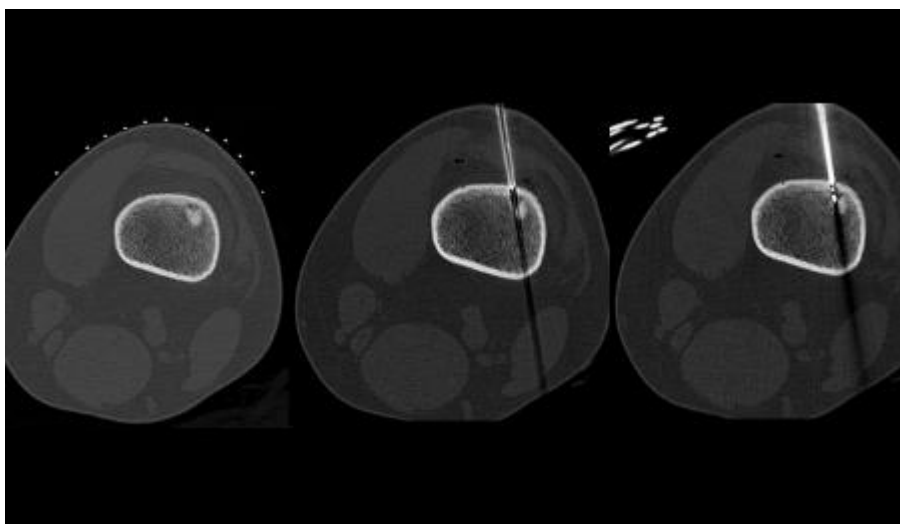
- trbušni organi
- središnji živčani sustav
- prsni koš
- srce i krvožilni sustav
- mišićno-koštani sustav
- urogenitalni sustav

Uobičajeni zahvati u intervencijskoj radiologiji su:

1. Angiografija: radiološka pretraga arterija i vena koja služi za dijagnosticiranje okluzija i drugih krvožilnih stanja.
2. Balonska angioplastika: koristi se u intervencijskoj radiologiji za uspostavljanje protoka u okludiranim ili suženim krvnim žilama ekstremiteta, bubrega, mozga, itd;
3. Kemoembolizacija: aplikacija kemoterapeutika izravno na mjesto samog tumora; danas se koristi za liječenje karcinoma endokrinog sustava, uključujući melanome i jetrene tumore.
4. Embolizacija: doprema sredstva za zgrušavanje izravno do mjesta krvarenja ili mjesta gdje je vaskularizacija patološka npr. aneurizma ili fibrom uterusa.
5. Biopsija iglom: dijagnostički test za otkrivanje karcinoma dojke, pluća, itd. Navedena tehnika je alternativa kirurškoj biopsiji.
6. Radiofrekventna ablacija (RFA): metoda korištenja radiofrekventne energije za uništavanje stanica tumora (12).

Tablica 7. Prednosti i nedostaci intervencijske radiologije

PREDNOSTI	NEDOSTACI
<ul style="list-style-type: none"> ➤ dobro se prikazuje vaskularizacija tumora te imbibicija tumora kontrastnim sredstvom ➤ dobro se prikazuju nevaskularna područja, kao i potiskivanja krvnih žila ➤ mogućnost intervencije tijekom zahvata ➤ mogućnost embolizacije krvnih žila koje opskrbljuju tumor ➤ mogućnost kemoembolizacije ➤ zbog minimalne invazivnosti zahvata oporavak pacijenta je brži nego kod kirurških zahvata 	<ul style="list-style-type: none"> ➤ doza zračenja za pacijenta ➤ doza zračenja za medicinsko osoblje ➤ invazivna tehnika ➤ mogućnost alergijske reakcije na kontrastno sredstvo ➤ trajanje pretrage ➤ cijena pretrage



Slika 15. Prikaz radiofrekventne ablacije osteoid-osteoma

(<http://www.mountsinai.org/patient-care/service-areas/radiology/musculoskeletal-imaging-and-procedures/procedures>)

5. NOVA ISTRAŽIVANJA

U novije vrijeme uz konvencionalne pulsne sekvence MR-a koriste se nove MR tehnike za bolje dijagnosticiranje mišićno-koštanih tumora. DWI sekvencija, MR spektroskopija, perfuzijska sekvencija i eng. *chemical shift imaging* su jedne od njih.

Konvencionalne pulsne sekvencije su nam iznimno važne pri dijagnosticiranju, međutim nove MR tehnike nam mogu pomoći da proširimo ulogu magnetsne rezonancije u dijagnosticiranju mišićno-koštanih tumora.

Niti jedna zasebna pulsna sekvencija ne može dati dovoljno informacija koje su nam potrebne za dijagnosticiranje, zbog toga imamo protokole snimanja sastavljene od više pulsnihih sekvenci. Suvremeni protokoli snimanja nam daju anatomske, funkcionalne i metaboličke informacije.

Za anatomske informacije koristimo T1, T2 vrijeme i eng. *chemical shift imaging*. Primarni mišićno-koštani tumori su heterogene skupina entiteta koji daju varijabilne signale na T1 vremenu. Tumorska okolina (nekroza, hemoragija, oksigeniranost tumora) utječe na T1 i T2 vrijeme.

Za tumore kostiju važnije nam je T1 vrijeme zbog kontrasta između nadomještene koštane srži i okolne normalne koštane srži. Tumori mišićnog tkiva su bolje prikazani na sekvencijama koje su osjetljive na vodu (eng. *fluid sensitive sequences*) gdje nam je STIR sekvenca najbolja za prikaz kontrasta između tumora i okolnog tkiva.

Protonski kemijski pomak (eng. *shift*) je važan dodatak MR protokolu za *in vivo* istraživanje koštane srži. Navedena sekvencija se odnosi na snimanje eng. *in-phase and opposed-phase sequences*. Kada su protoni vode ili masnog tkiva smješteni u istom voxelu kod snimanja (*in phase* sekvenci) dati će veći intenzitet signala. Kod snimanja eng. *opposed-phase sequences* navedeni protoni će dati manji intenzitet signala. Tumori koji nadomještaju koštanu srž neće dati manji intenzitet signala na eng. *opposed-phase* sekvenciji u usporedbi s eng. *in-phase* sekvencijom.

Za metaboličke informacije koristimo protonsku spektroskopiju i perfuzijsku sekvenciju. Protonska spektroskopija omogućuje nam molekularnu karakterizaciju tumora. Određeni biokemijski spojevi su markeri za maligne tumore, te tako možemo razlikovati maligne od benignih lezija.

Perfuzijska sekvencija nam omogućuje dobivanje informacija o vaskularizaciji tumora. Najčešće korištena tehnika je eng. *dynamic contrast-enhanced* sekvencija. Postoje bitne razlike u vaskularizaciji između malignih i benignih lezija (13).

Tablica 8. Optimalan protokol snimanja mišićno-koštanih tumora (modificirana tablica iz članka How to use Anatomic, Functional and Metabolic MR Tehniques; 13)

PULSNA SEKVENCIJA	DIJAGNOSTIČKE INFORMACIJE
T1 vrijeme	Anatomske informacije
Sekvencija saturacije masti T2 vrijeme	Anatomske informacije
STIR sekvencija	Anatomske informacije
eng. <i>chemical shift</i>	Anatomske informacije
DWI sekvencija	Funkcionalne informacije
Protonska spektroskopija	Metaboličke informacije
Perfuzijska sekvencija	Funkcionalne informacije
T1 vrijeme nakon primjene kontrasta	Anatomske informacije

6. ZAKLJUČAK

- Tumori kostiju mogu nastati od različitih vrsta tkiva koja sudjeluju u građi kostiju te zbog toga imamo različite histološke i biološke oblike tumora kostiju. Njihovo prepoznavanje je otežano zbog raznovrsne građe tumora.
- Konvencionalna radiološka metoda je prvi korak u radiološkom protokolu dijagnosticiranja tumora kostiju. Analiziraju se lokalizacija promjene, način destrukcije kosti, detaljnija struktura tumorskog tkiva te odgovor kosti na sam tumorski proces. Drugi korak u radiološkom protokolu je kompjuterizirana tomografija. Navedena metoda je jedna od temeljnih dijagnostičkih metoda u onkologiji jer daje informacije o lokalizaciji i veličini tumorskog procesa te njegovom odnosu prema okolnim strukturama. Kod koštanih tumora prednost dajemo CT-u nad MR-om. Scintigrafija skeleta je izuzetno važna dijagnostička metoda kod koštanih lezija jer je visoko osjetljiva i može otkriti leziju mjesecima prije drugih radioloških metoda.
- Tumori mekih tkiva su mezenhimalnog podrijetla, te se pojavljuju sporadično i etiologija ostaje nepoznata.
- Konvencionalna radiološka metoda je prvi korak u radiološkom protokolu dijagnosticiranja tumora mišićnog tkiva, kao i kod tumora kostiju. Ultrazvučna dijagnostika nam je metoda izbora, ona nam može pomoći u detekciji, lokalizaciji i parcijalnoj karakterizaciji površinskih tumora mekih tkiva, a njime možemo procjeniti i vaskularizaciju tumora. CT ima prednost kod procjene neoplazma u prsnom košu zbog veće mogućnosti kontroliranja disanja i pomicanja prsnog koša u odnosu na magnetnu rezonanciju. MRI je metoda idealna za prikaz mekih tkiva. Pomoću MR-a dobivamo informacije o položaju tumora, naravi tumora, granici između zdravog i bolesnog tkiva te proširenosti istog. Nuklearno-medicinske metode se mogu primjenjivati u detekciji mišićnih lezija.
- PET/CT je najosjetljivija molekularna slikovna metoda današnjice, te je standardna metoda u praćenju bolesnika s različitim tumorima.

7. LITERATURA

1. Šamija M, Vrdoljak E, Krajina Z, Klinička onkologija. Zagreb: Medicinska naklada; 2006.
2. <http://hr.wikipedia.org/wiki/Novotvorina>
3. Bajek S, Bobinac D, Jerković R, Malnar D, Marić I, Sustavna anatomija čovjeka. Rijeka:Digital point tiskara; 2007.
4. Agbaba M, Lovrenčić M, Radiologija. Zagreb: Medicinska naklada; 1994.
5. Dahnert W, Radiology review manual. Third edition. Williams and Wilkins; 1996.
6. Janković S, Eterović D, Fizikalne osnove i klinički aspekti medicinske dijagnostike. Zagreb: Medicinska naklada; 2002.
7. Rumack C, Wilson S, Charboneau W, Diagnostic ultrasound. Third edition. Elsevier Mosby; 2005.
8. Manaster B.J, May D, Disler D, Musculoskeletal imaging. The Requisites. Third edition. Mosby Elsevier; 2007.
9. Hofer M, CT Teaching manual. Second edition. Thieme; 2005.
10. Brown M, Semelka R, MRI basic principles and applications. Third edition. Wiley-Liss; 2003.
11. Sambazitois C, Lovy C, Moadel R, Fluorine-18 fluorodeoxyglucose positron emission tomography for osteochondromas utilizing a triple time protocol. Open Journal of Medical Imaging, 2011, 1, 15-20.
12. http://www.kb-merkur.hr/index.php?view=article&catid=53%3Ainformacije&id=85%3Ametode-u-intervencijskoj-radiologiji&option=com_content&Itemid=80
13. Fayad L, Jacobs M, Wang X, Carrino J, Bluemeke D, Musculoskeletal Tumors: How to use Anatomic, Functional and Metabolic MR Techniques. Radiology. 2012 Nov; 265 (2): 340-356

8. SAŽETAK

Novotvorevina, neoplazma (grč. *neos*- nov, *plasia* – rast) ili tumor (lat. *tumor* – oteklina) patološka je tvorba nastala kao posljedica prekomjernog umnažanja abnormalnih stanica. Novotvorevine mogu biti dobroćudne (benigne) i zloćudne (maligne). Tumori kostiju mogu nastati od različitih vrsta tkiva koja sudjeluju u građi kosti. Velik broj histološki i biološki različitih oblika tumora kostiju znatno otežavaju njihovo prepoznavanje. Većina tumora mekih tkiva se pojavljuje sporadično i etiologija ostaje nepoznata. Radiološka dijagnoza ima ključnu ulogu u otkrivanju, stupnjevanju i praćenju bolesnika s malignim tumorima. U svrhu definiranja stupnja lokalne, regionalne i sustavne proširenosti, za različite tumore koristimo različite dijagnostičke pretrage. U dijagnostičke pretrage koje koristimo u onkologiji nam spadaju: konvencionalna radiologija, ultrazvučna dijagnostika, kompjuterizirana tomografija, magnetna rezonancija, nuklearno-medicinske metode, pozitronska emisijska tomografija (PET/CT) i intervencijska radiologija. Rendgenska slika, u dvjema projekcijama, je zapravo prvo detaljnije prikazivanje tumorskog procesa. Klasična radiološka obrada bi trebala obuhvatiti cijelu kost, a može se nadopuniti slojevnim snimkama koje nam omogućuju kvalitetniju analizu koštane strukture. Ultrazvučna dijagnostika nam može pomoći u otkrivanju, lokalizaciji i parcijalnoj karakterizaciji površinskih tumora mekih tkiva, a njime možemo procijeniti i vaskularizaciju tumora. Kompjuterizirana tomografija je jedna od temeljnih dijagnostičkih metoda u onkologiji jer daje informacije o lokalizaciji i veličini tumorskog procesa te informacije o njegovom odnosu prema okolnim strukturama. Zbog velikog kontrasta mekih tkiva i mogućnosti multiplanarne rekonstrukcije, MRI je često najbolji odabir kod lokalnog stupnjevanja tumorskog procesa. Nuklearno-medicinske metode mogu se primjenjivati u detekciji malignih tumora svih organa i organskih sustava. Načela scintigrafske detekcije tumora temelje se na razlici u sposobnosti nakupljanja radiofarmaka između normalnog i tumorskog tkiva. PET/CT je metoda kojom se pomoću radiofarmaka prikazuje funkcionalno stanje tkiva i organa, odnosno metabolička aktivnost stanica. To je najosjetljivija molekularna slikovna metoda današnjice, te je standardna metoda u praćenju bolesnika s različitim tumorima. Intervencijska radiologija se bavi dijagnostikom i intervencijom širokog spektra različitih poremećaja koristeći pri tome minimalno invazivne postupke.

9. SUMMARY

Neoplasm (from Ancient Greek *neos*- new, *plasia* – creation) or tumor (lat. *tumor* – swelling) is pathological formation resulting from excessive multiplication of abnormal cells. A neoplasm can be benign or malignant. Bone tumors may arise from different types of tissues involved in the bone structure. Large number of histological and biological different forms of bone tumors considerably complicates their recognition. Most soft tissues tumors occur sporadically and etiology remains unknown. Radiological diagnosis plays a key role in the discovery, classification and monitoring of patients with malignant tumors. In order to define the degree of local, regional and systemic spread of tumor, for various tumors we use different diagnostic examinations. The diagnostic examinations used in oncology include: conventional radiology, ultrasound, computed tomography, magnetic resonance imaging, nuclear-medical methods, positron emission tomography (PET/CT) and interventional radiology. X-ray image, in two projections will actually be the first detailed presentation of tumor process. Classical radiological evaluation should cover the whole bone, and can be complemented by layering images that allow us better analysis of bone structure. Ultrasound diagnosis can help in the detection, localization and partial characterization of surface soft tissues tumors, and it can evaluate its vascularization. Computed tomography is one of the basic diagnostic methods in oncology because it gives information about the location and size of a tumor process, and information about its relation to surrounding structures. Due to the high soft tissue contrast and multiplanar reconstruction capabilities, MRI is often the best choice in local tumor staging process. Nuclear-medical methods can be applied in the detection of malignant tumors of all organs and systems. The principles of scintigraphic detection of the tumor are based on the difference in the ability of radiopharmaceutical accumulation between normal and tumor tissue. PET/CT is the method of using radiopharmaceutical in order to show the functional state of tissues and organs, and metabolic activity of cells. It is the most sensitive molecular imaging method nowadays, and is the standard method in monitoring patients with various tumors. Interventional radiology deals with diagnosis and intervention of a wide range of different disorders, using minimally invasive procedures.

10. ŽIVOTOPIS

OPĆI PODACI:

Ime i prezime: Jelena Božić-Pavletić

Datum rođenja: 18.12.1991. godine u Splitu

Adresa: Krešimirova 37c, 21211 Vranjic

mob: 097/ 782 8326

e-mail: jelena.bozicpavletic@gmail.com

ŠKOLOVANJE:

2011.-2014. Sveučilišni odjel zdravstvenih studija – smjer Radiološka tehnologija

2006.-2010. Srednja Zdravstvena škola Split – smjer Fizioterapeutski tehničar

1998.-2006. Osnovna škola don Lovre Katić, Solin

STRANI JEZICI:

Aktivno znanje engleskog jezika

RAD NA RAČUNALU:

Vješto korištenje Microsoft Office alata (Word, Excel, Power Point)