

# Upotreba kontrastnih sredstava u radiologiji

---

**Kovačić, Marina Vinka**

**Undergraduate thesis / Završni rad**

**2014**

*Degree Grantor / Ustanova koja je dodijelila akademski / stručni stupanj:* **University of Split / Sveučilište u Splitu**

*Permanent link / Trajna poveznica:* <https://um.nsk.hr/um:nbn:hr:176:347628>

*Rights / Prava:* [In copyright](#)/[Zaštićeno autorskim pravom.](#)

*Download date / Datum preuzimanja:* **2025-02-02**



*Repository / Repozitorij:*

[Repository of the University Department for Health Studies, University of Split](#)



SVEUČILIŠTE U SPLITU  
Podružnica  
SVEUČILIŠNI ODJEL ZDRAVSTEVNIH STUDIJA  
PREDDIPLOMSKI SVEUČILIŠNI STUDIJ  
RADIOLOŠKA TEHNOLOGIJA

**Marina Vinka Kovačić**

**UPOTREBA KONTRASTNIH SREDSTAVA U RADIOLOGIJI**

**Završni rad**

Split, 2014

SVEUČILIŠTE U SPLITU  
Podružnica  
SVEUČILIŠNI ODJEL ZDRAVSTEVNIH STUDIJA  
PREDDIPLOMSKI SVEUČILIŠNI STUDIJ  
RADIOLOŠKA TEHNOLOGIJA

**Marina Vinka Kovačić**

**UPOTREBA KONTRASTNIH SREDSTAVA U RADIOLOGIJI**

**Završni rad**

**MENTOR:**

**dr. sc. Krešimir Dolić, dr. med.**

Split, 2014

# SADRŽAJ

1. UVOD .....	5
2. POVIJESNI RAZVOJ KONTRASTNIH SREDSTAVA.....	7
3. KONTRASTNA SREDSTVA .....	10
3. 1. Podjela prema promjeni apsorpcije rendgenskih zraka.....	10
3. 2. Podjela pozitivnih kontrastnih sredstava.....	10
3. 3. Podjela kontrastnih sredstava prema mjestu aplikacije.....	11
3. 4. Podjela kontrastnih sredstava prema načinu eliminacije iz organizma.....	11
3. 5. Fizikalno kemijska svojstva kontrastnih sredstava .....	11
3. 6. Osobine dobrog kontrastnog sredstva .....	12
3.7. Negativni učinci i nuspojave nakon primjene kontrastnog sredstva .....	13
3. 8. Pravila upotrebe kontrastnih sredstava.....	14
3. 9. Priprema bolesnika za dijagnostičke kontrastne radiološke metode.....	16
4. BARIJEV SULFAT (BaSO <sub>4</sub> ) .....	17
5. JODNA KONTRASTNA SREDSTVA .....	20
6. KONTRASTNA SREDSTVA U KONVENCIONALNOJ RADIOLOGIJI.....	25
6. 1. Konvencionalne radiološke metode kod pretraga probavnog sustava .....	25
6. 1. 1. Rtg jednjaka .....	26
6. 1. 2. Pasaža želuca i dvanaesnika.....	27
6. 1. 3. Pasaža tankog crijeva.....	28
6. 1. 4. Irigografija .....	29
7. KONTRASTNA SREDSTVA U CT DIJAGNOSTICI.....	30
7. 1. Intravenska primjena .....	30
7. 2. Oralna primjena kontrasta .....	31
7. 3. Rektalna primjena .....	32
8. ANGIOGRAFIJA.....	33
9.KONTRASTNA SREDSTVA U MAGNETSKOJ REZONANCIJI.....	37
9.1.Podjela kontrastnih sredstava .....	38

9. 1. 1.Podjela kontrastnih sredstava prema magnetskim osobinama.....	38
9. 1. 2.Podjela prema kemijskom sastavu : .....	38
9. 1. 3.Podjela prema mjestu aplikacije .....	38
9. 1. 4.Podjela prema biodistribuciji .....	38
9. 2. Gadolinij .....	39
9. 3. Vrste kontrastnih sredstava .....	41
10. KONTRASTNA SREDSTVA U ULTRAZVUČNOJ DIJAGNOSTICI .....	43
11. ZAKLJUČAK .....	48
12. CONCLUSION .....	49
13.LITERATURA.....	50
14. ŽIVOTOPIS .....	52

# 1. UVOD

Radiologija je u širem smislu znanost o zračenju. Jedna od grana radiologije je medicinska radiologija koja se bavi primjenom raznih vrsta zračenja u cilju dijagnosticiranja i liječenja. Primjena ionizirajućeg zračenja u liječenju postupno se izdvojila iz medicinske radiologije u radioterapiju i danas se obavlja uglavnom u specijaliziranim ustanovama. U dijagnostičkoj radiologiji razvijaju se subspecijalnosti: torakopulmonalna radiologija, radiologija dojke, radiologija probavnog sustava, urogenitalna radiologija, radiologija lokomotornog sustava, kardiovaskularna radiologija, neuroradiologija i dječja (pedijatrijska) radiologija.

Intervencijska radiologija može biti usmjerena na krvožilni sustav ili nevaskularne sustave.

Slikovni prikaz ljudskog tijela u medicini obuhvaća radiološke metode poput radiografije (rendgensko snimanje), dijaskopije, angiografije (slikovni prikaz krvnih žila), kompjuterizirane tomografije, magnetske rezonancije i ultrazvuka, zatim nuklearnu medicinu i endoskopske preglede kod kojih se optičkim instrumentima ulazi u šuplje organe ili virtualne prostore u ljudskom tijelu.

U rendgenskoj dijagnostici anatomska struktura ili patološki proces se može prezentirati sjenom – pozitivan kontrast ili transparentijom- negativan kontrast. Da bi se anatomske strukture ili patološke promjene na radiogramu ili dijaskopskom ekranu mogle zapaziti moraju dati svjetliju ili tamniju sjenu nego što ju daje njihova neposredna okolina, dakle moraju biti kontrastne. Svrha kontrastnih sredstava je što bolja vizualizacija i najmanje moguće razlike u strukturi tkiva, organa i patološkog procesa, što se postiže pojačanjem zasjenjenja ili prozirnosti tkiva.

U ljudskom tijelu na radiogramu razlikujemo pet intenziteta gustoće:

- sjenu gustoće zraka (transparentiju)
- sjenu gustoće masnog tkiva
- sjenu gustoće mekih tkiva
- sjenu gustoće kosti
- sjenu gustoće metala (nefiziološka pojava)

Ako u ljudskom tijelu između susjednih organa nema prirodnog kontrasta, njihov prikaz je moguć jedino uz upotrebu umjetnog kontrastnog sredstva. Primjena kontrastnih sredstava bila je

od samog početka, što je uvelike doprinijelo razvoju rendgenske dijagnostike oboljenja svih onih organa koji se na rendgenskoj slici uopće ne prikazuju ili ne prikazuju dovoljno jasno. Kontrastna sredstva su one tvari koje apsorbiraju rendgenske zrake više ili manje od tjelesnih tkiva ili organa. Prikazivanje organa i organskih sustava uz primjenu kontrastnih sredstava naziva se kontrastnim metodama. Kako bi poslužila svrsi te vizualizirala i najmanje moguće razlike u strukturi tkiva, organa i patološkog procesa, zbog gustoće i debljine tkiva, kontrastna sredstva su i različite koncentracije.

Kontrastna sredstva se rabe za slikovne metode prikaza u:

- radiografiji
- dijaskopiji
- kompjuteriziranoj tomografiji (CT)
- magnetnoj rezonanciji (MR)
- ultrazvučnoj dijagnostici (UZV)

Cilj rada je prikazati važnost uporabe kontrastnih sredstava u radiologiji.

## 2. POVIJESNI RAZVOJ KONTRASTNIH SREDSTAVA

Prva dijagnostička uporaba rtg-zraka bila je prikazivanje prijeloma kostiju te stranih tijela i ovapnjenja u mekim tkivima, što je sve bilo vidljivo zahvaljujući prirodnoj kontrastnosti zbog sadržaja kalcija. Primijećeno je da su sva meka tkiva jednako “prozirna” za rtg-zrake, i ne mogu se međusobno razlikovati, ali kad bi se ispunila spojem koje sadrži kalcij ili teški metal povećala bi im se gustoća. Morton i Hammer 1896. godine u svojoj monografiji izlažu ideju o neškodljivim sredstvima neprozirnim za X- zrake. Becherje 1896.g prikazao crijevo svinje Pb-acetatom, Dutto je prikazao arterije amputirane ruke kredom, Haschek i Lindenthal Hg-sulfidom (cinabar) te bizmutom i olovom (slika 1.),želuca Hg-sulfidom (ali u štakora).



Slika 1. Prva rtg snimka šake i snimka krvnih žila šake

Prvi prikazi želuca čovjeka sa zrakom i CO<sub>2</sub> (negativni kontrast)i Pb-acetatom u gumenoj vreći (otrovnost acetata!)

- 1897/98. prikaz želuca i jednjaka Bi-subnitratom i karbonatom (Roux, Balthazard), 1904. uveden je tzv. “Riederov obrok” (bizmut + mlijeko + brašno + laktoza)
- 1901.g. pomoću Bi-subnitrata prikazan ureter, a 1904.g. kanalni sustav bubrega (preteče pijelografije odnosno urografije)



- 1906.g. objavljena su i prva trovanja kod pretraga s bizmutovim spojevima te se kao zamjene preporučuju uranovi, manganovi, tungstenovi spojevi, željezni oksidi, torijev (radioaktivan!) i cirkonijev oksid, a sve do 1920.g. čak se koristi i živin sulfid

- 1907.g. Kassabian M. je prvi prikazao koronarne arterije. Koristio je kontrastno sredstvo: bismutov subnitrat, željezni oksid i živa (Koronarne arterije srca leša)

- 1910.g. prva primjena barijeva sulfata (koji se zadržao u uporabi do danas), ulazi u široku uporabu tek 1920.g. (kad postaje 10 puta jeftiniji nego 1910.g.), i tek tada prestaje uporaba soli teških metala

Netopljive barijeve soli su potpuno neškodljive, pa je do 1913.g. učinjeno 20000 pretraga bez štetnih posljedica, oko 1955. godine barijev sulfat se počinje rabiti i za pregled jednjaka.

- Oko 1980. razvija se tehnologija mikropulverizacije, dodaju se aditivi protiv precipitacije i za bolje obljepljivanje sluznice => preduvjeti za dvostruko kontrastnu tehniku (koju je opisao još Fischer 1923.g.)

- 1922.g. bronhografija i mijelografija jodiranim uljem, 1923.g. kolecistografija

- 1923.g. Osborne primijetio da NaI, koji se davao u liječenju sifilisa kod izlučivanja opacificira urotrakt-urografija s anorganskim spojem joda

Berberich i Hirsch izvode prvu angiografiju u živog pacijenta, sa stroncijevim bromidom. Sicard i Forestier su prikazali desnu stranu srca i plućne arterije psa pomoću intravenske aplikacije jodiziranog ulja maka.

- 1924.g. Brooks je prikazao femoralnu arteriju aplikacijom 50% natrijevog jodida

- 1927.g. Egas Moniz izvodi prve cerebralne angiografije (encefalografije) sa stroncijevim bromidom, poslije natrijevim jodidom (svim tim sredstvima je zajedničko da se radi o anorganskim spojevima i sva su izrazito toksična. Stroncijum bromid ( $\text{Br A}_r80$ )- pacijenti umirali od tromboze karotida. 22% Natrijev Jodid ( $\text{I A}_r127$ ) je izrazito toksičan.

- 1928.g. uočeno da se derivati jodopiridona (licenca Schering AG) luče bubrezima i opacificiraju ih, prva urografija s organskim jodnim spojem 1929. g. (Uroselektan), potom angiokardiografija

- 1930.g. prvo vodotopivo KS za prikaz probavne cijevi kod opstrukcije - suspenzija torij-oksida te Pb-EDTA, 1931.g. koloid torij-oksida (Thorotrast) uporabljen za prikaz moždane cirkulacije, posljedice: dugotrajna oštećenja radioaktivnim torijem koji se nakupljao u RESu

1940.g. počinje povijest "modernih" jodnih KS pojavom derivata hipurne kiseline - Nadjodohipurata, a potom i acetizoata (svi su imali dijelom supstituirani aromatski benzenov prsten)

1950. g. Uvođenje tri-jodnog benzenskog prstena umjesto jedno-jodnog piridinskog prstena- prva generacija modernih intravenskih kontrastnih sredstava joda (Urografin, Hypaque, Conray). Vodotopiva jodna organska KS se počinju rabiti i u probavnom traktu , imaju jak osmotski efekt i u djece je opasnost od hipovolemije

Pojava diatrizoata kao prvog trijodobenzenskog spoja, a potom čitavog niza derivata koji nisu imali bitnih prednosti pred diatrizoatom (jotalamat, metrizoat, jodamid, joksitalamat...)

- 1963.g. Dotter je počeo perkutane endovaskularne intervencije.

Oko 1968.g. spoznaja da su nuspojave postojećih jodnih KS povezane s njihovim ionskim svojstvima i hiperosmolalnošću, pojavljuju se prvi neionski trijodobenzeni.

- 1969.g. Torsten Almen je dao ideju da se ionizirajuća karboksilna grupa zamijeni za nedisocirajuću amino grupu- (prvi neionski kontrast) Metrizamide (Amipaque).

- 1974-1982.g. Razvoj 6 novih nisko-osmolarnih kontrasta i ionskih dimera, a 1982. g. počinje razvoj neionskih dimera u intravaskularnim kontrastnim sredstvima.

- 1990.g. godine počinje razvoj treće generacije modernih kontrastnih sredstava s dva benzenova prstena koji nose u jednoj molekuli 6 atoma joda- dimeri.

### 3. KONTRASTNA SREDSTVA

Primjena kontrastnih sredstava u medicinskoj radiologiji je prisutna od samih početaka, ipak, put do sigurnih sredstava koja će dati pojačano zasjenjenje ili prozirnost tkiva nije završen ni danas. Glavni način dobivanja kontrastnijeg prikaza u klasičnoj radiologiji je prigušenje zračenja pomoću sredstava koja sadrže atome većeg rednog broja (Z), odnosno veće gustoće.

Kontrastna sredstva moraju pojačati kontrast određenih tkiva u odnosu na okolinu, posebice bolesnih tkiva prema zdravima, poželjan je visoki stupanj topljivosti u vodi (hidrofilija osigurava smanjenu toksičnost, između ostalog zbog učinkovitog izlučivanja iz tijela).

Kontrastna sredstva za CT, intravensku urografiju, DSA i sl. Moraju imati visoku koncentraciju joda. Osim navedenih, postoje i posebna kontrastna sredstva za primjenu u magnetskoj rezonanciji i ultrazvuku kod kojih jod nije sastavni dio kemijskog spoja.

Ako u ljudskom tijelu između susjednih organa nema prirodnog kontrasta, njihov prikaz je moguć jedino dodavanjem umjetnog kontrastnog sredstva.

#### 3.1. Podjela prema promjeni apsorpcije rendgenskih zraka

- **Pozitivna kontrastna sredstva** - povećavaju apsorpciju rendgenskih zraka (koja sadrže elemente visokog atomskog broja: jod i barij)
- **Negativna kontrastna sredstva** - smanjuju apsorpciju rendgenskih zraka (zrak, plinovi: ugljikov dioksid)

Kontrastna sredstva za klasičnu radiologiju se koriste i za intervencijske postupke, ali i za CT. Magnetska rezonancija koristi sasvim drugačija sredstva, drugačijih svojstava i u drugim količinama. Zbog toga alergijska reakcija na sredstva koja sadrže jod nisu kontraindikacija za primjenu kontrasta koji se daju za MR preglede.

#### 3. 2. Podjela pozitivnih kontrastnih sredstava

- **Netopiva** - primjenjuju se za prikaz šupljih organa, uglavnom probavnog sustava - BaSO<sub>4</sub> - barijev sulfat.
- **Topiva**—u vodi topiva kontrastna sredstva se brzo izlučuju ili kao urotropna preko bubrega ili kao hepatotropna preko jetre sa žuči. To su spojevi koji sadrže jod.

- **Teško topiva-** i ona koja se slabo resorbiraju npr. uljna kontrastna sredstva za mijelografiju nakon pretrage moraju se često prije odstraniti, jer mogu izazvati upalne reakcije tkiva

### **3. 3. Podjela kontrastnih sredstava prema mjestu aplikacije**

- Intravaskularna
  - Intravenska aplikacija (kompjutorizirana tomografija, intravenska urografija, venografija)
  - Intra-arterijska aplikacija (angiografije)
- Kontrastna sredstva za gastrointestinalni sustav
- Intratekalna kontrastna sredstva
- Kontrastna sredstva za prikaz tjelesnih šupljina

### **3. 4. Podjela kontrastnih sredstava prema načinu eliminacije iz organizma**

- Urotropna kontrastna sredstva- Izlučivanje većinom preko uropoetskog sustava
- Hepatotropna KS - Izlučivanje većinom preko jetrenih stanica u žučne vodove

### **3. 5. Fizikalno kemijska svojstva kontrastnih sredstava**

#### **1. Osmolarnost**

Sve biološke membrane su polupropusne što znači da omogućuju slobodan prolazak vode i malih molekula, a sprječavaju prolazak velikih molekula. KS koja imaju veću osmolalnost od krvi izazivaju uvlačenje vode iz stanica i međustaničnog prostora te stvara veći volumen cirkulirajuće tekućine i dilataciju žila. Manja osmolarnost KS- bolja tolerancija tijela na KS.

#### **2. Viskoznost**

Viskoznost je mjera otpora tekućine na stres. O viskozitetu ovisi mogućnost brzine aplikacije KS kroz uske katetere i braunile. Zagrijavanjem KS na temperaturu tijela smanjuje se viskoznost. Utjecaj viskoznosti na nuspojave nisu za sada dokazane iako postoje studije koje su pokazale da ima manje nuspojava kada se apliciraju topla KS.

### 3. Kemotoksičnost

Svi mehanizmi koji su odgovorni za nastanak nuspojava, a koji se ne mogu objasniti osmolarnošću i viskozitetom.

Razlikujemo dvije vrste toksičnosti:

-Toksičnost joda- imaju sve molekule KS

-Toksičnost lanaca vezanih na benzenov prsten i toksičnost aditiva koji se dodaju tekućini KS-

Razlikuju se u različitim KS

Svojstva molekula koja mogu proizvesti toksičnost:

- Hidrofilnost

- Lipofilnost

- Vežanje na proteine

- Oslobođanje histamina

### 3. 6. Osobine dobrog kontrastnog sredstva

- da ima visoku rendgensku gustoću, koja omogućuje dobru kontrastnost-što više atoma joda ili barija po jednoj molekuli
- da je biološki inertan (tj.da nema specifično biokemijsko djelovanje, da ne mijenja biokemijske reakcije u organizmu)
- da je fizikalno-kemijski stabilan (da naknadno ne stvara u tijelu toksične spojeve, i da se prebrzo kemijski ne razlaže)
- da se mogu proizvesti praktični farmakološki pripravci
- da ima prihvatljivu cijenu

Dodatni zahtjevi za jodna vodotopiva KS:

- da ima nisku osmolalnost (što manji broj čestica po mL)
- da je neionski tj. da se ne disocira na anion i kation
- da se dobro otapa u vodi (a time i u krvi) tj. da je što više hidrofilan-treba sadržati hidrofilne lance u strukturi molekule-a što manje lipofilan (lipofilne tvari mogu prolaziti kroz membrane u stanicu, što je nepoželjno jer u stanici KS djeluje toksično)
- da ima što nižu viskoznost (osim ako je ona poželjna)

### 3.7. Negativni učinci i nuspojave nakon primjene kontrastnog sredstva

Primjena kontrastnih sredstava uvijek predstavlja određeni potencijalni rizik prema fatalnoj reakciji. Reakcije nakon primjene mogu biti: lokalne i opće.



Slika 2: Antišok terapija

Lokalne reakcije mogu biti hematoksične ili hiperosmolarnog djelovanja na mjestu primjene. To su najčešće promjene na eritrocitima, endotelu krvnih žila, bubregu, mozgu.

Pod opće reakcije se ubrajaju posljedice hiperosmolalnosti, hematoksičnosti i alergijsko-anafilaktičke reakcije (slika 2). Često se pojavljuje u osoba koje imaju bronhijalnu astmu, peludnu hunjavicu te osjetljivost na lijekove.

Nepoželjne reakcije se očituju nizom raznih simptoma od sasvim blagih, prolaznih, do teških sa slikom anafilaktičkog šoka i smrti. (tablica 1) Iz simptomatologije reakcija na kontrastno sredstvo, uzroci reakcija se ne mogu podijeliti na alergične i toksične, jer su i kod jednih i kod drugih simptomi isti. Zato obično kažemo da se radi o toksoalergičnoj reakciji.

### **Klasifikacija reakcija na kontrastna sredstva:**

<b>Lake</b>	<b>Srednje</b>	<b>Teške</b>
mučnina	nesvjestica	teški kolaps
lako povraćanje	jako povraćanje	gubitak svijesti
osjećaj vrućine	difuzna urtikarija	plućni edem
lokalizirana urtikarija	edem lica	srčani arrest
znojenje	bronhospazam	infarkt miokarda
bljedilo	dispneja	aritmije
svrbež	tresavica	
kihanje	boli u prsima	

### **3. 8. Pravila upotrebe kontrastnih sredstava**

Budući da ni jedno kontrastno sredstvo danas nije bezopasno, kontrastne pretrage se obavljaju kod strogo određenih indikacija. Svako davanje kontrastnih sredstava koje sadrži atome joda može izazvati niz nepoželjnih reakcija bolesnika. Kontrastna sredstva treba i.v. aplicirati samo liječnik ili radiološki tehnolog pod nadzorom liječnika radiologa.

Svaka dijagnostička rendgenska prostorija u kojoj se izvode kontrastne radiološke pretrage mora imati kratke i jasne upute za postupak pružanja prve pomoći bolesniku u slučaju manifestacije neželjenih reakcija. Dijagnostička prostorija mora imati i set za pružanje pomoći u tim slučajevima. Set sadrži: sterilne šprice, adrenalin, antihistaminik, kalcij i kortikosteroide.

#### **Prevenција neželjenih reakcija:**

U pripremi pacijenta prije davanja kontrastnog sredstva treba izvršiti neke predradnje:

- Strogo postavljanje indikacija za izvođenje kontrastne pretrage
- Uzimanje anamneze o eventualnim prijašnjim reakcijama na kontrastno sredstvo ili nekoj osjetljivosti., Pribaviti sve laboratorijske i kliničke podatke kojima isključujemo sve bolesti kod kojih je kontraindicirana primjena kontrastnog sredstva. To su mijelom, hipertireoze, bubrega s teškim funkcionalnim lezijama tih organa, teška oštećenja jetre, srčanog mišića, jači poremećaji cirkulacije krvi.

- Za dokazivanje preosjetljivosti na kontrastno sredstvo postoje načini testiranja bolesnika:
  - kutanim testom
  - konjuktivnim testom
  - sublingvinalnim testom
  - intravenoznim testom

Testiranje se vrši tako da se daje mala količina kontrastnog sredstva za parenteralnu primjenu i smatra se da je intravenski test najpouzdaniji. Međutim prema dosadašnjim iskustvima i zaključcima kongresa radiologa iz 1968. godine danas ne postoji ni jedan test koji može predvidjeti reakciju tako da je primjena testova preosjetljivosti na kontrastno sredstvo nepouzdana metoda.

Rizičnim skupinama bolesnika potrebno je učiniti pretragu s neionskim kontrastnim sredstvima ili primjenom profilakse kortikosteroidima.

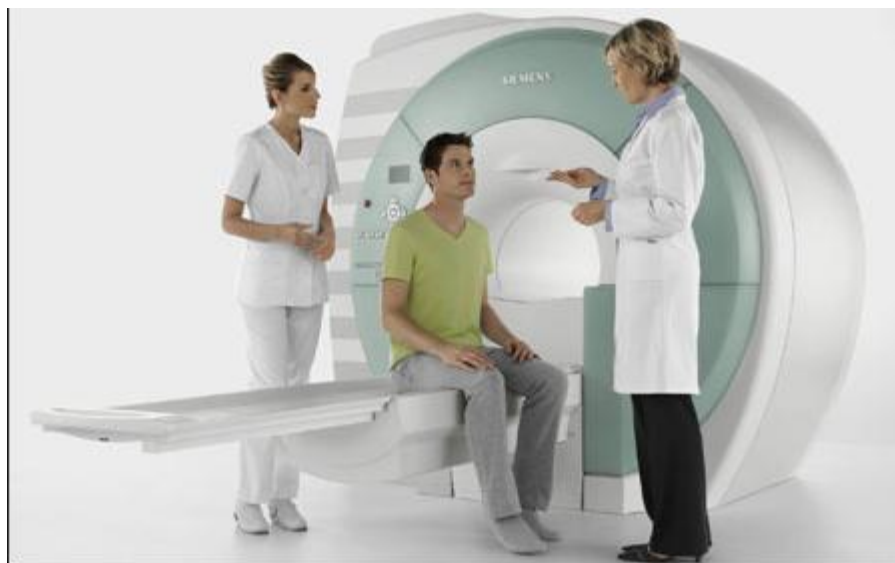Postoje rizične skupine za nuspojave na KS, ljudi u kojih se kontrastna sredstva ne uspijevaju eliminirati brzo iz organizma :

- Dob iznad 70 god
- Dijabetes
- Kronična renalna insuficijencija, naročito dijabetička nefropatija
- Srčana dekompenzacija
- Hipotenzija
- Dehidracija
- Uzimanje nefrotoksičnih lijekova



### 3. 9. Priprema bolesnika za dijagnostičke kontrastne radiološke metode

Priprema bolesnika spada u domenu rada liječnika koji upućuje pacijenta na pregled. (slika 3.) Bolesniku treba objasniti kakav se pregled treba izvršiti, a pri tome mu objasniti svrhu pregleda i kako se izvodi. Za sve vrste pretraga neophodno je liječniku radiologu donijeti prethodne rendgenske snimke i ranije nalaze.



Slika 3: Priprema pacijenta za pregled

## 4. BARIJEV SULFAT (BaSO<sub>4</sub>)

U vodi netopljiv, izrazito bijeli prah. Krajem XIX. i početkom XX. stoljeća koristio se za boju za zidove i bijeljenje papira, a trgovci brašnom su ga dodavali brašnu da povećaju težinu. Bachem i Gunther su primijetili da ljudi koji jedu kruh napravljen od brašna pomiješanog s BaSO<sub>4</sub> imaju vidljiv lumen želuca i crijeva, a nemaju toksičnih nuspojava kao ljudi koji su uzimali bizmutov subnitrat .

Poznata pod nazivom barijeva kaša, bijela kašasta otopina barijeva sulfata, primjenjuje se u obliku suspenzije za prikaz šupljih organa, uglavnom probavnog sustava. Zbog visoke atomske težine, barij ima veliku apsorpcijsku moć rendgenskih zraka, dajući tamnu sjenu; sluznica želuca i crijeva je ne apsorbira. Danas postoje brojni, već gotovi, pripravci barija. Budući da prodor suspenzije izvan probavnog kanala može izazivati stvaranje adhezija i granuloma, barijev sulfat se ne smije koristiti kod sumnje na ozljedu ili perforaciju stijenke probavnog sustava. Naposljetku je važno naglasiti da se barijev sulfat ne koristi pri prvom hitnom pregledu, jer zaostaje u crijevima i može otežati ili onemogućiti druge potrebne radiološke pretrage.

Budući da je netopljiv u vodi i ne resorbira se u probavnoj cijevi, neotrovan je (topljive barijeve soli su toksične). Barijevo kontrastno sredstvo je vodena suspenzija čestica BaSO<sub>4</sub>. Suspenziji se dodaju razni aditivi koji reguliraju električni naboj, pH, viskoznost i stabilnost, što je važno za dobro punjenje crijeva, obljepljivanje sluznice, sprječavanje flokulacije i pjenjenja KS.

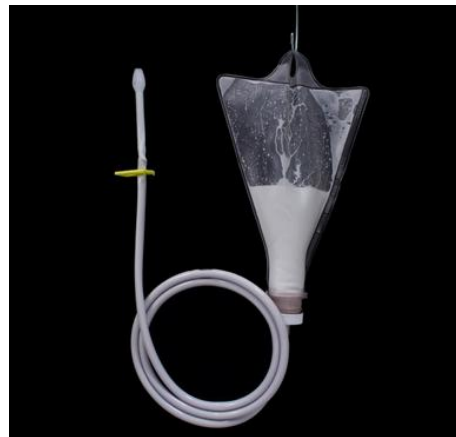### FARMAKOLOŠKI OBLICI (PRIPRAVCI):

- prašak za miješanje s vodom neposredno prije uporabe
- gotova suspenzija (slika 4.)
- koncentracija barija za dvostrukokontrastnu pretragu iznosi 2,0-2,5 g/mL, a za monokontrastnu pretragu 0,5-1,0 g/mL

### PODRUČJA PRIMJENE:

- rendgenski pregled jednjaka- barijeva pasta (visoka viskoznost, aditivi: glicerol, saharin, K-sorbat, razne arome)

- rendgenski pregled želuca, tankog i debelog crijeva - za rtg pregled tankog crijeva najbolja je aplikacija barija enteroklizom uz dodatak metilceluloze koja omogućava razvijanje CO<sub>2</sub>
- samo za dvostrukokontrastni rendgenski pregled želuca - visoka koncentracija nužna zbog tankog sloja kontrastnog sredstva
- samo za irigografiju – suspenzija(mikronizirana - čestice 1-15 μm), “ready-to-use kit” s kateterom.
- za markiranje crijeva kod CT-a - rabi se jako razrijeđena suspenzija
- za bronhografije - viskozna suspenzija Ba-sulfata u vodi s dodatkom metilceluloze (sve manje u uporabi)
- efervescentni prašak za dvostrukokontrastnu pretragu želuca i duodenuma - negativno KS,



Slika 4: Suspenzije barijevog sulfata

#### NEŽELJENE REAKCIJE - NUSPOJAVE

- aspiracija u bronh
- prodor u medijastinum ili peritonealni prostor kod neprepoznate perforacije probavne cijevi može dovesti do stvaranja peritonealnih priraslica i/ili granuloma, opstipacije, pogoršanje ileusa zbog zgušnjavanja (precipitacije) barijeve suspenzije na mjestu suženja probavne cijevi (tumor, striktura...)

- embolija barijem kod irigografije u jetru ili pluća; moguća je kod ulceroznog kolutisa zbog oštećenja dubljih slojeva sluznice kolona
- intoksikacija vodom moguća je kod megakolona u djece (kolon može resorbirati vodu, što remeti elektrolitsku ravnotežu), zato barijevoj suspenziji treba dodati kuhinjske soli da postane izotonična
- moguć je utjecaj barijeve suspenzije na motoriku kolona
- moguć je osjećaj nadutosti kod primjene efervescentnog praška

Intravenozna primjena barijevog kontrasta je smrtonosna!!

## **5. JODNA KONTRASTNA SREDSTVA**

Jodna kontrastna sredstva su najraširenija i najvažnija skupina vodotopljivih kontrastnih sredstava. Upotrebljavaju se za direktni i indirektni prikaz gotovo svih organa, organskih sustava i tjelesnih šupljina. Budući da se jodna vodotopljiva kontrastna sredstva izlučuju putem bubrega, prije njihove intravenske ili intraarterijske primjene potrebno je imati podatke o bubrežnoj funkciji. Na kontrastna sredstva svi bolesnici mogu razviti alergijsku ili anafilaktičku reakciju pa je prije svake primjene potrebno imati bolesnikove podatke o eventualnoj prethodnoj reakciji na kontrastna sredstva, te je uvijek nužan oprez prilikom intravaskularne primjene. Za intravaskularnu primjenu preporučuju se radi bolje podnošljivosti neionska jodna kontrastna sredstva. Negativnost ovih kontrastnih sredstava je mogućnost oštećenja bubrežne funkcije.

### **Intravaskularna kontrastna sredstva**

Intravaskularna kontrastna sredstva se mogu aplicirati u:

1. Vene (intravenska aplikacija)
2. Arterije (intraarterijska aplikacija)

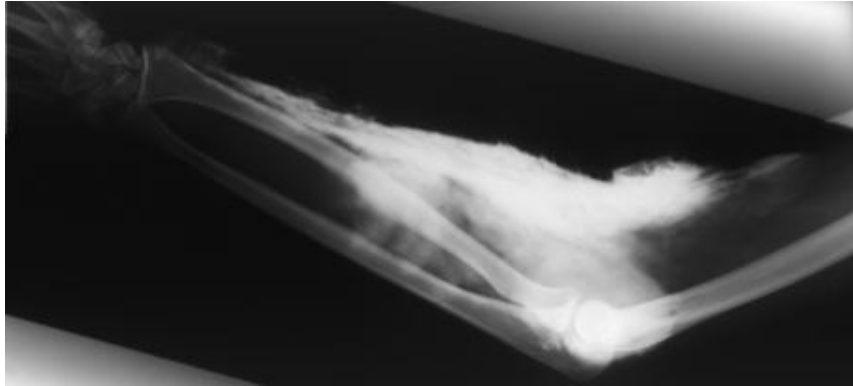
Intravaskularna kontrastna sredstva su najčešće korištena KS u radiologiji, posebno zbog njihove česte intravenske aplikacije u CT dijagnostici te zbog intraarterijske aplikacije u dijagnostičkoj i intervencijskoj radiologiji i kardiologiji.

### **Nuspojave intravaskularnih kontrastnih sredstava:**

Kontrast je toksičan za tkivo prvenstveno zbog svoje osmolalnosti kojom mijenja odnose tekućina u stanicama i međustaničnom tkivu kože i drugih okolnih struktura.

Izrazita bol na mjestu aplikacije, kasnije moguć tzv. compartment sindrom (pritisak i upala okolnih mišića) te posljedična nekroza tkiva (koža, mišići, fascije).

Trajne posljedice su izrazito rijetke.



Slika 5. Ekstravazacija kontrasta

### **Kako spriječiti/liječiti ektravazaciju KS?**

- Izbor mjesta uvođenja braunile
- Izbor adekvatne braunile
- Provjera funkcioniranja venskog puta
- Izbor adekvatne brzine aplikacije kontrasta
- Dobra komunikacija s bolesnikom koji signalizira ektravazaciju (Slika 10)
- Prestanak aplikacije KS
- Umirivanje bolesnika
- Izvaditi braunilu

Kod ektravazacije KS primijeniti:

- Kroz mjesto punkcije nastojati izvući što veću količinu KS
- Elevacija ekstremiteta
- Staviti oblog (hladni-smanjuje bol i upalu/topli-ubrzava apsorpciju KS) i masirati mjesto lokalne otekline da se KS što više rasporedi na veću površinu
- Upozoriti ordinirajućeg liječnika da prati stanje eventualne nekroze tkiva i obavijesti plastičnog kirurga u slučaju compartment sindroma ili nekroze

## Podjela nuspojava KS prema kliničkim smetnjama

<b>BLAGE</b>	<b>UMJERENE</b>	<b>TEŠKE</b>
<ul style="list-style-type: none"><li>• Mučnina, povraćanje</li><li>• Urtikarija</li><li>• Svrbež</li></ul>	<ul style="list-style-type: none"><li>• Jako povraćanje</li><li>• Značajna urtikarija</li><li>• Bronhospazam</li><li>• Edem lica/grla</li><li>• Vazovagalna reakcija</li></ul>	<ul style="list-style-type: none"><li>• Hipotenzivni šok</li><li>• Respiratorni arrest</li><li>• Kardijalni arrest</li><li>• Konvulzije</li></ul>

Uvijek u prostorima gdje se aplicira kontrast treba imati:

- Kisik
- Adrenalin 1:1,000
- Atropin
- $\beta$ 2-agonist inhalator
- I.V. tekućine – fiziološka otopina ili Ringerova otopina
- Anti-konulzivni lijekovi (diazepam)
- Tlakomjer
- Ambu maska
- Antihistaminici

### **Intravenska aplikacija KS**

Ključni utjecaj bolesnika na farmakokinetiku KS su bolesnikova veličina (težina i visina) te stanje kardiovaskularnog sustava.

1. Najvažniji za postizanje dobre kontrastne apsorpcije su težina i visina bolesnika.
2. Najvažniji za vrijeme postizanja najveće gustoće kontrasta na traženom području je rad srca i brzina cirkulacije bolesnika.

### **A) Prvi prolaz KS kroz tijelo**

Iz perifernih vena kontrast strujom krvi ulazi u desno srce, plućnu cirkulaciju, pa lijevo srce.

Iz srca aortom ulazi u arterije organa i raspoređuje se u intersticijske prostore organa. Kontrast ima male molekule koje lako difundiraju u organe pa njihova brzina ulaska u parenhim organa ovisi praktički isključivo o brzini protoka (kardiovaskularnom sustavu), a ne o difuziji. Organi koji imaju dobru arterijsku perfuziju (jetra, slezena, bubrezi) imaju jaku atenuaciju kontrastnim sredstvom već pri prvom prolasku kontrasta kroz tijelo.

### **B) Recirkulacija kontrastnog sredstva kroz tijelo**

Nakon prvog prolaska, KS ponovno prolazi isti put, od perifernih vena prema desnom srcu, plućnoj cirkulaciji, lijevom srcu, aorti, perifernim arterijama.

Vrijeme prolaska recirkulirajućeg kontrastnog sredstva ovisi o području tijela iz kojeg se vraća; varira od 15-40 sekundi. Vrijeme potrebno da kontrast iz mozga uđe u desno srce je značajno kraće nego onome KS koji je otišao u sustav vene portae, taj dio KS će značajno kasnije ući u desno srce i recirkulirati.

Razlika prema prvom prolasku kroz tijelo:

- KS je razrijeđeno cirkulirajućom krvlju i tekućinom vanstaničnih prostora
- Prikazuje udaljenije organe koji nemaju brzu perfuziju
- Bolji prikaz venske faze u područjima sporije venske cirkulacije (npr. vena portae)

Utjecaj recirkulirajućeg KS na kontrastni prikaz traženog organa ovisi o brzini aplikacije kontrastnog sredstva

- Ukoliko se kontrast aplicira brzo i brzo snimi određeno područje utjecaj recirkulirajućeg KS je zanemarljiv
- Ukoliko se kontrast aplicira sporo i brzo snimi područje utjecaj recirkulirajućeg KS može biti primjetan.
- Ukoliko se sporo aplicira KS i kasno snima područje utjecaj recirkulirajućeg KS je dominantan u odnosu na prvi prolazak kontrasta.

Kada je ključno vrijeme snimanja na CT-u - u ranoj (arterijskoj fazi)- pomoć je individualizirano snimanje prema brzini prolaska cirkulirajuće krvi bolesnika. Ta tehnika kontrastnog snimanja se



naziva- test-bolus ili bolus-tracking. Na nativnim snimkama odredi se arterija koja je najbliža organu kojeg treba snimati u ranoj fazi (najčešće područje aorte blizu određenog organa). Na arteriju se postavi kružić (tzv. trigger) u kojem se nakon aplikacije kontrasta računalno mjeri podizanje gustoće kontrastnog sredstva.

Namjesti se podatak pri kojoj će se postignutoj gustoći snimiti područje interesa. Automatska štrcaljka počinje aplicirati KS u perifernu venu, a CT uređaj započne serijsko snimanje određenog presjeka s istodobnim mjerenjem Hounsfieldovih jedinica u arteriji. Kada u arteriji KS postigne atenuaciju unaprijed određenih gustoća u HU, u tom trenutku CT uređaj započne sa snimanjem čitavog područja od interesa.

### **Eliminacija intravaskularnih kontrastnih sredstava**

Sva moderna intravaskularna kontrastna sredstva imaju malu sposobnost vezivanja na cirkulirajuće albumine i izlučuju se većinom preko bubrega, glomerularnom filtracijom. Zato se još zovu i urotropna kontrastna sredstva. U slučaju lošije bubrežne funkcije izlučuju se preko hepatocita i žučnih puteva; hepatotropno.

## **6. KONTRASNA SREDSTVA U KONVENCIONALNOJ RADIOLOGIJI**

Kontrastna sredstva koja koristimo u konvencionalnoj radiologiji su pozitivna i negativna.

Pozitivna kontrastna sredstva su kemijske tvari koje povećavaju apsorpciju x-zraka i daju intenzivniju rendgensku sjenu, omogućuju prikaz onih organa čiji prirodni kontrast nije dovoljan, dok negativni kontrasti smanjuju gustoću sjene organa. Pozitivna kontrastna sredstva su spojevi joda i barija. Preparati barija se isključivo koriste za pregled probavnog trakta, a preparati joda se koriste za ostale kontrastne metode pregleda. Ova se kontrastna sredstva unose na različite načine u tijelo.

U negativna kontrastna sredstva ubrajaju se zrak, kisik (O<sub>2</sub>), dušični oksid (N<sub>2</sub>O) i ugljični dioksid (CO<sub>2</sub>) Ona se mogu kombinirati s barij-sulfatom (dvostrukokontrastne pretrage probavnih organa) ili s jodnim KS (dvostrukokontrastna artrografija)

### **6. 1. Konvencionalne radiološke metode kod pretraga probavnog sustava**

Za odlazak pacijenta na pretrage probavnog sustava potrebno je izvršiti prethodnu pripremu.

#### **PRIPREMA PACIJENTA ZA SVE PRETRAGE PROBAVNOG TRAKTA:**

Prije snimanja obavijestiti liječnika radiologa o alergijama na jod, hranu i lijekove. Obavijestiti liječnika radiologa ako pacijent boluje od astme, dijabetesa, bolesti štitnjače, zastoynih promjena jetre, hepatitisa, HIV/AIDS, multiplog mijeloma te ako doji.

Radiološke metode u trudnoći se ne smiju izvoditi.

#### **NAPOMENA ZA SVE PRETRAGE PROBAVNOG SUSTAVA:**

Potrebno je donijeti svu prijašnju medicinsku dokumentaciju i doći natašte!

3 dana prije pretrage ne uzimati sljedeće namirnice:

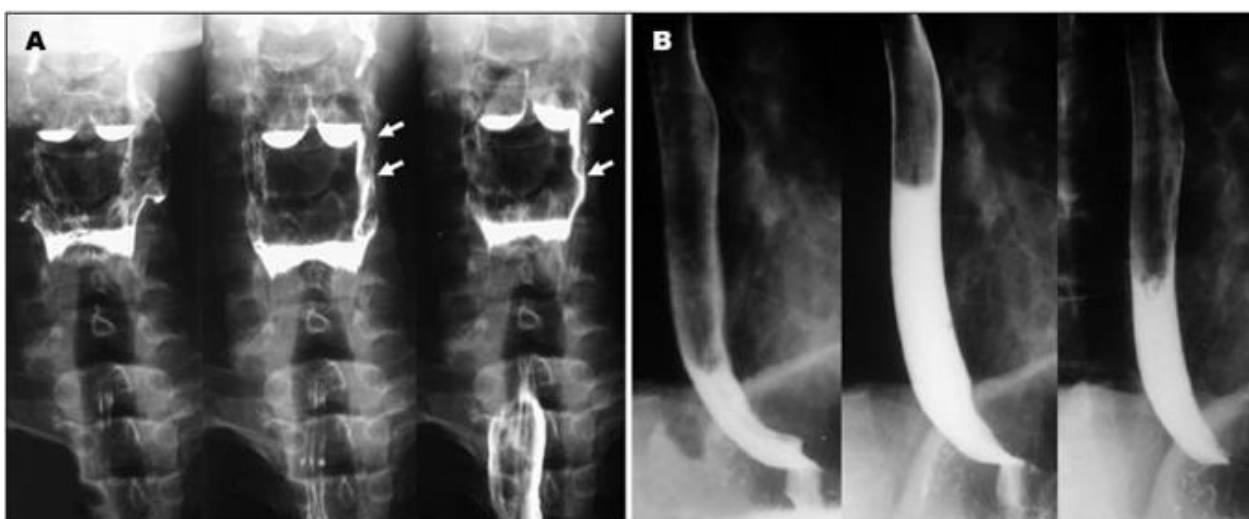- grah, kupus, pečeno i suho meso, mlijeko i mliječne proizvode, voće i povrće koje sadrži celulozu te koje nadima, ne piti gazirana pića (Coca-Cola, Pepsi, mineralna voda...). Navedene namirnice napuhuju crijevo te otežavaju pretragu stoga ih se ne smije uzimati!

Priprema se vrši sukladno pretrazi na koju se pacijent upućuje.

## 6. 1. 1. RENDGENSKA PRETRAGA JEDNJAKA

Rendgenska pretraga jednjaka je neinvazivni medicinski postupak oslikavanja gornjeg dijela gastrointestinalnog trakta koji uključuje jednjak, u manjoj mjeri želudac. Jeftin je i lako dostupan, može ocijeniti funkciju gutanja, jednjaka, gastroezofagealni refluks (slika 6). Kao i kod drugih tehnika u koje su uključene x-zrake i ova tehnika koristi zračenje. Ova tehnika se ne bi trebala koristiti ako nije potrebno.

Pacijent ne smije jesti i piti 8 sati prije pretrage.



Slika 6. Pasaža jednjaka

### TIJEK PREGLEDA:

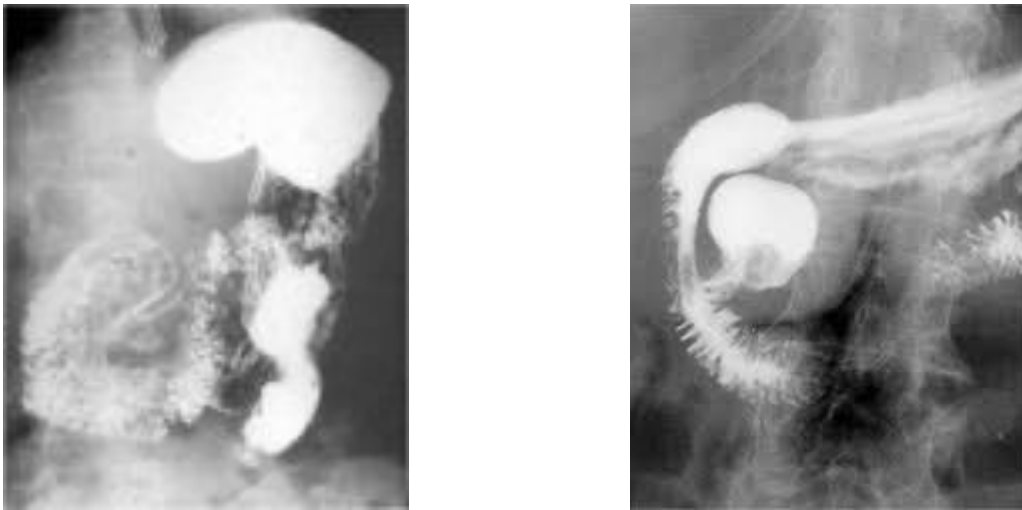Pregled traje oko 30 min. Pacijent uzima gutljaj kontrastnog sredstva(barij,gastrografin),ali ga ne proguta dok mu to liječnik ne kaže. Kada ga proguta otopina mu prekriva jednjak sa tankim slojem barija. To nam omogućuje šuplja struktura koju snimamo. Nakon toga slijedi snimanje, obično 2-3 sličice u sekundi. Pacijenta se zatraži da u nekoliko navrata proguta otopinu, dok sjedi ili stoji, bočno na različitim pozicijama da bi dobili što bolju sliku.

## 6. 1. 2. PASAŽA ŽELUCA I DVANAESTNIKA

Radiološka metoda kojom se ispituje želudac i početni dio tankog crijeva (slika 7.) Obavlja se dijaskopijom i radiografijom pomoću peroralnog kontrasta barijevog sulfata.

Priprema pacijenta:

Pacijent dolazi natašte što znači da ne smije uzimati nikakvu hranu, ni tekućinu barem 8 sati prije pregleda da gastroduodenum bude prazan. Pacijent 3 sata prije pregleda ne smije pušiti, a lijekove koji sadrže teške metale ne smije uzimati 48 sati prije pregleda.

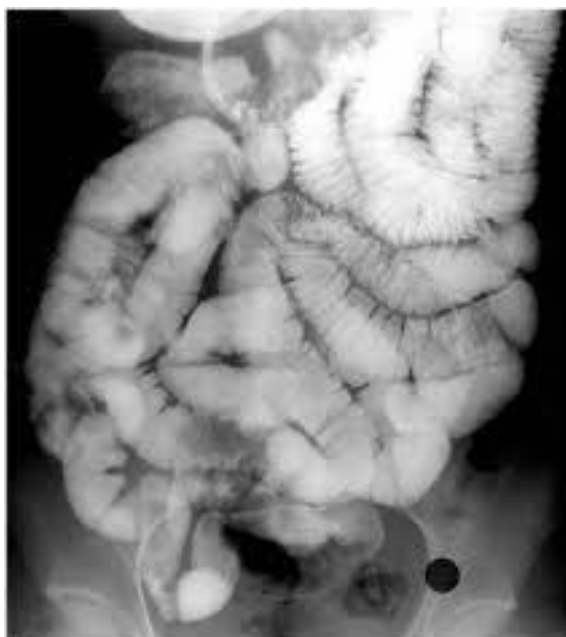

Slika 7. Pasaža želuca(lijevo) i duodenuma(desno)

Poželjno je da se pregled obavlja u jutarnjim satima. Na početku pregleda pacijent u stojećem stavu popije 2-3 gutljaja kontrastnog sredstva koji će obložiti organe probavnog trakta tako da će moći biti prikazani na rendgenskom filmu, potom se poliježe vodoravno. Radiolog cijelo vrijeme prati kretanje kontrasta i pozicionira pacijenta u položaje koji omogućavaju bolji prikaz.

### 6. 1. 3. PASAŽA TANKOG CRIJEVA

Radiološka kontrastna pretraga kojom se pregledava tanko crijevo (slika 8). Pacijent dolazi na pretragu natašte (ne smije jesti najmanje 8 sati prije pretrage, a piti ne smije najmanje 4 sata prije pretrage).

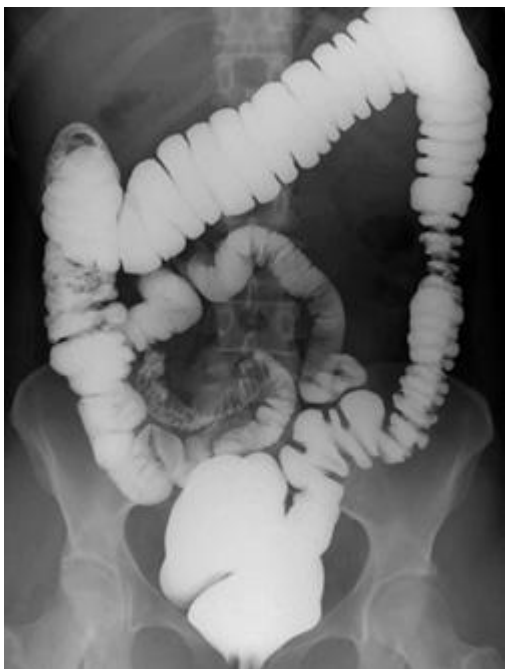

Slika 8. Pasaža tankog crijeva

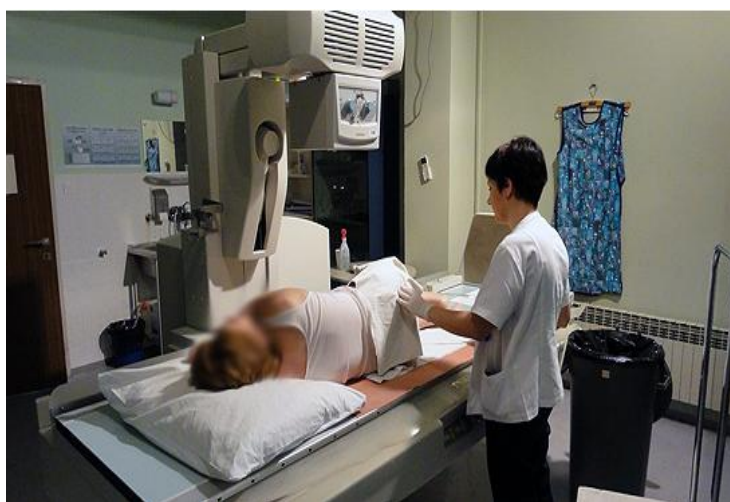Tijekom ove radiološke metode nema gotovo nikakve razlike od pretraga gornjeg dijela GI sustava. Pacijent dobije čašu otopine barijevog sulfata (kontrastnog sredstva) te ju pije prema uputama liječnika koji vodi pretragu. Razlika od ostalih pretraga gornjeg GI sustava je ta da ova pretraga traje nešto dulje. Prilikom pretrage promatra se "punjenje" tankog crijeva – kontrast se kontrakcijom crijeva primiče izlaznom dijelu (anusu). Pacijent po nekoliko puta izlazi te se vraća u snimaonicu, ovisi o brzini kojom se crijevo ispunjava.

## 6. 1. 4. IRIGOGRAFIJA

Irigografija je radiološka pretraga donjeg dijela probavnog sustava (slika 9). Nekoliko dana ranije (dva do tri) pacijent treba početi sa pripremom. Crijeva moraju biti potpuno čista od sadržaja, a za to je potreban uz sirup koji se kupi u ljekarni i dijetalni režim prehrane.



Slika 9. Prikaz debelog crijeva uz kontrast



Slika 10. Izvođenje irigografije

Kao kod gornjeg dijela probavnog sustava i ovdje se koristi suspenzija u obliku otopine barijevog sulfata. Način aplikacije kontrastnog sredstva drugačiji je nego pri pretragama gornjeg dijela gastrointestinalnog sustava. Pri irigografiji se aplikacija kontrastnog sredstva vrši kroz anus (završni otvor crijeva), postavi se kateter u rektum (završni dio debelog crijeva), te se kontrast lagano "upumpa" u debelo crijevo. Nakon što se kontrast u potpunosti "pripije" uz stijenku cijelog debelog crijeva upuhuje se zrak koji raširuje crijevo i omogućuje bolji prikaz (slika 10). Ova pretraga je nešto zahtjevnija, no nije opasna. Nakon pretrage pacijent ide u toalet i ispušta sadržaj. Duljina pretrage ovisi o uputnoj dijagnozi, ali i uvelike o suradnji pacijenta, stoga pacijent treba posebno pratiti što mu liječnik tijekom pretrage govori.

## 7. KONTRASTNA SREDSTVA U CT DIJAGNOSTICI

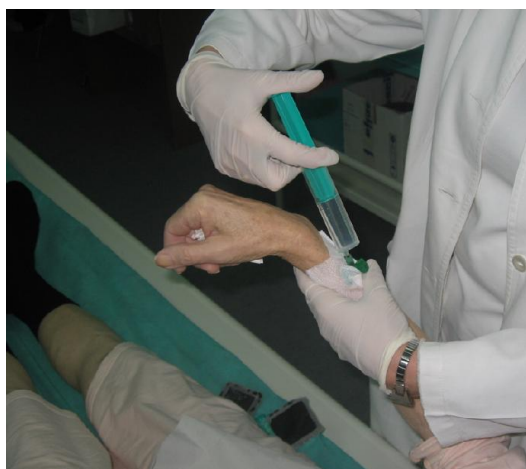Osnovni princip CT-a je isti kao i u klasičnoj radiografiji – mjerenje apsorpcije rendgenskih zraka u tijelu pacijenta. U CT-u rendgenske zrake prolaze kroz tijelo pacijenta iz raznih kutova kružeći oko njega, oslabljene ih bilježe detektori zračenja, a tako dobivene vrijednosti apsorpcije obrađuju se kompjuterski i stvaraju CT sliku u aksijalnim presjecima.

CT kontrast je farmaceutsko sredstvo koje se koristi za bolji prikaz određenih organa, krvnih žila ili tkiva. Tijekom mnogih CT pregleda pacijenti mogu biti zatraženi da uzmu kontrastno sredstvo (oralno, rektalno ili putem injekcije). Pacijent treba potpisati informirani pristanak prije pretrage koja sadrži kontrastno sredstvo zbog mogućih reakcija.

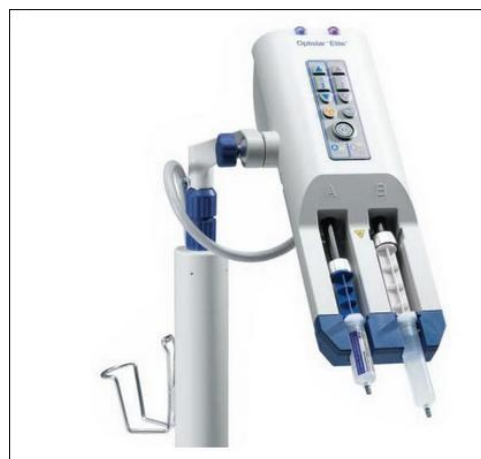### 7. 1. Intravenska primjena

Tijek pregleda:

Uvedemo iglu u venski put (slika 11.) i proštremo špricom fiziološku otopinu da budemo sigurni da smo u krvnoj žili. Kontrast se obično nalazi u automatskoj štrcaljki (slika 12.) koja se ubrizgava preko infuzije u tijelo u određena razdoblja CT pregleda. Kontrast se može dati i ručno bez štrcaljke.

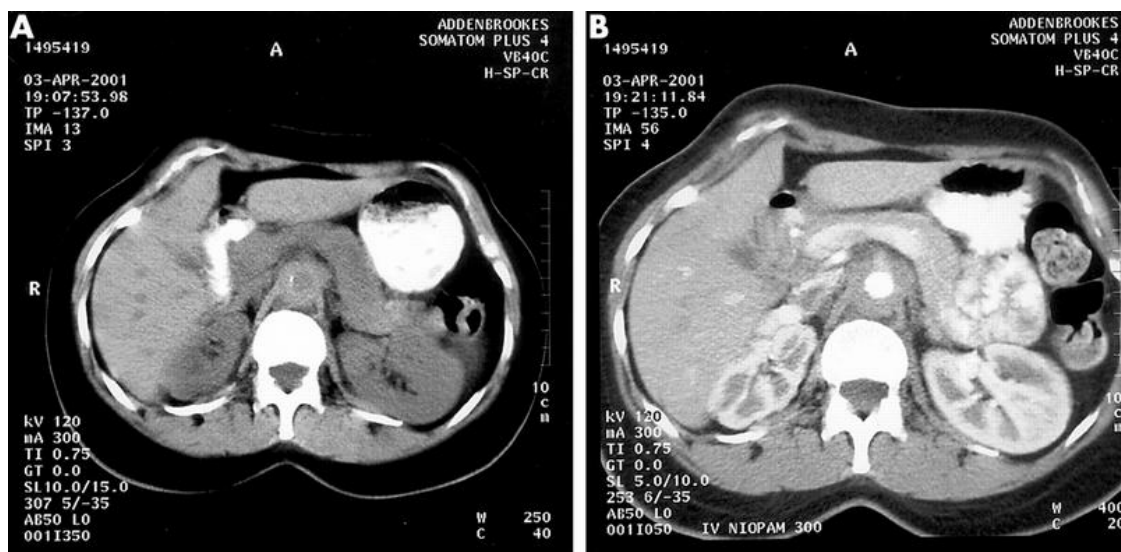


Slika 11. Prikaz postavljanja igle i provjere mjesta gdje će se davati kontrastno sredstvo



Slika 12. Automatska štrcaljka s kontrastom i fiziološkom otopinom

Ponekad se može dogoditi da uslijed slabosti krvne žile dođe do njenog pucanja te istjecanja dijela kontrastnog sredstva u okolinu žile pri čemu može nastati manji otok ruke koji može izazvati blaže trnce, no sam po sebi nije opasan, te prolazi relativno brzo. Do pucanja krvne žile dolazi kod pacijenata koji imaju slabije krvne žile, te posebno kod pacijenata koji su primali kemoterapiju ili su zračeni. Ponekad se kontrastno sredstvo može davati i ručno (najčešće kod dijagnostike mozga). Jednom kad je kontrast ubrizgan on cirkulira kroz srce, prelazi u arterije, tjelesne kapilare, zatim vene i natrag u srce(slika 13). Bubrezi i jetra eliminiraju kontrastno sredstvo iz tijela.



Slika 13. CT abdomena bez (A) i sa (B) intravenskim kontrastnim sredstvom

## 7. 2. Oralna primjena kontrasta

Oralna primjena kontrasta se najčešće koristi kod pregleda abdomena i zdjelice.(slika 14)  
Postoje dvije različite vrste tvari koje se koriste snimanje:

- barijev sulfat – najčešće oralno kontrastno sredstvo koje se koristi na CT-u
- gastrografin (napitak na bazi vode pomiješan s jodom)

### **Priprema pacijenta:**

Važno je ukloniti što više hrane iz želuca i crijeva kako bi se poboljšala osjetljivost slike pomoću kontrasta i kako neka hrana nebi oponašala neku bolest. Stoga se ne smije jesti nekoliko sati prije CT pregleda.

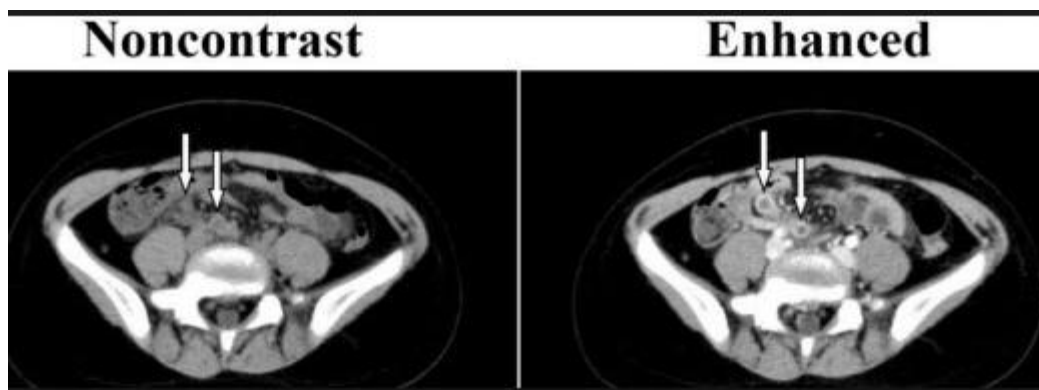




Slika 14. Ispijanje kontrastnog sredstva

### 7. 3. Rektalna primjena

Rektalni kontrast se često koristi kako bi se poboljšala slika crijeva i drugih organa u zdjelici. Koristi se isti kontrast koji se koristi u oralnoj primjeni Najčešće se koristi barijev sulfat, a kao zamjena za njega gastrografin.(slika 15)



Slika 15. CT zdjelice: lijevo bez kontrasta, desno s kontrastom

Rektalna kontrastna sredstva se obično daju pomoću klistira. Oni pomažu povećati osjetljivost pretrage koja se ne ocrta samo na debelom crijevu već i na mjehuru, maternici u žena i drugim organima. Priprema je ista kao i kod oralne primjene.

## 8. ANGIOGRAFIJA

Angiografija je radiološka metoda prikazivanja arterija i vena uz pomoć kontrastnoga sredstva injiciranog u određenu krvnu žilu.

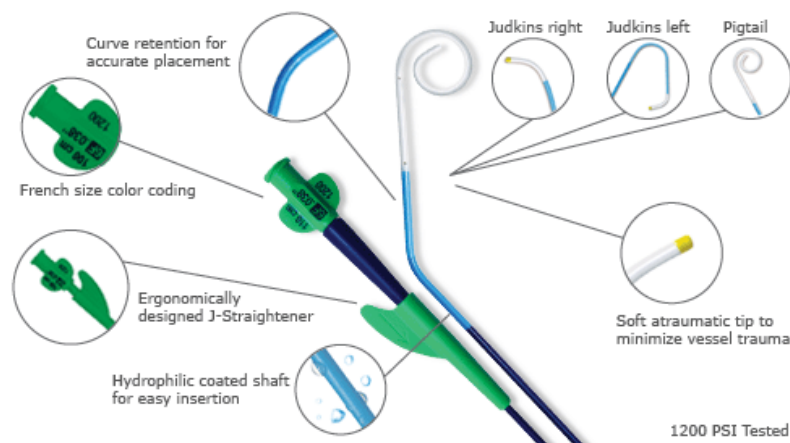
Angiografije se dijele na:

- arteriografije koje označavaju prikaz arterija
- flebografije kojima se prikazuju vene.

Rutinskoj primjeni angiografija pridonijelo je usavršavanje rendgenske aparature, pronalazak manje toksičnih jodnih kontrastnih sredstava i usavršavanje tehnike punkcije krvnih žila i perkutanog uvođenja katetera Seldingerovom tehnikom. Uvođenje pak digitalne suptrakcijske angiografije otvorilo je put razvoja novih dijagnostičkih postupaka, ali i brojnih terapijskih zahvata širenjem intervencijske radiologije. Kada se dijagnostički problem ne može riješiti neinvazivnim pretragama pristupa se angiografskom pregledu.

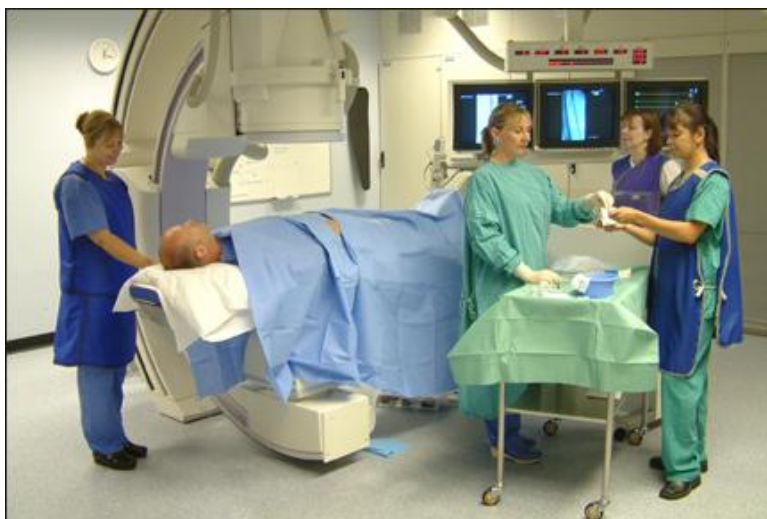### Angiografska oprema

Oprema i pribor za angiografiju vrlo su složeni. Osnovna aparatura je rendgenski uređaj koji omogućuje digitalizaciju slike, brisanje neželjenih sjena kao što su npr. sjene kosti i zraka u crijevima digitalnim putem, tako da senakon konverzije u analognu sliku prikažu samo krvne žile bez okolnih struktura. Na taj način uvođenjem digitalne suptrakcijske angiografije (DSA) omogućeno je postizanje kvalitetnog prikaza krvnih žila s malom količinom kontrastnog sredstva.



Slika 16. Angiografski kateter

Angiografski kateteri (slika 16.) izrađuju se u velikom broju oblika, veličina i tvrdoće kako bi se za svaku žilu mogao odabrati kateter koji omogućuje najsigurniji i najkvalitetniji selektivni prikaz svake žile. Postoji i veliki broj žica vodilica koje omogućuju uvođenje katetera u arteriju kroz punkcijski otvor. Od ostalog angiografskog pribora treba spomenuti punkcijske igle različita oblika i veličine, uvodnicu s ventilnim mehanizmom koji smanjuje gubitak krvi itd. Kateter se u angiografiji uvede kroz jednu od perifernih arterija, najčešće kroz zajedničku femoralnu arteriju ili ponekad i kroz aksilarnu arteriju (slika 17).

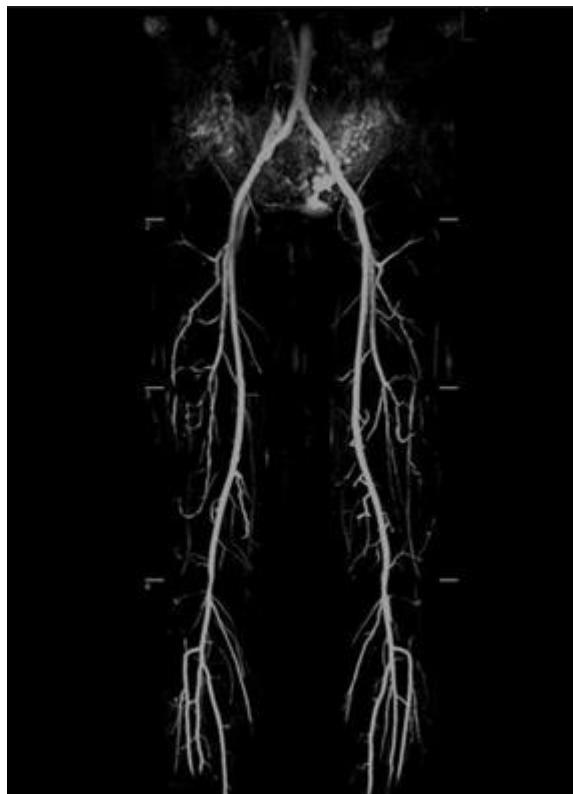


Slika 17. Priprema za digitalnu suptraksijsku angiografiju

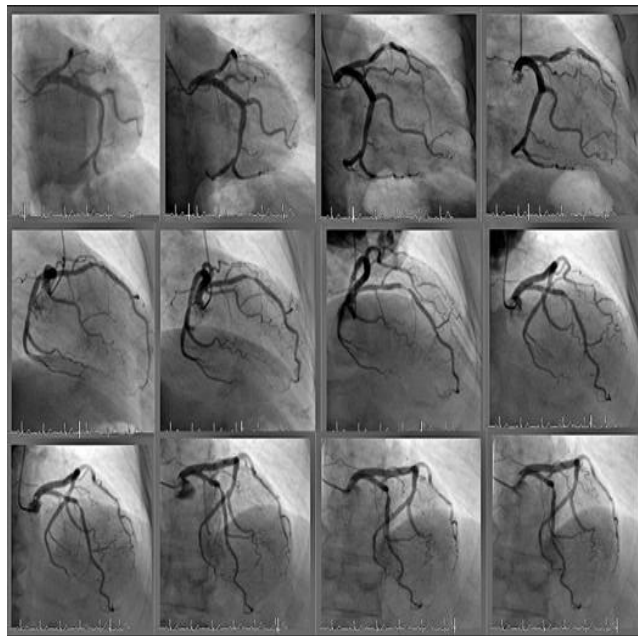
### **Komplikacije:**

Angiografije su invazivne dijagnostičke pretrage te su i moguće komplikacije uzrokovane kontrastnim sredstvom (toksične reakcije i reakcije preosjetljivosti najodn. kontrastna sredstva), zatim komplikacije na mjestu punkcije krvne žile kao i komplikacije uzrokovane kateterom i priborom. Prije zahvata neophodno je bolesnika upoznati sa svrhom i tijekom pretrage i upozoriti ga na moguće komplikacije te dobitinjegov pristanak što mora biti i dokumentirano u povijesti bolesti pacijenta. Upotrebom pak suvremenih kontrastnih sredstava kao i uvođenjem DSA metode kod koje se koriste uži kateteri i manja količina kontrasta smanjena je incidencija komplikacija. Veliki dio dijagnostičkog područja arteriografija zamijenjen je manje invazivnim metodama kao što su npr. Doppler ultrazvuk, MSCT i MR angiografije.

U nekim područjima dijagnostike arteriografije su ostale nezamjenjive, a indikacije za angiografske preglede su brojne. U prvom redu to su bolesti i anomalije krvnih žila u različitim dijelovima organizma.



Slika 18. Prikaz krvnih žila nogu



Slika 19. Prikaz krvnih žila srca

### **Indikacije:**

Kao najčešće indikacije za angiografski pregled možemo navesti aterosklerozu, ishemiju, trombozu, aneurizme, A-V fistule, vaskularne malformacije, tumore, arteritise, fibromuskularnu displaziju, krvarenja i traumu. (slika 18. i 19.)

### **Poželjne osobine kontrasta za angiografiju:**

- vodotopljivost
- niska viskoznost
- netoksičnost, posebno na bubrege

- da određeno vrijeme ostaje u krvnim žilama
- da izazivaju što manju bol u žili
- da se lako izlučuje iz tijela
- danas se najčešće rabe neionska i ionska niskoosmolalna KS

### **Uporaba vazoaktivnih lijekova za modifikaciju protoka krvi**

**-Vazodilatatori** - proširuju krvne žile, uklanjaju vazospazam, i ubrzavaju venski povrat kontrastnog sredstva, pojačavaju prikaz avaskularnih tvorbi (npr. cista), nekad su se rabili u arteriportografiji za poboljšavanje vizualizacije vene porte, kod periferne angiografije poboljšavaju prikaz sitnih arterija

**-Vazokonstriktori** - suzuju krvne žile, koriste se za razlikovanje tumorske vaskulature (koja ne reagira na vazokonstriktore jer nema normalan mišićni sloj) od normalne okolne vaskulature

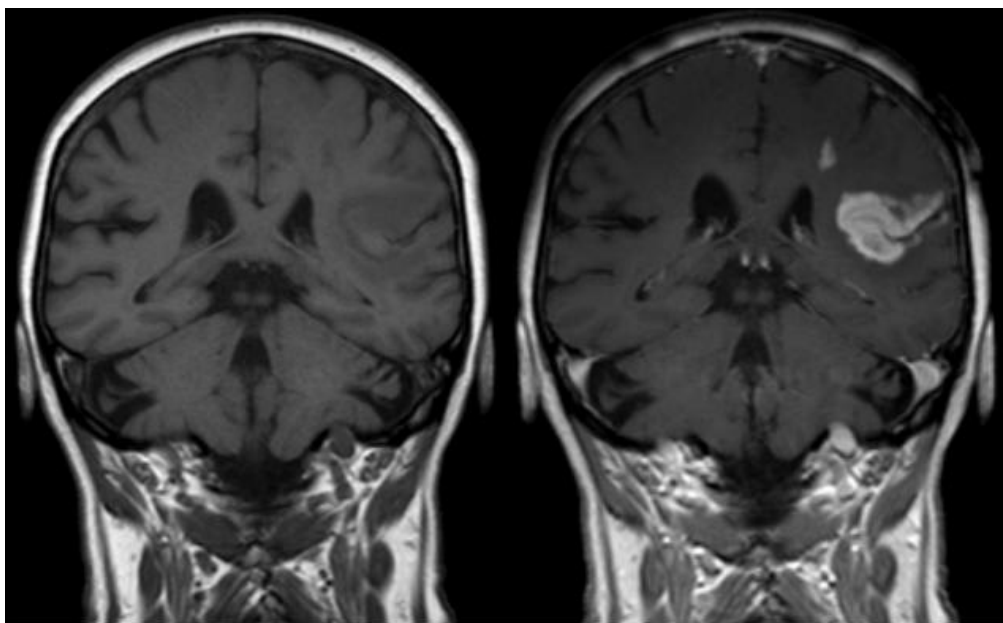
**-Hiperventilacija** uzrokuje hipokapniju i vazokonstrikciju u mozgu te se može koristiti kod cerebralne angiografije

## 9.KONTRASTNA SREDSTVA U MAGNETNOJ REZONANCIJI

Magnetna rezonancija je dijagnostički postupak u kojem se ne primjenjuju rendgenske zrake, već se temelji na rezonanciji vodikovih iona u jakom magnetnom polju (slika 20). Tijelo, odnosno određeni organ koji se pretražuje tijekom snimanja nalazi se u statičkom magnetnom polju, a primjenom radiofrekventnih valova dolazi do pojave signala, koji se pomoću kompjuterskih programa pretvaraju u sliku. Na taj način dobivena slika omogućuje visoku diferencijaciju mekotkivnih struktura i krvnih žila znatno bolju od CT-a. Kontrastna sredstva u MR dijagnostici mogu naglasiti kontrastnost između magnetski sličnih, a histološki različitih struktura i time omogućiti uočavanje patoloških promjena.

KS u MR metodama oslikavanja pomažu boljoj dijagnostici:

- Tumora
- Infekcija
- Upalnih procesa
- Infarkta tkiva
- Razlikovanju žarišnih lezija



Slika 20 : Lijeva slika mozga je bez kontrasta, a desna slika je sa kontrastom

U radiološkim kontrastnim pretragama sama kontrastna sredstva daju kontrastnost dok u MR kontrastnim metodama kontrasti mijenjaju okolinu vode u kojoj se nađu i time se mijenja kontrastnost vode – oslikavamo vodu (vodikove atome), a ne sami kontrast kao u rendgenskim pregledima. Kontrasti mijenjaju T1 relaksaciju vode oko sebe .

## **9.1.Podjela kontrastnih sredstava**

### **9. 1. 1.Podjela kontrastnih sredstava prema magnetskim osobinama :**

- Paramagnetska

Paramagnetičnost je svojstvo atoma da ih privlači magnetsko polje, a kada se odstrani magnetsko polje iz okoline ne zadržavaju magnetska svojstva. Paramagnetska KS su pozitivna KS koja ubrzavaju vrijeme relaksacije i skraćuju T1 jer imaju jedan ili više nesparenih elektrona. U kliničkoj upotrebi najčešće kontrastno sredstvo je gadolinij koji je paramagnetsko KS.- Superparamagnetska- skraćuju T2 pa slabe signal iz tkiva

-Feromagnetska

### **9. 1. 2.Podjela prema kemijskom sastavu :**

-Gadolinij

- Mangan, Željezo

### **9. 1. 3.Podjela prema mjestu aplikacije:**

- intravenski

- peroralno

### **9. 1.4.Podjela prema biodistribuciji**

-Ekstracelularna KS (intravenska)

-Krvna KS (intravaskularna)

-Organ specifična KS

-Tumor specifična KS

-Osjetljiva (eng. responsive)/bioaktivna KS

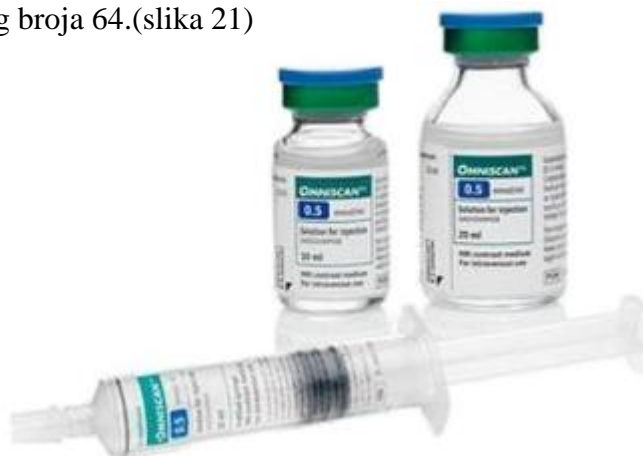-pH senzitivna KS

## 9. 2. Gadolinij

Gadolinij je metal rijetkih zemalja atomskog broja 64.(slika 21)



Slika 21. Gadolinij



Slika 22. Omniscan- kontrastno sredstvo za MR

Ima šest razina energije i 7 nesparenih elektrona s kojima ulazi u interakcije s vodikovim ionima. Vodotopive soli Gadolinija (III) su toksične ako se apliciraju u ljudsko tijelo. Ako se gadolinij smjesti u kelate organskog porijekla nema vremena predati ione tijelu i postaje netoksičan i može se aplicirati intravenski. Kelacija je specifičan način kako ioni i molekule vežu metalne atome. Kelati su spojevi u kojima je u središtu smješten metal oko kojeg je velika molekula (ligand) u obliku cikličke ili prstenaste strukture.

Ligand okružuje čitav ion gadolinija osim jednog i na tom mjestu voda može ulaziti i izlaziti iz kelata, kada je u kelatu skraćuje se vrijeme relaksacije protona vode.

Gadolinij skraćuje vrijeme relaksacije u T1 i T2 vremenu okolnih protona vode. Ova relaksacija uzrokuje pojačanje signala vode u T1 mjenom vremenu i gubitak signala u T2 mjenom vremenu. Kod malih doza gadolinija dominira T1 skraćenje relaksacije i to u svim ekstracelularnim prostorima tijela dok je za T2 potrebna velika doza KS pa se za dijagnostiku koristi T1 vrijeme.



Gd-DTPA u niskim dozama pojačava signal (prevladava učinak na T1), a u visokim dozama smanjuje signal (prevladava učinak na T2).

Gadolinij i jodna rendgenska KS dijele istu farmakokinetiku distribucije kroz tijelo i eliminaciju.

Gadolinij KS se eliminira glomerularnom filtracijom 80% oko 3h nakon aplikacije kontrasta, 98% tijekom jednog tjedna.

Za razliku od jodnih KS ne eliminira se preko hepatocita pa se ne može prikazati bilijarni sustav. Iako se u početku njegove primjene mislilo da ne uzrokuje nikakve nuspojave, uočena je povećana incidencija nefrogene sistemske fibroze (NSF) kod osoba koje imaju bubrežno oštećenje, a prime gadolinij. Zbog toga je i prije njegove primjene potrebno imati podatke o bubrežnoj funkciji te izbjegavati primjenu u osoba s uznapredovalom renalnom insuficijencijom, u dijaliziranih bolesnika te u osoba s akutnim oštećenjem bubrega.

### **Nuspojave**

Na životinjskim modelima pokazani su mogući teratogeni učinci KS na plod te se preporuča izbjegavanje aplikacije KS u prvom tromjesečju, a u daljnjoj trudnoći jedino ako je postavljanje dijagnoze izrazito važno za zdravlje trudnice. Savjetuje se ne doći 48 h od aplikacije KS iako su učinci gadolinija na mlijeko nepoznati.

### **Akutne reakcije**

Izrazito su rijetke ali moguće.

Blage:

- Osjećaj topline ili hladnoće za vrijeme aplikacije

Teške:

- Anafilaktoidne reakcije

- Mučnina/povraćanje

- Vrtoglavice

- Svrbež

- Urtikarija

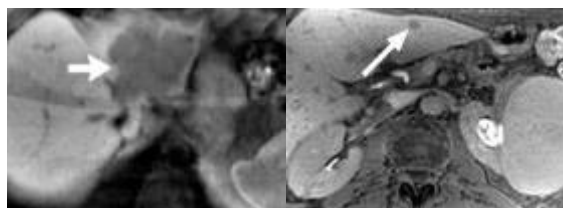
- Bronhospazam

### **Odgodene reakcije**

U bolesnika s teško oštećenom funkcijom bubrega može se razviti nefrogena sistemska fibroza (NSF) vjerojatno kao posljedica djelovanja slobodnog gadolinija u cirkulaciji.

### 9. 3. Vrste kontrastnih sredstava

#### - Gadolinijska KS specifična za jetru



Slika 23. MR prikaz jetre s kontrastom

Gadoxetična kiselina >50% se distribuira u hepatocite. U jetri u malignim tumorima praktički nema hepatocita pa su primarni karcinomi i metastaze nakon aplikacije KS hipointenzivni (tamni), a zdrava jetra izrazito hiperintenzivna (svijetla). Mogu se detektirati promjene koje su do 1cm veličine što je izrazito važno za početak ranog liječenja.(slika 23.)

#### - Retikuloendotelna KS

Ulaze u organe s bogatim retikuloendotelnim tkivom, naročito jetra i slezena. Unos KS u tkiva odgovara broju makrofaga u području nekog organa - Superparamagnetski željezni oksid (SPIO).

#### - Paramagnetska hepatobilijarna KS

KS koja ulaze u jetru, žučne puteve i lezije koje imaju hepatocite. Manganezij je kelat mangana (pet nesparenih elektrona) koji ima specifičan unos u hepatobilijarni sustav i to preko receptora za vitamin B6 na hepatocitima.

- Gadopentat (Gd-DTPA)-dimeglumin(Magnevist) bio je prvi komercijalni preparat (Shering, 1984), to je ionski preparat-omjer 1:3. Gd-helati rabe se za pretrage CNSa, srca, jetre, bubrega, dojke...

Novi spojevi:

- Gd-DOTA,
- Gd-DTPA-BMA (Omniscan),

- Gd-HP-DO3A (=gadoteriol=Prohance) je neionski preparat - omjer 1:1
- Makromolekularni Gd-helati (albumin-Gd-DTPA, dekstran-Gd-DTPA),
- Paramagnetični liposomi (ulazi u stanice RESa /Kupffer/),
- Lipofilni kelati-ulaze u jetreni parenhim biokemijskim putevima bilirubina (Fe-EHPG, Mn-DPDP, Gd-BOPTA=gadobenat-dimeglumin)

Vrlo slična intravenskim vodotopivim jodnim KS:

- topivi u vodi
- ne vežu se na proteine plazme
- minimalno ulazi u stanice
- vrijeme polueliminacije oko 90'
- ne prolaze normalnu hematocefalnu barijeru, ali prolaze u mozgovinu kod tumora ili upale
- dobra podnošljivost Gd-DTPA; Gd ima 10× nižu toksičnost kada je heliran, nego kad je u elementarnom stanju, jer je okružen drugim atomima

### **Kontrastna sredstva u MR za intraluminalnu primjenu u probavnoj cijevi**

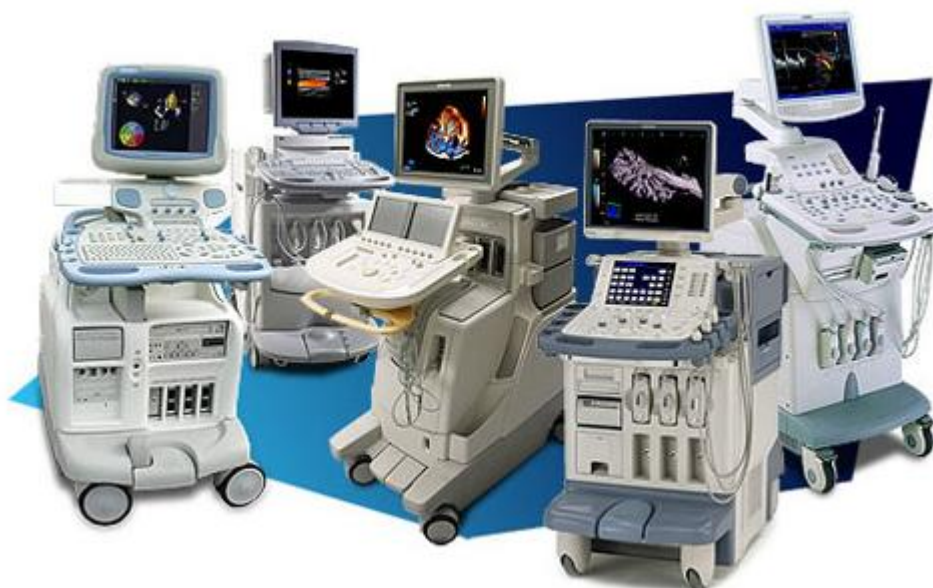Za uporabu u lumenu GI-trakta proizvedeni su pripravci Gd-DTPA niske koncentracije (1992).

Fe<sub>3</sub>O<sub>4</sub> (magnetit) rabi se za ispunjavanje lumena želuca i crijeva, skraćuje T2 tj. oslabljuje signal iz crijeva pa služi kao negativno KS. Kao negativno KS u lumenu crijeva služe još i plinovi (i meteorizam!) te perfluorirani spojevi bez atoma vodika (zato ne daju signal); u istraživanju su nova negativna KS na bazi soli lantanida.

Kao pozitivna KS u lumenu djeluju: FAC = fero-amonij-citrat, spojevi na bazi Mn-klorida (prašak, suspenzija - slično Ba-kontrastnom sredstvu).

## 10. KONTRASTNA SREDSTVA U ULTRAZVUČNOJ DIJAGNOSTICI

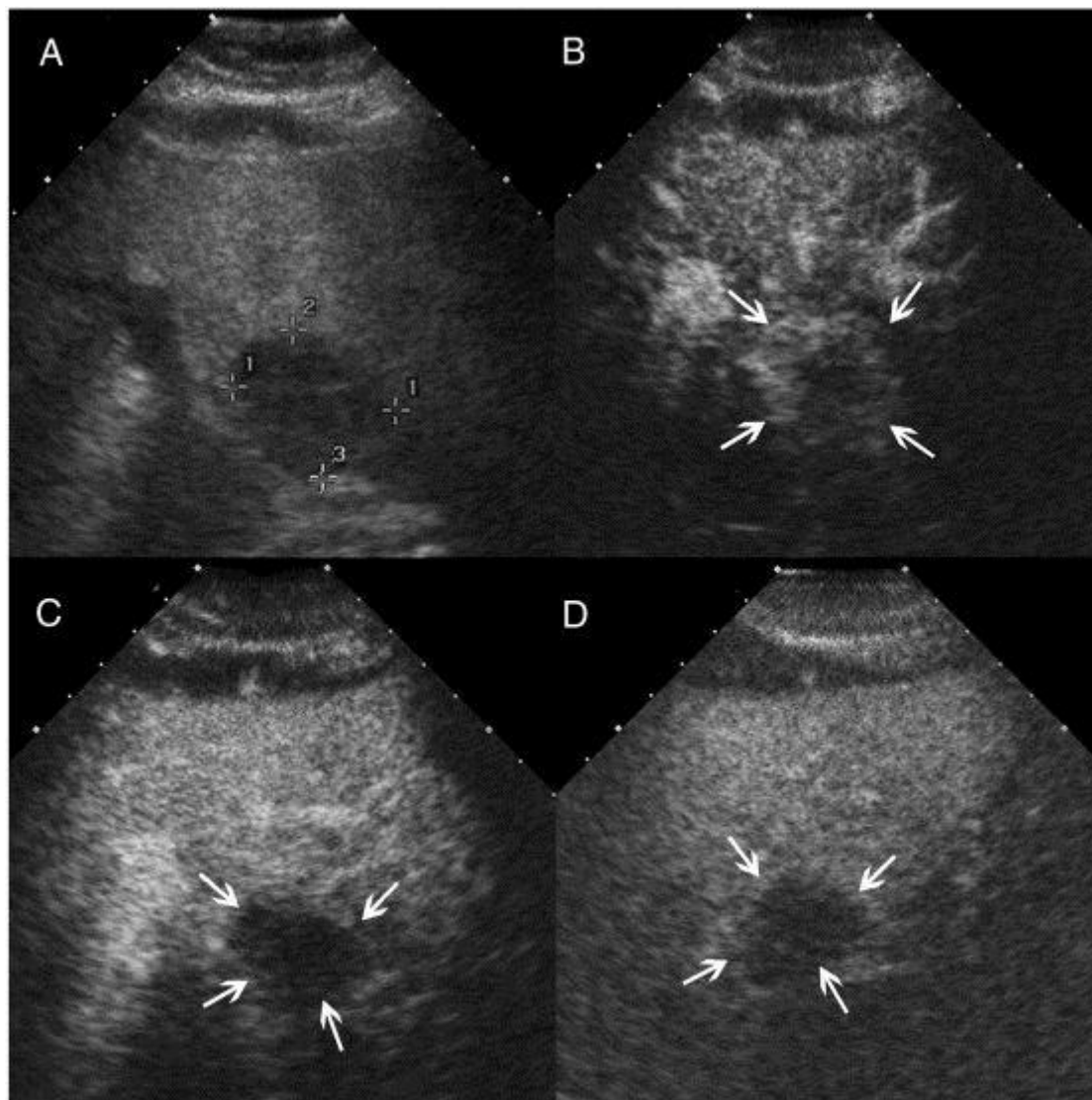
Stvaranje UZV slike temelji se na odbijanju akustičkih valova od struktura u tkivu, dok se stvaranje RTG slike temelji na različitom prolasku X-zraka kroz tkiva i organe. UZV je neinvazivna metoda (slika 24.). Reflektivnost (ehogenost) tkiva ovisi o količini kolagena, masti i fibroznih struktura, odnosno o broju međuploha između dijelova tkiva različitih akustičkih otpora.



Slika 24. Ultrazvučni aparati

UZV kontrastno sredstvo treba povećati količinu energije koja se odbija od struktura tkiva, i time pojačati B-mod ili Dopplerski signal. To se najčešće postiže pomoću sitnih mjehurića u krvi ili tkivu, koji imaju različiti akustički otpor od okolnog tkiva. Za dobru reflektivnost mjehurići bi trebali biti što veći, ali ipak tako mali da ne izazovu plinske embolije u plućima ( $8\pm 3\mu\text{m}$ ), podjednake veličine, stabilni, otporni na tlak.

Kontrastna sredstva u UZV mijenjaju valne duljine reflektiranog vala. Promjenom UZV refleksije na jednom mjestu pojačava se kontrast između mjesta gdje je kontrastno sredstvo i mjesta gdje je tkivo drugih gustoća.



Slika 25. Metastaze jetre u A) bez kontrasta B) u ranoj arterijskoj fazi kao hiperehogena lezija, u C) portalnoj fazi brzo ispiranje s hipoehogonom fazom i D) potpuno ispiranje kontrasta u kasnoj fazi

Injiciraju se u perifernu venu ili u srce, a najviše se primjenjuje u ehokardiografiji.

Mogu biti:

- vaskularna UZ kontrastna sredstva
- tkivno specifična UZ kontrastna sredstva
- oralna UZ kontrastna sredstva

Mikromjehurići zraka se moraju stabilizirati, obično pomoću galaktoze, da bi se mogli upotrebljavati kao intravaskularna kontrastna sredstva. Intravaskularna kontrastna sredstva pojačavaju intenzitet doplerskog signala, poboljšavaju detekciju i evaluaciju vaskularnih struktura u slučajevima sporih brzina protoka, duboko smještenih krvnih žila, kao i žila insoniranih s neadekvatnim kutom.

U kliničkim ispitivanjima ultrazvučna kontrastna sredstva pokazala su se korisnima u otkrivanju sporih brzina protoka u veni porte ili hepatalnoj arteriji kod nativne i transplantirane jetre, poboljšanju vizualizacije intrakranijskih krvnih žila, dijagnosticiranju stenoze renalne arterije, kod detekcije i karakterizacije tumora jetre i dojke, te mjerenja tranzitornog vremena hepatalnog protoka kod ciroze jetre.

Svi kontrasti imaju čestice manje od eritrocita (10nm-10 μm) pa lako ulaze u mikrocirkulaciju. UZV kontrasti su koloidne čestice od biomaterijala, tj. biokoloida.

Po strukturi su najčešće čestice plina omotane u ovojnicu (eng. microbubbles), dvije tekućine različitih gustoća (eng. nanodrops), liposomi.

Mikročestice se apliciraju intravenski u miligramskim dozama. Mehanički se u krvnim žilama ponašaju kao i eritrociti, deformiraju se pri ulasku u male žile, otapaju se bez začepljivanja lumena. Eliminacija plinova iz čestica je respiracijom, preko pluća oko 10 min od aplikacije. Čestice koje su od proteina pomoću enzima proteaza se eliminiraju putem jetre, a metabolizam lipidnih ovojnica je preko makrofaga i Kupferovih stanica.

Generacije kontrastnih sredstava:

1. Generacija KS su koristila zrak kao središnji dio čestice koji je bio unutar ovojnice masnih kiselina, lipida ili proteina. Problem je bila brza resorpcija zraka (vrijeme zadržavanja max. do 45s) i bio neupotrebljiv za UZV preglede.

2. Generacija KS je koristila slabije resorptivan plin octafluoropropan. Healthcare ima perflutren protein tip A za ovojnica. Vrijeme zadržavanja KS duže od 5min. Definity (Bristol-Meyers) ima fosfolipide za ovojnica Imagent (IMCOR Pharmaceuticals), ima središte od perfluorokarbona i dušika, a ovojnica od fosfolipida, natrijklorid.

3. Generacija KS se razvija sa specijalnim oblicima ovojnica koje će omogućiti specifični način rada. U određenim pritiscima UZV sonde ili pod određenim UZV valom ovojnica se razbije i oslobodi plin- dušik koji se brzo resorbira, ali na samom mjestu gdje se prati doplerom brzina njegovog pomaka.

Farmakokinetika:

UZV KS jako se razlikuje od svih ostalih KS koja se u tijelu nakupljaju (probavna cijev, bubreg, mjehur...), jer se mikromjehurići brzo spontano razlažu, što ograničava vrijeme raspoloživo za pregled nakon jedne aplikacije KS. Starija UZV KS nakon iv. primjene ne mogu proći kroz kapilare pluća do lijeve strane srca, dok su novija KS stabilna te prelaze u veliki krvni optok (važno za Dopplerske preglede arterija).

Neškodljivost UZV KS- sigurnost samog farmakološkog pripravka + sigurnost UZV pregleda koji može zahtijevati visoke energije UZV polja (intravaskularna kavitacija, oštećenje krvnih stanica...).

Nuspojave:

Nuspojave UZV KS su rijetke: osjećaj topline, prolazne smetnje na mjestu injekcije zbog visoke osmolalnosti (10%), galaktoza (sastojak mnogih UZV KS) se brzo metabolizira i nije štetna.

Ultrazvučna kontrastna sredstva - komercijalni preparati

-Echovist (Schering AG, 1984, prvo registrirano UZV KS) - mikropartikli galaktoze u obliku granulata koji se otopi i mućka, u suspenziji se stvore mikromjehurići obloženi galaktozom, stabilni oko 5 min, promjera oko 7mikrometara, ovi mjehurići ne prolaze pluća.

Samo za pretrage lijeve strane srca, za detekciju shuntova (npr. kroz otvoreni foramen ovale KS prijeđe u veliki krvotok), za UZVHSG

-Albunex (Molecular Biosystems) - mikromjehurići su obloženi omotačem od albumina, što omogućuje prolaz kroz pluća, preparat je suspenzija potpuno pripravljena za uporabu (300-500.000.000 mjehurića/mL, promjer 4mikrometara), vrijeme polueliminacije je 1 min

-Levovist (Schering AG) - mikromjehurići omotani galaktozom i palmitinskom kiselinom (stabilizator), prolaze plućnu cirkulaciju i dulje traju u arterijskom stablu, efekt pojačanja odjeka traje 5 minuta.

Ovo KS je vrlo pogodno za Dopplerske pretrage arterija; dolazi kao granulat koji se mučka sa sterilnom vodom, ostavi stajati 5 min, a potom se injicira u venu.

-EchoGen (u razvoju) - mjehurići dodekafluorpentana se stvaraju u samoj krvi nakon injekcije KS, taj plin je slabo topljiv u krvi pa mjehurići dulje perzistiraju u krvi i tkivima

-SHU 563A (u razvoju, Schering) - mikromjehurići (1 $\mu$ m) s biorazgradivom polimernom (poli-butil-cijano-akrilat) ovojnicom, ostaju dugo u krvi, fagocitira ih RES jetre (kojeg nemaju tumori jetre, pa ova KS mogu pomoći u razlikovanju normalnog i tumorskog tkiva jetre!)

-SonoRX - oralno UZV KS u razvoju, za pregled gornjeg GI-trakta, osnova je celuloza obložena simetikonom (celuloza se kao nosač ne razgrađuje u probavilu, simetikon otklanja meteorizam), ovo KS omogućuje prolaz UZV i iza želuca i crijeva, te se poboljšava UZV prikaz npr. gušterače.



## 11. ZAKLJUČAK

Svrha primjene kontrastnih sredstava je pojačati i poboljšati dijagnostičke informacije kod slikovnih prikaza anatomije i patologije organskih sustava. Kontrastna sredstva uvelike sudjeluju u proračunu radiologije jer se radi o materijalu koji se svakodnevno koristi u velikim količinama, posebice kod CT pretraga i angiografija te u intervencijskoj radiologiji. Kontrastna sredstva u konvencionalnoj radiologiji i CT dijagnostici se razlikuju od kontrastnih sredstava u magnetnoj rezonanciji i ultrazvučnoj dijagnostici zbog načina rada samih uređaja. Izuzetno je važno poznavati indikacije za primjenu kontrastnih sredstava kako bi njihova primjena bila optimalna, a samim time i reducirale potencijalne mogućnosti nastanka alergijskih reakcija odnosno drugih neželjenih komplikacija.

## **12. CONCLUSION**

The purpose of the application of contrast agents is to strengthen and improve the diagnostic information with illustrations of the anatomy and pathology of organ systems. Contrast agents participate in the radiology budget because it is a material that is used daily in large quantities, especially for CT scans and interventional radiology. Contrast agents in conventional radiology and CT diagnostics are different from contrast agents in magnetic resonance imaging and ultrasound diagnostics because of the different modes of the devices. It is important to know the indications for the use of contrast agents so that their use was optimal, and reduced the potential possibilities of allergic reactions or other unwanted complications.

## 13.LITERATURA

1. Hashek E, Lindenthal OT. A contribution to the practical use of the photography according to Röntgen. *Wiener Klinische Wochenschrift* 1896; 9: 63.
2. Hebrang A, Klarić-Čustović R. *Radiologija – Kontrastna sredstva*. Medicinska naklada-Zagreb. 2007.
3. <http://www.dijagnostika2000.hr/mr.html>
4. [http://en.wikipedia.org/wiki/Barium\\_swallow](http://en.wikipedia.org/wiki/Barium_swallow)
5. <http://nursingcrib.com/medical-laboratory-diagnostic-test/barium-swallow-esophagography/>
6. <http://www.scribd.com/doc/117843497/Primjena-kontrastnih-sredstava>
7. <http://www.obs.ba/images/stories/AFISE/23%20Priprema%20za%20radioloske%20pretrage%20digestivnog%20trakta%201%20dio.pdf>
8. [http://www.obv.hr/articlefiles/97\\_218\\_priprema-pac-za-pretrage.pdf](http://www.obv.hr/articlefiles/97_218_priprema-pac-za-pretrage.pdf)
9. [http://www.ob-vukovar.hr/rtg\\_diaskopija.html](http://www.ob-vukovar.hr/rtg_diaskopija.html)
10. <http://www.geek.hr/clanak/kako-izgleda-rendgenska-snimka-zalogaja-i-gutljaja/>
11. [http://www.scielo.br/scielo.php?pid=S0004-282X2008000600027&script=sci\\_arttext](http://www.scielo.br/scielo.php?pid=S0004-282X2008000600027&script=sci_arttext)
12. Barrett BJ, Carlisle EJ. Metaanalysis of the Relative Nephrotoxicity of High- and Low-Osmolality Iodinated Contrast Media. *Radiology* 1993; 188:171-178.
13. Bettman MA, Ellis JH. Radiologists Can Help Prevent Contrast-Related Nephropathy. *RSNA News*, January, 2004.
14. Bush WH, Swanson, DP. Acute Reactions to Intravascular Contrast Media: Types, Risk Factors, Recognition, and Specific Treatment. *AJR* 1991; 157:1153-1161.

15. Hesley G and Hartman R. Review of common and uncommon contrast media reactions. *Applied Radiology* 2008;: 20-24.
16. Katzbert RW. Urography into the 21st Century: New Contrast Media, Renal Handling, Imaging Characteristics, and Nephrotoxicity. *Radiology* 1997; 204:297-312.
17. American College of Radiology. *Manual on Contrast Media, Version 7*. 2010.
18. Aspelin PR, Aubry P, Fransson SG, et al. Nephrotoxic Effects in High-Risk Patients Undergoing Angiography. *N Eng J Med* 2003; 348:491-499.
19. Webb JA, Stacul F, Thomsen HS, et al. Late adverse reactions to intravascular iodinated contrast material. *Eur Radiol* 2003; 13: 1650-1655.
20. Burtea C, Laurent S, Vander Elst L, Muller RN. Contrast agents: magnetic resonance. *Handb Exp Pharmacol*. 2008;(185 Pt 1):135-65. doi: 10.1007/978-3-540-72718-7.
21. Yan G-P., Robinson L, Hogg P. Magnetic resonance imaging contrast agents: Overview and perspectives. *Radiography* Volume 13, Supplement 1, Pages e5–e19, December 2007
22. Kyongtae T. B. Intravenous Contrast Medium Administration and Scan Timing at CT: Considerations and Approaches *Radiology* July 2010 Volume 256, Issue 1
23. Saffari E, Saffari N. Microbubble ultrasound contrast agents: a review. *J. Engineering in Medicine* 2003 Vol. 217
24. <http://www.pmph-usa.com/assets/media/9781607950059/Chapter28>
25. [http://en.wikipedia.org/wiki/MRI\\_contrast\\_agent](http://en.wikipedia.org/wiki/MRI_contrast_agent)
26. <http://www.spectrumxray.com/contrast-media/ge-nycomed>
27. [http://en.wikipedia.org/wiki/Wilhelm\\_R%C3%B6ntgen](http://en.wikipedia.org/wiki/Wilhelm_R%C3%B6ntgen)
28. <http://www.cvsales.com/cvs/UltrasoundbyBrand.aspx>

## 14. ŽIVOTOPIS

### OSOBNI PODACI

Ime: Marina Vinka  
Prezime: Kovačić  
Datum rođenja: 19.siječnja 1993.g.  
Mjesto rođenja: Split, Hrvatska  
Adresa: Put Radoševca 11, Split  
Telefon: 021/464 676  
Mobitel: 098/ 179 5502  
E-mail: mvkovacic@yahoo.com

### OBRAZOVANJE

2007-2011- Zdravstvena škola Split, smjer Medicinska sestra-Medicinski tehničar

2011-2014- Sveučilišni odjel zdravstvenih studija Split, preddiplomski studij Radiološke tehnologije