

Uloga MSCT I MR angiografije u dijagnostici bolesti glave i vrata

Muše, Ema

Undergraduate thesis / Završni rad

2018

Degree Grantor / Ustanova koja je dodijelila akademski / stručni stupanj: **University of Split / Sveučilište u Splitu**

Permanent link / Trajna poveznica: <https://um.nsk.hr/um:nbn:hr:176:906507>

Rights / Prava: [In copyright](#) / [Zaštićeno autorskim pravom.](#)

Download date / Datum preuzimanja: **2025-02-08**

Repository / Repozitorij:



Sveučilišni odjel zdravstvenih studija
SVEUČILIŠTE U SPLITU

[Repository of the University Department for Health Studies, University of Split](#)



UNIVERSITY OF SPLIT



SVEUČILIŠTE U SPLITU

Podružnica

SVEUČILIŠNI ODJEL ZDRAVSTVENIH STUDIJA

PREDDIPLOMSKI SVEUČILIŠNI STUDIJ

RADIOLOŠKA TEHNOLOGIJA

Ema Muše

**ULOGA MSCT I MR ANGIOGRAFIJE U DIJAGNOSTICI
BOLESTI GLAVE I VRATA**

Završni rad

Split, 2018.

SVEUČILIŠTE U SPLITU

Podružnica

SVEUČILIŠNI ODJEL ZDRAVSTVENIH STUDIJA

PREDDIPLOMSKI SVEUČILIŠNI STUDIJ

RADIOLOŠKA TEHNOLOGIJA

Ema Muše

**ULOGA MSCT I MR ANGIOGRAFIJE U DIJAGNOSTICI
BOLESTI GLAVE I VRATA**

**THE ROLE OF MSCT AND MRI ANGIOGRAPHY IN
DIAGNOSIS OF HEAD AND NECK DISEASES**

Završni rad/ Bachelor's thesis

Mentor:

Doc. dr. sc. Tonći Batinić dr. med.

Split, 2018.

Sadržaj:

1. Uvod.....	1
1.1. Ključne riječi	1
2. Cilj rada	2
3. Angiografija.....	3
4. MSCT angiografija.....	5
4.1. Princip rada CT uređaja.....	6
4.2. Dijelovi CT-a.....	7
4.3. Način izvođenja pretrage	8
4.4. Prednosti i nedostaci	9
5. MR angiografija	9
5.1. Princip rada MR uređaja.....	10
5.2. Način izvođenja pretrage	12
5.3. Prednosti i nedostaci.....	16
6. Arterije mozga i vrata.....	17
7. Bolesti krvnih žila glave i vrata.....	18
7.1. Steno-opstruktivne aterosklerotske bolesti.....	18
7.2. Aneurizme mozga.....	20
7.3. Cerebralni vazospazam.....	21
7.4. Arterio-venska malformacija (AVM).....	22
7.5. Disekcija vertebralne i karotidne arterije	23
7.6. Fibromuskularna displazija (FMD)	23
7.7. Takayasuov arteritis	24
8. Zaključak	25
9. Sažetak	26
10. Summary	27
11. Literatura	28

1. Uvod

Radiologija, općenito, jest znanost o zračenju, odnosno grana u medicini koja se, koristeći razne vrste zračenja, koristi pri dijagnosticiranju i liječenju bolesti. Neprestanim razvojem, posljednjih dvadesetak godina, dala je izuzetne doprinose na polju intervencijske radiologije te prilikom rješavanja raznih medicinsko dijagnostičkih problema. No, usprkos velikim otkrićima i napretcima, bolesti krvnih žila i dalje su jedan od najčešćih uzroka smrti. S toga, uvođenjem angiografske dijagnostike, razvojem kompjutorizirane tomografije, a k tome i magnetne rezonancije, način otkrivanja istih postaje lakši i pristupačniji. U početku je za prikaz promjena krvnih žila nužna bila primjena invazivne angiografije uz primjenu kontrasta, koja je za pacijenta mogla biti izrazito bolna te izazvati različite komplikacije u obliku krvarenja. Iz tog razloga, u skorije vrijeme došlo je do razvoja neinvazivnih metoda prikaza krvnih žila, kao što su MR I CT, tj MSCT angiografija. Oni omogućuju slikovni prikaz presjeka kroz razna područja ljudskog tijela u veoma kratkom vremenu te bolji prikaz krvne žile uz pomoć kontrastnog sredstva. Pojavom multidetektorske tehnologije, CT angiografija korak je ispred u proučavanju krvožilnog sustava, osobito u područjima kao što su karotidne arterije koja zahtijevaju brzu i preciznu sliku. Uz to, MR angiografija, zahvaljujući napretku u području MR hardvera i softvera te poboljšanim kontrastnim sredstvima, teži prema izboru broj jedan kad je riječ o dijagnosticiranju vaskularnih bolesti.

1.1. Ključne riječi

angiografija, CTA, MSCTA, MRA, vaskularne bolesti

2. Cilj rada

Glavni cilj ovog završnog rada je ukazati na prednosti, a samim time i nedostatke MSCTA i MRA prilikom liječenja bolesti glave i vrata. Detaljno će se opisati sam princip rada navedenih metoda te načini izvođenja istih. Predstavit će se načini na koji oni pomažu u dijagnosticiranju vaskularnih bolesti te njihov doprinos koji može biti od velike pomoći prilikom spašavanja ljudskog života.

3. Angiografija

Angiografija (od grč. *angeion* – „krvne žile“ i *graphein* – „napisati ili zapisati“) je invazivna dijagnostička metoda pregleda unutrašnjosti, ili lumena, krvnih žila tijela, uz poseban interes za arterije, vene i komore srca (1). Princip izvođenja zasniva se na ubrizgavanju kontrastnog sredstva, kroz prethodno uspostavljeni venski put. Nakon ubrizgavanja, dolazi do opacificiranja krvnih žila, koje se primjenom fluoroskopije trajno snimaju. Zapis, odnosno slika koja se dobije, naziva se angiogram. Budući da je za taj zahvat potrebna punkcija krvne žile, navedena metoda se ubraja u invazivnu dijagnostiku. Angiografija se dijeli na arteriografiju (prikaz arterija), limfografiju (prikaz limfe) i venografiju (prikaz vena). Glavni ciljevi navedene tehnike su utvrđivanje stupnja suženja krvnih žila te patoloških promjena koje su se prethodno dogodile na istoj. Rutinskoj primjeni angiografija pridonijelo je usavršavanje rendgenske aparature, pronalazak manje toksičnih kontrastnih sredstava i usavršavanje tehnike punkcije krvnih žila (2). Njena prednost nad drugim (neinvazivnim) pretragama je u tome što se, pored dijagnostičkog, može napraviti i terapijski tretman.

Metode izvođenja angiografija:

- Klasične metode (konvencionalne), punkcijom ili kateterizacijom krvnog sustava po Seldinger-u.
- Digitalne tehnike:
 - DSA -digitalna subtrakcijska angiografija
 - UZV -ultrazvuk
 - CT -kompjuterska tomografija
 - MR -magnetna rezonanca (3)

Oprema i pribor za konvencionalnu angiografiju:

Za prikaz pokreta koji teku u slijedu, upotrebljava se rendgenska aparatura, koja omogućava brzo serijsko snimanje. Prilikom takvog snimanja koriste se specijalne rendgenske cijevi, generatori, elektroničko pojačalo s televizijskim lancem, seriografski uređaji, kateterizacijski stol te automatska štrcaljka za kontrastna sredstva. Pribor koji je neophodan prilikom izvođenja pretrage je kateter, igla za punkciju te metalni vodič. Uz pribor, obvezna stavka tijekom pretrage su kontrastna sredstva, koja se uštrcavaju u krvne žile. Primjenjuju se uotropna kontrastna sredstva koja su niske viskoznosti i toksičnosti. U današnje vrijeme se koriste neionska niskoosmolalna kontrastna sredstva.

Komplikacije :

Veoma su rijetke, ali ova metoda može biti praćena i ozbiljnim komplikacijama:

- alergijska reakcija na kemikalije;
- abnormalno srčano djelovanje (aritmija);
- krvarenje na mjestu punkcije;
- oštećenje krvnih žila, što može dovesti do oštećenja organa i tkiva;
- oštećenje bubrega s kontrastnim sredstvom;
- infekcija.

Čimbenici koji mogu povećati rizik od komplikacija uključuju:

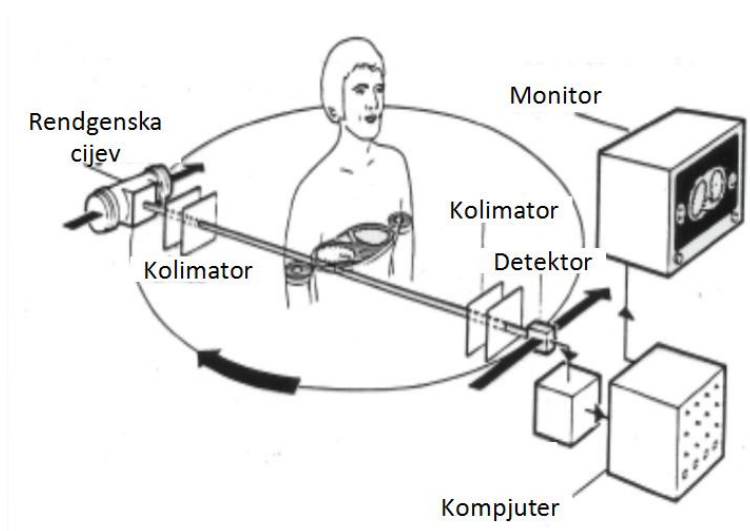
- alergije, osobito rendgenskim bojama, jodom, lijekovima ili nekom hranom, uključujući školjke;
- problemi s bubrezima;
- dijabetes;
- poremećaji zgrušavanja krvi. (4)

4. MSCT angiografija

MSCT angiografija je brza, jednostavna i suvremena dijagnostička metoda prikazivanja krvnih žila pomoću spiralnog CT uređaja, koji označava kontinuiranu rotaciju rendgenske cijevi uz istodoban pomak stola. Nove dijagnostičke metode pregleda pacijenta, otvorene su pronalaskom suvremenih tehnologija u medicini. Među jedne od njih spada i MSCT angiografija. MSCTA (engl. Multislice CT Angiography) ušla je u širu primjenu pojavom spiralnog CT-a početkom 1990.-ih. Aparat više ne snima sloj po sloj, već ima mogućnost ispitivani dio snimati čineći spiralnu rotaciju oko pacijentova tijela, a samim time se postiže znatno kraće vrijeme snimanja, tj. praktički je moguće snimiti cijeli abdomen u jednom zadržavanju daha. Uz promjene u samom dizajnu aparata, takvi uređaji zahtijevaju i mnogo složeniju računalnu obradu, no riječ je o izazovima koje je moderna tehnologija uspješno svladala (5). Njenom pojavom dolazi do izrazitog povećanja efikasnosti CT skeniranja. Prije početka pretrage, tj. angiografije, potrebno je uspostaviti venski put, kroz koji će se ubrizgati kontrastno sredstvo uz brzinu protoka 4-5 mL/s. Vrijeme skeniranja je izrazito kratko, a slojevi koji se koriste su debljine 3 – 5 mm, dok MSCT radi slojeve od 1 mm. Tijekom snimanja dolazi do nastanka tankih i multiplih presjeka, koji u konačnici daju sliku, odnosno visoko kvalitetne trodimenzionalne CT-angiograme. CT skeniranje se može opisati kao rezanje kruha na tanke kriške. Dakle tijekom snimanja, tijelo se „reže“ na veliki broj „kriški“, a svaka ta „kriška“ se kompjutorski obrađuje. Uvođenje MSCT-a, tj. slojevnog snimanja, omogućilo se dobivanje više tanjih presjeka u kraćem vremenskom periodu. Razlog je taj što se zračenje detektira na većem broju detektora, što u konačnici rezultira dobivanjem detaljnije slike.

4.1. Princip rada CT uređaja

Princip rada CT skenera temelji se na tome da se X-zrake iz rendgenske cijevi, uz pomoć kolimatora, usmjere na detektor, koji je postavljen nasuprot cijevi (slika 1). Tijekom prolaska rendgenskih zraka kroz dio tijela koji se snima, dolazi do njihove atenuacije, što se označava tzv. *koeficijentom apsorpcije*. Koeficijent je veći, ako su gustoća elektrona snimanog tkiva te atomski broj veći. Nakon prolaska kroz tkivo, rtg zrake padaju na detektore koji zračenje pretvaraju u električne signale. Uz pomoć kompjutera, matematičkim algoritmima se rekonstruira slika objekta te se prikazuje na ekranu kao matrica sastavljena od pixela. Računalo obrađuje dobivene broјčane vrijednosti te ih konvertira u sliku u sivo-bijeloj skali. Najpogodniji presjeci tijela za kompjutorsku obradu su aksijalni, odnosno poprečni presjeci. Apsorpcijske vrijednosti gustoće struktura izražavaju se u Hounsfieldovim jedinicama (HU), čije se vrijednosti protežu od -1 000 (zrak) do +1 000 (kost), gdje vrijednost vode iznosi 0 HU. Iako mjerenje u navedenim jedinicama nije posve precizno, ono omogućava razlikovanje masnog i solidnog tkiva od cističnih promjena.



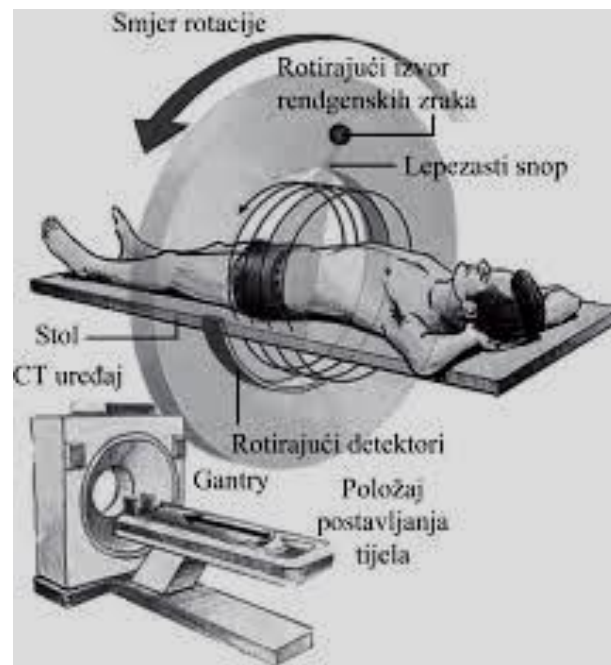
Slika 1. Shematski prikaz CT skenera

(Naterrer F. Imaging and inverse problems of partial differential equations, 2006.)

4.2. Dijelovi CT-a

Svaki klasični CT aparat ima sljedeće dijelove (slika 2) :

- a) kućište - gentrij (jedinica za skeniranje s rendgenskom cijevi, detektorskim sustavom te sustavom hlađenja) i pomični stol za pacijenta
- b) upravljačku konzolu kojom se obavlja pregled
- c) kompjutorski sistem
 - kontrolni kompjuter (mehaničke funkcije gentrija, prijenos digitalnih informacija),
 - CT slike,
 - procesor za rekonstrukciju CT slike
- d) memorijski sistem (radna memorija, memorija floppy diskova...)
- e) visokonaponski sistem - visokonaponski transformator, regulacijski tank s ispravljačima visokog napona te visokonaponski kablovi (6)



Slika 2. Shematski prikaz CT uređaja

(Ćupurdija A.; Petrinec B. Kompjutorizirana tomografija - CT)

4.3. Način izvođenja pretrage

Pacijent se polegne na stol za snimanje u položaju određenom za vrstu pretrage koja se obavlja, a prethodno skine, odnosno makne sve metalne predmete koji se nalaze u području snimanja. Postavlja se venski put (braunila), kako bi kroz isti osigurali naknadni protok kontrasta. Na automatskoj šprici se određuje količina (volume) i protok (flow rate) kontrastnog sredstva. Prvu fazu CT angiografije predstavlja topogram, odnosno nativna snimka, kojom je obuhvaćena cijela zona interesa. Vodeći se dobivenim podacima nastavlja se pretraga, tj. određuje se polje premonitoringa, monitoringa i akvizicijsko polje u kojem moraju biti obuhvaćene sve strukture bitne pri postavljanju dijagnoze. Na rubu akvizicijskog polja, postavlja se polje premonitoringa/ monitoringa iz kojeg se očekuje nailazak kontrastnog sredstva.

Na granici akvizicijskog polja vrši se skeniranje u smjeru dolaska kontrastnog sredstva, a zatim se postavlja zona interesa (ROI) na dobivenom polju. Veoma je bitno odrediti samu vrijednost koncentracije kontrasta, koja će biti okidač za početak faze akvizicije. U fazi monitoringa istovremeno starta šprica i CT aparat. Aparat počinje s mjerenjem tek nakon što se ubrizgao kontrast. Skenira se na istoj poziciji dok koncentracija kontrasta ne dosegne željenu vrijednost, nakon čega slijedi akvizicija.

Nakon što se ubrizgalo kontrastno sredstvo, počinje se aplicirati zadana količina fiziološke otopine, u svrhu razrjeđivanja kontrasta u krvnim žilama. Krvne žile se, nakon ubrizgavanja kontrastnog sredstva, na ekranu prikazuju u bijeloj boji koja daje jasnu granicu između žila i ostalih struktura u tijelu. Za vrijeme samog skeniranja, od pacijenta se traži da zadrži dah nekoliko sekundi i da bude miran, u svrhu dobivanja izoštrenog snimka bez artefakata ili zamućenja, koji nastaju ukoliko pacijent nije poslušao prethodne upute.

Prilikom završetka snimanja, pacijenta se podigne te mu se saopći da pričekava u čekaonici, a intravenska linija se ne izvadi barem još 15-ak minuti ako dođe do naknadnih nuspojava tj. alergijske reakcije. Na taj način doktori i tehničari imaju pripremljen put za brzu reakciju te izvođenje adekvatne terapije.

4.4. Prednosti i nedostaci

MSCTA je minimalno invazivna metoda koja se danas koristi u svrhu ispitivanja gotovo bilo koje krvne žile u tijelu te može detektirati i najsitniju promjenu u anatomiji iste. Može prikazati male, krivudave koronarne arterije, kao i bubrežnu i neurovaskularnu cirkulaciju, uključujući i sveobuhvatnu procjenu aorte. Izvrsna je za mjerenje lezija te lako prikazuje intraluminalne ugruške i kalcifikacije unutar plakova. Ima osobitu korist u procjeni stentova i stent graftova. CT angiogram daje detaljnije slike, ima bolju prostornu razlučivost te je jeftiniji u usporedbi s MRA. Postupak je relativno brz te jeftin, uz nizak rizik za pacijenta te ima veliki gentrij, što pogoduje ljudima koji pate od klaustrofobije te pretilim osobama. Uz stalni napredak, ono brzo postaje metoda izbora kod promatranja bolesti krvnih žila. Uz mnoge prednosti koje ova metoda pruža, postoji i nekoliko nedostataka. Budući da se koriste kontrastna sredstva, sastava temeljenog na jodu, postoji rizik od alergijske reakcije. Danas postoje kontrasti koji u svom sastavu nemaju jod pa su rizici smanjeni. Također, osobama s disfunkcijom bubrega, kontrast može uzrokovati pogoršanje renalne funkcije. Ako je pregled neophodan, osobe moraju biti dobro hidrirane prije postupka i može zahtijevati određenu medikaciju u svrhu sprječavanja oštećenja bubrega. MSCTA je sklona nastanku artefakata uzrokovanim kalcijem ili kostima, koji mogu ograničiti sposobnost vizualizacije lumena krvne žile. Jedan od najvećih nedostataka je velika doza zračenja koju pacijent primi, stoga je strogo kontraindiciran trudnicama zbog rizika od izlaganja zračenja fetusa.

5. MR angiografija

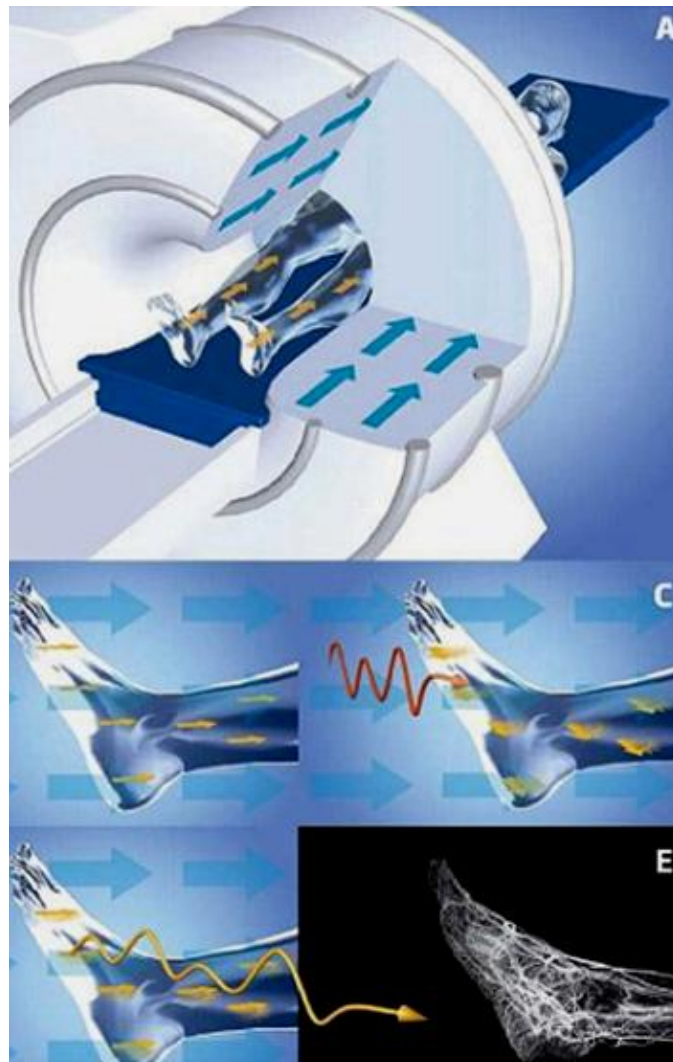
Nagli razvoj MR tehnologije te njihova primjena omogućili su, uz ostalo, pouzdan i brz prikaz krvožilnog sustava. MR angiografija (MRA) je tehnika slikovnog prikaza koja koristi snažno magnetsko polje, radio valove te računalo pri identificiranju abnormalnosti ili dijagnostici aterosklerotičnih bolesti krvnih žila. Tijekom proteklog desetljeća, došlo je do ogromnog razvoja MR angiografije, čineći je jakim alatom u dijagnozi kardio i neurovaskularnih bolesti. Glavni poticaj u razvoju ove metode, koja bi potencijalno mogla zamijeniti konvencionalnu angiografiju u dijagnosticiranju vaskularnih bolesti, je mortalitet

povezan s invazivnim procedurama katetera. U većini slučajeva metoda se primjenjuje neinvazivno, tj. minimalno invazivno te je njome moguće prikazati krvne žile različitih dijelova tijela s ili bez intravenske primjene paramagnetnih kontrastnih sredstava (kelati gadolinija). Njima se smanjuje T1 relaksacijsko vrijeme protona u blizini čestica kontrastnog sredstva. Najčešće se koristi pri procjeni stanja trbušne aorte, torakalne aorte, arterija vrata i mozga, bubrega i nogu. Jedna od glavnih prednosti ove metode je ta što ne koristi ionizirajuće zračenje, što je čini znatno sigurnijom metodom, te činjenica da upotreba paramagnetnih kontrastnih sredstava ima manju vjerojatnost uzrokovanja alergijske reakcije u odnosu na jodna. Slika krvnih žila u MRA je kombinacija informacije o protoku (poput one koju daje obojeni dopler) i same morfologije (kakvu vidimo na DSA), koja je osjetljivija više na protok nego na morfologiju, odnosno pogodnija je za hemodinamsku evaluaciju umjesto za fini anatomske prikaz.

5.1. Princip rada MR uređaja

Za razliku od uobičajenih rendgenskih pregleda i kompjutorske tomografije (CT), MR ne koristi ionizirajuće zračenje. Za stvaranje slike zahtjeva se jako, homogeno i stabilno magnetsko polje glavnog magneta za magnetizaciju snimanog uzorka (slika 3-A), gradijentne zavojnice za magnetizaciju uzduž x, y i z-osi, radiofrekventne zavojnice za odašiljanje i prihvatanje signala te računala za procesiranje i pohranu dobivenih podataka (6). Snaga magnetskog polja se izražava u jedinici naziva Tesla koja se kreće od 1,5 do 3 T. Jezgra elektromagneta proizvodi radiofrekventne impulse koji magnetiziraju protone u jezgri vodika te mijenjaju njihovu os, odnosno poravnavaju sa smjerom polja, bez da uzrokuju bilo kakve kemijske promjene u tkivima (slika 3-B). Zatim dolazi do emitiranja kratkih puls radio valova koji uzrokuju izbacivanje vodikovih jezgara iz poravnanja s magnetskim poljem (slika 3-C). Prilikom isključivanja radiovalova atomi vodika se vraćaju u prvobitni položaj, čime tijelo emitira višak energije u obliku signala (slika 3-D). MR skener snima dobivenu energiju i stvara sliku tkiva na temelju dobivenih informacija (slika 3-E). Magnetsko polje se proizvodi prolaskom električne struje kroz žičane zavojnice u većini MR jedinica. Druge zavojnice, smještene u drugim dijelovima aparata, tj. oko snimanog dijela tijela, šalju i primaju radio valove, stvarajući signale koji se detektiraju pomoću zavojnica. Računalo zatim obrađuje

signale i generira niz slika, koje se zatim mogu proučavati u sve tri ravnine (aksijalna, koronarna, sagitalna). Često, diferencijacija abnormalnog (oboljelog) tkiva od normalnog tkiva je bolja s MR-om nego drugim načinima snimanja kao što su rendgenska slika, CT i ultrazvuk. Kada se tijekom postupka uvede kontrastni materijal u krvotok, on jasno definira krvne žile koje se na ekranu prikazuju bijelom bojom i na taj način se jasno razlikuju od ostalog tkiva.



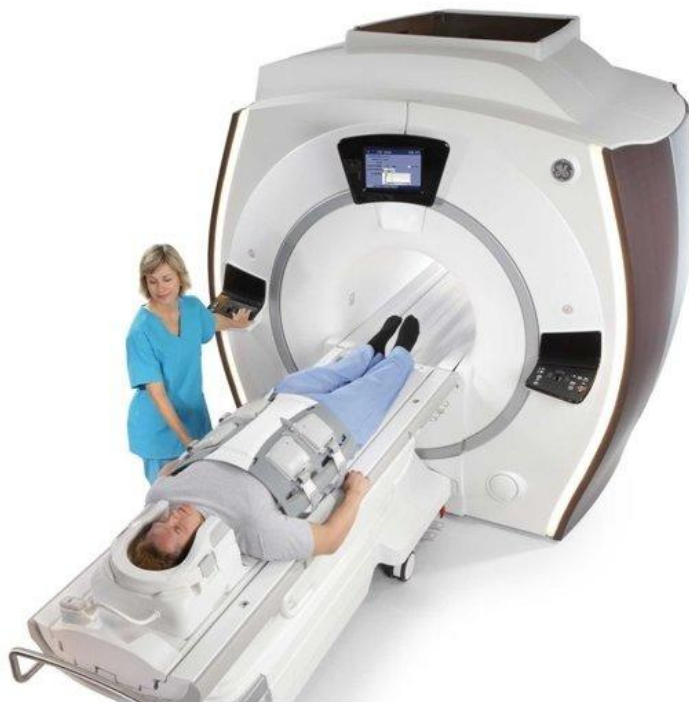Slika 3. Koraci u načinu stvaranja MR slike

(Izvor:

http://www.diagnosticimaging.bayerscheringpharma.de/scripts/pages/en/public/modalities/magneti c_resonance_imaging_mri/index.php)

5.2. Način izvođenja pretrage

Prije samog ulaska u prostoriju s magnetom, najvažnija stavka je maknuti sve metalne predmete s pacijenta. Pacijenta se zatim polegne na pomični stol u supinacijskom položaju (slika 4). Pošto je od velike važnosti da pacijent tokom cijele pretrage ostane miran, mogu se postaviti trake oko snimanog dijela tijela. Također se postavljaju i zavojnice koje primaju i odašilju radio valove. Prije početka pretrage postavlja se intravenozni put za kontrast koji će se automatski ubrizgati tijekom pretrage. Pošto pretraga traje i do sat vremena, pacijentu se da pumpica u ruku, ukoliko mu pozli, da uputi signal inženjeru ili radiologu, koji se nalaze s druge strane stakla, da zaustave pretragu. Tijekom samog snimanja pacijent može slušati glazbu, u slučaju da mu buka koju stvara magnet, smeta ili se ne osjeća ugodno. U slučaju da pacijent ne može biti miran tokom pretrage, a to je najčešći problem kod djece, obavlja se sedacija.



Slika 4. Stavljanje pacijenta u odgovarajući položaj za MR pretragu

(Izvor: <https://www.navidiku.rs/firme/magnetna-rezonanca/magnetna-rezonanca-mekih-tkiva>)

Osnovne tehnike prikaza krvožilnog sustava MR-om su :

- TOF (engl. Time-of-Flight) MRA
- PCA (engl. Phase Contrast Angiography)
- CE MRA (engl. Contrast-Enhanced Magnetic Resonance Angiography)

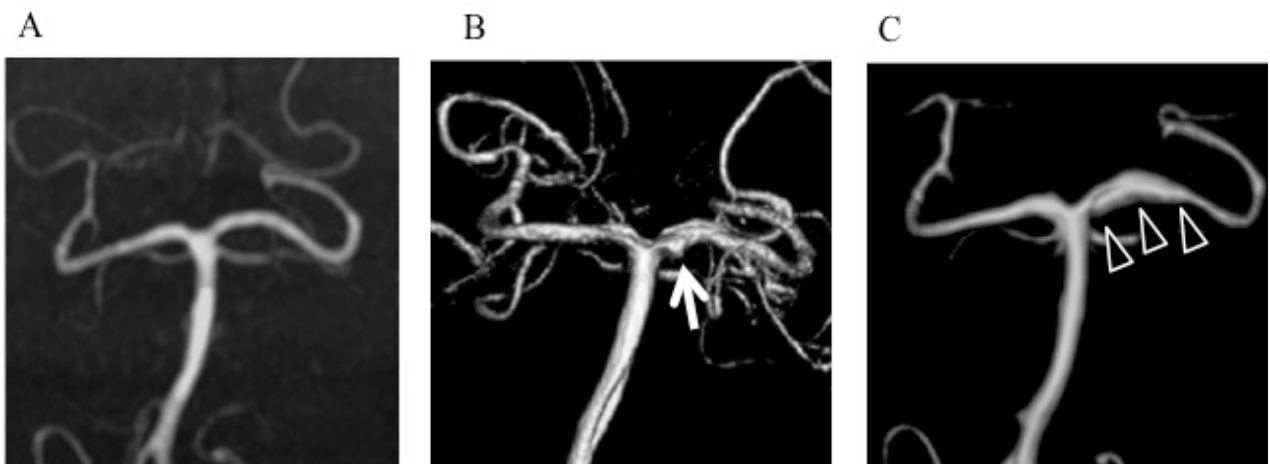
1.) *TOF MRA* se smatra najčešće korištenom neinvazivnom tehnikom snimanja prilikom MR angiografije. Glavni razlog tome je što se dobivaju izrazito kvalitetni te pouzdani podaci u relativno kratkom vremenu i to bez kontrastnog sredstva. Na dijelu tijela na kojemu se žele prikazati krvne žile emitiraju se radiofrekventni valovi pomoću uzvojnice. Frekvencija je toliko velika da se radiofrekventni signali, iz jezgara snimanog tkiva, uopće ne stignu registrirati. Stoga je vrijeme relaksacije jezgara vodikovih atoma u jezgri duže od vremena slanja impulsa. No, kada u sloj tkiva naiđe krv čije jezgre nisu zasićene signalima, nakon ekscitacije dolazi do emitiranja te registriranja radiofrekventnih signala, koji se nakon toga pretvaraju u sliku. Krv koja utječe ima puno veći signal od stacionarnog saturiranog tkiva i stoga je kasnije prikazana kao svjetla uz niski signal okolnog tkiva (7). Danas se upotrebljavaju 2D i 3D tehnike, koje se koriste za određene regije u tijelu. 2D TOF se koristi pri snimanju intracerebralnog venskog sustava i vrlo je dobra u prikazivanju sporih protoka, dok 3D TOF ima bolju rezoluciju i koristi se pri snimanju intracerebralnog arterijskog sustava te karotidnih arterija. Uz prednosti koje ova metoda nosi, također se nalaze i nedostaci (slika 5). Nije u mogućnosti prikazati duge krvne žile, lošije prikazuje područja sa slabijim protokom krvi (periferne arterije...) te je izrazito osjetljiva na nemirnost pacijenta tijekom snimanja.

	Advantages	Disadvantages
TOF (General)	Easy to implement Reasonable imaging times (≤ 5 min) Can be sensitive to both slow and fast flow Best for flow perpendicular to section	T1-shine through effects (blood, fat) Overestimate stenosis due to turbulence signal loss Saturation/signal loss for in-plane flow
2D TOF	Shortest imaging times Coverage area expandable (by adding more slices) Best for long vessels (aorta, carotids, extremities)	Relatively thick, non-isotropic voxels (stair-step artifact) Slice misregistration due to patient motion
3D TOF	High spatial resolution Isotropic voxels allow multiplanar reformation High signal-to-noise ratio (SNR)	Restricted to small area of coverage Slightly longer imaging times than for 2D Motion may corrupt entire acquisition, not just one slice

Slika 5. Kratki sažetak prednosti i nedostataka 2D i 3D TOF

(Izvor: <http://mriquestions.com/2d-vs-3d-mra.html>)

2.) PCA je metoda koja se zasniva na razlici u faznom pomaku koji nastaje primjenom gradijentnih polja, između pokretnih (tekuća krv) i stacionarnih (okolno tkivo) protona. Jačina signala pritom je proporcionalna brzini protoka. Ovisno o odabiru brzine protoka (velocity) određujemo prikaz arterijskog (40- 80 ml/sec), ili venskog sustava (do 20 ml/sec) (7). Kao i kod TOF metode, PCA također upotrebljava 2D I 3D tehniku. 2D PCA je relativno brza metoda koja se koristi u snimanju krvožilnog protoka pomoću EKG sinkronizacije. Ona se upotrebljava kao metoda orijentacije kod planiranja FOV-a te provođenja test bolus i care bolus tehnike u izvođenju CE MRA. 3D PCA se najčešće se koristi kod dijagnosticiranja tromboza venskih sinusa te prikaz hemangioma i varikoziteta te se njome mogu rekonstruirati podatci u bilo kojoj ravni.



Slika 5. Na prvoj slici MRA nije pokazala nikakve abnormalnosti (A), no prilikom korištenja PCA tehnike, jasno je vidljiva promjena kod lijeve stražnje moždane arterije (B i C)

(Nishimuta Y.; Tomosugi T.; Kubo F.; Ito N.; Hirahara K.; Nagayama T.; Tokimura H.; Arita K. Hemorrhagic Dissection of the P1 Segment of Posterior Cerebral Artery Treated with Stent-Assisted Coil Embolization: A case report, 2016.)

3.) *CE MRA* je metoda koja je bazirana na karakteristikama krvi T1, okolnog tkiva te paramagnetskog kontrastnog sredstva. Smatra se jednom od važnijih u dijagnosticiranju vaskularnih bolesti. Koristi se kod prikaza luka aorte i karotida, renalnih, perifernih te mezenteričnih arterija. Ona prikazuje krvne žile koristeći kontrastno sredstvo koje skraćuje relaksacijsko vrijeme krvi T1 dok u mjerenim pulsnim sekvencama snimani segment ima hipointenzivan segment. Važno je napraviti native i kontrastne snimke koje se naknadno obrađuju i na taj način se osigurava kvalitetan prikaz krvnih žila bez okolnog tkiva, a prije samog početka pregleda postavljaju se RF zavojnice oko snimanog dijela tijela. U svrhu određivanja pravog trenutka pokretanja sekvence koriste se *Test Bolus* i *Care Bolus* tehnike.

Test bolus tehnika izvodi se s manjom količinom kontrasta od uobičajene pretrage (2 ml kontrasta, 15-25 ml fiziološke otopine). Ovisno o regiji snimanja radi se dinamičko snimanje arterije (aksijalni ili koronarni slojevi) gdje je iznimno važno uočiti koje vrijeme je potrebno kontrastnom mediju da dođe do planirane vaskularne strukture. U tome pomaže programski modul "Mean Curve" kojom se izračunava vrijeme postizanja maksimalne koncentracije kontrasta u traženom području.

Prilikom korištenja *Care Bolus* tehnike može se, fluoroskopski u stvarnom vremenu, prikazati nalet kontrasta u određenoj regiji pomoću *INLINE DISPLAYA* (2D slika u realnom vremenu). Time se može izbjeći zakašnjeni dolazak kontrasta naročito ako je pacijent lošeg kardiološkog stanja. No primjena ove tehnike zahtjeva izrazitu koncentraciju zbog toga što se kontrast ne smije pustiti ni prerano ni prekasno jer će se to odraziti na ishod kvalitete same pretrage.

5.3. Prednosti i nedostaci

Najvažnija prednost ove pretrage je ta što ne uključuje ionizirajuće zračenje te je minimalno invazivna metoda. Može prikazati sve patološke promjene venskog i arterijskog sustava. U većini slučajeva kod masa u suprahoidnoj regiji MRI daje više informacija nego CT, zbog visoke tkivne i kontrastne rezolucije i mogućnosti multiplanarnosti, kao i prednosti u detekciji perineuralnog širenja tumora intrakranijalno (7). Čak i bez korištenja kontrastnog materijala, MRA može pružiti korisne visoko kvalitetne slike mnogih krvnih žila, što ga čini vrlo vrijednim za pacijente sklone alergijskim reakcijama ili sa smanjenom funkcijom bubrega ili jetre.

Jedan od najvećih problema je izrazito skućen prostor koji može predstavljati problem za osobe koje pate od klaustrofobije te sama dužina pregleda. Iako snažno magnetsko polje samo po sebi nije štetno, implantirani medicinski uređaji koji sadrže metal mogu se uzrokovati probleme tijekom MR ispitivanja. Stoga su ove pretrage strogo kontraindicirane osobama s ugrađenim pacemakerom ili drugim metalnim implantatima. Nefrogena sistemska fibroza trenutno je priznata, ali rijetka komplikacija MR-a za koju se vjeruje da je uzrokovana ubrizgavanjem visokih doza gadolinijevog kontrastnog sredstva u pacijenta s vrlo lošom funkcijom bubrega. Pažljiva procjena funkcije bubrega prije nego što uzmemo u obzir injekciju kontrasta, smanjuje rizik od ove vrlo rijetke komplikacije. Neki testovi uključuju praćenje otkucaja srca ili zahtijevaju od pacijenata da drže dah 15 do 25 sekundi u isto vrijeme kako bi dobili visoku kvalitetu MRA slike. Bilo koja vrsta gibanja, poput pokreta pacijenta, pokreta disanja ili drugih nehotičnih pokreta, može značajno smanjiti kvalitetu slike i potencijalno ograničiti dijagnozu. Postoji vrlo mali rizik od alergijske reakcije ako se injektira kontrastni materijal. Takve reakcije su obično blage i lako kontrolirane lijekovima. Iako nema razloga vjerovati da snimanje magnetskom rezonancom šteti fetusu, trudnicama se obično preporučuje da ne idu MR pretrage tijekom prvog tromjesečja, osim ako je to medicinski neophodno.

6. Arterije mozga i vrata

Opskrba mozga krvlju odvija se putem dvaju arterijskih sustava, prednjeg i stražnjeg. Prednjim arterijskim sustavom veliki mozak dobiva hranu putem lijeve i desne unutarnje karotidne arterije, dok stražnji arterijski sustav prehranjuje mali mozak i moždano deblo putem vertebralnih arterija. Navedene arterije iz prsnog koša, kroz vrat, dolaze do mozga te se u intrakranijskom dijelu povezuju u tzv. Willisov arterijski krug.

Odvajanjem zajedničke karotidne arterije, *a. carotis communis* u visini gornjeg kraja grkljana nastaju unutrašnja i vanjska karotidna arterija, *a. carotis interna at externa*. Odnos tih dviju žila je takav da *a. carotis interna* stoji lateralno i nešto dorzalno, a *a. carotis externa* se nalazi medijalno i više sprijeda. Vanjska karotidna arterija zatim prelazi na lateralnu stranu, a unutrašnja karotida se usmjerava bočno od ždrijela i penje se vertikalno kroz vrat te ulazi u lubanju kroz kanal u piramidi sljepoočne kosti, gdje se dijeli na očnu arteriju, *a. ophtalmicus* te prednju i srednju moždanu arteriju, *a. cerebri anterior at posterior*.

Kralježnične arterije, *a. vertebralis*, koje su obično različite veličine tj. lijeva je veća od desne, počinju na korijenu vrata te su one prvi ogranci prvog dijela arterije subklavije, *a. subclaviae*. One prolaze kroz transverzalne otvore vratnih kralježaka te kroz veliki zatiljni otvor ulaze u lubanju. Intrakranijalni dijelovi se združuju i stvaraju bazilarnu arteriju, *a. bassilaris* nazvanu tako zbog bliskog odnosa s bazom lubanje. Ona daje ogranke za mozgovno deblo te završava granajući se na dvije stražnje moždane arterije, *a. cerebri posterior*.

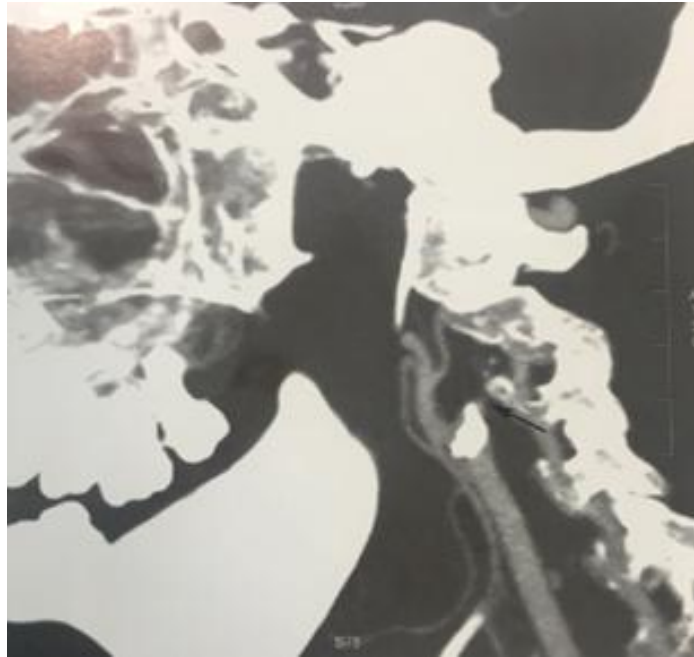
Uz stražnje moždane arterije, koje opskrbljuju donju površinu mozga te okcipitalni režanj, nalaze se i prednja i srednja moždana arterija. Prednja moždana arterija, *a. cerebri anterior* usmjerena je prema naprijed i opskrbljuje većinu medijalne i gornje površine mozga uz temporalni režanj, dok je srednja moždana arterija, *a. cerebri media* usmjerena lateralno i opskrbljuje lateralnu stranu mozga te sljepoočni režanj.

Na bazi mozga dvije vertebralne te dvije unutarnje karotidne arterije oblikuju Willisov arterijski prsten, *circulus arteriosus*. One čine povezan krug, u kojem se, ako dođe do manjka opskrbe u nekom dijelu mozga krv se preusmjerava u isti.

7. Bolesti krvnih žila glave i vrata

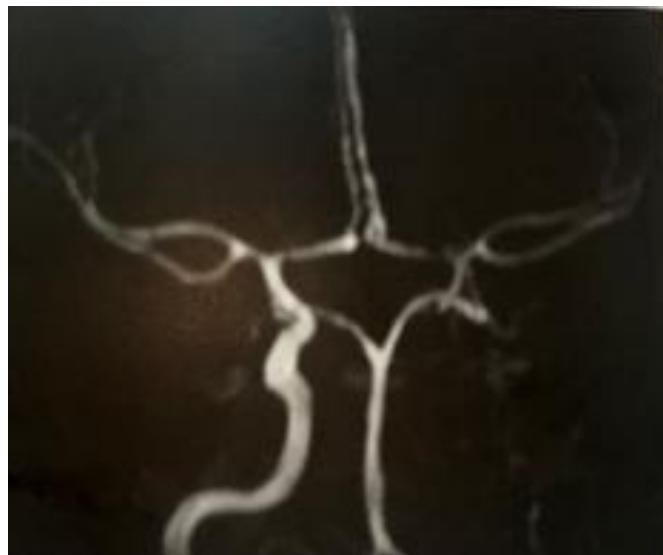
7.1. Steno-opstruktivne aterosklerotske bolesti

Steno-opstruktivne aterosklerotske bolesti karotidnih arterija danas su jedan od glavnih uzroka ishemijske cerebrovaskularne bolesti s nepovoljnim kliničkim ishodom. Ateroskleroza, zajednička bolest u najvećem broju moždanih infarkata, predstavlja zadebljanje stijenke krvnih žila, nakupljanjem plaka koji može biti stabilan ili nestabilan. Stabilan plak raste sporo te se može nakupljati godinama, dok ne dođe do stenoze ili okluzije. Nestabilni plakovi mogu iznenadno rupturirati te na taj način uzrokovati akutnu trombozu, okluziju ili infarkt. Glavni angiografski znak stenoze arterije je nepravilnost stijenke krvne žile s različitim suženjem promjera iste. Adekvatna procjena stupnja stenoze i utvrđivanje dodatnih nezavisnih čimbenika rizika, kao što su nepravilnosti ili ulceracije na površini plaka, su neophodni za pravilno planiranje terapije. Okluzija se, angiografski, prepoznaje kao prekid kontrastnog prikaza krvne žile, a ta mjesta prekida su konkavnog oblika. Najčešće mjesto okluzija je u području bifurkacije zajedničke karotidne arterije (slika 6). U većini slučajeva se dijagnosticira aksijalnim presjecima učinjenim tijekom CT-angiografije, koja je u otkrivanju kalcificiranih plakova superiornija u odnosu na MR-angiografiju. Ona je izrazito uspješna u razlikovanju umjerene od jake stenoze te u dijagnostici muralnih kalcifikacija vratnih žila. Također pouzdano prikazuje zavoje i petlje arterija, ali ne i kolateralnu cirkulaciju. Posljednjih godina, napredak u MR-u te posebice unapređivanje angiografskih protokola, učinile su kontrastnu MRA gotovo ekvivalentnom CT-angiografiji. Iako je MRA manje pouzdana od CTA kod otkrivanja morfoloških promjena, ona ima dobre mogućnosti u prikazivanju funkcionalnih promjena krvnih žila, premda se ponekad znaju javiti problemi artefakata. Prilikom MRA primjenjuju se TOF i PC tehnika s obzirom na to da standardne sekvence MR-a nisu pogodne za prikaz aterosklerotičnih promjena. Prilikom korištenja 3D TOF MRA moguće je prikazati normalnu i okludiranu krvnu žilu (slika 7), ali ne i suženje te smanjenje protoka. Za prikaz usporenog protoka krvi tehnika izbora je 2D TOF MRA. 2D PCA MRA ima veliku korist u razlikovanju normalnog od sniženog odnosno nedostatnog protoka pa se kaže kako je to neinvazivna metoda pri mjerenju brzine protoka. Danas, MRA se može koristiti u preoperativnom planiranju mjerenja stenoze, diferencijacije okluzije i pred okluzije te identificiranju tandemskih lezija. Postupno napredovanje MR-a u budućnosti, omogućit će veću dijagnostičku važnost ove tehnike, koja trenutno ima razinu točnosti skoro istovjetnu onoj na CT-u.



Slika 6. CTA krvnih žila mozga, okluzija unutarnje karotidne arterije u području bifurkacije (strelica) s velikim kalcificiranim plakom

(Bešenski N.; Janković S.; Buća A. Klinička neuroradiologija mozga, 2011. str. 237.)



Slika 7. 3D TOF MRA krvnih žila mozga; zbog totalne okluzije ili stenoze visokog stupnja nema prikaza lijeve unutarnje karotidne arterije

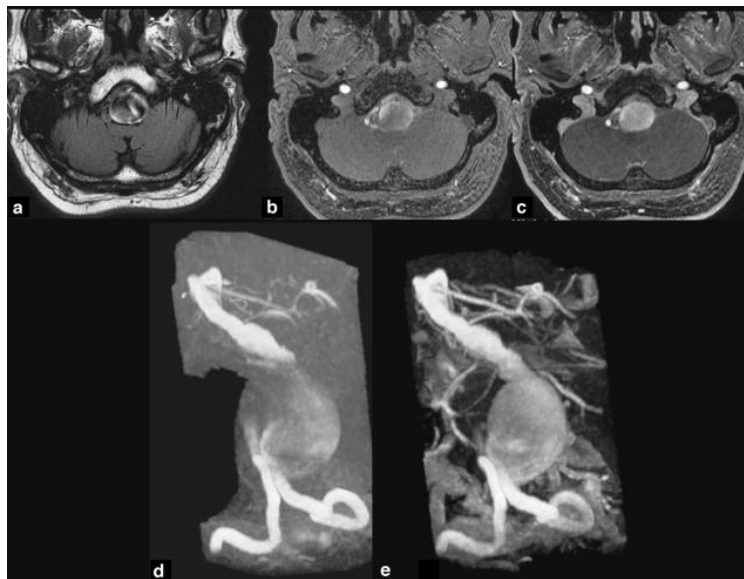
(Bešenski N.; Janković S.; Buća A. Klinička neuroradiologija mozga, 2011. str. 238.)

7.2. Aneurizme mozga

Aneurizme mozga označavaju proširenje stijenke moždanih arterija, uzrokovane hemodinamskim čimbenicima te strukturalnim promjenama arterijske stijenke. Njihov promjer se može protezati od nekoliko milimetara pa do nekoliko centimetara. Najčešće je lokalizirana na velikim arterijama donje površine mozga. One u većini slučajeva ne daju nikakve simptome, a prvi simptom se najčešće javi tek nakon njene rupture. Ako se ne liječi, u krajnjem slučaju može doći do rupture te krvarenja koje može biti subarahnoidalno (SAH) ili u rjeđim slučajevima intracerebralno (ICH) ili intraventrikulsko (IVH) te ono može uzrokovati trajno oštećenje mozga. Manifestira se veoma intenzivnom i naglo nastalom glavoboljom, a uz to se javljaju mučnina i povraćanje. U polovici pacijenata, krvarenje je toliko veliko da oni umiru prije nego što uspiju doći do bolnice.

Nakon procjene pacijentova stanja, potrebno je provesti radiološke pretrage u svrhu potvrđivanja postojanja aneurizme te mogućeg krvarenja. Prvi korak je napraviti CT mozga, a zatim je potrebno napraviti CT angiografiju u svrhu potvrđivanja postojanja aneurizme u intrakranijskim žilama. Pokazalo se da CTA ima specifičnost oko 88 % te osjetljivost 89%. Važno ju je provesti u svrhu dobivanja trodimenzionalnog prikaza te utvrđivanja pozicije arterije i aneurizme u odnosu sa susjednim strukturama. Ona daje veoma dobar prikaz oblika, orijentacije te izgleda aneurizme čak bolje i od klasične angiografije pa se preporučuje kao dopuna istoj prilikom preoperativne pripreme pacijenta. Volumen slike treba pokriti mozak od zatiljnog foramena do vertexa kako ne bi propustio aneurizme koje se razvijaju u području stražnjih donjih cerebralnih arterija. CTA nudi izvrsnu detekcijsku osjetljivost, no prilikom planiranja postupka liječenja je veoma ograničena. Neupotrebljiva je za evaluaciju endovaskularno tretiranih aneurizmi, ali je od koristi u evaluaciji kirurški tretiranih aneurizmi. Pretraga koja se smatra prvim izborom u dijagnostici nerupturiranih aneurizmi je MR angiografija koja omogućava brzu i neinvazivnu dijagnozu bez rizika klasične angiografije. Ona detaljnije prikazuje strukture mozga te krvne žile s visokom stopom specifičnosti (100 %) te osjetljivosti (91-93%). Ima važnu ulogu u praćenju embolizirane aneurizme i pruža izvrsnu korelaciju s angiografskim rezultatima. Veoma bitna tehnika je 3D TOF MRA koja naglašava vaskularni signal u odnosu na stacionirani signal u okolnim tkivima. Ona nudi poboljšanu procjenu i bolju detekciju intrakranijalnih aneurizama. U njihovom otkrivanju osjetljiviji je 3 Tesla aparat, koji zbog povećane prostorne rezolucije mogu omogućiti prikaz manjih struktura te smanjiti vensku kontaminaciju. Budući da je vaskularni izgled, dobiven u

stvarnom vremenu, izazvan učincima protoka, lako je razumjeti poteškoće, tj.gubitak signala prilikom proučavanja struktura s vrlo turbulentnim protjecanjem, npr. goleme aneurizme. No ubrizgavanjem pola doze gadolinijevog kelata došlo bi do skraćivanja T1 relaksacije te bi na taj način dovelo do pojačanja signala, a samim tim i dijagnostičke preciznosti (slika 8). Tako bi kontrastno sredstvo moglo biti od velike koristi za embolizirane aneurizme s velikim područjima rekanalizacije.



Slika 8. poboljšana vizualizacija aneurizmatske vrećice ubrizgavanjem gadolinija (c)

(Izvor: <http://pinaguers.pw/Ruptured-berry-aneurysm-Radiology-Reference-Article-t.html>)

7.3. Cerebralni vazospazam

Vazospazam se definira kao suženje arterijskih moždanih krvnih žila koje se najčešće javlja kao komplikacija subarahnoidalnog krvarenja. Manifestira se naknadnim pogoršanjem pacijentova stanja, u vidu pojačane glavobolje, pogoršanja stanja svijesti te pojave neuroloških ispada. On može dovesti do nastanka ishemije mozga (u oko 50 % bolesnika) te moždanog udara. Vazospazam je i dan danas veliki problem u smislu dijagnosticiranja i liječenja, usprkos stalnog traganja za boljim i novim metodama. Zlatnim standardom prilikom

dijagnoze smatra se DSA, no zbog njene invazivnosti nije uvijek indicirana i zato se koristi MSCTA, koja se u nekim slučajevima smatra pouzdanijom metodom. Ona je učinkovitija zbog kraćeg vremena akvizicije, veće razlučivosti. Vrlo je osjetljiva, specifična i precizna u prikazivanju teškog cerebralnog vazospazma na proksimalnim dijelovima arterije, a manje je točna blagog i umjerenog spazma u distalnim dijelovima. Pokazala se veoma dobrom u prikazivanju intrakranijalne vaskulature te u predviđanju pojave odložene cerebralne ishemije. Također ne nosi nikakve neurološke rizike kao DSA te je jeftinija i brža metoda. Uz daljnje napredovanje MSCT angiografije, DSA bi mogla postati manje važnom metodom u dijagnosticiranju navedene bolesti. MRA nije idealna metoda zbog relativno dugog vremena akvizicije te ograničenog pristupa kritično bolesnom pacijentu s intrakranijskim metalnim klipsama.

7.4. Arterio-venska malformacija (AVM)

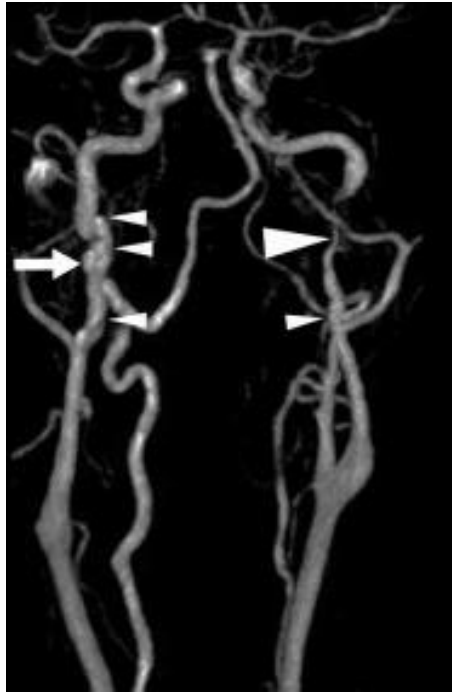
A-V malformacija predstavlja nepravilnu vezu između arterije i vene prekidajući protok između njih. Mogu se prikazati kao zapetljaji krvnih žila pojavljujući se u bilo kojem dijelu mozga. Arterije u A-V malformacijama krv unose izravno u venu, odnosno u fistulu. To znači da krv ne dopire do organa kojem je potreban kisik, što može dovesti do smanjene opskrbe mozga kisikom te krvarenja u tkivima koja ulaze u živčani sustav. Uzroci njihova nastanka su nepoznati, no smatra se da su one u većini slučajeva urođene. Premda se za dijagnozu malformacija zlatnim standardom smatra Digitalna subtrakcijska angiografija (DSA), zbog njene invazivnosti u sponu za procjenu hemodinamike AVM je MR angiografija. 4D CE MRA javlja se kao alternativa konvencionalnoj angiografiji, koja može omogućiti vrlo precizan prikaz anatomske detalja te sekvenci visoke rezolucije uz smanjenje vremena akvizicije bez značajnog narušavanja prostorne razlučivosti. MRA se koristi pri određivanju brzine protoka krvi kroz AVM te upotrebljava pulsne sekvence posebno dizajnirane za prikaz arterije i vena u mozgu, a samim time i AVM-a. Upotrebom 3D CE MRA pruža se karakterizacija opsega te morfološke klasifikacije AV malformacija. Vaskularni detalji, dobiveni ovom neinvazivnom tehnikom, dovoljni su pri planiranju liječenja.

7.5. Disekcija vertebralne i karotidne arterije

Disekcija predstavlja cijepanje slojeva stijenke arterije hematomom, nakon čega krv ulazi u stijenku arterije i tvori krvni ugrušak sužavajući je te sprječavajući protok krvi. Intramuralni hematoma, koji je nastao spontano ili prilikom traume, može se širiti prema adventiciji i tako uzrokovati aneurizmatičku dilataciju arterije koja može izazvati krvarenje pri rupturi ili ispod intime izazivajući suženje ili okluziju krvne žile. Disekcije koje se šire intrakranijski mogu uzrokovati malog mozga, mozgovnog debla ili leđne moždine. Simptomi uključuju bolove u području glave i vrata izazvane rastezanjem arterije. Prilikom dijagnoze, na MR-u se jasno vidi proširena arterija s polumjesečastim oblikom hiperintenzivnog signala. Dijagnostičke metode izbora su MRA i MSCTA, danas sve dostupnije neinvazivne metode. Njih je neophodno provesti u slučajevima neuobičajene glavobolje ili bola u vratu, posebno prilikom kontinuirane boli srednjeg ili jakog intenziteta, pošto ona može biti jedini simptom disekcije. Tipičan angiografski prikaz za disekciju prikazuje neravnine stijenke krvne žile, pojavu dvostrukog lumena te „flapping“ tj. odljepljenje intime krvne žile u struji krvi. MSCTA može dodatno, posebice koronarnim i sagitalnim presjecima, prikazati nepravilnosti lumena te zadebljanu arterijsku stijenku učiniti više primjetnom te se može brzo izvršiti. Prilikom upotrebe MR angiografije, najbolji rezultati postižu se u T1 vremenu supresijom masti. Također je više osjetljiva u prikazu intramuralnih hematoma.

7.6. Fibromuskularna displazija (FMD)

Fibromuskularna displazija je vaskulopatija koja zahvaća ekstrakranijalni dio unutarnje karotidne arterije te vertebralne arterije i češće pogađa žene. Karakterizira je abnormalni rast stanica unutar stijenke krvne žile te može dovesti do različitih abnormalnosti kao što su sužavanje krvne žile ili u ozbiljnijim slučajevima do aneurizme. Prilikom angiografskog prikaza, arterija ima karakterističan izgled „krunice“, odnosno izmjenjuju se suženja i proširenja na duljem odsječku arterije (slika 9). U dijagnozi, MSCTA omogućuje detaljan prikaz ekstra i intrakranijalne cerebrovaskulature uz sposobnost prepoznavanja FMD-a, disekcija te cerebralnih aneurizmi. Dobivene slike mogu se rekonstruirati u maksimalnom intenzitetu i 3D projekcijama, omogućujući detaljnu anatomsku vizualizaciju. MRA se rjeđe koristi zbog nedostatne razlučivosti u otkrivanju sitnih detalja, čak i uz upotrebu gadolinija te relativno sporog i dugotrajnog skeniranja.



*Slika br. 9 MR angiografija displazije uz prikaz suženja i proširenja arterije tzv. „krunica“
(Biller J.; Kitagawa K. Journal of Stroke & Cerebrovascular Diseases, 2013.)*

7.7. Takayasuov arteritis

Takayasuov arteritis predstavlja autoimunu upalnu bolest, mlađe životne dobi, koju karakterizira proliferacija u adventiciji krvožilne stijenke. Zahvaća velike arterije, osobito uzlaznu aortu i njene grane. Očituje se razlikom u tlaku na desnoj i lijevoj ruci, asimetričnim pulsom te šumom iznad karotidne arterije. Progresija bolesti često može dovesti do okluzije. Prilikom oslikavanja na angiografskoj slici su vidljive stenoze pravilnih kontura, okluzije, ektazije te dilatacije lumena. Povijesno gledano, standardna dijagnostika i procjena Takayasu arteritisa bila je angiografija, no danas su CTA i MRA postali jednako vrijedni. Njihov veliki FOV (field of view), čini ih daleko atraktivnijima kao dijagnostičkim alatima. Povećana razlučivost MSCT-a povećava i dijagnostičku vrijednost. Moguća diferencijacija mekog tkiva uz pomoć MR tehnike važna je u razlikovanju aktivnih oblika Takayasu bolesti. MRA i CTA su sigurne i neinvazivne tehnike za procjenu prohodnosti žila u Takayasuovom arteritisu i igraju bitnu ulogu u praćenju bolesti.

8. Zaključak

MR angiografija te MSCT angiografija su metode koje su, svojim neprestanim razvojem, pokazale da su, po važnosti, odmah uz Digitalnu subtrakcijsku angiografiju (DSA), koja se inače smatra zlatnim standardom pri dijagnosticiranju i liječenju vaskularnih bolesti. Prilikom postavljanja dijagnoze, uvijek je važno izabrati odgovarajuću metodu za svakog pojedinog bolesnika, imajući u vidu sve prednosti i mane koje će pomoći, odnosno odmoći prilikom iste. Detaljan anatomski prikaz struktura, značajno smanjenje izloženosti zračenju te mogućnost kompjuterske rekonstrukcije snimanih presjeka u tri dimenzije neke su od karakteristika MSCT angiografije. Od njegove pojave, CT angiografija je korak bliže u proučavanju krvožilnog sustava te zbog svoje brzine i relativne sigurnosti postaje široko dostupna. No, zbog ionizirajućeg zračenja kojeg stvara, ponekad se sigurnijom metodom smatra neionizirajuća MR angiografija. Velika prednost je ta što može, čak i bez upotrebe kontrasta, pružiti kvalitetne slike mnogih krvnih žila, čineći ga vrijednim za pacijente sklonim alergijskim reakcijama ili smanjenom bubrežnom funkcijom. Ukoliko je kontrast neizbježan za pretragu, mogućnost nastanka alergijskih reakcija manja je negoli kod jodnih sredstava prilikom CT skeniranja. Unapređivanjem ovih dviju tehnika, u budućnosti bi trebao dati još veći doprinos, kako u pripremi bolesnika za intervencijske zahvate tako i u praćenju stanja nakon njega.

9. Sažetak

Angiografija magnetnom rezonancom (MRA) te višeslojnom kompjutoriziranom tomografijom (MSCTA) su metode koje se koriste pri oslikavanju krvnih žila ekstremiteta, trupa te glave i vrata. One su neinvazivne metode, odnosno minimalno invazivne, zbog toga što se pretraga, u najvećem broju slučajeva, radi ubrizgavanjem kontrastnog sredstva u venu, a najčešće je to kubitalna vena. Kontrastno sredstvo koje se rabi prilikom CT pretrage je vodotopivi jodni preparat koji može imati teške nuspojave, od alergijske reakcije pa do anafilaktičkog šoka, za razliku od paramagnetnog kontrastnog sredstva, koji se koristi prilikom MR pretrage i ima puno manje neželjenih posljedica. MR angiografija nam daje detaljan prikaz krvnih žila te patoloških promjena bez potrebe za operacijom odnosno nekom drugom invazivnom metodom. Bitna značajka je ta što ne proizvodi ionizirajuće zračenje. Ako pacijent ima ugrađene metalne implantate kao što su pacemaker, umjetni kuk, kirurške klipse ili neke druge metalne predmete, pretraga je strogo kontraindicirana. Tada je metoda izbora CT angiografija. Ona nam daje izvrstan prikaz krvnih žila malog promjera te može detektirati i najsitniju promjenu. Slika na angiogramu je veoma detaljna uz dobru prostornu razlučivost. No, problem koji se može javiti je nastanak artefakata uzrokovan kostima ili kalcijem što umanjuje samu kvalitetu slike. Obje metode su izrazito bitne prilikom dijagnosticiranja vaskularnih bolesti te s obzirom da danas ljudi sve više obolijevaju od bolesti krvožilnog sustava one postaju neizostavan dio kako u dijagnozi tako i u planiranju liječenja. Neke od najčešćih bolesti koji predstavljaju velike probleme su steno opstruktivne bolesti, koje se najčešće očituju aterosklerozom, odnosno suženjem stijenke krvne žile. Plak koji se formira u njenoj unutrašnjosti može uzrokovati stenozu ili okluziju te u najgorem slučaju moždani udar. Tu je i moždana aneurizma koja za razliku od ateroskleroze uzrokuje proširenje arterijske stijenke, najčešće na bifurkacijama. Mogu biti nerupturirane i rupturirane, a ukoliko dođe do rupture javlja se subarahnoidalno krvarenje uz visoku stopu mortaliteta. Ostale bolesti krvnih žila glave i vrata su arterio venske malformacije, vazospazmi, arteritisi, fibromuskularne displazije te disekcije. Veoma važnu ulogu u dijagnozi navedenih bolesti imaju, uz ostale metode kao što su DSA, konvencionalna angiografija te ultrazvuk, MR angiografija te MSCT angiografija. One su lako podnošljive za pacijenta te omogućuju detaljan uvid u morfološke promjene krvnih žila.

10. Summary

Magnetic Resonance Angiography (MRA) and Multi-slice Tomography (MSCTA) are methods which are used to illustrate the vessels of the extremities, body, head and neck. They are non-invasive methods, or minimally invasive, because the examination is, in most cases done, by injecting the contrast agent (dye) into the vein, and most often it is in the cube vein. Dye, which is used for CT scan, is a water-soluble iodine preparation that can have severe side effects, from allergic reactions to anaphylactic shock, unlike paramagnetic contrast agent, used in MR scan, that has much less undesirable consequences. MR angiography gives us a detailed view of blood vessels and pathological changes without the need of surgery or any other invasive method. An important feature is that it does not produce ionizing radiation. If the patient has metal implants such as a pacemaker, artificial hip, surgical clip or any other metal object, the examination is strictly contraindicated. Then the method that is indicated is CT angiography. It gives us an excellent view of the small blood vessels and can detect the slightest changes. Angiogram picture is very detailed with good spatial resolution. But the problem, that may arise, is the emergence of artifacts caused by bones or calcium, which reduces the image quality itself. Both methods are crucial for diagnosis of vascular diseases and since today's people are increasingly affected by vascular diseases, these methods are becoming an inescapable part of both diagnosis and treatment planning. Some of the most common diseases that cause major problems include obstructive diseases, which are most commonly manifested by atherosclerosis or narrowing of the blood vessel wall. An aneurysm formed in its interior can cause stenosis or occlusion and, worse, stroke. There is also brain aneurysm which, unlike atherosclerosis, causes enlargement of the arterial wall, most often at bifurcation. They can be unstructured and ruptured, and if rupture occurs, subarachnoidal bleeding may occur with a high mortality rate. Other diseases of blood vessels of the head and neck are arterio-venous malformations, vasospasm, arteritis, fibromuscular dysplasia and dissection. A very important role in the diagnosis of these diseases has, in addition to other methods such as DSA, conventional angiography and ultrasound, MR angiography and MSCT angiography. They are easily tolerable to the patient and provide a detailed insight into morphological change in blood vessels.

11. Literatura

1. <https://sh.wikipedia.org/wiki/Angiografija>
2. Hebrang A, Klarić – Čustović R. Radiologija. Zagreb: Medicinska naklada, 2007.
3. <http://radiologija-hr.blogspot.hr/2007/11/angiografija.html>
4. <http://omedicine.info/hr/angiography.html>
5. http://www.ljubavnadjelu.hr/stranica.php?str=komp_tomografija&jezik=HRV
6. https://bs.wikipedia.org/wiki/Kompjuterizirana_tomografija
7. King AD, Lam WW, Leung SF, Chan YL, Teo P, Metreweli C. MRI of local disease in nasopharyngeal carcinoma: tumour extent vs tumour stage. Br J Radiol. 1999.
8. https://www.researchgate.net/figure/Principle-of-Computerized-Tomography-CT_fig1_228791970?_sg=ki2A2c4M4tyyFGTE0ObNmLkaCy-zYRGQM2kso8VoN-Vk1u03UdeUIvwd2dWO0doPVo1sviqOckoEEKm6pbTHg
9. Bešenski N.; Janković S.; Buća A. Klinička neuroradiologija mozga, 2011.
10. Biller J.; Kitagawa K. Journal of Stroke & Cerebrovascular Diseases, 2013.
11. Dr Francis Fortin; A. Prof Frank Gaillard <https://radiopaedia.org/articles/vertebral-artery-dissection>
12. Anderson G.B.; Ashforth R.; Steinke D.E.; Findlay M.J. CT Angiography for the Detection of Cerebral Vasospasm in Patients with Acute Subarachnoid Hemorrhage, 2000.
13. Nunez- Atahualpa L. Takayasu arteritis imaging, 2018.
14. Djakovic V.; Alvir D.; Roglić A.; Poljaković Z.; Matijević V. Disekcija vertebralne arterije kao uzrok recidivnog, prolaznog poremećaja cirkulacije mozga, 2010.
15. Krishnamurthy R.; Bahouth S.M.; Muthupillai R. 4D Contrast-enhanced MR angiography with the Keyhole Technique in Children: Technique and Clinical Application, 2016.

16. Yoon D.Y.; Choi C.S.; Kim K.H.; Cho B.M. Multidetector-Row CT Angiography of Cerebral Vasospasm after Aneurysmal Subarachnoid Hemorrhage: Comparison of Volume-Rendered Images and Digital Subtraction Angiography, 2006.
17. Nishimuta Y.; Tomosugi T.; Kubo F.; Ito N.; Hirahara K.; Nagayama T.; Tokimura H.; Arita K. Hemorrhagic Dissection of the P1 Segment of Posterior Cerebral Artery Treated with Stent-Assisted Coil Embolization: A case report, 2016.
18. <http://www.msd-prirucnici.placebo.hr/msd-prirucnik/kardiologija/arterioskleroza/ateroskleroza>
19. <https://hr.wikipedia.org/wiki/Ateroskleroza>
20. http://perpetuum-lab.com.hr/wiki/plab_wiki/anatomija-covjeka-enciklopedija/arterijska-opskrba-mozga-r11/
21. https://en.wikipedia.org/wiki/Vertebral_artery_dissection#Diagnosis
22. Varennes L.; Tahon F.; Kastler A.; Grand S.; Thony F.; Baguet J.P.; Detante O.; Touze E.; Krainik A. Fibromuscular Dysplasia: what the radiologist should know, 2015.
23. C. Rodriguez-Régent C.; Edjlali-Goujon M.; Trystram D.; Boulouis G.; Ben Hassen W.; Godon-Hardy S.; Nataf F.; Machet A.; Legrand L.; Ladoux A.; Mellerio C.; Souillard-Scemama R.; Oppenheim C.; Meder J.F.; Naggara O. Non-invasive diagnosis of intracranial aneurysm, 2014.
24. Hrabak M.; Štern Padovan R. CT-angiografija i MR-angiografija- neinvazivne radiološke metode prikaza patoloških promjena krvnih žila, 2009.
25. Saba L.; Mendes Pedro J.M.S.L.; Suri S.J. Multy-Modality Atherosclerosis Imaging and Diagnosis, 2014.
26. <https://www.radiologyinfo.org/en/info.cfm?pg=angiomr>
27. <https://www.navidiku.rs/firme/magnetna-rezonanca/magnetna-rezonanca-mekih-tkiva>
28. http://perpetuum-lab.com.hr/wiki/plab_wiki/anatomija-covjeka-enciklopedija/arterijska-opskrba-mozga-r11/
29. <http://www.diagnostic-imaging.bayerscheringpharma.de/scripts/pages/en/public/modalities/magneti>

30. <http://mriquestions.com/2d-vs-3d-mra.html>
31. <https://dvezhizni.ru/hr/endocrinology/magnetic-resonance-angiography/>
32. <http://pinaguers.pw/Ruptured-berry-aneurysm-Radiology-Reference-Article-t.html>

12. Životopis

Osobni podaci:

Ime i prezime: Ema Muše

Datum i mjesto rođenja: 16. travnja 1996. godine u Splitu

Državljanstvo: Hrvatsko

Adresa stanovanja: Lovrinačka 47, Split

Mobitel: 095/570-8169

E-mail: emamuse77@gmail.com

Obrazovanje i osposobljavanje:

2003. – 2011. Osnovna škola „Mejaši“, Split

2011. – 2015. II. Jezična gimnazija, Split

2015. – 2018. Sveučilišni odjel zdravstvenih studija, Split

Smjer: Radiološka tehnologija