

Evaluacija primjene peroralnih radioloških kontrastnih sredstava u PET/CT dijagnostici

Pauk, Antonia

Undergraduate thesis / Završni rad

2014

Degree Grantor / Ustanova koja je dodijelila akademski / stručni stupanj: **University of Split / Sveučilište u Splitu**

Permanent link / Trajna poveznica: <https://um.nsk.hr/um:nbn:hr:176:474613>

Rights / Prava: [In copyright](#) / [Zaštićeno autorskim pravom.](#)

Download date / Datum preuzimanja: **2025-01-18**

Repository / Repozitorij:



Sveučilišni odjel zdravstvenih studija
SVEUČILIŠTE U SPLITU

[Repository of the University Department for Health Studies, University of Split](#)



UNIVERSITY OF SPLIT



DIGITALNI AKADEMSKI ARHIVI I REPOZITORIJI

SVEUČILIŠTE U SPLITU
Podružnica
SVEUČILIŠNI ODJEL ZDRAVSTVENIH STUDIJA
PREDDIPLOMSKI SVEUČILIŠNI STUDIJ
RADIOLOŠKA TEHNOLOGIJA

Antonia Pauk

**EVALUACIJA PRIMJENE PERORALNIH RADIOLOŠKIH
KONTRASTNIH SREDSTAVA U PET/CT DIJAGNOSTICI**

Završni rad

Split, 2014.

SVEUČILIŠTE U SPLITU
Podružnica
SVEUČILIŠNI ODJEL ZDRAVSTVENIH STUDIJA
PREDDIPLOMSKI SVEUČILIŠNI STUDIJ
RADIOLOŠKA TEHNOLOGIJA

Antonia Pauk

**EVALUACIJA PRIMJENE PERORALNIH RADIOLOŠKIH
KONTRASTNIH SREDSTAVA U PET/CT DIJAGNOSTICI**

Završni rad

Mentor:
Darijo Radović, spec.nukl.med., viši predavač

Split, 2014.

SADRŽAJ

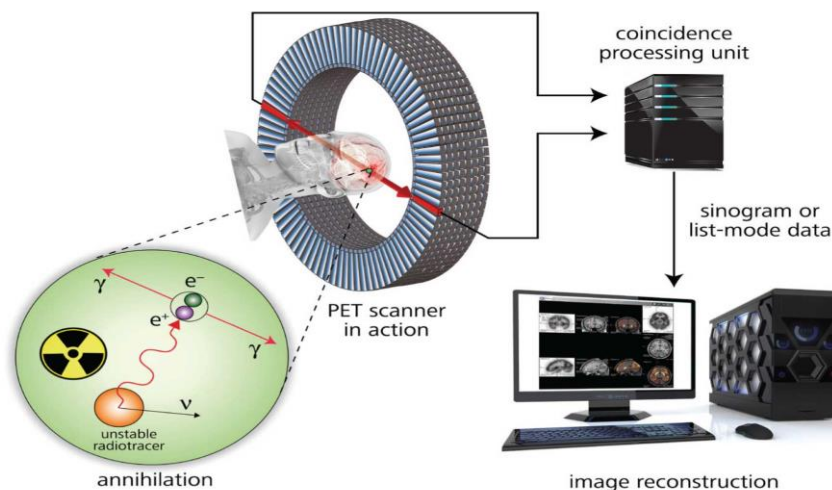
1. UVOD	1
1.1. Pozitronska emisija.....	1
1.1.1. <i>Kombinirani PET/CT uređaji</i>	3
1.1.2. <i>Fuzija slika</i>	3
1.1.3. <i>Pozitronski emiteri i radiofarmaci</i>	4
1.1.4. <i>Protokol snimanja PET/CT za klasifikaciju FDG PET/CT</i>	5
1.2. Kontrastna sredstva.....	7
1.2.1. <i>Fizikana i kemijska svojstva kontrastnih sredstava</i>	7
1.2.2. <i>Podjela kontrastnih sredstava</i>	7
1.2.2.1. <i>Pozitivna kontrastna sredstva</i>	9
1.2.2.2. <i>Negativna kontrastna sredstva</i>	10
1.2.2.3. <i>Kontrastna sredstva za gastrointestinalni sustav</i>	10
2. CILJ.....	13
3. IZVORI PODATAKA I METODE	14
3.1. Peroralni kontrast.....	14
3.2. Priprema pacijenata i PET/CT protokol	14
3.3. Analiza PET/CT slika.....	15
4. REZULTATI.....	18
5. RASPRAVA	26
6. ZAKLJUČAK	30
SAŽETAK/SUMMARY	31
LITERATURA.....	33
ŽIVOTOPIS	35

1. UVOD

1.1. Pozitronska emisija

Princip rada PET uređaja temelji se na pozitronskoj emisiji prilikom radioaktivnog raspada radioizotopa. Naime, to je proces kada β^+ raspadom nastaje pozitron koji se vrlo brzo anihilira sa slobodnim elektronom pri kojemu se masa anihiliranog pozitrona pretvori u energiju u obliku dva fotona od 511 keV-a istodobno emitirana u suprotnim smjerovima pod kutem od 180 stupnjeva.

Signali odaslanih fotona se detektiraju na blokovima detektora koji su prstenasto raspoređeni. Detektori su međusobno spojeni u koincidentne elektroničke krugove. Ako se u dva detektora spojena u prstenu zabilježi istodobna detekcija dva fotona od 511 keV-a unutar nekoliko nanosekundi, tada dobivamo liniju odaziva. Linija odaziva je pravac kojeg određuju točke detekcije i na kojemu leži točka anihilacije. Taj pravac je najvažniji podatak za rekonstrukciju tomografskih presjeka raspodjele pozitronskog radiofarmaka u tijelu.



Slika 1. Princip rada PET kamere

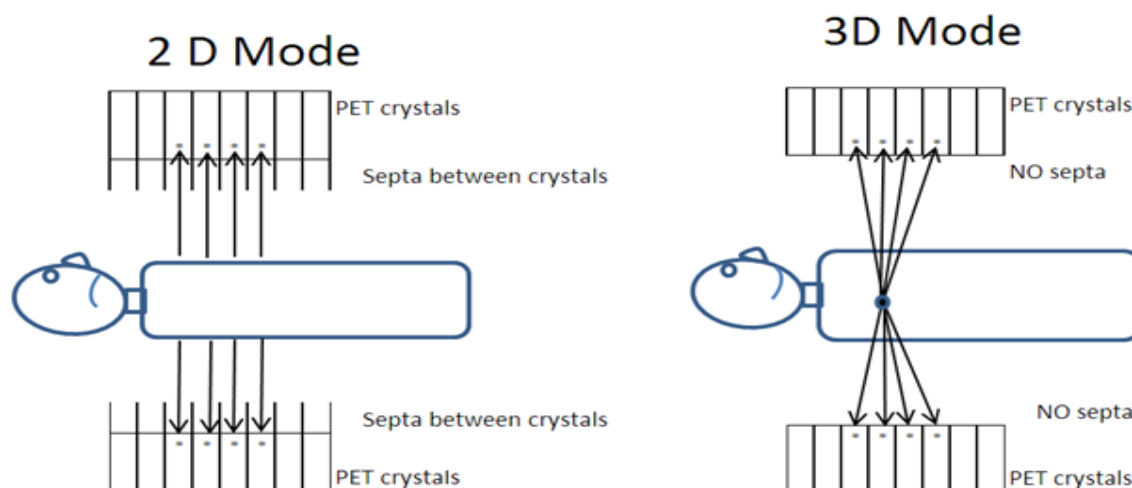
(Izvor: <http://www.sepscience.com/Sectors/Pharma/Articles/429-/Radio-IC-for-Quality-Control-in-PET-Diagnostics>)

Detektori su izrađeni od scintilacijskih kristala. Poželjno je da stvaraju svjetlo većih valnih duljina, s kraćim vremenom scintilacije pa moderne namjenske PET kamere koriste kristale bizmutova germanata (BGO) te sve više i lutecijeva oksidortosilikata (LSO) i gadolinijeva ortosilikata (GSO). (1)

Unutar namjenske PET kamere nalazi se više prstenova detektora smještenih jedan do drugoga, što omogućuje istodobno detektiranje anihilacijskog događaja iz više tomografskih ravnina. Aksijalno vidno polje PET kamere obično je 15-16 cm, a mogući su tzv. 2D i 3D način rada.

Kod starijeg 2D načina smanjuje se negativan utjecaj raspršenih fotona i aktivnosti izvan vidnog polja PET-kamere. Nedostatak ovog načina rada je u tome što se smanjuje osjetljivost detekcije jer septa apsorbiraju mnogo ispravnih koincidentnih događaja.

3D način rada nastaje kada se septa uklone pa tada PET kamera sakuplja trodimenzijske podatke. Kod 3D načina je i do pet puta veća osjetljivost detekcije pa se zbog toga manja količina aktivnosti aplicira pacijentu. Kod ovog načina rada PET kamere scintilacijski kristali detektora trebaju što kraće scintilirati, a i elektronički sklopovi moraju biti jako brzi kako se ne bi preklapali brzo nadolazeći signali. (1)



Slika 2. 2D i 3D način rada PET kamere

(Izvor: <http://www.intechopen.com/books/positron-emission-tomography-recent-developments-in-instrumentation-research-and-clinical-oncological-practice/positron-emission-tomography-computed-tomography-data-acquisition-and-image-management>)

Rezolucija PET kamere ovisi o veličini i broju detektora to jest, što je veći broj manjih detektora, rezolucija će biti bolja.

Nakon što se signal pojača i elektronski obradi „back projection“ metodom dobije se raspodjela radioaktivnosti u određenom presjeku nekog organa odnosno određenom dijelu tijela. Novije PET kamere generiraju sliku u kojoj se nalazi samo prostorna informacija odnosno takve PET kamere obrađuju podatke na volumenu umjesto na presjeku.

Da bi dobili što kvalitetniju sliku koriste se različite metode za njeno poboljšanje, a danas su najčešće:

- a) korekcija atenuacije tj. prigušenja
- b) TOF („time of flight“) tehnologija koja se temelji na osnovi razlike udaljenosti mjesta anihilacije od centra i vremenu detektiranja pojedinog fotona na liniji/pravcu odgovora
- c) respiracijskim „gatingom“ koji ispravlja respiracijske artefakte uzrokovane različitim položajem dijafragme u CT i PET dijelu studije.

1.1.1. Kombinirani PET/CT uređaji

Kombinirani PET/CT uređaj čini uređaj koji u istom kućištu ima 2 odvojena uređaja za snimanje sa zajedničkim ležajem za pacijenta. Prvi uređaj kućišta je dijagnostički višeslojni CT, a drugi uređaj je PET kamera.

Kombinacija ovih dvaju uređaja, odnosno dviju metoda, nastala je iz potrebe za poboljšanjem anatomske rezolucije PET slike, a nakon spoznaje da se za korekciju atenuacije gama fotona može upotrijebiti atenuacija x zraka dobivena MSCT uređajem.

1.1.2. Fuzija slika

Fuzija ili usklađivanje PET i CT slika se počela koristiti kako bi se poboljšala relativno slaba anatomska informacija PET slike. Istovremeno je korekcija atenuacije fotona moguća korištenjem podataka o atenuaciji x zračenja koje dobijemo MSCT-om. To zajednički značajno doprinosi poboljšanju PET slike. Kombinacija metaboličke (PET) i morfološke (CT) metode dobre prostorne rezolucije omogućuje dobivanje dodatnih pojedinosti koje nisu vidljive na pojedinačnim metodama.

Dolazimo do zaključka da je svrha fuzije stvoriti anatomske predložak funkcijskim snimkama-precizna detekcija lezija u kojima se nakuplja radioaktivna tvar. Kombinacijom ovih dviju metoda u onkoloških bolesnika se postiže:

- rano otkrivanje tumorskih tvorbi
- bolja procjena stupnja bolesti
- procjena učinkovitosti terapije

1.1.3. Pozitronski emiteri i radiofarmaci

Pozitronska emisijska tomografija se zasniva na primjeni radioizotopa ugljika, dušika, fluora i kisika koji su pozitronski emiteri. Pozitronski emiteri se proizvode u ciklotronu u kojem se ubrzavaju nabijene atomske čestice koje se zatim usmjeravaju na metu pa izazivaju nuklearne reakcije. U tim nuklearnim reakcijama stabilni atomi nekog elementa pretvaraju se u radioaktivne izotope. Takvi radioaktivni izotopi ili radioizotopi se ugrađuju u razne molekule, farmake tj. radioaktivno ih obilježavaju i na taj način takve molekule postaju radiofarmaci. Radiofarmaci omogućuju praćenje biokemijskih procesa u ljudskom organizmu. Fluor-18 često se koristi za obilježavanje jer su veličine fluora i vodika u molekulama vrlo slične pa ih je moguće zamijeniti, a da molekula pri tom ne promijeni svoja svojstva značajno. Jedna od većih prednosti fluora-18 je njegovo dulje vrijeme poluraspada čime su omogućeni kompliciraniji radiokemijski postupci prilikom pripreme radiofarmaka i dostave radioizotopa iz ciklotrona do određene klinike ili PET/CT centra. Drugi korišteni pozitronski emiteri (O, C, N) zbog kratkog vremena poluraspada nisu primjenjivi u rutinskom radu.

18F-FDG (18-fluor-deoksiglukoza) je radiofarmak koji se najčešće upotrebljava u PET/CT dijagnostici. S obzirom na činjenicu da je glukoza važna stanična molekula koju troše stanice koje se brzo dijele, npr. tumorske stanice, 18F-FDG se nakuplja u tumorskim stanicama čija se masa potom prikazuje kao područje intenzivnog nakupljanja. Zbog toga nam PET daje informacije o metaboličkoj aktivnosti tumora iz čega možemo zaključiti da li se radi o malignom ili benignom tumoru. Također, PET ima veliku ulogu u procjeni metastatskih sjela, praćenju bolesti, procjeni da li je rezidualna masa nakon liječenja tumora samo ožiljak ili je tumor još uvijek prisutan.

Ostali radiofarmaci koji se koriste u PET/CT dijagnostici:

- Indikator metaboličkih promjena u kostima: 18F-Fluorid
- Indikatori sinteze DNA: 18F-Flortimidin, 11C-timidin

- Indikatori sinteze membranskih lipida: 18F-FCH (Florkolin), 18F-Acetat
- Indikatori sinteze proteina i transportera aminokiselina: 18F- FET (flor-etil-tirozin),
- 18F- FMT (flor-metil-tirozin), 18F- FDOPA (dihidroksi-flor-fenilalanin). (2)

1.1.4. Protokol snimanja PET/CT za klasifikaciju FDG PET/CT

Nakon postavljanja indikacije za PET/CT pretragu pacijent se upućuje specijalistu nuklearne medicine koji odobrava zahtjev za pretragom i određuje da li se bolesnik naručuje na PET/CT postupak ili PET/CT s dijagnostičkim CT-om. Uz to daje upute pacijentu što donijeti na pretragu:

- ukupnu medicinsku dokumentaciju
- nalaz GUK-a i kreatinina koji nije stariji od 30 dana
- uputnicu za FDG-PET/CT pretragu,

te kako se pripremiti za pretragu:

- najmanje 4 sata prije pretrage pacijent ne smije ništa jesti
- ako je pacijent dijabetičari ukoliko prima terapiju inzulinom, minimalno sat vremena prije injiciranja FDG-a pacijent treba uzeti inzulin
- hidracija kako nebi došlo do oštećenja bubrega – na dan pretrage uzimati veliku količinu vode
- pacijent treba izbjegavati tjelesnu aktivnost na dan pretrage
- dan prije pretrage pacijent treba izbjegavati alkohol, cigarete i kofeinske napitke

Pacijent treba potpisati svoju suglasnost na obrascu.

Kada pacijent dođe u dijagnostiku medicinska sestra uzima njegove podatke, izmjeri visinu, težinu i razinu šećera u krvi, postavlja venski put, bilježi mjesto venskog puta na obrascu kao i vrijeme zadnjeg obroka te lijekove koje pacijent uzima, priprema pacijenta za razgovor kod liječnika. Liječnik određuje vrstu pretrage na osnovu njegove medicinske dokumentacije, a na osnovu visine i težine određuje vrstu i dozu radiofarmaka. Na tom istom obrascu liječnik upisuje „uptake“, broj fremova po minuti, vrijeme početka i kraja pretrage.

Nadalje, pacijent ostavlja osobne stvari u ormariću i ide k medicinskoj sestri koja mu injicira radiofarmak nakon čega odlazi u posebnu izolacijsku sobu gdje u potpunom mirovanju čeka sat vremena da se radiofarmak raspodijeli u organizmu („uptake“). Istovremeno, dok čeka

početak PET/CT pretrage, pacijent dobije peroralno kontrastno sredstvo (gastrografin) razrijeđeno u litri vode i pomalo ga pije kroz 40 minuta do sat vremena. Po pravilu se razrijedi 20 mL gastrografina u litri vode, ali pacijenti koji imaju stomu dobiju svega 5 mL peroralnog kontrasta razrijeđenog u pola litre vode. Ova otopina kontrasta i vode ne daje se pacijentima koji su alergični na neke od sastojaka tog pripravka. Za djecu se prema posebnoj formuli računa koliku količinu otopine gastrografina treba popiti.

Ponekad je potrebno intravensko kontrastno sredstvo pa se ono aplicira 30 do 40 sekundi prije CT snimanja, što liječnik određuje. Zbog toga je nužno da pacijent ima nalaz kreatinina koji pokazuje da li pacijent smije primiti intravenski kontrast s obzirom na njegovu bubrežnu funkciju.

Po isteku 60 minuta radiološki tehnolog pacijenta postavlja na stol, ležeći na leđima gdje ruke moraju biti dignute iza glave kako bi se pacijenta što više stabiliziralo i kako ne bi došlo do mogućih artefakata u području jetre. Visina stola je standardizirana na 125 cm, a prije početka same pretrage tehnolog treba odrediti početnu točku snimanja.

Potom radiološki tehnolog odlazi u svoju radnu sobu odakle započinje samo snimanje:

- prvo unosi pacijentove podatke od kojih su težina i visina od neophodne važnosti zbog SUV vrijednosti,
- odabere protokol na računalo,
- pretraga počinje topogramom (određivanje regije interesa, podjela polja na fremove)
- niskodozni „low-dose“ CT sken za korekciju atenuacije: *„In general, PET/CT is carried out using a protocol comprising a scanogram/scout scan/topogram and a low-dose CT for attenuation correction (CT-AC) and anatomical correlation“*. (3)
- nakon toga slijedi PET snimak koji ide u računalo,
- dijagnostički MSCT cijelog tijela ili određene regije (ako je indiciran),
- rekonstrukcija - fuzija PET i CT snimaka.

Radiološki tehnolog na svom dijelu obrasca ispunjava koji je protokol koristio, koju vrstu kontrasta je dao pacijentu (per os ili intravenski), upisuje debljinu sloja te električne uvjete (kilovolti, miliampersekunde).

Postupak snimanja za cijelo tijelo traje oko 25 minuta što ovisi o broju fremova odnosno pacijentovoj visini.

Po završenoj rekonstrukciji slike radiološki tehnolog istu pregledava te procjenjuje njenu kvalitetu, otkriva moguće artefakte te, uz konzultaciju liječnika koji vodi pretragu, otpušta pacijenta.

Pacijent odlazi kući odmah jer je radiaktivnost tada već gotovo nestala s obzirom da je vrijeme poluraspada fluora 110 minuta, te da se radiofarmak uz to i fiziološki eliminira iz organizma mokrenjem i stolicom.

1.2. Kontrastna sredstva

Kontrastna sredstva su tvari koje mijenjaju apsorpciju rendgenskih zraka u nekom organu nakon što se unesu u organizam. Otkriće kontrastnih sredstava bilo je odlučno za razvoj rendgenske dijagnostike bolesti svih organa koji se na rendgenskoj snimci uopće ne prikazuju ili se prikazuju nejasno. Glavni način dobivanja kontrastnijeg prikaza u klasičnoj radiologiji je prigušenje zračenja pomoću sredstava koja sadrže atome većeg rednog broja (Z) odnosno veće gustoće jer stupanj apsorpcije rendgenskih zraka raste otprilike s četvrtom potencijom atomskog rednog broja elementa kojeg sadrži kontrastno sredstvo. Jod 53 i barij 56 su kemijski elementi koje sadrže kontrastna sredstva.

POŽELJNE OSOBINE KONTASTNIH SREDSTAVA:

- visoka rendgenska gustoća za bolju kontrastnost – što više atoma joda ili barija u jednoj molekuli
- biološka inertnost (da ne mijenja biokemijske reakcije u organizmu)
- fizikalno-kemijska stabilnost (da naknadno ne stvara u tijelu toksične spojeve)
- prihvatljiva cijena

1.2.1. Fizikalna i kemijska svojstva kontrastnih sredstava

- **Osmolalnost**

Osmolalnost je svojstvo kontrastnih sredstava koje je zadano brojem čestica u jedinici volumena otopine („toničnost”) pa prema tome otopina u odnosu na krvnu plazmu može biti:

- a) izotonična,
- b) hipertonična,
- c) hipotonična.

Osmolalnost je proporcionalna s odnosom atoma joda i broja čestica u otopini kontrastnog sredstva. Kod većine hiperosmolalnih kontrastnih sredstava taj odnos je 3:2, dok je kod hipoosmolalnih 3:1.

Vodotopiva jodna kontrastna sredstva s obzirom na osmolalnost mogu biti:

- niskoosmolarna (hipotonična, hipoosmolalna),
- visukoosmolarna (hipertonična, hiperosmolalna).

VISKOZNOST

Viskoznost ovisi o unutrašnjem trenju čestica tekućine, a mjeri se u mPa*s. Ulja, mazut, sirupi i med imaju visoku viskoznost dok nisku viskoznost imaju voda, alkohol i benzin. Što je viskoznost kontrasta veća ono sporije protječe kroz iglu i slabije se miješa s drugim tekućinama. Brzina injiciranja kontrasta ovisi o viskoznosti, temperaturi, debljini i duljini igle, duljini katetera te o sili pritiska na klip.

ELEKTRIČKI NABOJ I TOPLJIVOST

Ionska kontrastna sredstva topiva su u vodi jer disociraju u vodi na kation i anion koji nakon nekih reakcija u organizmu oslobađaju supstance koje izazivaju alergijske reakcije. Neionska kontrastna sredstva ne disociraju, ali su ipak vodotopiva jer imaju polarne grupe OH s viškom e⁻ oko kisika (- pol) i manjkom e⁻ oko vodika (+ pol). Najčešće korištena ionska kontrastna sredstva su Urografin, Telebrix i Urovizon, a od neionskih Omnipaque, Ultravist i Iopamiro.

1.2.2. Podjela kontrastnih sredstava

a) Podjela prema načinu eliminacije iz organizma

- Urotropna kontrastna sredstva – izlučuju se uropoetskim sustavom;
- Hepatotropna kontrastna sredstva – izlučuju se hepatobilijarnim sustavom.

b) Prema mjestu aplikacije kontrastna sredstva mogu biti

- Intravaskularna
 - intravenska aplikacija (CT, IVU, venografija)
 - intraarterijska aplikacija (angiografije)
- Kontrastna sredstva za gastrointestinalni sustav

- Intratekalna kontrastna sredstva
- Kontrastna sredstva za prikaz tjelesnih šupljina

c) Podjela prema promjeni apsorpcije rendgenskih zraka

- Pozitivna kontrastna sredstva - povećavaju apsorpciju rendgenskih zraka (barij i jod);
- Negativna kontrastna sredstva - smanjuju apsorpciju rendgenskih zraka (zrak, kisik, ugljikov dioksid).

1.2.2.1. Pozitivna kontrastna sredstva

Pozitivna kontrastna sredstva su tvari koje sadrže elemente visokog atomskog broja i gustoće te rendgenske zrake upijaju jače nego okolina. Dije se prema građi i namjeni.

Podjela pozitivnih kontrastnih sredstava:

- **Netopljiva**

Barijev sulfat je predstavnik netopljivih kontrastnih sredstava koja se koriste za pregled gastrointestinalnog sustava. Barijev sulfat je bijeli prašak netopljiv u vodi zbog čega je neresorptivan u gastrointestinalnom sustavu, a u vodenoj otopini postaje suspenzija koja se taloži prilikom stajanja. Nema većih nuspojava, a jedina komplikacija koju može izazvati jest kada kod pacijenta postoji perforacija pa se tada kontrast izlijeva u peritoneum.

- **Vodotopiva**

Sva vodotopiva kontrastna sredstva su derivati trijodbenzena i oni su najvažnija te najraširenija skupina kontrasta. Koriste se za prikazivanje organa, tjelesnih šupljina, krvnih žila, za prikaz žučnih vodova, žučne vrećice te za povećanje gustoće kod CT-a.

- **Uljna i ulju slična kontrastna sredstva**

Uljna kontrastna sredstva se sve rjeđe koriste zbog nestabilnosti, spore eliminacije, opasnosti od embolije i mogućnosti stvaranja granuloma. Ovo kontrastno sredstvo se u

limfnom sustavu zadržava i do nekoliko mjeseci zbog čega je omogućeno praćenje patoloških procesa.

1.2.2.2. Negativna kontrastna sredstva

Negativna kontrastna sredstva čine plinovi koji su niske atomske težine i specifične gustoće. Oni slabije apsorbiraju rendgenske zrake od organa i tekućina u organizmu. Zrak je najčešći negativni kontrast koji ispunjava pluća pa stvara odličnu prirodnu kontrastnost. Osim zraka koriste se kisik i ugljikov dioksid i to gotovo uvijek u kombinaciji s pozitivnim kontrastnim sredstvom. Koriste se za pregled želuca i debelog crijeva – irigografija, ne izazivaju opasne komplikacije.

1.2.2.3. Kontrastna sredstva za gastrointestinalni sustav

Kontrastna sredstva gastrointestinalnog sustava čine barijev sulfat, vodotopiva kontrastna sredstva, a od negativnih kontrasta se koriste zrak i ugljikov dioksid. Apliciraju se peroralno, rektalno ili kateterima koji se postavljaju u područje interesa.

Peroralna kontrastna sredstva distendiraju lumen šupljih organa pa u CT dijagnostici omogućuju uvid u eventualne promjene u gastrointestinalnom sustavu. (3)

Barijev sulfat $BaSO_4$ – nevodotopivo kontrastno sredstvo.

Britanac Sir Humphry Davy je otkrio barij 1808. godine. Opisao je barij kao teški metal čije su vodotopive smjese toksične, ali netopivi barijev sulfat prolazi probavnim traktom bez da se apsorbira pa je siguran za korištenje u tom spoju.

Barijev sulfat je vodena suspenzija čiji promjer čestica varira od 0,1 do 20 mikrona. Suspenziji se dodaju razni aditivi kao što su pektin, sorbitol, agar, karboksimetil-celuloza koji reguliraju električni naboj, kiselost, viskoznost i stabilnost, a služe za dobro punjenje crijeva, obljepljivanje sluznice te sprječava pjenjenje kontrasta.

FARMAKOLOŠKI PRIPRAVCI BARIJEVA SULFATA :

- prašak za miješanje s vodom neposredno prije uporabe;

- gotova suspenzija;
- koncentracija barija za dvostruku kontrastnu pretragu iznosi 2,0-2,5 g/mL, a za monokontrastnu pretragu 0,5-1,0 g/mL.

Gastrografin- vodotopivo ionsko kontrastno sredstvo

Gastrografin je vodotopivo ionsko kontrastno sredstvo koje se najčešće koristi za oralnu ili rektalnu primjenu. Svaki mililitar ovog kontrasta sadržava 660 mg meglumin amidotrizoata i 100 mg natrijevog amidotrizoata s dodacima za poboljšanje okusa (dinatrijev edetat, saharinatrij, ulje anisa, polisorb 80 i pročišćena voda).

Gastrografin u kombinaciji s barijevim sulfatom znatno poboljšava ispitivanje gastrointestinalnog sustava i ubrzava pretragu kao i samu dijagnozu. Gastrografin je neprikladan samo za dijagnozu enteritisa te s obzirom da slabije prekriva sluznicu kod dvostruke kontrastne pretrage preporuča se koristiti barijev sulfat.

Indikacije:

- perforacija želuca ili crijeva, trauma trbuha, fistule;
- mehanička opstrukcija, paralitički ileus;
- analiza tankog crijeva kod opstrukcije kolona;
- kao klizma kod perforacije kolona, divertikulitisa, postoperativnog ispitivanja anastomoza;
- terapijska primjena kod parcijalne opstrukcije i mehaničkog ileusa;
- ubrzanje pasaže crijeva - mješavina barijeva sulfata s gastrografinom.

Kontraindikacije:

Gastrografin može dovesti do teške hipovolemije u djece zbog visoke osmolalnosti (2100 mOsm/kg) stoga je apsolutno kontraindiciran kod djece i novorođenčadi. Također je kontraindiciran kod moguće aspiracije.

Doziranje:

Doza gastrografina i način primjene ovise o vrsti pretrage te o bolesnikovoj dobi. Količina se razrjeđuje ovisno pretrazi.

Kod odraslih bolesnika i djece starije od 10 godina preporučena je doza od 60 mL za vizualizaciju želuca dok je za vizualizaciju cijelog gastrointestinalnog sustava potrebno 100 mL gastrografina.

Kod djece mlađe od 10 godina preporučena doza iznosi 15 do 30 mL koja se razrjeđuje u dvostrukom volumenu vode. Kod CT pretraga se razrjeđuje 30 mL Gastrografina u litri vode.

Primjena oralnih kontrastnih sredstava nije standardni dio PET/CT dijagnostike u mnogim centrima, a ni smjernice EANM (European association of nuclear medicine) decidirano ne preporučuju primjenu peroralnog kontrasta u rutinskoj primjeni: *„For CT of the abdomen or pelvis, an intraluminal gastrointestinal contrast agent may be administered to improve the visualisation of the gastrointestinal tract in CT (unless it is not necessary for the clinical indication or it is medically contraindicated)“*. (3)

Obzirom da pojedina objavljena istraživanja ukazuju na to da peroralna kontrastna sredstva mogu utjecati na korekciju atenuacije PET-a u posebnim slučajevima, postavlja se pitanje da li zaista utječu na izgled korigirane PET slike, fuzirane slike, da li uzrokuje štetne posljedice u organizmu te poboljšavaju li ili pak otežavaju analizu PET slike. Također se postavlja pitanje da li je peroralna kontrastna sredstva potrebno rutinski primjenjivati u svih pacijenata ili samo onih koji su na pretragu upućeni zbog bolesti gastrointestinalnog sustava.

2. CILJ

U cilju određivanja optimalne primjene peroralnih kontrastnih sredstava istražili smo:

1. Postoje li razlike u učestalosti pojavljivanja pojačano nakupljanju FDG-a duž probavne cijevi ovisno o primjeni peroralnih kontrastnih sredstava?
2. Postoje li razlike u lokalizaciji i izgledu pojačanog nakupljanja FDG-a duž probavne cijevi ovisno o vrsti peroralnog kontrastnog sredstva?
3. Postoje li artefakti na PET slici uzrokovani primjenom peroralnih kontrastnih sredstava?

3. IZVORI PODATAKA I METODE

Zbog evaluacije optimalne primjene peroralnih kontrastnih sredstava 90 onkoloških pacijenata smo slučajnim odabirom podijelili u 3 skupine:

1. Skupina - 30 pacijenata bez primjene peroralnog kontrastnog sredstva.
2. Skupina - 30 pacijenata koji su koristili vodu kao peroralno kontrastno sredstvo.
3. Skupina - 30 pacijenata koji su koristili gastrografin kao peroralno kontrastno sredstvo.

Podaci svih ispitanika dobiveni su iz Poliklinike Medikol u Splitu.

Isključeni su pacijenti koji su upućeni na PET/CT pretragu zbog bolesti gastrointestinalnog sustava.

Privatnost ispitivanih pacijenata je u potpunosti očuvana jer su njihovi osobni podaci spremljeni kao identifikacijski broj, bez imena i prezimena. Za analizu ovog istraživanja koristili su se njihovi podaci o dijagnozi, visini, masi, razini glukoze u krvi, primljenoj dozi FDG-a, vrsti peroralnog kontrasta koji su primili, uptake-u FDG-a te o mjestu i izgledu nakupljanja kontrasta .

3.1. Peroralni kontrast

Pacijenti skupine 2 kao peroralni kontrast dobili su 1 litru vode koju su uzimali tijekom faze akumulacije radiofarmaka, odnosno tijekom 60 minuta nakon injiciranja radiofarmaka. Pacijenti u trećoj skupini dobili su 20 mL gastrografina razrijeđenog u jednoj litri vode. Pili su taj kontrast tijekom jednog sata, neposredno prije početka same pretrage.

3.2. Priprema pacijenata i PET/CT protokol

Pri dolasku na pretragu svakome od 90 ispitanika je izmjerena razina šećera u krvi te na temelju podataka o visini i težini izračunata doza radiofarmaka kojega trebaju primiti. Medicinska sestra je aplicirala pacijentima ¹⁸F-FDG i uputila ih u izolacijsku sobu gdje su dobili upute o uzimanju peroralnog kontrastnog sredstva te sat vremena čekali početak pretrage dok se radiofarmak biodistribuirao u organizmu.

55 minuta nakon injiciranja pacijenti su pozvani da isprazne mokraćni mjehur te dođu u prostoriju za snimanje. Pozicionirani su na stol koji je bio na potrebnoj visini, u supinacijskom ležećem položaju s rukama postavljenim iznad glave.

Svi pacijenti su pregledani na PHILIPS GEMINI TF64 uređaju. Regija interesa zauzimala je područje od vrha kraniuma do proksimalnog dijela natkoljenice odnosno, 2/3 natkoljenice.

Snimanje započinje topogramom na CT-u. Tijekom CT snimanja pacijenti normalno dišu, bez zadržavanja daha.

Kod svih pacijenata rađen je samo „low-dose“ PET/CT protokol jer u dijagnostičkom MSCT-u, uz PET/CT, davanje kontrasta je sastavni dio pretrage kako bi liječnik radiolog mogao ispravno očitati nalaz.

„Low-dose“ PET/CT se radi kod pacijenata koji već imaju napravljen MSCT ili se kod nekih pacijenata prati učinak liječenja procjenom metabolizma. Za „low-dose“ CT su korišteni standardizirani parametri: napon 120 kV, jakost struje 50 mAs.

Radiološki tehnolog je na svom dijelu obrasca ispunio parametre snimanja, zabilježio koju vrstu kontrasta su pacijenti primili te odabrao debljinu sloja.

PET snimke su potom računalno rekonstruirane koristeći automatski protokol proizvođača uređaja.

3.3. Analiza PET/CT slika

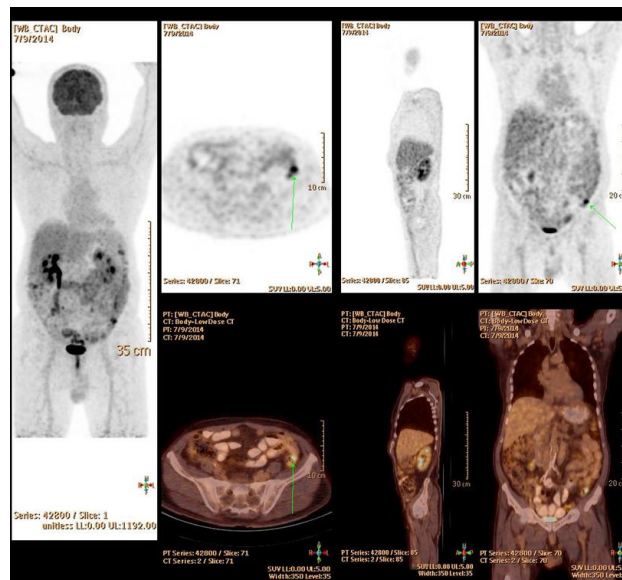
Analiza slika, kvalitete studije, postojanje eventualnih artefakata te izgled i lokalizacija pojedinih nakupljanja u probavnom sustavu obavljena je uz nadzor specijaliste nuklearne medicine. Pri tome smo gastrointestinalni sustav podijelili u 4 lokalizacije:

1. Gastroduodenum
2. Tanko crijevo
3. Kolon
4. Rektosigmoidni dio debelog crijeva.

Izgled pojačanog nakupljanja definirali smo kao:

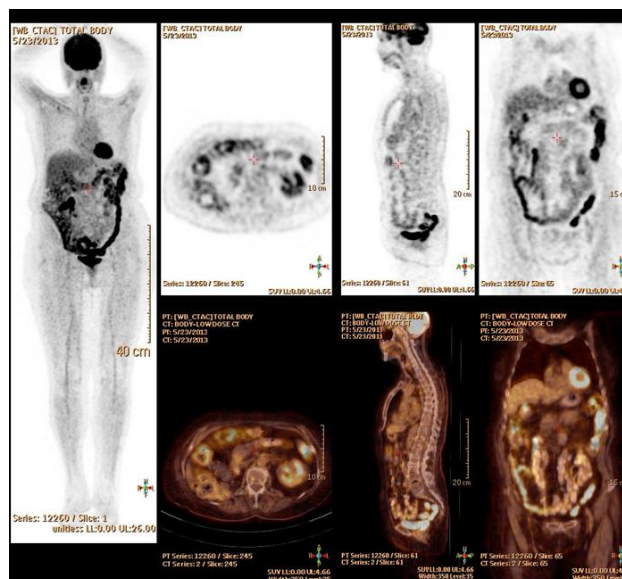
1. Bez pojačanog nakupljanja (nakupljanje FDG-a u crijevima inteziteta kao u vaskularnim prostorima);
2. Segmentalno nakupljanje (pojačano nakupljanje duž kraćeg dijela probavne cijevi, manje od polovice pojedinog lokalizacijskog segmenta);

3. Difuzno nakupljanje (pojačano nakupljanje duž najmanje polovice pojedinog lokalizacijskog segmenta);
4. Fokalno nakupljanje (pojačano nakupljanje žarišnog karaktera okruglog ili ovalnog oblika).



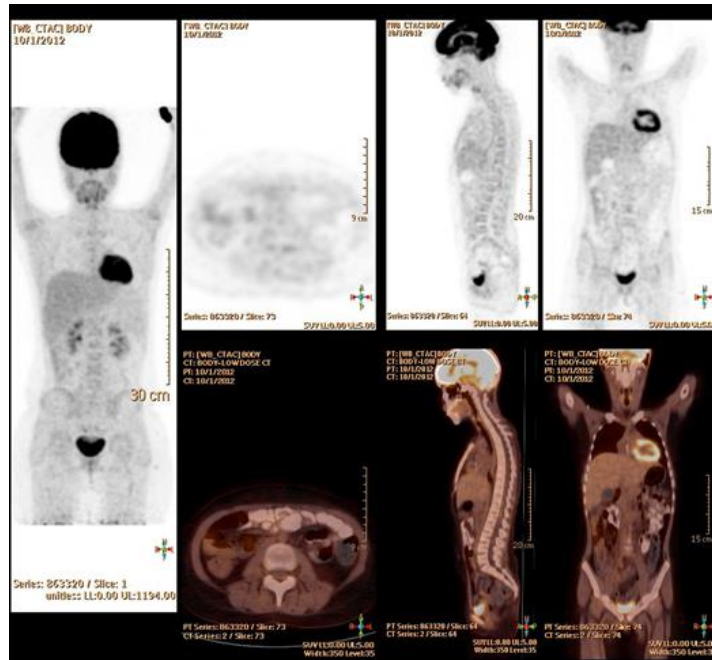
Slika 3. PET/CT snimka pacijenta s fokalnim nakupljanjem FDG-a u crijevima (prikazano strelicom)

Izvor: Poliklinika Medikol Split



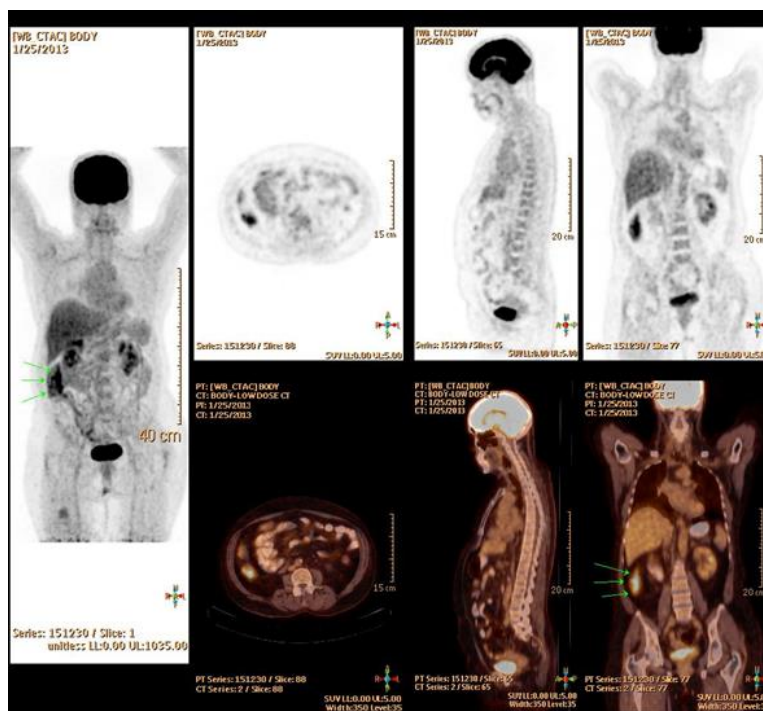
Slika 4. PET/CT snimka s difuznim nakupljanjem radiofarmaka u kolonu i rektosigmoidu

Izvor: Poliklinika Medikol Split



Slika 5. PET/CT snimka pacijenta bez nakupljanja 18F-FDG-a u gastrointestinalnom sustavu

Izvor: Poliklinika Medikol Split



Slika 6. Segmentalni oblik nakupljanja FDG-a na PET/CT snimkama

Izvor: Poliklinika Medikol Spli

4. REZULTATI

Svi podaci su prikupljeni bez ikakvih tehničkih problema i bez osjećaja klaustrofobije kod svih pacijenata. Tek nekoliko pacijenata koji su popili otopinu gastrografina kao peroralnog kontrasta osjetili su manje nuspojave tijekom boravka u dijagnostičkom centru.

Tablica 1. Podaci o ispitanicima po skupinama

	Prosječna visina (cm) (raspon)	Prosječna težina (kg) (raspon)	GUK (mmol/L) (raspon)	Injicirana doza 18F- FDG-a (mCi) (raspon)
GRUPA 1	171,7 (157-192)	76,03 (36-112)	5,46 (4,3-7,9)	7,26 (4-9,9)
GRUPA 2	170,66 (169-185)	79,26 (53-111)	5,6 (4,4-8)	8,6 (5-10,2)
GRUPA 3	174,17 (163-188)	86 (55-102)	6,5 (2,9-7,8)	8,45 (5,4-10,1)

*GRUPA 1 - pacijenti koji nisu koristili peroralno kontrastno sredstvo

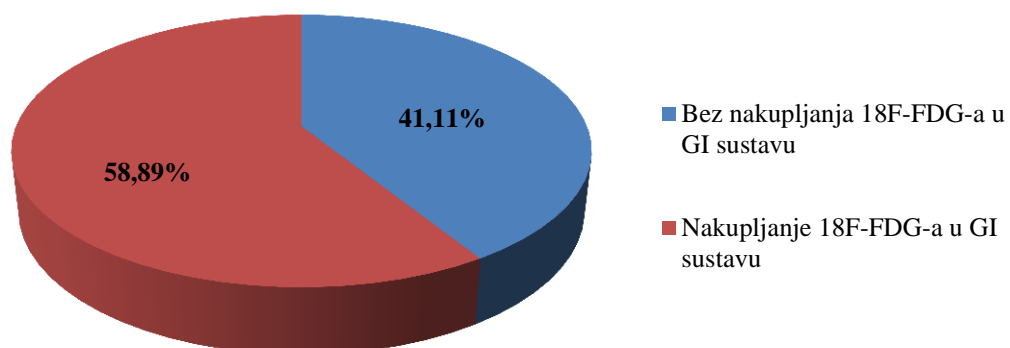
*GRUPA 2 - pacijenti koji su koristili vodu kao peroralno kontrastno sredstvo

*GRUPA 3 - pacijenti koji su koristili gastrografin kao peroralno kontrastno sredstvo

Između ispitivanih skupina nije bilo razlike po dobi i spolu, a iz Tablice 1. vidljivo je da nije bilo razlike ni u parametrima koji mogu utjecati na metabolički prikaz (visine, težine, vrijednosti GUK-a u serumu i aplicirane doze radiofarmaka).

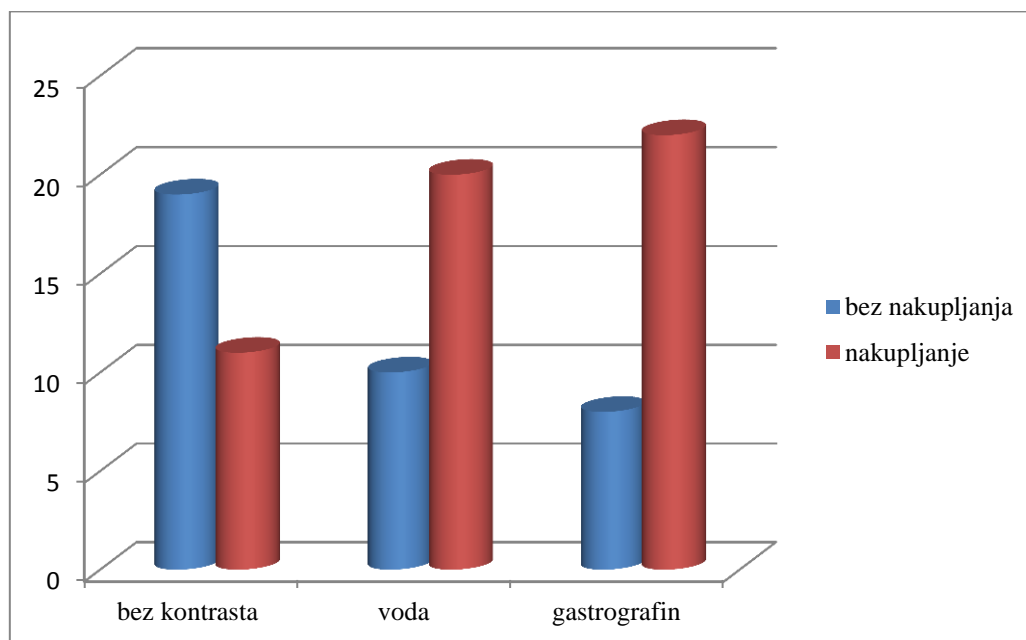
Rezultati analize nakupljanja 18F-FDG-a u gastrointestinalnom sustavu pokazuju da se kod 53 ispitanika, odnosno kod 58,89% pacijenata pokazalo pojačano nakupljanje radiofarmaka u gastrointestinalnom sustavu, a kod 37 ispitanika odnosno 41,11% njih (Grafikon 1.) nije bilo nakupljanja u gastroduodenumu, tankom crijevu, kolonu ni u rektosigmoidu što se može vidjeti iz podataka u Tablici 2.

Postotak nakupljanja 18F-FDG-a u GI sustavu kod ispitanika



Grafikon 1. Postotak ispitanika s i bez nakupljanja radiofarmaka u gastrointestinalnom sustavu

Od ukupno 37 (41,11%) pacijenata kod kojih se nije nakupio 18F-FDG u GI sustavu, njih 19 (51,35%) uopće nisu koristili nikakav oblika peroralnog kontrasta.



Grafikon 2. Nakupljanje radiofarmaka po skupinama ispitanika

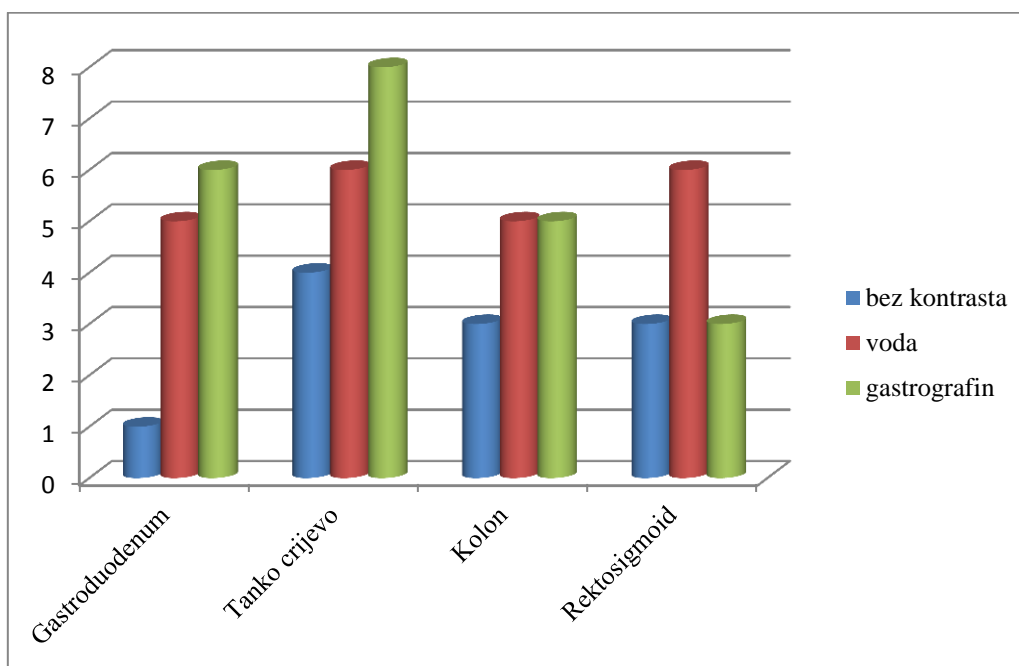
Grafikonom 2. prikazan je odnos pojedine skupine i nakupljanja odnosno bez nakupljanja radiofarmaka u gastrointestinalnom sustavu.

Kod prve skupine ispitanika, koji nisu popili peroralni kontrast, 19 pacijenata (63,33%) je imalo rezultate u kojima nije bilo nakupljanja radiofarmaka.

U drugoj skupini ispitanika koji su koristili vodu kao neutralni peroralni kontrast, 10 njih (33,33%) je imalo rezultate bez nakupljanja radiofarmaka, a u trećoj skupini ispitanika, koji su dobili gastrografin kao peroralni kontrast, dobili smo najznačajnije rezultate u kojima nije bilo nakupljanja FDG-a u tek 8 pacijenata (26,67%).

Što se tiče lokalizacije nakupljanja (Grafikon 3.) na osnovu podataka iz Tablice 2. dolazimo do rezultata u kojemu je najveći postotak nakupljanja radiofarmaka u tankom crijevu te iznosi 30,19%. Taj postotak čini 16 od ukupno 53 ispitanika kod kojih je bilo nakupljanja.

Nakupljanja u kolonu je bilo kod 13 ispitanika (24,53%), a u gastroduodenumu i rektosigmoidu bilo je nakupljanja u podjednakom broju pacijenata odnosno po 12 pacijenata (22,64%) u svakoj od ove dvije lokalizacije nakupljanja u GI sustavu.

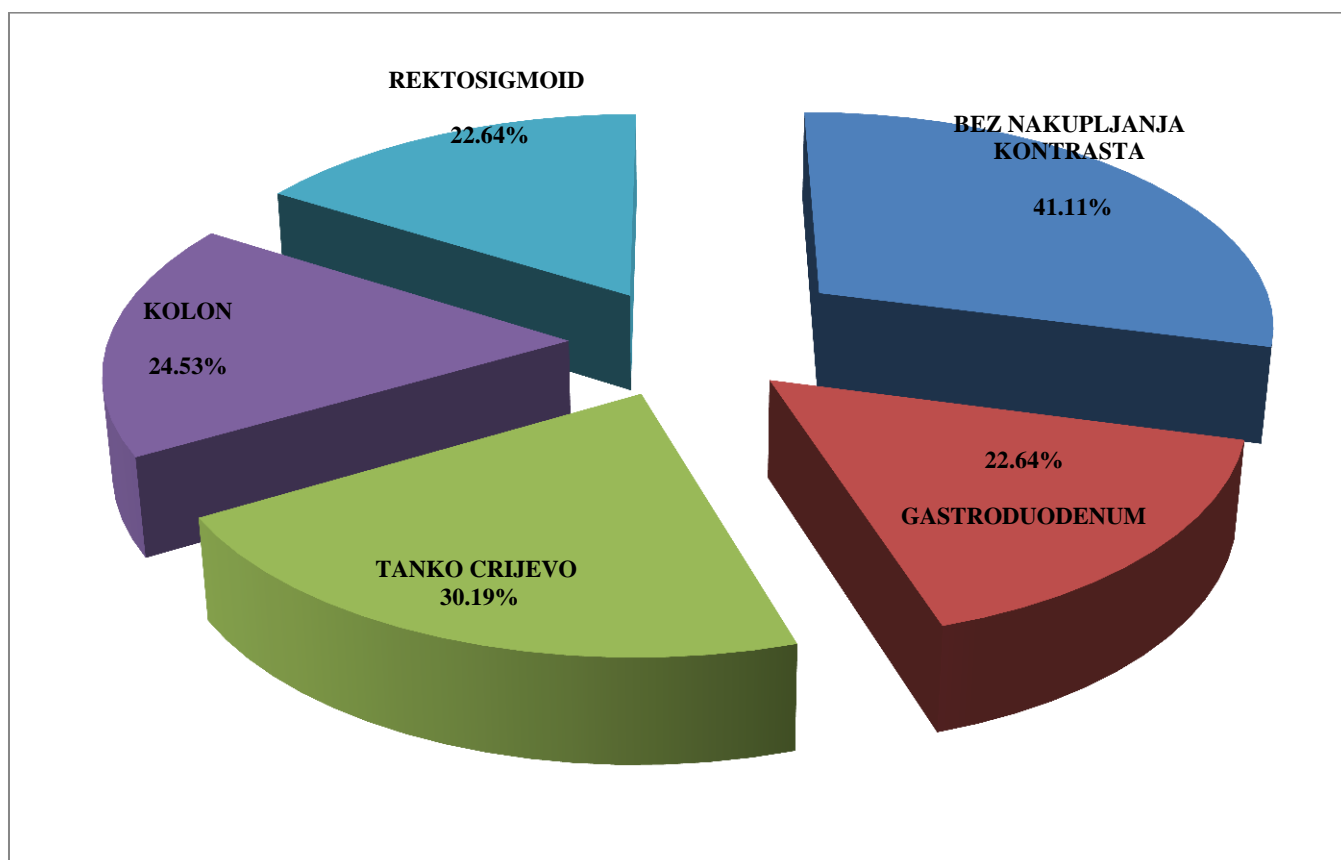


Grafikon 3. Nakupljanje prema lokalizaciji

Tablica 2. Broj pacijenata s nakupljanjem FDG-a po skupinama prema lokalizaciji nakupljanja

	Bez kontrasta	Voda	Gastrografin
Gastroduodenum	1	5	6
Tanko crijevo	4	6	8
Kolon	3	5	5
Rektosigmoid	3	6	3
UKUPNO:	11	22	22

Postotak bez nakupljanja i nakupljanja po svakoj lokalizaciji u gastrointestinalnom sustavu prikazan je u Grafikonu 4.



Grafikon 4. Postotak bez nakupljanja i nakupljanja radiofarmaka u GI sustavu

Tablica 3. Izgled nakupljanja FDG-a prema vrsti peroralnog kontrasta

	Bez peroralnog kontrasta	Voda kao peroralni kontrast	Gastrografin kao peroralni kontrast	Ukupno prema nakupljanju
Bez nakupljanja	19	10	8	37
Segmentalno	4	10	8	22
Difuzno	6	8	12	26
Fokalno	1	2	2	5
Ukupan broj ispitanika	30	30	30	90

Odnos peroralnih kontrasta (voda i gastrografin) i oblika nakupljanja te odnos nakupljanja kod snimanja bez peroralnog kontrasta i oblika nakupljanja, naveden je u Tablici 3. i skiciran u Grafikonu 5.

Najveći broj mjesta bez nakupljanja FDG-a zabilježen je kod pacijenata koji nisu koristili peroralno kontrastno sredstvo, njih 19 (63,33%), dok najmanji broj bez nakupljanja pripada pacijentima koji su koristili gastrografin kao peroralno kontrastno sredstvo, kod samo 8 (26,67%) takvih pacijenata nije bilo nakupljanju GI sustavu.

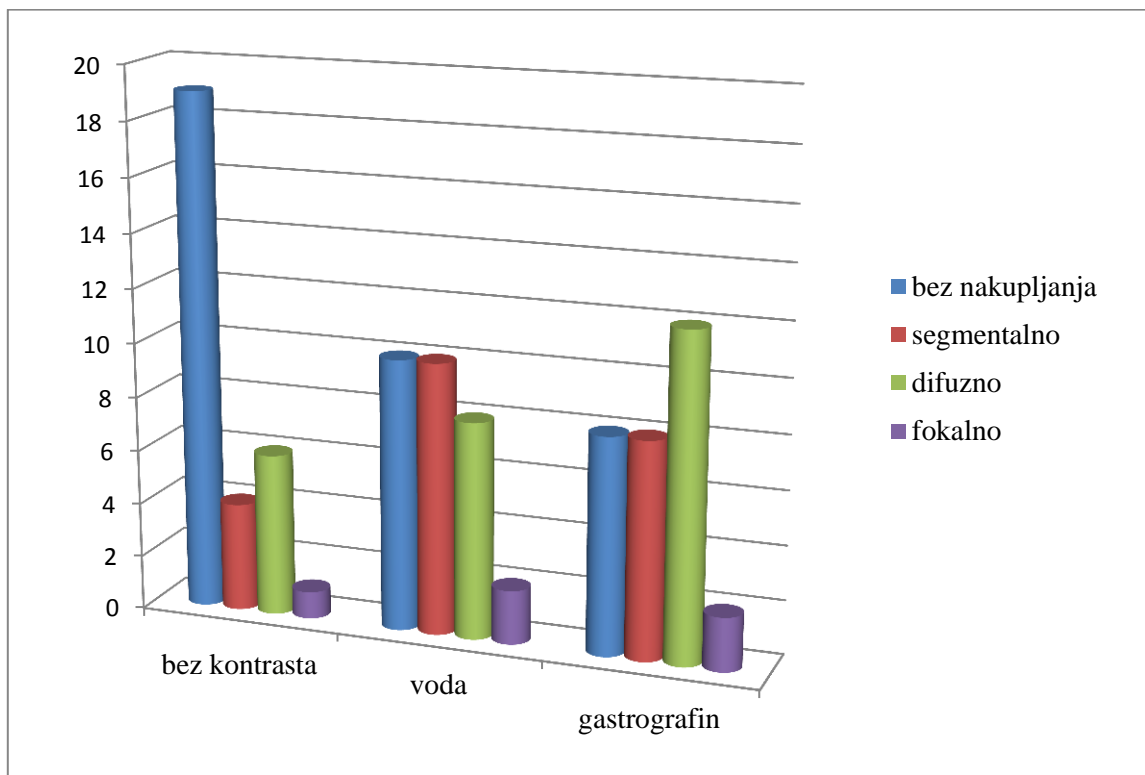
Ispitanici koji nisu koristili peroralni kontrast imali su najčešća difuzna nakupljanja, njih 6 od 30 (20%), nadalje, 4 (13,33%) ispitanika su imala segmentalno nakupljanje, a samo 1 (3,33%) ispitanika fokalno nakupljanje.

Ispitanici koji su koristili vodu kao peroralni kontrast imali su najviše segmentalnih nakupljanja, 10 od 30 (33,33%). Difuzno nakupljanje imalo je 8 (26,67%) ispitanika, a fokalno 2 (6,67%) ispitanika.

Ispitanici koji su koristili gastrografin kao peroralno kontrastno sredstvo imali su najviše difuznih oblika nakupljanja, njih 12 (40%). 8 (26,67%) ispitanika imalo je segmentalno nakupljanje dok su 2 (6,67%) pacijenta imala fokalni izgled nakupljanja.

Analiza ukupnog broja nakupljanja navodi kako je najčešći oblik nakupljanja bio difuzni oblik, 37 od 90 (41,11%) ispitanika. Iza njega slijedi segmentalni izgled nakupljanja, 22 (24,44%) ispitanika i zadnji oblik, fokalno nakupljanje broji svega 2 (2,22%) ispitanika.

Ova učestalost segmentalnog, difuznog i fokalnog nakupljanja prema korištenju peroralnih kontrasta prikazana je u Grafikonu 5.



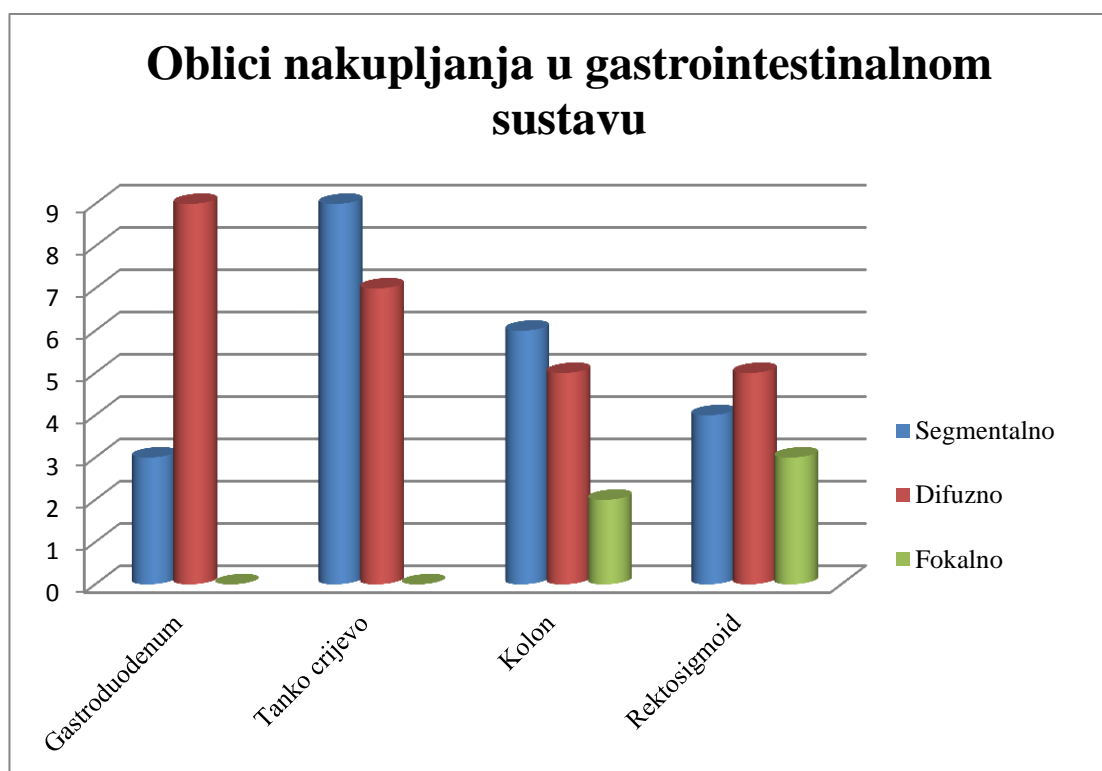
Grafikon 5. Izgled nakupljanja FDG-a prema vrsti peroralnog kontrasta

Također su dobiveni rezultati o oblicima nakupljanja 18F-FDG-a po pojedinim lokalizacijama GI sustava što se vidi u Tablici 4. i Grafikonu 6.

Podaci se odnose na 53 pacijenta kod kojih je bilo nakupljanja, to su bila 22 pacijenta koja nisu primila peroralni kontrast, 20 pacijenata koji su koristili gastrografin kao peroralni kontrast i 11 pacijenata koji su koristili vodu kao peroralni kontrast.

Tablica 4. Oblik nakupljanja kod pacijenata po lokalizacijama

	Segmentalno	Difuzno	Fokalno
Gastroduodenum	3	9	0
Tanko crijevo	9	7	0
Kolon	6	5	2
Rektosigmoid	4	5	3



Grafikon 6. Oblici nakupljanja u GI sustavu

Na uzorku od 53 ispitanika koja su imala nakupljanja u GI sustavu:

- 12 pacijenata koji su imali nakupljanja u gastroduodenumu, njih 3 (25%) je imalo segmentalno nakupljanje, 9 (75%) difuzno nakupljanje i nijedan pacijent (0%) nije imao fokalni oblik nakupljanja u gastroduodenumu;
- 16 pacijenata koji su imali nakupljanja u tankom crijevu, njih 9 (56,25%) je imalo segmentalni oblik nakupljanja, 7 (43,75%) ih je imalo difuzno nakupljanje i nijedan pacijent nije imao fokalno nakupljanje;
- 13 pacijenata koji su imali nakupljanja u kolonu 6 (46,15%) ih je imalo segmentalni oblik, 5 (38,46%) pacijenata difuzni oblik i 2 (15,38%) pacijenta fokalni oblik nakupljanja;
- 12 pacijenata je imalo nakupljanja u rektosigmoidnom dijelu debelog crijeva, a od toga 4 (33,33%) pacijenta su imali segmentalno nakupljanje, 5 (41,67%) pacijenata difuzno nakupljanje i 3 (25%) pacijenta su imala fokalno nakupljanje.

5. RASPRAVA

Namjera ovog istraživanja bila je odrediti utjecaj primjene peroralnih kontrastnih sredstava na kvalitetu slike i rizike te primjene kod onkoloških bolesnika odnosno njegove prednosti i nedostatke.

Postavili smo par pitanja na početku: da li gastrografin kao peroralno kontrastno sredstvo značajno poboljšava kvalitetu slike kako bi opravdali njegovu upotrebu ili stvara određene artefakte, da li njegova primjena uzrokuje značajne nuspojave u ljudskom organizmu, da li otežava analizu PET slike te da li je potrebno peroralne kontraste primjenjivati kod svih pacijenata ili samo kod onih s gastrointestinalnim bolestima?

Rezultati su pokazali da je upotreba vode, a većim dijelom gastrografina kao peroralnog kontrasta značajno dala bolju vizualizaciju crijeva, ne daje nikakve mjerljive artefakte niti uzrokuje veće nuspojave. Što se tiče analize slike, gastrografin i voda nisu značajno otežavali analizu slike.

Trenutno postoje tri načina za poboljšanje kontrastnosti u gastrointestinalnom sustavu pri CT pregledu, a to su:

- davanje pozitivnog kontrastnog sredstva koje opacificira lumen crijeva kako bi se razlikovao od okolnih intraabdominalnih struktura;
- davanje neutralnog kontrastnog sredstva, što rezultira srednjom atenuacijom kao što je voda ili mlijeko;
- davanje negativnog kontrastnog sredstva, što rezultira nižom atenuacijom u usporedbi s okolnim tkivom čija je apsorpcijska vrijednost slična apsorpciji masnog tkiva.

Peroralno kontrastno sredstvo povećava intraluminalnu atenuaciju pa postoje pretpostavke da stvara određene artefakte, no ti artefakti su zanemarivi posebice kada se razmatra neutralno peroralno kontrastno sredstvo kao što je voda.

Svrha korištenja peroralnog kontrasta je dobivanje što vjerodostojnije snimke sa ciljem što manje lažno pozitivnih nalaza odnosno da liječnik napiše nalaz u kojemu može što realnije opisati lezije ako su prisutne u gastrointestinalnom sustavu.

Inače, kad govorimo o nakupljanjima govorimo o nakupljanjima radiofarmaka. Uzrok može biti bolest crijeva: tumor- najčešće kao fokalno nakupljanje, upalno obično kao segmentalno i difuzno te naglašeno fiziološko - distenzija crijeva - najčešće difuzno ili segmentalno.

Tu se krije i razlog zašto smo iz istraživanja isključili pacijente s poznatom bolešću crijeva. Željeli smo vidjeti da li peroralna kontrastna sredstva djeluju na akumulaciju radiofarmaka u crijevima. Naime, postojeća bolest crijeva ili stanje nakon operacije može biti uzrok nakupljanja.

Prema ovom istraživanju bi se mogla postaviti sumnja da peroralni kontrast uzrokuje pojačano nakupljanje FDG-a u crijevima, baš zato što su oni koji su uzimali bilo vodu bilo gastrografin imali više nakupljanja. Kako nema razlike između pacijenata skupine 2 i 3 (voda i gastrografin) možemo zaključiti kako gastrografin ne djeluje na stjenku crijeva (ne resorbira se, ne izaziva upalu) kao ni voda. Stoga možemo pretpostaviti da je najčešći uzrok pojačanog metabolizma FDG-a u crijevima distenzija crijevnne stjenke ili pojačan motilitet. Intenzivna difuzna i segmentalna nakupljanja mogu prekriti fokalna nakupljanja koja su, kako smo naprijed rekli, sumnjiva na ozbiljnu crijevnu bolest i koja zahtijevaju dalju evaluaciju.

Postoje razlike u tipu nakupljanja prema lokalizaciji: u gastroduodenumu je češće difuzno, u tankom crijevu segmentalno, a u ove dvije lokalizacije nismo našli fokalnog nakupljanja (iako ovo treba uzeti s rezervom jer je broj pacijenata s fokalnim nakupljanjem mali). To je i razumljivo jer je u području gastroduodenuma najvjerojatniji uzrok pojačanog nakupljanja gastritis, a u tankom crijevu vjerojatno pojačana peristaltika pojedinog crijevnog segmenta.

Mogući problem u korištenju peroralnih kontrasta pri PET/CT snimanju jest da peroralna kontrastna sredstva mogu utjecati na korekciju atenuacije PET-a u posebnim slučajevima jer u područjima s nehomogeno raspoređenim kontrastom dobivena rekonstruirana aktivnost radiofarmaka može biti precijenjena kod smetnji pasaže crijeva. Naime, u ovakvim slučajevima prilikom analize slika najveći problem predstavlja difuzni oblik nakupljanja koji se najčešće pojavljivao kod skupine pacijenata koji su koristili gastrografin. Difuzno nakupljanje uzrokovano primjenom gastrografina ne daje nam precizne podatke da li se ispod takvog izgleda krije kakva lezija ili je to samo kontrast u stjenci crijeva. Pacijenti koji nisu primali peroralni kontrast imaju manje nakupljanja. Ta razlika je i statistički značajna, dok nema značajne razlike između skupine 2 i 3 kako u broju pacijenata s nakupljanjima tako i prema karakteru nakupljanja (segmentalno, difuzno). Mali je broj pacijenata s fokalnim nakupljanjem. Ti pacijenti su prema izgledu nakupljanja i najsuspektiniji na tumorsku bolest

crijeva (maligni tumor, ali i benigni polip ili divertikul). Zato se ovi pacijenti obavezno upućuju na dalju obradu - endoskopske pretrage.

Iako primjenu kontrastnih sredstava određuje liječnik, radiološki tehnolog kao dio tima mora biti svjestan prednosti i nedostataka njihove primjene, imati uvid o njihovom mogućem utjecaju na izgled PET slike, prepoznati ih prilikom pregleda i procjene kvalitete slike te pravodobno reagirati ako uvidi kakav problem i u dogovoru s liječnikom rješavati eventualne probleme.

Peroralna kontrastna sredstva, posebice gastrografin, od velike su važnosti kod pacijenata koji imaju karcinom gušterače, slezene, bubrega i ostalih abdominalnih organa. Za primjer, prilikom PET/CT snimanja gdje je regija od interesa gušterača, gastrografin opacifikacijom duodenuma pomaže razlikovati crijevne vijuge od susjednih anatomskih struktura i time dovodi do preciznije dijagnoze odnosno isključuje da su crijevne vijuge neki patološki proces na gušterači.

Primijećeno je da se FDG najviše nakupio u grupi ispitanika koji su primili gastrografin i to najčešće segmentalno i difuzno nakupljao.

Gastrografin potiče peristaltiku crijeva što bi moglo dovesti do precjenjene apsorpcije radiofarmaka u mišićima zbog koje bi se mogli krivo interpretirati nalazi. To je vjerojatno i uzrok većeg broja nakupljanja u ovoj skupini pacijenata. To povećanje apsorpcije u PET/CT dijagnostici uz primjenu gastrografina uočeno je najviše u debelom crijevu. Nije pronađena korelacija između povećanog nakupljanja peroralnog kontrasta i FDG-a u ostalim ispitivanim regijama kod ispitanika.

Voda kao neutralni peroralni kontrast distendira želučani i crijevni lumen, no ona ne opacificira stjenku crijeva odnosno ne zadržava se u crijevima kao što to radi gastrografin. S obzirom na to da voda nije napravila nikakva nakupljanja kod 33,33% ispitanika, već nešto difuznih i segmentalnih nakupljanja, te s obzirom na druga istraživanja ona nije toliko značajna kao kontrast prilikom PET/CT snimanja cijelog gastrointestinalnog sustava. Voda je korisna prilikom PET/CT snimanja u kojemu je regija od interesa gastroduodenum. Tada nije potrebno pacijentu davati gastrografin već je dovoljna da popije određenu količinu vode kako bi napunila želudac i prikazala njegov vjerodostojniji oblik te ga time razlikovala od okolnih struktura. Također, prednost vode kao peroralnog kontrasta je u tome što ne stvara klinički značajne artefakte. Ali, uzimajući u obzir neka prethodna istraživanja, u kojima se koristilo mlijeko s 3,8 % masnoće, mlijeko se pokazalo kao bolje kontrastno sredstvo nego voda i 0,1%

gastrografin. Naime, tu se istraživalo koje će peroralno kontrastno sredstvo najbolje distendirati crijeva te napraviti najbolju pasažu, a da pacijent istolerira takvo ispitivanje uz što manje nuspojava. Razlike u osmolalnosti i masnoći kontrasta su bile jako male, ali u krajnjim rezultatima veoma značajne jer se mlijeko pokazalo kao idealan kontrast zbog toga što je usporavalo pasažu, dovoljno distendiralo crijeva i dovoljno dugo se zadržalo uz što manje izazivanja peristaltike. S obzirom da je mlijeko s 3,8% masnoće dobro vizualizirao jejunum, ileum i terminalni ileum, predloženo je da se koristi prilikom ispitivanja gastrointestinalnog sustava u pacijenata koji pate od Chronove bolesti.

Naravno ograničenje je bilo to što ne toleriraju svi ljudi laktozu i što svi pacijenti nisu iste tjelesne konstitucije pa je višim pacijentima potrebno dati više od litre takvog peroralnog kontrasta.

Zbog ovakvih istraživanja smijemo reći da PET/CT dijagnostika može biti korisna i u dijagnostici upalnih crijevnih bolesti (Chronove bolesti, abdominalnih apscesa) ali i neočekivanih tumora, češće primarnih nego sekundarnih. (4)

Rezultati našeg istraživanja također podržavaju one rezultate iz prethodnih istraživanja u kojima se preporuča uporaba peroralnog kontrastnog sredstva za FDG PET/CT pretrage jer peroralni kontrast poboljšava interpretabilnost slike i ne proizvodi vidljive artefakata (5). Razlika između našeg i prethodnog istraživanja jest u tome što je kod njih samo jedna trećina pacijenata popila cijeli volumen, a naši ispitanici nisu imali takvih problema i većina je popila dobiveni volumen gastrografina dok je tek nekolicina imala nuspojave (povraćanje, mučnine). Kod takvih pacijenata je izbor davanje vode. Ispitanici navedenog istraživanja nisu prijavili nikakve nuspojave za razliku od nekoliko naših. Nakon što je utvrđeno nepostojanje artefakata zbog oralnog kontrastnog materijala, predloženo je da se daljnjim istraživanjima čak koristi intravenski kontrast za postizanje maksimalnih dijagnostičke mogućnosti. Međutim, iako su ti rezultati pokazali statističku značajnost, još uvijek postoji pitanje da li rezultira klinički značajno poboljšanje. (5)

Također prema nedavnim istraživanjima, razmatra se mogućnost korištenja samog „low-dose“ CT-a bez korištenja peroralnih kontrastnih sredstava. Naime, takav protokol se pokazao uspješnim kod bolesnika koji se podvrgavaju PET/CT pretrazi za procjenu učinka zračenja ili kemoterapiju. Na temelju efektivne doze od oko 17 mSv dijagnostičkog CT-a cijelog tijela (od glave do natkoljenica), to može biti od posebne važnosti u mlađih pacijenata koji se podvrgavaju takvim terapijama. (6)

6. ZAKLJUČAK

Temeljni zaključak ovog istraživanja je da postoje razlike u učestalosti pojavljivanja pojačanog nakupljanja FDG- a duž probavne cijevi kada se koriste peroralna kontrastna sredstva. Vjerujemo da blago povećana apsorpcija radiofarmaka nastupa zbog fizioloških uzroka induciranih primjenom peroralnog kontrasta, ali u konačnici to ne ometa postavljanje dijagnoze.

Postoje razlike u lokalizaciji i izgledu pojačanog nakupljanja radiofarmaka ovisno o vrsti peroralnog kontrasta. Gastrografin najčešće uzrokuje pojačana difuzna nakupljanja i najčešće u kolonu za razliku od vode koja se nije iskazala kao korisniji peroralni kontrast.

Peroralni kontrasti stvaraju manje artefakte na PET slici koji nisu klinički značajni i ne utječu značajno na interpretaciju nalaza.

Na kraju možemo dati odgovor na osnovno pitanje ovog rada kako je ipak preporučljivo primjenjivati peroralni kontrast rutinski u svih pacijenata koji odlaze na PET/CT pretragu, a ne samo kod pacijenata s bolestima gastrointestinalnog sustava.

SAŽETAK/SUMMARY

CILJ: PET/CT je hibridna tehnika koja stvara morfološko i metaboličko oslikavanje cijelog tijela pomoću radiofarmaka ^{18}F -FDG-a. Zbog te mogućnosti PET/CT ima najveću primjenu u kliničkoj onkologiji za dijagnostiku tumora te praćenje bolesti i radioterapije. Davanje peroralnog kontrasta sastavni je dio PET/CT protokola kako bi se ispunio lumen crijeva i time omogućila bolja vizualizacija gastrointestinalnog trakta. Cilj ovog istraživanja bio je evaluirati primjenu peroralnih kontrasta u PET/CT dijagnostici i time odgovoriti na sljedeća pitanja: poboljšavaju li ili otežavaju peroralni kontrasti analizu dobivene PET/CT slike; utječu li na nakupljanje FDG-a u GI sustavu; stvaraju li artefakte te da li je potrebno peroralne kontraste primjenjivati rutinski u svih pacijenata koji pristupaju PET/CT pretrazi ili samo kod onih koji su na pretragu upućeni zbog bolesti GI sustava.

MATERIJALI I METODE: 90 ispitanika podijeljeno je u 3 skupine: 30 pacijenata bez peroralnog kontrasta; 30 pacijenata koji su koristili vodu kao peroralni kontrast; 30 pacijenata koji su koristili otopinu gastrografina (20 mL gastrografina u litri vode). Peroralni kontrast su pili kroz sat vremena, prije početka same pretrage. Slike su analizirane s obzirom na lokalizaciju nakupljanja radiofarmaka (gastroduodenum, tanko crijevo, kolon, rektosigmoid) te s obzirom na izgled nakupljanja (bez nakupljanja, segmentalno, difuzno, fokalno).

REZULTATI: Podaci su prikupljeni bez tehničkih poteškoća. U nekoliko ispitanika javila se mučnina zbog gastrografina. Kod većine ispitanika bilo je nakupljanja radiofarmaka (58,89%) i tu većinu su činili pacijenti koji su koristili gastrografin i vodu. Postojale su razlike u tipu nakupljanja prema lokalizaciji: u gastroduodenumu je češće difuzno, u tankom crijevu segmentalno.

ZAKLJUČAK: Peroralna kontrastna sredstva u PET/CT dijagnostici pospješuju vizualizaciju crijeva i time omogućuju lakšu analizu fuziranih slika. Ne stvaraju klinički značajne artefakte, a njihov utjecaj na povećano nakupljanje FDG-a također nije klinički značajan stoga možemo zaključiti da bi bilo od koristi primjenjivati peroralna kontrastna sredstva rutinski u svih pacijenata u PET/CT dijagnostici, a ne samo kod pacijenata s gastrointestinalnim bolestima.

OBJECTIVE: PET / CT is a hybrid technique that produces morphological and metabolic imaging of the whole-body using the radiopharmaceutical ¹⁸F-FDG. Because of these possibilities PET / CT has the largest application in clinical oncology for tumor diagnosis and monitoring of diseases and radiotherapy. Using an oral contrast is an integral part of the PET / CT protocol to fit the lumen of the intestine and therefore allowing better visualization of the gastrointestinal tract. The purpose of this study was to evaluate the use of oral contrast in PET / CT diagnosis and answer the following questions: Do oral contrasts enhance or hinder the analysis obtained by PET / CT images; does it affect on accumulation of FDG in the GI tract; does it create artifacts, and whether it is necessary to apply oral contrasts routinely in all patients which are conducting the PET / CT scan or only for those who were instructed to scan for diseases of the GI tract.

MATERIALS AND METHODS: 90 patients were divided into 3 groups: 30 patients without oral contrast; 30 patients who used water as an oral contrast; 30 patients who used Gastrografin solution (20 mL Gastrografin in a liter of water). They drank oral contrast through an hour, before the start of the scan. Images were analyzed considering the localization of radionuclide uptake (gastroduodenum, small intestine, colon, rectosigmoid) and considering the appearance of accumulation (without accumulation, segmental, diffuse, focal).

RESULTS: Data was collected without technical difficulties. In several respondents nausea had occurred due Gastrografin. The majority of the respondents had radionuclide uptake (58,89%) and that majority were patients who used gastrografin and water. There were differences in the type of buildup localization: gastroduodenum often had diffuse accumulation, the small intestine had segmental accumulation.

CONCLUSION: Oral contrast agents in PET / CT diagnosis enhance visualization of the intestine, thus allowing easier analysis of fused images. They do not produce clinically significant artifacts, and their impact on the increased accumulation of FDG was also not clinically significant, therefore it can be concluded that it would be useful to apply the oral contrast agents routinely in all patients in PET / CT for diagnosis, not only for patients with gastrointestinal diseases.

LITERATURA

- 1) Dodig D, Kusić Z. Klinička nuklearna medicina, Zagreb, Medicinska naklada, 2012.
- 2) Marković V, Punda A, Eterović D. Pozitronska emisijaska tomografija (skripta). Medicinski fakultet Sveučilišta u Splitu, Katedra za nuklearnu medicinu. Dostupno na: http://neuron.mefst.hr/docs/katedre/nuklearna_medicina/nastavni_materijali/PET_i_PET-CT.pdf (pristupljeno 10.06.2014.).
- 3) Boellaard R, O'Doherty MJ, Weber WA, Mottaghy FM, Lonsdale MN, Stroobants SG et. FDG PET and PET/CT: EANM procedure guidelines for tumour PET imaging: version 1.0, Eur J Nucl Med Mol Imaging 37 (2010.), str. 181-200
- 4) Lim BK, Bux SI, Rahmat K, Lam SY, Liew YW. Evaluation of bowel distension and mural visualisation using neutral oral contrast agents for multidetector-row computed tomography, Singapore Med J.53 (2012), str. 732-6
- 5) Otero HJ, Yap JT, Patak MA, Erturk SM, Israel DA, Johnston CJ, Sakellis C, Rybicki FJ, Van den Abbeele AD, Ros PR. Evaluation of low-density neutral oral contrast material in PET/CT for tumor imaging: results of a randomized clinical trial, AJR Am J Roentgenol. 193 (2009.), str. 326-32
- 6) Antoch G, Freudenberg LS, Beyer T, Bockisch A, Debatin JF. To enhance or not to enhance? 18F-FDG and CT contrast agents in dual-modality 18F-FDG PET/CT, J Nucl Med. 45 (2004), str. 56S-65S
- 7) Janković S, Eterović D. Fizikalne osnove i klinički aspekti medicinske dijagnostike, Zagreb, Medicinska naklada, 2002.
- 8) Vrdoljak E, Krajina Z, Šamija M. Klinička onkologija, Zagreb, Medicinska naklada, 2006.
- 9) Radović D. Fizika zračenja. Odjel zdravstvenih studija Split-powerpoint prezentacija, predavanje 2014.
- 10) Aban Meyer S, Gawde S. Utility of negative oral contrast (milk with 4% fat) in PET-CT studies, Indian J Nucl Med. 27 (2012.), str. 151-155

- 11) Nakamoto Y, Chin BB, Cohade C, Osman M, Tatsumi M, Wahl RL. PET/CT: artifacts caused by bowel motion, Nucl Med Commun.25 (2004.), str. 221-5
- 12) Prabhakar HB, Sahani DV, Fischman AJ, Mueller PR, Blake MA. Bowel Hot Spots at PET-CT, Radiographics 27 (2007), str. 145-59
- 13) Dizendorf EV, Treyer V, von Schulthess GK, Hany TF. Application of Oral Contrast Media in Coregistered Positron Emission Tomography–CT, American Journal of Roentgenology 179 (2002), str. 477-481
- 14) Dizendorf E, Hany TF, Buck A, von Schulthess GK, Burger C. Cause and Magnitude of the Error Induced by Oral CT Contrast Agent in CT-Based Attenuation Correction of PET Emission Studies, J Nucl Med. 44 (2003), str. 732-738
- 15) Ahmadian A, Ay MR, Bidgoli JH, Sarkar S, Zaidi H. Correction of oral contrast artifacts in CT-based attenuation correction of PET images using an automated segmentation algorithm, Eur J Nucl Med Mol Imaging. 35 (2008), str. 1812-23
- 16) Cronin CG, Prakash P, Blake MA. Oral and IV contrast agents for the CT portion of PET/CT, AJR Am J Roentgenol 195 (2010), str. W5-W13
- 17) Groves AM, Kayani I, Dickson JC, Townsend C, Croasdale I, Syed R, Nagabushan N et. Oral contrast medium in PET/CT: should you or shouldn't you?, Eur J Nucl Med Mol Imaging 32 (2005), str. 1160–1166
- 18) Otsuka H, Graham MM, Kubo A, Nishitani H. The effect of oral contrast on large bowel activity in FDG-PET/CT, AnnNucl Med.19 (2005), str. 101-108
- 19) <http://www.scribd.com/doc/208509147/PET-CT-Scanning> (pristupljeno 02.06.2014.)
- 20) <http://www.radiologyinfo.org/> (pristupljeno 17.05.2014.)
- 21) http://eanm.org/publications/tech_guidelines/docs/gl_Principles_and_Practice_of_PET-CT_Part_1.pdf (pristupljeno 03.07.2014.)
- 22) <http://radiopaedia.org/> (pristupljeno 28.06.2014.)

ŽIVOTOPIS

OPĆI PODACI:

Ime i prezime: Antonia Pauk
Datum rođenja: 14. svibnja 1992.
Adresa: Ivanićeva 32, 21 000 Split
Mobitel: 092 292 40 75
E-mail: antoniapauk@hotmail.com

OBRAZOVANJE:

2011. – 2014. Sveučilišni odjel zdravstvenih studija, smjer Radiološka tehnologija
2007. – 2011. Prva klasična gimnazija Split
1999. – 2007. Osnovna škola Sućidar Split

STRANI JEZICI:

Aktivno znanje engleskog jezika, pasivno znanje španjolskog jezika

RAD NA RAČUNALU:

Vješto korištenje Microsoft Office alata (Word, Excel, Power Point)

DRUŠTVENE VJEŠTINE:

Timski rad, komunikacijske vještine, prezentacijske vještine

VOZAČKA DOZVOLA:

B kategorija